UC-NRLF
B 3 731 858


SIGILLVM · VNIVERSITATIS · CALIFORNIENSIS
LVX
FIAT
MDCCCLXVIII
EX LIBRIS
DENTAL DEPARTMENT

DEUTSCHE MONATSSCHRIFT FÜR ZAHNHEILKUNDE

ORGAN DES ZENTRAL-VEREINS DEUTSCHER ZAHNÄRZTE

SCHRIFTLEITUNG: PRIVATDOZENT DR. MED. **A. ROHRER**
ZAHNARZT UND ARZT, HAMBURG

DREIUNDVIERZIGSTER JAHRGANG: 1925
(ALS VIERTELJAHRSSCHRIFT GEGRÜNDET 1861)

MIT 6 TAFELN UND VIELEN ABBILDUNGEN IM TEXT

BERLIN
VERLAG VON JULIUS SPRINGER
1925

5408

Inhaltsverzeichnis,

Originalarbeiten.

Seite

Adrion und Hoenig, Die Stammesanästhesie des Nervus maxillaris 269
Astachoff, N., Die Zähne und das Geschlecht 435
Balters, Wilhelm, Zu Ludwig Köhlers Erwiderung auf meine Arbeit: „Über zwei neuere Artikulatoren“ 188
Balters, Wilhelm, Die Kieferosteomyelitis der Kinder und Säuglinge und ihre Folgen 197
Balters, Wilhelm, Die Kieferosteomyelitis der Kinder und Säuglinge und ihre Folgen (Fortsetzung) 229
Balters, Wilhelm, Zu Ziebes Artikel: Die Molarensenkung in Abhängigkeit von Schneidezahnüberbiß und Kondylenführung 489
Blanke, Die Mundhöhle bei Encephalitis epidemica 137
Blessing, G., Wilhelm Herrenknecht zum 60. Lebensjahr 261
Blessing, G., Die Entwicklung der Lokalanästhesie in der Zahnheilkunde 262
Blessing, G., Über Wesen und Wert der Kalktherapie bei Störungen des Mineralstoffwechsels der Zähne 296
Bock, J., Beitrag zur Wiederbefestigung lockerer Zähne 630
Bode, Geteilte, durch Kuppelungen fest miteinander verschrobene Brücken 849
Dieckmann, E., Ein Beitrag zur Kenntnis von den sog. „Interglobularräumen“ im menschlichen und tierischen Zahn 653
Euler, H., Über das Verhalten der Zähne bei malignen Kiefertumoren 701
Euler, H., Perforation und Parodontium 801
Faber, Fritz, Die Lamellen des Zahnschmelzes 354
Faust, Ein Fall von schwerster Drucknekrose durch Prothese bei Tabes dorsalis . . 876
Fliege, H., Über Veränderungen der harten Zahnsubstanzen und des Alveolarknochens bei Epulis 797
Grunert, Willy, Zur Behandlung retinierter Zähne 81
Haber, Gustav, Die Paradentosen, insbesonders die sog. Alveolarpyorrhöe in ihren Beziehungen zum Kaudruck- und Artikulationsproblem 316
Haber, Kaudruckmessungen und ihre Verwendung in der täglichen Praxis 855
Hammer, Heinrich, Über die Brauchbarkeit des neuen Anästhetikums Tutokain 49
Hauch, Günther, Untersuchungen über physikalisch-chemische Eigenschaften einiger bekannter zahnärztlicher Amalgame auf Grund neuer Versuchsmethoden . . . 413
Hauenstein, Gedanken zur Frage der Adamantinome und verwandter Geschwulstbildungen 557
Hauptmeyer, Der Werdegang des Stahlgebisses (Filmvortrag) 350
Heinemann, Apoplektische Bulbärparalyse nach Novokain-Suprarenininjektion . . 673
Heinroth, Über eine neue Methode zur Feststellung der Wirksamkeit der Arzneimittel auf die Zahnpulpa 829
Heitmüller, Über Saugevorrichtungen an Gebissen und deren Indikation 818
Herbst, E., Neueinteilung der Mißbildungen der Kiefer und der Zähne 857
Heymann, Der Zahnstein, seine Entstehung und Bekämpfung vom physikalisch-chemischen Gesichtspunkt aus 834
Hoffmann, Alfred, Kasuistischer Beitrag zur Verwendung des Paraformaldehyds als Arsenersatzpräparat 393

Seite
Hofrath, Herbert, Kinnfurunkel und Unterkieferosteomyelitis 376
Hübner, O., Über die Beziehungen dentaler Entzündungsherde zum Canalis mandibularis 780
Jugel, Kasuistischer Beitrag zur Suggestion und Hypnose in der Zahnheilkunde . 442
Jugel, Ein Fall von akuter Leukämie mit letalem Exitus 445
Jugel, Ein Fall von akutem Tetanus mit letalem Exitus in der zahnärztlichen Praxis 595
Kaftan, Friedrich, Ein Fall der Epidermolysis bullosa hereditaria mit typischen Erscheinungen im Munde und an den Zähnen 165
Köhler, Ludwig, Die Messung der Gelenkbahn und die Einstellung der Modelle in den Artikulator bei der partiellen Prothese und bei vollbezahnten Kiefer 485
Köhler, Ludwig, Alte und neue Abdrucksmethoden bei der partiellen Prothese . 845
Laband, Paul, Die Wasserstoffionenkonzentration und einige ihrer Anwendungsgebiete in der Medizin 33
Laband, Paul, Über Novutox, die Injektionslösung mit Zusatzdesinfizıens . . . 754
Landsberger, Richard, Ist die kontinuierliche Wachstumsbewegung des Alveolarfortsatzes der Zeit nach begrenzt 257
Landsberger, Richard, Was ist im biologischen Sinne der Alveolarfortsatz? . . 735
Lipschitz, M., Ein Redressement forcé bei einem 55jährigen Manne 742
Loos, Die chirurgische Behandlung der sog. Paradentosen 301
Lungwitz, H., Über die psychische Komponente der Paradentose 676
Luniatschek, F., Walter Bruck zu seinem fünfundzwanzigjährigen Dozentenjubiläum 105
Luniatschek, F., Tutokain, ein neues Lokalanästhetikum 179
Markuse, Die Fabrikation des künstlichen Porzellanzahnes 339
Melchior, Max, Ampullen oder Tabletten. 461
Meyer, W., Über die sog. Interglobularräume des Dentins 175
Meyer, W., Gibt es eine interprismatische Substanz im Schmelz 828
Michelsen, Über Trigeminusneuralgie 309
Müller, J. M., Über Mandibularanästhesie 822
Münzesheimer, F., Paradentosen-Filmvortrag 877
Oehrlein, Kamillosan in der zahnärztlichen Praxis 351
Oehrlein, Die Grundlagen des zahnärztlichen Gusses 352
Ohrt, Experimentelle Beiträge zu den modernen Wurzelfüllungen 374
Pflüger, H., Die Zahnveränderungen bei der Lues congerita 313
Praeger, Aus der Vererbungspathologie des menschlichen Gebisses 365
Proell, F., Beobachtete Mißerfolge nach Wurzelspitzenresektionen und ihre Lehren für die Praxis 108
Radmann, Sind die Silikatzemente in Form und Volumen beständig? 57
Reißner, A., Experimenteller Beitrag zur Hochfrequenz-Massage des Zahnfleisches 476
Riha, F. G., Über das Oralsepsisproblem, mit besonderer Berücksichtigung des dentalen Faktors 17
Rohrer, Alfred, Über die Abstammung des Wurzelzystenepithels 2
Rohrer, A., Die Beziehungen zwischen Zahnheilkunde und Geschlechtskrankheiten 879
Rose, Heinz, Untersuchungen über das Säurebildungsvermögen der Kariesstreptokokken 531
Rosenthal, Betti, Die Bekämpfung des Zahnsteins mit Emsolith im Lichte physikalisch-chemischer Anschauungen 839
v. Schnizer, Elsbeth, Versuche zur Rekonstruktion des Verlaufes menschlicher Schmelzprismen 294
Schröder, Bemerkungen zu Dr. L. Köhlers Erwiderung auf eine Arbeit von Dr. Balters „Über zwei neue Artikulatoren“ 25
Seer, Max, Zur Frage der Formveränderung des Unterkiefers bei Akromegalie . . 582
Seidel, H., Scheinbare und wirkliche Fortschritte der Lokalanästhesie 766
Seifert, E., Über Mikrognathie 171
Sintenis, C., Experimentelle Beiträge zur Wurzelbehandlung mit Säuren. 609
Stark, Drei Fälle von Kieferosteomyelitis nach Typhus 687
Stein, Adolf Carl, Tumoren der Mundhöhle in histologischen Bildern 509
Türkheim, Die Wasserstoffionenkonzentration des Speichels 44

Seite

Türkheim, Speichelstudien. I. Über die Einwirkung von Säuren und Alkalien auf die Speicheldiastase 744
Waßmund, M., Spätsyphilitische Kiefernekrosen 829
Walkhoff, Eröffnungsansprache 765
Walkhoff, Zahnanomalien auf phylogenetischer Basis 866
Wannenmacher, E., Der Gips als Abdruckmaterial mit besonderer Berücksichtigung seiner Expansion 283
Wannenmacher, E., Über Goldersatzmetalle 344
Weber, Rudolf, Über die feineren Vorgänge bei der Histogenese des Zementes . 217
Weber, Rudolf, Vergleichende Anatomie der Molaren von Lepus cuniculus und Cavia cobaya 245
Weber, Rudolf, Ein Beitrag zur Histologie der amputierten Pulpa 333
Weber, Rudolf, Über experimentelle Erzeugung atypischer Epithelwucherungen am wachsenden Zahnkeim 384
Weber, Rudolf, Zur Kasuistik der histologischen Veränderungen an retinierten Zähnen 812
Zentralverein Deutscher Zahnärzte, Verhandlungen der 61. Versammlung des Zentral-Vereins Deutscher Zahnärzte 301, 333, 365
Zentralverein Deutscher Zahnärzte, Verhandlungen der 62. Versammlung des Zentral-Vereins Deutscher Zahnärzte 765, 797, 849
Ziebe, Heinz, Die Molarensenkung in Abhängigkeit von Schneidezahnüberbiß und Kondylenführung 185
Ziebe, Heinz, Ein kasuistischer Fall von Kiefergelenksentzündung 739

Buchbesprechungen.

Astachoff, N., Die Zähne und die Prosa des Lebens 361
Boermann, Wilh., Rechtstaschenbuch für Ärzte, Zahnärzte, Apotheker, Hebammen und andere Heilpersonen 459
Bucky, G., Die Röntgenstrahlen und ihre Anwendung 194
Fabian, Studien zur Kaufunktion, ein Beitrag zur Frage nach der Ursache der Speeschen Kurve und des Tuberculum articulare 646
Fischer, Guido, Die örtliche Betäubung in der Zahnheilkunde 449
Greve, H. Chr., Studien über den Beginn der Schmelzkaries 761
Jaffé, Rudolf, Leitfaden der pathologischen Anatomie für Zahnärzte und Studierende der Zahnheilkunde 103
Kantorowicz, Alfred, Handbuch der Zahnheilkunde 548
Lublinsky, Siegfried, Die Unterkieferbewegungen und die Herstellung naturgemäßer Artikulation in der Zahnprothetik 26
Partsch, Carl, Handbuch der Zahnheilkunde 103
Preiswerck-Mayrhofer, Lehrbuch und Atlas der Zahnheilkunde mit Einschluß der Mundkrankheiten 598
Szabó, Josef, Gyakorlati fogászat 640
Schröder, Hermann, Lehrbuch der technischen Zahnheilkunde zum Gebrauch für Zahnärzte und Studierende in 4 Bänden. Band I. Die anatomischen physiologischen und mechanischen Grundlagen der zahnärztlichen Prothetik 760
Veröffentlichungen aus dem Gebiete der Medizinalverwaltung (Verlag Rich. Schoetz) 459

Einzelreferate.

Ackermann, Beitrag zum Studium des Zahnkautschuks und seiner Vulkanisation 193
Adams, Meine persönlichen Erfahrungen mit Äthylen 758
Aderer, Die Entdeckung eines bis jetzt unbekannten physikalischen Gesetzes und seine praktische Anwendung in der Zahnheilkunde 899
Adloff, Einige besondere Bildungen an den Zähnen des Menschen und ihre Bedeutung für seine Vorgeschichte 410
Adloff, Über neuere Begriffe in der Zahnhistologie und Biologie 455
Adloff, Zur Kritik neuerer Methoden der Pulpa- und Wurzelbehandlung 636

Seite
Adrion, Verbesserte Methode der Gelatineeinbettung für Gefrierschnitte 455
Aison, Chirurgische Vorbereitung prognather Oberkiefer für künstlichen Zahnersatz 162
Alleyes, Die Exzision mit dem Henkerknoten 80
Alleyes, Die Exzision mit dem Henkerknoten 456
Amster, Infiltrations- und regionale Anästhesie bei 100 größeren Operationen an bejahrten Personen: Mitteilung einiger Fälle 505
Anquetil, Zwei Beobachtungen über verzögerten Durchbruch zweier Eckzähne . . 364
Apfelhalter, Ein Fall von angeborener Zahnlosigkeit 598
Appleton, Die Hypertrophie der Glandula submaxillaris bei parathyreoid-ektomierten albinotischen Ratten 696
Arnone, Behandlung der Alveolarpyorrhöe mit Röntgenstrahlen 93
Asteriades, Einige ernste Infektionen dentalen Ursprungs 399
Aubert, Dentale Histogenese 130
Axhausen, Allgemeine Chirurgie 412
Aylen, Besserung in dem periapikalen Zustand eines zentralen Inzisivus nach der Behandlung 98
Bail, Über Kalkablagerungen an den Zähnen 120
Bailey, Speichelsteine der Glandula submaxillaris 363
Bakker, Die Erhärtungszeit des Gipses 73
Balters, Zur Behandlung der oral entstandenen Eiterungen an den Kiefern und in der Temporalgegend 503
Barail, Anwendung von Hochfrequenzströmen in der zahnärztlichen Therapie . . 451
Barrett, Die innere Anatomie der Zähne mit besonderer Berücksichtigung der Pulpaverzweigungen 695
Basy, Stein der linken Submaxillardrüse 456
Baudouin, Die wirkliche Bedeutung der heidnischen und prähistorischen Zahnverstümmelungen 460
Bauer, Die Appositions- und Resorptionsvorgänge an Knochen und Zähnen . . . 501
Bayet, Die hereditäre Syphilis und die Zahnheilkunde 763
Béliard, Die festhaltende Prothese 648
Bennett, Die Unterkieferbewegungen in ihren Beziehungen zur Prothetik 92
Bennette, Eine Methode, kurzwurzelige obere Prämolaren mit einer Krone zu versehen 151
Bennett, Die kinematische Geometrie der kleinen Bewegungen des Unterkiefers . 153
Bercher, Anästhesie des Nervus mandibularis bei Kieferklemme 96
Bercher, Unterkieferfrakturen in der Gegend des Kondylus 122
Bercher und Puig, Hemiatrophie des Unterkiefers 154
Bercher und Bretton, Die Radiographie der Kinngegend 195
Bercher und Krivine, Die tiefe Fraktur unterhalb des Processus condyloideus . 650
Berger und Mérville, Zwei neue Fälle von Nekrose des Zwischenkiefers bei hereditärer Syphilis 75
Berteaux, Hartnäckige Ohrspeicheldrüsenfistel 650
Best, Eine Umfrage und ihr Ergebnis 131
Biggs, Ein Fall von Zungenneuralgie 27
Birger-Oestmann, Zur differentiellen Therapie der marginalen Paradentosen auf Grund einer exakten Indikationsstellung 645
Bjerregaard, Elektrosterilisation infizierter Wurzelkanäle 796
Black, Ein neues und interessantes Lokalanästhetikum 99
Black, Ein in einer zahntragenden Zyste gefundener kariöser Zahn 126
Blessing, Über die Bedeutung der Heliothermie als Hilfsmittel für die zahnärztliche Therapie 227
Bousquet, Zunehmende Bedeutung der Mundprophylaxe in der gewöhnlichen Praxis 411
Bousquet, Zahnpflege in der Familie 759
Brammer, Histologische Untersuchungen chronisch entzündlicher Prozesse des Parodontiums 694
Brash, Das Wachstum der Kiefer und des Gaumens 150
Brill, Neue Vorbereitungsmethoden von Kronen und Brückenpfeilern 193
Brill, Leitfaden der zahnärztlichen Keramik 645

Seite
Broderick, Die Ätiologie der Pyorrhöe 96
Broderick, Eine Untersuchung der Infektionsquellen der an den Wurzelspitzen pulpaloser Zähne gefundenen nekrotischen Zonen 493
Brody, Ein Fall von eitriger Halslymphdrüsenentzündung von der Mundhöhle ausgehend 93
Brody, Der Mund als Eingangspforte für Tuberkulose 161
Bruhn, Die Tätigkeit der Krankenschwester in der zahnärztlichen Klinik und Privatpraxis 130
Bryan, Die Orthodontie in der allgemeinen Praxis 28
Buist, Bemerkungen über Schulzahnpflege 152
Bulleid, Bemerkungen von bakteriologischem Interesse für den Zahnarzt 127
Bulleid, Eine experimentelle Studie der Leptothrix buccalis 501
Cahn, Akute eitrige Infektionen der Kiefer bei lebender Pulpa 162
Cahn, Beobachtungen über die Wirkung der Tuberkulose auf Zähne, Zahnfleisch und Kiefer 696
Calarese, Starre medikamentöse Points bei der Wurzelbehandlung 79
Came, Eine neue Theorie des Zahndurchbruchs 152
Capon, Ein Fall von Fehlen unterer permanenter Molaren, vergesellschaftet mit Infantilismus 27
Capon, Ein Fall von angeborenen Zähnen bei Zwillingen 98
Carnot und Blamoutier, Fusospirilläre Ulzeration des Mundes, der Nase und der Konjunktiva 150
Charles, Die Retention partieller Gebisse 124
Charles, Die normalen Bewegungen des Unterkiefers 500
Claremont, Fehlen von Prämolaren 126
Claremont, Malokklusion und Fehlen von Zähnen 126
Clark, Die festsitzende Brücke 93
Coffart, Fehlen des bleibenden Prämolars und Resorption der Wurzeln des entsprechenden Milchzahnes 96
Cohen, Ein neuer Beitrag zur Morphogenese des „Dens in Dente“ 598
Cohn, Die Ethik als Problem der sozialen Zahnheilkunde 697
Coleman, Zwei Fälle von zahntragender Oberkieferzyste 127
Coleman, Zellulitis des Gesichts und des Halses infolge eines Alveolarabszesses . 128
Coleman, Chronische Eiterung des Antrums? 128
Colyer und Curnock, Chronische Infektion der Kiefer und Allgemeinkrankheiten: eine Reihe von Fällen 30
Comte, Untersuchungen über die Form des oberen normalen Kieferbogens 407
Cooper, Zwei die Deutung von Radiogrammen betreffende klinische Fälle 499
Cowan, Ein Fall von nicht durchgebrochenen, heftige Kopfschmerzen verursachenden Caninus 492
Crampton, Erörterung über die Allgemeinanästhesie in der Zahnheilkunde . . . 30
Croes und Charlet, Zahnanomalien infolge Unterzahl 331
Crowell, Der Einfluß der Veränderungen des Wachses und des Einbettungsmaterials auf die Dimension des zahnärztlichen Gusses 453
Cubbon, Die Anwendung der X-Strahlen in der zahnärztlichen Praxis 126
Cuit, Die gingivo-alveoläre Infektion und Neotreparsenan 331
Culverwell und Forbes, Die Zahnbürste als Träger virulenter Diphtheriebazillen . 97
Curnock, Bemerkungen über die Verwendung von Gaze während der Extraktionen von Zähnen 127
Darcissac, Postoperativer und funktioneller Ersatz nach der chirurgischen Behandlung der Gaumensegelspalten 121
Davy, Vitamine, Endokrine und Zahnkaries 28
Dechow, Die Entdeckung eines Myzetozoon in der Mundhöhle des Menschen . . 502
Delater und Bercher, Anatomisch-pathologische Dokumente im Anschluß an zwei Fälle dentiferer Zysten 54
Delater und Bercher, Über ein epitheliales Adamantinom und einer Tumor mit zahlreichen Zähnen 163

Seite
Delater und Berger, Das paradentale Granulom 450
Despin, Stammanästhesie des Nervus maxillaris inferior am Foramen ovale . . . 54
Dieck, Das Gebiß des diluvialen Homo mousteriensis Hauseri und seine Rekonstruktion 72
Dieulafé, Behandlung des Epithelioms des Mundbodenschankers mit Radium . . 695
Dobkowsky, Gebißuntersuchungen an homosexuellen Männern 78
Dod, Eine neue Theorie des Zahndurchbruchs 152
Dolamore, Einige alt. Annoncen 31
Dolamore, Eine falsche Lage (misplacement) von Zähnen in ihrer Beziehung zu den Deformitäten der Zahnbögen 498
Dornseiffer, Die Elektrophorese in der Zahnheilkunde 190
Dorrance, Alkoholinjektionen in das Ganglion Gasseri 697
Drinkwater, Einige Schwierigkeiten bei der Narkotisierung von Kindern für zahnärztliche Operationen 898
Duchange, Allgemeine Betrachtungen über die lokale Vakzinetherapie (V.-Th.) in der Stomatologie 364
Duchange, Beitrag zur Vakzinetherapie der bukkalen und paradentalen Infektionen 643
Duchange, Betrachtungen über die Vakzinetherapie bei der Alveolarpyorrhöe . . 645
Dufourgeré, Kann die nach Gebrauch von Silikatzementen entstehende Pulpagangrän verhütet werden? 756
Eckström, Trägt der Genuß von Schokolade zur Vermehrung der Zahnkaries bei? 638
Edmonds, Zwei Fälle von abnormer Anästhesie nach lokaler Injektion 123
Eger, Experimentelle Untersuchung über den Einfluß der akzessorischen Nahrungsstoffe auf das Zahnsystem 500
Egger, Beitrag zur Beurteilung und Bewertung dentaler Infektionsherde 133
Egger, Ein Fall von Nichtanlage aller vier Kanini 191
Eisex, Über Diathermie in der Zahnheilkunde 227
Eisex, Über eine verbrennungsfreie Ultraviolettstrahlenlampe 496
Estéoule, Der Zabnarzt im Kampf gegen den Krebs 76
Estoule, Der Gesichtsfurunkel. Furunkel der Oberlippe; seine Gefährlichkeit und Behandlung 153
Faber, Zur Frage nach dem Leben des menschlichen Zahnschmelzes 410
Fargin-Fayolle, Die Zahnkaries. Streitfrage-Tatsachen-Vermutungen 329
Fasoli, Silikatzemente und Pulpaveränderungen 225
Fawcett, Die normale und anormale Entwicklung der Knochen „um den Mund herum“ 149
Fechner, Medizin und Zahnheilkunde und die Gefahr der Mechanisierung 227
Feiler, Die Transparenz des Zahnbeins 159
Feiler, Erkrankungen der Wurzelhaut 638
Fichot, Über humorale und zelluläre Entwicklungseinflüsse infolge periodontitischer Vorgänge und chronisch-septischer Zustände fokalen Ursprungs 76
Fischer, Lokalanästhesie 404
Fischer, Über die Gefahrquellen auf dem Gebiete der Lokalanästhesie 693
Fliege, Zur Frage der Verwendung von Molaria und anderen Geheimmitteln zur örtlichen Betäubung 227
Fry, Die Retention ganzer Gebisse 131
Fry, Einiges zum Kapitel Jenkinsfüllungen 224
Fry, Rachitis. — Kiefer und Zähne 457
Fry, Rachitis. — Kiefer und Zähne 600
Gaina, Experimentelle Untersuchungen über die Wirkung der Formaldehydpräparate auf die Zahnpulpa 448
Garcia, Goldfolie als Füllungsmaterial 93
Gardiner, Vollständige Resorption von Wurzeln 150
Gaskell, Die Prokain-(Novokain)-Dermatitis der Zahnärzte 132
Gillmour, Einige Vergleiche der verschiedenen für die Behandlung von Irregularitäten der Zähne adoptierten Methoden 27
Gilmour, Ein Fall von Gesichtswiederherstellung 97
Gilmour, Einige Punkte in der Diagnose 124

Seite
Gilmour, Vier ungewöhnliche Wurzeltumoren 757
Gins, Biologie, Bakteriologie und Serologie 649
Glück, Der Hohlguß in seiner Anwendung bei Brückenzwischengliedern 453
Godard und Rouland, Über eine Zähne enthaltende Ovarialzyste 697
Golaz, Die Alveolarpyorrhöe, eine Folge der Veränderungen der Blutazidität . . . 73
Goldenberg, Über postvakzinale Reaktionen in der Vakzinetherapie des Zahnfleisches 402
Goldmann, Die gingivale Vakzinetherapie bei bukkalen Infektionen 644
Gornouel, Dentale Zusammenhänge mit Kiefersyphilis 458
Gorse und Ginestet, Zahnhaltige Zyste des Unterkiefers 191
Gottlieb, Die diffuse Atrophie des Alveolarknochens 129
Gottlieb und Greiner, Der histologische Bau der Meerschweinchenmolaren und ihres Befestigungsapparates 158
Gottlieb, Die Prinzipien der Stumpfpräparation 406
Gougerot, Tuberkulöse und aktinomyköse Elephantiasis des Mundes 643
Gratrix, Die Pharmakologie und Therapie der in der Zahnheilkunde Anwendung findenden chlorhaltigen Antiseptika 135
Grawinkel, Über das Gießen 453
Greenish, Ein Fall von Hämatom nach einer behufs regionärer Anästhesie ausgeführten Infektion 123
Greve, Schädigungen bleibender Zähne durch das Milchgebiß 191
Greve, Untersuchungen über die Verwendbarkeit einiger der heute dem Zahnarzt zur Verfügung stehenden lötenden Zahnarbeiten 497
Grotto, Über Hohlguß 453
Guth, Über Koramin 649
Guy, Allgemeinanästhesie 495
Haden, Die röntgenologische Diagnose periapikaler dentaler Infektionen im Lichte bakteriologischer Untersuchungen 695
Haden, Experimente über die Beziehungen zwischen dentaler Infektion und Systemerkrankungen 696
Haendel, Läßt sich eine in den Kinderjahren überstandene Rachitis in späterer Zeit noch an den Kiefern und Zähnen nachweisen 456
Hall und Westbay, Der bakterielle Faktor bei der Alveolarpyorrhöe 452
Hammer, Zwei Fälle einer echten Ostitis nach Wurzelbehandlung 599
Harmon, Präoperative Narkotika 495
Haubenreisser, Narkose 404
Hauberisser, Die Speichelhemmung bei intraoralen Operationen 642
Häupl, Beitrag zur Pathologie der Adamantinome 643
Häupl, Mikroskopische Befunde bei Gingivitis marginalis und bei den durch sie bedingten Veränderungen der Alveolarkuppe, nebst einigen Bemerkungen zur Frage der sog. Alveolarpyorrhöe 644
Head, Schwierige Extraktion eines normal gelegenen Kaninus 492
Hellmann, Ernährung, Wachstum und Zahnwechsel 161
Hensen, Beiträge zu den Beziehungen zwischen Augen- und Zahnerkrankungen. . 71
Hentze, Die Behandlung der Milchzähne 490
Herpin, Über ein neues Anästhetikum 75
Hilliard, Äthylchlorid als Allgemeinanästhetikum in der Zahnheilkunde 30
Hinman, Weitere Betrachtungen über apikal infizierte Zähne 161
Hirschberg, Die Vorteile doppelseitig begossener Filme für zahnärztliche Röntgenaufnahmen 228
Hofer, Zur Operationstechnik großer Zahnzysten des Oberkiefers 402
Hofer, Alveolarknochen und Zahn bei bösartigen Geschwülsten der Kiefer 641
Höjer und Westin, Kiefer und Zähne bei skorbutischen Meerschweinchen 451
Holzweißig, Kasuistische Mitteilungen über das Kalomelexanthem 412
Horn, Die Ausschaltung von Fehlerquellen beim Anfertigen von Goldinlays . . . 453
Housden, Der Wert der Radiographie für die zahnärztliche Diagnose 29

Seite

Howard, Bericht über einen in einer zahntragenden Zyste gefundenen sog. kariösen Zahn 135
Huet, Einige Worte der Verteidigung zugunsten der Symphysentrennung 761
Hughes, Anästhesie und Stoffwechsel 494
Hughes, Anästhesie und Stoffwechsel 758
Hulin, Über eine pathogene Methode bei periapikalen Infektionen 403
Hulin, Speichel und Mundinfektionen 756
Humphreys, Die Entwicklung des Elefantengebisses 125
Ide, Devitalisierung und die Behandlung pulpaloser Zähne 796
Itt und Baranger, Speichelstein bei einem 14jährigen 504
Ivy, Beschränkung der Unterkieferbewegung 161
Ivy, Schwellungen in der Regio submaxillaris 693
Ivy, Wiederherstellung erworbener Defekte des Gesichts 696
Izard, Transversale Kieferexpansion in der dentofazialen Kieferorthopädie 407
Izard, Transversale Kieferexpansion in der dentofazialen Orthopädie 408
Izard, Die Ausladung des Kinnes. Ihre Wichtigkeit in der dentofazialen Orthopädie für die Diagnose und die Behandlung 409
Izard, Die transversale Expansion in der dentofazialen Orthopädie 455
Izard, Verwendung der physiologischen Methode durch Muskelübungen zur Behandlung von Kiefer- und Gesichtsdeformationen 694
Jaccard, Prophylaxe der Zahnkaries auf internem Wege 54
Jacobs, Ein Fall von infantilem Skorbut 128
Jaffke, Zur Behandlung der oral entstandenen Eiterungen an den Kiefern und in der Temporalgegend 504
Johnstone, Ergebnisse der Wurzelfüllung und der Ionisation 161
Jomini, Beitrag zum experimentellen Studium des Goldenbergschen Vakzines in der Alveolarpyorrhöe 193
Jones, Der Sauerstoffgehalt des Blutstromes in der Äther-, Stickstoffoxydul-Oxygen- und Äthylen-Oxygen-Narkose 495
Jordan, Die Behandlung der Zähne bei Kindern 397
Kadner, Zahnretensions-Kuriositäten 498
Karlström, S., Wie behalten wir gesunde Zähne? 898
Katzner, Goldbrücken in Kombination mit unechtem Metall 453
Keßler, Veramon in der Zahnheilkunde 195
Keller, Die chirurgische Behandlung der Paradentosen 192
Keller, Die Wurzelbehandlung des Praktikers 692
Kells, Kürettage und Naht 93
Kershaw, Gleichzeitiges Vorhandensein von zwei Zahnzysten 153
Kieffer, Beitrag zur Frage der zahnärztlichen Lokalanästhesie 191
Kieffer, Bieten uns physikalische, insbesondere thermische Einflüsse die Möglichkeit, die Sensibilität des Dentins auszuschalten? 330
Kirk, Das Problem künstlerischer Harmonie beim Zahnersatz 96
Klein, Zur Behandlung der Wurzelperforation 224
Klein, Versuche zum Problem der Wurzelkanalreinigung 639
Knaffl-Lenz, Die elektrolytische Assoziationstheorie 74
Kneucker, Meine reparaturfreie Injektionsspritze 121
Kneucker, Kollaps nach Novokain 195
Kobsch, Über einen seltenen Fall von Verdopplung des Weisheitszahnes 227
Köhler, Beitrag zur physiologischen Anatomie des menschlichen Kauapparates . . 160
Kotányi, Histologische Befunde an retinierten Zähnen 329
Krischevsky und Séguin, Die ersten wissenschaftlichen Forschungen über die chronischen Infektionen der Pulpa und Wurzelspitze 639
Kulenkampff, Die Trigeminusneuralgie und ihre Behandlung 404
Kuruda, Die Oberflächenwirkung der Silbersalze als Kolloidphanomen mikroskopisch dargestellt 649
Kurz, Kieferzyste als Ursache einer rezidivierenden Iridozyklitis 121
Labat, Anästhesie. — Das prädominierende Element in der Chirurgie 485

Seite
Lacronique, Ein vom Unterkiefernerv gefurchter linker Weisheitszahn 95
Lacronique, Beitrag zu einem neuen Fall eines Irrtumes bei Inanspruchnahme der Radiographie 153
Lacronique, Chirurgische Behandlung der infektiösen Herde 598
Laemmle, Über Wundinfektionen nach Operationen mit primärem Verschluß . . 649
Lagrot, Untersuchungen über die Lage des Fazialisastes des oberen Halsgebietes . 648
Landete und Mayoral, Bakteriotherapie in der zahnärztlichen Stomatologie . . 758
Langer und Waßmund, Zahnveränderungen bei kongenitaler Lues 650
Lamb, Die Technik der Apikoektomie 28
Lamb, Drei verwandte Fälle von akzentuierter Malokklusion bei Erwachsenen . . 97
Lamb, Unredlichkeit bei Kautschukplatten 122
Lamb, Die Technik der Amalgamfüllung 124
Lapersonne, Entfernung von in der Augenhöhle vorhandenen überzähligen Zähnen 459
Lathrop, Kardio-vaskular-renale Krankheiten 94
Lavergne, Die Vincentsche Krankheit 99
Leatherbarrow, Ein Fall eines nicht durchgebrochenen unteren dritten Molaren . 124
Lebedinsky und Puig, Atrophie des Unterkiefers, Pseudarthrose des linken horizontalen Astes 153
Lebedinsky, Die Pyophagie und ihre Behandlung 642
Leclerc, Chronische Retention des Parotisspeichels 130
Lecrenier, Die Verwendung der Trioxymethylenpaste zur Devitalisation 756
Ledé, Über den ersten Zahndurchbruch 401
Leeming, Die Verarbeitung von Porzellanzahnfleisch-Blockzähnen 122
Léger-Dorez, Extraktion von Prämolaren 359
Leist, Über oligodynamische Wirkung zahnärztlich verwendeter metallischer Substanzen; gleichzeitig ein Beitrag zur Rhodanfrage 74
Leroux, Stammanästhesie des Unterkiefers 692
Lesser-Kurtzig, Über die Beziehungen zwischen Zähnen und Beruf bei Blasmusikern 693
Leuthold, Die Zahnkaries im schulpflichtigen Alter 54
Levien, Chirurgisch ausgeführte schwierige Extraktionen 26
Lhirondel, Ein Fall von Wangenaktinomykose 157
Liebmann, Poltern, eine Sprachstörung und ihre Beziehung zu Kiefern und Zähnen 499
Liesegang, Novokain-Suprarenin in Ringerlösung 503
Lindemann, Die chirurgische Behandlung der Erkrankungen des Kiefergelenkes . 650
Livingston, Die klinische Verwendung von Dichloramin-T. 796
Loos, Nasenstenose aus dentaler Ursache 458
Lubetzki, Pulpektomie, Pulpotomie, Amputation 328
Luniatschek, Die Mumifikation der Pulpa als Vorbeugungsmittel 94
Mach, Über die Fixation dauernd wachsender Zähne 500
Maier, Das indirekte Inlay 449
Major, Zur Lösung des Artikulationsproblems 155
Malcolm Mc Gr., Ein Fall von dilaziertem impaktierten Inzisivus 898
Malleson, Vorläufige Bemerkungen über die Struktur des menschlichen Schmelzes auf Grund der Untersuchung entkalkter Schnitte 135
Malleson, Die Histologie der Schmelzkaries 762
Martinier, Mißerfolge nach Wurzelbehandlungen 756
Marx, Einige Beiträge zum syphilitischen Zahnfleischschanker 458
Matagne, Einige Betrachtungen über den Zungenkrebs und dessen Behandlung. . 155
Mather, Zwei ungewöhnliche Fälle von nicht durchgebrochenen Zähnen 100
Maurel, Klinische und chirurgische Studie der adamantinen Epitheliome 451
May, Der Einfluß der Schwangerschaft auf die Organe der Mundhöhle 94
Mehlsen, Feste Brückenarbeiten 898
Meißner, Eine neue Zahnzange 192
Mellanby, Der Einfluß des Lichtes in Beziehung zur Diät auf die Bildung der Zähne 127
Menzel, Beiträge zur Kariesforschung 637
Merville, Wichtige Vorkommnisse beim Vorhandensein von Kanälen, die d'Aguilhon de Sarran entdeckt hat 154

Seite

Merville und Pommay, Betrachtungen über Steinbildungen der Glandula submaxillaris 192
Meyer, Über die Operationstechnik großer Oberkieferzysten und ihre pathologisch-physiologischen Grundlagen 79
Meyer, Heilung von Extraktions-Wunden unter abnormen Verhältnissen (eine tierexperimentelle Studie) 360
Moeser, Moesers Bodenmasse für Porzellaneinlagen 225
Moffitt, Wurzelkanalbehandlung 92
Molt, Korrekte radiographische Technik und Deutung in ihren Beziehungen zur Elimination der oralen Herde 162
Monteiro, Ein Fall von hysterischer Kieferklemme 363
Montfort, Untersuchungen über die Innervation der Zähne 410
Moreau, Was man in der Hauptsache über die Behandlungsmethoden der Syphilis wissen muß. Quecksilber-Arsen-Wismut? 155
Morphy, Symmetrische vierte obere Molaren 151
Moure und Redon, Bemerkenswerte Speichelsteinerkrankung 504
Müller, Die Peritomie des Zahnfleisches 102
Müller, Die Verwendung des kolloidalen As_2O_3 zur Devitalisation der Pulpa . . 189
Müller, Beitrag zur medikamentösen Beeinflussung von Granulomen 190
Müller, Die Peritomie des Zahnfleisches 450
Müller, Über Pulpadevitalisation und Wurzelfüllung 491
Müller, Grundlagen und Aufbau des Artikulationsproblems im natürlichen und künstlichem Gebisse 601
Mummery, Die Empfindung im Dentin 99
Münch, Die harten Neubildungen der Zahnpulpa 695
Münzesheimer, Die Anwendung physikalischer Heilmethoden in der Zahnheilkunde mit besonderer Berücksichtigung der Lichttherapie 403
Munzinger, über Anwendung von metallischen Niederschlägen in der Zahnheilkunde 157
Muralt, Über die Aspirationsgefahr von Zähnen und Wurzeln 599
Neumann, Beiträge zur Behandlung der Paradentosen 405
Neumann, Kritische Betrachtungen über die radikal-chirurgische Behandlung der sog. Alveolarpyorrhöe und der anderen Paradentosen unter besonderer Berücksichtigung eines Falles von nichteitriger Paradentose 496
Nichols, Einige Beobachtungen über Amalgamfüllungen 131
Nißle, Zur Bakteriologie der gesunden und kranken Mundhöhle 411
Nivard, Osteitis des rechten Unterkiefers als Folge einer Infektion durch die Wurzeln von rechts unten 6 364
Nivard, Die Rolle des Kupfers in der Mundtherapie 398
Nodine, Die Wichtigkeit dentaler radiographischer Untersuchung 899
Nux, Schwierigkeiten bei der Extraktion anormal stehender Zähne 491
Oehrlein, Die physikalischen Gesetze beim Gußverfahren 497
Oehrlein, Treupel-Tabletten, in der zahnärztlichen Praxis 503
Oliver, Zahnkaries und Pyorrhöe 30
Oppenheim, Die Muskelübungstherapie nach P. Rogers 694
Orban, Der gegenwärtige Stand der Lehre von den Vitaminen und die Bedeutung der letzteren für das Gebiß 74
Orban und Köhler, Die physiologische Zahnfleischtasche, Epithelansatz und Epitheltiefenwucherung 228
Orban, Beiträge zur Kenntnis der Schmelzlamellen 499
Orban, Zur Entwicklung und feineren Struktur des Schmelzes 695
Oury, Die ätiologischen Theorien der Karies 163
Palazzi, Einige Konklusionen aus meinen dreijährigen Experimenten über die Veränderungen der Zahnpulpa nach Füllungen mit Silikatzementen 225
Palazzi, Die Veränderungen der Pulpa unter der Einwirkung von Silikatzementfüllungen 398
Palazzi, Die Veränderungen der Pulpa unter der Einwirkung von Silikatzementfüllungen 448

Seite
Packhäuser, Die chemische Desinfektion der plastischen Abdruckmassen 94
Papendorf, Frühsymptome der perniziösen Anämie 457
Papendorf, Nachblutungen bei zahnärztlichen Eingriffen während der Menses, ihre Ursache und Verhütung 506
Parfitt, Die Lokalanästhesie in der konservierenden Zahnheilkunde 28
Parker, Ein Fall von Vorhandensein von vier unteren Molaren 128
Pary, Acidum permanganicum bei Behandlung infizierter Zähne 398
Payne, Meilensteine in der Geschichte der britischen Zahnheilkunde 29
Péter, Über multiple Zahnretentionen im Ober- und Unterkiefer und ihre operative Behandlung 56
Péter, Zur Rhodanfrage 100
Péter, Die Überlastungstheorie; ein Beitrag zur Ätiologie der Pyorrhöe 100
Péter und Hofer, Die akute Periostitis, ihre Komplikationen und ihre Therapie . 101
Péter, Über zwei interessante Vorfälle bei Zahnextraktionen 121
Péter, Die Therapie der Überlastung 163
Péter, Über die Wirkung des Chinins auf die Zahnpulpa 190
Péter und Sebastian, Gefahrdrohende Momente in der Zahnheilkunde 358
Petridis, Zungenabszeß 504
Pfaeffli, Entdeckung und Kontrolle pathologischer Schädigungen in der Mundhöhle durch Röntgenuntersuchung 300
Pflüger, Eine für Lues congenita charakteristische Formveränderung an dem ersten Molaren 95
Philipp, Beitrag zur Behandlung der Aktinomykose mit Röntgenstrahlen 194
Pichler, Bericht über sechs Todesfälle nach Zahnextraktionen 401
Pichler, Der Schutz des freien Zahnfleischrandes bei Kronen- und Brückenarbeiten 406
Pickerill, Ein Zeichen von Immunität 98
Pietkiewicz, Über einen kalten Abszeß im rechten Unterkiefer 77
Pincemaille, Eine neue Methode der korneären Pulpektomie 398
Pinczower, Zur Behandlung des Berufsekzems 506
Pitsch, Verschluß von Zähnen im 3. und 4. Stadium in einer Sitzung 328
Pitsch, Behandlung der Hämorrhagien in der Stomatologie 402
Poiré, Fibromatöse Hypertrophie des Zahnfleisches 493
Polet, Hyperämie der Pulpa und des Ligamentum und ihre Behandlung 163
Polinger, Fall von Empyem der Oberkieferhöhle und seine Operation 162
Polus, Überkappung der Pulpa mit Argent. nitricum 490
Polus, Heilung von zwei Fällen von Fazialisneuralgie durch zahnärztliche Behandlung 696
Pont, Beobachtung einer dentiferen Zyste 450
Praeger, Erkrankungen der Zahnpulpa 638
Precht, Totalnekrose des Unterkiefers 456
Precht, Totalnekrose des Unterkiefers. 898
Price, Ein seltener Fall von Aneurysma der Arteria facialis 128
Prinz, Über das Bleichen der Zähne 260
Purdy und Reade, Ein ungewöhnlicher Fall von Septikämie mit übermäßiger Blutung nach Extraktionen 27
Rabl, Die Theorie der Kalkablagerung im Organismus und ihre praktische Bedeutung 55
Raymond, Diagnose der erythematösen Stomatitiden 359
Raymond und Limoges, Myeloblasten-Fibrosarkom des Zahnfortsatzes 493
Read, Zahnpulver und Pyorrhöe 152
Rebel, Aktive Wurzelbehandlung 158
Reh, Zusammenhang zwischen der Dentition und der Pathologie des Säuglings . . 119
Reichenbach, Die Mundhöhle bei Blasmusikern 359
Reichle, Alpha-Lobelin als spezifisches Respirationsstimulans mit besonderer Berücksichtigung seiner Verwendung in Verbindung mit der Anästhesie 358
Reimann, Über die benigne Epulis und die epulisähnlichen malignen Sarkome des Alveolarfortsatzes der Kiefer 492
Reinmöller, Klinische Untersuchungen über Alveolarpyorrhöe 496
Renshaw, Syphilis, soweit sie den Zahnarzt angeht 30

Seite
Retterer, Einfluß gewisser Faktoren auf die Struktur der Zähne 156
Retterer, Ursprung und Entwicklung der Membrane circumradiculaire oder des Ligamentum circulare 162
Retterer, Histologische Begleiterscheinungen der Alveolarpyorrhöe 192
Riha, Chirurgische Wurzelbehandlung 133
Riha, Die Wurzelspitzenresektion als Palliativoperation 154
Riha, Die Rolle der zahnärztlichen Röntgenologie im Oralsepsisproblem 300
Riha, Das Röntgenbild als brauchbares Kriterium für die erfolgte Ausheilung nach medikamentöser, nach Röntgen- und nach chirurgischer Behandlung der Periodontitis granulomatosa 300
Rimarski, Die Narzylenbetäubung in sicherheitstechnischer Hinsicht 404
Robin, Dentale-faziale-kranielle Unregelmäßigkeiten 78
Robin, Dentale-faziale-kranielle Unregelmäßigkeiten. Ihre Behandlung nach einer edelgestaltenen Methode 454
Rubbrecht, Die Behandlung der Alveolarpyorrhöe 452
Rodier, Anwendung eines beiderseitigen Lippen- und Wangenhalters 491
Rodway, Verzögerter Durchbruch der Zähne 126
Roemer, Knochenumbau und Knochenabbau am Alveolarfortsatz und Kieferkörper 641
Rohrer, Experimentelle Ergebnisse über die Schädlichkeit der Silikatzemente. . . 159
Rohrer, Die Verfärbung des Zahnes mit besonderer Berücksichtigung der Prophylaxe 226
Rojas, Vergleichende Resultate des Vakzins Goldenberg mit arsenhaltigen Mischungen bei intragingivaler Injektion gegen Alveolarpyorrhöe 694
Romberger, Chirurgische Technik von einem Studium von 4000 Anästhesien . . 496
Römer, Über die sog. Alveolarpyorrhöe 759
Roos, Periodontitis chronica recidivans abscedens infolge Zahnretention 120
Roos, Über die Gefahr, künstliche Gebisse zu verschlucken 156
Rosenow, E., Experimentelle und klinische Studien über Herdinfektionen und elektive Lokalisation 450
Rosenow, G., Über die Lehre von der oralen Sepsis 450
Rouillon und Baudouin, Die Zahnkaries beim Neolithiker von Endec 329
Rousseau-Decelle, Tuberkulose und Mundhöhle 505
Rousseau-Decelle, Einige Betrachtungen über die wahrscheinliche Rolle des endokrinen sympathischen Systems in der Mundpathologie 652
Rouvillois und Bercher, Pseudarthrose mit ausgedehntem Substanzverlust des Unterkiefers 456
Rowlett, Die Interpretation von Radiogrammen 99
Rowlett und Spain, Ultraviolette Strahlen und ihre Anwendung in der Zahnheilkunde 899
Rumpel, Die Karmichelkrone 648
Ruppe, Fibröse Ostitis 359
Ruytter, Über Prophylaxe in der Zahnheilkunde 134
Samson, Das Auskleiden von Zahnkavitäten mit einem neutralen kalkhaltigen Material 126
Samson, „Kalk-Albumin“ 151
Sartory und Canuyt, Beiderseitige Aktinomykose des Gesichts-Halsgebietes — Actinomyces hominis Foulerton. Starke Jodkur. Heilung 457
Schäfer, Über die Kallusbildung nach Unterkieferfrakturen 160
Scherbel, Konservierende oder chirurgische Wurzelbehandlung? 190
Schermerhorn, Die Diastasespaltung des menschlichen Speichels und die Wirkung der Zahnputzmittel auf sie 693
Schlemmer, Über die Wurzelbehandlung mit besonderer Berücksichtigung der Wurzelkanalerweiterung 639
Schmidt, Histo-pathologische Untersuchungen der Kälteeinwirkung auf die Gewebe der Mundhöhle 759
Schmutz, Die periapikalen Herde 75
Schoenbeck, Einige Bemerkungen zum Zahnsteinlösungsvermögen der Zahnpasten 192
Schoenbeck, Materialkunde der zahnärztlichen Technik 647
Schönbeck, Über Goldlegierungen in der zahnärztlichen Technik 899

Seite
Schönfeld und Müller, Klinische Beobachtungen und experimentelle Untersuchungen über die Resorptionsfähigkeit der Harnröhren- und Blasenschleimhaut beim Menschen 412
Schröder, Einfluß der Folienform auf die Festigkeit der Zinn-Silberamalgame unter Berücksichtigung von Goldzusätzen 190
Schröder, Die Behandlung pulpakranker Zähne 447
Schubert, Histologische Befunde an Zähne in Ovarialtumoren als Leitung zum Teratomproblem 155
Schwarz, Neue kephalometrische Methoden und Apparate und ihre Anwendung in der Orthodontie 134
Schwarz, Kiefer und Zähne der Melanesier in morphologischer und morphogenetischer Beziehung 455
Schweizer, Klinische und histologische Untersuchungen über die Einwirkung von Zementen auf die Pulpa bei Überkronung der Zähne 761
Scott, Argumente zugunsten der parasitären Ätiologie des Karzinoms 763
Scott, Der parasitäre Ursprung des Karzinoms 763
Seguy, Wangendrüsenkrebs 650
Seidel, Blutstillung im Munde 402
Seiler, Zahnkaries und Ernährungszustand der Schulkinder in der Stadt Bern . . 75
Seimbille, Beitrag zum Studium der fuso-spirillären Stomatitiden und der reflexopathischen Störungen 358
Senior, Gaumenspalten und ihre Behandlung 28
Senior, Erbliches Fehlen von Zähnen 126
Senior, Replantation von Zähnen nach vollständiger Dislokation 127
Shaw, Die neuerliche Entwicklung der chirurgischen Behandlung des Gesichts und der Kiefer 125
Sicard, Behandlung rückfälliger Unterkieferverrenkung mit Alkoholeinspritzung in die Muskeln 456
Sicher, Fazialisparesen nach Leitungsanästhesie an den Kiefern 72
Sicher, Anatomie und Technik der Leitungsanästhesie im Bereiche der Mundhöhle 494
Siffre, Diagnose der Zahnkaries 78
Siffre, Präventivbehandlung gegen Zahn-Mißstellungen 408
Simms, Die bei der Retention ganzer oberer und unterer Gebisse in Betracht kommenden Faktoren 98
Simon, Die Trigeminusneuralgie vom Standpunkt des Stomatologen 360
Smelhaus, Über Replantation der Milchzähne 401
Smith, Bemerkungen über zwei Fälle von anormaler Dentition 151
Snyder, Die dentalen Affektionen und ihre Beziehungen zu den Systemerkrankungen 80
Snyder, Die dentalen Affektionen und ihre Beziehungen zu der Systemerkrankungen 457
Solbaen, Die Ungefährlichkeit der Narzylenbetäubung 78
Sörup, Odontoskopie 460
Souchet und Surrel, Diffuse Ostitis des Oberkiefers 149
Spanier, Die Vorteile doppelseitig begossener Filme für zahnärztliche Röntgenaufnahmen 499
Spielberg, Die Antroskopie 94
Stallard, Die vorwärtsgerichtete Komponente des Kaudrucks 162
Stallard, Die allgemeinen Beziehungen zwischen Angewohnheiten und Malokklusionen 694
Steadmann, Toxämie in ihrer Beziehung zu Geisteskrankheiten 506
Steiger, Befestigungsmöglichkeiten partieller zahnärztlicher Prothesen im Munde . 193
Steiner, Diaphainoskopie in der Zahnheilkunde 102
Stephen, Neue Materialien für Zahnfleischverkleidungen bei Gebissen 498
Strauß, Über Weichteilprothesen 453
Stretton, Ein Fall von Impaktion künstlicher Zähne im Ösophagus 122
Swank, Alveolarpyorrhöe 93
Szabo, Zahnersatz am Unterkiefer bei vollständigem Alveolarschwund 102
Tacail, Rasche Vernarbung und alveoläre Resorption mittels Anwendung von Massage 641
Talbot, Kokain 29

Seite
Talbot, Der Entwurf eines Mundes 123
Tate, Die Allgemeinanästhesie in der Zahnheilkunde 362
Tellier und Beyssac, Gewaltige Steine im Canalis Whartonianus 360
Tellier, Das Periodontium, ein bindegewebiges-epitheliales Mischgewebe 360
Tellier, Das Periodont, ein Mischgewebe verbunden mit epithelialem Bindegewebe 403
Texier und Levesque, Abszeß an der Zungenbasis bei einem Säugling 153
Thibault, Einiges über Stomatitis aphthosa 757
Tholuck, Zahnersatz bei Epileptikern 76
Tholuck, Entstehung und Wirkung elektrischer Ströme im Munde 600
Tomlinson, Unbarmherzige Extraktionen 132
Tomlinson, Ein Fall von akuter Entzündung der Glandula sublingualis, begleitet von zervikaler Zellulitis nach Extraktionen 149
Tryfus, Über die Verbesserung der Goldkronentechnik mit Hilfe einer neuen Kronenformzange 497
Türkheim, Über die Bedeutung der Schmelzfärbung 119
Türkheim, Beiträge zur Kariesforschung 636
Türkheim, Kariesforschung 637
Turton, Die chirurgische Entfernung eines Kaninus 125
Vaesen, Die Ionisation in der Zahnheilkunde 134
Vaucher und Jaccard, Wie steht es mit der Frage der Pyorrhöen? 156
Vest, Brückenverankerungsstücke und Zwischenglieder 227
Villain und Nevrezé, Prophylaxe der Kiefermißbildungen und Zahnmißstellungen bei Kindern 406
Villeneuve, Ein Beitrag zur Wismut-Stomatitis 458
Wälisch, Die Überbelastungstheorie 72
Wallisch, Das Kauen 135
Walter, Die Periodontitis und ihre Folgezustände; chirurgische Behandlung und Regenerationsvorgänge im Röntgenbild 76
Watry, Fraktur des Unterkiefers 332
Webb, Ein obskurer Fall von Neuralgie 27
Webb, Sterilisation in der zahnärztlichen Praxis 100
Weber, Anatomie 410
Weil, Allgemeine Physiologie, Ätiologie und Therapie der Hämorrhagien 55
Weiß, Kamillosan in der Behandlung von Mundschleimhauterkrankungen 503
Wellings, Drei Fälle von Odontom 361
Widdowson, Ein Fall von Retention der oberen Milcheckzähne mit vollständigem Fehlen der permanenten Nachfolger 27
Widdowson, Eine Methode, eine unterhalb des Alveolarrandes frakturierte Zahnwurzel zu extrahieren. 29
Wiedhopf, Erfahrungen mit dem neuen Lokalanästhetikum Tutokain bei chirurgischen Operationen 80
Wiedhopf, Experimentelle Untersuchungen und klinische Erfahrungen mit Tutokain und mit Dolantin, einem neuen Lokalanästhetikum 757
Wilkinson, Der chronische periapikale Prozeß 124
Williams und Dorrance, Plastik des Unterkiefergelenks 696
Wilson, Charles, Das temporo-mandibulare Gelenk und sein Einfluß auf das Wachstum des Unterkiefers 900
Winzenried, Klinisch-biologische Untersuchungen über die Wirkung von Silbernitrat bei der Behandlung der Milchzahnkaries 95
Wirth, Klinische und histologische Untersuchungen über die Einwirkung des Durchspritzungsverfahrens mit Chlorphenol, Chlorkampfer und Phenolkampfer auf die chronisch granulierende apikale Periodontitis 448
Wirz, Der Einfluß der Vulkanisation des Zahnkautschuks auf dessen Festigkeit . 194
Wittkop, Alte und neue Methoden der Blutreaktion zur Diagnostizierung von Neubildungen im Organismus 502
Wolf, Die Erzeugung eines Silberniederschlages 154
Wood, Verkleinerung einer rarefizierten Zone nach Behandlung 124

Seite
Worms und Bercher, Augenkomplikationen dentalen Ursprungs 651
Yardley, Ein Fall von chirurgischem Emphysem nach der Extraktion eines unteren zweiten Molaren 504
Zilz, Reaktionszement (Schutzzement) bei retinierten überzähligen Zahnkeimen eines Paramolaren 77
Zilz, Zahnkeimentzündung mit nachfolgender Kieferostitis 101

Kleine Mitteilungen.

Bericht über den Russischen Odontologenkongreß 1923 901
Biber-Preisausschreiben 1925 332
Deutsche Gesellschaft für Anatomie und Pathologie 460
Deutsche Gesellschaft für dentale Anatomie und Pathologie 508
Deutsche Gesellschaft für zahnärztliche Orthopädie 796
European Orthodontological Society 136, 900
Herpes des Unterkiefers 125
Dr. Hildebrandt, Eine Neuerung auf dem Zahnmarkt 104
Infektion der Pulpa bei pyorrhöischen Zähnen 127
Ist das Krebsproblem gelöst? 762
Moskau, vom 24.—30. November Odontologen-Tagung 652
Neue Ausgabe des Personalienteils des Reichs-Medizinal-Kalenders 508
Untersuchungen über die Gegenwart des Bacillus acidophilus odontolyticus bei Zahnkaries 96
Zahnärzte und Zahntechniker 900
Zahnärztliche Neuheiten 652
Zahnärztliche Ausstellung in Moskau 764
Zahnbürstenenquête 136
Zahnpflege auf der Gesolei 764
Zentralverein, Verzogene Mitglieder 32. Aufgenommene Mitglieder 32, 412, 556, 608, 652, 764, 900, 905. Zur Aufnahme angemeldet 164, 196, 332, 364, 556, 608, 700, 764. Programm der Zentral-Vereins-Tagung 506, 551, 603. Angemeldete Vorträge 507, 553, 605.

Hochschulnachrichten.

Breslau, Abschiedsfeier für Professor Bruck 104
Breslau, Professor W. Bruck ist ein Lehrauftrag für soziale Zahnheilkunde erteilt worden 260
Breslau, Professor W. Bruck ist ein Lehrauftrag für Geschichte der Zahnheilkunde erteilt worden 412
Erlangen, Professor Dr. Reinmöller wurde zum Dekan der medizinischen Fakultät gewählt 700
Halle, Dr. Heinroth hat sich für Zahnheilkunde habilitiert 652
Heidelberg, Dr. med. A. Oehrlein nach Riga berufen 796
Innsbruck, Dr. F. G. Riha und Dr. Bauer haben sich habilitiert 652
Jena, Hotzlerstiftung 104
Köln, Privatdozent Dr. med., phil., med. dent. Lejeune hat sich von Greifswald nach Köln umhabilitiert 901
Leipzig, Professor Dr. Römer wurde zum Dekan der medizinischen Fakultät gewählt . 700
München, Dr. med. Otto Schneider hat sich für Zahnheilkunde habilitiert 652
Prag, Dr. med. Anton Loos hat sich für Zahnheilkunde habilitiert 460
Würzburg, Vorlesungen im Wintersemester 1925/26 700
„ Stiftung und Aufstellung der Walkoffbronzebüste 901

Mit dem verflossenen Jahre legte Herr Hofrat Dr. **Julius Parreidt** das Amt als Schriftleiter des Organes des Zentralvereins deutscher Zahnärzte nieder. 40 Jahre hat er dasselbe in unermüdlich schaffender und hervorragendster Weise innegehabt und es dürfte kaum eine wissenschaftliche Zeitschrift geben, welche von ihrem Schriftleiter während einer solch langen Zeit, in guten wie in schlimmen Zeiten und in so musterhafter Weise fortgeführt ist, wie die Deutsche Monatsschrift für Zahnheilkunde. Parreidt übernahm dieses in jungen Jahren von dem damaligen, um die deutsche Zahnheilkunde sehr verdienten Kollegen Baume. Es war unzweifelhaft eine sehr schwierige Aufgabe für ihn. Denn einerseits war Baume eine der bekanntesten und geachtetsten Persönlichkeiten im Fache und andererseits war die Monatsschrift erst zwei Jahre vorher aus der Vierteljahrschrift hervorgewachsen und erforderte bei ihrer notwendigen Fortentwicklung ein energisches Einsetzen und die ganze Kraft des neuen Schriftleiters. Parreidt hat die in ihn gesetzten Erwartungen in glänzender Weise erfüllt. Immer größer und immer wertvoller gestaltete sich der Inhalt des von ihm redigierten Organes des Zentralvereins und auch die schweren Kriegs- und nachfolgenden schlimmeren Friedenszeiten konnten sein Werk nicht wesentlich beeinträchtigen. So blieb auch unter ihm die Zeitschrift das, was die Begründer des Zentralvereins vor 65 Jahren von ihr wünschten, der Mittelpunkt der deutschen wissenschaftlichen Zahnheilkunde. Mit gerechtem Stolz kann Parreidt neben anderen großen Verdiensten um unser Fach, die ich schon zur Feier seines 70. Geburtstages würdigen durfte, auf sein unvergängliches Lebenswerk zurückblicken! Die deutsche Zahnheilkunde und ganz besonders der Zentralverein dankt ihm für alles, was er in seinem arbeitsreichen Leben für sie getan hat, auf das herzlichste!

Parreidt hat im verflossenen Jahre sein 75. Lebensjahr vollendet und das Fest der goldenen Hochzeit mit seiner Frau Gemahlin gefeiert. Möge er noch lange Zeit sich eines weiteren goldigen Lebensabends erfreuen.

Der Geschäftsausschuß des Zentral-Vereins deutscher Zahnärzte.

I. A. Prof. Dr. Walkhoff, Vorsitzender.

Über die Abstammung des Wurzelzystenepithels.

Von

Privatdozent Dr. med. **Alfred Rohrer**, Hamburg.

Mit 8 Abbildungen.

Das Wurzelzystenepithel wird von der Mehrzahl der Forscher von den Malassezschen Débris épithéliaux abgeleitet. Nur wenige Forscher stimmen Grawitz zu, welcher die Epithelisierung der Wurzelzyste von dem Mundhöhlenepithel ableitet. Präparate, welche geeignet sind, in der Grawitzschen Lehre Klarheit zu schaffen, sind ziemlich selten, weshalb die Veröffentlichung nachstehenden Falles erfolgt.

Anamnese: E. K., weiblich, 30 Jahre alt, erhielt 1922 eine Bügelbrücke zwecks Ersatzes des |1, welche Februar 1924 während des Kauaktes zerbrach.

Abb. 1. Bügelbrücke mit verlorenem Zwischenglied.

Status: Die ersten Prämolaren des Oberkiefers sind überkront; ein freier Bügel zieht den Zahnreihen entlang zu |1 (vgl. Abb. 1). Der ersetzte Zahn |1 ist an den gegossenen Bügel angelötet gewesen, als Zwischenstück nunmehr abgebrochen (vgl. Abb. 2). Die Wurzel von |1 steht noch, ist mit Amalgam abgefüllt und ragt etwa 1 mm über das Niveau des Zahnfleisches heraus. Auf dem nicht vorgewölbten Processus alveolaris in der Gegend der Wurzel von |1 sind drei kleine verheilte Fistelausgänge sichtbar. Sonst keine Besonderheit.

Therapie: Abnahme der Bügelbrückenreste, Entfernung der Wurzel |1 in lokaler Anästhesie. Die extrahierte Wurzel (vgl. Abb. 3) zeigt bei a ein weites, mit Amalgam ausgefülltes Foramen apicale, welches nach der einen Seite (c) hin ziemlich weit arrodiert ist. Der Rand (b) des Foramen apicale ist rings herum abgerundet mit einzelnen ebenfalls abgerundeten Buchten (Resorptionslakunen). An der Stelle der stärksten Ausbuchtung hing ein kleiner, breiter, weicher

Abb. 2. Zwischenglied der Bügelbrücke (vergrößert).

Abb. 3. Wurzel unter dem Brückenzwischenglied (vergrößert).

Anhang, der wie ein Teil eines Granuloms aussah. Deshalb wurde mit dem scharfen Löffel in die Alveole eingegangen, um die vermeintlichen Reste des Granuloms zu entfernen. Der Löffel stieß aber mühelos auf 2 cm durch, worauf sich einige Tropfen eitriger zäher Flüssigkeit entleerten. Die nunmehr feststehende Diagnose vereiterte Zyste verlangte Ausräumung. Nach Längsschnitt der Schleimhaut über der Alveole von |1 und Aufklappung wird die

nur noch dünne und in dem oberen Drittel der Alveole in Linsengröße perforierte bukkale Knochenlamelle abgenommen; die bukkale Zystenwand löst sich bei dem Versuch, den Zystenbalg in toto auszuschälen ab, während der Rest des nasal in Kirschgröße sich ausdehnenden Zystenbalges als mulmig destruiertes Gewebe, mit dem scharfen Löffel in kleinen Fetzen restlos entfernt wird. Nach Einschlagen der aufgeklappten Schleimhautflügel wird tam-

Abb. 4. Zahnwurzel mit Beginn der Zystenwandung.

poniert. Heilverlauf ohne Störung; nach 10 Tagen ist die Operationsstelle mit gesunder Schleimhaut ausgekleidet.

Epikrise: Ohne Zweifel hat die nasalwärts wachsende Zyste auf die Zahnwurzel von ⌊1 gedrückt und dieselbe etwas aus ihrer Alveole herausgedrängt. Dadurch war der am Bügel (Abb. 1 u. 2) angelötete Zahn etwas gehoben worden; der Elastizitätskoeffizient des Bügelmetalles wurde überschritten und der Bügel brach bei dem Kauakt durch. Andererseits darf angenommen werden, daß beim Kauakt der am Bügel befestigte ⌊1 auf die Wurzel drückte, so daß eine häufige Reizquelle für die Proliferationstendenz der Zyste vorhanden war. Es bleibt keine andere Erklärung, als daß beide Faktoren gleichzeitig in Frage kommen, daß also die nasalwärts wachsende Zyste die Wurzel nach außen drängte und gleichzeitig die Wurzel die empfangenen Kaudruckreize für das

Wachstum der Zyste vermittelte. Die Kronen und die Rückenschutzwand des $\underline{|1}$ waren aus Gold, welches stark verfärbt war; der Bügel selbst bestand aus blankem unechten Metall. Inwieweit die Bruchfähigkeit des unechten Bügels sich von derjenigen des Goldes in diesem Falle unterscheidet, ist schwer zu sagen, wenngleich angenommen werden darf, daß durch Auflösung des blanken Bügelmetalles, was auch durch Niederschlag auf den Goldbestandteilen dokumentiert ist, eine gewisse erhöhte Bruchfähigkeit vorhanden war. Katamnestisch gibt die Patientin an, daß vor Jahren zwei- oder dreimal über dem $\underline{|1}$ eine Zahnfleischschwellung vorhanden war, welche jeweils inzidiert wurde.

Anatomischer Befund: Die Wurzel von $\underline{|1}$ (vgl. Abb. 3) wurde, wie üblich, in Salpetersäure entkalkt, eingebettet, geschnitten und die Schnitte mit Hämatoxylin-Eosin bzw. nach van Gieson gefärbt. Das Weichteilstück c in Abb. 3, welches schon makroskopisch als Granulom- oder Zystenwandung imponierte,

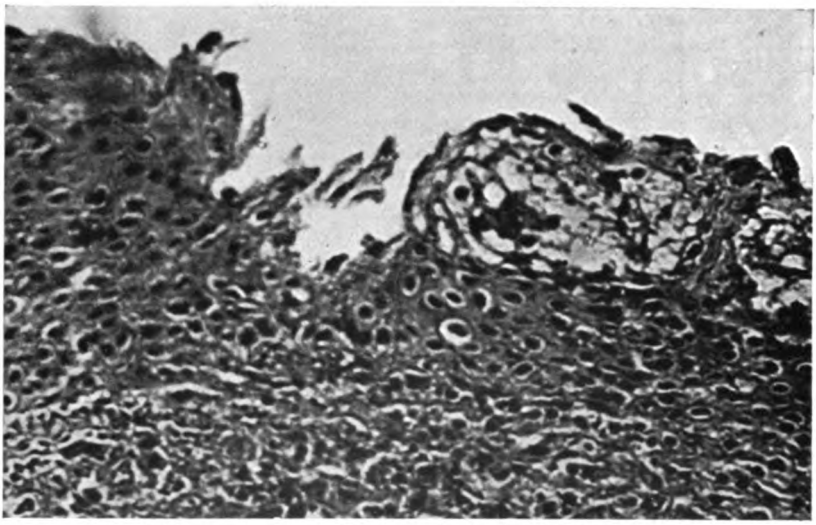

Abb. 5. Innenwandung der bukkalen Zystenpartie.

zeigt im mikroskopischen Bilde (Abb. 4) feste bindegewebige Züge, welche wie Sharpeysche Fasern, jedoch bedeutend kräftiger, im Zement beginnen und in die Zystenwand hineinlaufen, dieselbe gleichsam konstituierend. Merkwürdig breit setzen die ganzen Bindegewebszüge im Zement an und sehen in Abb. 4 aus wie ein Baum, der sich mit seinen Wurzeln in einem steinigen Boden verankert. Wenngleich derartige Bilder schon sehr selten sind, so liegt die besondere Bedeutung darin, daß die Innenwandung der Zyste — das ist in Abb. 4 diejenige Partie, unterhalb welcher sich Weichteilgewebe im Hohlraum befinden — keine Spur von ektodermaler Auskleidung erkennen läßt. Auch finden sich in dieser Partie keine Inseln von Epithel.

Demgegenüber enthält die bukkale Zystenwand, die an und für sich keine Besonderheit zeigt, auf mehr oder weniger weite Strecken mehrschichtiges Plattenepithel. Dasselbe ist meist wie das Epithel der Mundschleimhaut gebaut; an einzelnen Stellen zeigen sich Degenerationen von Zellkomplexen (Abb. 5

rechts) und zuweilen dicht daneben Defekte (Abb. 5 Mitte), welche zeigen, daß erst vor kurzem die degenerierten Zellkomplexe bzw. auch einzelne Zellen abgestoßen worden sind. Auf die degenerierten Zellkomplexe hebe ich besonders ab, da Abb. 7 eine ähnliches Bild zeigt, worauf ich unten noch zurückkommen werde.

In der bukkalen Zystenwand fanden sich Epithelinseln, von denen ich eine in Abb. 6 wiedergebe. Ich wählte eine sehr starke Vergrößerung, um den Aufbau dieser Epithelinsel deutlich wiedergeben zu können. Aber ganz besonderen Wert lege ich auf den Vergleich mit einer in Abb. 7 bei derselben Vergrößerung aufgenommenen degenerierten Epithelinsel. Im Gegensatz zu dem wunder-

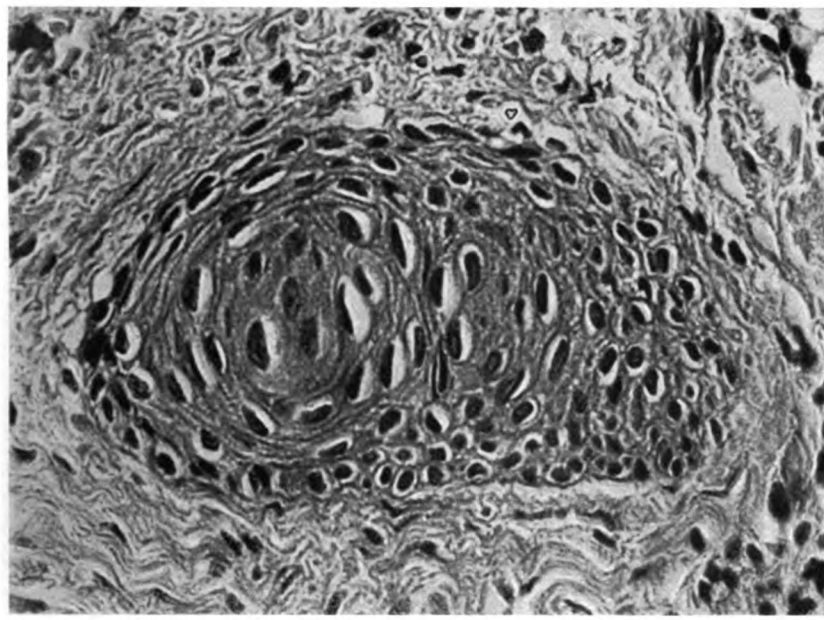

Abb. 6. Gut ausgebildete Epithelinsel.

vollen Aufbau des Epithels in Abb. 6 zeigt Abb. 7 nur noch degenerierte Epithelzellen, die von einem zellarmen, aber festeren Bindegewebe eingeschlossen sind als das unversehrte Epithel in Abb. 6. Es möchte wohl Abb. 7 das Endstadium des von Mesoderm und Ektoderm geführten Kampfes ums Dasein darstellen, während der zellreiche Komplex in Abb. 6 das Anfangsstadium wiedergibt. Beim Vergleich von Abb. 7 mit der Epitheldegeneration in Abb. 5 (rechts) kann die letztgenannte Figur als ein früheres Stadium der Epitheldegeneration bezeichnet werden. Wenn nun das degenerierte Epithel als Innenauskleidung der Zystenwandung aufliegt und als Gegenüber die Flüssigkeit der Zyste hat, so kommt es dabei viel seltener zu den Endstadien wie in Abb. 7, weil die degenerierten Zellen und ihre Produkte mit Leichtigkeit in die Flüssigkeit des Zystenhohlraumes abgestoßen werden können.

Bevor ich zur kritischen Verwertung des Befundes übergehe, möchte ich noch folgendes fixieren: Anamnestisch bzw. katamnestisch ist oben festgelegt, daß zwei- oder dreimal eine Zahnfleischschwellung über $\lfloor\underline{1}$ vorhanden war und inzidiert worden ist; im Status sind labial über der Wurzel von $\lfloor\underline{1}$ drei kleine verheilte Fistelöffnungen erwähnt. Festgelegt habe ich oben, daß die Zystenwandung am Ansatz der Wurzel (Abb. 4) keine Epithelauskleidung besitzt. Die typische Epithelmasse saß an der bukkalen Zystenwand. Die Merkwürdigkeit, daß die labiale Zystenwand recht gut erhalten war, während die palatinale Zystenwand klinisch als mulmig destruiertes Gewebe imponierte, läßt sich wohl

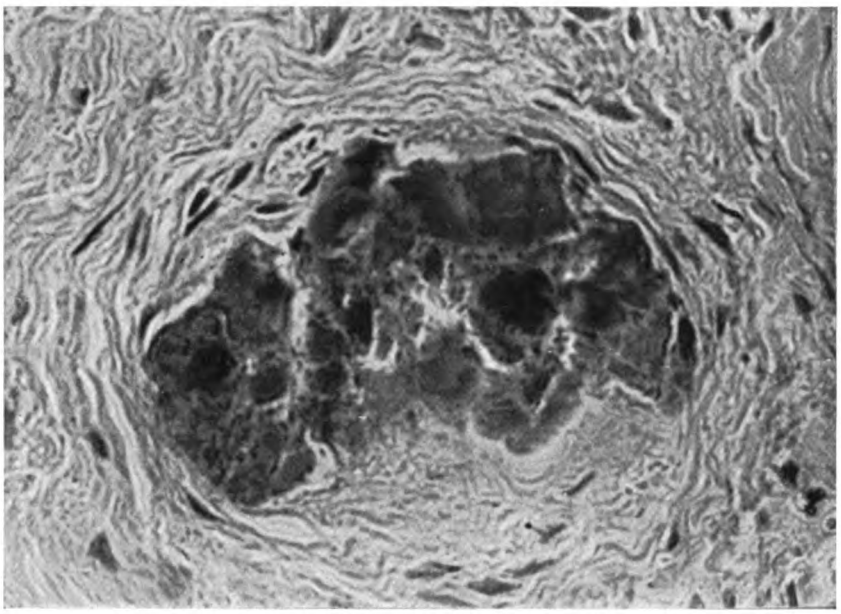

Abb. 7. Degenerierte Epithelinsel.

daraus erklären, daß während der nächtlichen Bettruhe längere Zeit das Zystensekret auf diesen Stellen stagnierte, so daß durch das eitrige Zystensekret die Destruktion der palatinalen Zystenwand ausgelöst werden konnte. Dieselbe Überlegung gilt für die epithelfreie orale Zystenwandung, wobei das Sekret während des Stehens auf dieser Partie lastete und einwirken konnte. Ob sich in den nicht bukkal gelagerten Zystenwandpartien eine Epithelauskleidung befand, läßt sich mangels des entsprechenden Untersuchungsmaterials nicht feststellen. Von den bukkalwärts gefundenen Epithelinseln ist noch zu erwähnen, daß sie ungefähr in einer schrägen Linie liegen; auf Grund dieses Befundes war es naheliegend, einen eventuell vorhandenen, von der Mundschleimhaut zur Zysteninnenauskleidung ziehenden Epithelstrang zu suchen, der aber nicht gefunden wurde. Es läßt sich nur so erklären, daß das von der Mundhöhle eingewanderte Epithel — die drei verheilten Fistelausgänge und die Inzisionen des vermuteten Abszesses beweisen die genügende Kommunikation zwischen Mundhöhle und der Zyste — nach seiner Durchwanderung oder auf der Einwanderung

abgeriegelt wurde, so daß einzelne Epithelinseln zurückgeblieben sind. Zweifelsohne können derartige Epithelinseln latent, vitalitätsfähig und proliferationsbereit liegen bleiben, was ja durch das Verhalten der Malassezschen Débris épithéliaux bewiesen ist. Eine Proliferation des Epithels, wie es in Abb. 6 dargestellt ist, und welche mit einer intensiveren Tätigkeit des umgebenden Bindegewebes (Abb. 6) Hand in Hand geht, ist möglich; die Ursache für die Proliferation ist schwer zu erkennen.

Bezüglich des Verhaltens des Bindegewebes, welches nach Partsch durch fettige Degeneration ebenfalls an der Füllung des Zystenlumens und somit an der Proliferation der Zyste sich beteiligt, möchte ich fixieren, daß dieser Standpunkt sehr wohl zu vertreten ist; meine Abb. 6 zeigt in der rechten oberen Ecke eine destruktive Veränderung der in der Peripherie der Epithelinsel gelegenen Bindegewebszellen; ob es allerdings eine fettige Degeneration ist, kann ich nicht entscheiden, da das alkoholfixierte und behandelte Präparat einer guten Fettfärbung nicht mehr zugänglich war.

Ferner ist auch ganz natürlich, daß nach Untergang der hohlraumwärts gelegenen Zystenwandungsteile, die ursprünglich ferner gelegene Epithelinsel an die innere Zystenwandung zu liegen kommt, wodurch das aus der Epithelinsel stammende Zystenepithel freie Bahn zur Ausbreitung erhält. Andererseits bleibt auch eine Epithelinsel in der Peripherie des Zystenbalges latent liegen; dabei aber kann sie selbst nach Einbuße ihrer Vitalität degenerieren, was in Abb. 7 typisch zum Ausdruck kommt. Daß das umhüllende Bindegewebe den Kampf ums Dasein als erledigt betrachtet, geht aus seiner der Ruhestellung entsprechenden Zellarmut und Zellverteilung hervor (Abb. 7 gegenüber 6).

Auf den oben erwähnten Befund, daß in den Ansatzpartien der Zyste am Zahn (vgl. Abb. 4) sich keine Epithelinseln befinden, will ich nochmals eingehen. Die Gegner einer Erklärung der Epitheleinwanderung nach Grawitz, also der Einwanderung des Epithels von der Mundhöhle durch einen pathologischen (Fistel) oder therapeutischen (Inzision) Durchgang, könnten auch diese Epithelinseln als Débris épithéliaux bezeichnen. Dagegen spricht eben dieser Befund aus Abb. 4, denn die Débris épithéliaux befinden sich, worauf noch Hoefer hinweist, namentlich im kranken Periodont. Es bliebe noch die Erklärung, daß durch das Wachstum der Zyste die Débris épithéliaux nasalwärts mitgeschoben und gezogen worden sind. Dem ist aber entgegenzuhalten, daß das Wachstum einer Zystenwandung allseitig erfolgt, und zwar schon aus dem Grunde, weil als auslösendes Reizmoment die unter demselben Druck stehende und somit den Reiz allseitig weiter gebende Zystenflüssigkeit einen konstanten Reiz auf alle Teile der Zystenwandung setzt, worauf alle Bindegewebszellen in gleicher Weise antworten. Das Resultat ist eine allseitige Proliferation der Bindegewebszellen, wobei eine Verschiebung von Epithelinseln aus der Gegend der Wurzelhaut bis in die bukkale Zystenwand — in meinem Präparat um mindestens 10 mm — ausgeschlossen ist. Es bleibt für die Epithelinseln meines Präparates nichts anderes übrig, als dieselben aus Anamnese, Status, Lokalisation und Verhalten von dem Epithel der Mundschleimhaut abzuleiten.

Ferner möchte ich noch fixieren, daß mein Präparat — abgesehen von dem klinischen Verhalten — aus Abb. 4 als Zyste anzusprechen ist, da es nach Proell die rissige Struktur erkennen läßt.

Nun komme ich zum Kernpunkt meiner Besprechung, nämlich zur Stellungnahme von Grawitz, welcher radikuläre Zysten als epithelisierte Abszesse anspricht.

Gegen Grawitz sind viele Argumente angeführt worden. G. Römer faßt die hauptsächlichsten zusammen, von denen die ersten vier Punkte nach Perthes ausgeführt sind:

1. Vollkommen solide Wurzelgranulome mit bereits bestehenden Epithelsträngen sind gefunden.

2. Ganz kleine Wurzelzysten bzw. zystische Wurzelgranulome haben serösen, nicht eitrigen Inhalt. Die Umwandlung des bakterienreichen Eiters kann durch Einwuchern des Epithels nicht erklärt werden.

3. Wurzelzysten brechen nur ausnahmsweise nach der Mundhöhle durch. Die Mundschleimhaut ist gegenüber der Zystenwand frei verschieblich. Reste von Fistelgängen können nicht nachgewiesen werden. Knochenperforationen nach Grawitz beweisen noch nicht, daß Zysten vorgelegen haben oder gar durch letztere verursacht worden sind.

4. „In Fällen von lange bestehender Zahnfleischfistel, wo also die Voraussetzung der von Grawitz angenommenen Epithelisierung des chronischen Alveolarabszesses tatsächlich vorliegt, beobachten wir klinisch niemals das Entstehen einer Zyste, vielmehr ein Persistieren der Fistel, bis der Zahn entsprechend versorgt ist. Es ist auch nicht denkbar, daß bei einer bestehenden Kommunikation mit dem Munde die Zyste so wachsen könnte, wie es tatsächlich beobachtet wird. Der Inhalt wird sich durch die Fistel nach dem Munde kontinuierlich entleeren oder nach vorübergehenden Verklebungen von Zeit zu Zeit durchbrechen müssen."

5. Nach Astachoff ist es in keinem seiner 98 Fälle gelungen, „das Anfangsstadium der Epithelisierung auf Kosten des Zahnfleischepithels" nachzuweisen, ferner den Nachweis zu führen, daß „dieser Abszeß mit der Mundhöhle durch eine schon epithelisierte Fistel verbunden wäre, die Wandungen der Höhle der zukünftigen Zyste aber noch keine epitheliale Decke hätten". G. Römer erhärtet Astachoffs Angaben durch eigene Untersuchungen.

6. Nach G. Römer kann ein aus einem Abszeß hervorgegangener Hohlraum, abgesehen von den histologischen Eigentümlichkeiten, auch nicht die wichtigsten klinischen Merkmale der Wurzelzysten haben. Das wichtigste Merkmal der letzteren sei die eventuell den Knochen auftreibende Wachstumstendenz. Keine Übereinstimmung der Autoren besteht allerdings über Einzelheiten des Wachstums bzw. auch über die ersten Anfänge der Zystenbildung innerhalb eines epithelführenden Granuloms. O. Römer, Williger und Becker fixieren besonders die Pathogenese des destruierenden Epithels, wogegen Partsch auch die fettige Degeneration von am Apex liegendem Granulationsgewebe (also Bindegewebe) pathogenetisch verantwortlich macht. Das Hauptmoment des Zystenwachstums liegt im durch Zelldegeneration und Zystenfüllung sich vice versa steigernden Binnendrucke. Nach Perthes muß die Wucherung des Epithels schon vor der Hohlraumbildung beginnen und nach der Hohlraumbildung fortgesetzt werden. Nach Ribbert wäre das Zystenwachstum, entsprechend den prolife-

rierenden Kystadenomen, nicht nur dem Binnendruck, sondern dem flächenhaften Wachstum der bindegewebigen Wandung zuzuschreiben. Abgesehen davon, daß noch nie ein sekundär vollkommen epithelisierter Wurzelabszeß gefunden wurde, könnte derselbe nicht die Fähigkeit haben, wie echte Wurzelzysten zu wachsen und den Knochen aufzutreiben; nach Perthes würde durch die Fistel der Inhalt dauernd entleert und bei Schließung der Fistel würde einerseits jedes Moment zur Produktion von entzündlicher Ausschwitzung in den Hohlraum ausbleiben, da ja mit der Schließung der Fistel jegliche Entzündung aufhöre, andererseits seien die Deckepithelien nicht sekretionsfähig. Die bindegewebige Außenmembran eines alten Abszesses habe die Neigung, zu schrumpfen, somit die Knochenhöhle das Bestreben, sich zu verkleinern und zu vernarben.

7. G. Römer schließt aus einem Astachoffschen Präparat, welches primär eine Zyste war, sekundär vereiterte und durchbrach, dessen Fistel dann obliterierte und an dieser Stelle eine leichte Einziehung am Zahnfleisch hinterließ, anstatt daß die Schleimhaut im Sinne von Grawitz hätte adhärieren müssen, daß die Grawitzsche Auffassung falsch sei, denn die Schleimhaut sei über echten Zystenbälgen glatt verschieblich.

8. Partsch macht gegen die Auffassung von Grawitz geltend, daß bei Zysten selten Fisteln bestünden und der Nachweis früher vorhandener Fisteln nicht geführt werden könne.

9. Becker glaubt aus seinen Präparaten, welche zwischen Molarenwurzeln epithelführende Zysten erkennen lassen, die Grawitzsche Theorie zu widerlegen.

Den folgenden Bemerkungen mögen einige klärende Definitionen vorausgenommen sein. Zysten sind auf verschiedene Weise entstandene, von Bindegewebe eingeschlossene, eventuell von Epithel ausgekleidete, einfache oder mehrkammerige, mit flüssigem oder breiigem Inhalt gefüllte Hohlräume.

Echte Zysten entstehen von verlagerten (embryonal nach Cohnheim — postembryonal nach Ribbert) Keimen oder an vorher normalen Drüsen bzw. an Endothel führenden Teilen; bei diesen echten Zysten handelt es sich von vornherein um proliferative Prozesse; infolgedessen bilden sie pathologisch-anatomisch den Übergang zu den echten Geschwülsten; zu dieser Gruppe gehören die follikulären Zahnzysten.

Gewissermaßen als Vorstufe dieser echten Zysten werden ebenfalls noch unter dem Begriff „echte Zysten" epithel- oder endothelausgekleidete, durch Erweiterung präformierte Hohlräume, deren flüssig-breiig-serös-schleimig-kolloider usw. Inhalt von den Zellen der Wandung oder durch seröse Transsudation, entsprechend dem Wirtsorgan (Drüsen) bestritten wird, eingereiht; hierher gehören z. B. Ranula und Atherom.

Und nun kommt die nächste große Gruppe, die man als zystoide Gebilde auffassen kann; dazu gehören die namentlich im Zentralnervensystem, an anämische Nekrosen, Degenerationen usw. sich anschließenden Erweichungszysten; ferner gehören dazu die Fremdkörperzysten und tierische Parasiten-

zysten (Cysticerken, Echinokokkus); nicht unerwähnt mögen dabei die in serösen Höhlen bei chronisch entzündlichen Prozessen und dann von Bindegewebe ausgefüllten, hernach zu einer abgeschlossenen kleinen Höhle sich umbildenden zystoiden Gebilde sein. In diese letztere Gruppe wären dann ihrer Ätiologie nach die radikulären Zysten oder Zahnwurzelzysten zu rechnen. Dabei darf der Epithelbefund der Zahnwurzelzysten nicht irritieren; wo irgendwo am Organismus das in seiner Ausbreitungstendenz fast unbegrenzte Epithel Gelegenheit hat, seiner Neigung zu folgen, geschieht es auch, sei es bei Verletzungen zwecks Deckung des Defektes, sei es bei pathologischen Erscheinungen, wie z. B. Fisteln, worauf Grawitz mit vollem Recht hingewiesen hat, zwecks Auskleidung der Fistelgänge oder sei es bei embryonal bzw. postembryonal verschlepptem Epithel, welches durch irgendeinen Reiz zur intensiven Proliferation angeregt wird. Darüber besteht wohl volle Einigkeit, daß die Zahnwurzelzyste ihre Entstehung einer mechanischen (Trauma des Zahnes oder Verletzung des periapikalen Gewebes mit der Nervkanalsonde) oder chemischen (Wurzelkanalmedikamente) oder bakteriologischen (Pulpitis totalis, Pulpitis purulenta, Gangrän des Wurzelkanales) Reizen ihren allerersten Ursprung verdankt. Über die allerersten Degenerationen und namentlich auch über das allererste Verhalten des eventuell sich ausbildenden Epithels (Malassezschen Reste) sind die Meinungen — auch auf Grund mangelnder Befunde — geteilt. Betreffs der Weiterentwicklung der Zahnzyste bestehen, namentlich bezüglich der Speisung der Zystenfüllung, einige Meinungsverschiedenheiten, die sich übrigens grundsätzlich gar nicht ausschließen, sondern die eine oder andere Art in den verschiedenen Fällen prävalierend, sogar eine kombinierte Auswirkung anzunehmen gestatten.

In einem aber besteht zu ungunsten der Grawitzschen Lehre eine klare Trennung, da Grawitz jede Zahnwurzelzyste als epithelisierten Abszeß auffaßt; im Vordergrund dieser Frage steht eben das Verhalten des Epithels, welches von Grawitz vom Mundhöhlenepithel abgeleitet wird. Zu den gegen Grawitz vorgebrachten Argumenten möchte ich folgendes ausführen:

ad 1. Der von Perthes vorgebrachte Befund der vollkommen soliden Wurzelgranulome mit bereits bestehenden Epithelsträngen spricht nicht gegen Grawitz, denn es gibt auch schon größere epithelfreie Zahnwurzelzysten.

ad 2. Der von Perthes erwähnte seröse, nicht eitrige Inhalt von ganz kleinen Wurzelgranulomen schließt nicht aus, daß die größere aus dem Zahnwurzelgranulom entstandene Zahnwurzelzyste später doch infiziert wird. Gelegenheit dazu ist geboten; die einfachste Erklärung ist die der Infektion bei der Therapie, ferner die der fokalen Infektion, die zweifelsohne in Amerika überschätzt wird, aber doch für einzelne Fälle praktisch zu Recht besteht. Wenn nun aber eine Wurzelzyste wirklich infiziert wird, warum soll sie denn nicht mehr zur Sterilität kommen können? Es gibt doch in serösen Höhlen des Organismus auch, wie oben erwähnt, chronisch entzündliche Prozesse, welche hernach nicht inflammieren, sondern zystoid werden; in der Mundhöhle dürfte dieses erst recht der Fall sein, zumal hier erfahrungsgemäß hervorragende Immunitätsverhältnisse bzw. Abwehrerscheinungen des Organismus einen geradezu absolut toleranten Boden schaffen; das Hineinwandern von Epithel, sei es aus

der Mundhöhle oder auch von den Malassezschen Resten kommend, hat mit dem Sterilwerden vereiterter Zystenflüssigkeit gar nichts zu tun.

ad 3. Wenn Wurzelzysten nur ausnahmsweise in die Mundhöhle durchbrechen, so gibt Perthes wenigstens zu, daß sie durchbrechen können. Wenn auch Zysten entsprechend ihrer Entwicklung an dem Unterhautzellgewebe der Mundschleimhaut nicht adhärieren und somit frei verschieblich sind, so wird nach erfolgtem Durchbruch und der Wiedervereinigung der Zystenwand bzw. der Schleimhaut infolge der in den Zwischenschichten erfolgten bindegewebigen Ausheilung eine Adhärenz statthaben; diese Adhärenz muß aber gar nicht zurückbleiben, sondern wird sich wieder lösen können; an anderen Stellen des Organismus ist dieses oft zu beobachten; in der Mundhöhle ist es sogar sehr gut möglich, denn die über der Zystenwandung befindlichen Muskeln (Mm. incisivi, canini, buccinator) werden durch den einer Massageeinwirkung gleichkommenden Kauakt aktiv bzw. passiv in Bewegung gesetzt; auch die Schleimhautverschiebung während des Kauaktes und die Zahnreinigung unterstützt diesen Massageprozeß; wenn an anderen Stellen des Organismus zwecks freier Beweglichkeit einer z. B. im Unterhautzellgewebe fixierten Verlötung der Epidermis massiert werden muß, so enthebt die physiologische Tätigkeit in der Mundhöhle eines künstlichen Eingriffes und die verlötete Schleimhaut wird trotzdem frei. Perthes verlangt ferner zur Stütze der Grawitzschen Behauptung den Nachweis von Fistelgängen. Nun! Ein Durchbruch einer infizierten Zyste in die Mundhöhle wird wohl meist dann erfolgen, wenn infolge der Infektion der Prozeß einen entzündlichen Charakter angenommen hat. Mit dem Durchbruch erfolgt die Entleerung eines Teiles des Zysteninhaltes; wenn aber dann eine Kommunikation besteht, so hat ja das proliferationsfähige Mundhöhlenepithel sofort Gelegenheit, die entstandene Perforation zu überkleiden alias in die Zyste hineinzuwachsen; ohne Zweifel gelangen auch harmlose Mundbakterien mit in die Zyste hinein, womit eine Umwälzung im Leben der ursprünglichen Zystenbakterien geschaffen wird; der Kampf der normalen Flora im Organismus gegen pathogene Keime ist bekannt und in der täglichen zahnärztlichen Praxis zu beobachten; ein Beispiel ist vor allem die Tatsache, daß eine bei Gangrän erfolgte periapikale Reizung nach Eröffnung des Wurzelkanales und Offenlassen desselben zum Stillstand kommt; gewiß spielt dabei die rein mechanische Druckentlastung eine Rolle, während der nun einsetzende Kampf der eingedrungenen normalen Flora gegen die seßhafte pathogene Flora biologisch im Vordergrund steht; ähnliche Verhältnisse treffen auch für infektiöse Darmkrankheiten zu. Doch zurück zur durchgebrochenen infiziert gewesenen Zyste! Nach Eintritt der normalen Mundflora und dem nun eingesetzten Kampf gegen die pathogenen Keime, in welchem letztere in den meisten Fällen unterliegen, ferner auf Grund einer auch so eintretenden Virulenzschwächung gehen die akut entzündlichen Veränderungen zurück; es kommt infolgedessen zum Schluß der Fistelzystenwandung und der Mundschleimhaut (vgl. tuberkulöse Fisteln, welche gelegentlich restlos verschwinden und eventuell wieder erscheinen). Damit wird die Kommunikation zwischen Zyste und Mundhöhle, sei es eine nur kurze Zeit bestehende und somit keinen typischen Fistelgang zeigende Kommunikation oder ein durch längere Zeit bestehender Fistelgang, aufgehoben; das in der früheren Kommunikationslinie gelegene Epithel

wird im Kampf ums Dasein verdrängt, während das schon in die Zyste vorgedrungene Epithel geeignete Proliferationsmöglichkeit hat und das am Fistelmaul befindliche Epithel zurückgedrängt wird; die in der Kommunikationslinie befindlichen Epithelzellen haben bei genügender Resistenz die Möglichkeit, als kleine Epithelinseln liegen zu bleiben; es erweist sich eben in diesem Falle die stärkere Tätigkeit des Bindegewebes; solche liegengebliebene Epithelinseln zeige ich oben in Abb. 6 und 7; beide liegen in der Gegend der früheren Perforationsstellen und obendrein sind die drei verheilten Fistelmäuler sowie die katamnestisch angegebenen Inzisionen ein Beweis für frühere Kommunikationen, während Epithelinseln im apikalen Teil der Zyste fehlen. Es ist also ganz erklärlich, daß die Perthessche Forderung nur ausgerechnet dann erfüllt werden kann, wenn einmal ein Präparat in dem Moment gewonnen wird, wo die Kommunikation zwischen Zyste und Mundhöhle gerade noch besteht. Im übrigen weisen Fischer und Landois genügend auf die Fälle der allgemeinen Pathologie hin, wo eine Einwanderung von Epithel stattgefunden hat, aber die Verbindung mit dem Ausgangsepithel verloren gegangen ist. Und dann hat Hoefer nicht Unrecht, wenn er von den Anhängern der Epithelabstammung aus den Malassezschen Resten verlangt, daß der Nachweis des aus den Malassezschen Resten in die Zyste hineinwachsenden Epithels erbracht werden muß. Wenn Perthes ferner sagt, daß Knochenperforationen keinen eindeutigen Beweis für das Vorhandensein einer Zyste bzw. für das Entstehen durch dieselbe sei, hat er allerdings recht; das ist aber weder für noch gegen Grawitz zu verwenden.

ad 4. Wenn Perthes glaubt, daß zum Hineinwachsen von Mundhöhlenepithel durch eine Kommunikation in den Alveolarabszeß längere Zeit notwendig sei, also eine Fistel längere Zeit bestehen müsse, so ist dem entgegenzuhalten, daß das mit enormer Proliferationstendenz ausgestattete Mundhöhlenepithel schon in ganz kurzer Zeit enorme Strecken überwachsen kann; ein Zeitraum von 14 Tagen genügt bei einer nach Partsch ausgeführten bukkalen Zystenwandresektion und darauffolgender Auskratzung der übrigen Wände einer nußgroßen Zyste, um die ganze Zystenhöhle auszukleiden; in zwei Tagen überdeckt das Epithel eine vorher linsengroße Aphthe oder eine post operationem (Aufklappung) epithelfreie Strecke von mehreren Millimetern; dies ist ein Zeitraum, welcher sehr oft für die bestehende Kommunikation zwischen Zyste (Alveolarabszeß) und der Mundhöhle zur Verfügung steht; in dieser Zeit kann das Mundhöhlenepithel selbstredend bis zum chronischen Alveolarabszeß gelangen. Die Persistenz einer Fistel, bis der Zahn entsprechend versorgt ist, entspricht nicht der Mehrzahl der Fälle; viele versorgte und unversorgte Zähne zeigen rezidivierend entzündliche Prozesse, von der Periodontitis bis zur Parulis bzw. einer nachher wieder verschwindenden Fistel; als Erklärung hierfür dient bei unversorgten Zähnen der Nachschub aus dem Herd des Wurzelkanales, bei versorgten und unversorgten Zähnen, die durch Virulenzsteigerung hervorgerufene Mobilisierung vorher latenter Herde im Sinne der fokalen Infektion oder das Festsetzen von Erkältungsbakterien in dem Locus minoris resistentiae. Manche Fälle zeigen nun Parulitiden, die nach Entleerung wieder verschwinden und im Knochen wohl auf Grund seiner hochgestellten Konstitution entweder keine oder nur geringe Einschmelzungen zurücklassen; andere Fälle zeigen ziemlich starke Einschmelzungsherde in einem wohl konstitutionell nieder-

gestellten Knochen, welche vielleicht weniger oft nach außen durchbrechen, welche schließlich infolge hochwertiger Immunitätsverhältnisse gar nicht mehr in das Stadium der akuten Inflammation hineingeraten und sogar im klinischen Sinn steril werden, bei denen aber die Knochenhöhle sich infolge geringerer Regenerationsfähigkeit nicht mehr verengt. Gerade in diesen Fällen ist doch die Möglichkeit zystoider Entwicklung gegeben, auch wenn dieser Entwicklungsmodus pathogenetisch noch nicht fixiert ist. Klinische Fälle in diesem Stadium entgehen der Beobachtung und die pathologische Anatomie kann in der Hauptsache nur markante Stadien festhalten, während die normalen und pathologischen Veränderungen im Organismus dem Gesetz des *πάντα ῥεῖ* gehorchen. Zwischen beiden Extremen, nämlich der rezidivierenden Parulis und der von vornherein zystoiden Entwicklung gibt es zweifelsohne noch Übergangsstadien, ja sogar Modifikationen; es ist doch auch mit der Möglichkeit zu rechnen, daß während des Bestehens eines chronischen Alveolarabszesses dieser sich zystoid entwickelt und auch vom Apex her ein bestehendes Granulom mit oder ohne Epithel sich in der Richtung der Wurzelzyste ausbreitet; einer Konfluation beider steht nach der Willigerschen Tochterzystenerklärung nichts im Wege. Die weitere Fixierung Perthes, daß eine Zyste während ihrer Kommunikation mit der Mundhöhle nicht proliferiert, ist berechtigt; hinzuzufügen ist auch, daß mit Schließung der Kommunikationsöffnung, namentlich nach Eintritt der Sterilität in der Flüssigkeit, ein Wachstum des zystoiden Gebildes möglich ist. Weiterhin ist eine zweite und dritte Infektion mit Durchbruch des zystoiden Gebildes möglich, um jeweils in den Zwischenzeiten mehr oder minder zu verkleben und der Zyste das Weiterwachstum zu gestatten. Nicht nur der oben wiedergegebene Fall möge hier als Beispiel dienen, sondern noch ein folgender, durch Abb. 8 illustrierter, aus dessen Anamnese das typisch langsame Wachstum, unterbrochen durch mehrere Durchbrüche und Inzisionen, hervorzuheben ist; auf der bukkalen Seite ist die Schleimhaut über der vorgewölbten Zystenwand frei verschieblich, auf der palatinalen Seite, woselbst die letzte Inzision stattgefunden hatte, und wo eine über markstückgroße fluktuierende Prominenz (der Knochen des Processus palatinus war längst arrodiert) bestand, war keine Verschieblichkeit der Schleimhaut. Die Zyste ist über 21| gelegen, die beiden Zahnwurzeln ragen bis etwa zur Hälfte in das Zystenlumen hinein; außer der Prominenz der Zyste nach bukkal und palatinal war auch eine mehrere Millimeter betragende Hebung des Nasenbodens vorhanden. Die Operation bestand, nach Eröffnung von bukkal, aus zwei Gründen nicht in totaler Ausschälung der Zyste, einmal wegen des restlos mulmigen Gewebes, in welchem sich dicker, rahmiger und stinkender Eiter befand, dann wegen der nußgroßen Ausdehnung der Zyste nach deren Ausschälung eine Perforation nach der Gaumenseite die Folge gewesen wäre. Diese Gaumenperforation wäre übrigens für den Bestand der kleinen Zwischenkieferknochenleiste, in welchem 21| sitzen, äußerst gefährlich gewesen. Interessant ist an diesem Fall, der inzwischen unter Erhaltung von 21| zur Ausheilung gelangt ist, daß er auf der anderen Seite eine Zyste über |2

Abb. 8. Zyste.

zeigt, womit wieder ein Fall vorliegt, der aus konstitutionellen Verhältnissen zur zystoiden Veränderung neigt.

ad 5. Bezüglich des negativen Befundes von Astachoff und G. Römer verweise ich auf das unter ad 4 im ersten Drittel Dargelegte. Hier wäre aber noch auf Fischer-Landois zu verweisen, welche nachweisen, daß das Mundhöhlenepithel nicht nur durch eine direkte Zahnfleischzystenkommunikation in das Zystenlumen gelangen, sondern auch vom Zahnfleisch aus in der Alveole nach innen wandern kann.

ad 6. G. Römer bezeichnet als wichtigstes Symptom der Zyste die den Knochen auftreibende Wachstumstendenz der Zyste. Vorausgesetzt, daß unter der Knochenauftreibung eine dem durch Druckatrophie verursachten Abbau folgende Knochenverdrängung zu verstehen ist, möchte ich erwähnen, daß es nicht wenige Zysten gibt, welche klinisch gar nicht zu diagnostizieren sind, selbst wenn sie schon eine gewisse Größe erlangt haben, nämlich deshalb, weil die Zyste in der Richtung des geringsten Widerstandes sich ausdehnt und das ist die Spongiosamasse. Der erste Fall meiner Besprechung zeigt klinisch überhaupt keine Zeichen einer Zyste, weil die Knochenarrosion in der Spongiosamasse zustande gekommen war und die Zyste, wie das oft vorkommt, in ihrem Wachstum stillstand. Bezüglich der Mitbeteiligung des Bindegewebes an der Füllung des Zysteninhaltes gibt meine Abb. 6 (rechte obere Ecke) eine weitere Grundlage; ob es sich aber um fettige Degeneration handelt, konnte ich nach Vorbehandlung des Präparates nicht mehr feststellen. Wenn Perthes behauptet, daß das Epithel schon vor der Hohlraumbildung zu wuchern beginnen müsse, so verweise ich auf einen von mir behandelten und histologisch untersuchten Fall, den ich in der Dtsch. Monatsschr. f. Zahnheilk. 1924 mit Röntgenbild (S. 346) für die klinisch unmöglich zu stellende Diagnose und mit zwei Mikrophotogrammen (S. 347/348) für das Fehlen von Epithel belegt habe; nicht einmal eine einzige Epithelinsel fand sich in den Serienschnitten und trotzdem ist eine Zyste entstanden. Der Ribbertschen Ansicht, daß das Zystenwachstum nicht nur dem Binnendruck, sondern auch dem flächenhaften Wachstum der bindegewebigen Wandung zuzuschreiben ist, darf man nur beipflichten. Ein sekundär epithelisierter Wurzelabszeß kann, wie ich unter ad 4 Mitte ausgeführt habe, entstehen; wann in dem Abszeß eine Sterilität und aus dem sterilen Abszeß eine zystoide Bildung entsteht, entzieht sich unserer Beobachtung; ich verweise hier nochmals auf zystoide Bildung in serösen Höhlen nach chronisch entzündlichen Prozessen und darauf erfolgter Ausfüllung mit Bindegewebe; es ist gar kein Grund dazu vorhanden, die Möglichkeit zystoider Bildung aus Resten eines steril gewordenen Abszesses im Kiefer abzulehnen; selbst das Vorhandensein von Epithel zur Zystenentwicklung ist nicht notwendig; aus meiner Abb. 7 ist übrigens deutlich ersichtlich, daß Epithelinseln degenerieren und von Bindegewebe fest umschlossen werden. Bei einer bestehenden größeren Knocheneinschmelzung infolge eines dort liegenden Abszesses muß, wie ich unter ad 4 (Mitte) ausführte, nach Sterilwerden des Abszesses oder mindestens nach Übergang in die Latenz, der Knochen nicht komplet regenerieren, er kann es; hier liegen ähnliche Verhältnisse vor wie in der Lunge bei Vorhandensein einer Kaverne; beim Knochen haben wir von vornherein starre Wandungen der nach Verlust der Spongiosamassen übrig bleibenden

Kompakta, bei der Lunge eine durch den in der Pleura vorhandenen negativen Luftdruck bedingte, relativ starre Stellung der Lunge, welche verhindert, daß der Ausheilungsprozeß durch Zusammenfallen der Kavernen zustande kommt; selbst unter ganz günstigen Immunitätsverhältnissen ist weder in dem einen noch in dem anderen Fall mit einer Ausfüllung durch normales Gewebe (im Knochen Knochengewebe — in der Lunge Bindegewebe) zu rechnen; das Resultat ist bei dem Alveolarabszeß eine Ummodelung zur zystoiden Entwicklung. Zur Sekretionsfähigkeit der Deckepithelien oder besser gesagt Degeneration mit Abstoßung in den Zystenhohlraum liefert meine Abb. 5 einen exakten Beweis.

ad 7. Diese Gründe für ein Freiwerden einer Adhäsion habe ich oben unter ad 3 (Anfang) auseinandergesetzt. Hier ist noch ein sehr interessanter Vergleich anzuführen: In früherer Zeit war für die Zystendiagnose das Pergamentknittern in den Vordergrund geschoben worden; das ist aber nicht bei allen Zysten der Fall, sondern wenn die Zyste klein ist oder nicht nach labial bzw. palatinal wächst, so ist die über der Zyste befindliche Knochenmasse noch so dick, daß über der Zyste überhaupt keine Nachgiebigkeit besteht; wenn die Zyste sich bukkal oder palatinal so weit ausgebreitet hat, daß die kompakte Knochenschicht dünn und damit elastisch genug geworden ist, dann erscheint das Phänomen des Pergamentknitterns; gewiß findet zuweilen auch eine etwas stärkere Knochenapposition statt, aber keineswegs so stark, daß die von der Zyste durch Druckatrophie zu Verlust gegangene Knochenmasse ersetzt wird, genau wie bei zentralen Kiefertumoren; mit dem Stadium des Phänomens des Pergamentknitterns kann es zu einer Vorwölbung der Knochenlamelle kommen und das Phänomen des Pergamentknitterns bleibt bestehen; in anderen Fällen aber wird der letzte Rest der papierdünnen Knochenlamelle durch Druckatrophie zerstört, wodurch der Zystenbalg direkt unter die Mundschleimhaut zu liegen kommt und dann kommt es sogar zu dem Phänomen der Fluktuation. Genau parallel dazu sind die Verhältnisse bezüglich der Verlötung der Zystenwand mit der Mundschleimhaut. Kurz nach dem Durchbruch und der erfolgten Wiedervereinigung wird die Mundschleimhaut adhärent sein und in späteren Stadien wird die Adhärenz verschwinden; wenn nun aber der Durchbruch schon stattgefunden hat, solange das zystoide oder zystoid werdende Gebilde noch von einer dickeren Knochenmasse eingeschlossen war, so ist später, wenn die Zyste größer geworden ist und — die Knochenschicht durch Druckatrophie verdrängt — direkt unter die Schleimhaut zu liegen kommt, überhaupt keine Adhäsion zu erwarten.

ad 8. Über das Vorhandensein von Fisteln, die in meinem Fall erwiesen sind, ferner über die Unmöglichkeit, Fistelgangreste später nachzuweisen, ferner über Reste von Mundschleimhautepithel, welche sich in meinem Präparate finden, habe ich oben schon Näheres ausgeführt.

ad 9. Mit dem Nachweis Beckers, daß epithelführende Zysten zwischen Molarenwurzeln gefunden wurden, ist die Grawitzsche Ansicht nicht widerlegt, sondern nur die Abstammung von den Malassezschen Resten in den Bereich der nächsten Möglichkeit gerückt. Im übrigen wäre auch hier noch die Möglichkeit der Mundhöhlenepitheleinwanderung durch die Alveole nach Fischer-Landois gegeben.

Zu erwähnen wäre noch die Tatsache, auf die ich nicht näher eingehen will, daß verschiedentlich schon die Einwanderung von Kieferhöhlenepithel beobachtet worden ist. Und der Vollständigkeit halber möchte noch erwähnt sein, daß das eventuell in einer Zyste vorhandene Flimmerepithel von liegengebliebenen Resten der inneren Schmelzzellen abgeleitet werden könnte.

G. Römer stellt nun die Richtlinien für die Entwicklung aus einer infektiösen Periondontitis apicalis zusammen und läßt folgende Entwicklung zu:

A. Bei mäßiger Erregervirulenz, auf den Fundus alveolaris beschränkt, entsteht Periodontitis chronica granulomatosa mit Granulom und eventuell Zystenbildung unter Wucherung der Malassezschen Reste. Bei Reinigung der Zahnwurzel kann Granulom bzw. Zyste infiziert werden; die Eiterung führt eventuell zur perforierenden Fistel, welche später obliteriert, wie die vereiterte Zyste unter Hinterlassung einer umschriebenen Schleimhautadhäsion.

B. Bei stärkerer Erregervirulenz, nicht auf den Fundus alveolaris beschränkt, entsteht Alveolarabszeß, Parulis, Zahn- bzw. Zahnfleischfistel; später erfolgt Übergang in das chronische Stadium mit weiter sezernierender Fistel und eventuell größerer Knochennekrose, falls nicht der betreffende Zahn behandelt oder der vorher kleine Sequester entfernt wird.

Der Fall A wie B kommt klinisch vielfach eindeutig in der Praxis vor. Über die Hinterlassung der umschriebenen Schleimhautadhäsion nach Obliteration der Fistel im Fall A habe ich oben ausführlich auseinandergesetzt, daß sie nicht immer bestehen muß und kann.

Das Prinzip liegt ganz wo anders: Die unbedingten Anhänger der Malassezschen Reste kommen nicht darüber hinweg, daß in einem späteren Stadium des ursprünglichen Alveolarabszesses eine zystoide Ausbildung möglich ist, während zwei prinzipielle Fragen schon entschieden sind, nämlich einmal, daß zystoide Entwicklungen auf infektiöser Basis in der allgemeinen Pathologie längst bekannt sind und zu zweit, daß es selbst im Gebiete der Kiefer zystische Entwicklung ohne Beteiligung des Epithels gibt.

Ich will nicht, wie Höfer, die Anschauung vertreten, daß nur das Mundhöhlenepithel den Ausgangspunkt für das Wurzelzystenepithel bildet, sondern ich präzisiere mich dahin, daß das Wurzelzystenepithel sowohl aus den Malassezschen Resten sowie aus den Resten des inneren Schmelzepithels sowie aus dem Kieferhöhlenepithel, wie auch vom Mundhöhlenepithel entweder allein aus jeder Quelle oder kombiniert aus mehreren Quellen stammen kann.

Schriftennachweis.

Astachoff: Über die Pathogenese der Zahnwurzelzysten. Dtsch. Monatsschr. f. Zahnheilk. 1909. H. 9/10. — Becker: Die Zahnwurzelzysten. Samml. Meußer. H. 11. — Fischer-Landois: Zur Histologie der gesunden und kranken Zahnpulpa. Dtsch. Zahnheilk. in Vorträgen. H. 7/9. — Hoefer: Die Histologie der Zahnwurzelzysten. Dtsch. zahnärztl. Wochenschr. 1922. Nr. 34/35. — Kafka-Rohrer: Sistieren epileptischer Anfälle nach Kieferzystenoperation. Dtsch. Monatsschr. f. Zahnheilk. 1924. H. 14. — Partsch: Zur Pathogenese der Kieferzysten. Berl. klin. Wochenschr. 1909. Nr. 51. — Pröll: Zur Mikroskopie der Granulome und Zahnwurzelzysten. Dtsch. Monatsschr. f. Zahnheilk. 1911. März. — Römer, G.: Beitrag zur Hystologie der Zahnwurzelzysten. Dtsch. Monatsschrift f. Zahnheilk. 1921. H. 18.

Über das Oralsepsisproblem, mit besonderer Berücksichtigung des dentalen Faktors.

Von em. Universitätsassistenten Dr. F. G. Riha, Innsbruck.

(Nach einem in der wiss. Sitzung des V. d. Z. Ä. Tirols und Vorarlbergs gehaltenem Projektionsvortrage.)

Die medizinische Literatur aller Kulturvölker und aller Zeiten enthält vereinzelte Hinweise auf den Zusammenhang von Mundkrankheiten und Allgemeinleiden. Wohl die Mehrzahl der Berichte befaßt sich mit dem Zusammenhange von Zahn- und Kieferleiden mit Allgemeinerkrankungen, darunter überwiegen aber mehr Mitteilungen über das Übergreifen entzündlicher Vorgänge am Zahnsysteme auf die Nachbarorgane, also auf Nase, Auge, Ohr, Hals und Mediastinum.

Aus der deutschen Literatur der letzten Jahre sollen hier die Arbeiten und Vorträge des Dresdener Internisten Päßler hervorgehoben werden, der in den Jahren 1911—1915 wiederholt auf den Zusammenhang von Erkrankungen der Mundhöhle, und zwar nicht nur der Tonsillen, sondern in erster Linie des Zahnsystems (Zahnkaries mit ihren Folgen, Alveolarpyorrhöe, Antrumempyeme) mit Gelenkrheumatismus, mit Störungen im Gefäßsystem (oft fälschlich als Neurosen gedeutet), mit Störungen des Nervensystems (Neurasthenie, pseudochoreatische Zustände), mit Verdauungsstörungen, mit Glomerulonephritis, mit Hautaffektionen und Stoffwechselerkrankungen aufmerksam gemacht hat.

Päßler war zu dieser Anschauung auf Grund klinischer Beobachtung am Krankenbette gelangt, genau wie Landgraf, der einige Jahre früher (1909) auf rein klinischer Basis einen Zusammenhang zwischen Zahnleiden und kryptogener Sepsis herzustellen trachtete und sogar den Vorschlag machte, statt des nichtssagenden Beiwortes „kryptogen" lieber die Bezeichnung oral bzw. odontogen anzuwenden. Den klinischen Anschauungen Landgrafs und Päßlers fehlte aber die pathologisch-anatomische Fundierung, was der deutsche Pathologe Benda in der Diskussion über Landgrafs Vortrag mit folgenden Worten ausdrückte:

„Der odontogene Ursprung der kryptogenen Sepsis hat für den Pathologen große Bedeutung. Wir müssen dennoch zugeben, daß wir immer noch viele Sektionen machen mit der Diagnose: Septikämie oder Endocarditis ulcerosa, wo wir trotz eifrigen Suchens die Eingangspforte nicht finden können. Ich muß gestehen, daß an die Untersuchung der Zähne daher gewöhnlich vergessen wird. Ich werde trachten, künftighin dieser Angelegenheit größere Aufmerksamkeit zuzuwenden."

Ob Benda sein Versprechen erfüllt hat, kann ich, da mir die pathologisch-anatomische Literatur in größerem Ausmaße nicht zur Verfügung stand, nicht feststellen. In dem reichhaltigen Schriftenverzeichnisse, das Allerhand seinem groß angelegten Referate über Oralsepsis (Zeitschr. f. Stomatol. Januar- und Februarheft 1924) beigefügt hat, fehlt sein Name.

Dafür verrät der Terminus „Oralsepsis", in welchem die Beziehungen zwischen Mund- und Allgemeinleiden am prägnantesten zusammengefaßt

erscheinen, seine Prägungsmarke; er ist nicht made in Germany, sondern angelsächsischer Herkunft.

Als Autor dieses neuen Begriffes ist W. Hunter, Professor der internen Medizin an der Universität Montreal in Kanada anzusehen, der gelegentlich der Eröffnungsvorlesung des Wintersemesters 1910 die Beziehungen zwischen Mundhöhlenerkrankungen und Allgemeinleiden, besonders die zwischen oral-septischen Zuständen und Anämien besprach. Seine Ausführungen klangen in eine fulminante Anklage gegen die Zahnärzte aus, deren Brückenarbeiten auf kranken Zähnen er goldene Fallen, die die Sepsis den Kranken stellt, nennt. Diese als Hunters Anklage bezeichnete Vorlesung gelangte im Wege des Referates zur Kenntnis der amerikanischen Zahnärzte und Ärzte und löste eine elementare Bewegung unter denselben aus, die leicht verständlich wird, angesichts der Tatsache, daß Amerika als das klassische Land der modernen zahnärztlichen Brückenarbeit galt. Die amerikanischen Zahnärzte und Ärzte konnten diese schwerwiegenden Angriffe nicht unwiderlegt hinnehmen und so entstand in dem Abwehrkampfe ein wissenschaftliches Ringen von echt amerikanisch gigantischen Ausmaßen.

Wir in Mitteleuropa wußten nichts von dieser Bewegung, da der Weltkrieg uns absperrte.

Und da nach Beendigung desselben infolge der elenden Valuta die geistige Sperre weiter anhielt, erfuhren wir recht spät Genaueres über den wissenschaftlichen Kampf und die Namen der Führer in demselben, als welche der Chirurg Karl Mayo, der Bakteriologe der Mayoschen Klinik Rosenow, die Internisten Billings und Duke, die Zahnärzte Hartzell, Rhein und Black jr. anzusehen sind. Wir in Österreich wurden durch die Arbeiten der Schule Prof. Faltas (Högler, Antonius und Czepa), die in der Med. Klinik 1919 und im Wien. Arch. f. inn. Med. 1923 erschienen sind, und durch Prof. Weisers Vortrag (September 1921) mit der neuen Bewegung bekannt gemacht,über die nun das übersichtliche Sammelreferat Allerhands die klarste Auskunft erteilt. Die Forschungen der führenden Gelehrten der Amerikaner haben zur Aufstellung der Lehre von der fokalen Infektion geführt, als deren einen Teil sie die „Oralsepsis" bezeichneten.

Billings definiert als focus of infection einen Gewebsbezirk, der pathogene Bakterien enthält. Im ruhigen Stadium sind diese Keime von niedriger Virulenz und zeigen elektive Lokalisationseigenschaften, kraft derer sie in die Blutbahn gelangt, vom Herde an ihre Prädilektionsstelle kommen und hier spezifische Veränderungen hervorrufen. Solche Primärherde stellen in der Mundhöhle hauptsächlich die Tonsillen (chronische Tonsillitis) und das Zahnsystem dar. Wir können daher einen tonsillären und einen dentalen Faktor der Mundhöhlensepsis unterscheiden.

Als Bildner dentaler Infektionsherde können in Betracht kommen:

1. die Gingivitis,
2. die Alveolarpyorrhöe,
3. die chronische Wurzelhautentzündung mit und ohne Veränderungen in der periapikalen Kieferspongiosa.

   Mit Folgezuständen: a) Granulationsbildung,
   b) Zystenbildung,
   c) Antrumempyeme dentalen Ursprunges.

Daß auch retinierte Zähne (Infektion des Perikoronarraumes) als dentale Infektionsherde in Betracht kommen können, glaube ich aus zwei Eigenbeobachtungen schließen zu dürfen.

Die Amerikaner bringen folgende Erkrankungen in einen ursprünglichen Zusammenhang mit Infektionsherden:

I. Blutbildendes System:
   1. Sekundäre Anämie, — 2. Leukämie, — 3. Pseudoleukämie.
II. Gefäßsystem:
   1. Myokarditis, — 2. Endokarditis (Sepsis lenta), — 3. Arteriosklerose.
III. Drüsen mit innerer Sekretion:
   Thyreoiditis.
IV. Urogenitalsystem:
   1. Glomerulonephritis, — 2. Tubulonephritis.
V. Verdauungstraktus:
   1. Ulcus ventriculi, — 2. Ulcus duodenale, — 3. Cholezystitis, — 4. Appendizitis.
VI. Nervensystem:
   Neuralgie.
VII. Haut:
   1. Herpes zoster, — 2. Erythema multiforme, — 3. Impetigo herpetiformis.
VIII. Auge:
   1. Keratitis, — 2. Iritis, — 3. Zyklitis.
IX. Gelenke:
   1. Arthritis, — 2. Diathesis urica.
X. Muskeln:
   Myositis.

Als Bakterien des Zahnsystems sind hauptsächlich Streptokokken nachgewiesen worden, die 50% der Mundhöhlenflora ausmachen und von deren Zahl wir aus den Angaben von Gies und Kligler eine Vorstellung erhalten, nach denen in einem Milligramm Zahnbelag einer relativ reinen Mundhöhle 5—8 Millionen, in einer ungepflegten etwa 800 Millionen Keime gezählt werden konnten.

Baumgartner und Kantorowicz haben Streptokokken in den Dentinröhrchen kariöser Zähne gefunden, Ballner und Mayerhofer früher schon in gangränösen Wurzelkanälen; Hartzell und Henrici fanden sogar schon die lebende Pulpa bei kariösen und pyorrhoischen Zähnen verseucht, und zwar hauptsächlich mit grünwachsenden Streptokokken. Der Bakteriengehalt von Granulomen war lange Zeit bestritten, bis die Untersuchungen Hartzells, Thöttas, Billings und Ottesens Befunde von Streptococcus haemolyticus und Streptococcus viridans oft in Reinkultur einwandfrei nachgewiesen haben.

Der Nachweis konstanter Streptokokkenbefunde bei Erkrankungen des Zahnsystems, die als focus of infection in Betracht kamen, ist also lückenlos erbracht worden.

Die zweite Frage, die einer Lösung harrte, war die nach dem Mechanismus des Eintrittes der Streptokokken in die Blutbahn.

Daß als Eintrittspforte Gingivitiden, also entzündlich verändertes Zahnfleisch, weiter Alveolarpyorrhöe mit den Veränderungen am Zahnfleisch und Alveolarfortsatze angenommen werden können, stand außer Zweifel. Das Adamische Phänomen der temporären Segmentierung der Bakterien, das ja das Eindringen von Bakterien auch durch gesunde Schleimhaut für möglich hält, hat anfänglich bezweifelt, in allerjüngster Zeit durch Neufelds Arbeiten aus dem Kochschen Institut (Berlin) seine Verifizierung erhalten. Um so leichter vorstellbar der Eintritt der Streptokokken aus der Mundhöhlenflora in die Tiefe des lädierten Zahnfleisches und Knochens.

Schwieriger war die Vorstellung des Bakterieneinbruches durch die Granulomwandung, galt ja diese Wand als Schutzmembran, das Granulom als Schlammfang und Bakterienfilter. Nun gibt es aber auch hier plausible Erklärungsmöglichkeiten.

Zunächst war die Vorstellung eine irrige, daß bei der granulomatösen Wurzelhautentzündung in der Regel eine allseits geschlossene Membran der Wurzelspitze aufsitze, wie wir sie in einigen Fällen in toto als haubenartiges „Zahneitersäckchen" mit der Wurzel extrahieren können. Solche Bildungen sind relativ selten. In den vielen tausend Eigenröntgenbeobachtungen fanden sich Fälle mit typischem Granulom recht selten, dagegen überwiegen röntgenographisch einwandfrei deutbare Zustandsbilder von Granulationsbildung, bei der wir nur nach der einen oder anderen Richtung hin scharfe Grenzen (Membranbildung), sonst aber unscharfe Konturen sehen, woraus wir auf das von Pordes beschriebene charakteristische infiltrierende Weiterwachstum der Granulationen schließen dürfen. Hier ist die Eintrittspforte der Streptokokken in die Blutbahn zu suchen.

Aber selbst beim Vorhandensein einer typischen Granulommembran kann der Bakterieneintritt dureh Verletzungen derselben, die aus entzündlichen Nachschüben, bei Degenerationserscheinungen auftreten können, erfolgen.

Zudem konnte Rosenow noch nachweisen, daß die Resorptionsherde in den Kieferknochen durch Vermittlung von kapillaren Blut- und Lymphgefäßen mit dem allgemeinen Kreislauf in Verbindung stehen, die in den Wänden des Herdes verlaufen und das Granulationsgewebe nach allen Richtungen durchdringen.

Die Möglichkeit des Eindringens der Streptokokken in die Blutbahn war somit nachgewiesen. Es entstand nun die Frage: „Wie verhalten sich die Bakterien im Blute?"

Lexer hat gefunden, daß sie im Blute sich einerseits durch weiteres Zuströmen aus den Infektionsherden, andererseits auch durch aktive Vermehrung daselbst erhalten können. Daß sie durch die bakteriziden Eigenschaften des Blutes nicht vernichtet werden, wird auf eine Virulenzsteigerung der Bakterien zurückgeführt und auf eine Schwächung der Widerstandskraft des Wirtsorganismus (z. B. beim Hinzutritt eines exogenen Faktors, Erkältung oder Infektionskrankheit, Grippe usw.).

In gewissen Geweben angelangt, zu denen sie eine Wahlverwandtschaft zeigen, setzen sie sich daselbst fest und rufen hier spezifische Veränderungen hervor, kraft ihrer Eigenschaften der Transmutabilität und der elektiven

Lokalisation. Das Phänomen der Transmutabilität der Streptokokken-Pneumokokkengruppe ist von Rosenow gründlichst bearbeitet worden. Durch Modifikation des Nährbodens (insbesondere hinsichtlich des Sauerstoffgehaltes) lassen sich einzelne Arten dieser Gruppe ineinander überführen, und zwar in der Reihenfolge:

Streptococcus haemolyticus,
Streptococcus rheumaticus,
Streptococcus viridans,
Pneumococcus,
Streptococcus mucosus,

wobei das Phänomen reversibel ist.

In der Lehre von der oralen Sepsis kommt dieses Phänomen in der Weise zur Geltung, daß z. B. anhämolytische Streptokokken (Viridansgruppe), die ruhig, von niederer Virulenz, in den Granulationen sich befinden, im Wege der Blutbahn zu den elektiv ausgesuchten Geweben gelangend, daselbst an Virulenz zunehmen und hämolytische Eigenschaften annehmen können. Ebenso wichtig, wie das Phänomen der Transmutabilität der Streptokokken ist das ebenfalls von Rosenow grundlegend ausgearbeitete Phänomen der elektiven Lokalisation der Streptokokken, das zwar bei der Nachprüfung von einzelnen Bakteriologen nicht bestätigt wurde, deren negative Ergebnisse aber Rosenow auf mangelhafte Beherrschung der ungemein feinen Technik zurückführt. Nach Rosenow setzen sich die aus einem Infektionsherde (in unserem Beispielsfalle aus dentalen Herden) stammenden, in die Blutbahn gelangten Streptokokken nicht wahllos in einzelnen Organen fest, sondern sie besitzen eine „Elektiv affinity" (Wahlverwandtschaft) zu bestimmten Geweben, in denen sie sich lokalisieren. Rosenow wies z. B. nach, daß Streptokokken aus den Tonsillen eines Appendizitiskranken gezüchtet, Kaninchen injiziert, bei denselben keine tödliche Sepsis hervorrufen, sondern sich wieder im Appendix des Kaninchens festsetzen und dort in der Mehrzahl der Versuche eine Entzündung auslösen.

Oder: Bakterien aus einem Wurzelgranulom eines an Gallenblasenentzündung Erkrankten stammend, werden beim Versuchskaninchen eine Cholezystitis hervorrufen.

Den geschilderten Weg der Streptokokken von den dentalen Infektionsherden bis zur Ansiedlung in dem wahlverwandten Gewebe und die dann eintretenden Vorgänge hat Rosenow unter Opferung von Hekatomben von Versuchstieren an der Klinik Mayo experimentell bakteriologisch nachgewiesen, seine Forschungen sind die bakteriologischen Grundpfeiler der Lehre von der fokalen Infektion bzw. der Oralsepsis.

Die klinischen Grundlagen dieser neuen Lehre gaben Billings Untersuchungen ab, der 577 Fälle von Gelenkerkrankungen innerhalb 10 Jahren untersucht und als primären Herd

336mal die Tonsillen, 24mal das Urogenitalsystem
136mal die Zähne, 12mal die Nebenhöhlen,

nachgewiesen hat.

Es prävalieren somit in dieser Statistik die oralen Infektionsherde (Tonsillen und Zahnsystem).

Auf die Ergebnisse der Forschungen Antonius und Czepas „Über die Bedeutung infektiöser Prozesse an den Zahnwurzeln für die Entstehung innerer Krankheiten" soll hier nur kurz hingewiesen werden, da sie weiteren Kreisen bereits bekannt sind.

Aus der allerjüngsten Literatur wäre hier noch eine Arbeit Deneckes „Über den Zusammenhang zwischen chronischer Sepsis und Biermerscher Krankheit" (Dtsch. med. Wochenschr. Nr. 40. 1924) anzuführen, die auch als klinischer Beitrag zur oralen Sepsis gewertet werden kann.

Wann darf man die Diagnose „Oralsepsis" stellen?

In praxi wird der behandelnde Internist sich die Frage vorlegen müssen: Kommt bei der und der Krankheit ein Zusammenhang mit einem Infektionsherd in Frage und wenn ja, mit welchem?

Hier türmen sich schon die Schwierigkeiten riesengroß auf, da Primärinfektionsherde, die in der Tiefe des Körpers gelegen sind, sowohl der Untersuchung als der Behandlung schwer zugänglich sind. Können diese ausgeschlossen werden und kommen nur der tonsilläre und der dentale Faktor der Oralsepsis in Frage, dann ist die Diagnose leichter zu stellen.

In unklaren Fällen haben die Amerikaner Blutuntersuchungen als diagnostisches Mittel empfohlen.

Daland glaubt auf Grund der Untersuchungen von einigen Hundert Fällen der Lymphozytose mit gleichzeitiger Verminderung neutrophiler Zellen, insbesonders bei Vergesellschaftung mit Leukopenie die Rolle eines brauchbaren Diagnostikons zuschreiben zu sollen.

Beweis ex contrario:

In 100 Fällen chronischer Krankheiten ohne Infektherde wurde Leukopenie nur zweimal gefunden.

Die Lymphozytose soll anzeigen, daß hämolytische oder grünwachsende Streptokokken oder deren Toxine oder beide zugleich im Blute kreisen.

Der Hämatologe Toren (Chicago) mißt auf Grund von 2000 Fällen dem Blutbilde, namentlich dem Nachweise zahlreicher großer Lymphozyten eine große Bedeutung als diagnostisches Hilfsmittel in der Eruierung infektiöser Herde bei.

Toren will die Mundhöhlensepsis aus folgendem charakteristischem Blutbilde diagnostizieren:

1. Sekundäre Anämie leichten Grades,
2. Leukopenie,
3. Lymphozytose mit zahlreichen großen Lymphozyten,
4. Türksche Reizzellen.

Die vom Internisten gestellte Verdachtsdiagnose auf orale Sepsis wird nun der Facharzt für Zahn-, Mund- und Kieferkrankheiten zu verifizieren haben, er wird auf Grund speziell stomatologischer Untersuchung eine Erkrankung des Zahnsystems feststellen müssen. Diese Untersuchung muß eine kombinierte sein, teils auf Auswertung klinischer Zeichen, teils auf der von Röntgenbildern fußen. Die Bedeutung der Röntgenographie gerade in diesen Belangen — sie ermöglicht ja oft nur allein die richtige Diagnose von apikalen Veränderungen —

hat in Amerika dazu geführt, daß jeder bessere Zahnarzt seinen Röntgenapparat besitzt und zur Diagnose und Kontrolle seiner Fälle benützt, ein Fortschritt, der unseren verarmten Ländern leider versagt ist.

Der zahnärztlichen Röntgenologie habe ich in dem Oralsepsisprobleme vier Rollen zugewiesen:

1. die der Diagnosenvermittlung marginaler und periapikaler Herde,
2. die des Beraters für die einzuschlagende kausale Therapie,
3. die des Beobachters der sich abspielenden Heilungsvorgänge im Kiefer,
4. eine prophylaktische Rolle.

(Die nähere Begründung dieser Rollenverteilung ist dem Berichte über meinen in der Abt. 30. des 88. deutschen Naturforscher- und Ärztetag in Innsbruck gehaltenen Projektionsvortrag zu entnehmen. Zeitschr. f. Stomat. Heft 11, Jahrg. 1924.)

An dieser Stelle möchte ich noch den Wert der Röntgenfeststellung dentaler Infektionsherde dahin ergänzen, daß mittels derselben besonders exakt retinierte Zähne auffindbar sind, die unter Umständen (sekundäre Infektion und Veränderung des Perikoronarraumes) auch einen dentalen focus of infection bilden können. Ich möchte weiter an dieser Stelle warnen vor Übertreibungen, vor falschen Schlüssen aus Röntgenbildern gerade in der Oralsepsisfrage. Eine röntgenographisch sichtbar werdende marginale oder periapikale Veränderung in der Kieferspongiosa darf nicht a priori als dentaler Infektionsherd klassifiziert werden. Es soll immer und immer wieder betont werden, daß die in der Hälfte aller wurzelbehandelten Zähne röntgenographisch darstellbaren Veränderungen sicher in vielen Fällen bloß die sichtbaren Zeichen der biologischen Einstellung des Periodonts (bzw. Paradentiums) zur „toten" Pulpa sind.

Die Bewertung der Funde radiographisch sichtbarer Veränderungen apikalwärts ändert sich aber sofort, wenn wir innere Leiden beobachten, die den Zusammenhang mit Infektionsherden nicht ausschließen. In solchen Fällen wäre es ein ärztlicher Kunstfehler, die Bedeutung solcher Röntgenbefunde zu unterschätzen bzw. letztere nicht beachten zu wollen. Es ist im Gegenteil ein Gebot der Klugheit, angesichts der klinischen Erfahrung, daß eine röntgenographische Veränderung im periapikalen Teile eines Zahnes wohl jahrelang sich ruhig verhalten, aber ohne voraussehbaren Grund über Nacht zu subakuten und sehr akuten Erscheinungen Anlaß geben kann, jeden Befund solcher Veränderungen ernster zu werten und die Möglichkeit, daß die zunächst physiologische Bildung ihren Charakter verlieren und den pathologischen Geschehens im Sinne der fokalen Infektion annehmen kann, sich vor Augen zu halten. Auf diesen Überlegungen beruhte mein Vorschlag, zur frühzeitigen Erkennung von periapikalen Veränderungen in Latenzzeiten die Jahresröntgenrevision der Zähne einzuführen, ein Vorschlag, der in der extremsten Form an Mayos Klinik ausgeführt wird, indem daselbst jeder Patient, gleichgültig, welcher Operation er unterzogen werden soll, nebst anderen Untersuchungen einer genauen Röntgenkontrolle seiner Zähne und Kiefer unterworfen wird nach Mayos Ausspruch: „Die Chirurgie des Magen-Darmgeschwüres beginnt an den Zähnen!"

Das Röntgenbild kann weiter bei den aus Alveolarpyorrhöe und chronischen Wurzelhautentzündung samt Folgezuständen entstandenen focus of infection ein brauchbarer Wegweiser für die einzuschlagende Therapie sein.

Sie wird nicht von vornherein von der Art sein, wie sie der 100%-Sicherheitsklub der Zahnärzte, deren Führer der Physiologe Fischer in Cincinatti war, in Amerika eingeschlagen hat, die in der grundsätzlichen Extraktion jedes pulpenlosen Zahnes gipfelte, was aus der Zahnheilkunde eine veritable Exodontie geschaffen hat. Erhaltungswerte, der Operationstechnik zugängliche Zähne werden vielmehr nach chirurgischen Methoden, nach der Partschschen Wurzelspitzenamputation behandelt werden, die lege artis ausgeführt, die Entfernung des dentalen Focus gewährleistet. Wichtiger dürfte vielleicht noch die Prophylaxe sein, die ich in der Vornahme der chirurgischen Wurzelbehandlung erblicke, worüber vielversprechende Beobachtungen bereits vorliegen.

Wenn Extraktion indiziert ist, muß die Exkochleation der Granulationen angeschlossen werden, soll eine sichere Entfernung des dentalen Infektionsherdes Platz greifen, da sonst von inkludierten Granulationen (inkludierten Zysten) weitere Infektionsgefahr besteht. Nach vollzogener Sanierung der Mundhöhle soll der Kranke sich noch einige Zeit der Beobachtung durch den Internisten unterziehen, da erfahrungsgemäß namentlich im Anfang Verschlechterungen seines Zustandes eintreten können. Nach zwei bis drei Monaten spätestens soll die Genesung, wenn die Diagnose gestimmt hat, eingetreten sein.

Ob außer der genannten stomatologischen Therapie der Fälle von Oralsepsis nicht noch andere (serologische z. B.) anzuwenden sein werden, insbesondere Piorkowskis Versuche, das d'Herellsche Phänomen auf Streptokokken anzuwenden, Versuche, die im Tierexperiment bereits geglückt sind, wird erst die Zukunft lehren. Trotzdem vieles schon geklärt ist, harren noch viele wichtige Fragen der Antwort.

Weiser hat wohl mit seiner Fragestellung: „Wie leicht, wie oft kommen Infektionen des Gesamtorganismus auf dentalem Ursprunge zustande?" den Kern des Problems getroffen.

Nach seinem Vorschlage müßten alle Zahnpatienten großer zahnärztlicher Ambulatorien, Zahnkliniken und Kieferstationen systematisch auf apikale und pyorrhoische Prozesse röntgenologisch untersucht werden, dann müßte internistisch festgestellt werden, ein wie hoher Prozentsatz solcher Patienten an anderweitig nicht erklärbaren Nieren-, rheumatischen, septischen und anderen internen Erkrankungen leidet. Weiterhin wäre zu ermitteln, wieviele solche Fälle nach erfolgreich durchgeführter Wurzelbehandlung oder in diesem Belange gleichwertiger Operation (Extraktion, Wurzelspitzenresektion) geheilt werden."

Unter dem Eindrucke der Ausführungen Weisers habe ich im Dezember 1921 und Januar und Februar 1922 mit gütiger Erlaubnis Prof. Dr. Steyrers, des Chefs der med. Universitätsklinik Innsbruck, an dem klinischen Krankenmaterial solche Untersuchungen ausgeführt und bei 16 untersuchten Kranken (Muskel-, Gelenkrheumatismus, Anämien, Nephritiden, Endokarditiden) in allen Fällen dentale Infektionsherde röntgenographisch nachweisen können.

Nun hätte aber das Experimentum crucis gemacht, die Entfernung dieser Dentalinfektionsherde vorgenommen werden müssen, um dann eine auftretende Heilung des Grundleidens registrieren und ex juvantibus die Diagnose: „Oralsepsis" verifizieren zu dürfen.

Daran hinderte mich als Praktiker der chronische Zeitmangel.

Was die aus der Privatpraxis (14 Fälle) geschöpfte Erfahrung über Oralsepsis anlangt, glaube ich, in einigen Fällen von Gesichtsneuralgie (neuralgieformen Schmerzen) an einen Zusammenhang derselben mit dentalen Infektionsherden denken zu dürfen, da die mit Erfolg eingeleitete Therapie die Diagnose ex juvantibus bestätigte. Auch Besserungen von Muskelrheumatismus, von Gelenkerkrankungen, von Anämien ließen sich nach Entfernung der dentalen Infektionsherde feststellen.

Bei der Schwierigkeit einer exakten Diagnosestellung und wirksamer Therapiewahl wird meines Erachtens das Schwergewicht auf die Prophylaxe der Oralsepsis zu legen sein.

Wenn wir die Bildung von dentalen Infektionsherden verhindern oder zumindest einschränken könnten, wäre die beste Lösung der Oralsepsisfrage gefunden. In diesem Belange dürfte die von mir empfohlene Methode der chirurgischen Behandlung akuter Pulpitis als prophylaktisch wertvoll gerade in der Verhinderung von Oralsepsis sich erweisen, wofür röntgenologische Kontrollaufnahmen zu sprechen scheinen.

Ein arabisches Sprichwort sagt: Der Tod kommt durch den Mund! Ihm diesen Weg durch die Zähne abzusperren, wird dem Zusammenarbeiten von Internisten und Stomatologen sicherlich oft glücken.

Bemerkungen zu Dr. L. Köhlers Erwiderung auf eine Arbeit von Dr. Balters „Über zwei neue Artikulatoren".

Von

Professor **Schröder.**

In Heft 23, 1924 der Deutschen Monatsschrift für Zahnheilkunde nimmt der Chefdemonstrator an der technischen Abteilung von Professor Gysi, Herr Dr. Köhler, Stellung zu der Arbeit von Herrn Balters: „Über zwei neue Artikulatoren" und kommt dabei auch auf die Ergebnisse meiner Untersuchungen über die Bewegungsbahn des Gelenkköpfchens bei Zahnlosen zu sprechen. Er stellt, ohne gleichzeitig die erforderlichen Unterlagen zu geben, die Behauptung auf, daß meine Annahme, daß der Kondylus bei Zahnlosen aus unternormaler Bißhöhe heraus nicht selten bei der Öffnung eine einfache Rotation ausführt und bei Bewegungen nach vorn eine horizontal gerichtete Wegstrecke zurücklegen kann, auf einem Irrtum beruhe. Abgesehen davon, daß es den Gepflogenheiten nicht entspricht, ohne gleichzeitige Beweisführung die Untersuchungsergebnisse eines anderen Autoren als irrtümlich hinzustellen, hätte Köhler auch bei dieser kurzen Darstellung die Arbeiten von Dr. Münzesheimer und Dr. Beth, die zu den gleichen Resultaten gekommen sind wie ich, nicht übergehen dürfen. Meine Annahme stützt sich nicht nur auf die Ergebnisse zahlreicher experimenteller Untersuchungen (graphischer Aufzeichnungen), sondern auch auf die Erfahrungen der täglichen Praxis (Verschiebung plangehaltener

Bißplatten beim Vorbiß). Aus beiden geht mit Sicherheit hervor, daß bei Zahnlosen die Öffnungsbewegung oft bis zur normalen Bißhöhe als Rotationsbewegung verläuft und daß beim Vorbiß eine horizontale bzw. schräg aufwärts gerichtete Bahn möglich ist. Man könnte nun allerdings in Hinblick auf die praktische Bewertung der vorhandenen Artikulatoren, insbesondere des Gysi Simplex, die Einwendung machen, daß eine unternormale Bißhöhe für die künstliche Artikulation ganzer Gebisse nicht in Betracht käme. Ich weise demgegenüber aber darauf hin, daß in vielen Fällen, insbesondere dann, wenn die Patienten länger zahnlos und ohne künstlichen Ersatz waren, in Fällen also, wo die Fortschritte der Resorption an den aufsteigenden Ästen und am Gelenk gleichen Schritt gehalten haben mit den senilen Veränderungen am horizontalen Teil, eine normale Bißhöhe nicht wieder angenommen werden darf, sondern eine unternormale Bißhöhe gewählt werden muß, um einen zwanglosen Kauakt zu ermöglichen.

Besprechungen.

Die Unterkieferbewegungen und die Herstellung naturgemäßer Artikulation in der Zahnprothetik. Mit 53 Abbildungen. Von Dr. med. dent. et phil. **Siegfried Lublinsky.** Heft 16 der Sammlung Meußer. 75 Seiten. Preis brosch. M. 4,50.

Nach kurzer Beschreibung der Formveränderung der Kiefer im Alter, des Kiefergelenkes und der Artikulation der natürlichen Zahnreihen kommt der Verfasser zu den Unterkieferbewegungen, die er einteilt in Okklusionsbiß, Vorbiß, Seitbiß und Rundbiß, wobei er die Ergebnisse fast aller Artikulationsforscher (über 160 Literaturangaben) benutzt und kurz wiedergibt. Hierauf verbreitet er sich über die Ansichten der betreffenden Forscher über die Funktionstüchtigkeit der Prothesen und geht dann über zur Beschreibung einer großen Anzahl von Artikulatoren mit vielen Abbildungen (Bonwill, Modifikation Hahn, Warnekros, Schwarze, Walker, Christensen, Grittman, Wallisch, Gysi, Andresen, Schröder-Rumpel, Eltner, Fehr, Eichentopf), um schließlich festzustellen, daß die Wiedergabe der individuellen Kieferbewegungsverhältnisse teils ein ungelöstes Problem ist, teils ein noch rein wissenschaftlich aufgebauter Apparat in der Handhabung so schwierig und umständlich ist, daß er den allermeisten Praktikern nicht das bringt, was sie für ihre Praxis brauchen. Lublinsky hat sich nun selbst eine Methode der Herstellung naturgetreuer Plattenprothesenartikulation ausgedacht, die es ermöglicht durch eine Kauflächenauflage, die er Adaptionsauflage nennt, den Mund des Patienten als Artikulator zu benutzen. Er hat dazu ein Material (Resinit) erfunden, dazu auch Methoden, um die selbstgeformten Adaptionsauflagen in Porzellan, Rondolf oder Gußamalgam (Silberin) wiederzugeben und mit „zweiteiligen" Zähnen zu verbinden. Die Methode ist nicht so einfach, daß sie sich in einem Referat genügend klar beschreiben ließe. Wer wie Referent, Balters, Christensen u. a. der Ansicht ist, daß einem richtig artikulierenden Ersatzstück sich jedes Kiefergelenk a tempo anpaßt, wird auch in der vorgeschlagenen Methode keine notwendige Vereinfachung der Artikulationsarbeit erblicken. Zur Rekapitulation aller der Artikulationsfrage betreffenden Ergebnisse ist das Studium der Arbeit Lublinskys dennoch zu empfehlen. Schwarze (Leipzig).

Auszüge.

Levien: **Chirurgisch ausgeführte schwierige Extraktionen.** (Brit. dent. journ. 2. Juli 1923.)

Verf. betont in seiner sich hauptsächlich mit der sog. chirurgischen Extraktion ganz oder teilweise impaktierter unterer Weisheitszähne beschäftigenden Arbeit den großen Vorteil, die Entfernung des bedeckenden Knochens ausschließlich von der bukkalen Seite aus auszuführen, da dort keine „gefährlichen" Gewebe oder Gefäße sind, während an der Innenseite der Nervus oder die Arteria lingualis leicht verletzt werden könnten; außer dieser Gefahr scheint jeder entzündliche Prozeß an der lingualen Seite große Halsbeschwerden im Gefolge zu haben. Bei der Besprechung des sog. Zahnlückenschmerzes beschreibt Levien

einen Fall, in dem ein kleines Stück einer Amalgamfüllung auf dem Boden einer leeren Zahnalveole gelegen und bis zu seiner Entfernung heftige Schmerzen verursacht hatte, ein Fall, der mir um so interessanter war, als er ganz einem von mir in der Dtsch. Monatsschr. f. Zahnheilk. 1923, H. 15 (Zwei eigenartige „üble Zufälle" bei Zahnextraktionen) veröffentlichten gleicht und der einzige von mir bisher in der Literatur gefundene ist. Zur Verhütung von Trismus empfiehlt Verf. den Patienten, öfter am Tage den Mund soweit als möglich zu öffnen, und zwar gelegentlich der heißen Mundspülungen.
Niemeyer (Delmenhorst).

Gilmour: Einige Vergleiche der verschiedenen für die Behandlung von Irregularitäten der Zähne adoptierten Methoden. (Brit. dent. journ. 16. Juli 1923.)

Aus der vorliegenden Arbeit, die sich im übrigen nicht zu einem kurzen Referat eignet, wollen wir nur hervorheben, daß Verf. in gewissen Fällen auch chirurgische und operative Maßnahmen zur Beseitigung von Irregularitäten der Zähne für indiziert hält; als solche nennt er Extraktionen, unmittelbare Drehung von Zähnen um ihre Längsachse (nur solange der Apex des Zahns noch nicht geschlossen ist), die körperliche Transposition von Zähnen in ihre normale Stellung und schließlich die Exzision von Knochen. Allerdings macht er gleichzeitig auch auf ihre möglichen Nachteile aufmerksam. Ferner kann man nach ihm zur Korrektur des sog. offenen Bisses, wenn die Entfernung zwischen den oberen und unteren Frontzähnen nicht gar zu groß ist, die hinteren Zähne durch Abschleifen etwas verkürzen; schon eine geringe Verkürzung derselben hat eine unverhältnismäßig große Annäherung der Vorderzähne zur Folge. Diese Methode hat allerdings auch ihre Grenzen wegen der Sensibilität der Zähne und der Nähe der Pulpa. Zum Schluß spricht Gilmour sich für einen grundlegenden orthodontischen Unterricht an den Universitäten aus, während die höhere technische und klinische Erfahrung durch Fortbildungskurse (post-graduate courses) vermittelt werden sollte.
Niemeyer (Delmenhorst).

Webb: Ein obskurer Fall von Neuralgie. (Brit. dent. journ. 16. Juli 1923.)

Eine 63jährige Frau hatte schon 4 Monate lang an Gesichtsneuralgie gelitten. Durch Röntgenaufnahmen wurde im zahnlosen Oberkiefer ein impaktierter mit der Wurzel nach unten und hinten gerichteter Kaninus entdeckt, der dann herausgemeißelt wurde. Heilung.
Niemeyer (Delmenhorst).

Biggs: Ein Fall von Zungenneuralgie. (Brit. dent. journ. 16. Juli 1923.)

Konstanter dumpfer Schmerz an der rechten Zungenseite, der auf leichten Druck einem sich über Zahnfleisch und Lippe vom zentralen Inzisivus bis zum 1. Bikuspis erstreckenden prickelnden Gefühl Platz machte. Die Affektion schien mit irgendeiner Art von Neuralgie im Kiefer oder in den benachbarten Teilen nichts zu tun zu haben, da die Entfernung eines Wurzelsplitters des unteren 2. Molaren und Pinselung der Wunde mit Jod-Akonit keine Linderung brachte. Nach dreimaliger Applikation von Hochfrequenzbehandlung vollständige und auch dauernde Heilung.
Niemeyer (Delmenhorst).

Capon: Ein Fall von Fehlen unterer permanenter Molaren, vergesellschaftet mit Infantilismus. (Brit. dent. journ. 16. Juli 1923.)

Bei einem 11jährigen auch sonst in der Entwicklung zurückgebliebenen Mädchen bestand, wie durch Röntgenaufnahmen festgestellt werden konnte, Bildungsmangel der beiderseitigen unteren 2. und 3. Molaren.
Niemeyer (Delmenhorst).

Purdy und Reade: Ein ungewöhnlicher Fall von Septikämie mit übermäßiger Blutung nach Zahnextraktionen. (Brit. dent. journ. 16. Juli 1923.)

Septikämie, Neigung zu Blutungen, übermäßige Blutung nach Extraktion von sechs Zähnen, Ohnmacht, Fall, Zerreißung des Gehirns, subdurale Blutung, Tod. Die Obduktion ergab, daß in fast allen Organen sowie unter der Haut Blutungen stattgefunden hatten. Ob nun die festgestellte septikämische Infektion dentalen Ursprungs oder ob irgendein anderer und unabhängiger primärer Fokus im Körper vorhanden war, konnte nicht konstatiert werden.
Niemeyer (Delmenhorst).

Widdowson: Ein Fall von Retention der oberen Milcheckzähne mit vollständigem Fehlen der permanenten Nachfolger. (Brit. dent. journ. 16. Juli 1923.)

Der in vorstehender Arbeit beschriebene Fall von Bildungsmangel beider oberen permanenten Eckzähne ist der einzige dem Verf. bekannte; bis jetzt ist nach ihm in der Literatur nur über das vollständige Fehlen eines bleibenden Kaninus und auch nur dreimal berichtet worden. Im vorliegenden Fall waren bei der 27jährigen Patientin außer den oberen Milcheckzähnen noch an Milchzähnen vorhanden: oben links der 2. Molar, oben rechts der 1. und 2. Molar, unten rechts und links der 2. Molar. Wie die aufgenommenen Radiogramme ergaben, war für keinen dieser retinierten Milchzähne ein permanenter Nachfolger im Kiefer vorhanden.
Niemeyer (Delmenhorst).

Parfitt: Die Lokalanästhesie in der konservierenden Zahnheilkunde. (Brit. dent. journ. 1. Mai 1923.)

Nachdem Parfitt bemerkt hat, daß die Lokalanästhesie in der konservierenden Zahnheilkunde trotz der ihr zuteil gewordenen Empfehlung immer noch nicht so oft Verwendung findet, wie sie es verdiente, berichtet er unter genauer Beschreibung seines Verfahrens über die letzten 84 diesbezüglichen Fälle aus seiner Praxis. Verf. ist mit der Wirkung der Lokalanästhesie in der konservierenden Zahnheilkunde, die er in etwa 24% aller behandelten Fälle anwendet, im ganzen sehr zufrieden: nur in 5 Fällen, bei einem oberen 1. Molaren, einem oberen Kaninus, einem unteren Molaren und zwei unteren Bikuspidaten trat entweder überhaupt keine Anästhesie oder doch nur in verschwindend geringem Maße auf. In weiteren 8 Fällen war die Anästhesie auch nur unvollkommen, aber doch genügend, um die nötige Operation ausführen zu können. Über Nachschmerzen wurde von Patienten nur viermal berichtet; ob aber die Injektion daran schuld war oder nicht, läßt sich nur schwer feststellen, „da ein Zahn nach dem Füllen gelegentlich einige Zeit schmerzen kann, auch wenn keine Injektion gemacht worden ist". In der dem Vortrag folgenden Diskussion wies Steadman mit Recht darauf hin, daß es nicht immer ratsam ist, eine tiefe Kavität in einem anästhesierten Zahn sofort definitiv zu füllen wegen der Schwierigkeit, mit Sicherheit feststellen zu können, ob die Pulpa exponiert worden ist oder nicht; eine kleine Freilegungsstelle ist wegen der durch das Adrenalin hervorgerufenen Anämie der Pulpa nur schwer zu sehen, weshalb es nach ihm in irgendwie zweifelhaften Fällen besser ist, zunächst für eine Woche eine „sedative" Einlage zu machen.

Niemeyer (Delmenhorst).

Bryan: Die Orthodontie in der allgemeinen Praxis. (Brit. dent. journ. 1. Mai 1923.)

Verf. betont in erster Linie, daß die orthodontische Behandlung möglichst früh, etwa im Alter von 4—5 Jahren einsetzen soll, weil im Fall einer erfolgreichen Behandlung eines abnormalen Milchgebisses sich das bleibende meistens in normaler Weise entwickelt, während, wenn der abnormale Zustand des ersteren persistiert, auch das permanente Gebiß abnorm wird. gewöhnlich sogar in noch höherem Grade. Ein Hauptvorteil der frühzeitigen orthodontischen Behandlung besteht nach Verf. darin, daß als Ankerzähne nur temporäre Zähne dienen, wodurch die bleibenden Zähne vor einer immerhin möglichen Schädigung bewahrt bleiben. Für die seitliche Dehnung der Kieferbögen benutzt Bryan Kautschukplatten mit „Badcock Expansionsschrauben". Abgesehen von der orthodontischen Behandlung selbst müssen vor allem die eventuellen Ursachen der Malokklusion, als welche namentlich nasale Obstruktion sowie Daumenlutschen und ferner noch ungenügende Mastikation in Betracht kommen, beseitigt werden. Zum Schluß erwähnt Verf. noch, daß Tierexperimente ergeben haben sollen, daß der Knochen im Bereich von Zähnen, die nur einem leichten Druck unterworfen worden waren, einen viel besseren Typ aufwies als bei Anwendung starken Druckes.

Niemeyer (Delmenhorst).

Davy: Vitamine, Endokrine und Zahnkaries. (Brit. dent. journ. 1. Mai 1923.)

Nachdem Verf. sich über die bekannte Rolle der Vitamine und der endokrinen Drüsen beim Aufbau des Körpers, besonders der Knochen und der Zähne, verbreitet hat, führt er aus, daß diese beiden Faktoren eng zusammengehören: ohne die notwendigen Vitamine können die „Endokrine" ihre normale Tätigkeit nicht ausüben und vice versa. Die ersteren helfen zur Stimulierung der Drüsen und die letzteren bei der Assimilation; bis jetzt wissen wir aber noch nicht, wo die Wirkung der einen beginnt und diejenige der anderen aufhört. „Richtige Ernährung und ein normales gesundes Leben würden eine gesunde Konstitution bewirken, wozu auch gesunde starke Zähne gehören, aber unter den gegenwärtigen Lebensbedingungen sind diese Dinge sehr schwer zu erreichen."

Niemeyer (Delmenhorst).

Lamb: Die Technik der Apikoektomie. (Brit. dent. journ. 1. Mai 1923.)

Die von Lamb geübte Technik der Wurzelspitzenresektion, die er im Oberkiefer auf die 10 Frontzähne und im Unterkiefer noch mehr beschränkt wissen will, bietet für den deutschen Leser nichts Neues. Vor der Operation wird der Wurzelkanal mit Guttapercha fest ausgefüllt. Die Operationswunde wird mit Gaze und Euroformpasta (Buckley) lose tamponiert, was am nächsten Tage wiederholt wird. Am folgenden Tage wird die Kavität mit Wismutpasta (Beck) ausgefüllt, die die Bildung von Granulationen begünstigen soll. Zum Schluß betont Verf. noch, daß eine perfekte Lokalanästhesie das erste Erfordernis für einen Erfolg ist.

Niemeyer (Delmenhorst).

Senior: Gaumenspalten und ihre Behandlung. (Brit. dent. journ. 15. Mai 1923.)

Verf. verwirft den operativen Verschluß von Gaumenspalten, weil in den meisten Fällen besonders bei frühzeitig erfolgtem Eingriff, wenn die Knochen noch leicht nachgeben, ein kontrahierter Kieferbogen mit Verlust der Okklusion der Zähne resp. bei Operation

des weichen Gaumens ein verkürztes Velum die Folge ist. Aus diesem Grunde ist nach ihm die prothetische Behandlung vorzuziehen; Senior beschreibt dann zwei Arten von Obturatoren, die beide bei der Anfertigung den großen Vorteil bieten, daß kein Abdruck von dem ganzen Spalt genommen zu werden braucht, da der den Spalt des weichen Gaumens verschließende Teil der Prothese mit Wachs im Munde modelliert wird. Bei dem ersten vom Verf. beschriebenen Apparat ist der aus hartem Kautschuk bestehende Velumverschluß unbeweglich mit der den harten Gaumen bedeckenden Platte verbunden, während bei dem zweiten Apparat, dem sog. Houghton-Velum, die Verbindung beider Teile durch ein Kugelgelenk vermittelt wird. Niemeyer (Delmenhorst).

Housden: Der Wert der Radiographie für die zahnärztliche Diagnose. (Brit. dent. journ. 15. Mai 1923.)

Housden betont in seiner mit mehreren sehr deutlichen Röntgenbildern versehenen Abhandlung den großen Wert der Radiographie für die zahnärztliche Diagnose und gibt an der Hand der Abbildungen Anleitungen für eine richtige Deutung der Aufnahmen sowohl von normalem gesundem als auch von pathologisch verändertem Gewebe.
Niemeyer (Delmenhorst).

Talbot: Kokain. (Brit. dent. journ. 15. Mai 1923.)

Verf., der sowohl von Kokain als auch von Novokain ausgedehnten Gebrauch gemacht hat, stellt in seiner interessanten Arbeit einen gründlichen Vergleich zwischen diesen beiden Lokalanästhetika an, der durchaus zugunsten des viel geschmähten und jetzt wohl von den meisten Zahnärzten verlassenen Kokains ausfällt. Er schreibt: „Furcht vor dem Mittel von seiten des Patienten oder des Zahnarztes ist tatsächlich die einzige Kontraindikation gegen den Gebrauch des Kokains." Früher ist mit seiner Verwendung allerdings wegen der damals üblichen übermäßigen Dosierung und der Verunreinigung dieses Alkaloids mit Truxillin oder Kokamin, einem schweren Herzgift, Gefahr verbunden gewesen; bei Verwendung einer niedrigprozentigen Lösung kann man jedoch nach Talbot mit Recht bessere Resultate bei gleicher Sicherheit erwarten als beim Gebrauch des Novokains. Einen Hauptvorzug des Kokains vor dem letzteren sieht Verf. darin, daß eine kleinere Flüssigkeitsmenge injiziert wird, wodurch die Möglichkeit einer schmerzhaften Distension der Gewebe mit durch diese Schädigung bedingten Nachschmerzen und Sepsis bedeutend verringert wird. Ein weiterer Vorteil ist der schnellere Eintritt der Wirkung, der den Zahnarzt in den Stand setzt, sofort nach ausgeführter Injektion zu operieren. Schließlich erwähnt Talbot noch, daß auch schon Novokainvergiftungen sowie ferner Hautreizungen an den Händen der viel mit Novokain manipulierenden Zahnärzte berichtet worden sind.
Niemeyer (Delmenhorst).

Widdowson: Eine Methode, eine unterhalb des Alveolarrandes frakturierte Zahnwurzel zu extrahieren. (Brit. dent. journ. 15. Mai 1923.)

Ein oberer Prämolar war bei einem Extraktionsversuch tief unterhalb des Alveolarrandes frakturiert, so daß die Wurzel, zumal der Knochen sehr dicht war, mit der immer abgleitenden Bajonettzange nicht gefaßt werden konnte. Verf. brachte nun eine mit einem Handgriff versehene konische Schraube sowohl lingual als auch labial so hoch zwischen Wurzel und Alveole, daß eine schmale Bajonettzange über die schrägen Bruchflächen hinweg genügend hoch geschoben werden konnte; die Entfernung der Wurzel gelang dann leicht. Niemeyer (Delmenhorst).

Payne: Meilensteine in der Geschichte der britischen Zahnheilkunde, 1855—1860, 1877—1880, 1919 und später. (Brit. dent. journ. 1. Februar 1924.)

Der vorliegende Artikel zeigt, daß der zahnärztliche Beruf in England als solcher in den letzten 80 Jahren enorme Fortschritte gemacht hat. Der Hauptförderer unserer Wissenschaft in dieser erst verhältnismäßig neueren Zeitperiode war der bekannte Sir John Tomes („Lehrbuch der Zahnheilkunde", 1859), von dem Geist-Jacobi in seiner „Geschichte der Zahnheilkunde" sagt: „Er war der berühmteste Zahnarzt des 19. Jahrhunderts, ein Mann, der der ganzen zivilisierten Welt und nicht einer einzelnen Nation gehörte." Aber auch schon lange vorher gab es in England, wenn auch nur vereinzelt, hervorragende Vertreter der wissenschaftlichen Zahnheilkunde, so Thomas Berdmore, dessen Abhandlung „Die Krankheiten und Gebrechen der Zähne und des Zahnfleisches" schon 1768 erschien, ferner John Hunter („Die Naturgeschichte der Zähne", 1771), Robert Blake („Abhandlungen über die Struktur und Bildung der Zähne", 1798) und endlich Joseph Fox, der sein Lehrbuch „Die Naturgeschichte der Zähne" 1803 veröffentlichte, während Thomas Bell sein Werk „Anatomie, Physiologie und Krankheiten der Zähne" erst 1829 geschrieben hat. Zum Schluß wollen wir nicht unterlassen, noch kurz zu erwähnen, daß das Buch von Berdmore den ersten Hinweis in der englischen Literatur auf den Gebrauch des Mikroskops zur Untersuchung der feineren Struktur der Zähne enthält. Niemeyer (Delmenhorst).

Hilliard: Äthylchlorid als Allgemeinanästhetikum in der Zahnheilunde. (Brit. dent. journ. 1. Februar 1924.)

Die vorliegende äußerst gründliche und sehr lesenswerte Arbeit, deren ausführliche Besprechung jedoch zu weit führen würde, zerfällt in folgende Abschnitte: 1. Herstellung und physikalische Eigenschaften des Äthylchlorids. 2. Physiologische Wirkung. 3. Dosierung. 4. Anwendungsmethoden: a) Die sog. „geschlossene" mit Rückatmung; b) die „offene" mit unbeschränktem Luftzutritt. Vorteile und Nachteile beider. 5. Der Apparat. 6. Vorbereitung des Patienten. 7. Stellung des Patienten. 8. Einleitung der Anästhesie. 9. Kornealreflex. Dieser soll erhalten bleiben, da eine tiefere Narkose sich schon innerhalb der Gefahrenzone befindet. 10. Anzeichen der Anästhesie. Es treten meistens der Reihe nach auf: a) Stertoröses Atmen; b) Fixierung der Augen; c) Dilatation der Pupillen; d) Erlöschen der Augenreflexe. 11. Einleitung der Anästhesie nach der offenen Methode. 12. Dauer der Anästhesie. 13. Erholung. 14. Kontraindikationen gegen die offene Methode: Alkoholismus, übermäßiges Rauchen und ferner bei muskulösen Männern, die unter dem Einfluß des zu stark mit Luft verdünnten Äthylchlorids gewalttätig werden könnten. 15. Mögliche Nachwirkungen: Kopfschmerzen, Schwäche, Schweißabsonderung, Übelkeit, Erbrechen, Kollaps. 16. Behandlung der Nachwirkungen.

Gefährliche Symptome können auftreten: 1. infolge Inhalation eines Fremdkörpers und Verlegung der Luftwege. 2. Infolge zu großer Dosen.

Zum Schluß wollen wir noch mitteilen, daß Verf. die Äthylchloridnarkose nicht nur bei Zahnextraktionen, sondern auch zwecks Exkavierung sensibler Zahnkavitäten anwendet und in letzterem Fall der Injektion eines Lokalanästhetikums vorzieht.

Niemeyer (Delmenhorst).

Renshaw: Syphilis, soweit sie den Zahnarzt angeht. (Brit. dent. journ. 1. Februar 1924.)

Renshaw teilt seine von großem Wissen zeugende Abhandlung in folgende Kapitel ein: 1. Definition. Beschreibung des infektiösen Agens. Ursprung der Krankheit. 2. Verlauf. 3. Übertragbarkeit. 4. Infektivität. 5. Kongenitale Syphilis. 6. Orale Läsionen: a) Primäre Syphilis; b) sekundäre syphilitische Läsionen; c) tertiäre syphilitische Läsionen im Munde. 7. Begleitsymptome. 8. Diagnose: a) Klinische oder symptomatische; b) pathologische. 9. Behandlung: a) Allgemeine; b) lokale. Im Verlauf seiner Arbeit wirft Verf. die auch für den Zahnarzt wichtige Frage auf: „Sind die Zähne bei kongenitaler Syphilis infektiös?" und fügt hinzu: „Diese Frage verdient Aufmerksamkeit, seit es bekannt ist, daß die Spirochäten in nichtvaskulärem Gewebe lange Zeit am Leben bleiben können." Verletzt der Zahnarzt sich bei der Behandlung eines Syphilisverdächtigen, so soll er die Wunde gut ausdrücken und mit einer stark quecksilberhaltigen Salbe einreiben.

Niemeyer (Delmenhorst).

Crampton: Erörterung über die Allgemeinanästhesie in der Zahnheilkunde. (Brit. dent. journ. 1. Februar 1924.)

Detaillierte Beschreibung der Verwendung der verschiedenen Allgemeinanästhetika für die zahnärztliche Narkose, aus der wir entnehmen, daß Verf. in erster Linie Stickstoffoxydul (nasal oder oral gegeben) und in zweiter, wenn N_2O, wie z. B. bei Potatoren und hysterischen Personen, nicht angebracht ist, Äther benutzt; bisweilen kombiniert er auch beide Mittel, indem er zuerst, bis zum Eintritt der Bewußtlosigkeit, Stickstoffoxydul und dann Äther inhalieren läßt. Chloroform verwirft er ganz; auch Äthylchlorid ist nach ihm nicht annähernd so sicher wie Gas oder Äther und hat viel häufiger Kopfschmerzen und Unwohlsein zur Folge.

Niemeyer (Delmenhorst).

Oliver: Zahnkaries und Pyorrhöe. (Brit. dent. journ. 1. Februar 1924.)

Wenn Oliver in der Einleitung sagt, daß aktive Karies und aktive Alveolarpyorrhöe nie zu gleicher Zeit im selben Munde angetroffen werden, so darf diese Behauptung nicht unwidersprochen bleiben; nach meiner langjährigen Erfahrung wenigstens schließt das eine Leiden das andere keineswegs aus. Beide Erkrankungen führt Verf. auf einen gestörten Metabolismus zurück, die Karies auf Hypothyroidismus und die Alveolarpyorrhöe, bei der nach ihm der Speichel mit anorganischen Kalksalzen, hauptsächlich Karbonaten und Phosphaten, übersättigt sein soll, auf Hypoparathyroidismus. Verzögerung der Dentition soll nach ihm ebenfalls auf Hypothyroidismus oder auf Hypopituitarismus (Glandula pituitaria = Hypophyse. Der Ref.) beruhen. Oliver tritt daher für eine Organtherapie ein, mit der er auch, besonders bei verzögerter Zahnung, ausgezeichnete Erfolge erzielt haben will (? Der Ref.).

Niemeyer (Delmenhorst).

Colyer und Curnock: Chronische Infektion der Kiefer und Allgemeinkrankheiten: eine Reihe von Fällen. (Brit. dent. journ. 1. Februar 1924.)

Die beiden, zu den radikalsten Anhängern der sog. Herdinfektionstheorie gehörenden Verfasser berichten über 33 Fälle aus ihrer Praxis, in denen sie lediglich durch Extraktionen,

die sich allerdings bisweilen auf sämtliche noch vorhandenen Zähne erstreckten, entweder vollständige Heilung oder doch wenigstens bedeutende Besserung aller möglichen Allgemeinkrankheiten erzielt haben wollen. Die betreffenden Leiden bestanden zum größten Teil aus verschiedenen Formen von Fibrositis, allgemeiner Schwäche oder Toxämie, Neurasthenie. Kopfschmerzen, Indigestion und derartigen Störungen, die vielfach schon lange Zeit ärztlich mit nur sehr geringem oder gar keinem Erfolg behandelt worden waren. Auch zwei Fälle von alter Nephritis sollen dauernd geheilt sein. Die vorhandenen Kieferinfektionen konnten nicht immer klinisch, sondern zuweilen nur radiologisch diagnostiziert werden, woraus die Verfasser den Schluß ziehen, daß man bei Patienten mit Symptomen scheinbar toxämischen oder infektiösen Ursprungs auch beim Fehlen entsprechender klinischer Anzeichen immer an die Möglichkeit einer chronischen Infektion der Kiefer denken soll. Die Besserung resp. Heilung trat, wie wir noch erwähnen wollen, in der Mehrzahl der Fälle erst nach längerer Zeit, etwa 6 Wochen, ein; bisweilen allerdings auch schon fast unmittelbar und in einigen Fällen auch erst nach vielen Monaten. Daß, abgesehen von den Extraktionen, für regelmäßige Verdauung und Mundpflege gesorgt wurde, brauchen wir wohl kaum zu erwähnen. Etwaige Mißerfolge führen die Verfasser auf in der Spongiosa zurückgebliebene „Infektion" zurück. Niemeyer (Delmenhorst).

Dolamore: Einige alte Annoncen. (Brit. dent. journ. 1. Februar 1924.)

Dolamore gibt drei interessante alte „zahnärztliche" Annoncen, wenn man so sagen darf, wieder, die, wie er hervorhebt, ganz im Geschmack der ärztlichen Anzeigen jener Zeit abgefaßt sind und immerhin einen gewissen Beitrag zur Geschichte der Zahnheilkunde bilden. Die erste derselben erschien in der Zeitung „The Postman and the Historical Account" vom Sonnabend, Januar 30 bis Dienstag, Februar 2, 1696 und lautete: „Mr. Pilleau, ein französischer Goldschmied, wohnhaft in der St. Martinsgasse, gibt bekannt, daß er auf Grund einer 18jährigen Erfahrung einen Weg gefunden hat, künstliche Zähne anzufertigen und so zu befestigen, daß man mit ihnen kauen kann. Er ist immer zu Hause, außer, wenn er zu jemandem gerufen wird, der nicht zu ihm kommen kann. Jeder Zahnoperateur (Operator for the Teeth) kann von ihm fertiggestellte künstliche Zähne zu einem billigen Preise kaufen." In derselben Zeitung vom Donnerstag, April 8 bis Sonnabend, April 10, 1697, findet sich ein ganz ähnliches, nur in besserem Englisch abgefaßtes Inserat, in welchem Pilleau sich auch nicht mehr als Techniker für andere Zahnoperateure empfiehlt, woraus Dolamore mit Recht schließt, daß derselbe zur Zeit der ersten Anzeige noch nicht lange nach England übergesiedelt war. Die dritte Annonce steht in dem Blatt „The Flying Post or the Post-Master" vom Donnerstag, Juni 30 bis Sonnabend, Juli 2, 1702, und lautet: „John Watts (Zahnoperateur [Operator in Teeth]), früher wohnhaft nahe der Brautgasse, ist jetzt verzogen nach Racquet-Hof, Flottenstraße; er setzt künstliche Zähne so fest und exakt ein daß man mit ihnen essen kann und daß sie von niemandem von natürlichen unterschieden werden können; ferner zieht und reinigt er natürliche Zähne usw.".

Es ist immer sehr dankenswert, wenn derartige alte Dokumente zur Geschichte der Zahnheilkunde und wenn es auch nur Annoncen sind, veröffentlicht werden, da auch diese geeignet sind, ein gewisses Licht auf die „zahnärztlichen" Verhältnisse jener fernen Zeiten zu werfen. Niemeyer (Delmenhorst).

Kleine Mitteilungen.

Zentralverein Deutscher Zahnärzte. E. V. Folgende Mitglieder sind ohne Angabe ihrer neuen Adresse verzogen und nicht zu ermitteln. Wir bitten diejenigen Mitglieder, die Angaben über die Anschriften der betreffenden Kollegen machen können, diese unverzüglich an den unterzeichneten Kassenführer zu übermitteln.

Name:	Früherer Aufenthalt:
Beauclair, C. de	Freiburg i. Br.
Becher, W.	Gummersbach (Reg.-Bez. Köln), Karlstr. 2.
Bolten, C. E.	Husum.
Dickoré, C.	Gelsenkirchen, Zeppelinallee 3.
Feisel, H.	Schweinhausen (Württemberg).
v. Freyberg-Eisenberg, O.	Berlin W. 50, Nürnbergerplatz 6.
Flemmer, Dr. J.	Odessa, Sobornastr. 4.
Hagenauer, J.	Straßburg i. E., Nußbaumgasse 5.
Hubsch, O.	Freiburg i. Br.—Littenweiler.
Hesse, Fr.	Mainz, Gutenbergplatz 11.
Heydecke, Dr. Fr.	Pries-Friedrichsort b. Kiel, Friedrichsorterstr. 21.
Heymann, Dr. Benno	Berlin W. 30, Martin-Lutherstr. 6.

Kahn, Frl. Minna	Freiburg i. Br., Wallstr. 7.
Kitterle, B.	Köln a. Rh., Hohenzollernring 24.
Klossek, H.	Rosdzin-Schoppinitz (Kr. Kattowitz), Piastenstr. 1.
Knauf, A.	Frankfurt a. M., Pariser Hof.
Königsberger, H.	Posen O. 1, Lindenstr. 1.
Lecke, Dr. Johannes	Berlin-Steglitz, Belfortstr. 35.
Lesser, Dr. Arno	Berlin W. 50, Ansbacherstr. 20, vorher in Leipzig.
Ossenbühl, Karl	Düsseldorf, Prinz-Georgstr. 81.
Putiatycki, K. v.	Lissa (Posen), Bismarckstr. 1.
Schereschewski, Dr. W.	Heilbronn, Kaiserstr. 23.
Schmidt, H. R.	Frankfurt a. M. 1, Hochstr. 27.
Schreiter, Dr. R.	Eckernförde, Gaethjestr. 27.
Schreiter, R.	Leipzig, Bosestr. 7.
Schultze, Dr. R.	Calbe a. Saale.
Selle, Dr.	St. Blasien (Schwarzwald).
Sonneck, Hans	Breslau, Kl. Holzstr. 15, dann Berlin, Invalidenstr. 150.
Sperling, Dr. Otto	Halle a. S., Alte Promenade 1.
Wolff, Fr.	Charlottenburg, Wielandstr. 6.

R. Hesse, Kassenführer, Döbeln (Sa.), Bahnhofstr. 8.

Zentralverein Deutscher Zahnärzte E. V.

Folgende Herren gelten vom 1. 10. 24 ab als Mitglieder, da kein Widerspruch gegen ihre Aufnahme erfolgt ist:

1. Dr. Bacherer, Pforzheim.
2. Dr. Döller, Lübbecke.
3. Dr. Fehringer, Pforzheim.
4. Dr. Grandi, Triest.
5. Dr. Korn, Pforzheim.
6. Dr. Ling, Mühlhausen i. Th.
7. Dr. Linder, Pforzheim.
8. Dr. Meier, Magdeburg.
9. Dr. Palm, Trier.
10. Dr. Schmidt, Mergentheim.
11. Dr. Reichenstein, Lemberg.
12. Dr. Langemack-Eikelmann, Frau, Frankfurt a. M.
13. Dr. Schmidt, Eberswalde.
14. Dr. Schmidt, Neustädtel.
15. Dr. Zwecker, Pforzheim.

Folgende Herren haben um Aufnahme in den Verein nachgesucht:

1. Dr. Jos. Drost, Kamen (Westf.), Bahnhofstr. 2.
2. Dr. Emerich Doczi, Budapest VI. Terézkörut 40/42.
3. Dr. Einlos, Essen, Burgstraße 20.
4. Z.-A. Frenzel, Freital i. S., Augustusstr. 8.
5. Dr. Graeff, Lichterfelde, Jungfernstieg 3.
6. Dr. Görres, Göttingen, Prinzenstr. 4.
7. Dr. Gabriel, Halle a. S., Steinstr. 9.
8. Dr. Haerle, Waldsee i. W.
9. Dr. Jensen, Itzehoe.
10. Dr. Kullmann, Rothenburg o. T.
11. Dr. Grattiger, Wiesbaden, Luisenstr. 16.
12. Dr. Lehmann, Leipzig, Gellertstr. 7.
13. Dr. Lazarus, Bochum, Hochstr. 4.
14. Dr. Meyer, Teschen, Sachsenbg.
15. Dr. Ohrt, Hamburg, Brücknerstr.
16. Dr. Riesen, Königsberg i. Pr.
17. Dr. Schuhmacher, Berlin-Tegel.
18. Dr. Scheel, Döbeln, Schillerstr.
19. Frl. Weiße, Marburg.

Weitere Anmeldungen werden umgehend an den unterzeichneten 1. Schriftführer erbeten, damit die pünktliche Zustellung des Vereinsorganes in die Wege geleitet werden kann. Die Mitglieder erhalten 25% Nachlaß bei Bezug des Vereinsorganes.

Die nächste Sitzung des ZVDZ. findet im August 1925 in Hannover statt.

Darmstadt, den 15. 11. 1924. gez. Otto Köhler.
Waldstraße 34 I. I. Schriftführer.

Im Einvernehmen mit dem Vorstand des ZVDZ. wird der Jahresbeitrag 1925 diesmal sofort per Nachnahme erhoben. Der Abschnitt der Nachnahmekarte enthält die Abrechnung und dient zugleich als Mitgliedskarte für das laufende Jahr und als Ausweis bei allen Veranstaltungen des Vereins.

Die Mitglieder werden gebeten, hiervon Kenntnis zu nehmen und die im Dezember und Januar einlaufenden Nachnahmekarten unverzüglich einzulösen. Etwaige Anschriftsänderungen sofort an den unterzeichneten 1. Kassenführer mitteilen.

Alle Wünsche betr. die D.M.f.Z. sind an die Hirschwaldsche Buchhandlung Berlin NW. 7, Unter den Linden 68, zu richten unter Hinweis auf die Mitgliedschaft zum ZVDZ.

Döbeln, den 15. 11. 1924. gez. Hesse.
Bahnhofstraße 8. I. Kassenführer.

Für die Schriftleitung verantwortlich: Dr med. A. Rohrer in Hamburg.
Verlag von Julius Springer in Berlin W. — Druck der Univ.-Druckerei H. Stürtz A.G., Würzburg.

Die Wasserstoffionenkonzentration und einige ihrer Anwendungsgebiete in der Medizin.

Von

Dr. med. et med. dent. **Paul Laband**, Hamburg.

Man nennt die Körper, die in wäßriger Lösung eine Spaltung der Ionen erfahren: Elektrolyte. (Hierher gehören Säuren, Laugen und Salze.) Ein Körper reagiert sauer, wenn er imstande ist, in wäßriger Lösung Wasserstoffionen abzuspalten.

Die gelösten Teile sind in Bewegung und bedingen hierdurch eine gleichmäßige Konzentrationsverteilung. Man nennt diesen Vorgang Diffusion. Bei Behinderung dieser Bewegung durch eine semipermeable Membran kommt es zum sog. osmotischen Druck. Der osmotische Druck ist direkt oder besser indirekt meßbar durch Gefrierpunkts- bzw. Siedepunktsbestimmung der betreffenden Lösung. Das Prinzip der Messung beruht auf einer Trennung von Lösungsmittel und gelöstem Stoff und auf der Messung der hierzu notwendigen Wärme. Wenn ich in diesem Zusammenhang noch die Namen Pfeffer und van't Hoff erwähne und daran erinnere, daß nach letzterem das van't Hoffsche Gesetz gilt, so wird es verständlich sein, daß man durch Messung des osmotischen Druckes das Molekulargewicht bestimmen kann.

Nun findet man bei Messung des Molekulargewichtes von Säuren und Laugen mit Hilfe des osmotischen Druckes einen viel zu niedrigen Wert für das Molekulargewicht, d. h. also, der osmotische Druck ist höher, als es der Konzentration entspricht. Der Grund hierfür ist bekanntlich in der elektrolytischen Dissoziation zu suchen. Man versteht ja darunter die Eigentümlichkeit gewisser gelöster Stoffe, nicht nur bis zur molekularen Grenze geteilt zu sein, sondern es sind in diesem Falle die Moleküle ihrerseits noch in Ionen gespalten. Diese elektrolytische Dissoziation (Svante Arrhenius) ist ihrem Grade nach abhängig von der Temperatur und von der Konzentration des gelösten Stoffes im Lösungsmittel. Der Dissoziationsgrad wächst mit steigender Verdünnung; er stellt das Verhältnis der gespaltenen Moleküle zu der Summe der ungespaltenen und gespaltenen dar. Es ist unter gleichen Bedingungen konstant. Diese Tatsache führt zu dem grundlegenden Gesetz von Guldberg-Waage, dem sog. Massenwirkungsgesetz, nach dem das Produkt der Ionenkonzentration, dividiert durch die Konzentration des ungespaltenen Anteils eine konstante Größe ist (Dietrich, S. 44). Die Konstante heißt die Dissoziationskonstante $\frac{[H'] \cdot [OH']}{[H_2O_2]} = K$.

Seit Ostwald wissen wir, daß die Stärke einer Säure oder Lauge von der Größe der Dissoziationskonstante bestimmt wird. Da nun bei der Dissoziation von Säuren stets Wasserstoffionen frei werden, so ist die Stärke einer Säure bestimmt durch die Konzentration der H-Ionen. Einzig und allein die Dissoziationskonstante des H-Ions läßt einen Vergleich zwischen der Stärke der verschiedenen Säuren zu.

Nachdem wir uns so Klarheit über die Bedeutung des H-Ions verschafft haben, will ich auf die Methoden zur quantitativen Bestimmung des H-Ions und zu deren physiologischen Bedeutung übergehen. Auf die Gefahr hin, bekannte Tatsachen zu bringen, muß ich aus Gründen der Deutlichkeit zunächst das Wichtigste aus dem Gebiete der Titrationskunst erwähnen. Die Maßanalyse, deren man sich zur Ermittlung der Titrationsalkalität resp. Azidität bedient, besteht im wesentlichen ja aus folgendem: Man gibt zu der alkalischen resp. sauren Flüssigkeit, die man auf ihren Gehalt von Säure resp. Lauge prüfen will, bis zum Neutralitätspunkt eine entgegengesetzt reagierende Flüssigkeit von bekannter Titerstellung. Um den Unterschied zwischen der Titrationsazidität und der sog. wahren, der Ionenazidität am besten zu verstehen, bedienen wir uns eines Beispiels. Vorher möchte ich noch daran erinnern, daß die H-Ionenkonzentration bei starken Säuren hoch, bei schwachen Säuren niedrig ist. Als eine starke Säure ist uns das Salzsäuregas, HCl bekannt, das, wenn es sich nicht in allzu konzentrierter Lösung befindet, praktisch völlig in seine Ionen $H^{\cdot}$ und Cl' dissoziiert ist.

Eine äquimolekulare Lösung der viel schwächeren Essigsäure ist nur zu einem geringen Anteil in Ionen aufgespalten, man findet neben H- und COOH-Ionen die Hauptmasse als undissoziiertes Molekül CH_3COOH in Lösung.

Nehmen wir an, wir hätten X Säuremoleküle in die Lösung gebracht, so hätten wir bei der angenommenen fast völligen Ionisation der HCl in der wäßrigen Lösung xH' und xCl' Ionen.

Dagegen wäre bei der schwächeren Essigsäure bei gleicher Anzahl gelöster Moleküle der größte Teil als undissoziierte Essigsäure und nur eine verschwindend kleine Anzahl H und COOH-Ionen vorhanden. Da jedoch die Anzahl der H-Ionen das Maß der Säuregrade angibt, so ist es klar, daß bei gleicher Molekülmenge beider Säuren der Säuregrad der völlig dissoziierten HCl ein viel größerer ist (etwa 250fach).

Titriert man jedoch beide Lösungen, so wird man, da es sich um äquimolekulare Lösungen handelt, für beide Lösungen die gleiche Menge Alkali zur Neutralisation verbrauchen.

Diese im ersten Augenblick kompliziert erscheinende Verhältnisse werden leicht verständlich, wenn man Folgendes berücksichtigt: Wie gesagt, ist die Salzsäure eine etwa 250 mal stärkere Säure als die Essigsäure, d. h. auch in äquimolekularen Lösungen beider finden sich bei HCl 250 mal soviel H-Ionen als bei der Essigsäure. Oder, was dasselbe ist, alle zur Verfügung stehenden H-Ionen der Salzsäure sind von vornherein dissoziiert da. Anders bei der Essigsäure. Es müßte, wenn der Zustand der Lösung unveränderlich wäre, der 250. Teil der Lauge genügen, um die freien H-Ionen abzusättigen, d. h. die CH_3COOH zu neutralisieren. Wie oben ausgeführt, ist dies jedoch nicht richtig. Und zwar kommt das daher, daß, wenn die freien H-Ionen abgesättigt sind, sofort aus dem Depot der undissoziierten CH_3COOH wieder eine entsprechende Menge H-Ionen frei werden. Dieser Vorgang wiederholt sich solange, als sich undissoziierte Essigsäure in der Lösung befindet. Der Unterschied zwischen beiden Säuren liegt also darin, daß in der Salzsäure sämtliche Ionen zur Verfügung stehen —, man nennt sie daher aktuelle Ionen —, während sie im Gegensatz

hierzu bei der Essigsäure erst unter geeigneten Bedingungen gebildet werden. Man nennt sie potentielle Ionen.

Es gibt also die Titration die Summe der aktuellen und potentiellen Ionen, während die Messung der Wasserstoffionenkonzentration lediglich eine Messung der aktuellen Ionen ist. Auch reines Wasser ist, wie wir aus den Arbeiten von Kohlrausch und Heydweiller wissen, dissoziiert. Das Produkt seiner Ionen ist ebenfalls konstant und abhängig vor allem von der Temperatur.

$$K_{18} = [H^{\cdot}] \cdot [OH'] = 0{,}64 \cdot 10^{-14}$$
$$\text{für } K = 18^0$$

Nun sind in dem neutral reagierenden Wasser gleich viel [H˙] und [OH'] vorhanden. Deshalb muß die Anzahl jeder Art von Ionen $0{,}8 \cdot 10^{-7}$ sein. Denn $0{,}8 \cdot 10^{-7} \times 0{,}8 \cdot 10^{-7} = 0{,}64 \cdot 10^{-14}$. Also: Die Anzahl der H-Ionen in absolut reinen H_2O von $18^0 = 0{,}8 \cdot 10^{-7}$.

Mit anderen Worten ausgedrückt: Die Konzentration der Wasserstoffionen einer neutralen Lösung (und als Vorbild einer neutralen Lösung können wir uns ja das chemisch reine Wasser denken), ist bei $18^0 = 10^{-7}$. Wenn man das ausrechnet, so kommen auf einen Liter Wasser 1 Zehnmillionstel Gramm-Ion Die großen Zahlen sind so schwer vorstellbar, daß ich noch eine andere Umrechnung gebe: Von je 555 Millionen Wasser-Molekülen ist immer nur ein einziges dissoziiert (Michaelis). Statt des unbequemen Ausdruckes „Wasserstoffionenkonzentration" hat sich der Ausdruck Wasserstoffzahl eingeführt. Wie kommt man nun von der Wasserstoffzahl zum Wasserstoffexponenten? Wir erinnern uns nochmal: Die W St Z ist $h = 10^{-7}$. Zur Ausführung größerer Rechnungen bedient man sich nun meist der Logarithmen. Was sind nun die Logarithmen? Es sind die Exponenten der Zahl 10, deren Potenzen die zugehörigen Zahlen bilden. Sind die Exponenten a und b, und ist $10^a = A$ und $10^b = B$, so sagt man, a ist der Logarithmus von A und b ist der Logarithmus von B. Nach dieser kurzen Erinnerung komme ich wieder auf die oben erwähnte Formel zurück. Es sei $10^{-7} = h$, dann ist nach der eben gegebenen Definition 7 der Logarithmus von h; als Formel geschrieben: $\log h = 7$. Nun hat aber die Wasserstoffzahl vor dem Exponenten das negative Vorzeichen. Denn $10^{-7} = 1$ Zehnmillionstel, während $10^7 = 10\,000\,000$ wäre. Wir müssen also schreiben: $\log h = -7$ oder anders: $-\log h = 7$. Lediglich zur Vereinfachung der Schreibweise ist von Sörensen für $-\log h$ das Kürzere p_h eingeführt worden.

Mit diesen wenigen Vorkenntnissen ausgerüstet, wollen wir zum Verständnis einer ganzen Reihe von theoretischen Tatsachen kommen, sodann möchte ich noch kurz auf die Meßmethodik der p_h eingehen.

Ich gehe noch einmal auf das Massenwirkungsgesetz ein, das uns anzeigt, wann eine reversible Reaktion ins Gleichgewicht gekommen ist, und der Deutlichkeit halber führe ich noch ein Beispiel an:

Die Gleichung $H_2O = [H^{\cdot}]\,[OH']$ kann ich auch, da sie reversibel ist, in umgekehrter Reihenfolge geben, also: $[H^{\cdot}] \cdot [OH'] = H_2O$. Es fragt sich also wann tritt bei dieser Reaktion Stillstand ein. In die Formelsprache übersetzt heißt das $\frac{[H_2O]}{[H^{\cdot} \cdot OH]} = K$. Man schreibt die Molekülarten in Klammern, um anzudeuten, daß es sich um molekulare Konzentrationen handelt, d. h. Grammolekül pro Liter. Diese Konstante, die, wie wir schon sahen, außer von der

Natur der chemischen Reaktion vor allem von der Temperatur abhängig ist, heißt die Affinitätskonstante dieser chemischen Reaktion. Ihr reziproker Wert also $\frac{H \cdot OH}{H_2O} = K$, heißt die Dissoziationskonstante, und zwar in unserem Falle die des Wassers. Aus dieser Dissoziation des Wassers folgt, daß jede wäßrige Lösung, gleich ob sie sauer, basisch oder neutral reagiert, [H·] und [OH'] Ionen enthalten muß. Es handelt sich hierbei eben nur um quantitative Unterschiede. Eine neutrale Lösung zum Beispiel ist dadurch charakterisiert, daß sie bei 22° C je 10^{-7} H und OH-Ionen enthält. Eine saure Lösung dagegen enthält mehr als 10^{-7} H-Ionen und weniger als 10^{-7} OH-Ionen. Umgekehrt ist dies bei einer alkalischen Lösung. Aber stets finden sich auch in saurer Lösung OH und in alkalischer Lösung H-Ionen. Es genügt natürlich zur Bestimmung einer Lösung auf ihre Reaktionsbeschaffenheit, die Konzentration der H-Ionen, oder kurz ausgedrückt, den Wert für die Wasserstoffzahl, anzugeben, denn der OH-Wert ist von dem H-Wert abhängig.

Einen besonderen Spezialfall, der in der Biologie größte Bedeutung hat, stellt der sog. isoelektrische Punkt dar. Man versteht darunter den Zustand, eines amphoteren Elektrolyten, bei welchem die Teilchen weder zur Anode noch zur Kathode wandern (Loeb, Eiweißkörper, S. 9). Man kann sich dies folgendermaßen vorstellen: Die Eiweißkörper, die zu den amphoteren Elektrolyten gehören, haben sowohl die Eigenschaften von Basen als auch die von Salzen, daher der Name [1]) „amphoter". Tragen wir nun einen solchen Körper in eine Flüssigkeit ein, so gilt kurz folgendes: Ist die Wasserstoffionenkonzentration der Flüssigkeit größer als der isoelektrische Punkt dieses Körpers (z. B. Serumalbumin hat $p_h = 4{,}7$) so verhält er sich wie eine Base, d. h. er vermindert die [H·] der Lösung. Bringt man ihn in eine Flüssigkeit, deren p_h kleiner als der isoelektrische Punkt ist, so verhält er sich wie eine Säure. Loeb (Eiweißkörper, S. 7) erklärt dies mit folgender Vorstellung: Bekanntlich reagieren die Proteide amphoter. Wenn sie nun wenig dissoziieren, so geben sie sowohl H- als auch OH-Ionen an die Lösung ab. Geben die Teilchen mehr H-Ionen als OH-Ionen an die Lösung, so behalten sie eine negative Ladung; (H ist positiv, OH negativ geladen); übersteigt die Abgabe der OH-Ionen die der H-Ionen, so resultiert positive Ladung des Kolloidteilchens (Eiweiße sind Kolloide). Fügt man in hinreichender Menge Säure zu der Lösung, so wird das Kolloidteilchen OH-Ionen im Überschuß abgeben und somit positive Ladung annehmen. Das Gegenteil tritt ein, wenn man die Lösung alkalisch macht. Also, es besteht die Tatsache, daß sich die Eiweißkörper in saurer Lösung elektropositiv und in alkalischer Lösung elektronegativ aufladen. Und hieraus muß logischerweise gefolgert werden, daß beim Übergang der einen Reaktionsart zur anderen regelmäßig eine Stufe durchlaufen wird, in welchem die Eiweißkörper neutral sind. Das ist der isoelektrische Punkt. Er ist für jede Eiweißart spezifisch. (Festgestellt von Michaelis.) Der isoelektrische Punkt ist deshalb von so großer Bedeutung, weil er gewissermaßen die Schwelle darstellt für die Zustandsänderungen der Eiweißkörper. Im isoelektrischen Punkt befinden wir uns sozusagen auf dem schmalen Grat, der die positive Seite des Berges von

[1]) $\ddot{a}\mu\varphi\omega$ = beides.

der negativen scheidet. Ein geringes Abweichen, und es ändert sich nicht nur der ionische Zustand des Eiweißkörpers, sondern auch andere physiko-chemische Eigenschaften. Ausfällung, Quellung (Löb, S. 118).

An die Erkenntnis dieser Sachlage reiht sich ohne weiteres die Frage an: Wie gelingt es dem tierischen Körper, ständig die für die Lebensvorgänge optimale Ionenkonzentration aufrecht zu erhalten? Es ist das große Verdienst Hendersons, als erster auf die Rolle der Kohlensäure und der kohlensauren Salze für die Reaktion im Blute hingewiesen zu haben. Um gleich von vornherein einem Irrtum entgegenzutreten, der sich häufig noch findet, möchte ich darauf aufmerksam machen, daß das Blut nicht alkalisch reagiert, sondern eine fast oder praktisch völlig neutrale Flüssigkeit darstellt. Die Wirkung der kohlensauren Salze nannte Henderson „Pufferwirkung". Wenn ich jetzt darauf verweise, was ich bei Gelegenheit des Titrationsverfahrens gesagt habe (aktuelle und potentielle Ionen), so wird es leicht sein, hinter die Bedeutung und Wirkung der Puffer zu kommen, die einen Stoß, den die Reaktion erhält, auffangen und parieren sollen. Wenn auch die Änderungen der [H'-] und [OH'-]Konzentration zu den natürlichen Erregungsmitteln des tierischen Körpers gehören, so ist doch die physiologische Breite eine derartig geringe, daß an die Pufferwirkung die größten Ansprüche gestellt werden. Dies ist ja auch bei der empfindlichen Natur der darauf ansprechenden Empfangsapparate, wie z. B. der des Atemzentrums nicht verwunderlich. Das „Wie" wird vielleicht schon klar, wenn wir uns vorstellen, daß jede Lösung einer schwachen Säure oder einer schwachen Base einen Puffer darstellt, eben vermittels der undissoziierten, potentiellen Ionen. Aber diese potentiellen Ionen würden nicht ausreichen für die subtilen Verhältnisse des Organismus; wir werden also noch viel feinere Methoden kennen lernen, mit denen der Körper arbeitet.

Im Gegensatz zu den Säuren und Basen, die alle möglichen Abstufungen der Dissoziation darbieten können, ist bei den Alkalisalzen der Säuren und bei den Chloriden der schwachen Basen dies nicht der Fall. Praktisch genommen, kann man mit großer Annäherung an die Wirklichkeit behaupten, daß alle Natriumsalze, auch die der schwächsten Säure, und alle Chloride, fast völlig dissoziiert sind.

Welches sind nun die Verhältnisse, die sich beim Vermischen einer schwachen Säure mit ihrem Alkalisalz ergeben? Durch den Zusatz des Salzes wird die Dissoziation der Säure stark herabgesetzt. Dies geschieht z. B. im Blute, wo die Reaktion durch die Kohlensäure und das Natriumsalz der Kohlensäure bestimmt wird. Im Organismus kommen außerdem noch 2 Systeme von „Puffern" vor:

1. Primäres Phosphat, als schwache Säure und sekundäres Phosphat, als Base.

2. Die Eiweißkörper, welche als Ampholyte sowohl OH- als auch H-Ionen festzuhalten vermögen.

Mit Hilfe dieser drei Puffer gelingt es dem Körper, jeden entstehenden Überschuß von Säure oder Base sofort wieder auszugleichen. Auf die näheren Bedingungen einzugehen, wie dies geschieht, möchte ich mir im Interesse der Kürze versagen. Ich verweise auf den kurzen Leitfaden von Dietrich, Einführung in die physikalische Chemie. Übrigens lehrte die Chemie schon längst

einen ganz ähnlichen Vorgang. Denn wenn es heißt, daß die stärkere Säure die schwächere Säure aus einem Salze freimacht, so haben wir in diesem Satze eben die Pufferwirkung ausgesprochen. Natürlich ist die Wirkung eine um so größere, je weniger dissoziiert die zu dem betreffenden Salze gehörige Säure ist.

Wenden wir uns nunmehr der Messung der Wasserstoffzahl zu. Es gibt 2 ganz verschiedene Verfahren; bei dem genaueren, aber durch die Apparatur sehr kostspieligen Verfahren der Gaskettenmessung handelt es sich im Prinzip um folgendes: Jedes Metall, in Wasser eingetaucht, zeigt das Bestreben, von seiner Masse Teilchen in Ionenform an die Lösung abzugeben. Man nennt das Lösungstendenz. Dies setzt sich solange fort, bis der osmotische Druck der Lösung, entstanden durch die in Lösung gegangenen Metallionen, dem Lösungsdruck des Metalles das Gleichgewicht hält. Einige kurze Angaben mögen dies erläutern. Man versteht unter osmotischem Druck etwas Entsprechendes wie Dampfdruck. Wird eine Flüssigkeit mit einem Gasraum in Verbindung gesetzt, so verdampft (verdunstet) ein Teil dieser Flüssigkeit, und zwar so viel, bis sich der Gasraum mit Dampf gesättigt hat. In völlig analoger Weise löst sich ein fester Körper in einer Flüssigkeit, und zwar bis zu einer gewissen Konzentration, die einem bestimmten osmotischen Druck entspricht. Den Metallen gleich verhält sich der Wasserstoff. Überall aber, wohin Ionen gesandt werden, entsteht ein elektrisches Potential. (Die Arbeit, die wir aufwenden müssen, um die Einheit der positiven Elektrizität von unendlicher Entfernung nach einem gegebenen Punkte zu bringen, nennen wir das Potential in diesem Punkt). Da nun infolge der bestimmten Ladung der Ionen die Ionenaussendung bei jeder Lösung von der schon vorhandenen Menge von Ionen abhängig ist, also bei Wasserstoffelektroden von der Menge der schon dissoziiert vorhandenen H-Ionen, so werden also um so weniger Ionen vom molekularen Wasserstoff ausgesandt, je mehr H-Ionen eine Lösung bereits enthält, also um so niedriger wird das Potential ausfallen. Lösungen mit verschiedener H-Ionenkonzentration werden also verschiedene Potentiale aufweisen. Das Prinzip der sog. Gaskettenmethode besteht nun darin, daß man ein bekanntes Potential (dargestellt durch ein Normalelement) mit der zu untersuchenden Flüssigkeit vergleicht. Dieser Vergleich wird mit Hilfe der Nullmethode erzielt. Das bedeutet, daß man mit Hilfe einer Wheatstoneschen Brücke durch Verschieben des Schleifkontaktes den Nullpunkt erreicht, Es besteht dann zwischen dem Normalelement und der zu untersuchenden Flüssigkeit keine Potentialdifferenz. So mißt man also nicht eigentlich direkt die Menge der H-Ionen, sondern das durch sie erzeugte elektrische Potential. Auf Einzelheiten dieser fein messenden und bequem auszuführenden Methode kann ich nicht eingehen, es mag genügen, daß das Arbeitsprinzip erklärt ist.

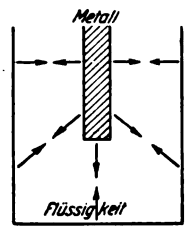

Die für die Kliniken wichtigere Methode, die eine nur billige Apparatur erfordert, ist die Indikatorenmethode nach Friedenthal, Sörensen, Michaelis u. a.

Ein Indikator ist meistens eine schwache Säure, deren undissoziierte Moleküle anders gefärbt (respektive farblos) sind im Gegensatz zu den Anionen. Bekannt ist ja Lakmus, das sauer-rot und basisch-blau ist; weiter Phenolphthalein, sauer-farblos, alkalisch-rot. Das Kation [H˙] kommt bei Färbungen

nicht in Frage, sonst müßten ja alle Säuren farbig sein. Nach dem Massenwirkungsgesetz muß das Verhältnis von Ionen und Molekülen von der p_h abhängen. Somit muß also auch die Farbe von der p_h abhängen. Die systematische Untersuchung hat nun gezeigt, daß bei bestimmten, aber untereinander verschiedenen Konzentrationsgraden der H- resp. OH-Ionen der Farbumschlag verschiedener Indikatoren stattfindet. Man hat so Skalen von Indikatoren aufstellen können, deren Umschlagspunkt bei verschiedenen, genau bestimmten p_h lagen.

Bei physiologischen Verhältnissen hat es sich gezeigt, daß der Farbumschlag außer von der p_h auch von der Konzentration des vorhandenen Eiweißes (Sörensen) und der vorhandenen Neutralsalze abhängt. (Michaelis und Rona). Besonders ist jedoch für die Auswahl der Indikatoren der Eiweißfehler zu berücksichtigen. Der Salzfehler kommt nur bei höheren Konzentrationen in Betracht, z. B. bei der p_h-Bestimmung des Meerwassers. Der Eiweißfehler ist nur schwer zu vermeiden, und gerade hierdurch wird der Wert der Indikatorenmethode eingeschränkt. Für gewisse Reaktionsgemische war bisher kein geeigneter Indikator zu finden, so gerade für die wichtige Untersuchung des Blutserums.

Die Ausführung der p_h-Bestimmung gestaltet sich etwa folgendermaßen: Man stellt sich in Reagenzrohren, die mit paraffinierten Korken sorgfältig verschlossen werden, Lösungen der verschiedenen Indikatoren in fallenden Verdünnungen her. So hat man dann eine Reihe von Röhrchen, deren Farbe beispielsweise einem p_h von 6—7 entspricht. Die zu untersuchende Lösung ist ja gewöhnlich in Bezug auf p_h etwa bekannt. Man versetzt sie dann mit dem Indikator, innerhalb dessen Reihe man den vermuteten p_h-Wert zu finden annimmt. Sie nimmt nach Zusatz des Indikators eine bestimmte Färbung an, die man an der Reagenzglasreihe entlang führt. Dann findet man die p_h für die Untersuchungsflüssigkeit; wenn natürlich auch nur annähernd. Die Methode stammt von Michaelis, sie ist für p_h-Werte von 0,1 bis 12,7 ausgebaut. Chemischer Konstitution nach sind die meist benutzten Indikatoren α und γ Dinitrophenol, sowie p- und m-Nitrophenol. Zum Schluß sei nochmals betont, daß die Indikatorenmethode von einer vorhergehenden Eichung mittels der p_h-Bestimmung durch Gaskettenmethode abhängt, und daß diese zuletzt genannte Methode genauer und schneller auszuführen ist, als die Bestimmung durch Indikatoren. Nur ist eben die Apparatur der Gaskettenmessung eine sehr teure.

Wir kommen nun zu der **praktischen Bedeutung,** welche die Bestimmung der p_h in der Medizin gefunden hat. Die Anwendung der p_h-Bestimmung in der Zahnheilkunde übergehe ich hier, da Türkheim darüber berichten wird.

Kurz kann ich mich hier mit dem Arbeitsgebiete beschäftigen, das etwas abseits von der Klinik liegt. Ich meine hier den Einfluß der p_h auf das Wachstum von Bakterienkulturen, ihren Einfluß auf die Hämolyse und ihre Wirkung auf die Fermente.

Was die Bedeutung der p_h auf das Wachstum von Bakterien angeht, so weiß man ja schon seit langem, daß diese Lebewesen meistens eine gewisse Alkalität des Nährbodens zum Wachstum verlangen. So wird die in bakteriologischen Laboratorien viel angewandte Nährbouillon, die Nährgelatine sowie

der Nähragar alkalisiert. Hierbei spielt zweifelsohne die p_h die maßgebliche Rolle. Auf die Frage, wieweit die p_h bei den säurebildenden Bakterien einen Einfluß aufs Wachstum hat, wird ein anderes Mal eingegangen werden. Es gibt eine Vorstellung von der eminenten Bedeutung der p_h, wenn ich sage, daß es kaum einen Vorgang in der Bakteriologie gibt, wobei nicht der Einfluß der p_h untersucht worden wäre. Jedes Problem wird unter diesem Gesichtswinkel betrachtet. Ich möchte hier nur 2 Forschungsgebiete herausgreifen. D'Hérelle hat bekanntlich das Phänomen der Bakteriophagie beschrieben, d. h. es tritt eine Auflösung der mit dem lytischen Agens versetzten Bakterienkultur ein. (Durch Weiterimpfung des wirksamen Prinzipes von infizierter zu normaler Bakterienkultur und infolge der dabei vor sich gehenden Vermehrung des lytischen Agens sind die Auflösungserscheinungen unbegrenzt übertragbar.) Für die Zahnheilkunde könnte auch dieser, zunächst abseits unserer Arbeitsmethoden liegende Vorgang von Wichtigkeit werden; es ist bereits vorgeschlagen worden, d'Hérellesche Bakteriophagen in mit Bakterien infizierte Wurzelkanäle einzuführen, um so zu sterilisieren. (Bacherer in Z. Rundschau 1924. Nr. 31. S. 413.) Es ist nun festgestellt worden (Kl. W. 23/1710, Ref. aus Z. f. Hyg. Bd. 99. E. Scheidegger), daß in saurer Bouillon die Bakteriolyse ausbleibt, und zwar ohne daß das Lysin geschädigt wird oder die Vermehrungsfähigkeit der Keime unterdrückt wird. Es ist also die interessante Tatsache zu verzeichnen, daß bei einer „ungünstigen" p_h die beiden Komponenten der Reaktion, Bakterien und Lysin, nebeneinander existieren können, ohne sich zu beeinflussen. Bei der Prüfung von Desinfizientien auf ihren Einfluß gegenüber dem Bakterienwachstum — ein in der wissenschaftlichen Zahnheilkunde häufig bearbeitetes Thema — muß man die p_h des Nährbodens wohl beachten (Kl. W. 1923. S. 1516. Ref. aus Z. f. Hyg., L. Bonacorsi). Die p_h des Nährbodens ist auf die entwicklungshemmende Wirkung chemischer Substanzen von erheblichem Einfluß. Bei verschiedenen Bakterienarten wird das Maximum der Wirkung bei verschiedenen p_h erreicht. Am stärksten ist der Einfluß der Nährbodenreaktion bei solchen Substanzen, bei deren Aufnahme in die Bakterienzelle Absorptions- oder Adsorptionsvorgänge mitspielen (Phenol, Farbstoffe, Metallsalze).

Weiter anführen möchte ich, daß die Auflösungsflüssigkeit unser Injektionsmittel in bezug auf ihre p_h richtig eingestellt werden muß. Man stellt wohl am besten an die Lösungsflüssigkeit all' die Anforderungen, die man in der modernen Klinik an eine Blutersatzflüssigkeit stellt. Im Interesse einer gesteigerten Tiefenwirkung, schnellen Eintrittes der Anästhesie sowie Freibleiben von Nachschmerzen ist dies nötig. Die Flüssigkeit muß nicht nur isotonisch mit dem Blute sein, sie muß auch in bezug auf die Reaktion der des Blutes möglichst nahekommen. Unter „Reaktion" ist die p_h zu verstehen. (Weiter müßte die Auflösungsflüssigkeit isokolloidal sein und über einen Puffer verfügen; Farblosigkeit ist ja Vorbedingung, um eventuell Zersetzungen des Anästhetikums leicht bemerken zu können.) Die Ringersalzlösung erfüllt diese Forderungen bei weitem nicht, sie ist viel zu sauer. Blut hat beim Normalen $p_h = 7{,}55$. Ringersalzlösung $p_h = 6{,}6$. Für Normosal, einen sehr guten Blutersatz, habe ich mittels der Indikatorenmethode $p_h = 6{,}8$ festgestellt. Auch ist die spezifische Hämolyse durch Ambozeptor und Komplement durch die p_h bedeutend beeinflußt.

Bevor ich auf das Gebiet der in der Klinik angewandten p_h-Forschung übergehe, möchte ich doch noch etwas Theorie bringen, und zwar auf einem Gebiete, das uns Zahnärzte besonders interessiert, nämlich auf dem Gebiete der Entzündung. 1921 ist eine Methode veröffentlicht worden, die es uns ermöglicht, beim Lebenden den Gehalt an H-Ionen zu messen. Es wird zu diesem Zwecke eine Elektrode in das zu messende Gewebe eingestochen, die die Form einer Punktionsnadel hat. Hierbei ließ sich nun folgendes feststellen: Wir nehmen an, es handle sich um eine Entzündung, in deren Zentrum eine Eiterbildung vor sich geht. Wie wir wissen, strömen die Leukozyten massenhaft dem Entzündungsherde zu und leiten daselbst einen Stoffwechsel ein, der eine gewebsabbauende Tendenz hat. Hervorgerufen wird der Abbau durch Fermente, die von den Leukozyten geliefert werden. Was bedeutet nun der Abbau im chemischen Sinne? Er bedeutet Zerfall der Zellen, Zertrümmerung der großen Eiweißmoleküle in ihre Spaltprodukte, die Albumosen, die Aminosäuren, ja, selbst bis zum Ammoniak wird abgebaut. Dabei entstehen nun (Aminosäuren!) mehr freie H-Ionen, als vorher im gesunden Gewebe vorhanden waren. Die Gewebselektrode zeigt uns weiter, daß die Puffersubstanzen im entzündeten Gewebe diesem Massenansturm von H-Ionen nicht mehr Widerstand leisten können. Es resultiert also eine ganz bedeutende Ansäuerung des entzündeten Gewebes. Neukirch, Halpert und Schade haben diese Methode zu systematischen Untersuchungen angewandt und fanden folgende Gesetzmäßigkeit: Der normale Gewebssaft hat p_h Werte, die mit 7,50 im alkalischen liegen. Schon geringere Werte zeigen seröse Exsudate mit p_h-Werten, die um 7,00 herum liegen. Bei akutem Abszeß-Eiter wurden ph-Werte von 5,90 festgestellt, die ja schon im stark Sauren liegen. Eine Anwendung dieser Methode auf zahnärztliche Verhältnisse wäre sicher interessant.

Ähnlich, wie es einen Einfluß der p_h auf die Wirkung der Katalysatoren gibt, hat sie auch große Bedeutung für die Wirksamkeit der Fermente. Wiederum Sörensen verdanken wir die Erkenntnis, daß das Maßgebliche bei der Fermentwirkung nicht die Titrationsazidität, sondern die p_h der betreffenden Lösung sei. Es zeigte sich, daß für jedes Ferment ein gewisses Wirkungsoptimum besteht, welches von der p_h abhängt. Die Elektrometrie der H-Ionen wird somit zu einer Methode, die für den praktisch arbeitenden Kliniker immer größere Bedeutung gewinnen wird. Denn bei der Untersuchung von Speichel, Magensaft, Pankreas- und Darmsaft haben wir es mit so außerordentlich kompliziert zusammengesetzten Stoffen zu tun, daß auch die Reaktion dieser Säfte von einer schwer kontrollierbaren Vielheit von Substanzen abhängt. Ich will dies an der Reaktion des Speichels näher auseinandersetzen. Wollen wir die Reaktion des Speichels bestimmen, indem wir mittels Zusatz von Base oder Lauge titrieren, so würden wir ja nie nur die aktuellen, die im Augenblicke wirksamen Ionen allein bestimmen. Es würden nach Hinwegschaffen dieser Ionen (eben durch die zugesetzte Säure resp. Lauge) neue, vorher als potentiell bezeichnete Ionen „an die Oberfläche" kommen, denn sie würden sich aus den Phosphaten, den Karbonaten und den Eiweißen neu bilden. Wir würden also nichts darüber aussagen können, wie sauer der Speichel wirklich ist, sondern nur, wieviel Fähigkeit zur Bildung von Säure er in seinen Stoffen enthält; mit anderen Worten: wir können nicht sagen, welches Reaktionsoptimum die Natur dem

Ferment des Speichels, dem Ptyalin, geschaffen hat. Anders mit der elektrometrischen Messung der H-Ionen resp. der darauf aufgebauten Farbindikatorenmethode. Hier bestimmen wir ja nur die augenblicklich wirksamen Ionen. Die mit Hilfe dieser Methode bestimmten Werte werden von Türkheim im zweiten Teile der Arbeit gegeben. Ich beschränke mich auf eine kurze Besprechung des Magensaftes. Nach Einnahme des Ewaldschen Probefrühstückes, das aus einer Tasse Tee und einer Semmel besteht, fand sich ein Durchschnittswert von $p_h = 1{,}7 \cdot 10^{-2}$. Nach oben fand man Werte bis $3 \cdot 10^{-2}$; nach unten Werte bis zum Neutralpunkt. Besonders interessant ist es, daß das Wirkungsoptimum für Pepsin etwa den Durchschnittswerten entspricht, wie man sie nach dem Ewaldschen Probefrühstück gefunden hat.

Das Wirkungsoptimum des Trypsins, eines Darmfermentes, liegt entsprechend den eben angeführten Ergebnissen innerhalb der durchschnittlichen p_h des Darmsaftes ($2 \cdot 10^{-8}$).

Die Anwendung dieser Ergebnisse für die Klinik liegt ja auf der Hand. Die Messung der wahren Azidität des Magensaftes kann durch Indikatoren erfolgen, erfordert also nur eine kleine Apparatur. Findet man dann Ionenverhältnisse, die von der Norm abweichen, dann kann man eine Korrektur mit mehr Aussicht auf Schaffung physiologischer Verhältnisse vornehmen, als dies früher der Fall war. Ich habe oben erwähnt, daß die p_h für das Bakterienwachstum von größter Bedeutung ist. Bei der Vielheit von Bakterienarten im Verdauungskanal wird es also für das Überwiegen einer (vielleicht pathogenen) Art von Bedeutung sein, welche p_h an dieser Stelle herrscht. Eine Änderung der Darmflora wird man eventuell durch eine medikamentöse ρ_h-Beeinflussung erreichen.

Wie schon einleitend erwähnt, ist die Reaktion des Blutserums fast genau neutral. Diese Reaktion wird mit sehr großer Genauigkeit aufrechterhalten, auch beim kranken Körper. Die normale p_h bei 18^0 ist = 7,51. Bei Coma diabeticum hat man sie mit 7,12, bei Sepsis mit 7,71 festgestellt. Diese beiden nach oben und unten gefundenen Grenzwerte liegen also immer noch sehr eng zusammen. Der Körper bedient sich zur Aufrechterhaltung der p_h vor allem der Kohlensäure, die er in erhöhtem Maße durch die Lungen ausscheidet; indes gelangen andere, H-Ionen bildende Substanzen in den Kreislauf. Dies ist ja bei dem arbeitenden Körper fortwährend der Fall. Denn wo auch immer Stoffwechselvorgänge vor sich gehen, als Endprodukte entstehen organische Säuren und vor allem Kohlensäure. Mit welcher enormen Zähigkeit die physiologische p_h festgehalten wird, zeigen die Versuche von Szilly (Archiv f. d. ges. Phys. 1906). Hierbei wurden Versuchstieren stundenlang verdünnte Säurelösungen in den Kreislauf infundiert, ohne daß die Blutreaktion sauer wurde. Nur dieser großen Pufferwirkung der Blutsalze verdankt der Arzt die Möglichkeit, ohne Schaden anzurichten alle möglichen stark sauren Substanzen (Neosalvarsan!) in die Vene einspritzen zu können. Die Pufferwirkung, deren Theorie ich im 1. Teile näher besprochen habe, kann man auch im Reagenzglase zur Anschauung bringen. Hierzu eignet sich sowohl Blut als auch Speichel. Ich habe festgestellt, daß man zu Speichel 4,3 mal mehr Alkali zusetzen kann als zu derselben Menge Wasser, um (bei Phenolphthalein als Indikator) Rotfärbung zu erzeugen. Es bedarf sogar einer 21fachen Menge von Salzsäure, um frischen Speichel, ge-

messen an Methylorangezusatz, ebenso stark zu säuren als Wasser. Dies gibt uns ein gutes Bild von der großen Fähigkeit des Speichels, seine ursprüngliche Reaktion beizubehalten. Übrigens wurde schon früher, ohne Kenntnis von der Bedeutung des p_h, das sog. „Säureverbindungsvermögen" des Speichels auf die eben beschriebene Art gemessen. Doch hat, um es nochmals zu betonen, die Angabe von Titrationswerten keine Bedeutung für die tatsächlich vorhandene Reaktion. Wir titrieren ja stets die potentiellen Ionen zusammen mit den aktuellen; auf diese Weise messen wir eben die Pufferbreite, oder nach Koppel und Spiro (Michaelis, S. 89) die Nachgiebigkeit.

Wohin stößt denn nun der Körper den Säureüberschuß ab? Wir haben durch die Forschungen von Winterstein (Rostock) darüber neue Erkenntnisse gewonnen. Beim Ansteigen der H-Ionen über eine bestimmte Konzentration hinaus wirken sie auf die Lunge als Atemreiz, so daß Kohlensäure in verstärktem Maße ausgeschieden wird, der Körper „entsäuert" sich. Man nahm ja im Gegensatz hierzu früher an, daß die Kohlensäure als solche eine spezifische Reizwirkung auf das Atemzentrum ausübt, oder daß eine Reizwirkung durch den Sauerstoffmangel hervorgerufen werde. Beides ist also nicht der Fall.

Wir wollen also den wichtigen Satz festhalten, daß der Hauptregulator für die p_h der Körperflüssigkeiten die Lungen sind.

Erst an zweiter Stelle in bezug auf die Wichtigkeit der H-Ionen-Regulierung stehen die Nieren, und zwar sind die Nieren imstande, die Na-Salze der Phosphorsäure bald als saure, bald als alkalische Verbindung herzustellen. Ist die p_h des Serums hoch, so findet man das saure Mononatriumphosphat im Urin (NaH_2PO_4). Bei niedriger p_h dagegen scheidet die gesunde Niere mehr das alkalische Dinatriumphosphat aus (Na_2HPO_4).

Zum Schlusse wollen wir uns noch kurz die Frage beantworten: Was geschieht, wenn durch irgendeine Störung in der Regulierung die p_h Werte zu hoch oder zu niedrig werden? Um eine klinisch wichtige Wirkung der p_h zu erklären, muß ich auf einige Verhältnisse hinweisen, die uns die Kolloidchemie gelehrt hat Läßt man Gelatine in reinem Wasser quellen, so nimmt sie etwa das 8fache ihres Anfangsgewichtes durch Quellung zu; stärker quillt Gelatine in Salzlösungen, am stärksten in Säurelösungen. Auf dieser Tatsache hat M. H. Fischer, der uns Zahnärzten wohlbekannte amerikanische Physiologe, seine Theorie vom Ödem aufgebaut. Er hat behauptet, daß die Säureanhäufung im Gewebe, hervorgerufen durch irgendeine pathologische Ursache, zur Quellung der Gewebskolloide führe. Das klinische Bild dieser Quellung sei dann das Ödem. Ich will nicht unerwähnt lassen, daß diese Ansicht vielfach abgelehnt worden ist. Ob eine Säureanhäufung im Gewebe die Nerven im Sinne der Tetanie beeinflußt, muß noch als vielfach unbestätigt, mit Vorsicht aufgenommen werden. Es wäre diese Ansicht in Zusammenhang zu bringen mit der Theorie von Bethe (Schade, S. 433), wonach die H-Ionen als spezifische Erreger der Nervensubstanz fungieren.

Die Wasserstoffionenkonzentration des Speichels.

Ein Übersichtsreferat von Privatdozent Dr. **Türkheim**, Hamburg.

Die Versuche, Beziehungen zwischen Karies und Mundflüssigkeit aufzudecken, haben notwendig dazu geführt, die Reaktion des Speichels zu untersuchen. Man ist zum Teil auf Grund der Ergebnisse zu Schlüssen gekommen, die sich später nicht bestätigt fanden; das mag daher rühren — und auf diesen Punkt ist an anderer Stelle wiederholt hingewiesen —, weil überhaupt noch keine Norm aufgestellt war. Physiologe und Zahnarzt haben nicht gemeinsam miteinander gearbeitet, und so ist jeder mit verschiedenen Voraussetzungen an das Thema herangegangen. Die Aufgabe dieser Zusammenstellung besteht darin, die Arbeiten der letzten Jahre, die sich mit der Reaktion des Speichels befassen, zu sammeln.

Zunächst ist es von einem gewissen Interesse, die Ergebnisse der nach der alten Methode gewonnenen Werte der Säure- und Alkaleszenzbestimmungen kennen zu lernen.

Michel fand mittels Lackmuspapier bei 1300 untersuchten Individuen 900mal alkalische Reaktion.

Nach Röse ist der normale menschliche Speichel stets alkalisch, 100 ccm völlig gesunden Speichels sollen einer Alkaleszenz von mindestens 15 ccm n/10 Kalilauge entsprechen, qualitative Messungen wurden mit eigens für den Zweck hergestelltem gleichmäßigem Lackmuspapier vorgenommen.

Nach Sticker kann die Reaktion um Mitternacht schwach sauer sein, um gegen Morgen neutral oder amphoter zu werden, während des Frühstücks wird sie alkalisch, gegen Mittag sauer.

Nach Schlesinger entspricht die Alkaleszenz durchschnittlich 0,032% Natriumkarbonat, nach Chittenden-Ely 0,8‰, nach Cohn 0,2‰, nach Szabo 0,05 bis 0,06% NaOH.

Dieninger macht auf die Bedeutung der Indikatoren aufmerksam: Methylorange und Kochenilletinktur sind gegen Kohlensäure nicht oder schwach empfindlich, der Speichel reagiert auf sie alkalisch; Lackmus, Rosolsäure, Phenolphthalein sind gegen Kohlensäure empfindlich. Hier reagiert der Speichel sauer.

Saure Reaktion wird allgemein als abnorm angesehen, so glaubt Lehmann, daß sie bei Diabetes durch Milchsäure hervorgerufen wird. Heer untersucht das Alkalibindungsvermögen des Speichels mit Natronlauge und Phenolphthalein als Indikatoren. Er verwirft Lackmus, weil es auf Kohlensäure nicht reagiert, er hält aber die Azidität des Speichels für bedeutend, wenn sich Lackmus rötet. Der Speichel wird, ähnlich wie der Harn, als schwache Säure aufgefaßt. Über die Einstellung der Indikatoren wird später bei Besprechung der Wasserstoffionenkonzentration berichtet. Pickerill untersucht nicht die absolute Reaktion, sondern ihre Schwankung in Beziehung zu eingebrachten Nahrungsstoffen. Er scheint keine große Zahl von Individuen untersucht zu haben, denn er gibt in seinen Tabellen ständig nur an: „Normaler Speichel", Alkaleszenz pro Min. 1,73 (ccm n/50 NaOH).

van den Berg lehnt die Titrationsmethode überhaupt als zu ungenau ab. Kaufmann bezeichnet den normalen gemischten Speichel als alkalisch, nach dem Essen wird er leicht sauer.

Brugnatelli hat bei 118 Analysen dreimal saure Reaktion festgestellt, ohne Indikatorenangabe.

Zusammenfassend ergibt sich, daß die Reaktion des Speichels bei Benutzung von Lackmus als alkalisch, von Phenolphthalein als sauer angesehen wird, saure Reaktion wird allgemein als Ausnahme, als Abweichung von der Norm, bezeichnet.

Die Theorie der H-Ionenkonzentration wird nach den Ausführungen von Laband als bekannt vorausgesetzt. Es gilt also die aktuelle Azidität durch Bestimmung der „h" zu ermitteln. In physiologischen Flüssigkeiten bewegt sich p_h um den Neutralpunkt 7,07. Nach Michaelis ist p_h für einige Flüssigkeiten in der nachstehenden Tabelle angeführt:

Harn	5 —7
Strömendes Blut	7,35—7,40
Magensaft	1,5 —2
Frisches Leitungswasser	7,5 —7,6
Nicht ausgek. dest. Wasser	6 —5

Im Vergleich der aktuellen mit der Titrationsazidität ergibt sich aus folgender Aufstellung:

n HCl	p_h
0,1	1
0,09 + 1 ccm n NaOH	1,05
0,005 + 0,5 ccm NaOH	2,3
+ 10 ccm NaOH	7 (neutral)
0,1 n NaOH	13,06

Wie Michaelis schreibt, ist nur eine Spur von Lauge erforderlich, um p_h von 5 auf 9 zu bringen. Zu beachten sind auch Temperatureinflüsse, wo p_h des Wassers bei 18° mit 7,07, bei 37° mit 6,76 gemessen wird.

Über p_h des Speichels liegen zahlreiche Untersuchungen vor; als Methode wird verwendet die Gaskette (G.K.) oder Indikatoren (I.), in Deutschland meist mit dem von Michaelis (M.) angegebenen Komparator, im Ausland nach Sörensen (S.) oder Clarc-Lubs (CL.-L.). Michaelis und Pechstein fanden für unverdünnten Speichel:

$$p_h = 6{,}79;\ 6{,}91;\ 6{,}92$$

für 10% Speichel: 6,35; 6,34; 7,01 (mit gekochtem Wasser verdünnt).

Nach Ellenberger und Scheunert liegt die wahre Reaktion zwischen $p_h = 6$ bis 7,3; Oppenheimer bezeichnet den Speichel als leicht sauer: $h = 1{,}3 \times 10^{-7}$, also $p_h = 6{,}88$. Foà hat bei gemischtem Speichel

vor dem Essen	$0{,}060 \times 10^{-7} = 8{,}3$	gefunden,
nach dem Essen	$0{,}048 \times 10^{-7} = 8{,}13$	bei submaxillarem Chordaspeichel des Hundes,
	$0{,}045 \times 10^{-7}$	bei Parotisfistel der Kuh,
	3.44×10^{-7}	($p_h = 6{,}46$).

Koneffke arbeitet mit Methylorange, Lackmus, p-Nitrophenol, Neutralrot und fand p_h 6—7. Bei van den Berg (G.K.) schwankten die Werte von 24 untersuchten Schwangeren von 5,7—7,6. Hohmann (M.) findet im Durchschnitt bei Schwangeren 6,88, bei Nichtschwangeren 7,07. Andresen (S., CL.-L.) will zwei Speichelkomponenten Muzin-Serum von p_h 6,5—8,5 gefunden haben. Strebinger, Zornemann und Pohle haben auf Veranlassung von Kranz den Speichel von verschiedenen Personen zu verschiedenen Tageszeiten sowohl mit der G.K. als auch mit der I.-Methode untersucht; die beiden Methoden decken sich, die Spanne beträgt p_h 7,00—7,60. Bloomfield benutzte die kolorimetrische Methode und Phenolrot und Alizarin als Indikatoren; er fand p_h 6—7,3; 80% der untersuchten Fälle lagen zwischen 6,6—7,1; Schwankungen bei ein und demselben Individuum waren unabhängig von Tageszeit und Ernährung; bei Allgemeinerkrankungen fand er die Spanne 5,8—7,5. In der Veröffentlichung von Ferris über den menschlichen Speichel als Indikator von Allgemeinerkrankungen findet sich merkwürdigerweise kein Hinweis auf den vorliegenden Stoff. Gelegentlich anderer Untersuchungen stellte Mc. Clelland folgende Schwankungen bei vier Versuchspersonen fest:

	1. Tag	2. Tag	3. Tag	4. Tag
1.	6,8	6,5	6,6	6,8
2.	6,9	6,7	6,5	6,8
3.	6,8	6,7	6,6	6,7
4.	7,1	7,0	6,9	7,0

Calloway sammelte den Speichel unter Paraff. liquid., um die Kohlensäureverdunstung zu verhindern und fand unter 140 Studenten 9, deren Reaktion bei mehreren Messungen unter p_h 6,5 lag; wurde durch eingebrachtes Alkali p_h auf 8 gebracht, so ging die Reaktion nach 10 Minuten unter 6,5 bereits zurück. Starr arbeitet mit Dibrom-Thymolblau und Paranitrophenol als Indikatoren; bei 100 Studenten bewegte sich p_h um 6,9—7, bei zehnfacher Verdünnung mit frisch gekochtem Wasser (p_h = 6,6—6,7) war p_h des Speichels 6,6, bei 86% der Untersuchten 6,35—6,80; in 610 Analysen schwankt p_h zwischen 5,75—7,05. Die durch Kohlensäureverdunstung bedingte Alkaleszenzzunahme beträgt (zit. bei Davidsohn) durchschnittlich 0,2 p_h. Broderick arbeitet mit Bromkresolpurpur (CL.-L.) — Umschlag 5,2—6,8 — und Phenolrot (Cl.-L.) — Umschlag 6,8—8,4. Zwei Kinder von 8 und 10 Jahren, kariesimmun, zeigten p_h 7,7, Verfasser und Frau 6,8, eine Gravida (7. Monat) kariesimmun 7,2, eine Reihe von Phthisikern 5,8—6,4, mehrere Patienten mit Alveolarpyorrhöe, tiefen Taschen, Rheumatismus gegen 8; durch Kalziumchloridinjektionen stieg die Alkaleszenz von 6,8 auf 7,5, nach fünf Einspritzungen auf 8. Davidsohn und Hymanson geben nach kolorimetrischer und elektrischer Methode Messungen für den Säuglingsspeichel p_h = 6,8—7,8 an. Wir selber arbeiten auch nach der kolorimetrischen Methode von Michaelis, deren Durchschnittswerte 7,0—7,5 sind. Meine Mitarbeiterin Draeger benutzte die fertig von Leitz gelieferte Apparatur in zugeschmolzenen Röhrchen; aus den Ergebnissen, die an anderer Stelle demnächst veröffentlicht werden, ist beachtenswert, daß bei 100 Untersuchungen die untere Grenze 6,85, die obere 7,65 beträgt. Auf der beigefügten Tabelle sind die p_h-Werte für verschiedene Altersgruppen nach

Geschlecht und Kariesdisposition geordnet. Wiederholte Messungen bei mir selber zu der gleichen Tageszeit ergaben Schwankungen von 7,0—7,5 (der Speichel wurde stets filtriert gemessen); so zeigte die gleiche Speichelprobe unfiltriert $p_h = 7{,}0$, filtriert 7,3. Unsere Werte erklären sich durch die Kohlensäureverdunstung und durch die dadurch bedingte etwas höhere Alkaleszenz. Ob die übrigen Autoren das Material im gleichen Sinne verarbeiteten, ist nicht ersichtlich.

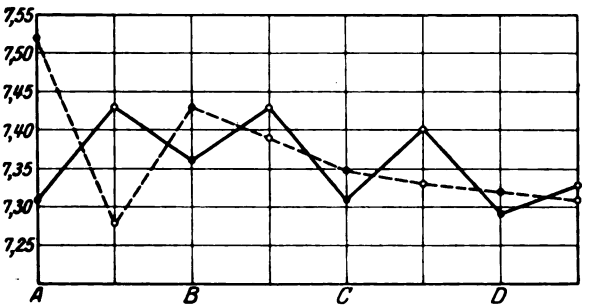

Wasserstoffionenkonzentration in bezug auf Alter, Geschlecht, Kariesdisposition.

● minderkariös	A 15.—20. Lebensjahr
○ starkkariös	B 21.—30. Lebensjahr
——— männlich	C 31.—40. Lebensjahr
- - - - - - - weiblich	D 41.—70. Lebensjahr

Obige Kurve bewegt sich zwischen p_h 7,28—7,52. Angegeben sind die Durchschnittswerte der Einzelgruppen. Höchster Wert war p_h 7,65. Niedrigster Wert war p_h 6,85. Nach Draeger.

Aus dieser Zusammenstellung ergibt sich, daß relativ starke Schwankungen in der H-Ionenkonzentration beobachtet werden. Setzt man die angewandten Methoden als einwandfrei voraus — und die Übereinstimmung der G.K. mit der klinisch einfacheren kolorimetrischen Messung wird allgemein anerkannt — so scheinen die Unterschiede unabhängig von Zeit, Geschlecht und Krankheit zu sein, denn die von Draeger immerhin beobachtete Regelmäßigkeit darf bei dem relativ kleinen Untersuchungsmaterial nicht verallgemeinert werden. Die von den zahlreichen Autoren beobachtete Spanne reicht von 5,25 (Pohle), 5,7 (van den Berg), 5,8 (Broderick) bis 8,3 (Foà), 8,4 (Broderick), 8,5 (Andresen). Die meisten der beobachteten Fälle liegen zwischen 6,5 und 7,4, man ist also berechtigt, diese Spanne als die Norm anzusehen, zumal es sich um eine große Reihe von Beobachtungen handelt. Der Versuch, die gefundenen Werte in eine Kurve einzuordnen, um so eine genaue Übersicht zu erzielen, mußte scheitern, da auf der einen Seite die Autoren die Zahlen der Einzelfälle veröffentlichten, während andererseits nur die obere bzw. untere Grenze bekannt gegeben wurde.

Die sauren Eigenschaften des Speichels werden wahrscheinlich bedingt durch Muzin, durch (saures) primäres Kalziumphosphat und freie Kohlensäure; ob und inwieweit der organische Säurerest COOH hier eine Rolle spielt, ist noch nicht untersucht. Die Pufferung wird vermittelt durch sekundäres Phosphat,

Ammoniak und wahrscheinlich durch den alkalischen Anteil amphoterer Stickstoffverbindungen.

Über die Bedeutung der Reaktion sind wir noch ebenso wie über die feineren physikalisch-chemischen Zusammenhänge völlig im unklaren. Ob die Reaktion regulierend auf die Fermentfunktion einwirkt, wie Davidsohn und Allaria dies für den Säuglingsspeichel annehmen, erscheint mit Rücksicht auf den Erwachsenen fraglich. Daß der Speichel nicht imstande sein kann, wie man früher gelegentlich annahm, „durch seine eigene Säure den Schmelz zu entkalken", geht ohne weiteres aus den angegebenen p_h-Werten hervor, die um den Neutralpunkt herum liegen. Die Reaktionsschwankungen physiologischer Flüssigkeiten überhaupt und so auch die des Speichels, bewegen sich in engen Grenzen. Wodurch die Schwankungen bedingt sind, wissen wir nicht, daß Beziehungen zwischen Speichel und Schmelz bestehen, darauf ist an anderer Stelle bereits ausführlich hingewiesen; ob hier eine Abhängigkeit mit der Reaktion vorliegt, ist noch nicht erforscht. Es ist ferner möglich, daß durch Änderung der Reaktion die Wachstumsbedingungen der Bakterien beeinflußt werden, aber solange keine experimentellen Beweise dieser problematischen Zusammenhänge vorliegen, ist es zwecklos, die Reihe der Kariestheorien um eine unbewiesene Theorie zu bereichern.

Literaturverzeichnis.

Andresen: Über die Wasserstoffionenkonzentration des Speichels. Ergebn. d. ges. Zahnheilk. 5/6. — van den Berg: Tandheelkunde in Verband mit andere klinische Wetenschappen en Beschouwd van Maatschappelijk standpunt. 1919. — Bloomfield: The reaction of the Saliva. Ref. Dental Cosmos. 1921. — Broderick: The effect of endocrine development on the teeth. Dental Cosmos 1921. — Brugnatelli: Etiologia della Carie dentale. 1913. — Calloway: Acid mouth. Ref. Dental Cosmos 1924. — Chittenden: Zit. nach Hammarsten: Lehrbuch der physiologischen Chemie. 1914. — Cohn: Zit. nach Hammarsten: Lehrbuch der physiologischen Chemie. 1914. — Davidsohn-Hymanson: Untersuchungen über den Säuglingsspeichel Zeitschr. f. Kinderheilk. 1923. — Dieninger: Zit. nach Freund: Chemie der Mundhöhle in Scheffs Handbuch 1922. — Ellenberger-Scheunert: Die Verdauung in Physiologie des Menschen von Trendelenburg-Loewy 1924. — Ferris: The human Saliva. . . . Dental Cosmos 1921. — Foà: Zit. nach Neuberg: Der Harn usw. und nach Carlson-Mc Kinstrey. Dental Cosmos 1924. — Heer: Das Alkalibindungsvermögen des Mundspeichels. Schweiz. Vierteljahrschr. 1918. — Hohmann: Über die gesteigerte Disposition Gravider zur Karies. Zahnärztl. Rundschau 1924. — Kauffmann: The properties and functions of Saliva. Dental Cosmos 1923. — Koneffke: Die Wasserstoffionenkonzentration des Speichels. Zeitschr. f. Stomatol. 1921. — Lehmann: Zit. nach Freund. — Mc Clelland: Dentifrices and the Saliva. Dental Cosmos 1924. — Michaelis: Praktikum der physikalischen Chemie. 1922. — Michaelis und Pechstein: Biochem. Zeitschr. 1914. — Michel: Die Mundflüssigkeit und ihr Einfluß auf die in der Mundhöhle ablaufenden pathologischen Vorgänge. Dtsch. Zahnheilk. 1909. — Oppenheimer: Grundriß der Physiologie I. Biochemie. 1922. — Pickerill: Die Verhütung von Zahnkaries und Mundsepsis. 1913. — Pohle-Strebinger: Über die Wasserstoffionenkonzentration der menschlichen Mundflüssigkeit. Dtsch. Monatsschr. f. Zahnheilk. 1922. — Röse: Zahnverderbnis und Speichelbeschaffenheit. Dtsch. Monatsschr. f. Zahnheilk. 1905. — Schlesinger: Zit. nach Freund: Chemie der Mundhöhle in Scheffs Handbuch 1922. — Starr: Variations in the Hydrogen Ion concentration of human mixed Saliva. Ref. Dental Cosmos 1923. — Sticker: Zit. nach Freund: Chemie der Mundhöhle in Scheffs Handbuch 1922. — Türkheim: Die Ernährung und die physikalische Chemie des Schmelzes. Vierteljahrsschr. f. Zahnheilk. 1922.

Über die Brauchbarkeit des neuen Anästhetikums Tutokain.

Von

Dr. med. et med. dent. **Heinrich Hammer.**

(Aus der chirurgischen Abteilung des zahnärztlichen Instituts der Universität Berlin.)

Die in Nr. 13, 1924 dieser Zeitschrift erschienene Arbeit von Hirschberg über Tutokain veranlaßt mich, auch unsere Erfahrungen mit diesem Anästhetikum zu veröffentlichen.

Seit dem Einfall der Franzosen in das Ruhrgebiet und dem durch die Besetzung der Höchster Farbwerke hervorgerufenen Mangel an Novokain waren wir gezwungen, zum Ersatz des Novokains Versuche mit anderen Anästheticis zu machen. Von allen der Prüfung unterzogenen Präparaten schien uns nur das Tutokain (das frühere Apokain) zu weiteren Versuchen geeignet. Tutokain ist das salzsaure Salz des p-Aminobenzoyl-α-dimethylamino-β-methyl-γ-butanol. Eine genaue pharmakologische Darstellung des Mittels und die Ergebnisse der Prüfung im Tierversuch sind in einer ausführlichen Arbeit von Schulemann in der klinischen Wochenschrift Jahrg. 3, Nr. 16 veröffentlicht worden. Diese ausgezeichnete Arbeit stellt in ihren Versuchen alle gebräuchlichen Anästhetika nebeneinander und prüft sie im Tierversuch aufs genaueste. Schulemann kommt zu folgendem Schluß: „Tutokain ist völlig reizlos, seine Lösungen sind sterilisierbar. Es läßt die Pupille fast unverändert. Die geringe Erweiterung der Blutgefäße, welche Tutokain hervorruft, kann durch Kombination mit Suprarenin kompensiert werden. In seiner anästhesierenden Wirkung betragen die Grenzwerte an der Kaninchenkornea für Tutokain $^1/_8$, für Kokain $^1/_{20}\%$, für Novokain 2%. In der Giftigkeit unter Berücksichtigung der sehr raschen Entgiftung steht es dem Novokain sehr nahe, ohne Berücksichtigung dieser Tatsache steht es etwa in der Mitte zwischen Novokain und Kokain.

Diese Eigenschaften lassen erwarten, daß Tutokain nicht nur zur Infiltrations- und Leitungsanästhesie sehr gut anwendbar sein wird, sondern auch als Oberflächenanästhetikum einen sehr großen Teil des bisherigen Indikationsgebietes des Kokains wird abdecken können."

Hirschberg bringt in seiner Arbeit einen großen Teil der Schulemannschen Versuche und gibt auch dessen Tabellen genau wieder. Er zieht dann daraus den Schluß, daß einer 2%igen Novokainlösung bei einem Tier (Kaninchen und Maus) an Toxizität eine 1%ige Tutokainlösung entspricht; um die gleiche Anästhesie hervorzurufen, genügt aber eine $0{,}25\%$ige Tutokainlösung. Die Ergebnisse sind bei uns nicht nachgeprüft, vielmehr habe ich mir nur eine klinische Untersuchung des Mittels angelegen sein lassen. Ich habe zunächst eine $^1/_4\%$ige Lösung mit einem Suprareninzusatz von $^1/_2$ Tropfen auf 1 ccm zur Anwendung gebracht. In 50 Fällen habe ich bei Herausnahme je eines Zahnes 40 vollkommen positive Ergebnisse gehabt, in drei Fällen war der Erfolg nicht ganz einwandfrei, in den restlichen sieben unbefriedigend. Bei diesen Versuchen sind die Injektionen zum größten Teil von unseren Praktikanten gemacht

worden; es ist möglich, daß ein Teil der unbefriedigenden Resultate auf nicht ganz exakte Injektionen zurückzuführen ist. In allen Fällen handelt es sich nicht etwa um eigens für diesen Zweck herausgesuchte Patienten, sondern die Patienten wurden der Reihe nach, wie sie an den betreffenden Tagen sich zur Aufnahme gemeldet hatten, behandelt. Es waren darunter 28 Fälle von Periodontitis; in 14 Fällen wurde der betreffende Zahn entfernt, weil er tief zerstört war, 4 Fälle waren anderweitige Frakturen, in den restlichen 4 Fällen lag entweder eine Pulpitis oder eine abnorme Zahnstellung vor. Injiziert wurden jedesmal 2 ccm terminal, die Wartezeit betrug 2—4 Minuten. In einer ganzen Reihe von Fällen machte sich eine starke Blutung störend bemerkbar. Ich ließ daher bei der nächsten Versuchsreihe von 32 Patienten auf 1 ccm $^1/_4$%igem Tutokain 1 Tropfen Suprarenin zusetzen. Es wurden nur terminale Injektionen vorgenommen, und zwar wurden, da es sich zum größten Teil um Entfernung mehrerer Zähne handelte, in den einzelnen Fällen 2—4 ccm injiziert; Wartezeit 2—6 Minuten. Auch hier waren es zum größten Teil periodontitische oder tief zerstörte Zähne. In einigen Fällen handelte es sich um die Herausnahme von lebenden Pulpen unter terminaler Injektion, was vollkommen schmerzlos gelang. Genaue Tabellen der einzelnen Versuchsreihen lasse ich absichtlich nicht folgen, da sie erfahrungsgemäß doch nicht gelesen werden und nur dem Verleger unnötige Kosten verursachen.

Der Erfolg war bei dieser Versuchsreihe ungleich besser, nur zwei Fälle hatten ein unbefriedigendes Resultat. In diesen beiden Fällen handelte es sich um Entfernung eines unteren 1. Molaren und eines 2. unteren Bikuspidaten, die beide stark periodontitisch waren. Die guten Erfolge ermutigten mich, das Tutokain jetzt auch bei kleineren Operationen (Zystenoperationen, Wurzelspitzenresektionen und Meißelungen) in Anwendung zu bringen. Operiert wurden 4 radikuläre Zysten und 9 Granulome, außerdem wurde 6mal die Radikaloperation bei der sog. Alveolarpyorrhöe und 3 Meißelungen ausgeführt. Nach einigen anfänglichen guten Resultaten versagte jedoch das Tutokain in $^1/_4$%iger Lösung hier stark. Nur bei Operationen, bei denen eine geringere Tiefenwirkung erforderlich war, so z. B. bei der Radikaloperation der sog. Alveolarpyorrhöe, erwies sich das Tutokain auch in $^1/_4$%iger Lösung als vollkommen ausreichend.

Anfang des Jahres wurde nach diesen Versuchen das Tutokain bei uns auf der Abteilung allgemein eingeführt. Es wurde zunächst in allen Fällen die $^1/_4$%ige Lösung (1 Tropfen Suprarenin auf 1 ccm $^1/_4$%iger Tutokainlösung) zur Anwendung gebracht. Nach einiger Zeit gingen wir jedoch, da in schwierigeren Fällen die $^1/_4$%ige Lösung nicht ganz unseren Erwartungen entsprach, zur $^1/_2$%igen Tutokainlösung über. Auch bei der $^1/_2$%igen Tutokainlösung wurde auf 1 ccm Lösung 1 Tropfen Suprarenin gegeben. Diese Lösung ist bis jetzt bei uns im Gebrauch geblieben. Es sind bisher auf unserer Abteilung weit über 5000 Patienten mit $^1/_2$%iger Tutokainlösung behandelt worden. Die Erfolge waren naturgemäß weit besser als bei der $^1/_4$%igen Lösung; Mißerfolge blieben auch hier selbstverständlich nicht aus, aber wer wollte behaupten, daß er mit Novokain nicht auch Mißerfolge gehabt hätte. Bei überängstlichen Patienten oder bei Patienten mit stark entzündlichen Geweben wird ein Mißerfolg hier und da leicht einmal vorkommen. Jedenfalls haben wir auf der Abteilung bei

der Injektion von $^1/_2$%iger Tutokainlösung etwa 90% Erfolge bei Zahnentfernungen aufzuweisen. Auch sämtliche vorkommenden Operationen innerhalb des Mundes werden jetzt mit gutem Erfolge nur mit $^1/_2$%iger Tutokainlösung ausgeführt. Bei einer Versuchsreihe von 28 Patienten wurden operiert

10 Granulome,
7 radikuläre Zysten,
8 Alveolaratrophien cum Pyorrhoea,
3 Meißelungen.

Unter allen diesen Fällen war nur ein Mißerfolg, und zwar handelte es sich dabei um eine vereiterte radikuläre Zyste von 3. Es darf dies auch nicht weiter wundernehmen, da gerade bei vereiterten Zysten oder Granulomen häufig jede Anästhesie, mit noch so starken Mitteln ausgeführt, versagt.

Die $^1/_2$%ige Lösung hat sich in fast allen Fällen als vollkommen ausreichend und mindestens gleichwertig der 2%igen Novokainlösung erwiesen; nur wirkt das Tutokain stärker gefäßerweiternd als Novokain und nötigt demgemäß zum Ausgleich einen etwas stärkeren Suprareninzusatz.

Dieselben guten Ergebnisse wie bei der terminalen Injektion hatten wir auch bei der Mandibularisinjektion.

Von 18 Fällen einer Versuchsreihe, in denen es sich vorzugsweise um Entfernung bzw. Ausmeißelung unterer erster, zweiter und dritter Molaren handelte, waren 4 Mißerfolge; ebenfalls war in 4 Fällen der Erfolg nur als genügend zu bezeichnen, in den restlichen 10 dagegen als gut. Wahrscheinlich ist der Grund für die weniger guten Erfolge dieser Reihe weniger in der Wirksamkeit der Lösung zu suchen als in der Überängstlichkeit der Patienten bei Meißelungen. Diese Versuchsreihe wurde im Januar dieses Jahres aufgestellt; seitdem sind Hunderte von Mandibularinjektionen bei uns mit durchweg gutem Erfolge gemacht worden. Injiziert wurde in allen diesen Fällen 1 ccm am Foramen mandibulare und 1 ccm terminal zur Ausschaltung des Nervus buccinatorius. Wartezeit etwa 15 Minuten.

Die Versuche, die Mandibularisinjektion durch terminale Injektionen einer 1%igen Tutokainlösung zu ersetzen, sind noch nicht ganz zum Abschluß gelangt. Jedenfalls sind die bisherigen Erfolge in dieser Hinsicht sehr ermutigend. In einer großen Anzahl von Fällen gelang es, selbst schwierige Meißelungen an zweiten und dritten unteren Molaren unter terminaler Injektion von 2—4 ccm einer 1%igen Tutokainlösung (1 Tropfen Suprarenin auf 1 ccm 1%iges Tutokain) vollkommen schmerzfrei auszuführen.

Nach diesen günstigen Resultaten mit der $^1/_2$%igen Tutokainlösung habe auch ich Versuche unternommen, die Konzentration der Lösung durch Zusatz von Kalium sulfuricum herabzusetzen, nur habe ich die Versuche anders ausgeführt, als es Hirschberg getan hat. Hirschberg setzte zunächst einer $^1/_2$%igen Tutokainlösung, dann einer $^1/_4$%igen Tutokainlösung 0,4 Kalium sulfuricum hinzu, und er hatte damit recht gute Resultate. Diese Erfolge darf er aber nicht dem Zusatz vom Kalium sulfuricum zuschreiben, da schon, wie er selbst in seiner Arbeit vorher gezeigt hat, allein die Menge des injizierten Tutokains genügt, um eine ausreichende Anästhesie hervorzurufen. Auffällig ist bei diesen Hirschbergschen Versuchen nur, daß die Wirkung der $^1/_4$%igen Tutokainlösung + Kalium sulfuricum besser ist als die der $^1/_2$%igen Tutokainlösung + Kalium

sulfuricum. Hirschberg führt dies besonders gute Ergebnis mit der $^1/_4$%igen Tutokainlösung + Kalium sulfuricum darauf zurück, daß 2—4 ccm terminal injiziert wurden, während er bei seinen Versuchen mit der $^1/_2$%igen Tutokainlösung + Kalium sulfuricum nur 0,5—2 ccm injiziert hat. Ich glaube kaum, daß dieser Unterschied in der injizierten Menge einen so großen Einfluß gehabt hat, vielmehr fasse ich das bessere Ergebnis bei den Versuchen mit der $^1/_4$%igen Lösung als ein rein zufälliges auf. Die Versuche, die ich mit dem Zusatz von Kalium sulfuricum gemacht habe, haben jedenfalls ein ganz anderes Ergebnis gehabt und entsprechen vollkommen den Resultaten, die Braun ebenfalls damit erzielt hat. Während Hirschberg, wie schon gesagt, einer Tutokainlösung von einer Konzentration, die allein genügt, um eine ausreichende Anästhesie zu erzielen, Kalium sulfuricum zusetzte, habe ich einer Tutokainlösung von wesentlich geringerer Konzentration ($^1/_8$%ige Tutokainlösung) Kalium sulfuricum zugesetzt und habe mit dieser Lösung, trotz lange Zeit fortgesetzter Versuche, nur Mißerfolge gehabt. Eine Erklärung, weswegen sich Tutokain hier so ganz anders verhält als Novokain, kann ich nicht geben. Auch die herstellende Fabrik Friedrich Bayer & Co. konnte mir bisher keine Erklärung dafür geben. Während der Zusatz von Kalium sulfuricum gestattet, die Konzentration bei Novokain um 50% herabzusetzen, ist dies bei Tutokain ganz unmöglich.

Andererseits verhält sich das Tutokain in bezug auf Eintritt der Wirkung und Wirkungsdauer genau so wie das Novokain; im allgemeinen genügt eine Wartezeit von 2—5 Minuten bei terminalen Injektionen, während bei Mandibularinjektionen im allgemeinen die Wirkung nach 10—15 Minuten eintritt. Bei einem Selbstversuch (ich ließ mir in den linken Unterarm 2 ccm einer 1%igen Novokainlösung + Kalium sulfuricum und in den rechten Unterarm 2 ccm einer $^1/_8$%igen Tutokainlösung injizieren), wirkte sogar diese ganz schwache Tutokainlösung etwa eine Stunde länger als die Novokainlösung. Während ich am linken Arm bereits nach $1^1/_2$ Stunden keinerlei Anästhesie mehr wahrnehmen konnte, war diese am rechten Arm noch nach $2^1/_2$ Stunden deutlich vorhanden. Dieser Versuch soll nun nicht etwa besagen, daß das Tutokain eine längere Wirkungszeit hat als das Novokain (dazu ist der Versuch zu ungenau, da nicht mit vollkommener Sicherheit behauptet werden kann, daß an beiden Unterarmen auch dieselbe Stelle bei der Injektion getroffen worden und ob in beiden Fällen die Nadel gleichmäßig tief eingestochen ist), er soll nur zeigen, daß das Tutokain dem Novokain an Wirkungsdauer zum mindesten gleichwertig ist.

Eine kleine Annehmlichkeit vor dem Novokain bietet das Tutokain dadurch, daß es nicht den bitteren Geschmack des Novokains hat. Ferner, und dies ist besonders für den Praktiker wichtig, hält sich das Tutokain in Lösung unbegrenzt lange und fällt nicht, wie das Novokain, schon nach acht Tagen flockig aus. Für zahnärztliche Zwecke kommen, abgesehen von Tutokain in Substanz, wie es für zahnärztliche Institute empfehlenswert ist, die Tabletten T 2 und T 3 und die gebrauchsfertigen Ampullen T 5 und T 6 ($^1/_2$ und $^1/_4$%ig) in Betracht. Hierbei ist allerdings zu beachten, daß der Suprareningehalt dieser Ampullen nur $^1/_2$ Tropfen der 1%igen Lösung beträgt. Die Firma Friedrich Bayer & Co. ist augenblicklich damit beschäftigt, auch kleinere, für die Privatpraxis zu gebrauchende Tabletten, ähnlich den Novokaintabletten E und G, herzustellen.

Im Interesse des Praktikers läge es, wenn es der Firma bald gelingen würde, diese Tabletten in den Handel zu bringen. Die Verwendung von Ampullen lehnt mein Lehrer, Professor Williger, vollkommen ab, da es nur zu häufig vorkommt, daß Injektionen bei Verwendung von Ampullen versagen, trotz einwandfreier Injektionstechnik. Das Versagen kann nur darauf zurückgeführt werden, daß der Inhalt der Ampullen durch zu lange Lagerung unbrauchbar geworden ist. Die Überlegenheit der Tabletten über die Ampullen ist so groß, daß der Praktiker nicht die geringen Kosten eines kleinen Kochschälchens scheuen sollte, um zur Verwendung von Tabletten überzugehen. Die Vorteile, die er durch diese kleine Mehrbelastung seines Etats erreicht, sind 1. vollkommene Sterilität der Injektionslösung, 2. sterile Entnahme aus dem Kochschälchen, 3. Herstellung einer körperwarmen Lösung.

Zur Herstellung der gebrauchsfertigen Lösung aus den Tabletten gibt die Firma Friedrich Bayer u. Co. noch folgende Anweisungen: In Anbetracht der mehrfach beobachteten unzweckmäßigen Bereitung der Tutokaininjektionslösungen sei im folgenden kurz die einwandfreie Herstellung und Sterilisierung von Tutokainlösungen beschrieben.

Zur Bereitung von Tutokain-Suprarenin-Lösung verwendet man zweckmäßig eine 0,6—0,8%ige reine Kochsalzlösung (bzw. Aqua destill.), die absolut frei von Soda ist. Die offizinelle physiologische Kochsalzlösung nach dem Deutschen Arzneibuch ist dazu ungeeignet, da dieselbe bekanntlich 0,15 Soda auf 1000 ccm enthält.

Tutokain verhält sich bei der Sterilisation und auch bezüglich der Haltbarkeit seiner Lösungen ganz analog dem Novokain.

Wurden bei Sterilisationen der Injektionsspritze Sodawasser, Seife, Lysol oder Lysoform benutzt, so ist peinlichste Sorgfalt darauf zu legen, daß alle Reste von Alkali völlig beseitigt werden, da weder Tutokain noch Suprarenin die Gegenwart von Alkali vertragen und gefällt bzw. wirkungslos gemacht werden.

Die Tutokainlösungen in Ampullen sind durch einen völlig indifferenten Zusatz haltbar gemacht.

Vergiftungserscheinungen oder besondere Nachschmerzen sind bei uns nicht zur Beobachtung gekommen.

Unsere Erfahrungen mit Tutokain möchte ich dahin zusammenfassen, daß das Tutokain ein völlig reizloses, gut für zahnärztliche Zwecke in $^1/_2$%iger Lösung ($^1/_4$%ig, wenn geringere Tiefenwirkung verlangt wird) zu gebrauchendes Anästhetikum ist. Wenn es auch dem Novokain in Wirkung nicht überlegen ist, so ist es doch dadurch, daß es in viel geringeren Konzentrationen ebenso wirksam ist, diesem mindestens gleichzustellen. Durch die geringere Konzentration stellt es sich auch im Preise billiger als Novokain. Während z. B. 1 kg 1%ige Novokainlösung + Kalium sulfuricum 9.50 Mk. kostet, beträgt der Preis für 1 kg $^1/_2$%ige Tutokainlösung nur 6.50 Mk.; auch dies dürfte für den Praktiker ein nicht zu unterschätzender Vorteil sein.

Auszüge.

René Jaccard: Prophylaxe der Zahnkaries auf internem Wege (La prophylaxe de la carie dentaire par voie interne; Revue mensuelle Suisse d'odontologie 1922, H. 12.)

Im allgemeinen führt man den Kampf gegen die Karies immer nur von außen nach innen, so daß sich die Frage erhebt, ob es nicht zweckmäßig ist, diesen Kampf auch auf dem umgekehrten Weg zu führen. Die chemischen Vorgänge, die Hormone, die innere Sekretion und die Vitamine müssen hierbei in erster Linie in Betracht gezogen werden. Gerade die Vitamine und die Drüsen spielen eine hochwichtige Rolle, insbesondere bei der Umwandlung des Kalziums und seiner Salze in die rätselhafte Umbildung des Dentins. Durch Erlangung einer normalen Speichelsekretion und gesunder Zahngewebe im Kampf gegen die chemischen und mikrobischen Angriffe von innen heraus läßt sich die Karies mit Erfolg bekämpfen. Hierfür gibt uns der Verf. folgende zwei Rezepte:

Rp. Extrait parathyroidien	g 0,0025	Rp. Glande suprarénale desséchée	g 0,05
„ pituitaire	„ 0,06	„ pituitaire „	„ 0,02
„ suprarénal	„ 0,06	„ thyroide „	„ 0,02
		„ parathyroide „	„ 0,0015

Hiervon soll man 10 Tage lang täglich 1 Tablette geben, dann 3 Wochen aussetzen und diese Kur 3- bis 5 mal wiederholen.

In der Ernährungsfrage spielen frische Gemüse und Früchte eine wichtige Rolle, denn sie enthalten eine große Menge der Vitamine. A. Davis & Co. haben ein neues Präparat „Metagen" gebracht, das die Vitamine A, B, C enthält und bei schwächlicher Dentition gute Erfolge zeigte. Gegenwärtig muß man annehmen, daß die Hormone der endokrinen Sekretionen und die Vitaminkörper in Wechselbeziehungen zueinander stehen und eins vom anderen abhängen.

Jaccard hat die Überzeugung gewonnen, daß das klinische und experimentelle Studium der Vitamine und der endokrinen Sekretion ein neues großes Feld für die Bekämpfung der Karies eröffnet hat und daß wir diese Art der Prophylaxe mit allen der Wissenschaft zu Gebote stehenden Mitteln vervollständigen müssen. R. Hesse (Döbeln).

Delater und Bercher: Anatomisch-pathologische Dokumente im Anschluß an zwei Fälle dentiferer Zysten. (La Revue de Stomatologie 1922, H. 11.)

Bei den Kronen- oder dentiferen Zysten erhebt sich die Frage, welcher Abschnitt des epithelial-odontoplastischen Streifens ihren Ursprung bedingt. Die follikuläre Theorie Brokas und die von Malassez gehen hier durchaus auseinander. Der Verf. erläutert in einem besonderen Abschnitt zunächst seine Untersuchungen und Beobachtungen, die er durch mikroskopische Bilder und Röntgenaufnahmen veranschaulicht. Im zweiten Teil weisen Delater und Bercher nach, daß man zwei Arten der Entwicklung der Zysten auf Kosten des embryonalen Epithels feststellen kann; sie betonen die Unmöglichkeit, den follikulären und gubernakulären Ursprung der Zysten mit Bestimmtheit anzugeben.

R. Hesse (Döbeln).

Despin: Stammanästhesie des Nervus maxillaris inferior am Foramen ovale. Ihre Indikationen und Technik. (La Revue de Stomatologie 1922, H. 11.)

Es gibt gewisse Fälle, in denen die Leitungsanästhesie am Foramen mandibulare nicht anwendbar ist, so daß man die Stammanästhesie am Foramen ovale zu Hilfe nehmen muß, die sehr gute Erfolge gezeitigt hat. Sie hilft besonders in den Fällen, in denen es sich um Weisheitszahnaffektionen handelt, bei gleichzeitigem Bestehen von Trismus und mandibulärer Periostitis. — An einigen sehr einfachen, aber klaren Skizzen zeigt der Verf. zunächst die Lage des Foramen ovale und schildert sodann die Technik selbst, die darin besteht, daß man eine 6 cm lange Nadel gegen den unteren Rand des Jochbogens etwa 5 mm vor dem Tuberkulum einführt, dann in horizontaler Richtung mit einer leichten Neigung nach hinten weiterschiebt bis zu einer Tiefe von 4 bis 5 cm. Man injiziert 10 bis 15 ccm Novokain-Adrenalin 1 : 100 und erhält allmählich eine vorzügliche Anästhesie.

Komplikationen hat Delater nie beobachtet. Im allgemeinen nehmen die Patienten diese Art der Anästhesie ebenso ruhig hin wie jede andere. Man erreicht mit dieser Methode 1. Eine Aufhebung des Trismus, der die Affektionen an unteren Weisheitszähnen so oft begleitet und eine leichte Extraktionsmöglichkeit dieser Zähne. 2. Eine vollkommene und gefahrlose Anästhesie. 3. Die Möglichkeit, auf der ganzen unteren Partie des Gesichtes zu operieren. R. Hesse (Döbeln).

Leuthold: Die Zahnkaries im vorschulpflichtigen Alter. (Schweizerische Monatsschrift für Zahnheilkunde 1922, H. 12. Diss.)

Trotz der weiten Verbreitung der Karies wissen wir heute noch wenig Positives über die Prädisposition zu sagen. Nützlicher als die Therapie ist bei der Karies wie bei allen Krankheiten die Prophylaxe. Die richtige Prophylaxe aber erfordert genaueste Kenntnis aller prädisponierenden Momente. Als solche werden aufgeführt:

A. Vor der Geburt: Vererbte Syphilis, chronische Alkoholvergiftung der Eltern, Ernährungsstörungen der Mutter.

B. Nach der Geburt: Krankheiten (Magendarmkatarrh, Rachitis, Scharlach, Masern, Diphtherie, Krämpfe, Diabetes); chemische und physikalische Beschaffenheit des Zahnmateriales, Zahnstellung, Nahrung, Stillung, Ernährungsart, Speichelbeschaffenheit, Mundatmung, Rassenunterschiede, Rasseneigenschaften, klimatische Verhältnisse, Lebensweise, Beruf, soziale Stellung und hygienische Verhältnisse, Erdsalzgehalt des Wassers, innere Sekretion (Thymus, Schilddrüse), Vererbung.

Eine große Anzahl Autoren hat solche Ursachen durch Statistiken und Experimente herausgefunden, wie: Patrik, Magitôt, Röse, de Terra, Linderer, Scheff, Port, Michel, Römer, Cunningham u. a. m.

Um zu möglichst einwandfreien Ergebnissen zu gelangen, hat Leuthold Untersuchungen an 3- bis 6jährigen Kindern vorgenommen und die Untersuchungsmethoden und Ergebnisse in Tabellen niedergelegt. Zugleich hat er besonders den Gesundheitszustand der Kinder berücksichtigt. Hierbei spielt die Rachitis eine Hauptrolle.

Bei der Ernährungsfrage ist die Stillung, die Stillungsdauer und die sonstige Ernährung von hoher Bedeutung. Die Einwirkung der Milch, des Fleisches, des Eies, der Gemüsearten, der Früchte, der Schokolade und Zuckerarten darf nicht außer acht gelassen werden. — Bei Beurteilung der sozialen Verhältnisse muß der Nation, der Kinderzahl, der Kinderfolge, der Berufsart, der Berufsbetätigung der Mutter, den Wohnungsverhältnissen und der Vererbung Rechnung getragen werden.

Zusammenfassend stellt der Autor etwa folgendes fest: Ein Fünftel der untersuchten Gebisse ist frei von Karies. Gebisse und Zähne der Knaben sind etwas schlechter als die der Mädchen. Im Alter von 6 Jahren nähert sich die Prozentzahl gesunder Gebisse derjenigen, die für Schülergebisse allgemein aufgestellt sind. Die Karies am Ober- und Unterkiefer verhält sich wie 5 : 4. Im Alter von 5 und 6 Jahren macht sich die gleiche Reihenfolge der Prädisposition einzelner Zahngattungen bemerkbar. Kinder mit verspäteter Gehfähigkeit haben auffallend schlechte Zähne. R. Hesse (Döbeln).

Emile Weil: Allgemeine Physiologie, Ätiologie und Therapie der Hämorrhagien. (La Revue de Stomatologie 1922, H. 11.)

Es gibt eine ganze Anzahl Ursachen, die imstande sind, die Blutzirkulation zu hemmen und Hämorrhagien zu erzeugen. Je nach der Art des befallenen Gefäßes handelt es sich um arterielle, venöse oder kapillare Hämorrhagien. Sie können in den verschiedensten Parenchymen eintreten und sind dann viszeral, serös, submukan oder submukös. Je nach ihrem Auftreten unterscheidet man innere und äußere, und je nach der Größe des Blutverlustes leichte, intensive oder profuse. Nach ihrem zahlreichen Auftreten betrachtet, findet man isolierte und multiple. Letztere sind in bezug auf die Prognose besonders wichtig. Man beobachtet Hämorrhagien im Verlauf von Krankheiten oder Verletzungen der Organe: Affektionen der Lungen, Nieren, des Verdauungsapparates, der Leber usw., bei Infektionen Intoxikationen usw. Auch bestimmte morbide Zustände provozieren nicht nur isolierte Hämorrhagien, sondern auch richtige hämorrhagische Erscheinungen. Die Hämorrhagien treten manchmal sehr leicht, manchmal andauernd und schwer auf, teils nur bei einzelnen Individuen, teils bei bestimmten Familien; man spricht dann von hämorrhagischer Diathese, Hämophilie.

Weil schildert die klinischen Symptome der Hämorrhagien und die Abwehrmaßnahmen des Organismus. Letztere bestehen in der Konstriktion des Gefäßes oder in der Beseitigung des allgemeinen Blutdruckes; also entweder ein örtlicher oder ein allgemeiner Vorgang. Auch bei der Gerinnung, die eine Abwehrmaßnahme darstellt, unterscheidet man örtliche und allgemeine Vorgänge. — An der Wiedergewinnung des verlorengegangenen Blutes beteiligen sich alle Organe, ganz besonders aber die Leber und das Knochenmark. Verantwortlich für die Bedeutung der Hämorrhagien sind die Veränderungen des Blutes, nicht aber kann man sie für die Entstehung der Hämorrhagien verantwortlich machen. — Bei der Diagnose ist das wichtigste, Ursprung, Sitz und Ursache der Hämorrhagien zu erkennen. Hierbei muß die Gerinnungsfähigkeit des Blutes und der ganze Zirkulationsapparat untersucht werden. — Bei der Therapie bedient man sich hämostatischer Medikamente, die entweder die Vasomotoren oder die Koagulation anregen sollen. Für erstere nennt Weil: Pituitrin, Ergotin, Hamamelis virginica, Chinin usw., für letztere: Gelatine, Pepton, Blutsera, verschiedene organische Extrakte, Kalzium chlor. usw. — Zum Schluß weist der Verf. auf ein Buch: „Behandlung der Hämorrhagien" hin.

R. Hesse (Döbeln).

Rabl (Berlin): Die Theorie der Kalkablagerung im Organismus und ihre praktische Bedeutung. (Münch. med. Wochenschr. 11. April 1924, S. 468.)

Vor etwa 10 Jahren hat Rona nachgewiesen, wieweit Schwankungen in der Reaktion der Körpersäfte und wieweit kolloid-chemische Dinge die Löslichkeit des Kalkes im Blute

beherrschen. Freudenberg und György begründeten darauf eine Theorie der Tetanie. Verf. hat dann im Tierversuch zunächst gezeigt, daß sich aus den mit Kalk gesättigten Körpersäften in verschiedene Gewebe Kalk abscheidet, wenn die Reaktion sich von der sauren nach der alkalischen Seite verschiebt. Zur Verkalkung disponiert sind solche Stellen, wo der Organismus Säure ausscheidet und infolgedessen ein alkalischer Saft zurückbleibt, ferner die Stellen, wo erhöhte Konzentration von Phosphaten vorhanden ist. Es kann dabei vorkommen, daß Kalk, der heute niedergeschlagen wird, morgen schon wieder aufgelöst wird. Bei häufigem Wechsel der Kalklöslichkeit im Blute kommt es zu abwechselndem Wachsen und Abschmelzen der Kalkkonkremente. Sind diese einmal vorhanden, z. B. in der Arterienwand, so kann unter diesen Umständen der Kalk Minierarbeit verrichten. „Diese Dinge spielen zweifellos eine gewisse Rolle bei der Arteriosklerose." Ein Wechsel der Kalklöslichkeit im Blute ist eine Folge der wechselnden Ernährung, besonders aber von Nierenerkrankungen und häufigem Gebrauch narkotischer Genußmittel. Der Antagonismus zwischen gelöstem und ungelöstem Kalk spielt auch für den Kalkgehalt des Skeletts eine große Rolle. Mit der Kalktherapie hat man oft Mißerfolge, weil man nicht sicher war, ob man den im Blute oder den im Knochen enthaltenen Kalk beeinflußte. Versuche haben ergeben, daß bei reichlichem Kalkangebot häufige Schwankungen der Blutreaktion den Kalkgehalt des Skeletts steigern, während eine dauernde Übersäuerung des Körpers zu einer Auslaugung der Knochen führt, auch wenn in der Nahrung kein Kalkmangel besteht. Bei der Entwicklung des Skeletts assimilisieren die Zellen den im Gewebssaft gelösten Kalk zu organischen Kalziumverbindungen, die über die Grundsubstanz ausgeschüttet werden und den phosphorsauren und kohlensauren Kalk bilden. Bei der Rachitis ist der Organismus übersäuert, und daher kann sich der Kalk in den Knochen in fester Form nicht halten. Die Rachitis und die Tetanie zeigen klinisch die nächste Verwandtschaft zueinander; nach chemischen Untersuchungen ist aber die eine der anderen diametral entgegengesetzt. Bei der Rachitis ist Azidose nachgewiesen, bei der Tetanie Alkalose. Die Alkalose drückt die Kalklöslichkeit herab; der Mangel an gelöstem Kalk im Blute führt zur Tetanie, die man durch Säurezufuhr beseitigen kann.

Von H. Straub ist nachgewiesen, daß es tägliche physiologische Schwankungen der Blutreaktion gibt und daß sie im Atemzentrum ihre Ursache haben. Das Atemzentrum bestimmt die jeweils auszuscheidende Kohlensäuremenge und regelt so die Blutreaktion. Die Tätigkeit des Atemzentrums steht in naher Beziehung zu anderen zerebralen Vorgängen. Der Eintritt der Rachitis und ihre Heilung beginnen mit veränderten Funktionen des Gehirns. Demnach ist anzunehmen, daß die physiologischen Schwankungen der Blutreaktion, die vom Zentralnervensystem aus geregelt werden, gestört sind. „Besteht statt des periodischen Wechsels der Blutreaktion ein gleichmäßiger Dauerzustand, so ist, je nachdem ob dieser mehr nach der alkalischen oder nach der sauren Seite hin verschoben ist, mehr das Bild der Rachitis oder das der Tetanie ausgeprägt."

Zur Behandlung der Rachitis gibt Verf. den Kindern Ammoniumchlorid (Ammon. chlorat. 15 0, Sacchar. alb. 180,0, Aqu. dest. ad 300,0). Da es schlecht schmeckt, soll es in salzlos zubereitetes Essen oder mit Sirup zusammengerührt gegeben werden. Das Ammoniumchlorid läßt im Stoffwechsel mehr saure als alkalische Valenzen frei werden; es setzt sich mit Kohlensäure zu Harnstoff und Salzsäure um. Zugleich wird an die betreffenden Gliedmaßen eine Staubinde angelegt; durch sie wird die Säuerung gesteigert, so daß der Kalk wirksam aufgelöst wird. Es folgt weiter chirurgische Behandlung und zuletzt wird Kalk zugeführt durch Calc. lact. und Acid. phosphoric. mit Calc. phosphoric., frisches Gemüse, Obst usw. Es wird also zuerst entkalkt und dann wieder Kalk zugeführt.

Jul. Parreidt.

Péter: Über multiple Zahnretentionen im Ober- und Unterkiefer und ihre operative Behandlung. (Zeitschr. f. Stomatol. 1923. H. 7.)

Péter knüpft an die in Nr. 13 der Dtsch. Monatsschr. f. Zahnheilk. 1922 erschienene Dissertation des leider so früh verstorbenen Dresdener Kollegen Dr. Schiefer an, dessen Beobachtungen sich mit denen Péters in vielen Beziehungen decken. Bei den an sich seltenen Retentionen im Unterkiefer findet man fast ausnahmslos eine Retention des Weisheitszahnes und nur sporadisch die von anderen Zähnen. Der Verf. gibt einen höchst instruktiven und interessanten Fall bekannt und fügt die hierzu gewonnenen Skizzen und Photographien bei. Es handelt sich um folgende retinierte Zähne in ein und demselben Gebiß: $\frac{2|3}{}$ und $\frac{5\,4\,3\,2|2\,3\,4}{}$, deren Wurzeln zum Teil fast rechtwinklig abgebogen sind, so daß die Entfernung der Zähne auf operativem Wege vorgenommen werden mußte. Später fand man noch den retinierten $\frac{|1}{}$. Es war also ein Drittel der Gesamtbezahnung (10 Stück) retiniert. Auffallend bei der Extraktion war, daß die Zähne links ohne große Mühe entfernt werden konnten, während rechts innige Verwachsungen zwischen Zahn und Kieferknochen bestanden.

R. Hesse (Döbeln).

Für die Schriftleitung verantwortlich: Dr. A. Rohrer in Hamburg.
Verlag von Julius Springer in Berlin W. — Druck der Univ.-Druckerei H. Stürtz A.G., Würzburg.

Deutsche Monatsschrift für Zahnheilkunde, 1925, Heft 3. 1. Februar.

Sind die Silikatzemente in Form und Volumen beständig?

Von

Zahnarzt Dr. **Radmann**, Wolgast.

(Aus dem zahnärztlichen Institut der Universität Greifswald. [Direktor: Prof. Dr. Proell].)

Seit den Arbeiten Proells über die Volumenbeständigkeit der Silikatzemente haben sich eine ganze Anzahl von Autoren mit der Erforschung der Eigenschaften der Silikatzemente beschäftigt. Vor allem hat Dieck mit eigens zu diesem Zweck konstruierten Apparaten eine methodische Prüfung der Silikatzemente durchgeführt. Bei der 59. Versammlung des Zentralvereins deutscher Zahnärzte im September 1922 hat sich Abraham wie folgt zu diesen Forschungen geäußert: „Ich warne, wie stets, davor, den Versuchen über Zahnzemente außerhalb des Mundes eine zu große Bedeutung zuzumessen. Die Professoren, die neuerdings auf diesem Gebiete arbeiten, unterliegen der Suggestion, welche die fabrizierende Firma durch ihre Schlagworte auf sie ausübt. Kliniker sollen klinische Erfahrungen sammeln und veröffentlichen. Dafür sind sie zuständig, für chemisch-technische Fragen sind sie dagegen nicht zuständig."

Beschäftigt man sich eingehend mit der Materie, dann findet man, daß die Chemie der Silikatzemente und somit auch die Herstellung ein Gebiet ist, das dem Chemiker überlassen bleiben sollte. Ganz anders aber ist es, wenn sich die Erforschung der Silikate neben den klinischen Erfahrungen mit den Eigenschaften des Fertigpräparates beschäftigt, die ausschlaggebend für das Verhalten im Munde sein müssen. Werden dann physikalische und chemische Prüfungsmethoden benutzt, so sind gerade sie in ihrer Unbestechlichkeit der „Suggestion" der Hersteller nicht unterworfen.

Meine Ausführungen und Versuche sollen einen Beitrag zu der Frage liefern, ob oder wieweit die gebräuchlichsten Silikatzemente der dritten Forderung Millers (Form- und Volumenbeständigkeit) genügen.

Die Anordnung der Versuchsreihe erfolgte:

I. nach Proell (Hohlkörperversuche),
II. nach Art der Bauzemente (Plattenprüfung),
III. mit der Federleere am gefüllten Zahn.

Als um die Wende des Jahrhunderts die ersten Silikatzemente als plastisches Füllmaterial in der Zahnheilkunde Verwendung fanden, wurden sie von der Fachwelt lebhaft begrüßt. Sie wurden überall dort verwendet, wo sichtbare Defekte der harten Zahnsubstanz eine möglichst naturgetreue und somit kosmetisch vollendete Wiederherstellung erforderten. Gingen doch die Hersteller darauf aus, ein Porzellan zu synthetisieren, das unter Umgehung des Brennofens plastisch in die Kavität gefüllt werden konnte und dann nach einem kurzen Erhärtungsprozeß in Transparenz und Härte dem echten

Porzellan ähnlich war. Ascher und Steenbock waren es, die als erste das Silikatzement herstellten, nachdem Fletscher schon im Jahre 1879 ein ähnliches Präparat angegeben hatte. „Das Silikatzement ist somit eine in Deutschland gemachte Erfindung" (zit. nach Schwarzschuh).

Ich lasse Ascher selbst über den Erfindungsgedanken des Silikatzementes sprechen:

„Es lag nahe, zu versuchen, mit Hilfe von Alkalisilikatlösungen oder einer kolloidalen Lösung von Kieselsäure durch Reaktion mit einem basischen Pulver reine Silikate zu bilden; es zeigte sich jedoch, daß dieses Vorgehen wenig Erfolg versprach. Mithin war es ausgeschlossen, durch direkte und schnelle Bildung von bloßen Silikaten Stoffe von der Art und Widerstandskraft des Porzellans zu gewinnen.

Die bekannte Tatsache, daß viele Silikate von sauren Lösungen unter Abspaltung ihrer Basis und unter vorübergehender kolloidaler Lösung ihrer Kieselsäure zerlegt werden, brachte uns nunmehr auf den Gedanken, die Kieselsäure selbst und die Silikate in dieser Form nutzbar zu machen. Wir kuppelten demnach die schnelle Rückausscheidung der Kieselsäure sowie die langsame und teilweise Bindung derselben an passende Basen mit der schnellen wasserentziehenden Ausscheidung von besonderen Phosphaten. Kam man auf diese Weise auch nicht zum Porzellan, so doch zu Substanzen, die jenen ähnlich, physikalisch und chemisch als sehr beständig zu erachten waren" (Gebr. Ascher über den Erfindungsgedanken der Silikatzemente).

Demnach ist das Silikatzement als ein Achat mit Silikat- und Phosphateinschüssen anzusehen, ein chemisch komplizierter Körper.

Die Silikatzemente errangen bald einen hervorragenden Platz unter den Füllungsmaterialien: Einmal sagte dem Praktiker die leichte Art der Verarbeitung zu, die wenig Unterschied von der der Phosphatzemente aufweist, zweitens war es die größere Schmelzähnlichkeit und Transparenz; nicht zuletzt auch der niedrigere Preis gegenüber dem Gold. Nach einer Zeitspanne, in der man Erfahrungen mit dem neuen Füllmaterial gesammelt hatte, wurden aber Klagen laut.

Richter nennt als Mängel der ersten Silikatzemente zunächst alles das, was man von einer Füllung verlangen muß. Haltbarkeit, Mangel der Transparenz, Verfärbungen, nicht ausreichende Härte. Außerdem wurden aber Läsionen der Zahnpulpa unter den Füllungen mit Silikatzementen beobachtet. Selbst unter rite gelegte Füllungen, die eine mechanische Beschädigung der Pulpa ausschlossen, zeigte sich nach einiger Zeit Absterben der Pulpa und Verjauchung mit folgender Periodontitis und bei Verschleppung der Behandlung eventuell Periostitis.

Von den Herstellern der Silikatzemente wurde rastlos gearbeitet, neue Zusammenstellungen auf den Markt zu bringen, die dann auch tatsächlich bessere Eigenschaften zeigten. Die Prüfungen und Untersuchungen Diecks am zahnärztlichen Institut der Universität Berlin haben eine Fülle von Vergleichswerten geliefert, die einen Schluß auf die bisher erreichte Güte des Materiales zulassen. Die besonderen Verhältnisse im Munde stellen an die Form- und Volumenbeständigkeit große Anforderungen, wie es untenstehende Tabelle zeigt.

Tabelle I.

Eigenschaften und Einflüsse, welche Veränderungen der Form und des Volumens der Silikatfüllung hervorrufen können.

Vor und während des Füllens	Im Munde	
Feinheit des Pulvers	Chemische Einflüsse	Physikalische Einflüsse
Mischungsverhältnis Dauer der Mischung Zutritt von Wasser, d. h. Feuchtigkeit während der Empfindlichkeitsdauer	Oberflächenveränderung durch Säure, Alkali, d. h. durch Speisen oder deren Zersetzungsprodukte Speichel Hydratisierung Enthydratisierung	Abnützung durch das Kauen der Speisen, Tabak, Gummi, das Knirschen der Zähne. Schlechte Zahnpflegemittel Loslösung des Farbstoffes aus der Masse Expansion Kontraktion Kaudruck Schlag und Stoß

Ein Teil der Faktoren, von denen die Beständigkeit der Form und des Volumens abhängig ist, hat seinen Ursprung schon bei der Herstellung und beim Anrühren der Füllung selbst. Die Feinheit des Pulvers sowie deren Homogenität ist von Dieck und Jaffke zu vergleichenden Versuchen herangezogen worden, die keinen Zweifel zulassen, daß dem Pulver mit feinsten und gleichmäßigsten Einzelteilchen der Vorzug zu geben ist. Jaffke zeigt in seinen Mikrophotographien, daß Silikoll die größte, Opalith die feinste Verteilung aufweist.

Schon hierin liegt also gewissermaßen eine Voraussetzung für den späteren Aufbau der Füllung und für ihr Verhalten gegenüber Einflüssen, die Veränderungen der Form verursachen können.

Das gleiche hat Dieck vom Mischungsverhältnis und von der Dauer der Mischung experimentell nachgewiesen.

Von diesen beiden Faktoren können Volumenbeständigkeit und Druckfestigkeit eine Änderung im ungünstigen Sinne erhalten. Proell fand, daß die Zementhohlträger aus schnell angerührtem Zement eher rissig wurden (Kontraktionserscheinung) als solche aus langsam angerührtem.

Je mehr Pulver der Flüssigkeit beigemengt wird, desto weniger zeigt es Kontraktion an der Luft (Proell).

Dieck hat das günstigste Mischungsverhältnis in einer Tabelle zusammengestellt. Die Dauer der Mischung soll nach Dieck $1^1/_2$—2 Minuten möglichst nicht überschreiten. Dies mit schneller flacher Spatelführung, wobei die Masse mit großem Druck durchgeknetet wird.

Weiterhin ist die Kenntnis der Abbindezeit, d. h. der Zeitpunkt des völligen Erhärtens der Füllung von Wichtigkeit. Soll doch während dieser Zeit der Zutritt von Feuchtigkeit durch Anlegen von Spanngummi verhindert werden. Die Silikate sind aber noch nach erfolgter Abbindung gegen Feuchtigkeit empfindlich. Dieck bezeichnet diese Spanne als Empfindlichkeitsdauer und findet:

Abbindungszeit + Empfindlichkeitsdauer $9^1/_2-16$ Minuten divergierend.

Bei jeder Verwendung der Silikatzemente, besonders aber bei Versuchsanordnungen, müssen diese Erfahrungen im Sinne eines methodischen Vorgehens berücksichtigt werden, so daß den Einflüssen, denen die Form der Füllung im Munde unterworfen ist, von Grund aus die günstigsten Verhältnisse entgegengesetzt werden.

Zur Füllung mit Silikatzementen kommen in der Regel die Frontzähne und die mesialen Kavitäten der oberen Prämolaren in Frage. Die Füllungen ersetzen entweder eine Fläche nach außen oder zwei Flächen, die in einer Kante zusammenstoßen. Im ersten Falle ist die Form den mechanischen Angriffen am wenigsten ausgesetzt. Nur die Abschleifung kann Veränderungen der Oberfläche hervorrufen. Ihr setzt die Füllung die Härte entgegen. Kulka fand die Härte der Silikatzemente zwischen der des Flußspats und des Apatits liegend (zit. nach Hensel). Die Härte wurde durch Einritzen durchschnittlich festgestellt.

Dieck hat zur Prüfung der Härte eine Schleifmaschine benutzt. Ein rotierender Schleifstein greift einen Präzisionszylinder aus Silikatzementmasse an. Zeit und abgeschliffene Menge werden gemessen. Die gefundenen Werte genügen zum Vergleich, nicht aber zur Beurteilung, ob die Härte den Anforderungen im Munde genügt. Es ist schwer, bei den Versuchen die Mundverhältnisse auch nur annähernd herzustellen, die Abschleifung setzt sich aus vielen Komponenten zusammen. Einmal ist es das Kauen der Speisen, dann aber auch viele Angewohnheiten, wie das Kauen von Tabak und Gummi und nicht zuletzt eine harte Zahnbürste und minderwertige Zahnputzmittel (Schlemmkreide, die Sand enthält!). Beobachtet man am Patienten die Formveränderungen, denen man die Abschleifung zugrunde legen kann, dann glaube ich, daß auch bei den heute im Handel befindlichen Silikatzementen ein größerer Härtegrad erwünscht wäre.

Die Oberfläche der Füllung und somit auch die Form kann eine Veränderung durch die mechanische Loslösung des Farbstoffes aus der Masse erfahren. Geyer weist darauf besonders hin und verlangt, daß der Farbkörper dem Grundkörper des Silikates bereits während des chemischen Herstellungsprozesses des letzteren beigegeben wird. Dieser Prozeß verläuft gewöhnlich unter relativ hohen Temperaturen im Schmelzofen. Die Farbkörper werden also in den Grundkörper gewissermaßen eingebrannt und gehen eine äußerst innige Verbindung miteinander ein, so daß nach erfolgter Pulverisierung des Grundkörpers keine mechanische Trennung zwischen beiden Bestandteilen (Grundkörper und Farbe) möglich ist.

Wesentlich höhere Anforderungen werden an die Formbeständigkeit der Silikatzementfüllung gestellt, wenn durch sie, wie vorher erwähnt, zwei Flächen und eine Kante des Zahnes ersetzt werden. Hier tritt zu der mechanischen Beanspruchung durch Abschleifung noch die Festigkeit der Form gegen Durchbiegung, Druck oder Stoß.

Das ist am ausgesprochensten an Frontzähnen der Fall, bei denen neben der mesialen oder distalen Kante die linguale und die palatinale Fläche der Zahnkrone zu ersetzen sind, darüber hinaus zuweilen auch noch ein Teil der Kaufläche der Wiederherstellung bedarf. Die Beanspruchung der mesialen und distalen Kante ist durch den Kauakt sagittal, die der Kaukante auch

transversal. Dieser Beanspruchung steht die Biegefestigkeit = Kantenfestigkeit gegenüber. Sie wurde von Dieck mit einer besonderen Apparatur gemessen. Vier kleine Säulen sind auf einem Brett befestigt und tragen zwei parallele Querbalken. Auf diesen sind im Abstande von 20 mm zwei Schneiden angebracht. Hierauf werden die in der Präzisionsform hergestellten Silikatzementstäbchen gelegt und in der Mitte belastet. Das bei sieben Silikatzementen im Durchschnitt gefundene Belastungsgewicht betrug 4 kg.

Aber auch hierbei kommt Dieck selbstverständlich nur zu Vergleichswerten. Die Erfahrungen in der Praxis haben aber gezeigt, daß die approximalen Flächen der Frontzähne zur Wiederherstellung mit Silikatzementen durchaus geeignet sind. Gerade diese Füllungen sind durch unglückliche Zufälle mehr als die Füllungen in anderen Zähnen dem Stoß ausgesetzt. Die Stoßfestigkeit prüfte Dieck sehr anschaulich mit einem kleinen Fallhammer und fand durchaus genügende Werte.

Werden bei den oberen Prämolaren zwei Flächen durch eine Silikatfüllung ersetzt, so ist die Karies meistens von der Fissur und von der mesialen Fläche zugleich ausgegangen. Die Kavität ist nach dem Exkavieren approximal wie auch nach der Kaufläche zu offen. Die mechanische Beanspruchung einer solchen Füllung ist wesentlich höher als in den bisher behandelten Fällen. Sie ist vor allem dem vertikalen Kaudruck ausgesetzt. Bei den von Dieck für die Druckfestigkeit gefundenen Werten zeigt es sich aber, daß auch der geringste Wert (1180 kg/1 qcm) den Anforderungen genügt. Die Härte der Silikatzemente dürfte besonders bei dieser Lage der Füllungen der mechanischen Abschleifung keinen genügenden Widerstand entgegensetzen. Die mechanische Veränderung der Form ist in der Praxis bei diesen Füllungen am besten zu beobachten.

Zu gleicher Zeit mit den mechanischen Kräften greifen chemische die Form der Silikatfüllungen an. Schon bei der oberflächlichen Beobachtung eines gehärteten Stückchen Silikatzement, das man in Wasser aufbewahrt, sieht man bald eine feinflockige Verunreinigung des Wassers, das sich bläulich färbt. Es befinden sich Teilchen des Silikates im Wasser, die sich losgelöst haben.

Es lag nahe, zu untersuchen, ob die Silikate und somit die Form der Füllungen, unveränderlich im Mundspeichel, in den Nahrungsmitteln und in deren Zersetzungsprodukten wären. Eine Reihe von Autoren berichtet über solche Versuche, die einen Aufschluß über die Widerstandsfähigkeit der Silikate gegen Säure, Alkali, Speichel, Wasser geben sollen.

Richter urteilt über die Prüfung der Säurewiderstandsfähigkeit: „daß diese Untersuchungen stets nur ein oberflächliches Resultat ergeben, da sie nur schwer dem eigentümlichen Charakter der Silikatzemente angepaßt werden können und außerdem nur allzu leicht durch Fehlgriffe des Experimenteurs ein falsches Bild von der Wirklichkeit ergeben müssen. Werden die Silikatzementstäbchen nicht unter Luftabschluß gewogen, so sind die Wägeresultate falsch."

Eine Verbesserung erfährt die Methode der Messung des Gewichtsverlustes dann durch Richter. Ein Stückchen Silikatzement wird in Säure gelöst, der Glührückstand des in der Säure gelösten Silikates wird gewogen. Richter findet einen Gewichtsverlust von 3—4%. Das Lösungsmittel ist 0,5%ige Milchsäure.

Kulka untersuchte die Silikatzemente auf ihre Löslichkeit im Leitungswasser. Aber weder die 0,5%ige Milchsäure noch das Leitungswasser entsprechen den Verhältnissen im Munde. Dieck prüft mit 1%iger Milchsäurelösung. Bei allen Präparaten war ein Gewichtsverlust infolge der Oberflächenlösung nachzuweisen. Dieck fand, daß dieser Lösungsprozeß in 24 Stunden beendigt ist und glaubt daraus schließen zu können, daß der in der gleichen Zeit abgelaufene Hydratisierungsprozeß auch die Wirkung hat, daß er die chemische Widerstandsfähigkeit steigert.

Besser als diese Versuche können uns die Photographien ein und derselben Silikatfüllung im Munde des Patienten ein Bild von den Veränderungen geben, denen die Form unterworfen ist. Hensel gibt an, daß diese Aufnahmen mit schwacher Vergrößerung gemacht werden sollen. Die Aufnahme müßte im schrägen Winkel und mit schräg auffallendem Licht gemacht werden und soll ein deutliches Bild der „Ausfressung der Oberfläche" geben.

Während man an den seit längerer Zeit im Munde befindlichen Silikatfüllungen einen deutlichen Schwund feststellen kann, beobachtet man häufig kurz nach dem Legen der Füllungen, daß diese etwas gequollen sind, so daß die schon finierten Füllungen noch einmal mit Sandpapierstreifen übergangen werden müssen. Das Volumen der Füllung hat sich anscheinend geändert.

Proell führt diese Expansion zum Teil auf die Elastizität der Füllung zurück, die das Bestreben zeigt, aus der Höhlung herauszutreten, in die sie beim Füllen gepreßt wurde.

Auch Dieck erwähnt die Expansion bei der methodischen Untersuchung der Silikate, ist aber der Ansicht, daß die Expansion nur einen geringen Nachteil bedeutet, wenn sie in geringem Maße vorhanden ist. Die gleiche Ansicht ist wohl auch allgemein in der Praxis verbreitet. Insofern nämlich, als der geringe Überschuß sich leicht durch das Polieren mit Sandpapierstreifen entfernen läßt.

Proell hält auch die Quellung, die man an den neuesten Zusammenstellungen bemerken kann, für schädlich. Dies allerdings ausgehend von prinzipiellen Anschauungen über das Polieren der Silikatzementfüllungen. Nach Proell soll die Füllung nach Möglichkeit beendet werden durch das Andrücken des eingefetteten Zelluloidstreifens. Dies gibt der Füllung eine glatte spiegelnde Oberfläche, die chemischen wie physikalischen Insulten wenig Angriffsfläche bietet. Muß die Füllung später infolge der Quellung noch einmal mit Sandpapierstreifen übergangen werden, so ist das Anfangsstadium der „Ausfressung der Oberfläche" geschaffen!

Eine durchaus beachtenswerte Ansicht über die Technik der Silikatfüllung, wie auch über die schädliche Wirkung der Expansion!

Ich habe daher auch dieser Expansion einen Teil meiner experimentellen Untersuchungen gewidmet.

Eine wesentlich größere Bedeutung wird einer etwa eintretenden Kontraktion der Silikatzementfüllung beigemessen. Es gelang Proell bei der Masse verschiedener Silikatzemente, die ringförmig um Glasröhren gelegt wurden, starke Kontraktion nachzuweisen, die sich durch Risse und späteres Platzen der Silikatzemente zeigte.

Diese Kontraktion muß den Randschluß ungünstig beeinflussen. Aus seinen Versuchen schloß Proell, daß die Schrumpfung möglicherweise die Ursache für den Pulpentod unter Silikatzementfüllungen ist, insofern als Bakterien von außen ihren Weg zwischen Zahn und Füllung entlang nehmen können, um so konsekutiv die Pulpa zu infizieren. Hierbei legte Proell seinen Untersuchungen und Experimenten die Ansicht Römers zugrunde, der ebenfalls den Grund für die Schädigung der Pulpa nicht in einer chemisch-toxischen Wirkung sah, sondern ebenfalls in der Durchlässigkeit des Silikates für Bakterien oder andere schädliche Stoffe. Ziemlich einheitlich wird von allen Seiten der klinische Befund dargestellt. Immer wieder wird die Gangrän der Pulpa und ihre Folgeerscheinungen gefunden. Feiler berichtet über Mißerfolge mit Silikatzementfüllungen und schildert das Auftreten der Pulpagangrän mit allen Folgen genau.

Preiswerk, Heinsheimer, Lengler (nach Feiler) finden ebenfalls die Pulpagangrän. Loos (Prag) beschreibt einen Fall von Panostitis alveolaris durch Silikate. Fasoli (Mailand): „Die Zahl der Pulpakomplikationen ist nicht groß, besonders nach Unterlagen." Aber auch bei kleinen, wenig tiefen Kavitäten beobachtet er Pulpagangrän.

Proell teilt den klinischen Befund in zwei Gruppen ein:

I. Starke Schrumpfung der Pulpa, die als mißfarbener, feuchter oder trockener Faden erscheint.

II. Verjauchung der Pulpa. Eitriges Sekret unter hohem Druck, spärliche Reste der Pulpa (Gangrän mit Periodontitis, Periostitis nur selten fehlend).

Weniger einheitlich sind die Ursachen, die diesem Befunde zugrunde gelegt werden. Wie im allgemeinen, so wird auch bei den Erkrankungen der Pulpa die Widerstandsfähigkeit eine nicht unerhebliche Rolle spielen. Guido Fischer hält Tuberkulose, Syphilis, Diabetes, perniziöse Anämie, Leukämie, Chlorose usw. für prädisponierende Momente. Auch mißt er den akuten Infektionskrankheiten wie Masern, Influenza und Sepsis eine wichtige Rolle bei, indem sie fördernd bei eitrigen Prozessen einwirken. Das Gewebe ist wenig widerstandsfähig gegen Bakterien und zerfällt jauchig. „In dem gleichen Maße aber als lokale Indisposition oder allgemeine Erkrankungen, ererbte oder erworbene, an Einfluß gewinnen, nimmt die Quantität und Qualität der Abwehrmaßregeln in der Pulpa ab, um schließlich ganz zu erlöschen" (Fischer). Auch H. H. Rebel spricht von einer verwundeten Pulpa bei Verlusten der harten Zahnsubstanz.

Berechtigt war die Annahme einer chemisch-toxischen Wirkung der Silikatzemente, als Page 1905 im „Pulver" Arsen nachwies (zit. nach Feiler). Heute wird Arsen in keinem Silikatzement mehr angenommen, die ausdrücklichen Versicherungen der Hersteller sagen das gleiche. Bei der methodischen Prüfung der Silikate fand auch Dieck kein Arsen.

Die von Rawitzer vertretene Ansicht, daß das Beryllium der schädigende Faktor sei, ist mit dem Fehlen des Arsens hinfällig. Man kann es auch kaum als gewöhnlichen Bestandteil der Silikate bezeichnen. Bruck gibt als Resultat der qualitativen Analyse der Silikate an: Kieselsäure, Aluminium, Kalium, Eisen und Magnesium. Abraham fand Salzsäure in der „Flüssigkeit". Chlor, gebunden an Zinkoxyd oder Aluminiumoxyd, demnach also eine Auflösung von salzsauren Salzen mit Aluminiumchlorid oder Zinkchlorid. Beides sind starke Ätzmittel. Der Nachweis gelang in späteren Präparaten nicht mehr.

Die Phosphorsäure wird oft als schädigendes Agens genannt (Masur 1915, Fränkel 1913, zit. nach Wustrow).

Als Resultat seiner umfassenden Versuche hat Wustrow gefunden, daß die Silikatzementfüllungen Phosphorsäure in die Dentinschichten diffundieren lassen und daß diese Phosphorsäure noch nach Tagen im Dentin nachzuweisen ist. Das Gegenteil fand Wustrow bei den Zinkphosphatzementfüllungen.

Wustrow hält das Eindringen der Bakterien in die Pulpa für eine sekundäre Erscheinung nach vorausgegangener Schädigung der Pulpa durch die Phosporsäure.

Feiler kommt zu dem gleichen Resultat. Fränkel sagt in seiner Theorie, es entstände an der Pulpa ein chronischer Reizzustand durch freie Säure. Auch Andresen nimmt an, daß die Azidität der Silikatzementfüllungen in vielen Fällen den Pulpentod verschuldet.

Diese Säureabspaltung nach der Abbindung maß Dieck in folgender Weise. Ein Versuchszylinder wurde nach Abbindung auf 24 Stunden in Normal-Natronlauge gelegt, die Natronlauge wurde mit Schwefelsäure zurücktitriert. Die Abnahme der Alkalität ist der Maßstab für die Säureabspaltung. Diese wurde in jedem Falle nachgewiesen.

Neben diesen Untersuchungen auf chemisch-analytischer Basis wurden die Forschungen auch auf biologische Versuche ausgedehnt. Während aus früheren Jahren wesentliche Mitteilungen über Tierexperimente nicht vorliegen, haben sich in neuerer Zeit Wustrow wie auch Palazzi eingehend mit dem Tierexperiment beschäftigt. Palazzi glaubt an den Schnitten von zu Versuchszwecken gefüllten Hundezähnen eine deutliche pathogene Wirkung der Silikatzemente beobachten zu können.

Aus der Literatur ersieht man, daß sich zwei Theorien zur Deutung des Pulpentodes unter Silikatzementfüllungen gegenüber stehen: die chemisch-toxische Theorie und die nach Proell benannte Theorie, welche den Pulpentod mittelbar auf die physikalische Eigenschaft der Schrumpfung zurückführt. Dieser Vorgang ist somit der wichtigste der Formveränderungen, die an Silikatzementfüllungen beobachtet werden. Während es dem Praktiker möglich ist, einer chemisch-toxischen Wirkung vorzubeugen, indem grundsätzlich die Pulpa mit einem seit Jahrzehnten als relativ indifferent bekannten Material, wie es das Phosphatzement darstellt, überkappt wird, ist den Volumenveränderungen weniger gut zu begegnen.

Die Ansicht der Kliniker geht heute dahin, daß der Pulpentod seltener geworden ist. Auch Proell beobachtete, besonders in den letzten Jahren, die Pulpagangrän nach Silikatzementfüllungen mit allen ihren Folgeerscheinungen seltener.

Die Untersuchungen der Silikate, sowie nicht zuletzt der scharfe Streit der Meinungen in der Literatur haben ihre Wirkung nicht verfehlt. Der Praktiker verwendet prinzipiell eine Unterlage (sog. „Überkappung") unter Silikatzementfüllungen. Die zahnärztlichen Institute schicken einen Nachwuchs in die Praxis hinaus, dem immer wieder die Notwendigkeit der ganz exakten Bearbeitung der Silikatzementfüllungen vor Augen geführt wird; sowohl hinsichtlich der Phosphatzementkappe als auch des rite angerührten Silikatzementes, das unter Kofferdam sorgfältig gefüllt wird.

Auch die Hersteller haben das ihrige durch die Herausgabe besserer Gebrauchsanweisungen getan. Aber wieviel lassen diese Anweisungen noch zu wünschen übrig!

Ob man nun aber den Veränderungen des Volumens eine Schuld am Pulpentod beimißt oder nicht, die Frage nach der Beständigkeit des Volumens bleibt doch der Mittelpunkt der Silikatzementforschung.

Zum Nachweis der Kontraktion der Silikatzemente benutzte Proell Glasröhren, die mit einem Zementring umlegt wurden. Die Glasröhren hatten einen Durchmesser von $1-1^1/_2$ cm, die Zementschicht war etwa 1 mm dick. Die Zementringe verhielten sich wie folgt:

I. In der Feuchtigkeit und Temperatur der Stubenluft:
Einen Längsriß nach 7—15 Stunden.
Ringe von Phosphatzement zeigten keine Risse.

II. Hohlträger unter Luftabschluß.
(Überzug mit Paraffin) etwa 7 Tage raumbeständig, nach 3 Monaten schmale Längsrisse. Wird das Paraffin entfernt und der Hohlträger unter Wasser gebracht, tritt keine Veränderung ein. Beim Verbleiben in der Luft tritt wiederum Kontraktion ein.

III. Hohlträger in 37° warmer Flüssigkeit.
Bei mehreren Silikatzementen stellt sich eine deutliche Kontraktion heraus. Der Längsriß trat innerhalb Stunden oder Tagen ein. Nur einige Zemente blieben während drei Monate langer Beobachtungszeit raumbeständig.

Eine weitere Art der Untersuchung durch Proell fand in Glasnäpfchen statt, welche gewissermaßen die Kavitäten darstellen sollen. Die Silikate wurden in die Näpfchen gefüllt und unter 37° in Flüssigkeit belassen. Eine Anzahl der Silikatfüllungen lockerte sich innerhalb acht Tagen.

Richter legte dann bei seinen Untersuchungen Wert darauf, die Mundverhältnisse möglichst genau nachzuahmen und legte die so gefüllten Zähne in Farblösung. Später wurden die Zähne auseinandergesprengt und untersucht, wieweit die Farblösung vermocht hatte, zwischen der Zahnwand und der Füllung einzudringen.

Ebenfalls auf der Prüfung des Eindringens einer Farbstofflösung beruht eine Prüfungsmethode Schönbecks (zit. nach Hensel). Die Ergebnisse dieser Prüfungen waren auch eine bei den Fabrikaten in verschiedenem Maße vorhandene Schrumpfung, für welche Schönbeck eine besondere Meßvorrichtung konstruierte. Dem gleichen Zwecke diente die von Remmler angewandte Methode (nach Proell). Remmler fand seine Vergleichswerte für die Schrumpfung auf einem für diesen Zweck besonders eingestellten Bronzestab. Die Schrumpfung betrug bis zu 3%. Proell erwähnt dies in seinem Nachtrag über die Silikatzemente und folgert hieraus: „Praktisch genommen würde sich bei einer Füllung von 3 mm Durchmesser aus einem Zement, das 2% Schrumpfung zeigt, ein Spalt von — im ungünstigsten Falle — 60 μ bilden, Raum genug für die Einwanderung von Bakterien zwischen Füllung und Zahngewebe.“ Drei neue Arten von Prüfung gibt Dieck an.

a) Prüfung nach Art der Bauzemente.

Plättchen aus Silikatzementen werden in Wasser von 37° längere Zeit aufbewahrt. Volumenveränderungen würden sich durch Haarrisse bemerkbar machen.

b) Pyknometerprüfung.

c) Prüfung von Präzisionszylindern in der Federleere bei 37°. Dieck fand in keinem Falle Schrumpfung. Nur Transluzin zeigte in der Federleere geringe Expansion.

Bei der Enthydratisierung der Silikatmasse kontrahierte sich diese stark und verlor den Zusammenhalt der Masse. Wurde die Masse eine halbe Stunde lang in Wasser belassen und dann ausgetrocknet, verlor sie bei kreidigem Aussehen an Härte. Wieder im Wasser aufbewahrt, kehrten die alten Eigenschaften zurück (?).

Zwischen den ersten Hohlkörperversuchen Proells und der methodischen Prüfung der Silikate durch Dieck liegen über 10 Jahre. Vergleicht man die Resultate nach dieser Zeitspanne, in der die Hersteller einzig an der Verbesserung dieses Füllmaterials gearbeitet haben, dann könnte man glauben, die von Proell gerügte Schrumpfung in körperwarmer Flüssigkeit wäre bei den heutigen Silikatzementen nicht mehr vorhanden, während die Erscheinungen bei der Aubewahrung in Stubenluft und Temperatur (Enthydratisierung) noch die gleichen geblieben sind. Den ersten Schluß läßt der Vergleich aber deshalb nicht zu, weil erstens die Versuchsanordnung eine andere ist, zweitens aber deshalb, weil Proell kein Mischungsverhältnis angibt, obwohl von ihm erwähnt wird, daß gerade das Mischungsverhältnis den Ausfall der Schrumpfung als Vorgang wie auch zeitlich verändern kann.

Die Vorgänge bei der Enthydratisierung, d. h. die hierbei stattfindende Kontraktion ist eng und unzertrennlich mit der Chemie der Silikatzemente verknüpft. Es handelt sich hierbei um die Abgabe von Wasser. Ob es sich hierbei nur um das zur Abbindung notwendige Kristallwasser handelt, ist bisher nicht geklärt.

Jedenfalls behalten die Schutzmaßnahmen gegen die Gefahr der Austrocknung ihre Geltung. Leider werden sie in praxi nur wenig angewandt und ein guter Teil von herausgefallenen Silikatfüllungen ist durch diese Fahrlässigkeit verursacht. Es sollte daher bei ausgesprochenen Mundatmern die Silikatzementfüllung nicht gelegt werden. Kamen Silikatfüllungen gelegentlich einer späteren Behandlung unter Kofferdam, dann müssen sie mit Paraffin oder Lack überzogen werden.

Die Prüfungsmethode Proells hat vor allem den Vorzug der einfachsten Handhabung und des am besten sichtbaren Resultats am Hohlkörper. Der Vorwurf, der den Hohlkörperversuchen gemacht wird, daß der Ausdehnungskoeffizient des benutzten Glases die Hauptursache der Volumenveränderung sei und nicht der Ausdehnung des Zahnes entspreche, wurde von Proell widerlegt. Der Ausdehnungskoeffizient der von Proell benutzten Gläser betrug etwa 0,000 004. Ein Wert, den man praktisch vernachlässigen kann, wenn es sich darum handelt, Vergleichswerte zu erhalten. Mehr als Vergleichswerte lieferten aber doch auch die umständlichen Versuche Richters nicht! Die Hohlkörperversuche verlangen keine kostspielige Apparatur, kein mühsame.

Abwägen, kein Ablesen von vielen Dezimalen. Nur eine Glasröhre oder ein Glasstäbchen, das selbst mit einem linearen Ausdehnungskoeffizienten, der erst in der 7. und 8. Dezimale auftritt, nur Pfennige kostet. Gewiß entsprechen die Versuche in bezug auf die Nachahmung der Mundverhältnisse keiner Genauigkeit. Wenn wir aber nur feststellen wollen, ob überhaupt Kontraktion eintritt, dann genügt uns die Beobachtung der Zementringe völlig.

Der erste Teil meiner Versuche soll eine Nachprüfung der Hohlkörperversuche Proells sein unter Zugrundelegung des von Dieck angegebenen Mischungsverhältnisses und einer ungünstigen Veränderung desselben.

Zu diesen Versuchen, wie zu meinen Versuchen überhaupt, benutzte ich die neuesten Zusammenstellungen der bekanntesten Silikatzemente Ascher, Havardid Silikoll, Treyolit und Transluzin.

Parallel laufen Versuche mit:

Drala Steinzement,

schnellhärtendem Havardzement.

Zunächst wandte ich mich an die Firma Karl Zeiß in Jena, um ein Glas zu erhalten, dessen linearer Ausdehnungskoeffizient möglichst gering ist. Das Meßlaboratorium dieser Firma machte mich auf ein Sonderglas des Glaswerkes Schott & Gen., Jena aufmerksam. Von dort erhielt ich dann Glasstäbe von etwa 1 cm Stärke und dem linearen Ausdehnungskoeffizienten

von 0,000 000 56.

Die Zemente wurden auf einer Glasplatte mit Beinspatel angerührt, nachdem das Pulver in dem von Dieck angegebenen günstigsten Mischungsverhältnis abgewogen war. Die Tropfen der Flüssigkeit wurden mit einer Pipette beigegeben. Um jeglichen Fehler im Mischungsverhältnis zu vermeiden, wog ich mehrmals je einen Tropfen der Flüssigkeit und stellte das Durchschnittsgewicht mit 0,35 g fest. Für das von Dieck nicht geprüfte Mischungsverhältnis von Treyolit fand ich, daß es dicker als normal angerührt werden muß, ähnlich dem Transluzin.

Das Mischungsverhältnis nach Dieck.

Silikoll:	0,5 g	5 Tropfen.	Ascher:	0,5 g	6 Tropfen
Transluzin:	0,58 g	5 Tropfen	Havardid:	0,5 g	5 Tropfen.
	für Treyolit gefunden:		0,58 g	5 Tropfen.	

Die Glasstäbe wurden nun ringförmig angerauht und mit einem etwa 1 bis $1^1/_2$ mm dicken Zementring umgeben. Gemäß der von Dieck angegebenen Empfindlichkeitsdauer blieben die Zementringe 9—16 Minuten lang unter Vaseline an der Stubenluft und Temperatur. Dann erfolgte die Aufbewahrung in einem Glasbehälter mit verdünntem Speichel, dessen Temperatur ich im Wasserbade auf 37° hielt. In der ersten Woche beobachtete ich die Zementträger während des Tages stündlich. Ich konnte nach Ablauf von 10 Tagen an allen Zementen feine Haarrisse erkennen, die vom 6. Tage ab in der Reihenfolge: Silikoll, Transluzin, Treyolit, Ascher, Havardid auftraten. Offenbar kontrahiert die äußerste Schicht mehr als die den Glasstäben anliegende, es kontrahiert also der größte Umfang. Die Beobachtung wurde 6 Wochen lang fortgesetzt, ohne daß ich einen durchgehenden Querriß feststellen konnte.

Die Flüssigkeit hatte sich in den ersten Tagen so stark flockig getrübt, daß ich am dritten Tage die Flüssigkeit erneuerte. Beim Herausnehmen aus der Flüssigkeit veränderten sich die Zementringe wie folgt:

Name	Sprünge	Quer durchgerissen
Ascher . . .	nach 24 Minuten	nach 45 Minuten,
Silikoll . . .	„ 6 „	„ 13 „
Havardid . .	„ 28 „	„ 43 „
Treyolit . .	„ 7 „	„ 13 „
Transluzin .	„ 7 „	„ 24 „

Die Phänomene der Disqualifizierung durch die Enthydratisierung treten ein. Speziell die Kontraktion vollzieht sich hörbar mit breiter Spaltbildung.

Die Zementhohlträger aus Drala und Havardid waren gesondert in einen Glasbehälter mit verdünntem Speichel aufbewahrt. Die Flüssigkeit zeigte keine Trübung während der ganzen Dauer der Beobachtung. Bei der Enthydratisierung zeigten sich weder Haarrisse noch Sprünge.

Parallel zu dieser Versuchsreihe stellte ich unter gleichen Bedingungen Zementträger auf, deren Mischungsverhältnis absichtlich so geändert wurde, daß 0,3 g Pulver auf 7 Tropfen der Flüssigkeit kamen. Hierbei erreichte ich keineswegs eine sehr dünne Konsistenz. Die Masse ließ sich auf der Platte gerade noch ausstreichen, ohne hinter den Spatel zu rollen. Die Wirkung des veränderten Mischungsverhältnisses auf der Volumenbeständigkeit war bei der Mehrzahl schon nach einigen Minuten in Haarrissen und Querrissen erkenntlich. Nach etwa einer Woche waren die Zementringe ohne Ausnahme von den Stäben abgefallen. Es war in mundwarmer Flüssigkeit eine starke Kontraktion eingetreten.

Der zweite Teil meiner Untersuchungen erstreckte sich auf die Prüfung der Silikatzemente nach Art der Bauzemente.

Zu diesem Zweck wurden die rite angerührten Zemente zwischen zwei Spiegelglasplatten zu Plättchen gepreßt (4—5 cm breit und 1—2 mm dick). Diese Plättchen zeigen nach dem Erhärten eine sehr glatte Oberfläche. Bei auftretender Kontraktion sollen sich Haarrisse am Rande des Plättchens zeigen. Bei Expansion treten die Haarrisse in der Mitte des Plättchens auf.

Nachdem die angefertigten Plättchen mit einem schwachen Überzug von Vaseline versehen waren, wurden sie in Wasser von Mundtemperatur gelegt und aufbewahrt. Zum Vergleich wurden Plättchen von Phosphatzementen ebenfalls hergestellt und genau wie die Silikatzemente aufbewahrt und beobachtet. Am ersten Tage wurden alle Versuchsplättchen nach zwei Stunden aus dem Wasser genommen. Dies geschah zur Vermeidung von Beschädigungen der Oberfläche mit einer Wattepinzette. Dann wurde der Vaselinüberzug, soweit noch vorhanden, entfernt, das Plättchen wieder angefeuchtet und nun die Oberfläche unter zehnfacher Vergrößerung beobachtet. Überhaupt wurde ein Austrocknen bei dem Herausnehmen der Plättchen vermieden, um einer hierdurch hervorgerufenen Kontraktion vorzubeugen. Die Beobachtungen wurden in den ersten 14 Tagen dreimal täglich vorgenommen, ohne daß Veränderungen der Oberfläche oder Haarrisse bemerkt werden konnten. In den folgenden zehn Wochen wurde unregelmäßig mehrmals in der Woche jedes

Plättchen von beiden Seiten untersucht. Hierbei zeigten sich im Verlaufe der dritten Woche randständige Haarrisse, die am besten mit schräg auffallendem Licht erkannt wurden. Der Zeitunterschied zwischen den einzelnen Silikatzementen war nicht erheblich. Auch die Beobachtung ist nicht so einfach wie bei den Hohlkörperchenversuchen. Es kommt sehr viel auf das richtige Einfallen der Lichtstrahlen und auf die Tranparenz an, wobei die Silikate mit größter Transparenz am besten die Haarrisse zeigten.

Bei den vergleichenden Beobachtungen an Phosphatzementen konnten keine Haarrisse festgestellt werden. Meine Versuche erfuhren dann eine Ausdehnung auch auf eine eventuelle Formänderung durch Expansion. Diese Versuche füllen den dritten Teil der Untersuchungen aus.

Ich benutzte zu diesen Untersuchungen eine Federleere, die auch schon von Dieck zu diesem Zweck angegeben wird. Während Dieck die Präzisionszylinder zwischen die Klauen der Federleere brachte, verlegte ich die Messung an den gefüllten Zahn selbst.

Hierbei ging ich von der Ansicht aus, daß die Expansion zweierlei Ursache haben kann.

I. Quellung durch Hydratisierung.

Diese würden auch die Präzisionszylinder zwischen der Federleere anzeigen.

II. Quellung durch das Bestreben der Füllung, elastisch aus der Höhle herauszutreten, in die sie gedrückt wurde.

Die aus beiden resultierende Expansion ist aber nur am Zahn selbst festzustellen.

Die von mir benutzte Federleere hatte eine Meßweite von 12 mm und einen Nonius für $^1/_{20}$ mm.

Nun wurden mehrere extrahierte obere Inzisivi mit Kavitäten auf der labialen Fläche versehen. Die palatinale Fläche wurde angerauht. Nach Füllung der Kavitäten und Überziehen derselben mit Paraffin wurden die Zähne in mundwarmes Wasser gelegt. Hier verbleiben sie bis zur völligen Erhärtung der Füllungen. Erst dann kommen die Zähne zwischen die Federleere.

Ich hielt es für notwendig, die Feder dieser Leere etwas abzubiegen, damit sie der erwarteten Expansion keinen zu großen Widerstand am Meßpunkte entgegensetzen konnte.

Das Paraffin wurde entfernt und die Versuchsanordnung in mundwarmes Wasser gelegt. Im Aufbewahrungsgefäß war die Federlere am festen Schenkel schwebend befestigt.

Ich beobachtete innerhalb 48 Stunden eine Quellung bei Transluzin, Treyolit, während bei Havardid und Ascher diese Quellung trotz Wiederholung des Versuches ausblieb.

Zusammenfassend beantworte ich die Frage, ob die Silikate in Form und Volumen beständig sind, wie folgt:

1. Die bei der methodischen Prüfung der Silikatzemente von Dieck gefundenen Werte für

I. Druckfestigkeit,

II. Festigkeit gegen Stoß und Schlag,

III. Festigkeit gegen Durchbiegung

lassen den Schluß zu, daß die Silikatzemente in diesen Eigenschaften den an sie gestellten Anforderungen genügen.

2. Eine Veränderung der Form erfahren die Silikatfüllungen durch die chemischen und mechanischen Angriffe, welche durch die Verhältnisse im Munde bedingt sind.

Eine Verbesserung des Härtegrades ist daher von den Herstellern anzustreben.

3. Die Versuche über die Volumenbeständigkeit der Silikate ergaben, daß

I. Zementringe auf Glasstäben in mundwarmer Verdünnung von Speichel deutliche Symptome von Schrumpfung zeigten, auch wenn das von Dieck angegebene Mischungsverhältnis innegehalten wird.

II. Bei einer ungünstigen Veränderung des Mischungsverhältnisses zeigt sich die Schrumpfung in weit stärkerem Maße.

III. Zementplättchen zeigten in mundwarmer Flüssigkeit aufgehoben randständige Haarrisse (3. Woche).

IV. Die Prüfung der Expansion in der Federleere am gefüllten Zahn ergab bei einigen Silikatzementen eine meßbare Quellung.

Die Silikatzemente können nicht als ideales Füllmaterial bezeichnet werden. Sie können Flüssigkeit aufnehmen und abgeben und zeigen hierbei Veränderungen des Volumens. Es erscheint daher geboten, von einer Füllung der Frontzähne mit Silikatzement abzusehen, wenn der betreffende Patient Mundatmer ist. Außerdem aber auch die Schutzmaßregeln anzuwenden, die eine Austrocknung von Silikatfüllungen unter Kofferdam verhüten können (Lack oder Paraffin).

Auch die Hersteller sollten dazu beitragen, daß ihre Silikate sorgfältig verarbeitet werden, indem sie die Gebrauchsanweisungen den neuesten Erfahrungen entsprechend gestalten und ihren Packungen Mittel zur richtigen Dosierung beigeben.

Die dem „Silikoll" beigegebene Pipette gestattet eine gute Dosierung der Flüssigkeit. Zur Dosierung des Pulvers müßte der Packung ein Näpfchen beigegeben werden, das gestrichen voll diejenige Menge Pulver enthält, welche mit einem Tropfen verrührt, das günstigte Mischungsverhältnis ergibt.

Mikrophotographische Aufnahmen von Silikatzementen, die meine Befunde erläutern sollen, behalte ich mir vor, einer späteren Veröffentlichung beizugeben.

Literatur.

1908: Richter, Robert: Weitere Erfahrungen und Versuche mit Silikatzementen. Vortrag, gehalten in der Berliner zahnärztl. Vereinigung 16. Nov. — 1910: Feiler, Erich: Der Schutz der Pulpa unter Silikatzementfüllungen. Vortrag, gehalten auf der Jahresversammlung des Zentralvereins deutscher Zahnärzte. — Fischer, Guido: Die Biologie der menschlichen Zahnpulpa. Dtsch. Monatschr. f. Zahnheilk. H. 1. — 1912: Wustrow, Paul: Über den Schutz der Pulpa unter Silikatzementfüllungen. Zahnärztl. Rundschau. Nr. 28. — 1913: Proell: Exprimentelle Untersuchungen über die Ursache des Zahnpulpentodes unter Silikatzementen nebst theoretisch-praktischen Studien. Dtsch. Monatsschr. f. Zahnheilk. H. 2. — Abraham: Pulpatod unter Silikatzementfüllungen. Dtsch. Monatsschr. f. Zahnheilk. H. 7. — Andresen, M.: Über Silikatzemente. Dtsch. Monatsschr. f. Zahnheilk. H. 9. — Fraenkel, Ernst: Über Silikatzement und Pulpentod. Dtsch. Monatsschr. f. Zahnheilk. H. 7. — Proell: Erwiderung auf Herrn Dr. Greves vorstehenden Artikel. Dtsch. Monatsschrift f. Zahnheilk. H. 5. — Richter: Welche Bedeutung hat die Robert Richtersche Silikatzementprobe als sog. Prüfungsnorm für die schnelle Wertbestimmung der Silikatzemente. Dtsch. Monatsschr. f. Zahnheilk. H. 4. — 1916: Proell: Nachträgliches über Silikatzemente. Dtsch. Monatsschr. f. Zahnheilk. H. 4. — 1922: Dieck: Über methodische Prüfung der Silikatzemente. Dtsch. Monatsschr. f. Zahnheilk. H. 8. — Derselbe: Über methodische Prüfung der Silikatzemente. Dtsch. Monatsschr. f. Zahnheilk. H. 10. —

Majut: Zur Analogie von Zahn und Knochen. Dtsch. Monatschr. f. Zahnheilk. H. 8. — Mamlock: Plastische Füllungen. Dtsch. Monatsschr. f. Zahnheilk. H. 23. — Rebel, H. H.: Haben unsere Aluminiumphosphatfüllungen (Silikatzemente) eine spezifisch schädigende Wirkung auf die Pulpa? Dtsch. Monatsschr. f. Zahnheilk. H. 24. — Wustrow: Pulpaschädigungen durch unsere Zemente und ihre Bedeutung für die prothetische und konservierende Zahnheilkunde. Dtsch. Monatsschr. f. Zahnheilk. H. 24. — 1923: Feiler, E.: Beitrage zur Biologie des Zahnbeines und der Pulpa. Dtsch. Monatsschr. f. Zahnheilk. H. 3. — Hensel, Max: Über die Methoden der Silikatzementfüllungen, ihre Vereinfachung und Bewertung. Dtsch. Monatsschr. f. Zahnheilk. H. 16. — Jaffke, Franz: Feinheitsprufung einiger Silikatpulver. Dtsch. Monatsschr. f. Zahnheilk. H. 9. — Palazzi (Mailand): Über die anatomischen Veränderungen der Zahnpulpa im Gefolge von Silikatzementfüllungen. Zeitschr. f. Stomatol. H. 5. — 1924: Fasoli (Mailand): Silikatzemente und Pulpaveränderungen. Zeitschr. f. Stomatol. H. 4. — Geyer, C. F.: Über Silikatzemente. Dtsch. zahnärztl. Wochenschr. 15. Mai. — Palazzi: Einige Konklusionen aus meinen dreijährigen Experimenten über die Veränderungen der Zahnpulpa nach Füllungen mit Silikatzementen. Zeitschr. f. Stomatol. H. 4. — Schwarzschulz: Ein Beitrag zur Lösung des Silikatproblems. Martinsdruckerei Cassel.

Auszüge.

Hensen (Hamburg): **Beiträge zu den Beziehungen zwischen Augen- und Zahnerkrankungen.** (Münch. med. Wochenschr. 11. April 1924 S. 470.)

Der Vortrag, den der Privatdozent Dr. Hensen im zahnärztlichen Verein Hamburg gehalten hat, ist ein sehr beachtenswerter Beitrag zu den Beziehungen der Zähne zum Gesamtorganismus. Wir geben die Fälle, die er anführt, im Auszug hier wieder.

Im ersten Falle hatte eine 30jährige Frau anfallsweise Tränenträufeln, für die der Befund an den Augenteilen keine Erklärung gab. Die Frau gab auf Befragen an, daß das Tranen oft mit Zahnschmerzen zusammen auftrat. Extraktion der vorhandenen faulen Zahnstümpfe und Sanierung der Mundhöhle brachte dauernde Heilung.

Ein 20jähriges Mädchen hatte eine stark gerötete Schwellung von Pflaumengröße an der seitlichen Nasenwand in der Höhe des Tränensacks. Die Tränenwege zeigten sich jedoch normal. Aus dem Nasenloche floß reichlich dicker stinkender Eiter. In der Nasenklinik war akute Stirnhöhlen- und Siebbeinentzündung diagnostiziert worden. Im gleichseitigen Oberkiefer stand ein stark kariöser Zahn, der auf Klopfen empfindlich war. Eine Schwellung am Oberkiefer und Druckempfindlichkeit bestand nicht. Die Entzündung konnte sich aber durch den Knochen hindurch fortgepflanzt haben. Der Zahn wurde ausgezogen und tags darauf war die Eiterung aus der Nase fast verschwunden und die Schwellung an der Nase bedeutend geringer geworden. Völlige Heilung in einigen Tagen.

Zwei Falle von Orbitalphlegmone heilten nach dem Ausziehen gleichseitiger schwer wurzelkranker Zähne aus. Beteiligung der Kieferhöhle konnte nicht nachgewiesen werden. In einem dritten Falle Thrombophlebitis orbital mit starker Schwellung der Backe nach Extraktion eines Zahnes. Eine Inzision am unteren Orbitalrande förderte viel stinkenden Eiter zutage (Anaerobiereiter). Der Kranke starb am anderen Tage. Es fand sich eine ausgedehnte Thrombosierung der Orbitalvenen, des Sinus cavernosus und sigmoideus sowie eitrige Pachymeningitis. Die Kieferhöhle intakt.

Eine 20jährige Frau litt an einer schweren linksseitigen Iritis. Im Munde befanden sich zahlreiche Wurzelreste, jedoch keine Zahnschmerzen. Nach Extraktion der Wurzeln besserte sich das Augenleiden bis zum anderen Tage ganz bedeutend; in 8 Tagen völlige Heilung.

Ein 50jähriger Arbeiter hatte im rechten Auge eine mäßig starke Iritis mit viel Kopfschmerzen. Dabei chronische Siebbeinzelleneiterung mit großen polypösen Wucherungen. Sehr defektes Gebiß mit Schwellung des Zahnfleisches. Die Nasenpolypen wurden abgetragen. Der Kranke zögerte, sich die schlechten Zähne ausziehen zu lassen; als er sich endlich doch dazu entschlossen hatte, besserte sich das Auge sofort. Die Zahnwurzeln zeigten an der Spitze Granulome.

Ein 16jähriges Mädchen hatte seit 4 Wochen eine Entzündung beider Augen mit Sehverschlechterung, Iridozyklitis und Neuritis optica. Die Zähne waren kräftig und gesund; nur der $\overline{6}$ wies tiefe Karies auf, verursachte aber keine Beschwerden und reagierte auf Klopfen nicht. Der Zahn wurde, besonders da er im Unterkiefer stand, vorläufig nicht ausgezogen. Nach 2 Wochen wurde die Kranke bei einer Schneeballbalgerei von einem Ball gegen die linke Backe getroffen. Schwellung, in den nächsten Tagen Parulis am $\overline{6}$.

Inzision der Parulis. Besserung der Augenleiden. Ausziehen des Zahnes. Nachuntersuchung nach 2 Monaten ergab normale Pupille und volle Sehschärfe. Das Übergreifen der Entzündung eines kariösen unteren Zahnes links auf beide Augen ist schwer erklärlich; es muß Toxinwirkung angenommen werden, wahrscheinlich Anaerobiertoxine.

Bei einem 50jährigen Manne trat im Anschluß an Parulis zweimal Iritis und Neuritis optica mit zentralem Skotom auf. Extraktion mehrerer Molarenstümpfe brachte wesentliche Besserung der Augenleiden. Iritis sofort geheilt. Das Skotom verlor sich erst ganz allmählich. Jul. Parreidt.

W. Dieck (Berlin): **Das Gebiß des diluvialen Homo mousteriensis Hauseri und seine Rekonstruktion.** (Odontologisk Tidskrift 1923. Nr. 3.)

Unter den diluvialen Funden zeigt der in der Überschrift genannte Schädel das besterhaltene Gebiß. Dieck hat bereits früher eine Rekonstruktion versucht, die wegen gewisser Schwierigkeiten als nicht ganz gelungen bezeichnet werden mußte. Immerhin war es gelungen, durch Abformung der Zähne und Ausguß derselben in Silber sie so in einen Artikulator zu stellen, daß die Rekonstruktion vorgenommen werden konnte. Die rechte Seite zeigt ein normales Aussehen, die Weisheitszähne sind im Durchbruch begriffen und artikulieren nicht. Die linke Seite zeichnet sich durch einen retinierten Eckzahn und die Persistenz des entsprechenden Milchzahnes aus. Diese Stelle war ungenau. Das Vordergebiß zeigte die Anordnung des modernen Europäers. Das Gebiß zeichnet sich durch völlige Geschlossenheit aus. Der Unterkiefer weist die mächtige Entwicklung der Neandertalrasse auf. Durch ausgezeichnete Abbildungen in natürlicher Größe ist das Gebiß in verschiedenen Ansichten reproduziert.

Es folgen nun die Maße, verglichen mit dem rezenten Gebiß und eine genaue anatomische Beschreibung. Bemerkenswert ist, daß der zweite Molar im Ober- wie im Unterkiefer die ersten an Größe übertrifft, und daß der untere Molar fünfhöckerig ist, was den Anthropoiden entspricht.

Auffallend ist ferner die Weite der Pulpahöhle und der Wurzelkanäle. Die Wurzeln haben durchweg eine beträchtliche Dickenentwicklung, besonders im Oberkiefer. Dagegen ist gegenüber den rezenten Menschen die Höhe der schmelzgedeckten Kronenteile gering, sie machen einen gedrungenen Eindruck.

Das individuelle Alter des Fundes wird auf 14—15 Jahre geschätzt, was mit den eben im Durchbruch begriffenen Weisheitszähnen begründet wird, besonders in der Annahme, daß dieser Zahn verschiedentlich früher als heute erschienen ist. Das geologische Alter ist je nach den Schätzungszahlen der Dauer der Eiszeiten verschieden: vielleicht $^1/_2$—1 Million Jahre, vielleicht auch nur 100—150 Tausend Jahre.

In einer Nachschrift wird mitgeteilt, daß auch die Loslösung der festen Teile gestattet werden soll, wodurch die Herstellung der vollen Artikulation und die Anpassung an den ganzen Schädelbau möglich sein wird. Greve (Erlangen).

Wälisch: Die Überbelastungstheorie. (Zeitschr. f. Stomatol. 1923. H. 8.)

Als Beitrag zu der in Heft 12, 1922, erschienenen Arbeit Peters ergreift der Verf. das Wort und betont, daß Karolyi in einer persönlichen Aussprache seine gegen diese Theorie vorgebrachten Gründe nicht zu seiner Zufriedenheit zu entkräften vermochte. Die Theorie Karolyis fand geteilte Aufnahme; sie wurde von Peter in verschiedenen Punkten korrigiert. Insbesondere wendet sich Wälisch gegen die Annahme, daß die an Alveolarpyorrhöe Leidenden Knirscher sein müssen, denn bei weitem nicht alle Knirscher leiden an Alveolarpyorrhöe. Auch vom pathologisch-anatomischen Standpunkt aus versucht Wälisch die Unhaltbarkeit dieser Theorie nachzuweisen. Erst durch den pathologischen Zustand des Periostes entsteht eine Überlastung der Zähne. Nach dem Gesetz des einarmigen Hebels läßt sich diese Theorie nicht aufrecht erhalten, denn dann müßten in erster Linie die Molaren überlastet und von Alveolarpyorrhöe befallen werden. Als weiteren Gegenbeweis führt Wälisch die hereditäre Belastung an, daß Kinder gesunder Eltern bei Erreichung eines bestimmten Alters — etwa nach Vollendung des 30. Jahres — von Pyorrhöe befallen werden, ohne je geknirscht zu haben.

Wälisch persönlich betrachtet die in Fachkreisen so populär gewordene Überlastungstheorie nur als begünstigendes und nicht als ursächliches Moment bei der Entstehung der Alveolarpyorrhöe. R. Hesse (Döbeln).

Sicher: Fazialisparesen nach Leitungsanästhesien an den Kiefern. (Zeitschr. f. Stomatol. 1923. H. 8.)

Sicher unterzieht Schuberts Arbeit über das gleiche Thema (Dtsch. Vierteljahrsschr. f. Zahnheilk. Bd. 4. H. 3/4. 1921) einer kritischen Betrachtung, da diese Arbeit nach seiner Auffassung gegen die zu Recht bestehenden Lehren verstößt.

Die Angaben Kühns über die Abduzenzlähmungen nach Injektion am Foramen mandibulare, die Schubert anzweifelt, werden von Sicher als durchaus möglich anerkannt.

Weiter ist nach Schuberts Angaben die Ursache der Fazialisparesen darin zu suchen, daß das mehr oder weniger zu hoch angelegte Depot entweder die Chorda tympani an ihrer Einmündungsstelle in den Lingualis oder gar ihren Schnittpunkt mit dem Nervus alveol. inf. oder aber den Nervus auriculo-temporalis erreicht und mitanästhesiert. Im ersten Falle ist eine totale, im zweiten eine partielle Fazialislähmung die Folge. Wird der Nervus buccinatorius, der etwa in der Höhe der Kauflächenebene der oberen Molaren den vorderen Rand des Processus coronoideus kreuzt, durch zu hohen Einstich oder Abweichen der Nadel nach lateral anästhesiert oder zur Erreichung der Anästhesie der äußeren Fläche des Alveolarfortsatzes am Unterkiefer durch Einspritzung in die Umschlagfalte in der Gegend des 1. Molars ausgeschaltet, so kann auch durch seine Anastomose mit den R. buccales des Nervus facialis eine Gesichtslähmung hervorgerufen werden.

Gegen diesen Gedankengang, die Anästhesie eines Nerven lähme einen anderen, der mit dem ersten durch Anastomosen verbunden ist, kämpft Sicher aufs energischste an und beweist seine Unmöglichkeit an mehreren Beispielen. Zum Schluß gibt uns der Verf. eine einwandfreie Erklärung für die Entstehung der partiellen und totalen Fazialisparesen nach Mandibularanästhesien.

Sicher betont eingangs sehr richtig, daß Arbeiten polemischen Inhaltes meist sehr unangenehm auffallen, daß sie aber unumgänglich werden, wenn in krasser Weise gegen die Wissenschaft und deren Lehren verstoßen wird. R. Hesse (Döbeln).

Paul Golaz: Die Alveolarpyorrhöe, eine Folge der Veränderungen der Blutazidität. (Revue mensuelle suisse d'odontologie 1923. H. 3.)

Nach Ansicht des Verf. ist die Alveolarpyorrhöe eine Folge der Arthritis. Das Blut das im allgemeinen eine neutrale Flüssigkeit ist, enthält saure Salze und sogar eine freie Säure: Acidum carbonicum. Bei krankhaften Erscheinungen kann es zu einer Hyperazidität des Blutes kommen, die meist auch im Urin erkenntlich wird. Außerdem entstehen noch andere Säuren: Acid. lacticum, Acid. uricum, Acid. oxalicum, Acid. aceticum, Acid. oleicum usw., die man ebenfalls im Harn wiederfindet. Unter den Arthritikern findet man solche mit sehr stark, mittelstark und weniger stark saurem Blut. Die Arthritis beginnt meist mit Dyspepsie, der eine Überproduktion von Säuren folgt. Neben der Hyperazidität besteht eine Bradykardie, weil das mit einer anormalen Menge Säure beschwerte Blut weniger rasch zirkuliert. Hierdurch erfolgt eine langsamere Ernährung der Gewebe, auch das Zahnfleisches und Zahnsteinablagerungen, die die Entstehung der Alveolarpyorrhöe begünstigen. Als prophylaktisches Mittel empfiehlt Golaz: Reichliches Trinken, mäßiges Leben und Verzicht auf Alkohol. — Das Blut passiert die Lungen weniger häufig und wird saurestoffarm. Infolge von Mangel an festen Stoffen verliert es seine Klebrigkeit; an Stelle der Bradykardie tritt die Tachykardie. Die verlangsamte Gewebsernährung wird in eine „galoppierende Ernährung" umgewandelt. Schließlich, wenn die Hyperazidität durch die früher oder später eintretende Kachexie den Übergang zur Hypoazidität herbeigeführt hat, kommen noch andere Ursachen hinzu, die diese Zustände begünstigen: Klima, Lebererkrankungen u. a. m. Ein derart verändertes Blut trägt zur Entstehung der Alveolarpyorrhöe wesentlich bei. Die kleinen Gefäße zwischen Kiefer und Zementgewebe und die ligamentären Fasern dilatieren. Wahrscheinlich entstehen auch Gefäßobturationen durch Phosphatniederschläge, wodurch die Zirkulation an gewissen Stellen ganz aufhört und Gewebstod und Nekrose eintritt. Man muß also bei der Alveolarpyorrhöe prophylaktisch die Blutazidität beobachten. Therapeutisch genügt die Fortnahme des Zahnsteines allein nicht, wenn man sein Wiederauftreten nicht verhindert und nicht zugleich den Allgemeinzustand beachtet oder die Kontrolle der Herztätigkeit unterläßt. Die Hyperazidität bekämpfe man durch Phosphorsäure (H_4PO_3). Man findet sie in kleinen Mengen in Gemüse, Fleisch und Brot; außerdem gebe man 30–60 Tropfen pro die in Wasser. R. Hesse (Döbeln).

B. R. Bakker: Die Erhärtungszeit des Gipses. (Zeitschr. f. Stomatol. 1923. H. 7.)

Um den Grad der Beschleunigung oder Verzögerung der Erhärtung des Gipses festzustellen, gibt Bakker eine Methode an, die den Ablauf des Hydratationsprozesses bestimmt. Dieser Ablauf bedeutet im allgemeinen das Erhärten des Gipses. Die Methode beruht auf dem Vikatschen Nadelapparat, den Bakker ausführlich beschreibt, den der Leser jedoch im Original studieren muß, wenn er ihn verstehen will. Für die thermometrische Methode bedient sich Bakker eines Wasserbades. Auf die Schnelligkeit des Hydratationsprozesses sind von Einfluß:

1. Die Katalysatoren verschiedenster Art, wie: Kaliumsulfat K_2SO_4, Kaliumnitrat KNO_3, Kaliumchlorid KCl, Kaliumkarbonat K_2CO_3, Alaun, Aluminiumsulfat $Al_2(SO_4)$, Natriumsulfat Na_2SO_4, Natriumnitrat $NaNO_3$, Natriumkarbonat Na_2CO_3, Natriumchlorid NaCl, Natriumtetraborat (Borax). Die Ergebnisse sind im einzelnen in Kurven niedergelegt.

2. Die Temperatur der Reagentien und der Umgebung. Die schnellste Erhärtung erzielt man bei: Thermostat 37°, Gips 15 g, Lösung 70 g. Diese Voraussetzungen stimmen im wesentlichen mit den Bedingungen, unter denen der Abdruck genommen wird, überein.

3. Einflüsse des Verhältnisses von Wasser und Gips.

Der Verf. wird später versuchen, festzustellen, welchen Einfluß die Beimengung der oben erwähnten Stoffe auf die übrigen Eigenschaften des Gipses hat, z. B. auf die Erhärtungsexpansion oder -kontraktion. R. Hesse (Döbeln).

Knaffl-Lenz: Die elektrolytische Assoziationstheorie. (Zeitschr. f. Stomatol. 1923. Heft 7.)

Der Verf. greift auf die von Arrhenius 1887 aufgestellte Theorie der elektrolytischen Dissoziation zurück, die für die heutige wissenschaftliche Elektrochemie von großer Bedeutung geworden ist. Nach einem kurzen geschichtlichen Rückblick auf die Entwicklung der Elektrizitätslehre wendet sich der Verf. zur Theorie von Arrhenius, die folgendermaßen formuliert wird:

„Elektrolytmoleküle werden bei ihrer Auflösung in Wasser in Ionen dissoziiert, die unabhängig von der Zuleitung eines elektrischen Stromes existieren. Sie entstehen um so reichlicher, je verdünnter die Lösung ist. Aus ihrer Anwesenheit erklärt sich die Leitfähigkeit und das abnorme osmotische Verhalten solcher Lösungen." — Alle Reaktionen der anorganischen Stoffe sind Ionenreaktionen. Der Dissoziationsgrad eines Elektrolyten ist das Maßgebende für seine Reaktionsfähigkeit. Auf Grund dieser Theorie gelangte man zur Ionentheorie und zu der Auffassung, daß Elektrolyte bei jeder Konzentration total dissoziiert sind. Diese Auffassung unterliegt bei schwachen Elektrolyten wie organischen Säuren noch mancherlei Schwierigkeiten.

Knaffl-Lenz hat mit diesen Ausführungen kurz den gegenwärtigen Stand der Ionentheorie und der elektrolytischen Dissoziationstheorie gekennzeichnet.

R. Hesse (Döbeln).

Leist: Über oligodynamische Wirkung zahnärztlich verwendeter metallischer Substanzen; gleichzeitig ein Beitrag zur Rhodanfrage. (Zeitschr. f. Stomatol. 1923. H. 7.)

Der Verf. beabsichtigt die oligodynamische Wirkung metallischer Substanzen festzustellen, wie sie in der Zahnheilkunde zur Verwendung gelangen. Zu diesem Zwecke untersucht er zunächst Kupferamalgam und Silberamalgam und zum Vergleich Ag und Hg; ferner Feingold, 22 kar., 18 kar., 14 kar. Gold, Platin, Randolf, Neusilber und Weichlot. Die tabellarisch zusammengestellten Ergebnisse ergaben starke keimtötende Wirkung des Kupferamalgames. Obwohl beim Silberamalgam die Bestandteile Ag und Hg oligodynamisch wirksam sind, ist die Legierung selbst unwirksam. Sie hat offenbar geringere Lösungstendenz als ihre Bestandteile. Gold war in allen verwendeten Formen meist oligodynamisch wirkungslos. 14 kar. Gold erwies sich wegen seiner Legierungsbestandteile gelegentlich als wirksam. Randolf und Neusilber zeigten keine oder nur geringe oligodynamische Wirkung. Auffällig stark hingegen war die keimschädigende Wirkung des Weichlotes.

Im Gegensatz zu den gleichen Goldsorten erwiesen sich 21.5 kar., 18 kar., 14 kar. Goldlote als keimschädigende Legierungen.

Nunmehr studierte der Verf. die Übertragungsmöglichkeit der oligodynamischen Wirkung der Metalle auf den Speichel, wobei besonders der Rhodangehalt (CNSK) des Speichels berücksichtigt wurde. Es ergab sich, daß der CSNK-Gehalt des Speichels, welch letzterer für Mikroben kein besserer Nährboden als Agar ist, die oligodynamische Wirkung im Munde befindlicher metallischer Substanzen fördert. R. Hesse (Döbeln).

Orban: Der gegenwärtige Stand der Lehre von den Vitaminen und die Bedeutung der letzteren für das Gebiß. (Zeitschr. f. Stomatol. 1923. H. 7.)

Die Lehre vom Stoffwechsel kennt zwei Qualitäten der Nährstoffe: Die Bausteine des lebenden Organismus und die Brennmaterialien. Die Nahrung wird also nach ihrem Gehalt an Eiweiß und Kalorien bewertet. Der qualitative Wert der Nährstoffe ist aber außerdem noch abhängig von ihrem Gehalt an Salzen, vom qualitativen Wert des Eiweißes, vom Gehalt an Vitaminen und von der eventuellen schädlichen Wirkung der Nahrungsmittel. An einer vollkommenen Nahrung darf Zystin, Lysin und Tryptophan nicht fehlen; hierzu treten die chemischen Nahrungsstoffe, die Vitamine. Diese akzessorischen Nährstoffe teilt man ein in: 1. fettlösliches A-Vitamin (Anti-Rachitis-Vitamin), 2. wasserlösliches B-Vitamin (Anti-Beri-Beri-Vitamin), 3. wasserlösliches C-Vitamin (Anti-Skorbut-Vitamin).

Das A-Vitamin findet man in Butter, Lebertran, Rindsfett, Spinat, gelben Rüben, Kohl, Kraut, Ei, Fruchtkeimen, Drüsen usw.; das B-Vitamin in Milch, Ei, Fruchtkeimen, Kleie, Linden, Bohnen, Erbsen und Bierhefe; das C-Vitamin in Zitronensaft, Orangensaft, gekeimten Samen, Bohnen, rohen Kartoffeln. — Die Mischung der einzelnen Nähr-

stoffe bezweckt, die fehlenden zu ersetzen und die Schädigungen auszuschalten, die bei einseitiger Ernährung entstehen können. Die von Orban herbeigezogenen Untersuchungsergebnisse zahlreicher Forscher zeigen, daß einige Faktoren die Wichtigkeit der Vitamine in der Ätiologie mancher Zahnerkrankungen betonen, während andere Autoren noch weiter gehen und behaupten, daß auch andere Nährstoffe eine bedeutende ätiologische Rolle in der Pathologie der Zähne spielen. Bei den meisten Forschern sind die Versuche noch nicht abgeschlossen, so daß zu hoffen ist, daß in naher Zukunft Klarheit in die Frage kommt, wie die Ernährung auf die Pathologie der Zähne einwirkt. Einigkeit besteht aber allgemein darin, daß qualitative Ernährungsfehler wesentliche Störungen sowohl in der normalen Zahnentwicklung wie auch pathologische Zustände bei entwickelten Zähnen hervorrufen. R. Hesse (Döbeln).

Flora Seiler: Zahnkaries und Ernährungszustand der Schulkinder in der Stadt Bern. (Diss. Schweiz. Monatsschr. f. Zahnheilk. 1923. H. 8.)

Einleitend erwähnt die Verf. die direkten und indirekten Zusammenhänge verschiedener Leiden mit der Karies; sie berichtet im nächsten Abschnitt über die früher angestellten Zahnuntersuchungen in verschiedenen Ländern, zwecks Erlangung eines ausreichenden statistischen Materiales. Besonders in Deutschland hat Röse vorbildlich gewirkt, dessen Beobachtungen lehrten, daß im gleichen Grad, wie die Zähne schlechter werden, Gewicht und Körpergröße des Kindes nachlassen. Ebenso ist nachgewiesen, daß die soziale Lage auf den Ernährungszustand und die Zähne Einfluß hat, wobei der Rachitis eine bedeutende Rolle zufällt.

Im dritten Teil kommt die Verf. auf die Verhältnisse in der Stadt Bern selbst zu sprechen, indem sie zuerst ihre Untersuchungsobjekte, -methoden und -befunde bekannt gibt. Es würde zu weit führen, hier alle Tabellen, in denen die Ergebnisse zusammengestellt sind, wiederzugeben, zumal sie für die einzelnen Schuljahre getrennt geführt werden. Ich begnüge mich, kurz die Ergebnisse zu rekapitulieren, die unter Berücksichtigung der sozialen Lage gefunden wurden:

1. Diese ist, wie schon erwähnt, maßgebend für Länge und Gewicht des Kindes. 2. Zahl der durchgebrochenen Zähne und Kariesfrequenz stehen in dieser Altersstufe mit der sozialen Lage nicht in Zusammenhang. 3. Die Volksschüler stehen in bezug auf die Prozentzahl gesunder Gebisse an erster Stelle. 4. Kariesfrequenz ist bei den Gymnasiasten und Mittelschülern größer als bei Volksschülern. 5. Die Mittelschüler aber haben in größerer Zahl eigene Zahnbürsten als die Volksschüler; der Zustand ihres Mundes im allgemeinen ist also besser. 6. Die zahnärztliche Behandlung ist bei den Mittelschülern häufiger und regelmäßiger als bei den Volksschülern. Bei diesen beschränkt sich die Behandlung oft nur auf Extraktionen.

Im neunten Schuljahr sind die segensreichen Wirkungen der Schulzahnpflege tatsächlich bei der Untersuchung festgestellt worden. Die Verf. schließt mit dem Wunsche, daß die Ausführungen die Frage gelöst haben: Ob der Ernährungszustand und die soziale Lage der Kinder Einfluß auf die Entwicklung des Gebisses und auf die Qualität der Zähne haben. R. Hesse (Döbeln).

Herpin: Über ein neues Anästhetikum. (La Revue de Stomatol. 1923. H. 7.)

Durch einen befreundeten Chirurgen hatte der Verf. Gelegenheit, das Nikètol kennen zu lernen, mit dem er äußerst erfolgreiche Versuche anstellte. Er benutzte Lösungen 1 : 100, betont aber, daß man auch ungestraft stärkere Konzentrationen und beliebige Mengen verwenden kann. Selbst bei schweren eitrigen Osteo-Periostitiden leistete das Prätarat vortreffliche Dienste und konnte sogar in entzündetes Gewebe injiziert werden.
R. Hesse (Döbeln).

Berger und Merville: Zwei neue Fälle von Nekrose des Zwischenkiefers bei hereditärer Syphilis. (La Revue de Stomatol. 1923. H. 7.)

Die beiden Fälle ergänzen die in Heft 4 bereits veröffentlichten Fälle. Die Verf. erbringen mit dieser Veröffentlichung gewissermaßen den Beweis, daß der Zwischenkiefer relativ häufig von luischen Affektionen befallen wird, wobei eine Affinität des Stirn-Nasen-Oberkiefer-Gebietes zur Syphilis festgestellt wird. R. Hesse (Döbeln).

Schmutz: Die periapikalen Herde. (La Semaine Dentaire 1923 H. 29/30.)

Die bei den periapikalen Herden zu berücksichtigenden Bakterien sind: Streptokokken, Staphylokokken, Pneumokokken, Bacillus fusiformis, eine Anzahl Spirillen und Anaerobier. Unter den Infektionswegen kommen im besonderen zwei in Betracht: 1. der Weg durch die Pulpa, 2. der gingivale Weg.

Die paradentalen Affektionen entstehen unabhängig von den Zähnen; die peridentalen Affektionen dagegen setzen eine Infektion des Pulpakanales voraus. Unter den klinischen Formen unterscheidet man die regionäre gutartige Infektion und die schwere Infektion.

Die Diagnose wird durch bakteriologische und klinische Befunde, ferner durch Röntgenogramme gesichert. Die Prognose für akute und chronische Septikämie ist sehr ungünstig. Bei der Behandlung bietet die Wurzelspitzenresektion die beste Aussicht auf Erfolg; nebenher muß natürlich die prophylaktische Behandlung laufen. R. Hesse (Döbeln).

Estéoule: Der Zahnarzt im Kampf gegen den Krebs. (La Semaine Dentaire 1923. H. 30.)

Der Zahnarzt soll mehr als bisher an dem Kampf gegen den Krebs teilnehmen, denn die Schleimhäute der Wangen, Lippen, des Zahnfleisches, ganz besonders aber der Zunge, bietet Prädilektionsstellen für den Krebs. Man denke nur an den Zungenkrebs bei luischen Rauchern und bei an Leukoplakie Erkrankten. Sowohl die chemotherapeutische Behandlung des Krebses, wie auch die Radium- und Röntgentherapie haben große Fortschritte erlebt, nicht zu vergessen die chirurgische Behandlung dieses Leidens. Aber trotz allem bleibt noch viel im Unklaren. Und zur Beseitigung dieser Unklarheiten sollen alle Berufenen, auch die Zahnärzte, beitragen. R. Hesse (Döbeln).

P. Walter: Die Periodontitis und ihre Folgezustände; chirurgische Behandlung und Regenerationsvorgänge im Röntgenbild. (Schweiz. Monatsschr. f. Zahnheilk. 1923. Heft 7.)

Walter versucht neben pathologischen Zuständen und Regenerationsvorgängen nach Wurzelspitzenresektion normale Röntgenbefunde zur Darstellung zu bringen. Röntgenologisch normal ist ein Zahn, der im Vergleich zum gesunden Nachbarzahn einen normal breiten Periodontalraum zeigt, d. h. einen normalen hellen und einen dunklen Streifen. Am wenigsten durchlässig ist die Schmelzschicht; die Spongiosa des Knochens ist fein geädert, der Wurzelkanal ist ein feiner heller Strich, die Wurzeloberfläche eine dunkle, gut ausgeprägte Linie, das Dentin vom Zement nicht unterscheidbar, die Kompakta der Alveole eine dunkle Linie, das Perizement ein heller Streifen; die Pulpa ist in jedem Zustand als feiner Streifen erkennbar. Bei pathologischen Zuständen wird die normalerweise nicht sichtbare Wurzelhaut erkennbar infolge von Veränderungen im Periodontalraum. Dies trifft besonders bei der reinen chronischen granulierenden Perizementitis, bei fistulösen Zuständen und bei Zysten zu. Hierüber teilt Walter seine Erfahrungen mit, die er durch ganz hervorragende Röntgenogramme und Skizzen auf Tafeln noch wesentlich verständlicher gestaltet. Hierbei stellt der Verf. fest, daß bei der chronischen granulierenden Perizementitis die Verheilungszeit der Zysten mehr als zwei Jahre angenommen werden muß. R. Hesse (Döbeln).

Tholuck: Zahnersatz bei Epileptikern. (Münch. med. Wochenschr. 1923. Nr. 38. S. 1199.)

Verf. berichtet über einen Fall aus der Schulzahnklinik in Frankfurt a. M., wo ein 20jähriges Mädchen ein Ersatzstück von sechs Zähnen in der ersten Nacht nach dem Einsetzen im epileptischen Anfall zerbissen hatte; es war der erste Anfall, den sie je erlitten hatte. Die Zunge war dabei verletzt worden. Der Gefahr, Teile der Platte zu verschlucken, war sie entgangen. Verf. empfiehlt, bei Epileptikern statt des Kautschuks nichtrostenden Stahl anzuwenden. Daß Epileptiker die Platte nicht nachts im Munde behalten dürfen, ist selbstverständlich. Jul. Parreidt.

Fichot: Über humorale und zelluläre Entwicklungseinflüsse infolge periodontitischer Vorgänge und chronisch-septischer Zustände fokalen Ursprungs. (Rev. de Stomatol. 1923. H. 1.)

Die mikrobischen Gifte sind die Quelle der durch die Sepsis dentalen Ursprunges hervorgerufenen Komplikationen. So beginnt Fichot seine Arbeit, die auf der Theorie der fokalen Infektion und auf die an Granulomen gemachten Beobachtungen gegründet ist.

Bei der akuten Periodontitis handelt es sich zumeist um eine zirkumskripte Phlegmone oder einen Abszeß, hervorgerufen durch Streptokokken oder Staphylokokken. Gegen diese Angriffe verteidigt sich der Organismus durch zelluläre Elemente (Antikörper). Gegen die intravaskuläre Überschwemmung schützt er sich durch Fixation der Toxine und der Mikroorganismen an der Ursprungsstelle bis zur subkutanen zellulären Zone, wo es zur Phlegmone kommt. Je stärker dieser Schutzwall, desto schwieriger gestaltet sich das Vordringen der Toxine in das Innere. Die Überproduktion der Antikörper steht im umgekehrten Verhältnis zur Intensität der Reaktion und der Schwere der Läsion. Bei der akuten Periodontitis wird die erworbene Immunität stets sehr schwach und von kurzer Dauer sein; sie wird stets mit neuen bakteriellen Nachschüben wiedererscheinen.

Bei der chronischen Periodontitis liegen die Verhältnisse anders, da es sich hier zumeist um das Vorhandensein von Granulomen handelt. Die Widerstandsfähigkeit dieser Herde begünstigt das Anwachsen des Zustandes der Immunität und die Entstehung der anaphylaktischen Sensibilität im Organismus. Diese Zustände werden in hohem Maße bei

der Entstehung aller durch septische Einflüsse periapikalen Ursprunges auftretenden Leiden mitwirken: Beim Zustandekommen fokaler Infektionen und bei der Bildung neuer Granulome usw.

Nun besteht zweifellos bei vielen Menschen eine gewisse Immunität, die wohl imstande ist, die infektiösen Vorgänge aufzuhalten. Ihr zur Seite steht die Anaphylaxie und der Angriff der Proteine auf die Bakterien. Der chronisch-septische Zustand stellt nach Fichots Ansicht den Charakter einer Diathese dar, indem eben gewisse Infektionen im Organismus eine Reihe pathologischer Eigenschaften erzeugen und einen morbiden Zustand schaffen, auf den der Begriff der Diathese, wie ihn Bouchard definiert hat, angewendet werden kann. Sie charakterisiert sich hauptsächlich durch die ungleichmäßige Verteilung der Kolloide und des Plasma, durch die Unbeständigkeit der chemischen, humeralen und zellulären Substanzen, durch die Reizbarkeit der Gewebe und in dem Mißverhältnis zwischen der Reizursache und dem Resultat. Hierbei spielen die zellulären Ernährungsstörungen scheinbar eine wichtige Rolle. R. Hesse (Döbeln).

Pietkiewicz: Über einen kalten Abszeß im rechten Unterkiefer. (Rev. de Stomatol. 1923. Heft 1.)

Im Jahre 1921 konsultierte ein 22jähriges Mädchen den Verf. wegen unklarer Schmerzen in der Gegend des rechten Kieferwinkels, die seit 18 Monaten bestanden und sich in den 3 letzten Monaten erheblich verstärkt hatten. 14 Tage zuvor erlitt die Patientin beim Essen einen spontanen Bruch in der Kieferwinkelgegend ohne Verschiebung der Bruchstücke. Das Röntgenbild zeigt einen tief im Kiefer eingeschlossenen, von einer großen Tasche umgebenen Weisheitszahn, der auf operativem Wege entfernt wurde. Die Tasche enthielt käsige Granulationen und Tuberkelbazillen. (Eine Schwester der Patientin war an tuberkulöser Meningitis gestorben.) Trotz der gelungenen Operation hielt Pietkiewicz den Zustand dauernd für ernst; er glaubte nicht an eine völlige Heilung. Unter dauend klimatischem Wechsel und reichlicher Kalkernährung bestand noch 10 Monate lang eine Backenfistel, die 6 Monate lang Eiter absonderte und sich dann schloß. Nach 18 Monaten war die Heilung eine vollständige. Pietkiewicz ist aber aufrichtig genug, diesen Erfolg nicht der Operation allein, sondern in großem Maße auch der Hebung des Allgemeinzustandes der Kranken durch geeignete Ernährungsweise zuzuschreiben. R. Hesse (Döbeln).

Zilz: Reaktionszement (Schutzzement) bei retinierten überzähligen Zahnkeimen eines Paramolaren. (Zeitschr. f. Stomatol. 1923. Heft 3.)

Zilz vermeidet es, sich mit dem Wesen und der Theorie der odontogenen Infektion zu beschäftigen und gibt uns in Kürze einen Krankenbericht über einen Fall von odontogener Allgemeininfektion, ausgehend von einem überkronten $\underline{6}|$, bei dem es nach schwerer Periodontitis zu einem periostalen Abszeß kam. Ihm schreibt der Verf. die Schuld an der Allgemeininfektion zu, bestehend aus Schmerzen im rechten Schultergelenk, Schüttelfrost und Fieber. Bei einem Rezidiv trat Muskelunruhe, Schlaflosigkeit, Fieber- und Pulsschwankungen hinzu. Im Röntgenbild sieht man $\underline{6}|$ von einem Herd umgeben, der der Kieferhöhlenwand anliegt; über dieser Stelle findet man ein verkalktes Gebilde, das im mikroskopischen Schnitt drei Schichten zeigt: 1. eine äußere bindegewebige Hülle, 2. eine Zementschicht, 3. den Kern aus Dentin und Schmelz.

Diese in vorzüglichen Abbildungen wiedergegebenen Schnitte erläutert Zilz eingehend, wobei er betont, daß das bloße Vorhandensein von retinierten Zahnkeimen bei ruhendem Schmelzepithel weder den Knochen zum Schwinden bringt, noch zur Bildung einer Zementhyperplasie führt. Den Anlaß zu diesen Vorgängen können wir nur in denjenigen zerstreuten Epithelverbänden suchen, bei denen sich die Epithelnester aus dem Verbande derart gelockert haben, daß jedes aus seinem physiologischen Gleichgewicht gebracht, ein selbständiges Leben für sich begonnen hat.

Das Reaktionszement ist der Ausdruck eines Selbsterhaltungstriebes des betreffenden Zahnes oder Zahnkeimes, gleichgültig, ob er dem Individuum, dem er zugehört, von Nutzen ist oder auch nicht. Im vorliegenden Falle ist es aus unbekannten Gründen zur Ausbildung einer Reihe überzähliger Zahnkeime an einer ungewohnten, engbegrenzten Stelle gekommen. Diese Zahnkeime des Paramolaren bestanden zum Teil aus zementbedecktem, zum Teil aus schmelzbedecktem Dentin. Die Reste des Schmelzepithels haben stellenweise ihre Lebensbedingung derart geändert, daß sich einzelne proliferierende Epithelzellen aus dem Verbande loslösten und den diese umgebenden Alveolarknochen zum Schwinden gebracht haben.

Mit diesen Ausführungen stützt Zilz die Gottliebsche Forschungsrichtung über die Biologie der Zähne im allgemeinen und des Zementes im besonderen.

R. Hesse (Döbeln).

Dobkowsky: Gebißuntersuchungen an homosexuellen Männern. (Zeitschr. f. Konstitutionslehre; herausgegeben von J. Tandler, Wien. Bd. 10, Heft 2.)

Eingangs werden ausführliche Angaben über die Konstitution der Homosexuellen gemacht, die sich bei Männern schon äußerlich in der Behaarung, im Muskelbau und auch durch Anomalien des Stimmwechsels kenntlich macht. Auch in der Mimik und in den Bewegungen sind deutlich Unterschiede bemerkbar.

Im 2. Abschnitt wird der Geschlechtsunterschied bei den Zähnen behandelt. Dieser ist besonders bemerkbar im Bereich der Frontzähne, wobei besonders das Verhältnis des oberen mittleren Schneidezahnes zum oberen und unteren Eckzahn entscheidend ist.

Die an Homosexuellen vorgenommenen Untersuchungen ergaben, daß die Durchschnittsgröße der Zähne zwischen dem normal männlichen und normal weiblichen Maße liegt, daß aber aus den beobachteten Unregelmäßigkeiten kein Schluß auf degenerative Anzeichen an den Zähnen gezogen werden kann. Bei den Gaumenuntersuchungen stieß Dobkowsky häufig auf den „hohen" Gaumen, ohne daß es eigentliche „spitze" Gaumen gewesen wären. — Die Ursachen der Abweichungen von Zähnen und Gaumen bei Homosexuellen sucht Dobkowsky in der Verminderung oder dem Wegfall der Einwirkung der Keimdrüsen. Als weitere Schlußfolgerung müßte dann die Homosexualität als angeborener Zustand bezeichnet werden. R. Hesse (Döbeln).

Solbach: Die Ungefährlichkeit der Narzylenbetäubung. (Münch. med. Wochenschr. 1924. 6. Juni. S. 739.)

Narzylen ist gereinigtes Azetylen. Mit ihm sind in der Würzburger Frauenklinik zahlreiche Betäubungen ausgeführt worden. Der Verf. berichtet über das erste Tausend: Todesfälle sind nicht vorgekommen, auch keine Asphyxien. Nach stärkerer Erregung der Atmung zu Beginn der Betäubung sah man gelegentlich eine manchmal bis zu 40 Sekunden anhaltende Apnöe, die entsteht infolge der Hyperventilation, wobei die Kohlensäurespannung vermindert wird. Der Reiz aufs Atmungszentrum wird dadurch verringert. Die Apnöe ist darum nicht beängstigend. Zyanose wird selten beobachtet, und wenn sie vorkommt, ist sie nur mäßig. Schädigung der Atemwege ist nur 3mal unter 166 Laparotomien beobachtet worden; nach kurzdauernden Narzylenbetäubungen sind krankhafte Veränderungen der Atmungsorgane nie vorgekommen. Durch Tierversuche ist erwiesen, daß das Azetylen innerhalb einer Minute zu 85% aus dem Blute ausgeschieden wurde — und nach 20 Minuten im venösen Blute überhaupt nicht mehr nachzuweisen war. Dies wurde auch für den Menschen zutreffend gefunden. Nach der Betäubung bei geeignetem Dosieren erwachen die Kranken in einer oder einigen Minuten. Jul. Parreidt.

Robin: Dentale-faziale-kranielle Unregelmäßigkeiten. Ihre Behandlung nach einer edelgestaltenden Methode. (Semaine dentaire. 1922. Nr. 48.)

Die folgenden Ausführungen sind noch mit dieser viel versprechenden Überschrift versehen: Genaue Angaben über die erstaunlichen Erfolge dieser Behandlung auf die normale Entwicklung und den Allgemeinzustand der Kinder.

Die Wohlgestaltung (L'Eumorphie) ist eine Wissenschaft, die es sich zur Aufgabe gemacht hat, die günstigsten Bedingungen zu studieren und die Anwendung geeigneter Mittel zur Erlangung eines vollständigen Gleichgewichtes zwischen der Morphologie und den Funktionen zu lehren.

Zu diesem Zwecke gilt es drei Ziele zu verfolgen:

1. Wiederherstellung der normalen Stellung der Zahnbögen und ihrer normalen Gebrauchsfähigkeit; 2. Korrektur von Unregelmäßigkeiten der fazial-kranialen Schädelbasis; 3. Nachprüfung der naso-pharyngealen Höhlen durch die Ohren-, Nasen- und Larynxspezialisten.

Die zur Anwendung gelangenden Apparate werden je nach dem vorliegenden Fall konstruiert. Robin beschreibt ihre Herstellungstechnik bei orthognathen, opistognathen und prognathen Kiefern unter Beifügung einer großen Anzahl guter Skizzen.

Zur Unterstützung der Kaufähigkeit konstruierte der Verf. einen Mastikationsapparat, der meist für den Unterkiefer in Anwendung kommt. Er ist stets dann nötig, wenn man Zurückweichen des Unterkiefers in den Ruhezustand verhüten will. Diesen Apparat demonstriert der Verf. in 3 Abbildungen. Er bezeichnet seine Herstellung und Anwendung als sehr einfach. R. Hesse (Döbeln).

Siffre: Diagnose der Zahnkaries. (Semaine dentaire. 1923. Heft 8.)

Bevor Siffre auf sein Thema eingeht, bespricht er die Zusammensetzung des Zahnes von der Peripherie seiner Krone bis zu seinem innersten Kern, wie folgt:

1. Schmelzdecke, die weder Nerven noch Gefäße besitzt; 2. Dentinschicht mit sensiblen Elementen, Tomesschen Fasern, aber ohne Gefäße; 3. Kronenpulpa mit Gefäßen und Nerven; 4. Nervkanäle mit den Wurzelnerven und -gefäßen; 5. Foramen apicale zum

Durchtritt für Gefäße und Nerven; 6. die Wurzelspitze; 7. Wurzelhaut mit Nerven und Gefäßen, verbunden mit dem Lymphsystem.

Nach diesem topographisch-anatomischen Vorwort beschenkt uns der Verf. mit einer seit etlichen Jahrzehnten in Deutschland bekannten Einteilung des Verlaufes der Karies: 1. Stadium: Schmelzkaries; 2. Stadium: Dentinkaries; 3. Stadium: Pulpitis; 4. Stadium: Periodontitis.

Über diese vier Stadien breitet sich Siffre einige Seiten lang aus, ohne etwas anderes zu bieten, als was die ersten Semester an den Hochschulen gelehrt wird. Neues fördert er nicht zutage. Um aber wenigstens ein Bild in die Eintönigkeit hineinzubringen, hat er sich der Mühe unterzogen, diese Stadien graphisch in Kurven wiederzugeben, was ihm auch hervorragend gelungen ist. R. Hesse (Döbeln).

Max Meyer (Liegnitz): **Über die Operationstechnik großer Oberkieferzysten und ihre pathologisch-physiologischen Grundlagen.** (Zeitschr. f. Stomatol. 1923. Heft 2.)

Meyer stellt die beiden Operationsmethoden großer Oberkieferzysten einander gegenüber, wie sie einerseits nach den Partschschen Angaben von den Zahnärzten, anderseits nach Richter und Lange unter Zugrundelegung der Methode von Luck-Caldwell von den Rhinologen ausgeführt werden. Letztere stellt eine der verschiedenen Operationsarten des Antrumempyems dar und strebt danach einen Abfluß möglichst in gleicher Höhe mit dem Antrumboden zu schaffen und eine ungehinderte Übersicht über das Antrum und eine Kontrolle der Antrumschleimhaut zu erzielen. Die Eröffnung des Antrum geschieht hierbei von der Fossa canina aus. Sie ist nichts anderes als eine Radikalbehandlung des Empyems.

Prinzipiell unterscheiden sich also die beiden Methoden insofern, als Partsch die Zyste zur Nebenbucht der Mundhöhle, Luck-Caldwell gewissermaßen zur Nebenbucht des Antrum gestaltet. Im Verlaufe der Widerlegung der Ausführungen Richters und Langes schildert Meyer einen Fall aus der eigenen Praxis, aus dem erhellt, wie rasch sich große, nach der Methode Partsch operierte Zysten schließen. Hierbei schneidet der Verf. die noch ungeklärte Frage, wie die Verkleinerung der Zystenhöhle vor sich geht, an. Nach Meyers Ansicht beruht sie zunächst auf Knochenneubildung, die Hesse 1910 noch bezweifelte, wobei die Druckverhältnisse im Munde keine wesentliche Rolle spielen; sodann erblickt der Verf. einen wesentlichen Faktor bei der Verengerung in der histologisch-physikalischen Beschaffenheit des Knochens, der nach der Entlastung vom Zystendruck in seine normale physiologische Form zurückstrebt. Die Verkleinerung oder Nichtverkleinerung liegt in der Kugelform der Zyste begründet. Solange dies im wesentlichen erhalten bleibt, solange birgt sie zu große Widerstände gegen die Faktoren, die die Verkleinerung herbeizuführen bestrebt sind, in sich. Erst wenn aus der Kugeloberfläche ein gehöriges Segment entfernt ist, ist der mechanische Widerstand gegen die Verkleinerung gebrochen, und die Zyste sinkt dann sozusagen in sich zusammen.

In bezug auf die unbeabsichtigte oder beabsichtigte Antrumeröffnung erklärt Meyer, daß die Infektionsgefahr, vor der Lange zurückschreckt, durchaus nicht so groß ist, wie Lange glaubt. Er beweist das an mehreren Fällen, die alle reaktionslos verlaufen sind. Auch die von Lange erwähnte Vereinigungstendenz der Schleimhäute (Antrum- und Zystenschleimhaut) bestreitet Meyer und führt zum Beweis hierfür ebenfalls einen Fall aus seiner Praxis mit sehr überzeugenden Abbildungen an.

Meyer wendet sich nun denjenigen Fällen zu, in denen neben der Zyste ein Empyem besteht, Fällen, die häufiger vorkommen als man bisher anzunehmen geneigt war. Rhinologen und Zahnärzte müssen hier in engere Fühlung zueinander treten, um derartige Fälle zu beobachten. Die Diagnose wird meist durch das Röntgenbild gesichert, bei mehreren Aufnahmen in verschiedener Einstellung. Auch hier zieht Meyer die konservative Behandlung (Drainage) der Luck-Caldwellschen Operation vor unter gleichzeitiger Behandlung durch den Rhinologen. Heilt das Empyem nicht, dann ist der Moment gegeben, die Luck-Caldwellsche Operation vorzunehmen. Diese kommt außerdem noch bei ganz besonders großen Oberkieferzysten zur Anwendung.

Im allgemeinen muß man sagen, daß die Methode Partsch ihren Anhängern bedeutend größere Zufriedenheit verschafft hat, als die Luck-Caldwellsche den ihrigen. Die Methode Partsch berücksichtigt eben in ganz hervorragender Weise das Zahnsystem, was man von der anderen Methode nicht behaupten kann. Wir können also wie Meyer abschließend sehr richtig sagt, auf die Methode Luck-Caldwell verzichten, denn wir besitzen in der Methode Partsch eine Methode, die zum ureigensten Gebiet der Zahnärzte erklärt werden muß. R. Hesse (Döbeln).

Angelo Calarese: Starre medikamentöse Points bei der Wurzelbehandlung. (Cultura stomatologica. Jahrg. II, Heft 2.)

Der Verf. empfiehlt Gelatinepoints, die nach einer von ihm angegebenen Methode hergestellt werden. Sie können je nach Wunsch mit Jod, Eugenol, Karbol- oder Schwefelsäure,

Guajakol, Formalin u. a. beschickt werden. Durch die Körpertemperatur wird das betreffende Medikament frei. Bakteriologische Nachprüfungen sollen die bakterizide Kraft dieser Points ergeben haben. Nähere Angaben darüber fehlen.

Schottländer (Berlin).

Alleyes: Die Exzision mit dem Henkerknoten. (Rev. belge de stomatol. 1921. Nr. 12.)

Im allgemeinen führt man die Exzision eines Tumors oder einer hypertrophischen Geschwulst mit einem schneidenden Instrument, oder mit dem Kauter, oder auf chemisch-kaustischem Wege aus. Man kann sich aber auch des sog. Henkerknotens, wie man ihn in der Weberei nennt, bedienen, indem man durch Torsion des Stieles jeden Tumor, jede Hypertrophie, sogar ungestielte Geschwülste entfernen kann. Dieser Knoten, auch einfacher oder Schifferknoten genannt, wird mit einem zähen, gewachsten Faden, wie man ihn bei der Anlage von Spanngummi und in der Orthodontie verwendet, geschlungen.

Da dieser Knoten allgemein bekannt sein dürfte, erübrigt es sich, die Art der Schlingung hier zu wiederholen. Vor der Exzision empfiehlt sich die Anästhesie der Umgebung des Tumors, wobei einige Tropfen mitten auf das Zentrum gegeben werden in der Richtung nach dem Stiel. Mittels dieses Knotens wird alsdann der Stiel des Tumors oder dessen Basis, falls ein Stiel fehlt, abgeschnürt, wobei die Blutung gleich Null ist; die Heilung erfolgt per primam.

Diese Maßnahme ist nicht möglich bei Tumoren, deren Basis sich weit in die Tiefe erstreckt, und bei bösartigen Tumoren. R. Hesse (Döbeln).

G. Snyder (New York): **Die dentalen Affektionen und ihre Beziehungen zu den Systemerkrankungen.** (Rev. belge de stomatol. 1921. Nr. 12.)

Im Jahre 1888 sprach Hunter zum ersten Male die Vermutung aus, daß zwischen Rheumatismus, Anämie und gastrischen Leiden einerseits und der bukkalen Sepsis anderseits direkte Beziehungen bestehen müßten, eine Vermutung, die viel später Billing und dessen Mitarbeiter unterstützten (1915), woran sich dann die Theorie der fokalen Infektion anschloß. In letzter Zeit ist ja unsere Aufmerksamkeit besonders auf die infektiösen dentalen Herde gelenkt worden, deren Heilung nur eine geringe Operation beansprucht. Man übertreibt aber ihre Wichtigkeit, während man zugleich andere Organe, wie die Tonsillen und den Verdauungsapparat zu wenig beachtet. Die infektiösen Herde sind Eingangspforten für die Bakterien, so gut wie jede kleine bukkale Ulzeration oder tiefgehende Geschwüre. Auch das Alter muß berücksichtigt werden, denn zwischen 40 und 60 Jahren sind die Beziehungen zwischen dentaler Infektion und Allgemeininfektion ganz besonders häufig. Anderseits kann ein apikaler Abszeß auch das Ergebnis und nicht die Ursache einer Allgemeininfektion sein. In diesen Fällen würde also die Extraktion ihr Ziel verfehlen Die Ausführungen Rosenows bekämpft der Verf., wie dies auch die Mehrzahl der Bakteriologen tun, die sein Ergebnis als nicht stichhaltig befunden haben.

Die dentalen Infektionen spielen sicher in gewissen individuellen Fällen eine wichtige Rolle, aber sie büßen einen großen Teil ihrer Wichtigkeit ein, wenn wir auf den geringen Prozentsatz der Fälle zurückblicken, die durch ihre Beseitigung zur Heilung gelangt sind. Es ist also schwer nachzuweisen, ob und inwieweit die dentalen Infektionsherde die Ursachen für andere Erkrankungen bilden. R. Hesse (Döbeln).

Wiedhopf: Erfahrungen mit dem neuen Lokalanästhetikum Tutokain (Bayer) bei chirurgischen Operationen. (Münch. med. Wochenschr. 9. Mai 1924, S. 609.)

Das Tutokain kommt wie das Novokain als salzsaures Salz in den Handel. Es ist gut wasserlöslich und sterilisierbar. Verf. hat in der chirurgischen Klinik Läwens in Marburg viel vergleichende Versuche an Kranken und auch an sich selbst gemacht und das Präparat in der Praxis erprobt. Es hat sich als sehr wirksam erwiesen. Bei intrakutaner Injektion hat sich bezüglich der Anästhesierungsdauer ergeben, daß eine $^1/_5$%ige Tutokainlösung der $^1/_2$%igen Novokainkonzentration entspricht. Mit Kalium sulfuricum läßt sich die anästhesierende Kraft steigern wie das Novokain. Das Hautgebiet einer Tutokainquaddel wird regelmäßig hyperämisch, war jedoch bald verschwunden; beim Novokain fehlt diese Reaktion. Bei 150 Operationen, die in Tutokainanästhesie ausgeführt wurden, ist keinerlei Schädigung vorgekommen, weder örtlich noch allgemein keinerlei Intoxikationserscheinungen. „Nach allen reichlichen klinischen Erfahrungen kann man also sagen, daß bei allen Arten der Anästhesie das Tutokain in der Hälfte der Konzentration dasselbe leistet wie die gleiche Menge Novokainlösung in doppelter Stärke." Jul. Parreidt.

Für die Schriftleitung verantwortlich: Dr med. A. Rohrer in Hamburg.
Verlag von Julius Springer in Berlin W. — Druck der Univ.-Druckerei H. Stürtz A.G., Würzburg.

Deutsche Monatsschrift für Zahnheilkunde, 1925, Heft 4. 15. Februar.

(Aus dem zahnärztlichen Institut der Universität Jena [Direktor: Prof. Dr. med. G. Hesse])

Zur Behandlung retinierter Zähne.

Von

Dr. med. dent. **Willy Grunert**, 1. Assistent.

(Mit 18 Abbildungen im Text.)

Die kosmetisch wie funktionell gleich guten Erfolge, die mit der Behandlung retinierter Zähne verschiedentlich erzielt wurden, gaben die Veranlassung, daß seit Farrar 1879 namhafte Autoren immer wieder neue Wege gingen, um möglichst gute Resultate zu erreichen. Ist es doch ein erstrebenswertes Ziel, eine entstellende Lücke in einem Gebiß mit dem besten Mittel, dem eigenen Zahne des Patienten, zu decken oder auch durch die Entfernung des retinierten Zahnes eine durch ihn bedingte Gebißanomalie zu verbessern oder zu beheben.

Eine Zusammenstellung fast aller seit Farrar veröffentlichten Fälle von künstlich zum Durchbruch verholfenen retinierten Zähnen finden wir in der umfassenden Arbeit von Riesenfeld 1921 und in der Inaugural-Dissertation von Keilhold 1922.

Auffallend ist, daß von 19 Patienten, die sich einer Behandlung unterzogen, 16 dem weiblichen Geschlecht angehörten. Hat es sich in dem Fall von Russenberger, Wallisch, Ottesen, Hesse, Hamburger und Levy um retinierte obere mittlere Schneidezähne gehandelt, so berichten alle übrigen Autoren über im Kiefer zurückgebliebene obere Canini. Nur Riesenfeld hatte Gelegenheit, die Retention von mehreren Zähnen, nämlich einer Zahngruppe 3 2 1 orthodontisch und Hesse die Retention von 42 Zähnen bei einem Fall von Dysostosis cleidocranialis durch Ausmeißelung zu behandeln.

Verfolgen wir die Behandlungsmethoden der bisher beschriebenen Fälle, so müssen wir leider bisweilen die Zweckmäßigkeit des Vorgehens in Zweifel ziehen. Unser Bemühen ist jedenfalls nur dann erfolgversprechend, wenn dem Eingriff zunächst eine genaue Diagnose und dann die Aufstellung eines entsprechenden Heilplanes vorausgehen. Erst auf Grund eines klaren Röntgenbildes werden wir in der Lage sein, überhaupt zu entscheiden, ob die Entfernung eines retinierten Zahnes angezeigt ist oder ob eine Erhaltung mit nachfolgender Behandlung noch möglich erscheint. Für letzteren Behandlungsweg ist vor allem die Lage des Zahnes bestimmend. Es ist klar, daß ein nach oben gerichteter oder horizontal liegender Zahn, wenn wir von einer Extraktion mit nachfolgender Transplantation absehen, sich nicht für eine chirurgisch-orthodontische Behandlung in unserem Sinne eignet. Schon Riesenfeld weist darauf hin, daß „die Tiefenlagerung des Zahnes im Radiogramm nicht zum Ausdruck kommt", und Hesse hat bereits vor ihm die Forderung gestellt, gelegentlich zwei Aufnahmen zu machen, eine frontale und eine seitliche, und zwar in den Fällen, wo ein zweites überzähliges Zahngebilde vor oder hinter dem retinierten Zahn sitzt. Wir müssen vor der Operation darüber orientiert

sein, damit wir schon gleich bei Beginn derselben den richtigen Weg einschlagen. Übersehen wir diese wichtige Forderung, so kann es uns wie Ottesen ergehen, der während der Behandlung durch die Anwesenheit dreier überzähliger Zahngebilde überrascht und dadurch zu viermaligem operativem Eingriff gezwungen worden ist. In den einfachen Fällen werden wir gewöhnlich an der Intensität der Schatten beurteilen können, ob der retinierte Zahn bukkal oder palatinal, vor oder hinter den Wurzeln der benachbarten Zähne liegt.

Die Behandlungsmethoden, die zur Behebung einer Retention zur Verfügung stehen, zerfallen in vier Gruppen, in die

prothetischen,
orthodontischen,
chirurgischen und
chirurgisch-orthodontischen

Maßnahmen. Unter ihnen haben wir die Wahl. Am besten werden wir unseren Patienten nützen, wenn wir unter Berücksichtigung des kosmetischen und funktionellen Effektes uns zu der einfachsten Therapie entschließen. Denn diese ist gewöhnlich auch die sicherste, kürzeste, am wenigsten kostspielige und somit für den Patienten die angenehmste.

Zur prothetischen und orthodontischen Behandlung retinierter Zähne ist in den Fällen, wo sie angezeigt erscheint, kritisch wenig zu sagen. Sie besteht im Ersatz durch abnehmbare oder festsitzende Prothesen oder bei kleineren Lücken durch Annäherung der Nachbarn mittels Regulierungsapparaten.

Bei der chirurgischen Behandlung, der Extraktion oder der Transplantation, müssen wir unser Hauptaugenmerk darauf richten, daß eine Schonung der benachbarten Zähne unbedingt gewährleistet wird, und müssen infolgedessen unter Umständen einer technisch schwierigeren Operationsmethode den Vorzug geben, wenn sie uns gestattet, diese Forderung zu erfüllen. Mein Hinweis verdient hauptsächlich bei der Entfernung von Zähnen Beachtung, die quer im Kieferkörper liegen oder palatinal verlagert sind. Gewiß ist z. B. die Extraktion eines retinierten, mit seiner Krone hinter den Wurzeln der Schneidezähne liegenden oberen Eckzahnes vom Gaumen aus wegen der Wölbung des harten Gaumens nicht leicht. Sie dürfte aber, wie ich mich öfters überzeugt habe, der Methode Ehrickes vorzuziehen sein, der fazial vorgehend die Resektion der beiden Schneidezahnwurzeln 2 1 vorgenommen hat, um an den verlagerten Eckzahn 3 heranzukommen. Ich kann ihm nicht zustimmen, wenn er die Technik seiner Operationsmethode mit den Worten begründet: „Außerdem vermeide ich derartige Eingriffe vom Gaumen aus einmal wegen ihrer großen technischen Schwierigkeit und zum anderen wegen der Größe des sich daraus ergebenden Defektes." Die technische Schwierigkeit ist zu überwinden und bei richtigem Vorgehen der palatinal gesetzte Defekt sicherlich nicht größer als der nach der fazialen Operation. Die Entfernung von Wurzelteilen benachbarter Zähne ist schon wegen der später etwa eintretenden Verfärbung der Zahnkronen abzulehnen.

Wollen wir zur Deckung der bestehenden Lücke die Transplantation des extrahierten retinierten Zahnes vornehmen, ein Verfahren, das ebenfalls Ehricke befürwortet, müssen wir der Untersuchungen Römers eingedenk sein, der nachgewiesen hat, daß die Wurzeln transplantierter Zähne der Resorption unterliegen

und so in der Mehrzahl der Fälle, falls sie überhaupt jemals fest im Kiefer gesessen haben und voll funktionsfähig gewesen sind, schließlich ausfallen. Immerhin werden wir dieses Verfahren in gegebenen Fällen versuchen und unter gewissem Vorbehalt für die weitere Zukunft des betreffenden Zahnes ausführen dürfen.

Ist jedoch die Lage des retinierten Zahnes eine günstige und zeigt seine Wurzel keine abnorme Krümmung, so ist hauptsächlich für die Frontzähne die chirurgisch-orthodontische Behandlung die gegebene, die darin besteht, daß nach einer operativen Freilegung des Zahnes dieser mittels einer Zugwirkung gewissermaßen künstlich geboren wird.

Scheff empfiehlt zu diesem Zwecke folgende Methode: Nach einem longitudinal oder quer geführten, ziemlich langen Schnitt, der Schleimhaut und Submukosa bis zum Knochen durchtrennt, wird das Periost mit dem Raspatorium zurückgeschoben und die Knochendecke mit Hammer und Meißel abgetragen, bis die Krone des retinierten Zahnes freiliegt. „Durch einige Tamponaden wird der infolge des Schnittes gegebene Raum erweitert und somit der Zugang zur Krone des retinierten Zahnes hergestellt." Nunmehr wird eine Zugvorrichtung angebracht, die den Zahn aus der Tiefe herausholen soll. Ebenso verfahren — nach Scheff — Kranz, Wallisch, Pfaff, Meder und Kunert, während Russenberger die Schleimhaut mit einem Kreuzschnitt spaltet und die Wunde durch Tamponade mit Xeroformgaze bis zur übersichtlichen Freilegung des Knochens offen hält. Dann erst verschafft er sich durch Abtragung des Knochens Zugang zum retinierten Zahne.

Pfaff betont in seinem Lehrbuche der Orthodontie, 3. Aufl. 1921, daß er in den letzten 15 Jahren nach Freilegung des Zahnes allein durch die Anwendung von Tampons bis drei Wochen und länger den Durchbruch des Zahnes meistens erreicht hat, ohne noch Apparate auf den Zahn einwirken lassen zu müssen.

Diese Methode der Freilegung des Zahnes mittels Tamponade ist aber einmal zeitraubend, denn die Tamponade muß mehrmals erneuert werden, und außerdem ist sie für den Patienten höchst lästig. Ich bezweifle auch, daß wir bei hoch, tief und schräg verlagerten Zähnen damit überhaupt zum Ziele kommen. Wegen der Unsicherheit des Erfolges hat diese Methode auch keine allgemeine Nachahmung gefunden, sondern man hat sich der verschiedensten Apparate bedient, die auf dem Prinzip des Zuges oder Druckes beruhen. Die Zugwirkung haben Farrar und Levy durch eine Schraube erfolgen lassen, während Talbot und Sachse den federnden Draht angewandt haben. Am häufigsten findet jedoch der Gummizug Verwendung. Intermaxillär lassen ihn Angle, dann Pfaff und Kranz einwirken. Die meisten Autoren ziehen aber eine stationäre Verankerung im selben Kiefer der intermaxillären Zugvorrichtung vor, weil man hierbei die Druck- oder Zugwirkung dauernd genau präzisieren kann, und der Patient nicht wie bei der Verankerung im Gegenkiefer bei der Mundöffnung und beim Kauakt behindert ist, eine Belästigung, die auch Scheff ausgeschaltet wissen will. Derselbe Autor führt aber in der neuesten Auflage seines Handbuches der Zahnheilkunde 1922 weiter aus, daß ein für alle Fälle verwendbares Verfahren anzugeben unmöglich sei, da die Lage des retinierten Zahnes, sein Verhalten zu den Nachbarzähnen und noch viele andere Umstände maßgebend für die Wahl der Methode seien. Ich muß demgegenüber darauf

hinweisen, daß Hesse bereits 1911 im Korrespondenzblatt für Zahnärzte, Bd. 41, Heft 2 einen Weg vorgeschlagen hat, der methodisch durchdacht ist und, abgesehen von seinen großen Vorzügen, wohl stets zum Erfolg führt, wo nur immer die chirurgisch-orthodontische Behandlung angezeigt erscheint. Die Vorteile seiner Behandlungsmethode sind einmalige Operation und sicherer und schneller Erfolg unter Anwendung eines Apparates, der je nach Lage des Falles so konstruiert sein kann, daß neben einer gegebenenfalls notwendigen Dehnung das Hervorholen, das Einstellen in die richtige Stelle, die Achsendrehung und schließlich die Retention des Zahnes besorgt wird. Und selbst wenn man durch die Bißverhältnisse gezwungen ist, den Apparat einfacher zu gestalten und später zur richtigen Einstellung des Zahnes noch andere Maßnahmen ergreifen muß, wie z. B. die Anwendung des Anglebogens, ist doch der hohe Wert der Operationsmethode Hesses unverkennbar und darin zu erblicken, daß die Operation in einer Sitzung beendet wird, durch die primäre Vernähung des Schleimhautperiostlappens die Möglichkeit einer Infektion des Operationsgebietes ausgeschaltet wird und vor allen Dingen durch die „möglichst anatomisch normale Bewegungsmöglichkeit" des retinierten Zahnes die drohende Retraktion des Zahnfleisches im Bereich des Operationsgebietes nicht zu befürchten und somit der kosmetische Erfolg ein viel größerer ist als bei den übrigen Methoden.

Dem Praktiker ist somit ein Weg gewiesen, der ihn in ähnlichen Fällen stets zum Ziele führen wird.

Es sind nach dem Hesseschen Verfahren und nach der Hesseschen Apparatanordnung bisher fünf Fälle behandelt worden, und zwar alle mit dem gleich guten Ergebnis. Als Beweis möge die Angabe der beiden letztbehandelten Fälle dienen:

Anamnese: Br. W., $8^1/_2$ Jahre alter Knabe, sucht am 9. 6. 1922 die hiesige Poliklinik auf, da nach Ausfall von ⌊I im Herbst 1921 ⌊1 im Munde erschien, I⌋ aber weiterhin persistierte, ohne daß der erwartete Durchbruch von 1⌋ erfolgte. Zu gleicher Zeit mit ⌊I brach palatinal von diesem ein zapfenförmiges Zahngebilde durch. Beschwerden hat der Patient in keiner Art gehabt.

Status praesens: Pat. ist kräftig entwickelt und befindet sich in gutem Ernährungszustande. Eine auffallende Asymmetrie des Gesichtes ist nicht wahrzunehmen. Das Zahnschema ist folgendes:

$$r\ \frac{6\ V\ IV\ III\ II\ I\ |\ 1^1\ III\ IV\ V\ 6}{6\ V\ IV\ III\ 2\ 1\ |\ 1\ 2\ III\ IV\ V\ 6}\ lk$$

Ins Auge springend ist, wie aus Abb. 1 und 2 ersichtlich, der Größenunterschied zwischen dem bereits durchgebrochenen ⌊1 und dem persistierenden I⌋. Palatinal von ⌊1 steht ein überzähliger zapfenförmiger Zahn. Eine Bißanomalie besteht nicht. Weder labial noch palatinal läßt eine Auftreibung des Kiefochens auf eine Retention von 1⌋ schließen.

Eine Röntgenaufnahme (Abb. 3) zeigt aber mit Deutlichkeit den retinierten 1⌋, der mit seiner Schneidekante labialwärts liegt, während die Wurzel unsichtbar bleibt. Der Zahn muß also ziemlich horizontal im Kiefer gelagert sein, denn an der Projektion von ⌊1 kann man die richtige Einstellung des Filmes ersehen. Oberhalb von 1⌋ nimmt man einen zweiten überzähligen Zapfenzahn mit einer Durchbruchsrichtung nach dem Nasenboden zu wahr. Dieses Zahngebilde entspricht dem palatinal hinter ⌊1 bereits erschienenen Zahne (Abb. 2).

Da an der Kronenbreite von ⌊1 gemessen der Raum zwischen III⌋ und ⌊1 für die Krone des 1⌋ breit genug erscheint, macht sich eine weitere Raumbeschaffung unnötig, und so wird am 24. 6. 1922 die Operation ausgeführt. Unter Lokalanästhesie mit Eusemin

wird nach der Extraktion von ⌋I⌊ ein Bogenschnitt nach Hesse geführt, dessen Scheitel auf dem Alveolarkamm liegt, also durch die Extraktionswunde von ⌋I⌊ hindurchgeht, und der von ⌋II⌊ bis ⌋1⌊ reicht. Beim Hinaufschieben des Schleimhautperiostlappens stößt man in beträchtlicher Höhe auf nachgiebiges Knochengewebe, das mit dem scharfen Löffel entfernt wird. Die tastende Sonde gelangt in der Tiefe auf eine harte glatte Masse, die sich nach Freilegung mit dem Rosenbohrer als die Krone des überzähligen retinierten Zapfenzahnes erweist. Die Extraktion dieses Zahngebildes macht keine Schwierigkeiten, nachdem sein Lager mit dem Rosenbohrer noch etwas freigelegt ist. Nunmehr wird auch unterhalb davon in distaler Richtung die Schneidefläche von ⌋1⌊ sichtbar, der fast horizontal liegt mit einer leichten Hebung nach aufwärts. Es bestätigt sich demnach die durch das Röntgen-

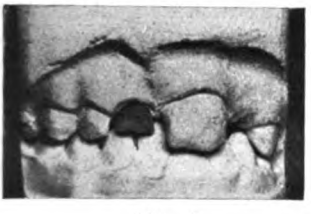

Abb. 1.

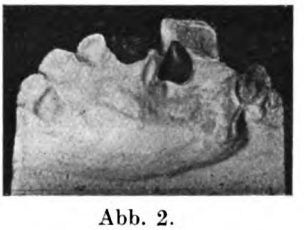

Abb. 2.

bild vermutete Lage des Zahnes. Da es nicht möglich ist, die Zahnkrone von oben her an der Labialfläche anzubohren, wird an der leichter zugänglichen palatinalen Fläche des Zahnes nahe der Schneidekante unter Schonung der Pulpa zunächst mit einem kleinen Rosenbohrer, darauf mit dem Dallschen Bohrer Nr. 7 eine kleine Kavität geschaffen, in die eine Öse mit Stiftstärke nach Dall Nr. 7 einzementiert wird. Durch diese wird dann ein feiner Bronzealuminiumdraht gezogen, der Schleimhautperiostlappen wieder zurückgeklappt und mit zwei Nähten fixiert. Schließlich wird der überzählige palatinal durchgebrochene zapfenförmige Zahn hinter ⌋1⌊ extrahiert, die vorher angefertigte Schiene auf-

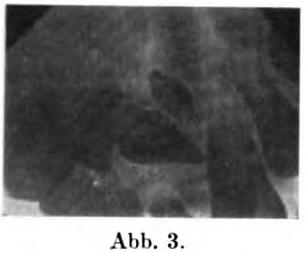

Abb. 3.

Abb. 4.

zementiert und die beiden aus der Wunde herausragenden Drahtenden ebenfalls nach dem Hesseschen Verfahren an dem Apparat befestigt.

Der hier verwandte Apparat (hergestellt nach Angaben Hesses in der technischen Abteilung des Institutes) ist sehr einfach konstruiert. ⌋V IV III⌊ und ⌋1⌊ tragen Bänder, die palatinal wie labial je mit einem Drahtbügel verbunden sind, die mehrere Häkchen tragen. Der labiale Bügel reicht dabei im Bereich der Lücke zwischen ⌋III⌊ und ⌋1⌊ unter das Niveau der Kauebene herab, damit bis zur richtigen Einstellung des retinierten Zahnes in die Kauebene eine Zugwirkung gewährleistet werden kann.

Die beiden Drahtenden werden durch ein zwiefach durchlochtes Drahtbälkchen gezogen, unter diesem die Drahtenden verschlungen bis das Drahtbälkchen den Zahnfleischsaum nahezu berührt, und nun mit dem Herabhohlen des Zahnes begonnen, indem ein Gummiring über das Drahtbälkchen nach einem Knopf des labialen Bügels gelegt wird. Im Verlauf der Behandlung wird durch zeitweises weiteres Zusammendrehen der Drahtenden das Bälkchen stets wieder bis zum Zahnfleischrand emporgeschoben und so die gleiche Intensität der Zugwirkung beibehalten.

29. 6. 1922. Wundränder gut verklebt. Nähte entfernt.

12. 7. 1922. Der Zahn ist der Zugwirkung gefolgt und erreicht, wie das Röntgenbild in Abb. 4 erkennen läßt, mit seiner Schneidekante fast die Höhe des Alveolarkammes.

25. 7. 1922. $\underline{1}\rfloor$ ist bereits sichtbar.

11. 8. 1922. Die Krone ist halb durchgebrochen. Untersuchung mit dem faradischen Strom ergibt lebende Pulpa $\underline{1}\rfloor$.

14. 8. 1922. Die Krone ist ganz durchgebrochen. Der Zahn zeigt eine ziemliche Lockerung. Er ist leicht prognath und etwas rotiert durchgekommen. Nach Abnahme des Apparates wird dieser Schönheitsfehler durch Anglebogen noch korrigiert (Abb. 5).

Abb. 5.

25. 2. 1923. $\underline{1}\rfloor$ steht in guter Stellung fest im Kiefer. Der Regulierungsapparat, der bisher noch zur Retention belassen worden ist, wird abgenommen. Die elektrische Untersuchung ergibt bei schwachem Strom Reaktionslosigkeit von $\overline{1|1\,2}$; bei starkem Strom wird eine Reaktion ausgelöst.

15. 1. 1924. Das Endmodell, das in Abb. 6 wiedergegeben ist, zeigt, da inzwischen auch die seitlichen Inzisivi durchgebrochen sind, den guten kosmetischen Erfolg der Behandlung, der nach Versichern des Patienten dem funktionellen gleichkommt. Ich darf noch darauf hinweisen, daß der Zahnfleischrand an $\underline{1}\rfloor$ nicht höher, sondern sogar tiefer als an $\lfloor\underline{1}$ steht. Das Modell ist nicht radiert.

Ich muß noch erwähnen, daß in einer gewissen Zeit der Behandlung, die zeitweilig in anderer Hand lag, der Zug zu stark ausgeübt wurde, wodurch eine äußerst bedenkliche Lockerung des durchbrechenden Zahnes eintrat. Es unterblieb deshalb vorübergehend jede Zugwirkung. Schließlich ist, wie aus dem Endmodell (Abb. 6) ersichtlich, der Zahn

Abb. 6.

Abb. 7.

an seine richtige Stelle gelangt. Die von anderer Seite gemachte Angabe, die Pulpen von $\underline{1}\rfloor$ und $\underline{2}\rfloor$ seien abgestorben, hat sich nicht bestätigt! $\underline{1}\rfloor$ zeigte bei einer Nachkontrolle nach einigen Monaten wider Erwarten elektrische Reaktion, wenn auch erheblich abgeschwächt; ich sage wider Erwarten, denn auch wir mußten eigentlich bei der enormen Lockerung, die der Zahn früher erfahren hatte, einen Pulpentod befürchten. Da uns aber die bei der elektrischen Untersuchung ausgelöste schwache Reaktion vermuten ließ, daß der erhobene Vorwurf eines Pulpentodes nicht berechtigt war, bohrten wir zur völligen Klarstellung des Lebenszustandes des Zahnmarkes den Zahn unter streng aseptischen Kautelen palatinal an, wobei geringe Schmerzempfindung geäußert wurde,

Dr. Hiltebrandt Zahnfabrik
Aktiengeſellſchaft
Eſſen

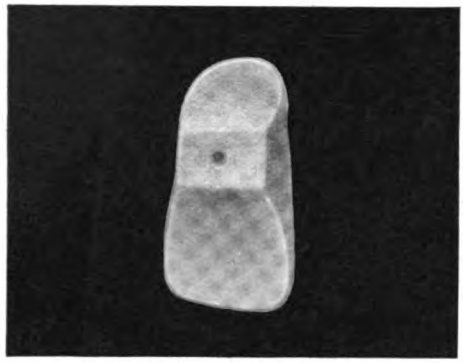

Abbild. 1. Linguale Anſicht.
Der rötliche Teil iſt der kaſtenförmige Aufbau, welcher nach unten in die Artikulationsfläche, nach oben in die Anſchliffläche ausläuft.

Abbild. 2. Der Längsſchliff zeigt den ſchräg nach unten verlaufenden mit Rillen verſehenen Kanal und den Kaſten in ſeiner Größe zum ganzen Zahn. Der einzementierte Stahlſtift verbindet den Zahn mit der Platte.

Abbild 3. An Kautſchukplatte verarbeiteter Univerſal-Zahn.
Der Kautſchuk ſchließt den Kaſten vollſtändig ein und ſchützt ihn gegen Drehbewegung.



Abbild. 4. An Metallplatte verarbeiteter Univerſal-Zahn.
Das Metall umfaßt den Kaſten und bedeckt die Anſchlifffläche.

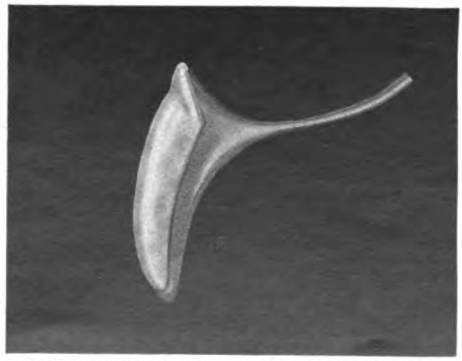

Abbild. 5. Ein als dünne Facette beſchliffener Univerſal-Zahn an Metallplatte verarbeitet. Der Zahn kann ohne linguale Verdickung verarbeitet werden. Die Schneide iſt durch Metall gut geſchützt. Der Erſatz eines neuen Zahnes kann im Munde vorgenomm.werden.

Abbild. 6. Längsſchliff durch den nach Abbild. 5 verarbeiteten Univerſal-Zahn. Der Zahn wird zwiſchen Stift und Schneideſchutzkante klammerartig gefaßt.



Abbild. 7. Prüfapparat für künſtliche Zähne auf Widerſtandsfähigkeit gegen Kaudruck.

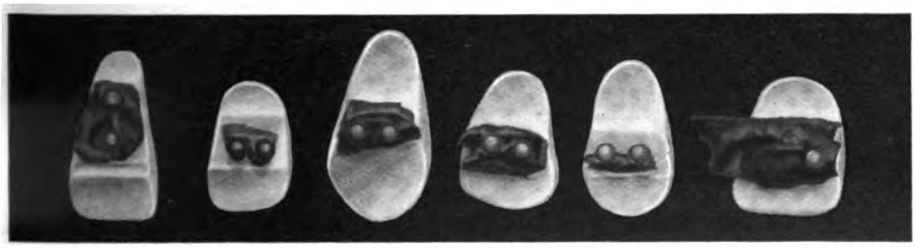

Abbild. 8. Zähne mit eingelöteten Stiften, welche im Prüfapparate bei einer Belaſtung von 9 bis 10 kg ausgebrochen ſind, ohne ſelbſt Schaden zu leiden.

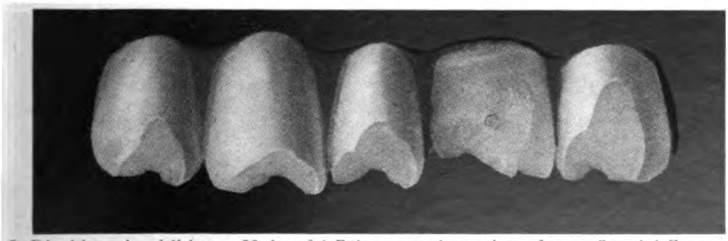

Abbild. 9. Die hier abgebildeten Univerſal-Zähne wurden mit unſerem Spezial-Zement mit V2A Stiften verbunden und dann an eine Kautſchukplatte anvulkaniſiert. Bei einer Belaſtung von 16 bis 18 kg brachen die Schneiden vom Körper des Zahnes flächenartig ab, ohne daß die Verbindung zwiſchen Stift und Zahn Schaden litt.

bis schließlich die lebende Pulpa an einer kleinen Stelle exponiert wurde. Um den jugendlichen Zahn seines Markes noch nicht berauben zu müssen, wurde die Pulpa an der exponierten Stelle mit Jodoformzement überkappt und der Zahn wieder verschlossen (Abb. 7).

Heute, zwei Jahre fünf Monate nach der Operation, zeigen die Pulpen von 2|1|1 gleiche Empfindlichkeit.

Ich gebe diese Daten dessentwillen genau an, um darzutun, was sich das Zahnmark gelegentlich gefallen läßt, wobei ich betonen möchte, daß der glückliche Ausgang mit auf Konto des jugendlichen Zahnes, auf die Weite des Foramen apicale (Abb. 7) und auf die Dehnungsfähigkeit des jugendlichen Gewebes zu buchen ist.

Die Pulpa kann, wie wir sehen, am Leben erhalten werden, auch wenn der von dem Zahn zurückzulegende Weg ein ziemlich großer ist und der Zahn sogar, wie im vorliegenden Falle, aus der horizontalen Lage in die senkrechte Stellung gebracht werden muß. In dem von Hesse 1911 zuerst behandelten Falle hat er noch nach 13 Jahren die Vitalität der Pulpa des herabgezogenen Zahnes nachweisen können. Auch Birgfeld konnte nach der Behandlung zweier retinierter Eckzähne 3|3 einen gleichen Erfolg buchen, trotzdem die Canini „manchmal eine beängstigende Beweglichkeit" hatten. Und hätte Riesenfeld, bei dessen 21jähriger Patientin es sich um die Retention einer Zahngruppe 3 2 1| handelte, die in ihrer eigentümlichen Lage dergestalt ein Dreieck bildeten, daß der seitliche Schneidezahn die Basis, die beiden anderen Zähne die Schenkel desselben ausmachten, den seitlichen, quer gelagerten Schneidezahn extrahiert und dann 3 1| aus dem Kiefer gezogen, so wäre er sicher schneller zum Ziele gekommen und hätte aller Wahrscheinlichkeit nach auch die Pulpen der betreffenden Zähne erhalten können. Die anderen Autoren machen leider keine Angaben über den Lebenszustand des Zahnmarkes der künstlich geborenen Zähne. Und doch müssen wir unbedingt darauf bedacht sein, ein Absterben der Pulpa zu verhüten, wenn wir Anspruch auf eine gewisse Vollkommenheit unserer Operationsmethode und Operationstechnik erheben wollen. Aus diesem Grunde erscheint die Wahl des richtigen Zeitpunktes für die Operation von großer Wichtigkeit. Er ist am besten nach noch nicht ganz beendetem Wurzelwachstum des in Frage kommenden Zahnes gegeben. Das Foramen apicale ist dann noch ziemlich weit und somit die Verbindung des Zahnmarkes mit den zuführenden Gefäßen und Nerven breitbasig, so daß auch bei einer gewissen Dehnung der Pulpa am Foramen apicale doch noch eine gute Durchblutung der Pulpa ermöglicht wird und auch das Nervengewebe eine vorübergehende Irritation überwinden kann. Erhalten wir bei der Untersuchung des Zahnes mit dem faradischen Strom unmittelbar nach der Behandlung keine Reaktion, ist es doch empfehlenswert, wie unser Fall zeigt, in monatlichen oder halbjährlichen Pausen die Prüfung mit dem Induktionsstrom zu wiederholen, bevor man sich zur Trepanation des Zahnes entschließt. Diese Wahrnehmung, daß bisweilen Monate vergehen können, ehe nach anfänglicher Reaktionslosigkeit die normale Sensibilität eines Zahnes wieder eintritt, hat auch Kunert nach dem Redressement forcé gemacht. Wir konnten die gleiche Beobachtung auch wiederholt bei Kieferbrüchen und selbst nach schweren Fällen von Osteomyelitis machen.

Auffällig ist die Vergesellschaftung der Retention oberer mittlerer Schneidezähne mit überzähligen zapfenförmigen Zahngebilden. So hat sich die Behandlung eines retinierten ⌊1 durch Ottesen durch drei überzählige Zähnchen verzögert und auch Hesse hat in seinem ersten Fall einen palatinal hinter der Krone des retinierten Zahnes liegenden überzähligen Zapfenzahn gefunden. Wir verfügen jetzt über fünf gleichgeartete Fälle (drei poliklinische und zwei aus der Privatpraxis von Prof. Hesse). Zwei weitere analoge Fälle sind Hesse bei einem Besuch der Kopenhagener Schulzahnklinik von dem Direktor der Klinik vorgestellt worden.

Abb. 8.

Hinsichtlich der Genese derartiger Fälle gehen wir wohl nicht fehl, wenn wir annehmen, daß die Retention von oberen mittleren Schneidezähnen durch diese überzähligen Zahngebilde (Platzmangel) bedingt ist und wahrscheinlich durch die Überproduktion der Zahnleiste eine primäre Dislokation des Zahnkeimes des retinierten Zahnes stattgefunden hat.

Der andere Fall betrifft einen 12jährigen Knaben. Der Befund ist aus der Abb. 8 ersichtlich. 1⌋ steht stark prognath und berührt die unteren Schneidezähne nicht. Auch

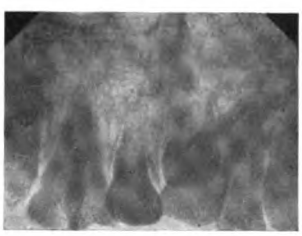

Abb. 9.

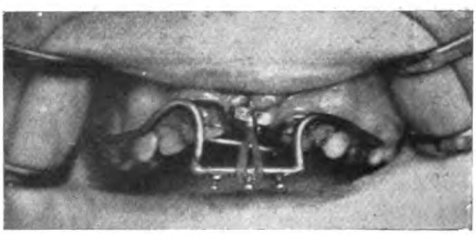

Abb. 10.

hier befindet sich palatinal hinter 1⌋ ein überzähliger schneidezahnähnlicher Zahn, während das Röntgenbild (Abb. 9) die Retention eines schräg gelagerten ⌊1 und einen überzähligen palatinal von ihm sitzenden Zahn erkennen läßt. Operation wie oben, nur mit dem Unterschied, daß die leichter zugängliche Krone von ⌊1 labial angebohrt werden kann. Die Entfernung des retinierten überzähligen Zahnes gelingt trotz seiner palatinalen Lage zu ⌊1 infolge der schrägen Stellung des Schneidezahnes leicht. Es macht den Eindruck, daß beide Kronen von einem Zahnsäckchen umgeben sind. Die Apparatbehandlung wird durch Abb. 10 veranschaulicht (das Drahtbälkchen befindet sich in seiner höchsten Stellung nahe dem Zahnfleischsaum). Nach 22 Tagen ist bereits die distale Ecke der Schneidekante des Zahnes sichtbar und nach 85 Tagen ist der Zahn vollständig durchgebrochen. Dem durchbrechenden ⌊1 ist gleich von vornherein durch entsprechende Einwirkung des Gummizuges die richtige Artikulationsstellung angewiesen worden. Die Untersuchung mit dem faradischen Strom ergibt eine deutliche Reaktion des Zahnes. Zur Zeit befindet sich der Patient noch in Behandlung der orthodontischen Abteilung zur Beseitigung der prognathen Stellung von 1⌋.

So hat Hesse eine Operationsmethode für retinierte Zähne angegeben, die bei geringer Modifikation je nach Lage des Falles wohl stets zum gewünschten Erfolge führt und dem Praktiker als Wegweiser dienen kann. Die Veröffentlichung dieser beiden Fälle mag genügen, um die Sicherheit des Verfahrens hervorzuheben, das auch jeglichen kosmetischen Fehler an der Schleimhaut ausschließt.

Liegen die Verhältnisse einfach, d. h. steht der retinierte Zahn an seiner Durchbruchstelle ohne bemerkenswerte Neigung in seiner Längsachse, können wir uns immerhin mit der dann auch leichten Freilegung der Schneidekantengegend begnügen und den spontanen Durchbruch abwarten. Zu warnen ist aber vor einem zu langen Warten, da die Nachbarzähne durch Wanderung die für die Kronenbreite des betreffenden Zahnes erforderliche Lücke verkleinern können. Bei hoher Verlagerung, womöglich kombiniert mit schräger Ein-

Abb. 11.

Abb. 12.

Abb. 13.

stellung des retinierten Zahnes ist jedoch eine Freilegung der Krone als einzige Therapie als nicht Erfolg versprechend zu widerraten.

Die Notwendigkeit, schon vor dem Eingriff einen genauen Heilplan je nach den gegebenen anatomischen Verhältnissen aufzustellen und gegebenenfalls zwei oder mehrere Behandlungsarten zu erwägen, möge folgender Fall beweisen, der außer der bestehenden Retention $\underline{1}$ und Persistenz $\underline{III}$ besonderes Interesse wegen der seltenen Metastasie von $\underline{3}$ verdient (Abb. 11).

Der Patient ist der 18jährige Student H. V. An Stelle von $\underline{3}$ persistiert $\underline{III}$, während der nur zur Hälfte durchgebrochene $\underline{3}$ den Raum des fehlenden $\underline{1}$ einnimmt. $\underline{2}$ hat keine Lageveränderung erfahren. Die bestehende Anomalie beeinträchtigt die Physiognomie der oberen sichtbaren Zahnreihe um so mehr, als der Patient außerdem noch an einer Prognathie leidet.

Die Röntgenaufnahme (Abb. 12) zeigt $\underline{1}$ zwischen den Wurzeln von $\underline{3}$ und $\underline{1}$ retiniert, ohne daß er weder palatinal noch labial seine Anwesenheit verraten hätte. Der obere Teil der Wurzel von $\underline{1}$ erscheint gekrümmt, der gesamte Zahn rotiert, so daß die labiale Fläche nach mesial und die palatinale nach distal zeigt.

In bezug auf die Therapie bestanden zwei Möglichkeiten, entweder Extraktion von $\underline{3}$ und Herabholen von $\underline{1}$ oder Entfernung von $\underline{1}$ und Verwendung des dekapitierten $\underline{3}$ zur Aufnahme eines Stiftzahnes. Hierzu hätte $\underline{3}$ zweckmäßig noch etwas herabgezogen werden müssen. Für beide Behandlungsarten wäre aber zunächst die Erweiterung des Raumes zwischen $\underline{1}$ und $\underline{2}$ durch Extraktion von $\underline{III}$ und Distalbewegung von $\underline{2}$ notwendig gewesen. Diese Vorbedingung hat die prothetische Abteilung mit Hilfe eines

orthodontischen Apparates erfüllt und auch gleichzeitig $\underline{3}|$ herab und etwas nach palatinal gedrückt, so daß er annähernd in den normalen Zahnbogen eingefügt war. Er stand also, sollte sich die Lage von $\underline{1}|$ zum Herunterholen als ungünstig erweisen, zur Aufnahme eines Stiftzahnes fertig da.

Die Operation am 10. 12. 1923 ergibt neben der starken Rotation die im Röntgenbilde vermutete, überraschenderweise nahezu horizontale Lagerung des retinierten $\underline{1}|$, die beim Herunterholen wohl schwer hätte behoben werden können, weshalb das andere

Abb. 14.

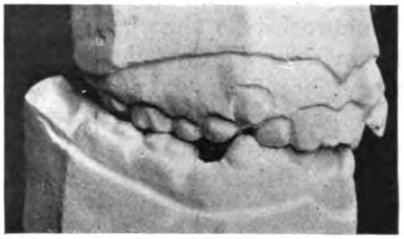

Abb. 15.

Verfahren eingeschlagen wird. Die Entfernung des retinierten Zahnes macht wegen der tiefen Einkeilung zwischen die benachbarten Wurzeln ziemliche Schwierigkeiten und wird besonders noch durch die Wurzelkrümmung im oberen Drittel erschwert (Abb. 13).

Ich erwähne den Fall, weil nach der Röntgenaufnahme der retinierte Zahn bequem zum Herunterholen geeignet erschien, und weil nach etwa vorheriger Entfernung des Eckzahnes erst nachträglich die ungewöhnliche und unerwartete Lage von $\underline{1}|$ erkannt worden wäre, somit also kaum eine Möglichkeit bestanden hätte, nach Verlust des Eckzahnes den Defekt mit eigenem Material zu decken.

Abb. 16 (links).

Abb. 17 (rechts).

So aber gelang es noch, mit einer Richmondkrone auf der Wurzel von $\underline{3}|$ ein befriedigendes Resultat zu erzielen (Abb. 14).

Schließlich möchte ich noch einen letzten Fall mitteilen, bei dem es sich um die beiderseitige Retention $\overline{5\,4}|\overline{4\,5}$ infolge Platzmangels handelte.

Die 13 Jahre alte Patientin F. R., die die orthodontische Abteilung zur Behebung ihrer Stellungsanomalie im Oberkiefer aufsuchte, wurde uns von dort mit dem im folgenden beschriebenen Behandlungsplan überwiesen. Abb. 15 gibt den Abdruck ihres Gebisses wieder. Abgesehen von der Stellungsanomalie der Zähne des Oberkiefers fällt im Unterkiefer zwischen $\overline{6-3}|\overline{3-6}$ eine 0,7 cm breite Lücke auf. Die ersten Molaren sind um eine halbe Prämolarenbreite nach mesial gerückt und in ihrer Längsachse etwas nach vorn geneigt. Da die Verhältnisse auf beiden Seiten die gleichen sind, habe ich mich damit begnügt, die bildliche Darstellung (Abb. 15) der einen Seite wiederzugeben. Im Bereich der Lücken ist der Alveolarfortsatz ein wenig verdickt, so daß eine Retention der Prämolaren anzunehmen ist. Die Röntgenaufnahmen bestätigen die

Vermutung (Abb. 16 und 17). Wie aus ihnen ersichtlich ist, haben sich die beiden Prämolaren in dem zu geringen Raum zwischen dem Caninus und ersten Molaren gewissermaßen festgeklemmt und hindern sich gegenseitig am Durchbruch. Die Aufnahmen lassen die ziemlich normale senkrechte Lage der ersten Prämolaren sehr schön erkennen, während die zweiten Prämolaren mit ihrer Krone nach lingual geneigt liegen müssen. Diese gekippte Stellung muß hauptsächlich $\overline{5}|$ einnehmen. Die Kronen der zweiten Prämolaren sind noch von ihren Zahnsäckchen umgeben, die Wurzeln anscheinend noch nicht vollständig ausdentifiziert.

Welcher Heilplan ist nun hier der einfachste, kürzeste und am meisten Erfolg versprechende?

In bezug auf die Behandlung der Retention der beiden unteren Prämolaren war uns von der orthodontischen Abteilung die Aufgabe gestellt worden, nicht die bequemer liegenden ersten Prämolaren, sondern die viel tiefer liegenden zweiten Prämolaren zu entfernen. Wir erkannten das Verlangen als durchaus berechtigt an, und zwar aus den Erwägungen heraus, daß der Durchbruch der ersten Prämolaren nach Entfernung der zweiten Prämolaren wahrscheinlich von selbst erfolgen würde, obwohl wir uns der Schwierigkeit der Entfernung der tief und eingekeilt gelegenen zweiten Prämolaren bewußt waren.

Abb. 18.

Am 6. 2. 1923 wird die Entfernung des linken unteren, am 20. 2. 1923 die des rechten unteren Prämolaren vorgenommen. Wie vorausgesehen, verursachen die Eingriffe ganz beträchtliche Schwierigkeiten. Sie waren durch die tiefe und schräge Lage der Zähne, durch ihre Einkeilung zwischen ersten Prämolaren und ersten Molaren und durch die linguale Lage der Kronen bedingt. Es muß vor allem das ganze mesiale, bukkale und distale Knochenlager entfernt werden, wobei der Rosenbohrer sehr gute Dienste leistet. Da die lingual gelegene Krone besonders des rechten Zahnes zwischen den Wurzeln der benachbarten Zähne nicht durchzuziehen war, mußte auch unterhalb der Wurzeln der zweiten Prämolaren der Knochen weggenommen werden, so daß durch Druck und Zug nach unten der Zahn umgekehrt aus seinem Bett entfernt wurde.

In beiden Fällen wurde auch das Zahnsäckchen der ersten Prämolaren freigelegt, was man wegen des engen Raumes nicht vermeiden konnte. Bei dem operativen Eingriff kommt man übrigens auch in unmittelbarste Nähe des Foramen mentale. Die austretenden Nerven und Gefäße hat man natürlich zu schonen.

Auf beiden Seiten wurde die primäre Naht gemacht. Nach vier Monaten brachen die ersten Prämolaren spontan durch. Endergebnis siehe Abb. 18 (die Oberkieferregulierung wurde nach Extraktion der beiden oberen ersten Prämolaren in der orthodontischen Abteilung vorgenommen).

Bietet die Extraktion derartiger retinierter Zähne eine Gefahr für die Umgebung, kann, um größere Knochendefekte zu vermeiden, gelegentlich auch eine quere Durchtrennung des Zahnes versucht werden, um erst den Wurzelteil zu entfernen und dadurch für den Kronenteil Platz zu schaffen oder umgekehrt.

Meine Ausführungen und kurzen Mitteilungen sollen zeigen, wie verschiedenartig die Verhältnisse liegen können. Sie bestimmen in jedem Fall unser Handeln. Von Schematisieren kann nur gesprochen werden, wenn wir ähnliche Fälle vor uns haben. Und das sind gerade die wenn auch nicht sehr häufigen Retentionen des oberen mittleren Schneidezahnes und die häufiger angetroffene Retention der oberen Eckzähne, die den betreffenden Patienten doch recht unglücklich machen können, und die auch andere als recht häßlich empfinden. Die angeführte

Behandlungsmethode nach Hesse, die immer dieselbe ist, nur der äußere Apparat wird entsprechend dem Zahnsystem anzupassen sein, kann natürlich auch an anderen Zähnen im Oberkiefer wie Unterkiefer Anwendung finden. Hätten z. B. im Fall 4 dieser Arbeit die beiden unteren ersten Prämolaren nicht mehr die Kraft zum selbständigen Durchbruche gehabt, hätte auch da sicher die chirurgisch-orthodontische Behandlung zum Ziele geführt.

Literatur.

Angle: Die Behandlung der Okklusionsanomalien der Zähne. — Birgfeld: Die Behandlung retinierter Zähne. Dtsch. zahnärztl. Wochenschr. 1911. — Ehricke: Über die Transplantation verlagerter Eckzähne. Dtsch. Monatsschr. f. Zahnheilk. 1921. — Farrar: Einen Zahn in abnormer Lage aus den Tiefen des Kiefers zu ziehen. Korrespondenzbl. f. Zahnheilk. 1879. — Hamburger: Ein interessanter Fall von Retention eines oberen Schneidezahnes. Dtsch. Monatsschr. f. Zahnheilk. 1912. — Hauenstein: Beitrag zur chirurgischen Behandlung der Mißbildungen im Zahnkiefersystem. Ergebn. d. ges. Zahnheilk. Bd. 7. H. 2/4. — Hesse, G.: Zur Behandlung retinierter Zähne. Korrespondenzbl. f. Zahnheilk. 1911. — Derselbe: Redressement forcé oder Behandlung mit Regulierungsapparaten. Zeitschr. f. zahnärztl. Orthop. 1912. — Derselbe: Redressement forcé. Zahnärztl. Orthop. u. Proth. 1913. — Derselbe: Dysostosis cleidocranialis. Vortrag Naturforschervers. Leipzig 1923. — Hesse, R.: Ein weiterer Beitrag zur operativen Entfernung retinierter Eckzähne vom Gaumen aus. Dtsch. Monatsschr. f. Zahnheilk. 1922. H. 6. — Kallhardt: Ein seltener Fall von Retention mehrerer Zähne. Dtsch. Monatsschr. f. Zahnheilk. 1905. — Kersting: Richten retinierter Zähne. Zahnärztl. Rundschau 1901. — Kranz: Über operative Entwicklung und Regulierung retinierter Eckzähne bei Individuen vorgeschrittenen Alters. Österr.-ung. Ver. f. Zahnheilk. 1901. — Kunert: Beiträge zur Frage der Kieferregulierungen. Dtsch. Monatsschr. f. Zahnheilk. 1906. — Levy: Ein eigenartiger Fall von retinierten Zähnen und deren Folgezustände. Dtsch. Monatsschr. f. Zahnheilk. 1911. — Mertens: Forced eruption and regulation of a retained lower right canine. Dental Cosmos 1913. — Ottesen: Über einen Fall von Inklusion. Zeitschr. f. zahnärztl. Orthop. 1908. — Pfaff: Lehrbuch der Orthodontie. Leipzig 1921. — Port-Euler: Lehrbuch der Zahnheilkunde. Wiesbaden 1915. — Riesenfeld: Die Behandlung retinierter Zähne. Korrespondenzbl. f. Zahnheilk. 1921. — Russenberger. Über die forcierte Eruption eines retinierten mittleren Schneidezahnes. Schweiz. Ver. f. Zahnheilk. 1904. — Sachse: Ein operativ und orthodontisch behandelter Fall eines retinierten Eckzahnes. Zeitschr. f. zahnärtl. Orthop. 1910. — Derselbe: Weitere Beiträge zur operativen und orthodontischen Behandlung retinierter Zähne. Korrespondenzbl. f. Zahnheilk. 1911. — Scheff: Handbuch der Zahnheilkunde. 1922. — Talbot: Künstlich bewirkter Durchbruch impaktierter Zähne. Korrespondenzbl. f. Zahnheilk. 1889. — Wallich: Retinierter Schneidezahn auf operativem Wege an seine Stelle gebracht. Österr.-ung. Ver. f. Zahnheilk. 1905. — Wehlau: Entfernung eines retinierten Eckzahnes vom Gaumen aus. Dtsch. Monatsschr. f. Zahnheilk. 1921. H. 15.

Auszüge.

Bennett: Die Unterkieferbewegungen in ihren Beziehungen zur Prothetik. (Brit. Dent Journ. 15. Febr. 1924.)

Im ersten Teil seiner Arbeit, die zwar sehr interessant ist, sich aber für ein kurzes Referat nicht eignet, behandelt Verf. die Anatomie, Physiologie und Mathematik der normalen Unterkieferbewegungen bei der Mastikation und dem Öffnen des Mundes, um im zweiten Teil ihre Beziehungen zur Konstruktion künstlicher Gebisse zu erörtern.

Niemeyer (Delmenhorst).

Moffitt: Wurzelkanalbehandlung. (The Dental Cosmos. 11. 1922.)

Der Artikel ist für uns ganz besonders interessant, weil er für die deutsche Zahnheilkunde der Beweis ist, wie recht sie in der Ablehnung der Fisherschen Theorie hatte. Damals stand der konservierenden Behandlung kein so beredter Verteidiger auf, wie es Moffitt ist. Moffitt steht auf einem versöhnenden Standpunkt. Er betont, daß mit jedem extrahierten Zahn ein bedeutsames Stück Kaufläche verloren geht, daß dadurch der Raum für die Durchmischung der Nahrung mit den Fermenten des Speichels verkleinert wird, daß die Sprache sich verändert und die Gesichtskontur eine andere wird. Die Entscheidung, ob ein Zahn ohne lebende Pulpa zu extrahieren ist, liegt darin, ob er nach einiger Zeit der Behandlung

ausheilt. Zähne, deren z. T. noch lebende Pulpa exstirpiert werden muß, sind zur Reinigung und Desinfektion mit Kreosot zu behandeln, welchem Medikament Moffitt nach eigenen bakteriologischen Versuchen vor anderen den Vorrang gibt. Den Wurzelkanal füllt er mit Guttaperchaspitzen und einer aus Zinkoxyd, Bismuthum subnitr. und Jodoform zusammengesetzten Paste. Über die Wurzelfüllung legt er Zinnfolie, um das Ankleben der provisorischen Füllung zu verhindern.

Bei infizierten Kanälen mit lebendem Pulpenrest ist die Anwendung der Druckanästhesie kontraindiziert, weil dadurch die Möglichkeit einer Ausbreitung der Infektion auf die Wurzelhaut gegeben ist. Vielmehr Devitalisation mit einem Gemisch von As_2O_3 und Morphin sulf. Desinfektion des Wurzelkanales mit Kreosot-Drainage nach außen.

Bei infizierten Kanälen auf Infektion der Wurzelhaut Ausräumung des Kanalinhaltes und Behandlung wie sonst üblich. Eventuell Apikoektomie. Weber (Köln).

Brody: Ein Fall von eitriger Halslymphdrüsenentzündung von der Mundhöhle ausgehend. (The Dental Cosmos. 10. 1922.)

Bei einem 20jährigen Tuberkulösen trat plötzlich unter Fieber eine Schwellung unter dem l. Kieferwinkel auf. Diese Schwellung war schmerzhaft und zeigte Fluktuation. Das Röntgenbild ließ keinen Zweifel, daß der Prozeß von $\overline{7}$ ausging. Dieser Zahn zeigte eine große Aufhellung an beiden Wurzeln. Extraktion und Inzision. Weber (Köln).

Arnone (Florenz): **Behandlung der Alveolarpyorrhöe mit Röntgenstrahlen.** (The Dental Cosmos. 10. 1922.)

Verfasser ist der Ansicht, daß alle bisherigen Behandlungsmethoden der Alveolarpyorrhöe versagen. Das einzige Heilmittel besteht in der Wirkung der Röntgenstrahlen auf lebende Gewebe. Diese Strahlen sind mit der Fähigkeit begabt, den Zustand der Eiweißkörper der lebenden Zellen zu ändern, wenn diese unter einem schädlichen Einflusse stehen.

Arnone läßt die Röntgenstrahlen direkt auf die Schleimhaut wirken. Er hat sich dafür einen Ansatz konstruiert (Antix-Glasröhre), der den in der Gynäkologie gebrauchten Spekula ähnelt. Die Einwirkung freier Strahlen muß vermieden werden. Stets ist ein Aluminiumfilter einzuschieben, dessen Dicke je nach der Röhre bemessen werden muß.

Die Einwirkungszeit beträgt 5—10 Minuten. Das Zahnfleisch reagiert durch Fahlwerden, welche Erscheinung etwa 20 Stunden anhält. Dann wird gleich die zweite Bestrahlung vorgenommen. Im ganzen ist ungefähr 10—14 mal zu bestrahlen. Weber (Köln).

Garcia: Goldfolie als Füllmaterial. (The Dental Cosmos. 8. 1922.)

Die Goldfüllung kann bei genauer Arbeit in kürzerer Zeit gelegt werden als ein Inlay und in nahezu derselben Zeit wie eine Silikatfüllung, wenn man die Wartezeit bis zum Erhärten des Zementes und die zweite Sitzung zum Finieren in Betracht zieht. Kein anderes Füllmaterial kann einen so idealen Randschluß ermöglichen. Gold wird außerdem durch die Mundflüssigkeit nicht angegriffen und verfärbt sich nicht. Goldfüllungen sind außerdem schonender für den Zahn als Inlays, da bei der Präparation nicht soviel weggenommen zu werden braucht. Weber (Köln).

Kells: Kurettage und Naht. (The Dental Cosmos. 10. 1922.)

Nach der Extraktion von Zähnen mit Granulomen, die abreißen, kratzt der Verfasser die Alveole stets mit einem eigenen Kurettensatz aus. Die Extraktionswunde vernäht er nur dann, wenn er einen Schleimhautlappen dort festhalten will, wo er anders nicht liegen bleiben würde. Als Nähmaterial benutzt er Seide. Weber (Köln).

Swank: Alveolarpyorrhöe. (The Dental Cosmos. 10. 1922.)

Der Autor faßt seine Ausführungen wie folgt zusammen: Bei der Entstehung der Alveola pyorrhöe wirken eine ganze Reihe von Schädigungen mechanischer und bakterieller Art zusammen. Auch der Ernährung kommt eine große Bedeutung insofern zu, als mangelhafte oder verkehrte Diät die Widerstandskraft des Körpers herabsetzt. Es besteht ein ursächlicher Zusammenhang zwischen gewissen Allgemeinerkrankungen (Diabetes) und Alveolarpyorrhöe wie auch die, entzündeten Gewebe in der Umgebung des Zahnes die Eingangspforte für Bakterien sein können. Weber (Köln).

Clark: Die festsitzende Brücke. (The Dental Cosmos. 8. 1922.)

Verfasser bespricht zunächst eingehend die Grenzen der Anwendungsfähigkeit festsitzender Brücken. Der größte Wert ist auf die Herstellung genauer Artikulation zu legen Wo dieses Ziel aus irgendeinem Grunde sich nicht erreichen läßt, muß eine andere Art des Ersatzes gewählt werden. Zur Verankerung zieht Verfasser das Inlay in allen Formen vor, sowohl für Seiten-, als auch für Frontzähne. Die Art der Inlaypräparation kann ohne die Bilder nicht beschrieben werden. Weber (Köln).

Spielberg: Die Antroskopie. (The Dental Cosmos. 8. 1922.)

Eingangs wird ein nach Art der Zystoskope konstruiertes Antroskop beschrieben, das Einsicht in die Highmorshöhle ermöglicht. Für die Sichtbarmachung dieser letzteren stehen zwei Wege offen: 1. Der Nasenweg. Nach Kokainisierung des unteren Nasenganges wird die Oberkieferhöhle mit einem Troikart punktiert und durch das so geschaffene „Loch" das Instrument eingeführt. 2. Der Fossa-canina-Weg. Hier geht man durch die Fossa canina aus durch den Oberkiefer ein.

Weber (Köln).

Lathrop: Cardio-vaskular-renale Krankheiten. (The Dental Cosmos. 8. 1922.)

Verfasser bespricht Krankheiten von Herz, Gefäßen und Nieren, die gleichzeitig auftreten und durch die gleiche Noxe verursacht sind. Sie sollen nämlich ihren Grund in septischen Herden haben, die besonders auch an den Zähnen sitzen. Diese Herde können direkt Toxine abgeben. Anderseits kann aber auch Eiter aus der Mundhöhle in den Verdauungstraktus gelangen und so zur indirekten Resorption von Toxinen führen.

Weber (Köln).

Packhäuser: Die chemische Desinfektion der plastischen Abdruckmassen. (Korresp.-Blatt f. Zahnärzte. 1922. Heft 4.)

Die gewaltige Verteuerung der zahnärztlichen Materialien hat dazu geführt, darüber nachzusinnen, wie man plastische Abdruckmassen zu öfterer Verwendung desinfizieren kann. Man kennt bisher nur die Schönbeckschen Versuche der Sterilisation bei 130°. Obwohl sich Schönbeck gegen die chemische Desinfektion ausspricht, hat Packhäuser doch den Versuch mit scheinbarem Erfolg unternommen. Er versucht zunächst folgende Fragen zu klären:

1. Vermögen die als geeignet befundenen chemischen Mittel eine ausreichende desinfizierende Wirkung zu entfalten?

2. Wird die Abdruckmasse durch die angewendeten chemischen Mittel bezüglich ihrer weiteren technischen Verwertung ungünstig beeinflußt?

Packhäuser schildert eine große Anzahl von Versuchen, die zur Beantwortung dieser Fragen erforderlich waren, und kommt zu dem Schlusse, daß die chemische Desinfektion sehr wohl möglich ist. Als brauchbares Mittel empfiehlt er Kaliumpermanganat, das allerdings 20 Minuten wirken muß. Setzt man gleichzeitig Perhydrol hinzu, so verkürzt sich der Vorgang um 2 Minuten. Der Arbeit sind 3 übersichtliche Versuchstafeln angefügt.

R. Hesse (Döbeln).

Luniatschek: Die Mumifikation der Pulpa als Vorbeugungsmittel. (Korresp.-Blatt f. Zahnärzte. 1922. Heft 4.)

Der Verf. versucht nach 24—48stündiger Arsenkauterisation die Pulpa derartig zu verändern, daß sie einen mumifizierten Strang bildet. Er bedient sich hierzu einer Paste, die folgendermaßen zusammengesetzt ist: Rp. Kal. nitr. 2,0, Sacch. alb. 0,2, Formalini qu. s. ut fiat pasta mollis.

Diese Paste legt Luniatschek nach der Arseneinlage einige Tage in die eröffnete Pulpakammer. Sie besitzt eine gute Tiefenwirkung und verhütet periodentale Reizerscheinungen. Mit dieser Paste hat der Verf. angeblich nie Mißerfolge gehabt.

R. Hesse (Döbeln).

May: Der Einfluß der Schwangerschaft auf die Organe der Mundhöhle. (Korresp.-Blatt f. Zahnärzte. 1922. Heft 4.)

Am häufigsten beobachtet man Veränderungen der Gesichtszüge infolge Vergrößerung der Kieferknochen und Verschwindens der weichen Konturen. Hieran schließt sich mitunter ein Auseinanderrücken der Schneidezähne, was dann ein Diastema zur Folge haben kann. Im Gesicht beobachtet man ein Zunehmen des Fettgewebes, im peripheren Nervensystem erhöhte Reizbarkeit und sprunghafte Odontalgien. Letztere sind wechselnd im Kiefer und in den Gesichtshälften. Sind sie an einen bestimmten Zahn gebunden, so werden sie erheblich lästiger und werden am zweckmäßigsten durch antineuralgische Medikamente behoben.

Als funktionelle Abnormität beobachtet man zu Beginn der Schwangerschaft erhöhte Speichelsekretion und periodische Parotisschwellungen; in späteren Monaten entzündliche Erkrankungen der Mundschleimhaut. Wiederholte Schwangerschaft begünstigt, wie der Verf. an Tabellen nachweist, die Neigung zur Gingivitis nicht. Die hypertrophische Gingivitis bringt man mit Recht ätiologisch mit der Schwangerschaft in Verbindung, denn sie ist an sich eine ziemlich seltene Erscheinung, tritt aber in der Schwangerschaft relativ häufig auf. Von Tumoren findet man in Verbindung mit der Gravidität öfters die Epulis fibromatosa und sarcomatosa, wie Hesse und Gunzert nachweisen; ihr ursächlicher Zusammenhang mit der Gravidität ist aber noch ungeklärt. Ob die Schwangerschaft tatsächlich einen verderblichen Einfluß auf die Zähne ausübt, bedarf noch der vollen Klärung; hierüber gehen

die Ansichten erheblich auseinander. Die einen benennen als schädigende Ursache die Faktoren, die von außen an den Zahn herantreten, die anderen führen sie auf Veränderungen im Stoffwechsel, also auf innere Ursachen zurück. Das häufige Auftreten der Karies wird teils auf mangelhafte Mundpflege, teils auf veränderte Speichelzusammensetzung, teils auf die Veränderungen der Verdauungs- und Harnorgane zurückgeführt. Endlich kommen noch Stoffwechselveränderungen im Zahne selbst in Frage. Aufklärung findet man hierfür in der Lehre von der inneren Sekretion, die die Kalkverarmung lehrt. Es gibt tatsächlich eine Schwangerschaftskaries infolge Kalkverarmung des Organismus.

R. Hesse (Döbeln).

Winzenried: Klinisch-biologische Untersuchungen über die Wirkung von Silbernitrat bei der Behandlung der Milchzahnkaries. (Diss. Schweiz. Monatsschr. f. Zahnheilk. 1922. Heft 11.)

Da die Lebensdauer der Milchzähne (Mz.) eine kürzere ist, als die der bleibenden Zähne, so rechnen wir bei ihnen nicht mit einer jahrelangen Konservierung. Wir müssen in erster Linie Behandlungsmaßnahmen treffen, die dem Kinde möglichst wenig Schmerzen verursachen, trotzdem aber für die kurze Lebensdauer des Mz. ausreichend sind. Das erreichen wir durch Anwendung der Silbernitratmethode. Das Silbernitrat, eines der ältesten Medikamente, gelangt als Stift, Lösung und Pulver zur Anwendung. Die mit ihm von verschiedenen Autoren angestellten Versuche haben ergeben, daß seine Wirkung eine Ätzwirkung durch Eiweißgerinnung ist, die nur auf oberflächliche Schichten begrenzt ist und sehr langsam vor sich geht. Die eigenen Untersuchungen des Verf. zeigen, daß die Wirkung um so besser ist, je hochpronzentiger das Silbernitrat gewählt wird, insbesonders bei Verwendung von Lösungen.

Silbernitrat besitzt eine Eiweiß koagulierende Wirkung, die von der Konzentration und der Einwirkungsdauer abhängig ist. Bei Anwendung der Beschleifungsmethode mit nachfolgender Silbernitratätzung kommt es zu einer Schädigung der Milchzahnpulpa im allgemeinen nicht, wenn man nicht allzustarke Lösungen anwendet und die Applikationszeit nicht übermäßig ausdehnt. Die Pulpa reagiert hiergegen in einer Bildung von sekundärem Dentin nach der Applikationsstelle hin. Die Schwierigkeit der Durchführung der Methode liegt besonders in der Psyche des Kindes, so daß die Methode nicht berufen ist das Füllen der Mz. zu verdrängen. An der Hand von exakten Tabellen und histologischen Schnitten versucht der Verf. seine Ausführungen noch verständlicher zu machen. Auf das sehr reichhaltige Literaturverzeichnis sei noch besonders hingewiesen. R. Hesse (Döbeln).

H. Pflüger: Eine für Lues congenita charakteristische Formveränderung (Knospenform) an dem ersten Molaren. (Münch. med. Wochenschr. 9. Mai 1924, S. 605.)

Nicht bloß die zentralen Schneidezähne, die von Hutchinson als für die angeborene Lues charakteristisch beschrieben sind, sondern auch die knospenförmigen ersten Mahlzähne haben dieselbe Bedeutung. Die Basis dieser Zähne ist normal breit, nach der Kaufläche zu verjüngt sich die Krone; die mangelhaft gebildeten Kauhöcker liegen eng beieinander. Der Querschnitt eines solchen Zahnes nähert sich der Kreisform. Der mittlere Durchmesser eines knospenförmig veränderten Mahlzahns beträgt nur 8,3 mm, der des normalen Mahlzahns 13,4 mm. Jul. Parreidt.

Lacronique: Ein vom Unterkiefernerv gefurchter linker Weisheitszahn. (La Revue de Stomatologie 1922, Nr. 12.)

Der Verf. beschreibt einen Fall, wie ihn 1920 und 1921 bereits Rodier und Puig in der Revue de Stomatologie geschildert haben. Der Patient empfindet bei der Extraktion einen heftigen Schmerz in der Kinngegend, etwa so, als ob man eine Pulpa freilegt. Sechs Monate später berichtet der Kranke, daß das Gefühl in der Kinngegend zurückgekehrt sei, daß aber eine beständige Irritation, eine Art kribbelnder Schmerz zurückgeblieben sei. Das Röntgenbild ergibt keine Klärung: man rät ihm zu warmen feuchten Umschlägen, Massage und galvanischem Strom. Ein Vierteljahr später bestehen noch immer die gleichen Beschwerden. Während eines Aufenthaltes in Deutschland hat sich der Patient ohne Erfolg mit Elektrizität behandeln lassen. Der Verf. weist auf zwei Punkte hin, die er als beachtenswert hervorhebt:

1. Das Röntgenbild zeigt sehr klar den von dem Nervus mandibularis gefurchten Zahn. Wenn dies auch nichts an der einzuschlagenden Behandlungsart ändert, so konnte man doch im voraus sich darüber klar sein, welche Folgen die Extraktion nach sich ziehen würde, und man konnte den Patienten im voraus hierauf vorbereiten.

2. Beachtenswert ist die anhaltende Irritation und das lange Bestehen der anästhetischen Beschwerden sowie die schmerzhafte Hyperästhesie nach der Extraktion.

R. Hesse (Döbeln).

Bercher: Anästhesie des Nervus mandibularis bei Kieferklemme. (La Revue de Stomatologie 1922, H. 12.)

Bei Kieferklemme ist die Stammanästhesie des Nervus mandibularis meist unausführbar und die Extraktion des unteren Weisheitszahnes kaum vorzunehmen. Trotzdem ist die Anästhesie möglich, wenn man eine Erschlaffung der Muskelkontraktionen herbeiführt. Gewiß kann man eine Anästhesie durch Injektion in das Foramen ovale erzielen, aber die Ausführung dieser Injektion ist durchaus nicht so einfach. Statt dessen schlägt Bercher folgenden Weg vor:

1. Erzielung einer Erschlaffung der Muskelkontraktion mittels einer Novokaininjektion in der Gegend des Verlaufs des Nerv. massetericus und Nerv. temporalis. Diese Stelle ist die Ausschweifung, die die Fossa zygomatica mit der Massetergegend verbindet und in der die motorischen Nervenfasern des Temporalis und Masseter nach der äußeren Fläche des Musculus pterygoideus ext. verlaufen. Man stellt äußerlich die Lage des Processus coronoideus und Processus condyloideus fest und führt dann die Injektionsnadel am Rand des Jochbogens 20 bis 25 mm tief ein, indem man 5 bis 10 ccm Novokain 1 : 100 injiziert.

2. Nach etwa 10 Minuten kann der Patient den Mund öffnen, so daß man nun die Leitungsanästhesie vornehmen und nach weiteren 10 Minuten operieren kann. Am besten eignet sich hierzu eine Novokainlösung 2 : 100 (ohne Adrenalin) 5 ccm. Bei kleineren Operationen genügen schon 5 ccm einer Novokainlösung 1 : 100 (ohne Adrenalin).

R. Hesse (Döbeln).

Collart: Fehlen des bleibenden Prämolars und Resorption der Wurzeln des entsprechenden Milchzahnes. (Radiographie.) (Le Revue de Stomatologie 1922, H. 12.)

Der Verf. demonstriert einen zweiten oberen Milchmolar der linken Seite, der 1914 extrahiert wurde, nachdem bereits 1910 die Pulpa entfernt worden war. Hierzu wird folgendes berichtet: Im Oberkiefer waren die zweiten Milchmolaren entfernt worden. Durch den Krieg verzögerte sich die gleiche Maßnahme im Unterkiefer bis 1920. Obwohl die Milchmolaren Resorptionserscheinungen an den Wurzeln zeigten, erschienen die Prämolaren nicht und eine Röntgenaufnahme zeigte, daß diese vollkommen fehlten. Der Patient war zur Zeit der Röntgenaufnahme bereits 17 Jahre alt. R. Hesse (Döbeln).

Broderick: Die Ätiologie der Pyorrhöe. (Brit. dent. journ. 15. August 1923.)

Verf. denkt sich das Zustandekommen der sog. Alveolarpyorrhöe, wie er in seiner Arbeit näher ausführt, folgendermaßen: Endokrine Unbeständigkeit, zu der das Alter des Patienten, erbliche Einflüsse und schlechte persönliche hygienische Verhältnisse wie z. B. ungenügende Bewegung und Übernährung prädisponieren, und die durch Toxämien und Allgemeininfektionen aller Art ausgelöst wird, stört das Gleichgewicht des Kalkstoffwechsels in der Richtung einer Kalksättigung (im Gegensatz zu dem von ihm als prädisponierende Ursache der Karies angenommenen Kalkhunger des Körpers. Der Ref.), bringt zu gleicher Zeit eine chronische Alkalosis hervor und vermehrt auf diese Weise den Kalkgehalt des Speichels; gleichzeitig verursacht sie eine Verminderung des Kohlensäuregehalts des Blutes und führt so zu einer Deponierung von Kalksalzen in den „Furchen" um die Zähne herum. In diesem aus den angegebenen Gründen niedergeschlagenen subgingivalen oder seruminalen Zahnstein will Broderick die exzitierende Ursache der Pyorrhöe sehen; der Zahnstein hat genau dieselbe Wirkung wie gewisse traumatische Zustände, z. B. überstehende Füllungen oder schlecht passende Bandkronen, nämlich er reizt die Schleimhaut, wodurch allen zufällig im Munde vorhandenen Eitererregern Tür und Tor geöffnet wird. Die so entstandene Eiterung vertieft den Sulkus und führt zur Bildung einer Tasche, in der der Zahnstein immer weiter nach dem Apex zu vordringt und allmählich die Alveole zerstört und die Lockerung des Zahns herbeiführt. Verf. hält also die Alveolarpyorrhöe für das Resultat eines gestörten Metabolismus und ist der Ansicht, daß man beim Versuch, diese Affektion zu verhüten oder zu heilen, dem allgemeinen Zustand ebenso Aufmerksamkeit schenken muß wie dem lokalen. Niemeyer (Delmenhorst).

Kirk: Das Problem künstlerischer Harmonie beim Zahnersatz. (Brit. dent. journ. 15. August 1923.)

Kirk betont in längeren Ausführungen, daß die Möglichkeiten künstlerischer prothetischer Wiederherstellung des menschlichen Gebisses von den Zahnärzten noch weit mehr als bisher geschehen gewürdigt werden müssen. Niemeyer (Delmenhorst).

Untersuchungen über die Gegenwart des Bacillus acidophilus odontolyticus bei Zahnkaries. Aus den Forschungslaboratorien des königlichen zahnärztlichen Hospitals in London. (Brit. dent. journ. 15. August 1923.)

Die auf Veranlassung und unter Leitung von Sir Frank Colyer ausgeführten bakteriologischen Untersuchungen erstreckten sich 1. auf die Gegenwart des Bacillus acidophilus odontolyticus bei beginnender Karies permanenter Zähne (entsprechende Milchzähne standen nur in sehr beschränkter Anzahl zur Verfügung) und 2. im kariösen Dentin temporärer

Zähne. Die in der ersten Versuchsreihe an 49 permanenten und in der zweiten an 20 temporären Zähnen durch Beschicken von Agarplatten mit dem betreffenden kariösen Material angestellten Versuche ergaben nach den beiden dem Bericht beigegebenenTabellen, daß der genannte Mikroorganismus in den frühen Stadien der Karies, d. h. wenn der Zerfall noch auf den Schmelz beschränkt ist, nicht vorhanden zu sein scheint; in den 6 Fällen der ersten Versuchsreihe, in denen ein allerdings nur geringes Wachstum beobachtet wurde, ist es fraglich, ob der Zerfall wirklich auf den Schmelz beschränkt war, der in diesen Fällen eine schwärzliche Farbe aufwies, ein Zeichen, daß die Karies schon länger bestand als in den übrigen opaken Fällen. In kariösen Milchzähnen variiert der Bacillus acidophilus odontolyticus augenscheinlich in der Quantität, scheint jedoch in den meisten Fällen im Dentin vorhanden zu sein; in 6 Fällen mit ebenfalls weit vorgeschrittener Karies des Dentins fehlte er allerdings. Niemeyer (Delmenhorst).

Culverwell und Forbes: Die Zahnbürste als Träger virulenter Diphtheriebazillen. (Brit. dent. journ. 15. August 1923; Lancet 4. August 1923.)

Nachdem bereits Pitts im Lancet vom 16. Juni 1923 in einem Artikel „Die Rolle der Zahnbürste" die Aufmerksamkeit auf die Gefahren der Zahnbürste als Träger und daher auch als möglicher Verbreiter von Infektion gelenkt hatte, berichten die Verfasser in der vorliegenden Arbeit ausführlich über entsprechende, an der Zahnbürste eines diphtheriekranken Knaben ausgeführte bakteriologische Untersuchungen, die ergaben, daß, trotzdem die betreffende Bürste angeblich 36 Stunden in einer 5%igen Lysollösung gelegen hatte, virulente Diphtheriebazillen isoliert werden konnten. Entweder muß die überlebende Art der letzteren ungewöhnlich widerstandsfähig gewesen sein oder noch wahrscheinlicher waren dieselben im tieferen Teil der Zahnbürste durch die ihr anhaftenden Ansammlungen von Mundschleim und Zahnpulver so geschützt, daß sie von dem Desinfiziens nicht erreicht werden konnten. (? Der Ref.). Die Desinfizierung einer solchen durch einen Diphtherieträger infizierten Bürste mit 5%iger Lysollösung kann wohl länger als eine halbe Stunde erfordern; am sichersten ist es aber jedenfalls, sie ganz zu vernichten. Wie die Verfasser am Schluß ihrer interessanten Arbeit noch hervorheben, eröffnet die Tatsache, daß die Zahnbürste nur eine von vielen wahrscheinlichen Infektionsübermittlern von einem Diphtherieträger ist, als welche außerdem noch Bleistifte, Federhalter, Löffel, Gabeln, gemeinsame Trinkbecher auf Spielplätzen usw. in Betracht kommen, ein weites Feld für Aufsicht und Überwachung besonders in Internaten bei einem Diphtherieausbruch.
Niemeyer (Delmenhorst).

Gilmour: Ein Fall von Gesichtswiederherstellung. (Brit. dent. journ. 15. August 1923.)

Der 22jährige Patient hatte sich im Alter von 10 Jahren wegen adenoider Wucherungen oder irgendeiner anderen nasalen Obstruktion einer Operation unterzogen, der dann Sepsis gefolgt war, die schließlich zum Verlust „der ganzen mit dem Processus nasalis verbundenen Knochen, der Oberkiefer und der Weichteile mit Ausnahme der Spitze und eines Teils des rechten Flügels der Nase sowie der Oberlippe" geführt hatte. Plastische Wiederherstellung der Nase, die nach den beiden beigegebenen Bildern verhältnismäßig sehr gut gelungen ist. Niemeyer (Delmenhorst).

Lamb: Drei verwandte Fälle von akzentuierter Malokklusion bei Erwachsenen. (Brit. dent. journ. 15. August 1923.)

Verf. demonstrierte die Gebißmodelle von drei Mitgliedern derselben Familie, bei denen die okkludierenden Zähne sich ohne Reduktion der vorhandenen Zähne vermindert hatten, und zwar infolge der „Durchbruchskraft" gewisser einzelner Zähne. Im ersten Fall waren an Zähnen vorhanden $\frac{8\,7\,6\quad 3\,2\,1 \mid 1\,2\,3\quad 4\,7\,8}{8\,7\quad 5\,4\,3\,2\,1 \mid 1\,2\,3\,4\,6\,7\,8}$. Von sämtlichen Zähnen trafen sich nur die 4 Weisheitszähne; die oberen und unteren Inzisivi standen beim Kieferschluß 4 mm auseinander. Der zweite Fall war ähnlich, aber von viel geringerem Interesse. Im dritten Fall waren vorhanden $\frac{8\quad\quad 3\,2\,1 \mid 1\,2\,3\,4\,5\,7\,8}{8\,7\,5\,4\,3\,2\,1 \mid 1\,2\,3\,4\,5\quad 8}$, von denen nur die folgenden okkludierten: $\frac{8\;1 \mid 1}{8\,2\,1 \mid 1\,2}$. In der dem Vortrag folgenden Diskussion berichtete Steveni über einen Fall, in dem die Veränderung der Okklusion infolge des Durchbruchs der Weisheitszähne so groß gewesen war, daß die Entfernung der Molaren (welcher, wird nicht gesagt. Der Ref.) notwendig war, um die verloren gegangene Okklusion wiederherzustellen.
Niemeyer (Delmenhorst).

Simms: Die bei der Retention ganzer oberer und unterer Gebisse in Betracht kommenden Faktoren. (Brit. dent. journ. 1. September 1923.)

Am Schluß seiner interessanten Arbeit über die bei der Retention ganzer oberer und unterer Gebisse in Betracht kommenden Faktoren, deren eingehende Besprechung im Rahmen eines Referats zuweit führen würde, stellt Simms folgende Richtlinien auf:

1. Eine genügende Retention kann nur erzielt werden, wenn die Gebisse erst 6—12 Monate nach erfolgter Extraktion angefertigt werden.
2. Werden schlecht passende Gebisse getragen, so muß sich der Mund zuerst einige Tage von ihnen „erholen", ehe Abdruck genommen werden darf.
3. Ein spezieller Abdrucklöffel mit richtig angebrachtem Handgriff ist für jeden Fall notwendig.
4. Plastische Abdruckmasse (Funktionsabdruck) ergibt in 90% zahnloser Oberkiefer den zufriedenstellendsten Abdruck.
5. In den übrig bleibenden 10% mit stark überhängenden Rändern ist Gips das passendere Material für den Abdruck, nur muß seiner beim Erhärten eintretenden Expansion durch einen geeigneten Zusatz entgegengewirkt werden.
6. Das Modell, auf dem das Gebiß konstruiert werden soll, muß aus „Spence"-Gips oder einem anderen, in gleicher Weise nicht expandierenden Material hergestellt werden. Gewöhnlicher Gips (Plaster of Paris) ist unzuverlässig.
7. Die Artikulation muß mit Hilfe unnachgiebiger Gebißplatten festgestellt werden und die individuellen korrekten Okklusionsbewegungen durch Gesichtsbogen- und Kondylenbahn-Aufzeichnungen.
8. Die Zähne müssen mit Dreipunkt-Kontakt aufgestellt werden.
9. Auf das Untergebiß muß besondere Sorgfalt verwendet werden. Für flache Unterkiefer nimmt man den ersten Abdruck am besten mit Gips.
10. Das Vulkanisieren der Gebisse muß auf harten, den erweichenden Wirkungen desselben standhaltenden Modellen geschehen. Niemeyer (Delmenhorst).

Pickerill: Ein Zeichen von Immunität. (Brit. dent. journ. 1. September 1923.)

Verf. hat bereits seit mehreren Jahren die gewöhnliche Assoziation zwischen Kariesimmunität, entweder lokaler oder allgemeiner, und einer dünnen, dunkelbraun gefärbten Linie um den Hals der immunen Zähne bemerkt. Die Färbung dieser sog. „mesenterischen" Linie variiert von hell- bis stark dunkelbraun und ihre Breite von 0,5—1,0 mm. Sie scheint in einem deponierten Häutchen (?) von Zahnstein zu bestehen, da sie mit Instrumenten entfernt werden kann. Sie kann in jedem Alter auftreten und scheint sich auch häufig nach dem ständigen Gebrauch der vom Verf. empfohlenen organischen sauren Mundwässer zu entwickeln. Dies ist interessant, weil mesenterische Organismen, die Pickerill wegen ihrer Fähigkeit, in einem Karbohydrat-Medium eine alkalische Reaktion hervorzurufen und die Wirkung der Milchsäure bildenden Mikroorganismen zu neutralisieren und ferner Pigment zu bilden, mit der Entstehung der genannten Linie und der gleichzeitig beobachteten Immunität gegen Karies in Verbindung bringt, sich in einem sauren Medium zu entwickeln vermögen. Nähere bakteriologische oder chemische Untersuchungen über den vermuteten Zusammenhang dieser Linie, die er aus den genannten Gründen und da sie nur schmal und auch nicht sehr häßlich ist, nie entfernt, mit Kariesimmunität hat Verf. aus Zeitmangel bis jetzt noch nicht ausführen können. Niemeyer (Delmenhorst).

Capon: Ein Fall von angeborenen Zähnen bei Zwillingen. (Brit. dent. journ. 1. Oktober 1923.)

Verf. berichtet über einen in der Literatur wohl einzig dastehenden Fall von je zwei angeborenen lockeren wurzellosen Zähnen an der Stelle der unteren zentralen Inzisivi bei einem 3 Wochen zu früh geborenen ganz gesunden Zwillingspaar. Die Zähne schienen etwas schmäler als normal zu sein und saßen auf entzündetem fibrösen Gewebe auf. Bei ihrer Extraktion wurde mit jeder Krone gleichzeitig der zugehörige Zahnkeim entfernt. Makroskopisch schien der Schmelz bei 3 Zähnen normal, bei dem vierten verkümmerten jedoch etwas minderwertiger zu sein. Die Dentinbildung der Krone hatte augenscheinlich kürzlich begonnen. Angeblich war der Vater der Kinder ebenfalls mit 2 Zähnen geboren.
Dr. Niemeyer (Delmenhorst).

Ayen: Besserung in dem periapikalen Zustand eines zentralen Inzisivus nach der Behandlung. (Brit. dent. journ. 1. Oktober 1923.)

Der betreffende Patient hatte den Verf. konsultiert, um feststellen zu lassen, ob die Möglichkeit irgendeiner septischen Absorption von seinen Zähnen aus bestände. Bei der röntgenologischen Untersuchung zeigte sich eine ausgedehnte Zone rarefizierender Ostitis am Apex eines wurzelgefüllten zentralen Inzisivus, der vorher weder Schmerzen noch irgendwelche Belästigung verursacht hatte. Nach Entfernen der vorgefundenen stark

septischen Wurzelfüllung Behandlung mit H_2O_2, Insertion von „Oxpara" (? Der Ref.) und Verschluß mit Guttapercha. Nach 2 Tagen Erneuerung der Einlage; am Ende einer Woche definitive Füllung. Ein 6 Wochen später aufgenommenes Radiogramm zeigte Knochenneubildung; der Apex wies Absorption auf. Die Besserung war nach weiteren 6 Wochen noch mehr fortgeschritten. Niemeyer (Delmenhorst).

Black: Ein neues und interessantes Lokalanästhetikum. (Brit. dent. journ. 15. Oktober 1923.)

Unter dieser Überschrift berichtet Black über seine durchweg günstigen Erfahrungen mit dem neuesten Kokainersatz, dem Butyn oder para-amino-benzoyl-gamma-di-n-butyl-amino-Proponalsulfat in der zahnärztlichen Pr xis. Er gebraucht jetzt ausschließlich nur noch dies Mittel, dessen Vorzüge vor allen übrigen örtlichen Betäubungsmitteln, auch dem Novokain, er noch besonders hervorhebt, als Lokalanästhetikum, und zwar in einer 1%igen Lösung unter Zusatz von Natriumsulfat und Adrenalin.

Niemeyer (Delmenhorst).

De Lavergne: Die Vincentsche Krankheit. (Brit. dent. journ. 15. Oktober 1923; Medical Science, Oktober 1921.)

Nach Verf. kann die Vincentsche Krankheit genannte fuso-spirilläre Symbiose sich in gesunden Geweben nicht entwickeln. Die prädisponierenden Ursachen sind verschiedenartig; in einigen Fällen der Durchbruch eines Molaren, in anderen eine präexistierende lokale Infektion wie Streptokokken-Pharyngitis oder Diphtherie. Konstitutionelle Störungen wie z. B. merkurielle Intoxikation oder falsche Diät können zu Läsonen am Zahnfleisch prädisponieren und so eine fuso-spirilläre Infektion begünstigen. In einer neueren Arbeit schreibt Vincent der Rasse besondere Wichtigkeit als prädisponierendem Faktor zu: alle von ihm 1896 berichteten und auf fuso-spirillärer Symbiose beruhenden Fälle von Hospitalbrand betrafen Araber. Bronchiale Spirochätose, eine andere Lokalisation der Symbiose, ist hauptsächlich eine Erkrankung asiatischer Rassen, aber auch bei Europäern keineswegs exzeptionell. Abgesehen von der bukko-pharyngealen Lokalisation, der Vincentschen Krankheit, die Vincents-Angina und die ulzero-membranöse Stomatitis und auch die Assoziation der Symbiose mit anderen Läsionen wie Diphtherie, Syphilis oder Karzinom umfaßt, kann die Lokalisation der Vincentschen Krankheit in vier Klassen gruppiert werden, je nachdem sie affiziert: 1. Das Respirationssystem, 2. das genito-urinäre System, 3. die Haut, 4. das Ohr. Die wichtigste respiratorische Manifestation der Vincentschen Krankheit ist die bronchiale Spirochätose, die klinisch der Lungentuberkulose gleicht. Über gangränöse Balanitis und gangränöse Vulvitis infolge fuso-spirillärer Symbiose ist auch berichtet worden. Die dermatologischen Manifestationen schließen Ulzeration des Nagelbettes und epidemische Geschwüre ein; die letzteren findet man an exponierten Teilen des Körpers, besonders den Beinen, Füßen, Händen und Vorderarmen.

Niemeyer (Delmenhorst).

Mummery: Die Empfindung im Dentin. (Brit. dent. journ. 1. März 1924.)

Verf., der bekanntlich auf Grund seiner umfangreichen histologischen Untersuchungen im Gegensatz zu anderen Forschern behauptet, daß das Dentin innerviert ist, polemisiert in der vorliegenden Arbeit gegen Hopewell-Smith und Noyes. Nach ihm lassen sich alle Phänomene von Schmerz und anderen Empfindungen in den Zähnen durch die direkte Kontinuität von Nervenfasern erklären, so daß man nicht nötig hat, eine solche Erklärung in einer vagen und höchst unwahrscheinlichen Theorie einer Übertragung derselben durch protoplasmatische Verlängerungen einer Bindegewebszelle (Odontoblast. Der Ref.) zu suchen, denen man damit die Funktion eines Nervenendorgans zuschreibt. Die Tatsache, daß nach der Entfernung empfindlichen Zahnbeins das tiefer liegende, häufig weniger empfindlich ist, glaubt Mummery damit erklären zu können, daß die in der Nähe der Pulpa dickeren Nervenfasern sich nach ihrer Durchtrennung infolge ihrer Elastizität in die Zahnbeinkanälchen zurückziehen, wodurch dann eine schmale Zone fast nervenlosen Zahnbeins entsteht. Wenn in gewissen Fällen die Exkavierung während der ganzen Operation kaum nennenswerte Schmerzen hervorruft, so ist dies wahrscheinlich auf die von den Bakterien produzierten Säuren zurückzuführen, die in verschiedenen Kavitäten verschieden weit über den Umfang der bakteriellen Infektion hinaus in das Dentin vordringen und wahrscheinlich die Nervenfasern in der affizierten Zone zuerst irritieren und später empfindungslos machen oder zerstören. Niemeyer (Delmenhorst).

Rowlett: Die Interpretation von Radiogrammen. (Brit. dent. journ. 1. März 1924.)

Wie Rowlett betont, muß der Zahnarzt mit dem normalen Aussehen der Alveole, des Periostes und der peridentalen Membran, des Umrisses der Pulpakammer und besonders dem verschiedenen Aussehen der Wurzelspitzen aller Zähne im Ober- und Unterkiefer

von der Kindheit bis zum hohen Alter vollständig vertraut sein, wenn er imstande sein soll, Radiogramme, die aufgenommen sind, um vermutete abnorme Zustände zu zeigen, richtig zu interpretieren. Vor einer Entscheidung über die einzuschlagende Behandlung muß aber immer auch der klinische Zustand des Mundes betrachtet werden.

Niemeyer (Delmenhorst).

Webb: Sterilisation in der zahnärztlichen Praxis. (Brit. dent. journ. 1. März 1924.)

Webb, der die Notwendigkeit einer gründlichen Sterilisierung zahnärztlicher Instrumente hervorhebt, hat nach seinen Angaben ein für diesen Zweck bestimmtes sog. Autoklave anfertigen lassen. Dasselbe hat etwa das Aussehen eines liegenden Vulkanisierkessels und besteht aus der zwei Schalen für Zangen und Instrumente enthaltenden Sterilisationskammer, die von einem mit Wasser zu füllenden und mit Sicherheitsventil und Manometer versehenen sog. Dampfraum, unter dem während der Sprechstunden eine Reihe von Gasflammen brennt, umgeben ist. Wir wollen noch kurz erwähnen, daß die Sterilisierung von Injektionsnadeln in Glyzerin und von Bohrmaschinenhandstücken in geruchlosem Öl geschieht.

Niemeyer (Delmenhorst).

Mather: Zwei ungewöhnliche Fälle von nicht durchgebrochenen Zähnen. (Brit. dent. journ. 1. März 1924.)

Die beiden mitgeteilten Fälle bieten ein besonderes Interesse 1. wegen des Alters der betreffenden ganze Gebisse tragenden Patienten, in dem sich die ersten Symptome zeigten und 2. wegen der späten Diagnostizierung der impaktierten Zähne, im ersten Fall je eines Bikuspis im rechten und linken Unterkiefer und im zweiten Fall eines Kaninus im linken Oberkiefer.

Niemeyer (Delmenhorst).

Péter: Zur Rhodanfrage. (Zeitschr. f. Stomatologie 1923, H. 1.)

Die Arbeiten von Deeg, Blessing und Reißner veranlaßten den Verf., zur Rhodanfrage erneut Stellung zu nehmen. Péter spricht den Rhodanverbindungen jede Wirkung bei den Erkrankungen der Mundhöhle ab und verweist auf seine diesbezüglichen Ausführungen und auf gewisse Fehler, die den Anhängern der Rhodantheorie unterlaufen sind.

Die Rhodansalze könnten entweder durch bakterizide Wirkung von Bedeutung sein, oder dadurch, daß sie durch regelmäßige Zu- und Abnahme für eine bestimmte Erkrankung typisch würden. Bei einer Verdünnung von 1 : 1000 wirken aber diese Salze weder bakterientötend noch bakterienhemmend, so daß hier ein Fehlschluß Deegs zu verzeichnen ist. Also entfällt auch die Rhodanmedikation. Die meisten der bisherigen Versuche sind nicht chemisch einwandfrei vorgenommen worden. Nachdem der Verf. den bisherigen Autoren eine Anzahl Fehler in ihren Untersuchungen nachgewiesen hat, betont er ausdrücklich, daß bis heute noch nicht bewiesen ist, daß die Rhodansalze in der Verdünnung, in der sie im Speichel vorkommen, bakterizid wirken und daß zwischen Kariesfrequenz und Rhodangehalt des Speichels ein Zusammenhang bestehe. Nach Péters Auffassung ist das Rhodan nur ein Stoffwechselprodukt, das durch den Speichel ausgeschieden wird.

R. Hesse (Döbeln).

Péter: Die Überlastungstheorie; ein Beitrag zur Ätiologie der Pyorrhöe. (Zeitschr. f. Stomatologie 1922, H. 12).

Die Überlastungstheorie der Alveolarpyorrhöe (A. P.) hat Karolyi klinisch gefunden und ausgebaut. Er sowohl wie Szabo haben dieser Theorie ganz besonderes Gewicht beigelegt, während eine ganze Anzahl anderer Autoren sie nur erwähnen. Michel ist dieser Theorie energisch entgegengetreten, die in Ungarn sehr viele Anhänger gefunden hat. Gegen die Theorie spricht, daß eigentlich alle „Knirscher" am häufigsten an A. P. erkranken müßten, daß sie ferner bei allen jugendlichen Individuen mit ausgeprägten Stellungsanomalien auftreten müßte, daß man ferner Leute mit völlig gesundem Gebiß antrifft, bei denen sämtliche Zähne an A. P. erkrankt sind, endlich daß man von A. P. befallene Zähne antrifft, deren Antagonisten fehlen, wo also von Überbelastung keine Rede sein kann. — Karolyi selbst aber handelt gegen seine Theorie, wenn er gesunde Zähne überkappt, um die überlasteten Zähne vom Kaudruck auszuschalten. Es müßten nunmehr die überkappten Zähne infolge Überbelastung an P. A. erkranken. — Die von Fleischmann und Gottlieb einwandfrei festgelegte Erklärung über das Wesen der A. P., die eine Erkrankung des knöchernen Alveolarfortsatzes ist und mit dessen Resorption beginnt, muß als einzig richtig anerkannt werden. Damit wird jeder Theorie, die mit diesen pathologisch-anatomischen Tatsachen in Widerspruch steht, der Grund und Boden entzogen, so der Zahnstein- und der Infektionstheorie. Die Überbelastungstheorie aber läßt sich mit den oben erwähnten pathologisch-anatomischen Forschungen sehr wohl in Einklang bringen. — Unter Überbelastung versteht man einen übermäßig starken Druck auf die Zähne, der dadurch entsteht, daß:

1. Der Patient seine Zahnreihen nachts ständig oder längere Zeit gewaltsam schließt.
2. Eine große Zahl von Zähnen bereits fehlen und die noch vorhandenen der Kaufunktion

nicht mehr genügen. In diesen Fällen, wie auch bei Gicht, Diabetes, Lues und Okklusionsstörungen wird die physiologische Belastung zu einer pathologischen.

Szabo definiert die Überbelastung folgendermaßen:

„Sie ist eine dynamische Störung, die zustande kommt: a) wenn die aktive Kraft sich vergrößert, b) die Berührungsfläche sich verkleinert, c) wenn die Kraft in abnormer Richtung wirkt."

Eine Überbelastung bedingt die Resorption des Alveolarfortsatzes und nur der überbelastete Zahn unterliegt der A. P. — Die Therapie besteht in der Entlastung, die man auf folgenden Wegen erreichen kann:

1. Durch Ausschalten kranker Zähne oder Zahngruppen aus der Artikulation. 2. Durch Anbringung von Aufbißkappen und Aufbißschienen. 3. Durch prothetischen Ersatz verloren gegangener Zähne.

Hierzu gesellt sich die konsequente Zahnsteinreinigung, die Ätzung der Zahnfleischtaschen mit Milchsäure, die chirurgische Entfernung der Gingiva, soweit sie an der Taschenbildung beteiligt ist und die Anfertigung von Fixationsschienen. Dagegen vermeide man folgende Behandlungsmethoden:

1. Das Reiben mit scharfen Bürsten in vertikaler Richtung. 2. Die d'Arsonvalisation (Zilz). 3. Die Salvarsanbehandlung. 4. Die Behandlung mit Pyozyanase (Blessing, Kranz). 5. Radiumspülungen (Levy, Trauner). 6. Die Devitalisation des Zahnes.

Bei den Füllungen und Kronen soll das Ideal des geraden Bisses angestrebt werden, also keine Höcker, sondern schwach gewellte Flächen schaffen. Wir müssen ferner so frühzeitig als irgend möglich entlasten, selbst wenn noch keine pathologischen Erscheinungen vorhanden sind. R. Hesse (Döbeln).

Péter und Hofer: Die akute Periostitis, ihre Komplikationen und ihre Therapie. (Zeitschr. f. Stomatologie 1923, H. 1.)

Die Arbeit ist gewissermaßen eine Ergänzung zu den in den Lehrbüchern gegebenen Richtlinien; die Verf. legen besonderen Wert darauf, nicht nur die einzelnen Typen der Periostitiden, sondern auch die einzelnen Stadien der verschiedenen Arten voneinander zu trennen und für jede Art und jedes Stadium die momentan einzuschlagende Therapie zu besprechen. Man unterscheidet zwei große Gruppen:

A. Paradentale Periostitis (Infektion von der Umgebung des Zahnes ausgehend), B. radikuläre Periostitis (Infektion von der gangränösen Pulpa ausgehend).

Die unter A. angegebenen Periostitiden treten in sieben verschiedenen Formen auf:

1. Periostitis marginalis oder Paradentalis acuta, 2. der akute paradentale Abszeß, 3. die akute paradentale Ostitis, 4. die Weisheitszahntascheninfektion, 5. die akute Septumperiostitis, 6. die akute eitrige Alveolitis, 7. die paradentale Arsenperiostitis.

Die unter B. angegebenen Periostitiden betreffen alle Erkrankungen des Alveoledentalperiostes, der Kieferspongiosa, des äußeren Periostes und der umgebenden Weichteile, die ihren Ausgangspunkt in dem fauligen Inhalt der Wurzelkanäle haben. Auch hier unterscheidet man sieben verschiedene Formen:

1. Die Periostitis acuta simplex, 2. den akuten Wurzelspitzenabszeß, 3. Die Periostitis acuta purulenta, 4. Fortschreiten der periostalen Infektion auf die bukkale Knochenoberfläche: a) geringfügige Schwellung, Infiltrat im Mundvorhof, leichte Temperaturerhöhung, b) schwere Infektion, Schwellung, Ödem der Wange und Lippen, c) schwere Störung des Allgemeinbefindens, hohe Temperatur, Schüttelfrost. 5. Fortschreiten der periostalen Infektion auf die innere Knochenoberfläche, 6. Durchbruch des Oberkieferherdes in die Nase, 7. Durchbruch des Oberkieferherdes in Kieferhöhle, — Orbitalphlegmone.

Alle diese Formen (A 1 bis 7, B 1 bis 7) werden vom Verf. aufs eingehendste beschrieben und durch Krankengeschichten erläutert. So interessant und lehrreich auch diese Ausführungen sind, insbesondere auch die Angaben über die einzuschlagende Therapie, so würde doch eine ausführliche Besprechung den für ein Referat zur Verfügung stehenden Raum weit überschreiten, so daß ich alle Fachgenossen bitten möchte, diese vorzügliche Arbeit im Urtext nachzulesen und zu studieren. R. Hesse (Döbeln).

Zilz: Zahnkeimentzündung mit nachfolgender Kieferostitis. (Schweiz. Zeitschr. f. Zahnheilk. Februar 1923.)

Zilz berichtet unter Bezugnahme auf die Arbeiten von Klimentowsky (1876), Swoboda (1904), Cozzolino und Zarpel (1913) über zwei Fälle, wobei er ausführt, daß es sich dem Wesen nach um eine nekrotisierende, eitrige Entzündung des Alveoleninhaltes handelt, die als Endergebnis die Ausstoßung des Zahnkeimes zur Folge hat. Der Beginn der Erkrankung ist nicht am Zahnkeim selbst zu suchen, sondern als eine sekundäre Erscheinung nach Stomatogingivitis oder nach einem Oberlippenfurunkel usw. zu betrachten. Die von Zilz beschriebenen beiden Fälle bestätigen diese Auffassung. Die Zahnkeimentzündung tritt als phlegmonöser oder osteomyelitischer Typ auf. Erstere beginnt an der der Alveolarwand

vorgelagerten Weichteilen, letztere im Kieferknochen, von wo sie sich im Inneren der Alveole ausbreitet. Meist geht der Erkrankung der Gesichtsrotlauf des Säuglings, also eine infektiöse Stomatitis voraus. Bei primärem Gesichtsrotlauf erkranken zuerst die Zahnkeime des Oberkiefers und hier wieder zuerst derjenige Keim, der zuerst vom Rotlauf befallenen Seite. Erst wenn der Rotlauf fortschreitet, werden auch die Keime der übrigen Zähne ergriffen.

Bei der Osteomyelitis kommt die Verschleppung von Eitererregern durch die Blutbahn in Betracht. In dem von Zilz beschriebenen Fall war die Quelle der Oberkieferosteomyelitis ein Furunkel an der Oberlippe. Der Oberkiefer wird häufiger befallen als der Unterkiefer.

Kommt es zu einer örtlichen Begrenzung des phlegmonösen Prozesses, so kann die betreffende Alveole bzw. mehrere Alveolen nach Ausstoßung des Zahnkeimes und aller Entzündungsprodukte ausheilen. Meist aber sterben die Kinder an den Folgen einer septischen allgemeinen Infektion. In schweren Fällen kann der Tod schon eintreten, bevor ein Zahnkeim ausgestoßen wurde.

Die osteomyelitische Form der Erkrankung zeigt das typische Bild einer Osteomyelitis, die langsam fortschreitet und sich auf Monate erstrecken kann, wenn nicht allgemeine Schädigungen des kindlichen Organismus den baldigen Tod herbeiführen.

An eine Zahnkeimentzündung muß man stets denken, wenn an einer oder an mehreren Stellen des Alveolarfortsatzes herdförmige Schwellung und Rötung der Schleimhaut vorliegt. Man muß sie mit Sicherheit annehmen, wenn an umschriebener Stelle die Schleimhaut zerstört und ein Zahnscherben freigelegt ist oder das geschlossene Zahnsäckchen als zystenartiges Gebilde vorliegt.

Die Prognose ist ungünstig. Deshalb soll man jede ernste Stomatitis bei Säuglingen und kleinen Kindern besonders genau behandeln.

Der erste von Zilz beschriebene Fall entstand im Anschluß an eine Stomatogingivitis und führte nach 6 Tagen infolge Meningitis zum letalen Ausgang (4jähriger Knabe). Der zweite Fall (4jähriges Mädchen) war eine Folge von Osteomyelitis des Oberkiefers. Das Kind wurde nach chirurgischem Eingriff geheilt. Die im Anschluß an diese Operation entstandenen Sprach- und Ernährungsstörungen wurden durch einen Obturator beseitigt, den der Verf. im Bild vorführt. Später soll dann die Plastik vorgenommen werden, von der sich Zilz einen kosmetischen Erfolg verspricht. R. Hesse (Döbeln).

Szabo: Zahnersatz am Unterkiefer bei vollständigem Alveolarschwund. (Zeitschr. f Stomatologie 1923, H. 1.)

Die Adhäsionsverhältnisse bei starkem Schwund des Alveolarfortsatzes sind oft so ungünstig, daß die bestgearbeitete Prothese häufig weder für die Kau- noch für die Sprachfunktion befriedigende Resultate erzielt. Eine Verbesserung kann nur durch Vergrößerung der Adhäsionsfläche erreicht werden. Szabo zeigt uns, wie es möglich ist, an der oralen Seite eine ausnutzbare Fläche zu gewinnen, die an der Innenseite des aufsteigenden Kieferastes gelegen ist. In einer Abbildung führt uns der Verf. eine derartige Prothese, die er Flügelprothese nennt, vor; er beschreibt kurz die Technik des Abdrucknehmens und das Abformen der muskulären Seitenflächen am aufsteigenden Ast und betont, daß er mit dieser Prothese seit 1920 sehr zufriedenstellende Ergebnisse erzielt hat.

R. Hesse (Döbeln).

Müller: Die Peritomie des Zahnfleisches. (Zeitschr. f. Stomatologie 1923, H. 1.)

Um bei Extraktionen, die oft bedeutenden Verletzungen des Zahnfleisches zu verhüten, hat Müller ein Instrument konstruiert, von der Form einer rechtwinkelig gebogenen, derben Zahnsonde, die innen scharfkantig ist. Mit diesem Instrument löst er vor der Extraktion das Zahnfleisch rings um den Zahn vom Zahnhals ab bis zum Alveolarrand und erzielt dadurch eine glatte Extraktion, keine Zahnfleischverletzung, raschere Heilung der Extraktionswunde und bessere Deckung der Knochenteile.

Diese Maßnahme nennt Müller die „Peritomie" und das dazu verwendete Instrument das „Peritom".

In günstigen Fällen genügt die Peritomie schon, periodontische Schmerzen zu beheben, ohne daß man die Extraktion vornehmen muß. An der Hand einer Anzahl Krankenfälle erläutert Müller seine Ausführungen und kommt zusammenfassend zu dem Schlusse, daß die Peritomie eine zirkuläre gänzliche Loslösung des Zahnfleisches bis an den Alveolarrand ist und als Voroperation bei jeder Zahn- oder Wurzelextraktion, als Mittel zur Schmerzstillung und Heilung der akuten Periodontitis und zum Zweck der richtigen und schmerzlosen Applikation von Kronenringen gemacht wird. R. Hesse (Döbeln).

Steiner: Diaphonoskopie in der Zahnheilkunde. (Zeitschr. f. Stomatologie 1922, H. 12.)

Der Verf. berichtet über Versuche, die die Einführung der Diaphanoskopie (D.) als diagnostisches Hilfsmittel bezwecken. Bisher prüfte man mit ihr nur die Transparenz der Zähne oder suchte nach einer versteckten Karies. Steiner hegt die Hoffnung, durch

die D. die Röntgenaufnahmen für gewisse Fälle entbehrlich zu machen, ohne damit beabsichtigen zu wollen, daß sie die Radiographie verdrängen soll. Bei der Durchleuchtung mit visuellen Strahlen erfolgt die Projektion der Schattenbilder auf eine Projektionsfläche. Die einzelnen Kieferteile sind aber nicht alle gleicherweise befähigt, Licht durchtreten zu lassen. So erscheinen z. B. die Kieferfortsätze als trübe Medien und verwandeln das Licht in diffuses, nach allen Seiten hin reflektierendes Licht. Hier liegt also eine Fehlerquelle in der D. vor. Kleine Körper bilden sich nur dann ab, wenn sie nahe an der Projektionsfläche liegen. Die Abbildungsmöglichkeit hängt also wesentlich von der Entfernung des betreffenden Körpers von der Projektionsfläche ab. Letztere wird gebildet von der vestibulären oder der palatinalen oder der lingualen Schleimhaut des Alveolarfortsatzes. Die Ungleichmäßigkeit der Projektionsfläche kann die Abbildungsmöglichkeit der Wurzelspitzen und etwaiger Granulome sehr verschlechtern. Mithin wird man nicht stets eindeutige Resultate erzielen. Lichtabsorptionsvermögen, Größe des betreffenden Körpers, Länge der Wurzeln, Dicke der Submukosa und besonders Größe und Mächtigkeit der Kiefer spielen hierbei eine wichtige Rolle.

Eine von Vohsen konstruierte Lampe, die Steiner genau beschreibt, dient als Untersuchungsinstrument. Bessere Erfolge wird man noch erzielen, wenn man speziell für zahnärztliche Zwecke eingerichtete Lampen erfindet. Bei der Durchleuchtung selbst muß man möglichste Dunkelheit wählen. Die Resultate sind, wenn man die noch bestehenden Schwierigkeiten berücksichtigt, als zufriedenstellend zu bezeichnen. Man kann doch mit Hilfe der D. gewisse pathologische Vorgänge feststellen, wie große Granulome und Einschmelzungsherde an den Wurzelspitzen und die ungefähre Lage des Herdes. Sicherer ist die Vitalitätsdiagnose. Tote Wurzeln erscheinen deutlich als dunkle Schatten. Überkronte Zähne lassen sich klar als pulpahaltig oder devitalisiert erkennen; Sequester und kleine Granulome lassen sich wahrscheinlich nicht feststellen. Hierüber wie auch über das Verhalten retinierter Zähne arbeitet der Verf. noch. Die besten Resultate gibt die Methode bei subgingivalem Zahnstein, der in seinen kleinsten Stückchen als Schatten deutlich hervortritt. Am günstigsten ist das Verfahren von $\underline{|5}$ bis $\underline{5|}$ und von $\overline{5}|$ bis $|\overline{5}$ anzuwenden.

Anschließend an diese Experimente berichtet der Verf. über eine Anzahl von Fällen, in denen er die D. mit gutem Erfolg angewendet hat. Es ist sehr zu hoffen, daß es Steiner gelingt, die mit so vielversprechendem Erfolg begonnenen Versuche bald so weit auszubauen, daß die noch bestehenden Schwierigkeiten überwunden werden und diese neue Methode Allgemeingut aller Praktiker wird. R. Hesse (Döbeln).

Buchbesprechungen.

Handbuch der Zahnheilkunde. Herausgegeben von **Carl Partsch, Chr. Bruhn** und **A. Kantorowicz.** Bd. 1. Die chirurgischen Erkrankungen der Mundhöhle, der Zähne und Kiefer. Bearbeitet von **Carl Partsch, Fritz Williger** und **Friedr. Hauptmeyer.** Herausgegeben von **Carl Partsch.** 2. umgearbeitete Auflage. München: J. F. Bergmann 1924. X. 496 S. Preis brosch. 42 G.-M., geb. 43,80 G.-M.

Die Aufnahme, die der erste Band dieses Werkes gefunden hat, wird am besten veranschaulicht durch die Tatsache, daß eine Neuauflage desselben erforderlich geworden ist, ehe noch die drei anderen Teile des Handbuches fertiggestellt sind. Es ist den Studierenden und Zahnärzten inzwischen ein unentbehrlicher Ratgeber geworden, insbesondere denen, die nicht Gelegenheit hatten, die Partschsche Klinik zu besuchen, aber sich zu seinen Lehren bekennen, wie jenen, die das bei Partsch-Williger Gehörte wieder auffrischen und vertiefen wollen.

Das Werk hat in seiner vorliegenden zweiten Auflage naturgemäß durch Berücksichtigung der inzwischen eingetretenen Fortschritte und Errungenschaften einen wertvollen Ausbau erfahren, bis auf die von Hauptmeyer bearbeiteten Abschnitte, die teilweise — ohne Verschulden des Herausgebers und des Verlages — unverändert aus der ersten Auflage übernommen werden mußten, obwohl gerade auf diesen Gebieten mannigfache Veränderungen vor sich gegangen sind. Trotzdem wird das Buch wie auch in seiner ersten Auflage seinem Ziel gerecht und sich zu seinen vielen alten Freunden sicherlich zahlreiche neue erwerben. Misch.

Leitfaden der pathologischen Anatomie für Zahnärzte und Studierende der Zahnheilkunde. Von Prof. Dr. med. **Rudolf Jaffé,** Frankfurt a. M. Berlin 1923, Verlag von Hermann Meusser. 93 S.

Ebenso wie der Verfasser bin auch ich kein Freund von Leitfäden. Ein besonders schwieriges Unterfangen ist es jedenfalls, einen so bedeutenden Stoff wie die pathologische

Anatomie, den Unterbau der gesamten Medizin, in einem Leitfaden zu komprimieren. Und doch ist es Jaffé gelungen, eine hübsche Übersicht, wenn auch nur in den gröbsten Zügen, zu bringen. Allerdings ist dieser Leitfaden mehr für den Studierenden geeignet, er wird ihm gute Dienste leisten, das im Kolleg Gehörte in groben Umrissen wieder ins Gedächtnis zurückzurufen. Dem tiefer Schürfenden, und dazu gehört wohl der in der Praxis Stehende, wird das Büchlein zu wenig ins Einzelne gehen. Wenn er sich mit dem Gebiete der pathologischen Anatomie abgibt, wird er erschöpfendere Aufklärung und Belehrung suchen. Das bietet der Leitfaden nicht. Das Buch ist nicht wie üblich in zwei Teile gegliedert: allgemeine und spezielle Pathologie, sondern der Kürze wegen ist in großen Zügen die allgemeine Pathologie bearbeitet und im Anschluß an die einzelnen Kapitel die speziellen pathologischen Erscheinungen, gesondert nach den einzelnen Organen der Mundhöhle, kurz besprochen, z. B. Mißbildungen, Atrophie, Degeneration, Nekrose, Infektion, Entzündung, innere Sekretion, Tumoren usw. Auf pathologische Befunde an den Zähnen ist Verfasser auf speziellen Wunsch des Verlegers nicht eingegangen.

Sechs mikrophotographische Reproduktionstafeln geben typische Befunde sehr schön wieder.

Hebenstreit (Dresden).

Kleine Mitteilungen.

Jena: Durch Vermittlung von Herrn Prof. Henkel-Jena wurde der zahnärztlichen Univ.-Poliklinik aus der Hotzlerstiftung 4000 G.M. überwiesen.

Breslau: Abschiedsfeier für Professor Bruck. Professor Dr. Walther Bruck kann Ende dieses Semesters auf eine 25jährige Tätigkeit als Dozent für Zahnheilkunde an der Breslauer Universität zurückblicken. Zum gleichen Zeitpunkt hat er um Enthebung von seiner Stelle als Abteilungsleiter am Zahnärztlichen Institut gebeten. Aus Anlaß seines Weggangs vom Institut findet am 28. Februar 1925, nachmittags 5 Uhr, ein Festakt im Hörsaal des Zahnärztlichen Instituts, Burgfeld 17/19, statt. Abends 8 Uhr vereinigt ein Festessen im Hotel Monopol, Breslauer Schloßplatz (Gedeck 5 Mark, Gesellschaftsanzug), die Festteilnehmer. Wir richten an die früheren Schüler Prof. Brucks und seine zahlreichen Freunde die Bitte, durch ihre Teilnahme an unserer Veranstaltung ihrer Wertschätzung für Prof. Bruck Ausdruck zu geben.

Der vorbereitende Festausschuß:

Prof. Dr. med. et med. dent. h. c. Euler, Direktor des Zahnärztlichen Instituts. Privatdozent Dr. Karl Greve, Abteilungsleiter am Zahnärztlichen Institut. Schlesische Zahnärztliche Gesellschaft, Dr. Georg Guttmann, Vorsitzender. Sektion Zahnheilkunde Schlesischer Gesellschaft für vaterländische Kultur, Dr. Otto Hübner. Landesverband Schlesischer Zahnärzte im R.V. d. Z.D., Dr. Maretzky, Vorsitzender. Im Namen der früheren Assistenten: Dr. F. Luniatschek, Breslau, Dr. Hesse, Jena, Prof. Dr. Feiler, Frankfurt a. M. Im Namen der Fachschaft der Studierenden: Dr. Vorckel. Im Namen der jetzigen Mitarbeiter: Dr. Rudolf Neumann, Hilfslehrer am Zahnärztlichen Institut, Dr. med. Hugo Brasch, Dr. Weidlich, Assistenten.

Zuschriften werden ausschließlich an Dr. Rudolf Neumann, Breslau, Ohlauer-Stadtgraben 19, erbeten.

Eine Neuerung auf dem Zahnmarkt: Die neugegründete Zahnfabrik Dr. Hiltebrandt A.-G., Essen, Rellinghauserstr. 80 hat einen neuen Zahn, den „UNIVERSAL-ZAHN" auf den Markt gebracht, der den Zweck verfolgt, die dem künstlichen Zahnersatz immer noch anhaftenden Mängel zu beheben und ihn auf eine Höhe zu bringen, die den modernen Anschauungen über Funktion und Ästhetik eines Gebisses entsprechen. Herr Dr. Hiltebrandt hat seine in 21 Staaten patentierte Neuerung in mehreren Prospekten, die Interessenten auf Verlangen bereitwillig zur Verfügung gestellt werden, des näheren erläutert. Wir verweisen unsere Leser auf die erstmalige Veröffentlichung der Dr. Hiltebrandt Zahnfabrik A.-G., Essen, in dem Anzeigenteil der heutigen Nummer unserer Zeitschrift und die derselben Nummer beigefügte Bildbeilage.

Für die Schriftleitung verantwortlich: Dr. A. Rohrer in Hamburg.
Verlag von Julius Springer in Berlin W — Druck der Univ.-Druckerei H. Stürtz A.G., Würzburg

Walther Bruck zu seinem fünfundzwanzigjährigen Dozentenjubiläum.

Als Wilhelm Sachs Ostern 1900 die Leitung der Abteilung für konservierende Zahnheilkunde am Zahnärztlichen Institut der Universität Breslau

niederlegte, war es sein Wunsch, daß sein Nachfolger aus dem Kreise seiner Schüler erwählt werden sollte. Die Wahl fiel auf seinen ältesten Schüler Walther Bruck, den Enkel des bekannten Verfassers des „Lehrbuchs der Zahnheilkunde", den Sohn des Begründers des Breslauer Instituts, Professor Dr. med. Julius Bruck.

War es schon an sich keine leichte Aufgabe für den jungen Dozenten, Nachfolger eines Wilhelm Sachs zu sein, so trugen die bereits damals höchst unerquicklichen Institutsverhältnisse dazu bei, ihm seine Tätigkeit oft außerordentlich zu erschweren. Hinzu kam, daß die Räume im alten Institut für den Betrieb der großen Abteilung in keiner Weise ausreichten. In den kleinen Räumen einer ehemaligen Privatwohnung mit ungünstigen Lichtverhältnissen standen 14 Operationsstühle meist ältester Konstruktion. Durch die Verlegung des Instituts in bessere Räume wurden zwar die Hauptmängel beseitigt; es war aber auch hier nicht möglich, einen eigenen Raum für wissenschaftliche Arbeiten zu schaffen.

Trotzdem ist die Zahl der aus der Bruckschen Abteilung hervorgegangenen Arbeiten eine außerordentlich große. Außer seinen eigenen zahlreichen Veröffentlichungen, von denen eine größere Anzahl in fremde Sprachen übersetzt wurde, und den Arbeiten seiner Assistenten sind mehr als 150 Doktorarbeiten auf Brucks Anregung entstanden.

Von den eigenen Arbeiten Brucks möchte ich nur einige hervorheben, weil sie die Eigenart des Verfassers besonders hervortreten lassen, andererseits ein Beispiel dafür sind, wieweit es die Zahnheilkunde in 25 Jahren gebracht hat. Ich erinnere dabei daran, daß im Jahre 1901 und 1902 Bruck verschiedene Schriften verfaßt hat, um die Zahnpflege in Heer und Marine einzuführen. Ganz besonders interessant sind die schon damals aufgestellten Leitsätze für die Versorgung der Mannschaften mit zahnärztlicher Hilfe. Die Leitsätze gelten auch heute noch und haben im letzten Kriege ihre Feuerprobe bestanden. Walter Brucks schöngeistige Betätigung auf dem Gebiete der Kunst, Folklore und sein Sammlertalent haben ihn zwangsläufig auch auf das historische Gebiet der Zahnheilkunde geführt. Abgesehen von dem in der „Kulturgeschichte der Zahnheilkunde" behandelten „Güldnen Zahn des schlesischen Knaben", der mehr lokales Interesse hat, hat Bruck eine umfangreiche Abhandlung mit künstlerisch hervorragenden Nachbildungen der Darstellung der hl. Apollonia verfaßt. Wenn er eingangs zu diesem Werke sagt, daß er keinen Anspruch darauf macht, dieses Werk als kunsthistorische Arbeit gewertet zu sehen, so muß dem schon aus dem Grunde widersprochen werden, weil es wirklich eine kunsthistorische Tat darstellt und mit feinem Sachverständnis nicht eine Sammlung und Häufung von Abbildungen, sondern eine ganz sorgfältige klassifizierte Auswahl nach der Art der Darstellung geschaffen wurde, wie sie wohl schwerlich übertroffen werden kann. Daß natürlich bei der Betrachtung nicht der Kunsthistoriker, sondern in erster Linie der kunstsinnige Zahnarzt spricht, ist selbstverständlich.

Brucks „Zahnärztliche Darstellungen aus alter Zeit" schließen sich dem Werk der Apollonia würdig an, bringen 32 Abbildungen, größtenteils alte Stiche, die aus allen möglichen Bibliotheken und Sammlungen zusammengetragen sind und so nicht nur ein köstliches Bildmaterial liefern, sondern in kulturhistorischer Beziehung eine Fundstätte von Zeichen der Entwicklung der Zahnheilkunde darstellen.

Von Beginn seiner Lehrtätigkeit an bis jetzt hat Bruck seine Abteilung getreu den Sachsschen Traditionen geleitet und die von seinem Lehrer und Vorgänger eingeführten bewährten Methoden unverändert beibehalten. Auf

das Arbeiten unter Kofferdam, die subtile Behandlung und Füllung der Wurzeln, die gehämmerte Goldfüllung wurde, wie zu Sachs' Zeiten, der größte Wert gelegt. Daß die im letzten Vierteljahrhundert neu aufgekommenen Füll- und Behandlungsmethoden, sobald sie von ihm als wertvoll befunden wurden, in den Lehrplan aufgenommen worden sind, ist selbstverständlich. Es wurden dafür besondere Demonstrations- und Übungsstunden angesetzt. Ließen die Institutsverhältnisse und die Anerkennung seitens der vorgesetzten Behörde auch vieles zu wünschen übrig, so konnte es Bruck doch andererseits mit großer Befriedigung erfüllen, daß die Zahl seiner Hörer ständig wuchs und daß sich den Studierenden aus Deutschland viele Studierende aus dem Ausland beigesellten. Bruck hat im Laufe seiner langen Lehrtätigkeit Hörer aus fast allen europäischen Ländern unterrichtet. Die Studierenden schätzten und verehrten Bruck aber nicht nur als Lehrer, sondern auch als Freund und Berater, was sich besonders bei den Gelegenheiten zeigte, wo die menschlichen Seiten Brucks in den Vordergrund traten.

Über seinen Lebenslauf ist folgendes zu berichten:

Geboren am 4. März 1872, erlangte Bruck 1892 seine Approbation als Zahnarzt, ging einige Jahre darauf nach Amerika und erwarb im Jahre 1896 in Baltimore den Grad eines Doktors der Zahnheilkunde. 1900 wurde er Abteilungsleiter am zahnärztlichen Institut der Universität Breslau, sowie Mitglied der zahnärztlichen Prüfungskommission. 1908 erhielt er das Prädikat „Professor" und 1909 die silberne Medaille des Zentralvereins deutscher Zahnärzte. Im Jahre 1912 habilitierte er sich als Privatdozent in der medizinischen Fakultät. Während des Krieges leitete er von Oktober 1914 bis August 1917 eine zahnärztliche Abteilung des Feldlazaretts Breslau und ging im Oktober 1917 nach Bukarest wo er als beratender Zahnarzt der „Militärverwaltung Rumänien" und später in gleicher Eigenschaft beim Oberkommando der „Heeresgruppe Mackensen" tätig war. 1919 wurde er Mitglied der Kommission für die Ablegung der zahnärztlichen Doktorprüfung, 1920 promovierte er zum Dr. med., 1921 erhielt er den Titel „Außerordentlicher Professor", von Oktober 1923 bis Oktober 1924 war er stellvertretender Direktor des zahnärztlichen Instituts der Breslauer Universität.

Bruck ist Vorsitzender der Sektion Zahnheilkunde der „Schlesischen Gesellschaft für vaterländische Kultur", Ehrenmitglied der „Schlesischen Zahnärztlichen Gesellschaft" und korrespondierendes Mitglied der „Wiener Zahnärztlichen Gesellschaft".

Wer als Schüler Bruck nähertreten durfte, hatte reichlich Gelegenheit, bei ihm viel zu lernen und insbesondere sein elegantes Arbeiten zu bewundern.

Mit Ablauf dieses Semesters verläßt nun Bruck seine Stellung als Abteilungsleiter am Institut. Er wird in Zukunft seine Zeit mehr als bisher seiner Klientel widmen können, wird aber auch seine Lehrtätigkeit weiter ausüben und mehr als bisher seinen Neigungen und Studien leben. Auch die Zahnheilkunde wird sicher daran ihren Anteil haben. Dr. F. Luniatschek-Breslau.

Beobachtete Mißerfolge nach Wurzelspitzenresektionen und ihre Lehren für die Praxis[1]).

Von

Professor **F. Proell**, Greifswald.

Mit 20 Abbildungen.

Bekanntlich stehen uns eine ganze Reihe von Verfahren zur Verfügung, mit denen wir einen wurzelkranken Zahn erhalten können, wenn die Wurzelbehandlung versagt. Von unblutigen Methoden erwähne ich die früher viel geübte Verödung der periapikalen Granulationen und Fistelgänge durch Ätzmittel, ferner die von Walkhoff empfohlene Ausheilung der Granulome mit Chlorphenoljodoformpaste und die in letzter Zeit bevorzugte Anwendung chemotherapeutischer Mittel. Diesen stehen die blutigen Verfahren gegenüber: die von Schröder letzthin in Erinnerung gebrachte „Lüftung" durch Anbohren des Kieferknochens in Richtung auf die Wurzelspitze, die Wurzelspitzenresektion und die Replantation. Ohne mich hier des Näheren über die Verläßlichkeit der genannten Methoden sowie ihre Anwendungsmöglichkeit für die verschiedenen Zahngruppen einerseits und ihre Brauchbarkeit in Privat- und Kassenpraxis andererseits auszulassen, wird zugegeben werden müssen, daß die Wurzelspitzenresektion bald nach ihrer Bekanntgabe durch Partsch alle anderen Methoden nahezu verdrängte und bis vor kurzem zur Behandlungsmethode wurzelkranker Zähne κατ' ἐξοχήν wurde. Und das aus sehr einfachen Gründen: abgesehen davon, daß die Schleimhautaufklappung allein für eine gute Übersicht und restlose Entfernung alles Erkrankten Gewähr bietet, wurde und wird sie als relativ einfacher und die Behandlung wesentlich abkürzender Eingriff fast allgemein bevorzugt.

Freilich versagt auch sie in manchen Fällen — trotz striktester Indikationsstellung und bester Operationstechnik. Es wird sich in solchen Fällen wohl meist um eine Reinfektion des periapikalen Gewebes vom Wurzelkanal her im Sinne Kossows handeln; zuweilen spricht aber auch vielleicht eine geringe Widerstandskraft des betreffenden Organismus (Minderwertigkeit des mesodermalen Gewebes im Sinne Rebels) eine gewisse Rolle. Solche Fälle hat wohl auch Williger im Auge gehabt, wenn er in seiner Chirurgie der Mundhöhle schreibt: „Die Resultate der Wurzelspitzenresektion sind nicht immer völlig befriedigend. Rezidive der Fisteln sind nicht selten, zuweilen tritt eine Resorption ein, welcher der Zahn später zum Opfer fällt."

Diese Rezidive ohne erkennbaren Grund, zum Teil aber auch wohl unsere heutige, fortschreitender wissenschaftlicher Erkenntnis parallel laufende Abkehr von rein chirurgischem Vorgehen haben den auf biologischen Grundsätzen aufgebauten Verfahren den Weg gebahnt und die Wurzelspitzenresektion aus ihrer dominierenden Stellung in einem gewissen Grade verdrängt. In der Tat sehen wir Injektionen von Rivanol oder Presojod zuweilen Wunder wirken:

[1]) Nach einem am 16. 11. 1924 vor dem Landesverband Pommern des Reichsverbandes deutscher Zahnärzte in Stettin gehaltenen Fortbildungsvortrag.

entzündliche Erscheinungen von seiten des Periodontiums und Periosts verschwinden und das Röntgenbild zeigt eine zunehmende Aufhellung des Granulomschattens.

Ich muß hier meiner Verwunderung darüber Ausdruck geben, daß die Chemotherapie trotz ihrer großen Erfolge in der zweiten Hälfte des Weltkrieges jetzt in der allgemeinen Medizin relativ wenig Anwendung findet. Pathologische Anatomen lehnen im allgemeinen die Möglichkeit einer Gewebssterilisierung ab, während Chirurgen bei größeren Eiterungen die schädlichen Wirkungen fürchten. — Daß es sich bei granulierender Periodontitis um besondere Verhältnisse handelt, wird man nur insofern gelten lassen können, als hier der Infektionsherd ein engumschriebener, kleiner ist; hier können vielleicht die chemotherapeutischen Mittel das Gewebe im Kampf gegen die Bakterien und ihre Toxine wirksam unterstützen. Es fehlt aber noch der Beweis, wie diese Mittel (und ebenso die Röntgenstrahlen) wirken, ob direkt auf die Bakterien oder indirekt durch Hebung der Zellvitalität oder Beeinflussung der Gefäße.

Wir werden nach dem vorher Gesagten heute die Indikation für eine Wurzelspitzenresektion wesentlich einschränken: Ohne Bedenken werden wir alle erhaltungsfähigen und erhaltungswürdigen Zähne mit erkennbarer Resorption an der Wurzel, Fremdkörpern im Wurzelkanal, mit überragenden Wurzelfüllungen und Stiften, mit Perforationen und Frakturen der Wurzel und mit Zysten resezieren. Bei allen anderen wurzelkranken Zähnen, auch solchen, die Kronen und Brücken tragen, ist die Operation absolut nur bei Mangel an Zeit indiziert. Oft genug kommen wir mit Injektion eines chemotherapeutischen Mittels aus. Bei einem periapikalen Abszeß schließlich werden wir zunächst versuchen, das Saugverfahren anzuwenden, das ich Ihnen in Kürze in brauchbarer Form vorführen zu können hoffe, um nach Entfernung des Eiters durch den Wurzelkanal die Heilung durch Rivanol oder Presojod zu unterstützen. Wenn hierüber hinaus Riha die Wurzelspitzenresektion als Palliativoperation bei allen gangränösen Frontzähnen ausgeführt wissen will und empfiehlt, so ist das entschieden zu weit gegangen und entspricht nicht dem Stand unserer wissenschaftlichen Forschung.

Nachdem ich Ihnen nun meine Ansicht über die Berechtigung zur Resektion dargelegt habe, will ich zu meinem eigentlichen Thema übergehen. In den letzten $1^1/_2$ Jahren meines Greifswalder Aufenthalts habe ich in der Klinik und Privatpraxis neben Dauererfolgen bis zu 13 Jahren eine Reihe von bedauerlichen Mißerfolgen beobachtet, die mir mitteilenswert erscheinen, weil sie ein geschlossenes Bild der hauptsächlichsten Fehlgriffe geben, und weil wir ja bekanntlich aus unseren Fehlern am besten lernen. Zahlenmäßige Gegenüberstellung der Erfolge und Mißerfolge erscheinen mir überflüssig, da eine solche Statistik doch nur relativen Wert hätte.

Wir werden von einem Mißerfolg sprechen, wenn Erscheinungen seitens des Zahnes — meist Schmerzen oder Fisteln — innerhalb 1—2 Jahren post operationem auftreten. Es liegt in der Natur der Sache, daß wir dem ersten Operateur bei einem Rezidiv Fehler in der Indikationsstellung nur in den seltensten Fällen werden mit Sicherheit nachweisen können. Auch in den von mir beobachteten Fällen habe ich eine falsche Indikation als Ursache der

Ich könnte Ihnen noch manche Fälle vorführen, bei denen es offenbar infolge ungenügender Asepsis zu einer Heilung nicht kam. Lassen Sie mich aber lieber kurz diejenigen Methoden besprechen, die ich zur Wahrung der Asepsis bei allen Schleimhautaufklappungen und Meißelungen im Mundbereich für notwendig erachte. — Die Umgebung des Mundes muß zur Verhütung von Verunreinigungen vor der Operation gehörig gesäubert und möglichst abgedeckt werden. Julius Witzel empfahl hierzu ein steriles Schutzlaken mit einer Schlitzöffnung. Ich verwende lieber eine billige und leicht herstellbare Kopfkappe (s. Abb. 5) von 50 cm Durchmesser, die über den behaarten Kopfteil gezogen wird und mit Hilfe eines eingezogenen Gummibandes fest genug sitzt. (Dieselbe leistet mir auch als Kopflehnenbezug gute Dienste.) Zur Abdeckung des Gesichts und der Brust dient ein an der Kopfkappe mit Gefäßklemmen befestigtes vierfach zusammengelegtes Gazestück (s. Abb. 6) mit Mundschlitz. Erfolgt während des operativen Eingriffs Erbrechen, was nicht selten eintritt, oder muß der

Abb. 5. Kopfkappe.

Abb. 6. Gazestück mit Mundschlitz an Kopfkappe mit Gefäßklemmen befestigt.

Patient ausspeien, so braucht man nur den Gazelappen hochzuklappen, um später wieder ein steriles Feld zu haben. Auch empfinden die Patienten die durchsichtige und luftige Gaze angenehmer als ein Schutzlaken. Kopfkappe und Gazetuch werden vor Gebrauch sterilisiert, Hand- und Winkelstück sowie die anderen nicht auskochbaren Instrumente im Ölsterilisator der Emdawerke keimfrei gemacht. Der für unsere Zwecke besonders empfohlene Formalintrockensterilisator der Firma P. Sellmuth-Kaiserslautern wird z. Zt. in unserm Institut auf seine antibakterielle Wirkung nachgeprüft; über die Resultate soll demnächst Näheres mitgeteilt werden.

Ein Wort noch über die Schnittführung: Der Partschsche Bogenschnitt gibt uns fraglos die beste Übersicht. Aber zuweilen sehen wir konsekutiv das Zahnfleisch im Bereich des Bogenschnitts zurücktreten oder nekrotisch werden, ohne sich wiederzubilden. Wir können diese recht unangenehme Komplikation dadurch vermeiden, daß der Schnitt nicht zu nahe am Gingivalrand geführt wird, ferner auch durch richtige Naht. — Um die Gingiva in jedem Falle zu schonen, hat Leth-Espensen vorgeschlagen, die Konvexität des Bogens nach der Wurzelspitze hin zu verlegen (s. Abb. 7b). Im Unterkiefer hat diese Schnittführung vielleicht ihre Berechtigung, zumal dann der tiefste Punkt des Schnitts

genau unterhalb der zu schaffenden Resektionshöhle und die definitive Wundnaht eine Stufe tiefer im Gesunden liegt. Dies erscheint mir besonders wichtig für einen ungestörten Heilungsverlauf, besonders auch für den Abfluß von eventuell gestautem Wundsekret und Eiter. Im Oberkiefer bringt die Schnittführung nach Leth-Espensen keine wesentlichen Vorteile, sie kann vielmehr leicht zur Sekretstauung führen.

Ich habe im Laufe der Jahre alle erdenklichen Schnittführungen ausgeprobt und bevorzuge bei der Wurzelspitzenresektion den flachen Bogenschnitt, dessen Höhe für gewöhnlich durch das Röntgenbild bestimmt wird. Auch für Prämolaren und Molaren ist diese Anordnung empfehlenswert. Übrigens ergibt die einfache Überlegung, daß der Partschsche Bogenschnitt schon an sich flacher ausfallen wird, wenn wir mehr als einen Zahn in derselben Sitzung resezieren. — Zur Zeit operieren wir eine Serie von Patienten nach der in der Abb. 7c angegebenen Weise, um erstlich den Schnitt nicht in den Bereich der Resektionshöhle zu legen, und zweitens entzündlichen Wundsekreten leichteren Abfluß zu verschaffen.

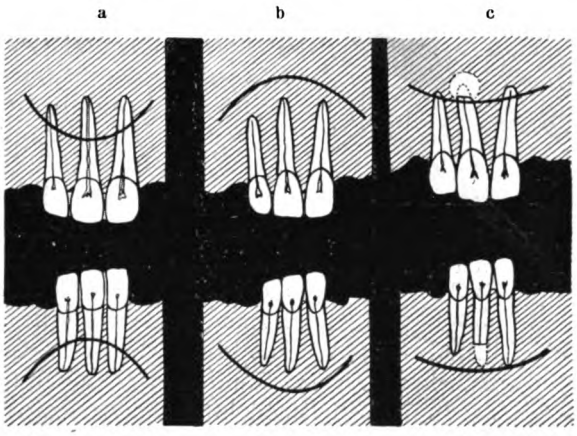

Abb. 7. Schema der verschiedenen Schnittführungen:
a) nach Partsch; b) nach Leth Espensen;
c) Kombination von a und b.

Mit der wichtigste Punkt für das Gelingen der Operation ist und bleibt die Frage der Wurzelfüllung; sowohl die zu verwendende Masse als auch der Zeitpunkt des Abfüllens sind von großer Bedeutung. Die flüssigen Wurzelfüllungsmassen nach Albrecht und Gelaform scheut man sich — abgesehen von der zu erwartenden Zahnverfärbung bei Frontzähnen — allgemein bei einem zur Wurzelspitzenresektion bestimmten Zahn anzuwenden, offenbar wegen der Reizwirkung auf das Periodontium, die auch trotz vorsichtigster Anwendung bei granulierender Periodontitis zu befürchten ist. In dem Bestreben einen möglichst festen Abschluß mit einer nichtreizenden Substanz am Foramen apicale zu erzielen, wurde hisher Jodoformzement mit Schröderschen Elfenbeinspitzen zur Wurzelfüllung verwendet. Neben der Tatsache, daß wir einen bakteriendichten Abschluß am Foramen apicale auf diese Weise doch nicht erreichen können, erschwert oder verhindert diese Methode ein Wiederauffinden des Wurzelkanals und gibt oft genug zur Perforation Anlaß, die meist gleichbedeutend mit dem Verlust des Zahnes ist. Wir werden uns also nach einer anderen besseren Methode umsehen müssen.

Gerade in letzter Zeit ist nun die Frage der Wurzelbehandlung und Wurzelfüllung bei granulierender Periodontitis von neuem aufgerollt und eingehend

10 Jahren resezierten r. o. 3. Amalgamsplitter waren reaktionslos eingeheilt, seit einiger Zeit bestand ein Rezidiv (Fistel und Schmerzen). Das Röntgenbild zeigt eine Aufhellung an der Wurzelspitze.

Natürlich muß eine Amalgamfüllung im Wurzelkanal genügend verankert sein, sonst lockert sie sich bei einer nachfolgenden Wurzelfüllung. Merkwürdigerweise machte solch eine gelockerte Amalgamfüllung bei einem 8jährigen Kinde keine Erscheinungen — es handelte sich um den wegen Wurzelfraktur resezierten r. ob. mittleren Inzisivus (Abb. 14). Immerhin lehrt dieses Vorkommnis, daß die Wurzelfüllung möglichst ante, spätestens intra operationem vorzunehmen ist.

Daß die Amalgamfüllung nicht das Wurzelniveau überragen darf, um keinen unnötigen Fremdkörperreiz auszuüben, ist selbstverständlich. Das Röntgen-



Abb. 12. Amalgamsplitter im Operationsgebiet, Amalgamfüllung überstehend.

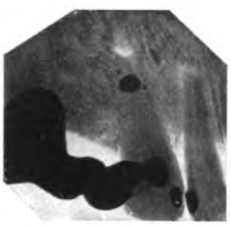

Abb. 13. R. o. 3: vor 10 Jahren reseziert. Amalgamsplitter eingeheilt, Rezidiv mit Fistel und Granulationen.

Abb. 14. R. o. 1 von 8jährigem Knaben nach Fraktur reseziert. Amalgamfüllung bei postoperativer Wurzelfüllung gelockert, keine Beschwerden.

bild Abb. 12 zeigt Ihnen, wie wenig dieses dringende Erfordernis beachtet wird. Wie groß war aber mein Erstaunen, als ich bei einem 2 Jahre vorher von anderer Seite resezierten Schneidezahn die Amalgamfüllung nicht im Wurzelkanal, sondern neben dem Zahn fand; sie war zur Hälfte im Zahn, zur anderen Hälfte im umgebenden Knochen verankert (s. Abb. 15). Eine eiternde Fistel, Schmerzen und zeitweiliges Fieber machten eine erneute Aufklappung notwendig. Eine Erklärung für diesen Fehler ist leicht: Der betreffende Kollege, ein auf zahnärztlich-chirurgischem Gebiet hervorragend ausgebildeter Zahnarzt, benutzte zur Entfernung der Knochenvorderwand und der Wurzelspitze ausschließlich den Resektionsbohrer; auf diese Weise ging ihm die Übersicht verloren, und er hielt das Periodontium für den Wurzelkanal. Ich verwende zur Freilegung der Wurzel grundsätzlich nur den Meißel. Sind die Granulationen mit scharfem Löffel und feinsten Exkavatoren entfernt, so wird die Wurzelspitze an der Grenze zwischen gesundem und erkranktem Periodontium mit einem mittelstarken Fissurenbohrer abgetragen und geglättet. Auf diese Weise behalten wir stets die Orientierung, die durch Bohrspäne und die schlechte Unterscheidungsmöglichkeit zwischen Zahn- und Knochenfläche, die beide nach dem Bohren spiegelglatt erscheinen, verloren geht. Es dürfte ja allgemein bekannt sein, daß auch die Ohrenärzte bei allen schwierigen Knochenoperationen, Radikaloperationen, Freilegung des Labyrinths und ähnlichen Eingriffen lediglich die

Knochenmeißelung anwenden und jedes Bohren verwerfen. — Hammer und Meißel muß natürlich der Operateur selbst bedienen, nicht, wie Struck es will, durch den Assistenten führen lassen.

Zu welchen Zufälligkeiten es bei ausschließlicher Verwendung der Bohrmaschine kommen kann, zeigen Ihnen die nachfolgenden Röntgenbilder Abb. 16 bis 18. In dem einen Falle (Abb. 16) war nur die Vorderfront der kranken Wurzel

Abb. 15. L. o. 2: vor 2 Jahren reseziert, Amalgamfüllung teils im Zahn, teils im Knochen verankert.

Abb. 16. L. o. 1: Mißlungene Resektion vor mehreren Jahren. Vorderfront des Zahnes stufenförmig angebohrt, Wurzelspitze mit Granulationen war unberührt geblieben.

abgebohrt, so daß also eine Stufe in den Zahn hineingebohrt war und die eigentliche Wurzelspitze mit den Granulationen unberührt blieb. Im anderen Falle (Abb. 17) waren die beiden rechten oberen Schneidezähne bereits zweimal reseziert. Wir fanden an dem mittleren Inzisivus leichte Granulationen und

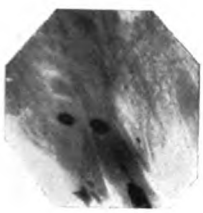

Abb. 17. R. o. 1 + 2 in den letzten Jahren zweimal reseziert. Leichte Granulationen am mittleren, abgetrennte aber nicht entfernte Wurzelspitze am seitlichen Schneidezahn.

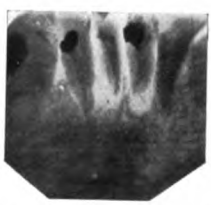

Abb. 18. Untere Inzisivi durch Bohrer nur abgeschrägt, gesunde Nachbarzähne zum Teil angebohrt.

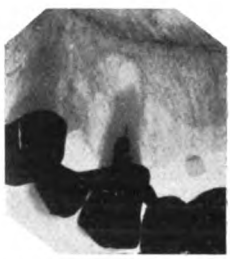

Abb. 19. L. o. 3: Fistel und Granulom täuschte Antrumempyem vor, starke Resorption der Wurzelspitze.

an dem seitlichen die durch einen Fissurenbohrer früher wohl abgetrennte, aber nicht entfernte, ca. 2 mm lange Wurzelspitze inmitten starker Granulationen stecken.

Noch an einem weiteren Fall (Abb. 18) kann ich Ihnen unerwünschte Nebenwirkungen des Bohrers, besonders des großen Resektionsbohrers, zeigen. Während die beiden mittleren unteren Inzisivi nur durch den Bohrer seitlich abgeschrägt

Die verfrühte, uterine Dentition kennzeichnet sich durch Anwesenheit von Zähnen bei der Geburt, und zwar ist entweder ein vollentwickelter Milchzahn vorhanden, dann stets ein zentraler Schneidezahn, oder man findet nur pathologische Gebilde von kurzer Lebensdauer, die irgendeiner Zahngattung angehören. Was die frühzeitige Dentition anbelangt, so findet man meist ein frühzeitiges Erscheinen des ersten Zahnes bei kräftigen oder dystrophischen Kindern. Uterine oder frühzeitige Dentition können gewisse Störungen im Befinden des Säuglings hervorrufen: Behinderung in der Nahrungsaufnahme, Verletzungen der sublingualen Mukosa. Ihr Durchbruch kann von profusen Hämorrhagien begleitet sein.

Es bestehen heute 4 Theorien bezüglich der Zufälle bei der Dentition:

Diese entstehen hiernach entweder durch die physiologische Arbeitsleistung beim Durchbruch (Hippokrates) oder im Anschluß an eine Krankheit (Séjournet). Die 3. Theorie leugnet jeden Zusammenhang zwischen Ursache und Wirkung. Die 4. Theorie (Cruet) baut sich auf der Infektionslehre auf.

Der Allgemeinzustand übt auf die Dentition einen gewissen Einfluß aus. Der Durchbruch ist abhängig von Rasse, Ernährungsart und Gesundheitszustand.

Die Behandlung der verzögerten Dentition hängt von der des Allgemeinzustandes ab (z. B. Behandlung erkrankter Drüsen, der Rachitis, ererbter Lues usw.).

Der Verf. betont insbesondere, daß das Daumenlutschen der Kinder eine Deviation der oberen Inzisivi hervorrufen kann und deshalb verhindert werden muß. Zusammenfassend schließt Reh mit folgendem Ergebnis: 1. Die normale Dentition bewirkt keinerlei Reaktion im Allgemeinbefinden. 2. Die frühzeitige Dentition kann die Nahrungsaufnahme erschweren und lokale Komplikation erzeugen. 3. Allgemeinerkrankungen verzögern oft den Durchbruch. 4. Der Durchbruch spielt absolut keine Rolle bei den sogenannten Dentitionszufällen. 5. Die Dentition spielt also auch keine Rolle in ätiologischer Hinsicht bei der Pathologie des Säuglings. R. Hesse (Döbeln).

Bail: Über Kalkablagerungen an den Zähnen. (Schweizer Monatsschr. f. Zahnheilk. 1923. Heft 2.)

Nach einem kurzen Überblick über die alltäglichen Erscheinungen der Zahnbeläge und der Zahnsteinablagerungen beantwortet Bail die Frage: Was ist Zahnstein und welches sind seine chemischen Komponenten?

Die Hauptbestandteile sind phosphorsaurer Kalk, die zusammen 60—75% des Zahnsteins ausmachen. Hierzu treten noch organische Substanzen und Alkalisalze, phosphorsaures Eisen und Spuren von Siliziumdioxyd. Wir finden den Zahnstein also am häufigsten an den Ausgängen der Speicheldrüsen angehäuft. Mit zunehmendem Alter und bei Stoffwechselerkrankungen wächst die Disposition zu Kalkablagerungen in der Mundhöhle. Härte Dichte, Sitz der Ablagerungen und Raschheit der Bildung sowie Farbe des Zahnsteines weichen bei den einzelnen Individuen erheblich voneinander ab; immer aber ist am Zahnfleischrande die stärkste Basis. Bei langsamer Bildung ist der Zahnstein härter als bei raschem Entstehen. Der subgingivale Zahnstein stellt eine besondere Gattung des Zahnsteins dar, die zu besonders starken Zahnfleischentzündungen führt. — Ursächlich ist das Entstehen des Zahnsteins mit dem Kalksalzstoffwechsel verknüpft. Die schädlichen Einwirkungen des Zahnsteins erstrecken sich auf die die befallenen Zähne umgebenden Gewebe; der Zahn selbst wird weniger geschädigt, scheint manchmal sogar geschützt zu werden. Die große Menge von Gingivitiden und Stomatitiden entsteht zumeist als Folge von Zahnsteinablagerungen. Auch die Alveolarpyorrhöe wird durch den Zahnstein wesentlich gefördert. Als Nebenerscheinung beobachtet man Foetor ex ore, der unerträglich werden kann.

Die Therapie entsteht in restloser Entfernung des Zahnsteins teils auf mechanischem Wege, teils durch chemische Maßnahmen. Hierzu tritt eine peinliche Mund- und Zahnpflege, Massage des Zahnfleisches und Bestrahlung mit elektrischem Licht.

Zum Schlusse hofft der Verf., daß durch Aufklärung der Bevölkerung durch die Zahnärzte und die Presse wesentlich dazu beigetragen wird, dem Volke die Notwendigkeit einer gründlichen Mundhygiene geläufig zu machen, damit schon dadurch der Entstehung des Zahnsteins vorgebeugt wird. R. Hesse (Döbeln).

A. Roos: Periodontitis chronica recidivans abscedens infolge Zahnretention. (Schweizer Monatsschr. f. Zahnheilk. 1923. Heft 2.)

Roos berichtet über einen 28jährigen Mann, der wegen eines immer wiederkehrenden „Zahngeschwüres", mit dem der behandelnde Zahnarzt nicht fertig wurde, die Universitätsklinik aufsuchte. — Im Röntgenbild findet man einen Wurzelrest oberhalb des 3. Molaren, dessen Herkunft und Stellung zunächst unklar ist. Dieser Fremdkörper wird auf chirurgischem Wege entfernt, nachdem man den 3. Molaren extrahiert hatte. Dabei wurde ein völlig gesunder Prämolar zutage gefördert, der in einer ca. $1^1/_2$ cm Durchmesser fassenden Zyste steckte. Der bei der Operation mit entfernte 3. Molar war ein durchaus anormales Gebilde mit 3 palisadenartig emporragenden Wurzeln, die nicht miteinander verwachsen

sind und in einer Ebene quer zum Alveolarfortsatz stehen. In einer besonderen Abbildung wird die Lagebeziehung der beiden Zähne zueinander wiedergegeben. Hieraus ist außerdem ersichtlich, daß die Zyste sich tief gegen den Orbitalboden erstreckte. — Unter Berücksichtigung der 10jährigen Leidensgeschichte des Patienten kommt der Verf. zu dem Schlusse, daß eine primäre Verlagerung des Zahnkeimes vorliegt. Der Prämolar versuchte statt oralwärts kranialwärts durchzubrechen. Ein restierender Milcheckzahn hat in 2. Linie dieser primären falschen Zahnentwicklung des Prämolares seine abnorm lange Lebensdauer zu verdanken. R. Hesse (Döbeln).

Péter: Über zwei interessante Vorfälle bei Zahnextraktionen. (Zeitschr. f. Stomatol. 1923. Heft 2.)

1. Fall: Beim Versuch ⌊8 zu extrahieren, verschwand der Zahn durch die zertrümmerte Tuberositas maxillae in der Richtung gegen die Fossa pterygopalatina, durchbrach die nach rückwärts ragende Highmorshöhle und eröffnete sie. Der Patient verweigerte die endgültige Entfernung des Zahnes, der nach mehreren Tamponaden reaktionslos an seiner Stelle verblieb.

2. Fall: Nach einer leichten Extraktion einer Prämolarenwurzel trat eine schwere Komplikation dadurch ein, daß der Patient an der Raynaudschen Krankheit litt, die Strümpell eingehend beschrieben hat, soweit man bisher über ihr Wesen klar sieht. Sie beginnt mit regionärer Ischämie, der regionäre Zyanose folgt, oft begleitet von Bildung gangränöser Flecken und Blasen. Der Prozeß kann monatelang dauern und verläuft meist fieberfrei.

Dieses hier wiedergegebene Bild also fand Péter zwei Tage nach der Extraktion. Der Patient, der mit dieser Krankheit schon vertraut war, riet selbst zum Abwarten und konnte schon nach einigen Tagen wieder als geheilt betrachtet werden.

R. Hesse (Döbeln).

Darcissac: Postoperativer und funktioneller Ersatz nach der chirurgischen Behandlung der Gaumensegelspalten. (La Sem. dent. 1922. Nr. 52.)

Nach einer genaueren Darstellung der Operationsmethode Brophys (Chicago) kommt Darcissac zu dem Ergebnis, daß die klassische Operationsmethode nach Langenbeck allgemein anzuwenden ist, weil sie weniger gewalttätig ist als die amerikanische und auf das Zahnsystem Rücksicht nimmt. Neben Langenbeck kann auch die Methode nach Veau anerkannt werden. An der Hand einer guten Skizze beschreibt Darcissac die Langenbecksche Operation und hebt hervor, daß die Operation in 70—75% der Fälle Erfolg hat und daß auch die funktionellen Ergebnisse immerhin zufriedenstellend sind. Jedoch bleiben Mißerfolge nicht aus; diese beruhen teils auf ungenügender Ernährung, teils auf Infektion, teils auf Zerreißung der Lappen.

Funktionelle Mißerfolge, wie z. B. Beeinträchtigung der Sprache entstehen infolge Verkürzung oder Verlängerung des Gaumensegels bei der Operation. Gegen diese Verkürzung hilft eine postoperative Prothese augenscheinlich nicht viel. Sie wird höchstens der Sprache etwas Besserung bringen. R. Hesse (Döbeln).

Kneucker: Meine reparaturfreie Injektionsspritze. (Zeitschr. f. Stomatol. 1923. Heft 2.)

Das Wesentliche an der von Kneucker beschriebenen Spritze besteht darin, daß an Stelle des Glaszylinders ein Metallzylinder getreten ist und alle Konstruktionseinzelheiten so vereinfacht und verbessert worden sind, daß die Spritze so gut wie reparaturfrei ist. Diese Spritzen sind nunmehr auch auskochbar. Als Injektionsmittel wird eine Lösung verwendet, die lichtbeständig ist und in weißen Phiolen geliefert werden kann. Man würde sonst nicht feststellen können, wenn die Lösung in Zersetzung übergegangen ist. Geeignet hierzu sind Algolysin und Novokain-Suprarenin der Merzwerke Frankfurt a. M.

[Mit diesen Mitteilungen enthebt mich Kneucker einer Arbeit, die ich zu veröffentlichen beabsichtigte. Auch ich habe, fast nach denselben Weisungen wie Kneucker, vor etlicher Zeit Metallzylinder herstellen lassen und sie an Stelle des Glaszylinders gesetzt. Und zwar habe ich die Auswechselung bei der Fischerspritze vorgenommen. Seit dieser Zeit habe ich keine Reparaturen wieder gehabt und muß den Ausführungen Kneuckers nach jeder Richtung hin zustimmen. Der Ref.]. R. Hesse (Döbeln).

Kurz: Kieferzyste als Ursache einer rezidivierenden Iridozyklitis. (Zeitschr. f. Stomatol. 1923. H. 2.)

Eine 32jährige Dame litt infolge einer Kieferzyste, ausgehend von einem 1. Molaren, an einer immer wiederkehrenden Iridozyklitis. Kurz gibt einen kurzen Bericht über den Befund der Augen und des Gebisses, sowie über die vorgenommene Zystenoperation und fährt dann fort: Es scheint eine Infektion per continuitatem vorzuliegen, die wahrscheinlich dadurch eintrat, daß Partikel des Zahnabszesses in die Venen der Orbita gelangten, von dort alsdann in die hinteren Konjunktivalvenen und vorderen Ziliarvenen. Zur Begründung führt der Verf. an, daß die Erkrankung in drei Etappen auftrat, die zwar zeitlich

voneinander getrennt waren, jedoch immer in demselben Gefäßbereich stattfanden. Die 1. Etappe war voraussichtlich eine Skleritis ohne wesentliche Beteiligung der Iris. Die 2. Etappe war die Iritis und die 3. eine Iritis mit Beteiligung des Ziliarkörpers.

R. Hesse (Döbeln).

Lamb: Unredlichkeit bei Kautschukplatten. Eine Untersuchung der verhältnismäßigen Bruchfestigkeit verschiedener Kautschuksorten. (Brit. Dent. Journ. 15. Febr. 1924.)

Lamb hat verschiedene Kautschuksorten erster Firmen unter ganz gleichen Bedingungen gestopft und vulkanisiert und dann mittels eines besonders konstruierten Apparates auf ihre Bruchfestigkeit geprüft. Er hat dabei feststellen können, daß das Vulkanisieren „zwischen Metall" in jedem Falle vorteilhaft ist und daher allgemein üblich werden sollte. Das Gipsmodell wird mit so dünner Zinnfolie belegt, daß das Passen des Gebisses dadurch in keiner Weise beeinträchtigt wird. Nach dem Stopfen des Kautschuks wird die Oberfläche desselben ebenfalls mit Zinnfolie belegt. Die Bruchfestigkeit wurde durch dies Verfahren im Vergleich zu dem zwischen zwei Gipsflächen vulkanisierten Kautschuk bis zu 19,6% erhöht. Nach dem Vulkanisieren entfernt man die Zinnfolie am besten durch kräftiges Abbürsten der Platte mit Quecksilber. Auch die Bruchfestigkeit der verschiedenen untersuchten Fabrikate war durchaus nicht gleich: eins war z. B. nur halb so fest wie die übrigen. Eine einvulkanisierte perforierte neunkarätige Goldplatte erhöhte ebenfalls die Bruchfestigkeit des Kautschuks, und zwar bis zu 17,7%. (Nach meiner langjährigen Erfahrung schwächt im Gegenteil jede Metalleinlage die betreffende Kautschukplatte. Der Ref.). Nach Ansicht des Verfassers sollte eine Kautschukplatte nicht mehr als 2—3 mal repariert werden, da nach ihm wiederholtes Vulkanisieren die Bruchfestigkeit bedeutend herabsetzt und möglicherweise ein Verziehen der Platte bewirkt (? Der Ref.).

Niemeyer (Delmenhorst.)

Leeming: Die Verarbeitung von Porzellanzahnfleisch-Blockzähnen. (Brit. Dent. Journ. 15. Febr. 1924.)

Die Verwendung von Porzellanzahnfleisch-Blockzähnen, die nur bei genügender Resorption des Alveolarfortsatzes möglich ist, ist häufig im Oberkiefer, seltener dagegen im Unterkiefer indiziert. Da der kosmetische Erfolg der Arbeit als möglichst vollkommene Imitation des natürlichen Zahnfleisches ganz und gar von dem genauen Aneinanderschließen der einzelnen Sektionen abhängt, so beschreibt Verf. ganz ausführlich die Technik des Anschleifens der Verbindungsstellen der letzteren. Dasselbe geschieht zunächst mittels der Schleifmaschine, dann auf einem Handschleifstein, in dritter Linie durch Reiben der Verbindungsflächen gegeneinander unter Verwendung von angefeuchtetem feinen Karborundumpulver und schließlich durch Reiben der feuchten Flächen gegeneinander ohne irgendein Schleifmittel, wodurch ein ganz genauer Aneinanderschluß erzielt wird. Die äußeren Verbindungsstellen werden vor dem Eingipsen und die inneren nach dem Ausbrühen des Wachses mit ungeglühter Goldfolie Nr. 30 belegt. Beim Pressen der gut erwärmten Kuvette darf nicht zu starker Druck ausgeübt werden. Der Vulkanisator soll erst nach dem vollständigen Abkühlen geöffnet werden. Niemeyer (Delmenhorst).

Bercher: Unterkieferfrakturen in der Gegend des Kondylus. (Brit. Dent. Journ. 15. Febr. 1924; Rev. de Chir., März 1923.)

Bei allen Unterkieferfrakturen in der Gegend des Kondylus, die nach Verf. durch den Mangel an Symptomen charakterisiert sind, stellen sich die anatomischen Läsionen bei radiographischer Untersuchung als ausgedehnter heraus, als man nach dem klinischen Bild erwarten sollte. Je nach ihrem Sitz unterscheidet Bercher drei verschiedene, durch schematische Zeichnungen erläuterte Typen dieser Frakturen. Bei besonders günstiger Bruchlinie kann die Fraktur sogar ganz unbemerkt bleiben oder nur Verdacht auf Arthritis infolge einer Kontusion erregen. Die Prognose ist mehr in Übereinstimmung mit den klinischen Symptomen als mit dem radiographischen Befund und immer besser als die Radiogramme vermuten lassen. Sogar wenn das anatomische Resultat mangelhaft ist, kann das funktionelle gut sein. „Ankylose des Gelenks, die im Gefolge von Verwundungsfrakturen so gewöhnlich war, sollte bei nichtseptischen, einfachen Brüchen nur eine ausnahmsweise Komplikation sein". Mitteilung von 6 interessanten Fällen aus der Praxis.

Niemeyer (Delmenhorst).

Stretton: Ein Fall von Impaktion künstlicher Zähne im Ösophagus. (Brit. Dent. Journ. 15. Febr. 1924.)

Eine 48jährige Frau hatte ein $1^1/_2$ Zoll breites und 1 Zoll langes, mit zwei Schneidezähnen versehenes Oberstück verschluckt. Äußerlich und mit dem durch den Mund eingeführten Finger ließ sich nichts fühlen, ebensowenig mit einer in den Ösophagus eingeführten langen gebogenen Zange. Die X-Strahlenuntersuchung ergab eine Impaktion der Platte im

Ösophagus gerade unterhalb des Niveaus der Cartilago cricoidea. Die operative Entfernung war wegen der bestehenden Vergrößerung der Glandula thyreoidea besonders schwierig. Nach anfänglichem guten Befinden der Patientin zeigte sich nach einigen Tagen eine beträchtliche eitrige Sekretion; das Allgemeinbefinden wurde immer schlechter und es traten Atemnot und Symptome einer allgemeinen septischen Infektion auf, der die Patientin 15 Tage nach dem erlittenen Unfall erlag. Die Sektion ergab multiple kleine Abszesse von etwa $^1/_2$ Zoll Durchmesser in beiden Lungen. Verf. führt die Sepsis auf die Unsauberkeit der augenscheinlich nie ordentlich gereinigten Platte zurück. Wie er zum Schluß noch hervorhebt, sollten so kleine Platten, die eine beständige Gefahr für den Träger bilden, überhaupt nicht angefertigt werden. Niemeyer (Delmenhorst).

Edmonds: Zwei Fälle von abnormer Anästhesie nach lokaler Injektion. (Brit. Dent. Journ. 15. Febr. 1924.)

Verf. berichtet über zwei einander ganz ähnliche bemerkenswerte Fälle von abnormer Anästhesie nach lokaler inframaxillarer Injektion einer 2%igen Novokain-Adrenalinlösung. Im 1. Fall, in dem in der Gegend des 1. Molaren sowohl lingual als auch bukkal injiziert worden war, wurden etwa $^1/_2$ Minute nach der bukkalen Injektion auf der betreffenden Seite die halbe Nase, die ganze Wange und Oberlippe, eine dreieckige Zone am Halse, deren Basis am Unterkieferrrand lag, die halbe Zunge sowie das Zahnfleisch- und die Mundschleimhaut sowohl innen als außen vom 2. Molaren bis zur Mittellinie weiß. Die ganze genannte Gegend war 20 Minuten lang leicht anästhetisch, nach welcher Zeit das Gefühl wieder zurückzukehren begann. Im 2. Fall zeigte sich bei einem 29jährigen Mann innerhalb 30 Sekunden nach der Injektion ebenfalls eine weiße Zone, und zwar über der vom 2. Ast des Quintus versorgten Gegend, die sich auch als leicht unempfindlich erwies. Die Wirkung dauerte wenigstens 30 Minuten und ermöglichte die schmerzlose Extraktion von 8 Zähnen. Eine außerdem an der anderen Seite ausgeführte mentale Injektion verursachte eine normale Anästhesie. Niemeyer (Delmenhorst).

Greenish: Ein Fall von Hämatom nach einer behufs regionärer Anästhesie ausgeführten Injektion. (Brit. Dent. Journ. 15. Febr. 1924.)

Bei einer Patientin, die, wie sich nachher auf Befragen herausstellte, bei dem geringsten Stoß resp. Schlag eine böse Quetschung des betreffenden Körperteils davontrug, zeigte sich etwa 1 Minute nach einer Injektion an der Tuberositas, der unmittelbar vorher eine Injektion am Foramen palatinum posterius vorausgegangen war, eine Anschwellung, die sich während einiger Minuten ganz rapide vergößerte und dann stehenzubleiben schien. Die Untersuchung ergab im Sulkus eine große außerordentlich harte, bis zum Niveau der Kauflächen der Zähne reichende, aber bei Palpation unempfindliche Geschwulst. In der folgenden Nacht soll sich dann die letztere nach den Angaben der Patientin nach unten bis zum unteren Mandibularrand und nach oben bis zur Temporalgegend ausgedehnt haben; einige Stunden lang will Patientin den Mund nicht weiter als wenige Millimeter haben öffnen können. Später legte sich die Schwellung unter gleichzeitiger Verfärbung der Haut der betreffenden Gesichtsseite allmählich, aber erst nach 10 Tagen war alles wieder normal. Auch nach einer später ausgeführten gewöhnlichen Infiltrationsinjektion klagte Patientin mehrere Tage lang über ein starkes Gefühl von Quetschung hoch oben im Sulkus über der betreffenden Alveole. Niemeyer (Delmenhorst).

Talbot: Der Entwurf eines Mundes. (The design of a mouth). Eine Abhandlung über die Pathologie der Zahnkaries. (Brit. Dent. Journ. 15. März 1924.)

Talbot macht für das Zustandekommen der Zahnkaries die besonders bei ernster konstitutioneller nervöser Erschöpfung beobachtete mangelhafte Schleimsekretion verantwortlich, die nach ihm ermöglicht, daß 1. Bakterien in zufällige Wunden des Zahnfleisches einwandern und Pyorrhöe, Gingivitis oder Ulzeration hervorrufen; 2. Bakterien an abradierten Oberflächen des Magens und des Duodenum Ulzerationen verursachen; 3. Bakterien und Speisereste sich an den Zähnen und den Zahnfleischrändern festsetzen, wo sie Karies oder Pyorrhöe oder auch beides hervorrufen, während die defektive Zirkulation der Endkapillaren bei Arteriosklerose die Zahnfleischränder und Alveolen in hohem Grade für die Pyorrhöe prädisponiert. Da nun die Glandula submaxillaris sowohl Schleim als Speichel produziert, so ist in diesen Fällen ein salivares Stimulans am Platze, als welches Verf. Ipecacuanha, „die sich bei der Behandlung der Gingivitis von viel größerem Wert erwiesen hat, als mit bakteriologischen Gründen erklärt werden kann", in Vorschlag bringt. Funktioniert dagegen das Nervensystem kräftig und normal, so übt nach Talbot der Genuß trockener, faseriger und verhältnismäßig unlöslicher Nahrungsmittel, die nur in Form eines gut schlüpfrig gemachten Bissens hinuntergeschluckt werden können, einen genügenden Reiz auf die Schleimabsonderung aus; „ein gesundes Gebiß mit guter Okklusion und gesundem Zahnfleisch bedarf keines anderen Schutzes". Am Schluß seiner interessanten Arbeit hebt Talbot noch besonders hervor, daß für den Schutz der Zähne eine erfolgreiche

Behandlung einer etwa bestehenden Neurasthenie sehr wesentlich ist, deren Verhütung das Hauptziel der Hygiene, namentlich in den ersten beiden Jahrzehnten des Lebens sein sollte. Niemeyer (Delmenhorst).

Lamb: Die Technik der Amalgamfüllung. (Brit. Dent. Journ. 15. März 1924.)

Der vorliegenden, mit zwei schematischen Abbildungen versehenen Arbeit wollen wir unter Übergehung des allgemein Bekannten als besonders erwähnenswert nur entnehmen, daß Verf. in der Erkenntnis, daß die Kantenfestigkeit des Amalgams ihre Grenzen hat, alle okklusalen spitzen Winkel der Füllung vor dem vollständigen Kristallisieren des möglichst wenig Quecksilber enthaltenden Amalgams durch Entfernen von etwas Füllungsmasse mittels einer feinen Sonde, mit der er an der okklusalen Peripherie der Füllung entlang geht, in rechte Winkel umwandelt. Der dann etwas über der Füllung überstehende Schmelzrand wird später beim Polieren der Füllung abgeschrägt und auch poliert.
Niemeyer (Delmenhorst.)

Charles: Die Retention partieller Gebisse. (Brit. Dent. Journ. 15. März 1924.)

Der vorliegende Artikel, der sich mit der Anfertigung partieller Gebisse und speziell mit ihrer Retention beschäftigt, ist mehr allgemein gehalten und verweist bezüglich bestimmter Befestigungsarten, ohne sie selbst zu beschreiben, auf anderweitige frühere Veröffentlichungen, weshalb er sich im ganzen nicht zum Referat eignet. Wir wollen ihm nur entnehmen, daß Verf. die strikte Forderung aufstellt, daß vor allen Dingen die Zungenflächen der natürlichen unteren Frontzähne auf keinen Fall von der Gebißplatte berührt werden dürfen, sondern die so breit wie möglich herzustellenden Sättel durch Lingualbügel entweder aus Gold oder aus Draht und Kautschuk verbunden werden sollen; aber auch für obere partielle Gebisse empfiehlt er das Freibleiben der eigenen Zähne von den Plattenrändern. Niemeyer (Delmenhorst.)

Leatherbarrow: Ein Fall eines nicht durchgebrochenen unteren dritten Molaren. (Brit. Dent. Journ. 15. März 1924.)

Bei einer bereits seit 16 Jahren vollständig zahnlosen 58jährigen Frau hatte sich ohne, daß im Munde irgendwelche Schwellung oder Empfindlichkeit aufgetreten wäre, an der Außen- und Unterseite des rechten Unterkiefers etwa 1 Zoll vor dem Kieferwinkel eine sich rapide vergrößernde, sehr schmerzhafte beulenartige Geschwulst entwickelt, die unter der Einwirkung von Umschlägen zu einer fortwährend sezernierenden Hautfistel geführt hatte. Nach einer vergeblichen, von anderer Seite von außen vorgenommenen Operation der nacheinander als spontane Fraktur, Aktinomykose und bösartige Neubildung diagnostizierten Geschwulst stellte Verf. auf Grund neuer Röntgenaufnahmen fest, daß es sich um einen in schräger Lage in dem außerordentlich dünnen Unterkiefer impaktierten vollentwickelten Weisheitszahn handelte, der dann durch einen Chirurgen von innen unter großen Schwierigkeiten durch Meißelung entfernt wurde. Es folgte sehr schnelle Heilung, aber die rechte Unterlippe und Wange waren jedenfalls infolge einer Verletzung des Nervus mandib. mehrere Monate vollständig gefühllos. Niemeyer (Delmenhorst).

Wood: Verkleinerung einer rarefizierten Zone nach Behandlung. (Brit. Dent. Journ. 15. März 1924.)

Durch zwei Röntgenbilder erläuterte Beschreibung eines Falles aus der Praxis, in dem sich bei einer 25jährigen Frau nach geeigneter Wurzelbehandlung augenscheinlich neuer Knochen in Verbindung mit Teilen der vorher vollständig vom Knochen „entblößten" Wurzelspitze gebildet hatte. Niemeyer (Delmenhorst).

Wilkinson: Der chronische periapikale Abszeß. Eine neue Behandlungsmethode. (Brit. Dent. Journ. 1. April 1924.)

Moxham in Sydney hat sich 1920 als erster den bekannten Antagonismus einiger Bakterienarten bei der Behandlung der sog. chronischen apikalen Abszesse zunutze gemacht, indem er den reichlich Milch- und Essigsäure produzierenden Bacillus bulgaricus in die septischen Wurzelkanäle einführte; die Streptokokken wurden durch denselben getötet, und nur der nichtpathogene Bacillus bulgaricus blieb am Leben. Da der genannte Autor nach seiner Veröffentlichung reichlich 30 Fälle auf diese Weise mit Erfolg behandelt haben will, so beschloß Verf., die Behauptungen desselben nachzuprüfen und wandte zu diesem Zwecke dieselbe Behandlung an, bis jetzt allerdings erst in acht Fällen; die von ihm erzielten Erfolge entsprechen nach ihm zwar nicht den durch Moxhams Artikel erweckten optimistischen Hoffnungen, ermutigen aber doch wenigstens zu weiteren Versuchen in dieser Richtung. Niemeyer (Delmenhorst).

Gilmour: Einige Punkte in der Diagnose. (Brit. Dent. Journ. 1. April 1924).

Rufen thermale Veränderungen Zahnschmerzen hervor, so ist nach Verf., besonders beim Fehlen „frischer" kariöser Stellen und Vorhandensein sehr vieler Füllungen, der

schuldige Zahn durch Applikation heißer Luft oder eines kalten Wasserstrahls häufig erst mit Sicherheit festzustellen, nachdem man ihn am besten mit Kofferdam, isoliert hat. Auch elektrische Schläge zwischen Füllungen oder durch zufälliges Verbinden von Füllungen durch andere Metalle kommen als Ursachen von Zahnschmerzen in Betracht. Wie Gilmour mitteilte, hat Dr. Brislee bei auf seinen Wunsch ausgeführten diesbezüglichen Versuchen gefunden, daß sich zwischen zwei Füllungen elektrische Ströme von einem halben Volt Stärke entwickeln können; durch sie können heftige Schmerzen ausgelöst werden, wie folgender vom Verf. mitgeteilte Fall beweist: Bei Einführung eines Metallabdrucklöffels in den Mund empfand der betreffende Patient „außerordentliche krampfartige Schmerzen an der Basis des Rückgrats mit starker Muskelzerrung"; im Munde befanden sich verschiedene Gold- und Amalgamfüllungen; wurde nun eine Amalgamfüllung im unteren 2. Molaren vermittels eines Metallinstruments mit einer kleinen Amalgamfüllung in dem entsprechenden oberen Molaren verbunden, so traten heftige Schmerzanfälle auf. Die Anwendung der Radiographie zu diagnostischen Zwecken hält Gilmour für außerordentlich wertvoll, aber immer nur für ein nützliches Hilfsmittel der klinischen Untersuchung, „da X-Strahlenfilms und -Platten sehr irreführend sein können".

Niemeyer (Delmenhorst).

Shaw: Die neuerliche Entwicklung der chirurgischen Behandlung des Gesichts und der Kiefer. (Brit. Dent. Journ. 1. April 1924.)

Die vorliegende Arbeit über neuere Methoden der plastischen Gesichts- und Kieferchirurgie ist besonders interessant wegen der vielen erläuternden Abbildungen, hauptsächlich Photographien, die zeigen, daß in den letzten Jahren auf dem betreffenden Gebiete auch in England bedeutende Fortschritte gemacht und infolge der engen Zusammenarbeit von Chirurg und Zahnarzt ausgezeichnete Erfolge erzielt worden sind. Auf Einzelheiten können wir nicht näher eingehen, da der Text nur äußerst knapp gehalten ist und zudem ein Referat ohne die zugehörigen Bilder wohl kaum verständlich sein würde.

Niemeyer (Delmenhorst).

Turton: Die chirurgische Entfernung eines Kaninus. (Brit. dent. journ. 1. April 1924.)

Nach Ausmeißelung einer durch die Röntgenuntersuchung entdeckten, im Kiefer versteckten unteren Eckzahnwurzel, die eine harte schmerzende Anschwellung verursacht hatte, trat eine temporäre Anästhesie des äußeren Drittels der Lippe und des entsprechenden Zahnfleisches mit Parese der linken Seite der Unterlippe auf, die aber beide innerhalb eines Monats vollständig wieder verschwanden. Um eine Verletzung der gefühllosen Lippe beim Beißen zu verhüten, wurden die nach der Entfernung der Nähte wieder eingesetzten ganzen Gebisse zuerst mit Guttapercha ausgepolstert. Niemeyer (Delmenhorst).

Herpes des Unterkiefers. (Brit. Dent. Journ. 1. April 1924; Arch. de méd. des enfants, Januar 1924.)

Ausführlicher Bericht über einen interessanten Fall von bei Kindern selten beobachtetem Herpes des linken Nervus dentalis inferior bei einem $10^1/_2$jährigen Mädchen. Derselbe trat unter Fiebererscheinungen einige Tage nach einer durch einen Fall erlittenen Quetschung des linken oberen Augenhöhlenrandes auf, aus welchem Grunde der ungenannte Verfasser einen kausalen Zusammenhang zwischen dem Trauma und dem Herpes für nicht unwahrscheinlich hält, um so mehr, als er schon bei einer früheren Gelegenheit die Entwicklung eines Herpes frontalis einige Tage nach einer oberflächlichen Verletzung in derselben Gegend gesehen hat. Im vorliegenden Fall bestanden folgende Erscheinungen: Schmerzen auf der linken Seite beim Schlucken, schmerzlose Anschwellung der linken submaxillaren Drüsen. Um die linke Lippenkommissur herum befand sich eine Gruppe feiner, dicht nebeneinander sitzender Bläschen; an der linken Seite des Kinns eine große rote, sich bis zur Mittellinie erstreckende erhabene Stelle. Auf der linken Wange waren 4—5 ähnlich aussehende ovale und fast konfluierende Stellen, die sich längs des Körpers und des Astes des Unterkiefers ausdehnten; 2 ähnliche Stellen befanden sich am Ohr. Im Munde bestanden die charakteristischen Erscheinungen einer typischen unilateralen herpetischen Stomatitis, trotzdem die Zähne auf beiden Seiten in schlechtem Zustande waren. Therapie: Milch- und Gemüsediät; Pinselung der Schleimhäute mit einer 1%igen Methylenblaulösung. Baldige Heilung.

Niemeyer (Delmenhorst).

Humphreys: Die Entwicklung des Elefantengebisses. (Brit. Dent. Journ. 15. April 1924.)

Verf. zieht in seinem interessanten, mit mehreren erläuternden Abbildungen versehenen Artikel aus seinen diesbezüglichen anatomischen Untersuchungen die Schlußfolgerung, daß das Gebiß des jetzt lebenden Elefanten aus demjenigen seiner fossilen Vorfahren durch eine Reduktion in der Zahl der Zähne und eine gleichzeitige enorme Vergrößerung der zurückgebliebenen hervorgegangen ist. Ferner glaubt Humphreys aus der Tatsache, daß bei dem im Eozän gefundenen Möritherium, dessen Gebiß die Zahnformel Inzisivi $\frac{1}{1}$

Canini $\frac{1}{0}$, Praemolares $\frac{3}{3}$, Molares $\frac{3}{3}$ zeigt, die zweiten Inzisivi in jedem Kiefer stark verlängert waren, und zwar die oberen in der Richtung nach unten und die unteren nach vorn, schließen zu können, daß die genannten Zähne sich im Laufe der Entwicklung in die Stoßzähne des Elefanten umgewandelt und dabei alle anderen Frontzähne unterdrückt haben.
Niemeyer (Delmenhorst).

Cubbon: Die Anwendung der X-Strahlen in der zahnärztlichen Praxis. (Brit. Dent. Journ. 15. April 1924.)

Verf. betont die besonderen Schwierigkeiten der oralen Radiographie im Vergleich zu derjenigen an anderen Körperteilen, z. B. der Hand, und erörtert dann in längeren Ausführungen die verschiedenen Möglichkeiten der Anwendung der Röntgenstrahlen in der Zahnheilkunde, ohne etwas Neues zu bringen. Niemeyer (Delmenhorst).

Samson: Das Auskleiden von Zahnkavitäten mit einem neutralen kalkhaltigen Material. (Brit. Dent. Journ. 15. April 1924.)

Samson ist der Ansicht, daß sich zur Auskleidung von Zahnkavitäten, um Schädigungen der lebenden Pulpa durch die eigentliche Füllung zu verhüten, am besten ein neutrales, kalkhaltiges Material von ungefähr derselben Zusammensetzung wie die Zahnsubstanz eignet. Er hat auch ein solches angeblich gegen Säuren, Alkalien und sogar gegen kochendes Wasser widerstandsfähiges Mittel zusammengestellt, dessen Kalksalze fest mit dem verwendeten Albumin verbunden sind. Zur Zeit stellt Verf. noch Versuche an, um das betreffende Material noch besser verarbeitungsfähig zu machen.
Niemeyer (Delmenhorst).

Black: Ein in einer zahntragenden Zyste gefundener kariöser Zahn. (Brit. Dent. Journ. 15. April 1924.)

Black hat einen vollständig in einer Zyste eingeschlossenen impaktierten Kaninus entfernt, der trotz der fehlenden Verbindung mit der Mundhöhle zwischen Krone und Wurzel einen ringförmigen, den Zahnhals umfassenden pigmentierten Defekt augenscheinlich kariöser Natur aufwies, da sein Boden mit erweichtem entkalktem Dentin bedeckt war.
Niemeyer (Delmenhorst).

Rodway: Verzögerter Durchbruch der Zähne. (Brit. Dent. Journ. 15. April 1924.)

Der betreffende Patient, ein etwa 15jähriger Knabe, besaß an durchgebrochenen Zähnen nur die 4 oberen temporären Inzisivi, die lose waren und daher extrahiert wurden, die 4 unteren permanenten Inzisivi und die beiden unteren temporären Kanini. Im Oberkiefer war das Zahnfleisch hypertrophiert. Die Röntgenuntersuchung ergab, daß an Milchzähnen die oberen Kanini und Molaren sowie die unteren Molaren und ferner alle im Gebiß fehlenden bleibenden Zähne in verschiedenen Entwicklungsstadien in den Kiefern retiniert waren. Die Entfernung der die oberen Frontzähne bedeckenden äußeren Knochenplatte nebst Extraktion der oberen Milcheckzähne hatte einen befriedigenden Durchbruch der 6 oberen Vorderzähne zur Folge. Eine weitere Behandlung wurde abgelehnt. Auch bei der vollständig zahnlosen Mutter des Knaben lagen, wie die Röntgenaufnahmen zeigten, sämtliche permanente und viele temporäre Zähne undurchgebrochen in den Kiefern. Bei der schon verstorbenen Großmutter soll ebenfalls Zahnmangel bestanden haben.
Niemeyer (Delmenhorst).

Claremont: Fehlen von Prämolaren. (Brit. Dent. Journ. 15. April 1924.)

Bei einem 13jährigen Knaben konnte durch Röntgenaufnahmen festgestellt werden, daß das Fehlen von Prämolaren (wie vieler, ist aus den beigegebenen Bildern nicht genau zu ersehen. Der Ref.) auf Bildungsmangel beruht. Niemeyer (Delmenhorst).

Claremont: Malokklusion und Fehlen von Zähnen. (Brit. Dent. Journ. 15. April 1924.)

In dem abgebildeten Gebiß fehlen die oberen lateralen Inzisivi und außerdem haben rechter oberer Kaninus und 1. Prämolar ihre Plätze gewechselt; es besteht offener Biß.
Niemeyer (Delmenhorst).

Senior: Erbliches Fehlen von Zähnen. (Brit. Dent. Journ. 15. April 1924.)

Ein etwa achtjähriger Knabe, dessen Vorfahren angeblich schon in mehreren Generationen an Zahnmangel gelitten haben sollen, besaß an durchgebrochenen Zähnen nur die beiden oberen zentralen temporären Schneidezähne sowie die vier ersten bleibenden Molaren. Im Oberkiefer waren außerdem noch $\overline{7\,4\,1}\,|\,\overline{1\,4\,7}$ und im Unterkiefer $\overline{7}|$ gebildet, aber retiniert. Von sämtlichen übrigen fehlenden Zähnen war keine Spur zu entdecken. Besonders interessant bei dem vorliegenden Fall ist nach Verf. in erster Linie die Erblichkeit des Zustandes, ferner das Fehlen der oberen Kanini und das fast vollständige Fehlen der unteren permanenten Zähne und endlich das vollständige Fehlen der unteren Milchzähne.
Niemeyer (Delmenhorst).

Senior: Replantation von Zähnen nach vollständiger Dislokation. (Brit. Dent. Journ. 15. April 1924.)

Replantation der einem 12jährigen Knaben beim Fußballspiel ausgeschlagenen $\underline{1|12}$. Starke Quetschung und Schwellung der Oberlippe, kein Kieferbruch, aber leichte Splitterung des Alveolarfortsatzes in der Gegend des linken zentralen und lateralen Inzisivus; die ausgeschlagenen Zähne selbst waren nicht beschädigt. Nach gründlicher Säuberung der Zähne für eine halbe Stunde Einlegen in eine öfter erneuerte H_2O_2-Lösung, Abschneiden der Wurzelspitze in einer Länge von $^1/_8$ Zoll, Entfernung der Pulpa, gründliches Austrocknen der Pulpakammer und des Wurzelkanals mittels Alkohol, Ausfüllen mit ZnO und Eugenol, Herstellung des apikalen Verschlusses mit Silberamalgam. Nach Entfernung der Blutgerinnsel aus den Alveolen erfolgte die Replantation aller 3 Zähne, die durch eine entsprechend gebogene und mit Zement befestigte Zinnschiene am Platze gehalten wurden. 4 bis 5 Tage bestand etwas Eiterung; nach 3 Wochen war der rechte zentrale Schneidezahn ganz fest, die beiden anderen Zähne waren dagegen sehr lose, so daß sie extrahiert werden mußten. Auch nach 6 Monaten war der mit Erfolg replantierte Zahn noch ganz fest, transluzent und nicht verfärbt. Das Röntgenbild zeigte einen gesunden periapikalen Zustand und gute Knochenbildung. Niemeyer (Delmenhorst).

May Mellanby: Der Einfluß des Lichtes in Beziehung zur Diät auf die Bildung der Zähne. (Brit. Dent. Journ. 1. Mai 1924.)

Die durch ihre gründlichen Tierversuche bezüglich des Einflusses der verschiedenen Diät auf die Bildung der Zähne bekannte Verfasserin berichtet in der vorliegenden mit mehreren Abbildungen versehenen interessanten Arbeit über ihre neuerlich während mehrerer Monate an jungen Hunden ausgeführten Untersuchungen über den etwaigen Einfluß des Lichtes, und zwar sowohl der Strahlen der Quecksilberdampflampe als auch der Sonnenstrahlen auf die Struktur der sich entwickelnden Zähne, besonders auch in Verbindung mit der jeweiligen Ernährung. Die Ergebnisse waren folgende:

1. Wenn die Diät nur „mäßig defektiv" ist, so hat die Bestrahlung, die mit der Quecksilberdampflampe in der Abdominalgegend erfolgte, einen entschieden wohltätigen Einfluß auf die Verkalkung und Struktur der Zähne.

2. Wenn die Diät sehr defektive Zähne hervorbringt, so ist die durch die Bestrahlung bewirkte Besserung geringer und wenn die Diät noch „unbalanzierter" und mangelhafter ist, so können Bestrahlungen die Zähne sogar noch schlechter machen. (? Der Ref.).

3. Wenn die Strahlen infolge der ausgesprochenen diätetischen Mängel nur von geringem Wert sind, so kann der Einfluß der letzteren durch Lebertrangaben vollständig paralysiert werden.

Mehrere sehr deutliche schöne Mikrophotographien von Zahnschliffen illustrieren die bemerkenswerten tierexperimentellen Resultate der Verfasserin.

Niemeyer (Delmenhorst).

Bulleid: Bemerkungen von bakteriologischem Interesse für den Zahnarzt. (Brit. Dent. Journ. 1. Mai 1924.)

Verf. betont in längeren Ausführungen, auf die wir nicht näher eingehen können, die Wichtigkeit und Notwendigkeit der dentalen Bakteriologie als Hilfsmittel sowohl für die Diagnose als auch für die Behandlung (autogene Vakzine). Niemeyer (Delmenhorst).

Curnock: Bemerkungen über die Verwendung von Gaze während der Extraktion von Zähnen. (Brit. Dent. Journ. 1. Mai 1924.)

Curnock empfiehlt zur Verhütung der Aspiration von Zähnen und anderen Fremdkörpern vor der Extraktion von Zähnen, und zwar besonders bei Narkosen hinten in den Schlund einen Bausch aseptischer Gaze von sehr lockerem Gefüge zu legen, der am besten aus einem Mundwinkel heraushängt und auch Eiter, Blut und Speichel zurückhält.

Niemeyer (Delmenhorst).

Infektion der Pulpa bei pyorrhöischen Zähnen. Aus dem Untersuchungslaboratorium des Royal Dental-Hospital. (Brit. Dent. Journ. 1. Mai 1924.)

Die unter der Leitung von Sir Frank Colyer ausgeführten umfangreichen bakteriologischen und histologischen Untersuchungen ergaben, daß in allen klinisch als pyorrhöisch diagnostizierten Zähnen das Pulpagewebe infiziert und degeneriert war; fast in allen Fällen konnte Fibrosis und verhältnismäßig häufig außerdem noch gleichzeitige kalkige Entartung festgestellt werden. Niemeyer (Delmenhorst).

Coleman: Zwei Fälle von zahntragender Oberkieferzyste. (Brit. Dent. Journ. 1. Mai 1924.)

Verf. berichtet über 2 von ihm bei einem $9^1/_2$ und einem $13^1/_2$jährigen Knaben beobachtete und operierte zahntragende Oberkieferzysten, die beide den in der Zahnreihe fehlenden linken oberen Eckzahn enthielten. Im ersten Fall wurde durch die Entfernung des in dem

Knochenseptum zwischen Zyste und Antrum steckenden Zahns das Antrum eröffnet. Im 2. Fall war der betreffende Eckzahn so innig mit der Zystenwand verbunden, daß beide zusammen entfernt wurden. Niemeyer (Delmenhorst).

Coleman: Zellulitis des Gesichts und des Halses infolge eines Alveolarabszesses. (Brit. Dent. Journ. 1. Mai 1924.)

Ganz ausgedehnte, von einem nur teilweise durchgebrochenen kariösen unteren Molaren ausgehende Phlegmone des Gesichtes und des Halses, die sich trotz des nach der Extraktion des schuldigen Zahnes erfolgten reichlichen Eiterabflusses und der auch nachher noch andauernden Eiterung immer noch weiter ausgedehnt hatte; durch eine $1^1/_2$ Zoll lange Inzision der fluktuierenden Anschwellung längs des vorderen Randes des Musc. sternomastoideus wurden nicht weniger als 10 Unzen (= ca. 283 g. Der Ref.) Eiter entleert. Baldige Wiederherstellung. Niemeyer (Delmenhorst).

Coleman: Chronische Eiterung des Antrum? (Brit. Dent. Journ. 1. Mai 1924.)

Angeblich schon 15 Jahre seit der Extraktion eines Zahnes bestehende eiternde Zahnfleischfistel in der oberen linken Weisheitszahngegend bei einer 58jährigen Frau. Bei der Untersuchung stieß die Sonde auf eine rauhe, unregelmäßige, harte Masse, die für einen Sequester gehalten wurde, sich aber bei der nach 2 Monaten erfolgten Entfernung als ein rauher höckeriger Zahn erwies. Das bei Durchleuchtung im Vergleich zu dem rechtsseitigen opake Antrum war, wahrscheinlich infolge des Verschlusses des Ostium nasale und der langen Eiterung stark geschrumpft. Niemeyer (Delmenhorst).

Price: Ein seltener Fall von Aneurysma der Arteria facialis. (Brit. Dent. Journ. 1. Mai 1924.)

Bei der betreffenden 21jährigen Patientin bestand eine eigroße runde, etwas unregelmäßige Geschwulst in der rechten Backe, die sich innerhalb von 4 Monaten von einem kleinen Knötchen ganz schmerzlos bis zu ihrer jetzigen Größe entwickelt hatte. Ihre Hauptmasse gerade vor dem vorderen Rande des Masseter schien sich in die Substanz des letzteren hinein zu erstrecken. Die straff gespannte, nur auf festen Druck empfindliche und nicht heiße oder augenfällig entzündliche Schwellung war nicht direkt am Unterkiefer befestigt, sondern mit demselben nur durch einen zum Sitz der kariösen $\overline{76}$| führenden indurierten Strang verbunden. Die Diagnose wurde von einem Chirurgen und einem Zahnarzt übereinstimmend auf von den beiden genannten Zähnen verursachten chronischen Abszeß der Weichteile gestellt und die Extraktion der betreffenden Molaren sowie die Inzision der Anschwellung vom Munde aus beschlossen. Als das die Geschwulst umgebende dicke, indurierte Gewebe durchtrennt war, ohne daß sich Eiter gezeigt hatte, erfolgte ein furchtbarer Blutsturz, der mit den gewöhnlichen Mitteln nicht gestillt werden konnte. Die Kavität wurde fest mit Schwamm ausgestopft, aber nur so lange der letztere mit den Fingern komprimiert wurde, stand die Blutung. Da ferner die Blutung auch bei Kompression der Arteria facialis an der Stelle, wo sie den Unterkiefer kreuzte, aufhörte, so konnte es sich nur um ein Aneurysma der genannten Arterie handeln. Operation; vollständige Heilung.
Niemeyer (Delmenhorst).

Jacobs: Ein Fall von infantilem Skorbut. (Brit. Dent. Journ. 1. Mai 1924.)

Verf. berichtet über einen interessanten Fall von infantilem Skorbut oder Barlowscher Krankheit bei einem ihm vom Arzte überwiesenen 8 Monate alten weiblichen Baby. Das angeblich häufig blutende Zahnfleisch um sämtliche vorhandenen Zähne, die 4 oberen und die beiden unteren zentralen Inzisivi, war stark entzündet und mit Blutblasen bedeckt. Es wurden Tannin-Glyzerin-Pinselungen verordnet. Nach 2 Tagen war der Zustand entschieden schlimmer: die Ecchymosis hatte sich nicht verringert; am Gaumen befand sich ein großer Fleck und außerdem einer auf einem Arm; Füße und Beine waren schmerzhaft. Auf dem Scheitel war reichlich Schorf. An beiden Nasenlöchern befanden sich Blutspuren. Häufiges Nasenbluten. Die Verdauung war, abgesehen von gelegentlicher leichter Diarrhöe, normal. Die Diät des Kindes hatte in gekochter Milch und einem Kindernährmittel bestanden. Die Verordnung von Orangensaft, geschmorten Äpfeln und Sahne und mit Graupen oder Kalkwasser vermischter ungekochter roher Milch führte baldige Heilung herbei. Die Munderscheinungen waren schon nach 7 Tagen verschwunden. Einen Monat später war das Kind in jeder Hinsicht normal. Niemeyer (Delmenhorst).

Parker: Ein Fall von Vorhandensein von 4 unteren Molaren. (Brit. Dent. Journ. 1. Mai 1924.).

Die beiden reproduzierten Röntgenbilder zeigen an jeder Unterkieferseite hinter dem Weisheitszahn in horizontaler Lage im Knochen impaktiert einen mit der Krone nach vorn gerichteten 4. Molaren von etwas geringeren Dimensionen als normal. Alle übrigen 32 Zähne sind in normaler Stellung vorhanden. Im Oberkiefer keine überzähligen Molaren.
Niemeyer (Delmenhorst).

Gottlieb: Die diffuse Atrophie des Alveolarknochens. — Weitere Beiträge zur Kenntnis des Alveolarschwundes und dessen Wiedergutmachung durch Zementwachstum. (Zeitschrift f. Stomatol. 1923. Heft 4.)

Zu Beginn seiner Ausführungen greift Gottlieb auf zwei früher erschienene Arbeiten: Die Ätiologie der Alveolarpyorrhöe und über die Biologie des Zementes (Zeitschr. f. Stomatol. 1920) zurück. Heute will uns der Verf. zeigen, welchen Effekt nachweisbare Überlastungen oder Belastungsformen, die als besonders schädlich angesehen werden auf den Zustand von Alveolarknochen und Zement ausüben. Diese Ausführungen werden durch eine große Reihe geradezu hervorragender Abbildungen aufs beste unterstützt und erläutert. Zunächst führt uns Gottlieb nicht weniger als 14 Photographien von Schnitten durch Zähne vor, die das sog. Pfeifenloch aufweisen und vertikale Überlastungszustände an den Wurzeln zeigen. Aus diesen Beobachtungen geht weiter hervor, daß sich hierbei auch Resorptionsvorgänge abspielen und ausgedehnte Zementhyperplasien ohne vorangegangene Resorption eintreten können und daß in seltenen Fällen auch stachelförmige Hyperplasien auftreten. Insbesondere werden die schwächeren seitlichen Schneidezähne betroffen, die die Hauptlast zu tragen haben. Diese Ausführungen sind als Erklärungsversuche feststehender morphologischer Befunde zu betrachten; aus ihnen zieht Gottlieb wohl mit Recht den Schluß, daß die Zementablagerung als Schutz- und Abwehrmaßnahme zu betrachten ist. Durch den Reiz der Überlastung, Entzündung usw. wird erst der Knochenschwund hervorgerufen. Bei günstiger Beschaffenheit von Zementoberfläche und anschließendem Bindegewebe erfolgt Zementablagerung als Reparation. Fehlen diese Vorbedingungen, so bleibt die Schädigung unrepariert; es treten zumeist sekundäre Schädigungsmomente hinzu, und die Zähne gehen früher oder später verloren. Was die gegenseitige Abschleifung anbelangt, so kann diese nur bei denjenigen Zähnen eintreten, die im Alveolarknochen so fest verankert sind, daß sie nicht nachgeben können, also bei solchen, die ein besonders hoch vitales Zement besitzen.

Die horizontale Überlastung. Der große Vorzug, der der vertikalen Belastung im Gegensatz zur horizontalen innewohnt, besteht darin, daß bei der vertikalen Form eine Schädigung durch absolute oder relative Belastung Knochenpartien zur Resorption bringt, die weit weg vom Epithelansatz sind und auch bei Ausbleiben der Reparation durch eine längere Zeit diese jederzeit nachgeholt werden kann. Bei der horizontalen Belastung hingegen kommt es zu einer Schädigung des Alveolarrandes, einer Gegend, die von Haus aus der Involutionsreife und der Wirkung marginaler Entzündung ausgesetzt ist, infolgedessen diese Partie zur Bildung von Zementhyperplasien wenig disponiert, insbesondere aber infolge der Epithelnähe die Reparationsmöglichkeit nicht endlos gegeben ist. Dazu kommt, daß bei der horizontalen Belastung eine Hebelwirkung ausgeübt wird, die das Trauma auf den Alveolarknochen verstärkt. Ferner kommt bei dieser Belastungsart eine Beanspruchung des Alveolarknochens auf Druck leichter zustande. Für den Ausgang einer schlecht gerichteten Belastung ist in erster Linie die Fähigkeit zur Bildung von Reparationszement ausschlaggebend. Wie die beigefügten weiteren Abbildungen zeigen, können auch bei horizontaler Belastung Zementhyperplasien auftreten, deren Form uns infolge der abnorm gerichteten Belastung einen greifbaren Anhaltspunkt dafür gibt, daß durch eine entsprechende Belastung bei Versagen des Aufhängeapparates ein Schwund des Alveolarknochens durch Druckatrophie erfolgen kann, ohne daß dadurch die Vitalität der Wurzeloberfläche leidet. Als Reparation erfolgt dann an dieser intakten Wurzeloberfläche eine neue Zementablagerung. So wird es verständlich, daß auch größere Zementhyperplasien ohne vorausgegangene Resorption an der Wurzeloberfläche zustande kommen können. Bei jugendlichen Gebissen kann man die hohe Vitalität stets als gegeben annehmen. Eine möglichst kräftige Beanspruchung des Gebisses im jugendlichen Alter wird daher von großem Nutzen sein. Bei fortschreitendem Alter dagegen wird es zweckmäßig sein, die auf die Zähne einwirkenden Kräfte immer mehr zu reduzieren (Schlittenartikulation). Die Reaktionsfähigkeit des Zementes läßt nach, durch mechanische Einwirkung erzeugte Knochenresorption und Verbreiterung des Peridontalraumes wird nicht mehr mit solcher Sicherheit durch Zementwachstum repariert, und so kommt eine fortschreitende Schädigung der Festigkeit zustande. Man kann also nicht allgemein behaupten, daß eine jede abnorme Belastung unbedingt zur Alveolaratrophie mit nachfolgendem Ausfall in gerader Linie führen muß. Die Entscheidung über das Schicksal des Zahnes wird nicht a priori von Art und Grad der Belastung diktiert, sondern von der Fähigkeit des Gebisses, dieser Schädlichkeit entsprechend zu begegnen. Es ist also unbedingt erforderlich, daß man in der Praxis stets dafür Sorge trägt, daß in beiden Kiefern geschlossene Kauflächen erhalten bleiben, um die Belastung nach Möglichkeit gleichmäßig zu verteilen; es ergibt sich daraus, daß wir bei Brückenarbeiten in der Auswahl der Pfeiler uns nach dem Zustand des Gebisses zu richten haben, aus dem meist zu ersehen ist, ob es sich um ein reaktionsfähiges oder reaktionsloses handelt, vor allem aber lieber zwei Pfeiler zu viel als um einen zu wenig zu

nehmen. Prophylaktisch werden wir durch Abschleifen der Höcker und Kanten die natürliche Entstehung der Schlittenartikulation zu fördern bestrebt sein. Die Überbelastung muß man in allen Fällen beheben, um die sekundäre Schädigung auszuschalten und um dem Zahn die Möglichkeit zu geben, wenn er dazu fähig ist, durch Ablagerung von Reparationszement wieder fest zu werden.

Die erste typische Form der diffusen Atrophie des Alveolarknochens ist der Beginn der Wanderung eines großen Schneidezahnes, die zweite typische Form ist die, daß als erstes Symptom eine Lockerung der Molaren eintritt. Bei beiden Formen beobachtet man Taschenbildung und Eiterung. Jede Form der Lockerung infolge diffuser Atrophie des Alveolarknochens beruht letzten Endes immer auf einer herabgesetzten Vitalität des Zementes. Das früheste Symptom ist also die Wanderung, das spätere die Lockerung.

Zur Ergänzung betont Gottlieb, daß es auch zu einer diffusen Atrophie des Alveolarknochens ohne nachweisbare lokale Komponente oder Allgemeinerkrankung und zu diffuser Atrophie des Alveolarknochens ohne nachweisbare lokale Komponente, wahrscheinlich auf toxischer Grundlage (Grippe) kommen kann. Der Verf. verfehlt nicht auch für diese Fälle eine große Zahl hervorragender Abbildungen anzufügen. Die Arbeit Gottliebs zeichnet sich, wie alle seine bisherigen Ausführungen durch scharfsinnige Logik und klarste Ausdrucksweise aus, so daß man schon aus der Zusammenfassung, mit der die Arbeit schließt, einen klaren Überblick über das immerhin nicht für jeden leicht verständliche Gebiet bekommt und das Studium dieser wertvollen Untersuchungen mit dem Bewußtsein schließt, gerade durch die gedrängte Zusammenfassung noch einmal Klarheit über die vorausgegangenen Ausführungen erhalten zu haben. R. Hesse (Döbeln).

Chr. Bruhn (Düsseldorf): **Die Tätigkeit der Krankenschwester in der zahnärztlichen Klinik und Privatpraxis.** (Zeitschr. f. d. Schwestern vom Deutschen Roten Kreuz. Nr. 2. Berlin, Februar 1923.)

In einem längeren Artikel erörtert Bruhn eingehend die Frage, ob es ratsam sei, daß sich die Krankenschwester der Tätigkeit als Mitarbeiterin des Zahnarztes zuwendet und beantwortet die Frage dahin, daß sich ihr, abgesehen von der mangelnden Altersversorgung, in solcher Tätigkeit entschieden gute Aussichten bieten, um so mehr als der gut bezahlte und auch volle Befriedigung gewährende Beruf einer zahnärztlichen Assistentin bzw. Schwester lange Jahre hindurch ausgeübt werden kann. Allerdings bedarf die Krankenschwester, wenn sie sich einer solchen Tätigkeit widmen will, gerade wie die chirurgische Operationsschwester, einer, wenn auch nicht allzulangen Sonderausbildung, die sie ebensowohl in der Privatpraxis des Zahnarztes wie in einer zahnärztlichen Klinik erhalten kann. Während nun in der Privatpraxis die Unterweisung von vornherein eine allgemeinere sein wird, gestaltet sich die Ausbildung in einer größeren Klinik leicht etwas einseitig, wenn die Schwester nicht abwechselnd für die Assistenz in den verschiedenen Abteilungen der Klinik, der zahnärztlich-chirurgischen, der konservierenden und der prothetischen, herangezogen wird. Verf. kommt dann auf die einzelnen Obliegenheiten der Mitarbeiterin des Zahnarztes zu sprechen, zu deren gewissenhafter Ausübung nach ihm gerade die Krankenschwester wegen ihrer Ausbildung am Krankenbett und im Ambulatorium besonders geeignet erscheint. Am Schluß seiner Abhandlung begegnet Bruhn einem etwaigen Einwand, daß die Krankenschwester leicht auf die unscheinbare Arbeit im zahnärztlichen Operationszimmer ein wenig herabsehen wird, mit dem Hinweis, „daß nicht die Größe der Arbeit, sondern der Sinn, worin sie getan wird, für die Befriedigung entscheidend ist, die sie dem Menschen gewährt und daß letzten Endes die Treue im großen und kleinen es ist, die den Dingen ihren Wert gibt." Niemeyer (Delmenhorst).

Aubert: Dentale Histogenese. (La Revue de Stomatologie 1923, Heft 11.)

Unter dieser Bezeichnung versteht man das Stadium der Entwicklung derjenigen Gewebe, die den Zahn aufbauen. Zunächst bespricht Aubert diejenige Gewebsschicht, die vor Entstehung der Zähne bereits angelegt ist und deren Entwicklung herbeiführt. Hieran schließen sich Betrachtungen über die Zähne der ersten Dentition und die Entstehung der verschiedenen Teile des Milchzahnes: 1. Entwicklung und Wichtigkeit des prädentalen Organes (Schmelzorgan) bei der Bildung des Zahnes und seine Struktur. 2. Die Zahnpapille. 3. Zahnfollikel und Zahndurchbruch. Zum Schluß folgen sehr interessante Mitteilungen über die bleibenden Zähne und ihre histogenetische Entstehung.
R. Hesse (Döbeln).

Leclerc: Chronische Retention des Parotisspeichels. (La Revue de Stomatologie 1923, Heft 11.)

Leclerc berichtet über einen Patienten, bei dem sich stündlich 10—20mal eine in der Parotisgegend entstehende Schwellung durch leichten Druck mit der Hand ausdrücken

ließ. Hierbei entleerte sich eine reichliche Menge Speichel in die Mundhöhle. Nachts fließt der Speichel links seitlich heraus. Seit einiger Zeit besteht eine erheblich stärkere Anschwellung mit Fieber und Kieferklemme leichten Grades. Aus dem Canalis Stenonianus entleert sich Eiter. Die Radiographie ergab nichts Abnormes. Bei Sondierung des Canalis Stenonianus stieß die Sonde auf keinen Fremdkörper. Nach Behandlung des Nervus auriculo-temporalis trat Besserung ein. Es handelt sich nicht um eine chronische Entzündung des Canalis Stenonianus; vielmehr dürfte eine kongenitale Stenose desselben vorliegen, obwohl die Sonde ungehindert eindringen konnte. Es käme dann eine Infektion der Parotis in Frage, die durch Entnervung der Ohrspeicheldrüse behoben wurde. Die Retention des Parotisspeichels erfordert dann eine neue Indikation zur Operation, weil das Hindernis anders nicht beseitigt werden kann. R. Hesse (Döbeln).

Nichols: Einige Beobachtungen über Amalgamfüllungen. (Brit. dent. journ. Vol. 44. Nr. 2. Januar 15. 1923.)

1. Alle Amalgamfüllungen sollen möglichst Hochglanzpolitur erhalten, die alle sechs Monate zu erneuern ist.
2. Der schwache Punkt aller Amalgamfüllungen ist die Vereinigungsstelle von Amalgam und Schmelz.
3. Alle Ränder sollen sich bis zu immunen Flächen erstrecken („extension to immunity").
4. Es sind gewöhnlich schlecht schließende Füllungen, die die Zähne verfärben.
5. Die Kraftrichtung der gegenüberstehenden Zähne muß genau berücksichtigt werden.
6. Der Kontaktpunkt darf beim Schlußpolieren von Aproximalfüllungen nicht zerstört werden. Niemeyer (Delmenhorst.)

Elmer S. Best: Eine Umfrage und ihr Ergebnis. (Brit. dent. journ. Vol. 44. Nr. 2. Januar 15. 1923. Aus Journ. for Dental Research. März und Juni 1922.)

Der amerikanische Zahnarzt Best hat an eine Reihe von Kollegen eine Anzahl Fragen über Probleme betreffs pulpaloser Zähne und Pulpadevitalisierung gerichtet und von etwa 40 antwortenden wohlbekannten Zahnärzten sehr interessantes Material erhalten, das er in der vorliegenden Arbeit zusammenstellt. Die ganz verschiedenartigen Antworten hervorragender Vertreter der Zahnheilkunde auf dieselben Fragen sind bezeichnend für den chaotischen und unbefriedigenden Stand unserer Kenntnis der mit der Behandlung pulpaloser Zähne zusammenhängenden Probleme.

Einen verhältnismäßig breiten Raum nimmt in den Antworten die Frage der Wurzelspitzenresektion (root resection) ein: Von 40 Antwortenden verwarfen 9 diese Operation vollständig, während viele von denen, die sie ausüben, dies auch nur gelegentlich und ohne große Hoffnung auf einen endgültigen Erfolg tun. Alle aber beschränken sie auf die Vorderzähne, wobei einige auch noch die Prämolaren ausnehmen, während wieder andere sie nur an den oberen Frontzähnen ausführen. Jedenfalls scheint der Enthusiasmus für die Wurzelspitzenresektion stark im Abnehmen begriffen zu sein.

Eine weitere Frage betraf die Notwendigkeit der Auskratzung der Alveole eines infizierten Zahnes nach seiner Extraktion: Von 39 Antwortenden äußerten sich 20 zugunsten einer Kürettierung, wenn auch in einigen Fällen mit Vorbehalt, 12 weitere dagegen nur für den Fall, daß das Granulom nicht zugleich mit dem Zahn entfernt worden ist, und nur 7 sprachen sich gegen dieselbe aus. Aus dem Ausfall dieser Antworten glaubt Verf. den Schluß ziehen zu können, daß auch diese neueste Mode in der Zahnheilkunde, die sog. chirurgische Extraktion, vielleicht schon in einigen Jahren, wie schon so manche andere Methode, ihre dominierende Stellung wieder verloren haben wird.

Obwohl man bei der gegenwärtig in Amerika herrschenden Tendenz hätte erwarten sollen, daß auf die Frage der Behandlungsweise „nichtvitaler" Zähne mit apikaler Infektion die große Mehrheit der Antworten zugunsten der Extraktion ausfallen würde, sprachen sich im Gegenteil die meisten für eine konservierende Behandlung, wenn auch oft mit wichtigen Einschränkungen, aus.

Aus dieser kurzen Blütenlese aus den auf die Umfrage ergangenen Antworten kann man schon zur Genüge ersehen, daß auch unter den namhaften Zahnärzten Amerikas durchaus keine Einheitlichkeit in der Auffassung über vitale strittige Fragen der Zahnheilkunde besteht. Niemeyer (Delmenhorst).

Fry: Die Retention ganzer Gebisse. (Brit. dent. journ. Vol. 44. Nr. 3. Februar 1. 1923.)

Die Natur des vorliegenden Themas verbietet von selbst ein ausführliches Referat, da ein solches fast mit einer wörtlichen Übersetzung der umfangreichen Arbeit gleichbedeutend sein würde. Wir müssen uns daher auf die Wiedergabe einiger besonders wichtiger Punkte beschränken.

Verf. betont in erster Linie die Notwendigkeit, vor Anfertigung eines ganzen Gebisses in jedem einzelnen Falle zunächst die retinierenden und die displazierenden Faktoren genau gegeneinander abzuwägen, um die ersteren möglichst voll auszunutzen und die letzteren soweit als möglich zu eliminieren. Zur Vergrößerung der Kontaktfläche und Ausschaltung der displazierenden Wirkung der Schleimhautumschlagsfalte sowohl im Ober- als im Unterkiefer empfiehlt Fry in verzweifelten Fällen, in denen dieselbe fast auf der Mitte des sehr flachen Alveolarfortsatzes inseriert, eine epitheliale „Inlay-Operation" mit oder ohne Hautüberpflanzung auszuführen, die, soviel man aus der nicht sehr deutlichen Beschreibung entnehmen kann, in der Hauptsache in einer Ablösung der beweglichen Gewebe durch einen möglichst bis auf den Knochen gehenden Schnitt von Prämolar zu Prämolar besteht und sehr zufriedenstellende Resultate ergeben soll. (Das Verfahren scheint mit dem schon früher in amerikanischen Zeitschriften beschriebenen, auch von uns referierten „muscle trimming" ziemlich identisch zu sein. Der Ref.) Findet keine Hauttransplantation statt (über dieselbe werden keine näheren Angaben gemacht — Der Ref.), so soll das Gebiß mindestens einen Monat getragen werden, ehe die Operation ausgeführt wird, so daß nach der Herstellung des „Sulkus" an den betreffenden Stellen des Gebisses sofort schwarze Guttapercha angefügt werden kann. Will der Patient sich dieser Operation jedoch nicht unterziehen, so bleibt als letztes Mittel zur Stabilisierung des Ersatzes nur noch die Anbringung von Federn, die allerdings den großen Nachteil haben, daß sie durch den von ihnen ausgeübten Druck starke Resorption des Alveolarfortsatzes bewirken; die untere Befestigung der Federn muß dann weiter nach vorn liegen als die obere, um der Tendenz der Lippenmuskeln, das Unterstück nach hinten zu verschieben, entgegenzuwirken und dasselbe nach vorn zu drängen. Betreffs der Stellung der künstlichen Zähne wollen wir nur kurz wiedergeben, daß die hinteren Zähne nur in der sog. neutralen Zone aufgestellt werden dürfen, die in sehr schwierigen Fällen, hauptsächlich im Unterkiefer, in bukkolingualer Richtung nur sehr schmal ist und daher zur Verwendung schmaler Zähne zwingt, da, wie Verf. sehr richtig hinzufügt, eine schmale unbewegliche Fläche weit mehr Funktionstätigkeit entfaltet als eine breitere wackelige. Zum Schluß wollen wir bezüglich des Abdrucknehmens noch kurz erwähnen, daß Verf. zuerst mit einem gewöhnlichen Abdrucklöffel einen plastischen Abdruck nimmt und dann nach dem Gipsmodell aus S. S. White's Impression Tray Compound, d. h. Abdrucklöffelmasse, einen genau passenden Abdrucklöffel herstellt, mit dem er dann den definitiven Gipsabdruck nimmt; in der Mitte des oberen Löffels wird eine vor dem Abdrucknehmen mit Watte zu verstopfende Öffnung angebracht, wodurch ein gleichmäßigerer Druck auf die Gewebe beim Abdrucknehmen ermöglicht und das Übertreten von etwaigem überschüssigem Gips über den hinteren Löffelrand verhütet werden soll.

Aus dem vorstehenden kurzen Referat dürfte schon zur Genüge zu ersehen sein, daß die interessante Arbeit eine Fülle von Anregungen enthält. Niemeyer (Delmenhorst).

Tomlinson: Unbarmherzige Extraktionen. (Brit. dent. journ. Vol. 44. Nr. 3. Februar 1. 1923.)

Verf. geißelt, daß in England (nur in England? Der Ref.) so viele Zähne, die sich noch sehr gut erhalten ließen, der Zange geopfert werden, besonders auch bei den vorbereitenden Extraktionen vor Anfertigung von Zahnersatz in den dentalen Hospitälern. Einen Hauptgrund für diese beklagenswerte Tatsache sieht er in der heutzutage herrschenden Tendenz der Ärzte, viele Allgemeinkrankheiten den Zähnen zuzuschreiben, und die Entfernung der letzteren anzuraten. Die Extraktionsfrage sollte nicht der Arzt, sondern der Zahnarzt entscheiden. Wir können Tomlinson nur voll und ganz zustimmen, wenn er zum Schluß sagt: „Die wahre Kunst der Zahnheilkunde besteht in der Konservierung und nicht in der Zerstörung." Niemeyer (Delmenhorst).

Gaskell: Die Prokain-(Novokain-)Dermatitis der Zahnärzte. (Brit. dent. journ. Vol. 44. Nr. 3. Februar 1. 1923.) Aus den Archives of Dermatology and Syphilology. November 1923.)

Verf., ein Arzt, steht den verschiedenen Berichten über bei Zahnärzten beobachtete Fälle von Novokaindermatitis der Hände ziemlich skeptisch gegenüber, wenn er auch nicht in Abrede stellen will, daß einige derselben wirklich auf eine Irritation der Haut durch die auf die Finger tröpfelnde Novokainlösung zurückzuführen sind. Aus der merkwürdigen Tatsache jedoch, daß die genannte Erkrankung wohl bei Zahnärzten, wenn auch nur verhältnismäßig selten, dagegen gar nicht bei Ärzten auftritt, glaubt er schließen zu können, daß zu ihrer Entstehung immer eine gewisse Disposition vorhanden sein muß, die er bei den Zahnärzten durch die fortwährenden körperlichen und geistigen Anstrengungen ihrer Berufstätigkeit als gegeben ansieht, wodurch nach seiner Auffassung die Widerstandskraft so geschwächt wird, daß die Haut, das größte Organ des Körpers, ihre Elastizität verliert. Es gibt nach Gaskell augenscheinlich zwei Eruptionstypen, die aber

auch beide gleichzeitig vorhanden sein können: 1. Die papulo-vesikuläre Form auf erythematösem Grunde, der gewöhnlich pemphigusähnliche Läsionen voraufgehen: intensives Jucken, geringe Neigung, sich auf andere Körperteile auszubreiten. 2. Eine verdickte warzige Beschaffenheit der Fingerspitzen mit Beteiligung des Nagelbettes und Hypertrophie des Nagels selbst. Beträchtliche Schmerzen infolge von Fissurenbildung. Das Novokain kann jahrelang ohne gesundheitliche Schädigung verwandt worden sein und dann plötzlich Dermatitis hervorrufen; nach Verf. liegt in einem solchen Falle wohl immer eine besondere Schwächung der Widerstandskraft des Körpers vor, die in vielen Ursachen ihren Grund haben kann, wie z. B. in Überarbeitung, Ärger, unrichtiger Ernährung, Konstipation oder auch in einer mangelhaften Eliminationstätigkeit der Nieren durch welch letztere der Haut mehr Arbeit aufgebürdet und der Charakter des Schweißes verändert wird. Dr. Prinz bezweifelt, wie Gaskell noch kurz erwähnt, in einer neuerlichen Veröffentlichung überhaupt eine schädliche Wirkung des Novokain und glaubt vielmehr, daß es sich in den berichteten Fällen um eine durch die verschiedenen zur Aufbewahrung von Spritzen und Nadeln dienenden antiseptischen Lösungen verursachte Hautirritation gehandelt hat; in einigen Fällen konnte er auch eine schwere Reizung der Haut infolge Formalingebrauchs feststellen. Am Schluß seiner interessanten Arbeit teilt Verf. noch sieben Fälle aus der Praxis mit, die sämtlich von den betroffenen Zahnärzten als Novokaindermatitis angesprochen worden waren, von denen sich jedoch nur zwei wirklich als solche erwiesen. Die positive Diagnose wurde durch experimentelles Hervorrufen von Bläschen auf dem Arm durch Novokaineinreibung bestätigt. Als Präventivmaßregel empfiehlt Gaskell den Gebrauch von Gummihandschuhen.

Niemeyer (Delmenhorst).

Egger: Beitrag zur Beurteilung und Bewertung dentaler Infektionsherde. (Schweiz. Monatsschr. f. Zahnheilk. 1923. Heft 12.)

Bei Beurteilung der Fokalinfektionstheorie hat sich seitens der europäischen Zahnärzte die Ansicht durchgerungen, daß die Zusammenhänge zwischen der dentalen Infektion und Krankheiten des Gesamtorganismus eingehender untersucht und erforscht werden müssen. Insbesonders muß ärztlicherseits festgestellt werden, ob nicht etwa noch näherliegende als dentale Infektionsherde vorhanden sind. Die zahnärztliche Forschung muß ergründen, wann, wie und unter welchen Umständen ein pathologischer Prozeß an den Zähnen, besonders die Granulationsherde, zum Infektionsherd des Gesamtorganismus wird. Es müssen ferner gewisse einfache diagnostische Methoden abgeleitet werden, mit deren Hilfe der Zahnarzt ermitteln kann, ob ein krankhafter Prozeß im Bereich der Zähne im betreffenden Fall für den Gesamtorganismus schädlich ist oder nicht. Praktisch hat bisher der Arzt fast immer die primären dentalen Infektionsherde entdeckt und sie dann dem Zahnarzt überwiesen, da ja die Kranken infolge ihres Leidens (Rheumatismus usw.) stets den Arzt, nicht aber den Zahnarzt aufsuchen. Egger berichtet sodann über einen Fall von Alveolarpyorrhöe, in dem die Granulationsherde schon zweimal zu örtlichen Abszedierungen geführt hatten und während des Wochenbettes den Gesamtorganismus wesentlich beeinflußten.

Die Fokalinfektionstheorie hat sicherlich das eine Gute zur Folge gehabt, daß die Ärzte auf die Möglichkeit des Bestehens dentaler Herde aufmerksam geworden sind und mehr als bisher dieser Erscheinung Beachtung schenken und gemeinsam mit dem Zahnarzt arbeiten werden.

R. Hesse (Döbeln).

Riha: Chirurgische Wurzelbehandlung. (Zeitschr. f. Stomatol. 1923, Heft 12.)

Der Verf. greift auf eine Arbeit G. Fischers (Dtsch. Monatsschr. f. Zahnheilk. 1923, Nr. 7) und seine eigenen Veröffentlichungen (Zeitschr. f. Stomatol. 1923, Nr. 9) zurück und stellt fest, daß beide Autoren, unabhängig voneinander fast zu gleicher Zeit die Bezeichnung „chirurgische Wurzelbehandlung" geprägt haben. Er betont ferner, daß die Fischersche Methode unter Anwendung des Rivanol bei ihm versagt hat. Riha glaubt, daß die oben angeführte Bezeichnung mit mehr Recht auf seine Methode, die in einer frühzeitigen Entfernung der Wurzelspitze gipfelt, Anwendung finden kann als auf die von Fischer angegebene. Alle bisherigen Wurzelbehandlungsmethoden haben, wie die röntgenologischen Befunde ergaben, bisher versagt. Derartige Untersuchungen zeigen, daß mindestens die Hälfte aller behandelten Zähne röntgenpathologische Veränderungen der apikalen Gegend aufweisen.

1. Verdickt erscheinende Periodontallinie als Ausdruck hyperplastischer Entzündung des Periodontes,
2. Arrosionen der Wurzelspitze,
3. Lückenbildung in der Linie der Alveolarinnenkompakta,
4. Usuren verschiedenster Größe und Form in der benachbarten Kiefersponglosa.
5. Scharf begrenzte Knochenhöhlen.

Alle eigenen und fremden Beobachtungen haben Riha veranlaßt, die bisherigen Wurzelbehandlungsmethoden zu verlassen und sich der frühzeitigen Wurzelspitzenresektion zuzuwenden. Er legt seinen Gedankengängen die Indikationen zugrunde, die Williger zur Ausführung dieser Operation nennt:

1. Chronische Periodontitis an erhaltungswürdigen Zähnen, wenn sie durch Behandlung vom Wurzelkanal nicht zu beheben ist,
2. Palatinale Abszesse von den oberen seitlichen Inzisivi ausgehend,
3. Fremdkörper, die durch das Foramen apicale gestoßen wurden,
4. Frakturen der Zähne im Wurzelteil,
5. Seitliche hohe Perforierungen der Wurzeln durch abgeirrte Bohrer,
6. Abgebrochene Nadeln in den Wurzelkanälen,
7. Wurzelzysten.

Unter Punkt 1, 2, 7 fallen Fälle, die mit der Wurzelbehandlung zusammenhängen können. Riha hofft, daß seine Methode bald Allgemeingut werden wird, weil es besser ist, frühzeitig zu operieren als die Operation erst dann auszuführen, wenn die chirurgischen Verhältnisse infolge des entzündlich veränderten Gewebes ungünstig geworden sind. Etwa auftretende Schwierigkeiten bei oberen und unteren Prämolaren werden nach einiger Übung leicht überwunden. Die sich der Operation entgegenstellenden Schwierigkeiten bei den Molaren werden nicht erwähnt. R. Hesse (Döbeln).

Schwarz: Neue kephalometrische Methoden und Apparate und ihre Anwendung in der Orthodontie. (Schweiz. Monatsschr. 1923, Heft 9 u. 12.)

Die Kraniometrie, d. i. die Messung am Schädel, ist in der Anthropologie gut ausgebaut, während man das gleiche von der Kephalometrie, d. i. Messung am Kopfe des Lebenden, nicht behaupten kann. Schwarz will uns hierfür neue Wege zeigen und beginnt mit der Schilderung des Simonschen Meßapparates und des Arbeitsganges der Gnathostatik. Die gewonnenen Maße lassen sich mit dem Brocaschen Stereographen, den Schwarz modifiziert hat, graphisch darstellen, so daß man eine Schädel- und eine Modellzeichnung erhält, wobei man bei letzterer drei Projektionen aufzeichnen kann:

1. Projektion des oberen Modells auf die Horizontalebene,
2. Projektion des unteren Modells auf die Horizontalebene,
3. Projektion der linken resp. rechten Hälfte des oberen und unteren Modells auf die Sagittalebene.

Diese drei Projektionen werden in drei Diagrammen bildlich dargestellt. Die von Schwarz mitgeteilten eigenen Maßergebnisse erheben wegen zu geringer Untersuchungsreihen keinen Anspruch auf Vollständigkeit, haben aber gewisse Ergebnisse gezeitigt, wie Vergleiche mit den Befunden Frankes zeigen. Alle Modelle werden auf die Ohr-Augen-Ebene orientiert. Bei Anwendung des Gnathostaten erhält man die direkteste, genaueste Übertragung der Breiten-, Höhen- und Längenmaße. Sämtliche Berechnungen können mit Horizontiernadel, Anschlagwinkel und Symmetroskop in allen drei Dimensionen ausgeführt werden. R. Hesse (Döbeln).

Vaesen: Die Ionisation in der Zahnheilkunde. (Annales Belges de Stomatologie 1924, Nr. 1.)

Die Ionisation, die sich auf elektrolytischen Vorgängen aufbaut, findet bei der Sterilisation von Wurzelkanälen Anwendung. Die negative Elektrode wird mittels eines metallischen Griffes vom Patienten in eine NaCl-Lösung getaucht, die positive besteht aus einer feinen Kupfersonde, die an einem über dem Wurzelkanal liegenden, mit NaCl-Lösung befeuchteten Tampon ruht. Der hierdurch erzeugte elektrolytische Strom (CuZn) sterilisiert die Wurzelkanäle. Bei Gingivitis und Alveolarpyorrhöe verwendet man die Ionen von Jod und Zn, bei Dentinanästhesie diejenigen von Platin und Zn. Bei Pulpitis soll sich die Methode nicht bewährt haben. R. Hesse (Döbeln).

De Ruytter: Über Prophylaxe in der Zahnheilkunde. (Annales Belges de Stomatologie 1924, Nr. 1.)

Der Mund ist die Eingangspforte in unseren Organismus, nicht nur für die Ernährungsstoffe, sondern auch für alle fremden Stoffe. Letztere erzeugen, wenn zugleich die Zähne erkrankt sind, bei Eintritt in den Verdauungstraktus, unterstützt durch Toxine, die verschiedensten Krankheiten. Bei Infektionserkrankungen, insbesondere bei der Syphilis, kommen als Eingangspforten in Frage: Die Tonsillen, der Darm und das Zahnsystem. Bei letzterem sind wiederum zwei Wege möglich: Die Infektion erfolgt entweder durch die Wurzelkanäle oder am Ligamentum alveolo-dentale.

Um nun diesen Infektionsmöglichkeiten vorzubeugen, ist es erforderlich, sie wissenschaftlich, operativ und therapeutisch schon am Zahnsystem zu bekämpfen. Diese prophylaktischen Maßnahmen teilt der Verf. in zwei Abteilungen: 1. die präventiven, d. h. die vom Patienten selbst täglich vorzunehmende Reinigung der Zähne und Mundschleim-

haut mit der Zahnbürste und Mundwässern usw. 2. Die operative, das sind Spezialeingriffe, die der Zahnarzt in regelmäßigen Zwischenräumen vornehmen muß: Beseitigung von Zahnstein, Glätten rauher Flächen und Kanten, Füllen der Zähne und Behandlungen von Munderkrankungen.

Durch systematische Anwendung dieser Maßnahmen soll nach Ansicht des Verf. die Karies und Alveolarpyorrhöe wesentlich zurückgedämmt werden.

R. Hesse (Döbeln).

Wallisch: Das Kauen. (Zeitschr. f. Stomatol. 1923, Nr. 12.)

Zu Beginn seiner Arbeit stellt Wallisch Vergleiche an in der Art, wie die verschiedenen Tiergattungen ihre Nahrung erfassen und verschlingen. Je nach der Art dieser Tätigkeit sind Zahnsystem und Kiefergelenk verschieden gebaut. Zu diesem Vergleich werden die Schlangen, Raubfische, die fleischfressenden Vögel, die karnivoren Säugetiere, die omnivoren Raubtiere, die Insektenfresser und die pflanzenfressenden Fische herangezogen. Der Zusammenhang zwischen Nahrung und Kauorgan läßt sich am besten an den Säugetieren studieren. Die Frugivoren besitzen Höckerzähne, die Herbivoren schmelzfaltige. Der Mensch muß nach den Zähnen zu den Frugivoren, nach seiner Gewöhnung zu den Omnivoren gerechnet werden. Die Wichtigkeit des Kauens erkennt man am besten beim Genuß von Hülsenfrüchten, die, wenn sie nicht genügend mit den Zähnen zermalmt werden, unverdaut zur Ausscheidung kommen. Der Mensch hat versucht, die durch das Fehlen von Zähnen unterbrochene Kautätigkeit durch Ersatzstücke zu ersetzen. Doch gibt es Fälle, bei denen man die Natur nicht nachahmen kann, wenn die Voraussetzung im kräftig entwickelten Alveolarfortsatz des Oberkiefers fehlt. Ähnlich verhält es sich mit dem Abbeißen. Ein einwandfreies Abbeißen mit künstlichen Gebissen ist erst gelungen, als man dazu überging, an Stelle des letzten Molaren die schiefe Ebene zu setzen. Bei zahnlosen Menschen, die nicht Gebißträger sind, ersetzt das Weichkochen der Nahrung die Kaufunktion. Wenn aber Menschen mit eigenen Zähnen aus Trägheit diesen Weg beschreiten, so setzen sie dadurch die Tätigkeit der Zähne herab und erwerben eine Atrophia alveolaris marginalis, eine Erscheinung, die man bei kräftigen und gut genährten Individuen beobachten kann.

R. Hesse (Döbeln).

Malleson: Vorläufige Bemerkungen über die Struktur des menschlichen Schmelzes auf Grund der Untersuchung entkalkter Schnitte. (Brit. dent. journ. 15. Mai 1924.)

Malleson berichtet in seiner vorliegenden, mit vielen sehr schönen und instruktiven Mikrophotogrammen versehenen Arbeit in ganz ausführlicher Weise über seine histologischen Untersuchungen des menschlichen Schmelzes, dessen Struktur bekanntlich immer noch strittig ist. Er hat ein besonderes, allerdings bis jetzt noch volle drei Monate in Anspruch nehmendes Verfahren ausgearbeitet, den Schmelz, ohne seine ganze Substanz zu zerstören, zu entkalken und dann mit dem Mikrotom dünne Schnitte hergestellt, aus deren mikroskopischer Untersuchung er die nachstehenden Schlußfolgerungen zieht: Es scheint, daß der Schmelz sowohl junger als auch „erwachsener" Zähne a) aus einer hochverkalkten prismatischen und interprismatischen Substanz und b) aus einer säurefesten Prismen-„Rinde" oder -Kutikula besteht, die nach der Dekalzifizierung zurückbleibt, sich mit Hämatoxylin färben läßt und vermutlich organischer Natur ist.

Niemeyer (Delmenhorst).

Gratrix: Die Pharmakologie und Therapie der in der Zahnheilkunde Anwendung findenden chlorhaltigen Antiseptika. (Brit. dent. journ. 15. Mai 1924.)

Die vorliegende Arbeit enthält ganz detaillierte Ausführungen über die Pharmakologie und Therapie der in der Zahnheilkunde Anwendung findenden chlorhaltigen Antiseptika, besonders der Dichloramin-T-Lösung, die Verf. zum zahnärzlichen Gebrauch eindringlich empfiehlt, weil sie bakterizide, physiologische und „di-elektrische" Eigenschaften in sich vereint. Vor allem die auf Grund der Erfahrung und bakteriologischer Versuche ganz unwirksame (? Der Ref.) Jodoformgaze sollte nach Verf. durch die 5%ige Chloramin-T-Gaze, die außer ihrem größeren und permanenteren antiseptischen Wert nekrotisches Gewebe auflöst, vollständig verdrängt werden. Da ein näheres Eingehen auf die ganz ausführliche Abhandlung zu weit führen würde, so müssen wir Interessenten auf die Lektüre des Originals selbst verweisen.

Niemeyer (Delmenhorst).

Mummery Howard: Bericht über einen in einer zahntragenden Zyste gefundenen sog. kariösen Zahn. (Brit. dent. journ. 15. Mai 1924.)

Der durch seine zahnhistologischen Forschungen sehr bekannte Verfasser hat den von Black im Brit. dent. journ. vom 15. April 1924 unter der Überschrift „Ein in einer zahntragenden Zyste gefundener kariöser Zahn" (auch von uns besprochen. Der Ref.) beschriebenen Zahn einer genauen histologischen Untersuchung unterzogen und gefunden, daß, wie bei dem gänzlichen Fehlen einer Verbindung der Zystenhöhle mit der Mundhöhle

auch a priori anzunehmen war, keine Karies, sondern ein Fall von unvollkommener Entwicklung, verbunden mit Absorption, vorlag. Fünf deutliche Mikrophotographien erläutern die interessanten Ausführungen Mummerys. Niemeyer (Delmenhorst).

Kleine Mitteilungen.

Die **„European Orthodontological Society"** erläßt durch ihren Sekretär, Herrn Dr. A. C. Lockett, Hereford House, 117 Park Street, London W1, eine herzliche Einladung an alle Kollegen, welche sich für Orthodontie interessieren, zu dem am 27./28. Mai in London, Langham Hotel, Portland Place, stattfindenden Kongreß. Auf den Zusammenkünften der letzten Jahre, denen beizuwohnen mir Ehre und Vergnügen war, wurde stets mit besonderer Wärme die Notwendigkeit gemeinsamer Zusammenarbeit betont. Ich rufe daher alle deutschen Kollegen, die sich speziell für Orthodontie interessieren, auf, den Kongreß zu besuchen und sich evtl. auch mit Vorträgen zu beteiligen, um die Fortschritte der deutschen Wissenschaft zur Geltung zu bringen. Anmeldungen bitte ich, an den Sekretär zu richten. Kadner-Hamburg.

Zahnbürstenenquete. An die Herren Mitglieder der H.C.F.D.I.

Auf der letzten Sitzung der H.C. in Luxemburg wurde mitgeteilt, daß Bedenken gegen den Gebrauch der Zahnbürste geäußert sind. Im Dental Cosmos 1924, in „Het Nederlandsch Tijdschrift voor Tandheelkunde 1924" und in anderen zahnärztlichen Zeitschriften erschienenen Artikel des Herrn Kollegen Witthaus im Haag, worin er auseinandersetzt, wie er durch langjährige Erfahrung bemerkt habe, daß zwischen dem Bürsten der Zähne und dem Auftreten der perniziösen Pyorrhoea alveolaris [1]) mit gleichzeitiger Erscheinung keilförmiger Zahnhalsdefekte ein ätiologischer Zusammenhang bestehen müsse, welcher Auffassung Dr. Dentz in Utrecht schon vor 25 Jahren gehuldigt habe.

Die Krankheitserscheinung komme auffallend oft bei Personen mittleren Alters mit gutgepflegtem Gebiß vor, ohne viel Karies. Herr Witthaus macht die H.C.F.D.I., weil sie das Bürsten der Zähne propagiert, dafür verantwortlich. Der Vorwurf, daß die H.C. ein für das Gebiß so schädliches „Mittel" als Prophylaxis empfiehlt, darf nicht übersehen werden. Das Komitee schlägt deshalb eine Untersuchung vor und bittet folgende Fragen

a) so gut wie möglich selbst zu beantworten;

b) möglichst allen in der Nähe wohnenden praktischen Zahnärzten zur Beantwortung vorzulegen und

c) vor dem 1. April 1925 die Antworten an den mitunterzeichneten Schriftführer einzusenden.

Mit verbindlichstem Dank im voraus

der 1. Vorsitzende
Prof. Dr. E. Jessen

der 1. Schriftführer
J. S. Bruske
Stadhouderskade 121 Amsterdam (Holland).

Fünf Fragen zur Zahnbürstenenquete der H.C.F.D.I.

I. Kommt nach ihrer Erfahrung bei Personen mittleren Alters, deren Mund durch regelmäßiges, tüchtiges Bürsten gut gereinigt wird, ohne viel Karies auffallend oft Pyorrhoea alveolaris mit gleichzeitigem Erscheinen keilförmiger Zahnhalsdefekte vor?

II. Sind sie der Ansicht, daß die Ätiologie dieser kombinierten Erkrankung im intensiven Gebrauch der Zahnbürste zu suchen sei, daß durch Abschaben der Zahnhalsoberfläche und Verletzung des Zahnfleischsaumes Infektionskeime an diesen Stellen gleichzeitig hineingebracht werden?

III. Können sie Mittel zur Verbesserung der Zahnbürste oder deren besserer Verwendung angeben, wodurch den obengenannten schädlichen Einwirkungen vorgebeugt wird?

IV. Sind Sie der Meinung, daß der Gebrauch der Zahnbürste nicht mehr empfohlen, sondern sogar davon abgeraten werden müsse?

V. Wenn ja, können Sie dann ein Mittel zur Gebißreinigung angeben, das die Zahnbürste ersetzen könnte ohne deren vermeintliche schlechte Eigenschaften zu besitzen?

Unterschrift . . . . . .

Adresse: . . . . . .

[1]) Vorzugsweise werden Prämolaren und Molaren angegriffen, mit wenig oder keinen Zahnsteindepots, festem backsteinrotem Zahnfleisch, wenig Erfolg bei Behandlung, während bei Extraktionen seitliche Granulationen zum Vorschein kommen.

Für die Schriftleitung verantwortlich: Dr. A. Kohrer in Hamburg.
Verlag von Julius Springer in Berlin W. — Druck der Univ.-Druckerei H. Stürtz A.G., Würzburg.

Deutsche Monatsschrift für Zahnheilkunde, 1925, Heft 6. 15. März.

Die Mundhöhle bei Encephalitis epidemica.

Von

Dr. **Blanke**, Zahnarzt.

Mit 13 Abbildungen im Texte.

(Aus der Provinzial-Heil- und Pflegeanstalt [Sanitätsrat Dr. Herting] und der Psychiatrischen Klinik der Medizinischen Akademie Düsseldorf [Prof. Sioli]).

Während des Weltkrieges hat sich eine Krankheit zu epidemischer Höhe entwickelt und ist seitdem epidemisch geblieben, welche vorher, wenn nicht völlig unbekannt, so doch nur in sporadischen Fällen beobachtet war: die Encephalitis epidemica.

Die früheste Beobachtung einschlägiger Fälle stammt aus dem Jahre 1915 in Rumänien, anschließend wurde ihr epidemisches Vorkommen zuerst an der französischen Front (Cruchet, Lepine) beobachtet, bis dann im Winter 1916/17 die erste Wiener Epidemie zur klaren Erfassung und anatomischen Abgrenzung durch von Economo geführt hat.

Seitdem hat sie sich epidemiologisch schubweise remittierend über fast die ganze Erde ausgebreitet und ist zu einem vieldurchforschten und wissenschaftlich durch Massenveröffentlichung bearbeiteten Krankheitsbild geworden.

In der zahnärztlichen Literatur ist, so weit ich es übersehe, noch nicht darüber berichtet worden. Das ist erstaunlich, denn wer mehrere der charakteristischen Resterscheinungen der Encephalitis epidemica gesehen hat, muß denken, daß diese Kranken durch manche ihrer Krankheitserscheinungen zur Beratung der Zahnärzte veranlaßt werden und daß die zahnärztliche Wissenschaft an einer ganzen Anzahl der krankhaften Erscheinungen weitestes wissenschaftliches und praktisches Interesse haben muß.

Ich will nicht alle die uns interessierenden Fragen in Angriff nehmen, oder auch nur den Anspruch erheben, ihren ganzen Umfang abschätzen zu können, es muß mir genügen, wenn ich einen kleinen Beitrag zur Bedeutung der Encephalitis epidemica für den Zahnarzt beisteuern kann.

Vor dem Eingehen auf den zahnärztlichen Teil muß ich einen kurzen Überblick über das Krankheitsbild, seine Erscheinungen und Ablauf im ganzen geben:

Nach Vorausgehen allgemeiner grippöser Erscheinungen, oder ohne ein solches entwickelt sich entweder ganz schleichend oder akut das Krankheitsbild der Encephalitis epidemica; seinen Namen hat es von der in Teilen der Epidemie vorherrschenden Schlafsucht, d. h. einem soporösen Benommenheitszustand, in dem sich gewöhnlich delirante Zustände einmischen. Diese Symptome dürften der Ausdruck allgemeiner zerebraler Affektionen sein, aber schon in diesen frühen Stadien sind herdförmige Störungen gewöhnlich vorhanden, insbesondere Lähmungserscheinungen an inneren und äußeren Augenmuskeln oder

anderen Hirnnerven, motorischen Reiz- oder Ausfallserscheinungen, sehr eigentümliche und heftige Schmerzen.

Das akute Krankheitsstadium läuft ab, die Kranken bessern sich, aber im Laufe von Wochen oder Monaten, teils im Anschluß an das akute Stadium, teils nach mehr oder weniger langer Latenzzeit entwickeln sich nun die Symptome der postencephalitischen Störungen.

Diese Störungen haben eine gewisse Spielbreite, es kehren aber bestimmte Störungen in besonderer Häufigkeit wieder, dies sind in erster Linie Störungen der Motorik des ganzen Körpers: Starre und Bewegungsarmut, Pro- und Retropulsion, choreiforme, choreiathetotische, tremorartige, myoklonische Zuckungen, eigentümliche psychische Veränderungen, nämlich trotz Erhaltensein von Intelligenz und Gedächtnis, Mangel an Willen und Affekt, eigentümlicher „Mangel an Antrieb", vereinzelte Augenmuskellähmung, besonders häufig Störungen der Konvergenz- und Akkommodationsreaktion, eigentümlich schwankende Zustände der Irisinnervation (Westphal).

In manchen Epidemiezeiten waren langandauernde, heftige Schmerzen verbreitet, die als zentrale Schmerzen erklärt wurden. Störungen im vegetativen Nervensystem: eigentümliche Talgdrüsenübersekretionen (Salben- oder Fettgesicht), vermehrte Tränenabsonderungen (dadurch besonders glänzende Augen) und als überaus verbreitetes und auffälliges Symptom ein außerordentlich vermehrter Speichelfluß.

Der Verlauf dieser Erkrankung ist, soweit es bisher zu übersehen, ein durchaus ungünstiger, ganz langsam, unter gelegentlich kleinen Remissionen, verschlechtern sich alle Symptome und die Kranken werden zu hilflosen, bedauernswerten Ruinen. Wer einmal einen solchen vorgeschrittenen Fall gesehen hat, erhält einen tiefen Eindruck von dem Bilde eines Menschen, der in gekrümmter, vornüber geneigter Haltung, choreatisch zuckend oder zitternd dasitzt, keine Spontanbewegungen macht, auf alle Aufforderungen aber sofort sinngemäß reagiert, verständige Antworten gibt, dessen Gang ein merkwürdiges Vorwärtsschießen ist und dem der Speichel aus dem Munde läuft.

Für den Zahnarzt kommen mehrere Gesichtspunkte bei dieser Krankheit in Frage:

Gliedert man diese kurz, so würde man sagen, zunächst solche praktischer Art, solange die Krankheit noch nicht voll entwickelt ist, ärztlich noch nicht erkannt ist, und der Kranke vielleicht aus mißverstandenen Gründen zahnärztliche Hilfe aufsucht. Solche Gründe können sein:

1. Schmerzen, die der Patient in die Zähne verlegt, welche tatsächlich aber zentral bedingt sind (s. Fall 3).

2. Erschwerung des Kauaktes durch die sich entwickelnde Starre der Kaumuskulatur.

3. Hypersalivation.

Es ist daher praktisch notwendig, daß ein Zahnarzt das Bild der Encephalitis epidemica in großen Zügen kennt und er bei mangelnden Lokalbefunden an die Möglichkeit der Entwicklung einer Encephalitis epidemica denkt, deren Bestehen wahrscheinlich gemacht wird durch das anamnestische Vorausgehen einer grippösen Erkrankung und durch das Aussehen des Kranken, indem der Beginn der Bewegungsarmut des Gesichtes und des Körpers und der eigenartig

starre Blick frühzeitig auffallen kann. Die Sicherung der Diagnose und Stellungnahme zur Behandlung bei einem solchen Kranken ist natürlich Sache des Nervenarztes.

Daß solche praktische Fragen noch keine große praktische Bedeutung haben, geht wohl daraus hervor, daß die Encephalitis epidemica von mir in der zahnärztlichen Literatur nicht gefunden wurde.

Die anderen zahnärztlichen Fragen, die sich an die Encephalitis epidemica anschließen, gehören nicht in das Gebiet des zahnärztlichen Praktikers, sind aber von eminentem zahnärztlichen Interesse. Da drängt sich vor allem die Frage des Speichelflusses hervor.

Bevor ich mich nun mit den einzelnen Fragen speziell beschäftige, möchte ich hier die kurzen Krankengeschichten der von mir in der Provinzial-Heil- und Pflegeanstalt zu Düsseldorf untersuchten Kranken folgen lassen.

Abb. 1.

Abb. 2.

Fall 1. Vorgeschichte. Der Schlosser J., geb. am 20. 1. 1900 war als Kind immer gesund und hat, wie seine Mutter aussagt, in der Schule immer gut gelernt, nervöse Erscheinungen habe sie nie bei ihrem Kinde wahrgenommen. Der Patient selbst sagt aus: Nach seiner Schulentlassung habe er ein Jahr lang Bureaudienst getan, sei dann aber 3 Jahre als Schlosserlehrling bei Krupp gewesen. Da er dort nicht genügend Lohn bekam, sei er zur Zeche gegangen. Dort habe er sich „kaput" gemacht und auch nur 1 Jahr die Arbeit aushalten können. 1919, so erzählt die Mutter wieder, sei er eines Abends nach Hause gekommen, habe angefangen, alles zu putzen, hätte die Wände mit Stiefelwichse eingeschmiert, sei dabei auf einem Auge „scheel" geworden und habe alles doppelt gesehen. Der Patient kam darauf in ein Krankenhaus, welches ihn nach der Anstalt Bethel schickte, woraus er nach 4 Monaten wieder als geheilt entlassen wurde. Seit seiner Entlassung aus der Anstalt hat der Patient nicht mehr gearbeitet, sondern lediglich der Mutter im Haushalt etwas geholfen. Ein Essener Krankenhaus, das der Patient anfangs Februar 1922 aufsuchte, veranlaßte seine Einlieferung in die hiesige Anstalt, die am 25. 2. 1922 erfolgte.

Allgemeiner Befund (Abb. 1 u. 2). Typischer Parkinsonismus: Starrheit des ganzen Körpers, Kopf leicht vorgebeugt, die Knie eingeknickt, alle Glieder steif, Pro- und Retro-, pulsion, Hände affenartig hängend vor den Leib gehalten, leichter Tremor der Finger

maskenartiger Gesichtsausdruck, (Amimie) Salbengesicht, seltener Lidschlag. Der Patient macht spontan kaum Bewegungen, auf Aufforderung macht er alle Bewegungen flott und gut.

Spezieller Befund (Abb. 3). Die Mundhöhle, die der Patient nur ganz langsam 1 cm weit öffnen kann, ist in einem sehr kranken Zustande. Die Alveolarfortsätze sind mit blauschwarz gefärbten Zahnstummeln besetzt, die bald vertikal, bald horizontal um ihre Achse gedreht sind, andere sind bis auf die Wurzeln abgebrochen, oder mehr oder weniger kariös, ein gesunder Zahn ist nicht zu finden. Das Zahnfleisch ist stark entzündet, auf Druck blutet es sehr leicht und läßt dabei in Mengen Eiter hervorquellen. Jeder einzelne Zahnstummel ist von einem Eiterkranz umgeben, vielfach konfluieren diese Eiterringe, wie es bei den Inzisivi der Fall ist. Hier sieht man einen ausgedehnten, bis auf die Alveolarfortsätze gehenden Eiterherd. Das Zahnfleisch und die Zähne sind über und über mit Speiseresten und Epithelfetzen belegt. Die Zunge hat einen mittelschlägigen Tremor. Starker Foetor ex ore. Kauen und Schlucken kann der Patient nur sehr schlecht. Beim Sprechen stößt der Patient den Satz ganz eilig und monoton heraus. Nur bei größter Aufmerksamkeit versteht man ihn.

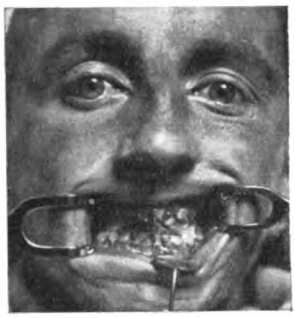

Abb. 3.

Speichelbefund. Der Speichel läuft dem Patienten bei der Untersuchung dauernd zum Munde heraus. Er ist klar und hell wie Wasser. Die unteren Zähne sind vom Speichel dauernd überschwemmt. Das Kinn ist durch das Darüberfließen und das dauernde Abwischen des Speichels wund und entzündet. Der Patient gibt an, daß er seit $^3/_4$ Jahren diesen Speichelfluß habe. Der Mund sei vor seiner Krankheit auch in einem schlechten Zustande gewesen, habe sich während dieser aber noch bedeutend verschlechtert. Patient hat seinen Mund nie gereinigt.

Fall 2. Vorgeschichte: Der Fabrikarbeiter K., geb. am 15. 1. 1889, war als Kind

Abb. 4.

Abb. 5.

Abb. 6.

dauernd gesund und lernte in der Schule gut. Nach seiner Entlassung ging er als einfacher Arbeiter zur Fabrik. Patient war nie Soldat, auch nicht während des Krieges. Im April 1920 erkrankte er an Grippe, war fast 2 Monate lang ohne Bewußtsein und schlief nachher

ununterbrochen 2 Monate. Nach seiner Genesung arbeitete der Patient wieder bis Weihnachten 1920. Von da ab gab er die Arbeit vollkommen auf, weil sich am ganzen Körper ein Zittern eingestellt hatte. Die Sprache wurde immer schlechter; ferner litt der Patient unter dauernden Kopfschmerzen. Nachdem er die verschiedensten Krankenhäuser und Heilstätten aufgesucht hatte, kam er im Juni 1922 in die hiesige Anstalt.

Allgemeiner Befund (Abb. 4 u. 5). Typischer Parkinsonismus: starre vornübergeneigte Haltung, steht mit gekrümmten Knien, Gang schleifend und mit kurzen Schritten, Pro- und Retropulsion, keine Spontanbewegungen, maskenartiger Gesichtsausdruck (Amimie), Salbengesicht.

Spezieller Befund (Abb. 6): Der Patient hat den Mund immer etwas geöffnet. Auf Auffordern kann der Patient den Mund nur langsam und höchstens 1 cm weit öffnen. Die Mundhöhle macht einen völlig ungepflegten Eindruck. Die Zähne sind meistens kariös. Das Zahnfleisch ist gerötet und entzündet, auf Druck blutet es leicht und läßt Eiter hervorquellen; die Interdentalpapillen sind geschwollen. Die Zunge, gerade herausgestreckt, zittert stark. Die Sprache ist undeutlich und nur mit größter Anstrengung zu verstehen. Der Patient braucht beim Essen Hilfe, weil alle Bewegungen nur langsam gehen; zeitweilig kommt er mit dem Löffel nicht zum Munde. Kauen kann der Patient gar nicht und schlucken nur sehr schlecht.

Abb. 7.

Speichelbefund: Der Speichel läuft dem Patienten während der Untersuchung des öfterem aus dem Munde. Die unteren Zähne und der Mundboden sind vom Speichel dauernd überschwemmt. Der Speichel ist braungefärbt, ein besonderer Grund ist dafür nicht ersichtlich. Der Patient gibt an, daß er seit $1^1/_2$ Jahren Speichelfluß habe, der manchmal bedeutend stärker sei, als zur Zeit der Untersuchung. Des Nachts laufe er ihm stärker aus dem Munde, als bei Tage.

Der Patient reinigt seit 1922 seinen Mund nicht mehr. Patient behauptet, früher wöchentlich zweimal seinen Mund gereinigt zu haben. Seine Mundverhältnisse hätten sich während der Krankheit bedeutend verschlechtert.

Fall 3. Vorgeschichte: Der Seminarist G. geb. am 1. 2. 1903, war als Kind immer gesund. Seine Mutter sagt aus, daß er ein etwas eigentümlich genauer und pedantischer Junge gewesen sei; in der Schule und auf dem Seminar habe er gut gelernt und sein Betragen hätte nie zu Tadel Anlaß gegeben. Im Frühjahr 1920 erkrankte der Patient zum ersten Male an Grippe, 1—2 Wochen lag er zu Bett. Der Patient sagt aus, daß er in einer Nacht einmal mehrere Stunden bewußtlos gelegen habe. Er gesundete wieder vollkommen und nahm sein Studium auf dem Seminar wieder auf. Im Herbst 1921 traten plötzlich im rechten Ohr und Unterkiefer Schmerzen auf. Er konsultierte einen Ohrenarzt, der ihn zu einem Zahnarzt schickte, da er in seinem Spezialgebiete keine krankhaften Erscheinungen feststellen konnte. Der Patient ging zu einem Zahntechniker, der im rechten Unterkiefer einen vermutlich gesunden Zahn (6er rechts unten) extrahierte, der nach der Aussage des Patienten ihn sehr stark geschmerzt habe, mit dem Bemerken „die Schmerzen im Unterkiefer resultierten aus der zu engen Stellung der Zähne". Nach der Extraktion verschwanden die starken Zahnschmerzen, die Schmerzen im Kiefer aber blieben. Im Anschluß hieran erkrankte der Patient zum zweitenmal an Grippe, „Stirngrippe", hatte 3—4 Monate hohes Fieber, Kopfschmerzen und litt an wochenlanger Schlafsucht, danach konnte er mehrere Monate lang kaum sehen, er war fast blind. Im Sommer 1922 stellte sich Besserung ein, so daß er sich mit Gartenarbeit beschäftigen konnte. Ein Jahr später trat er als Arbeiter in eine Fabrik. Von da an fiel eine Charakterveränderung auf, er ließ sich nichts mehr sagen, war anspruchsvoll, wurde grob und bedrohlich gegen den Vater (Aussage der Mutter). Dabei hörten die Eltern zum Teil erst später, daß er sehr hinter fast allen Mädchen her war, sie alle mit Güte oder Gewalt zu küssen versuchte, ohne dabei aber besonders sexuell erregt zu sein. In diesem Punkte ließ er sich viele Verfehlungen zu Schulden kommen. Die

zahlreichen Beschwerden der Eltern vieler junger Mädchen veranlaßten den Vater schließlich, den Sohn der Anstalt zu überweisen. Seine Aufnahme erfolgte am 4. August 1923.

Allgemeiner Befund (Abb. 7): Gut genährter Körper, reichliches Fettpolster an der Brust und an der Außenseite der Oberschenkel, so daß er einen etwas femininen Habitus hat, starke X-Beine, keine starre Haltung, kein Tremor, kein Mangel an Antrieb, flotte Bewegungen, gute Spontanbewegung in der Motorik, in spontanen Bemerkungen und Willensäußerungen, etwas starrer Blick und Einschränkung der mimischen Bewegung. Die rechte Pupille ist weiter als die linke, ebenso reagiert die rechte nicht auf Lichteinfall. Im rechten Arm klagt der Patient über Schmerzen, keine dauernden, sondern einen, der mit jedem Pulsschlag erneut auftrete. Beim leisesten Pusten auf die Hand verspürt der Patient Schmerzen.

Spezieller Befund: Die Mundhöhle ist in einem guten Zustande. Zähne und Zahnfleisch ohne Befund. Der Patient klagt immer über Kieferschmerzen in der rechten Kieferhälfte, dann und wann aber auch über die linke. Im Herbst 1923 schmerzte den Patienten wieder ein Zahn, 5er rechts oben, so heftig, daß er nachts nicht schlafen konnte; ein Anstalts-

Abb. 8.

Abb. 9.

arzt extrahierte ihn, bei der Untersuchung stellte es sich heraus, daß es sich um einen einwandfrei gesunden Zahn handelte.

Speichelbefund: Zur Zeit der Untersuchung hat der Patient keinen Speichelfluß, auch die unteren Zähne stehen nicht im Speichel. Der Patient gibt an, daß er bis Januar 1924 weit mehr unter Speichelfluß zu leiden hatte, wie heute. Nur des Nachts laufe ihm auch jetzt manchmal noch der Speichel aus dem Munde. Der Patient reinigt täglich seinen Mund. Der Zustand seines Mundes, sagt er, habe sich während seiner Krankheit nicht verschlechtert.

Fall 4. Vorgeschichte: Der Schleifer H., geb. am 16. 10. 1887 war in seiner Jugend immer gesund. Von 1914 bis zum Schluß des Krieges war er Soldat und ständig an der Front; er wurde einmal verwundet (Granatsplitter in die linke Wade). Nach dem Kriege trat er in eine Schleiferei ein, worin er bis zum 7. August 1920 tätig war. Zu diesem Zeitpunkt mußte er seine Arbeit wegen starker Rückenschmerzen aufgeben; auch sei ihm aufgefallen, daß er beim Gehen immer nach der rechten Seite hinschieße. Nach sechswöchigem Kranksein habe er wieder gearbeitet, bis er sich am 1. 4. 1921 wieder wegen derselben Schmerzen gelegt habe. Vom 1. Mai 1921 habe er Sonnenbäder genommen, worauf auch etwas Besserung eingetreten sei. Am 4. 7. 1921 kam er in ein Krankenhaus, welches den Patienten am 27. 7. 1921 der hiesigen Anstalt überwies. Damals stellte sich auch Zittern im rechten Arm ein. Am 28. 8. 1921 wurde er ungeheilt von seinen Angehörigen wieder nach Hause geholt. Am 23. 10. 1923 wird er abermals in die Anstalt eingeliefert. Nach seiner Entlassung

von hier im Sommer 1921, sei er zunächst $^1/_2$ Jahr zu Hause gewesen. Im Oktober desselben Jahres sei das Zittern des rechten Armes bedeutend heftiger geworden und allmählich sei es auch auf die anderen Glieder übergegangen. Nun habe er vom Januar 1922 bis zu dem Tage seiner abermaligen Einlieferung in die Anstalt mehrere Krankenhäuser und Nervenkliniken aufgesucht, die ihn aber alle nicht hätten helfen können.

Allgemeiner Befund (Abb. 8 u. 9): Patient wird von zwei Pflegern ins Untersuchungszimmer geführt, da er sehr unsicher auf den Beinen ist. Typischer Parkinsonismus: starre, vorgebeugte Haltung, vollkommen krummer Rücken, schleifender Gang, Pro- und Retropulsion, Starre aller Glieder, starker Schütteltremor der Hände und Beine; beide Hände haben Pillendreherstellung; maskenartiger Gesichtsausdruck (Amimie), Salbengesicht mit akneartigem Ausschlag, Nasenspitze, Kinn und Wange dunkelrot gefärbt (Acne rosacea).

Spezieller Befund: Wangen- und Lippenmuskulatur des Unterkiefers sind in dauernder schüttelkrampfartiger Bewegung. Der Unterkiefer schlägt dauernd auf und zu. Die Mundhöhle, die der Patient nur langsam und unter dauerndem Zittern öffnen kann, macht einen vollkommen ungepflegten Eindruck. Die 23 vorhandenen gelblich gefärbten Zähne sind mit Speichel- und Speiseresten belegt. Die Kauflächen sämtlicher Zähne sind durch das dauernde Aufeinanderschlagen zu glattpolierten Ebenen geworden. Die Gingiva ist entzündet, besonders der Zahnfleischrand. Auf Druck blutet das Zahnfleisch und läßt an den Inzisivi Eiter austreten. Die Interdentalpapillen sind geschwollen. Die Zunge schlägt dauernd im Munde hin und her. Der Patient hat sehr große Schwierigkeiten beim Essen und Reden. Kurz nach Beginn der betreffenden Handlung beginnt bei ihm eine schüttelkrampfartige Bewegungsstörung der Kiefer-, Mund- und offenbar auch der Schluckmuskulatur, so daß er nicht mehr sprechen, sondern nur unverständliche Laute hervorbringen kann, daß er beim Essen nicht mehr hinunterschluckt, sondern die Speisen zwischen die Lippen schlägt. Dieser Schüttelkrampf dauert dann jedesmal einige Minuten bis eine $^1/_4$ Stunde, löst sich aber manchmal ganz plötzlich in verständlichen Worten oder guten Schluckbewegungen.

Abb. 10.

Abb. 11.

Speichelbefund: Der Speichel, der dem Patienten dauernd aus dem Munde läuft, überschwemmt auch den ganzen Mundboden und die unteren Zähne. Durch die dauernde Bewegung der Zunge, des Unterkiefers und der Lippen, wird der ganze Speichel zu einer schaumigen Masse geschlagen. Das Kinn ist durch das immerwährende Hinüberfließen und Abwischen des Speichels ganz wund und entzündet.

Der Patient sagt aus: daß sich diese erhöhte Speichelabsonderung allmählich im Laufe von 2 Jahren zu diesem Ausmaße entwickelt habe. Die Mundhöhle habe sich während der Krankheit bedeutend verschlechtert.

Seit 2 Jahren habe er seinen Mund nicht mehr reinigen können, früher täglich.

Fall 5. Vorgeschichte: Der Pianist G., 25 Jahre alt, litt im März 1922 an „Kopfgrippe", nachdem er in der Jugend bis auf einige Kinderkrankheiten völlig gesund gewesen ist.

Der Patient sagt aus: daß die Krankheit begonnen hätte mit Husten, Fieber, Kopfschmerzen und manchmal habe er tagelang geschlafen, er sei zu Hause von einem Arzt behandelt worden. 3—4 Wochen später habe er bemerkt, wie seine Sprache schwerfälliger geworden sei und er den rechten Arm und das rechte Bein schlechter habe bewegen können. Nach zwei weiteren Wochen gingen alle diese Erscheinungen wieder ganz zurück, angeblich nach Elektrisieren. Am Ende des Jahres 1922 seien alle diese Krankheitssymptome plötzlich wieder in bedeutend verstärktem Maße aufgetreten, was seine Aufnahme in die hiesige Anstalt im Mai 1923 notwendig machte.

Allgemeiner Befund (Abb. 11): Typischer Parkinsonismus: starre, vornübergeneigte Haltung, Steifheit in allen Gliedern, Pro- und Retropulsion; starrer Gesichtsausdruck (Amimie); starker Tremor der Hände und Beine.

Spezieller Befund: Die Mundhöhle, die dauernd ungefähr 1 cm aufsteht, und die der Patient nur mühsam und unvollkommen öffnen kann, ist in einem guten Zustande. Zähne und Zahnfleisch sind ohne Befund. Zahnstein ist nicht vorhanden. Kauen ist fast ganz unmöglich, wie auch das Schlucken stark behindert ist. Die gerade vorgestreckte Zunge zittert. Sprache ist sehr langsam und undeutlich.

Speichelbefund: Im Augenblick der Untersuchung ist der Speichelfluß nicht so, daß er dem Patienten dauernd zum Munde herausläuft. Die unteren Zähne stehen ganz im Speichel. Der Patient sagt aus, daß er den Speichelfluß schon seit 2 Jahren habe und ihm der Speichel manchmal sehr stark aus dem Munde fließe, so daß seine ganze Kleidung, wie man auch sehe, davon beschmutzt würde. Des Nachts habe er keinen Speichelfluß. Der Patient putzt sich täglich zweimal die Zähne mit einer Bürste, einer Zahnpasta und warmen Wasser. Er sagt ferner aus, daß sich der Mund während seiner Krankheit nicht verschlechtert habe.

Fall 6. Vorgeschichte: Der 30 Jahre alte Stadtsekretär D., der in seiner Jugend immer gesund gewesen ist, gibt an, daß er Februar 1920 dienstlich einen Kanal durchkriechen mußte und glaubt sich da durch die im Kanal befindlichen Gase vergiftet zu haben, was er als die Ursache seiner jetzigen Erkrankung betrachtet. Im Anschluß hieran erkrankte der Patient an einer Grippe von vierwöchentlicher Dauer, nach der er seinen Dienst, aber nur halbtäglich, bei der Stadt wieder aufgenommen hatte. Nach vier Monaten gab er die Arbeit wieder auf, weil er durch dauernde Kopfschmerzen und sonstige allgemeine Beschwerden sehr zu leiden hatte. Nun bildete sich allmählich im Laufe eines Jahres bei ihm ein Zustand von Starrheit und Ungeschicklichkeit aus, der sich immer mehr verschlimmerte. Vor seiner Aufnahme in die Anstalt, die am 31. Mai 1921 erfolgte, war er zu Hause in dauernder ärztlicher Behandlung.

Allgemeiner Befund (Abb. 10): Typischer Parkinsonismus: Bewegungsarmut, Steifheit sämtlicher Glieder, Pro- und Retropulsion, starrer Gesichtsausdruck (Amimie); seltener Lidschlag; stark fettige Gesichtshaut (Salbengesicht).

Spezieller Befund: Die Mundhöhle, die der Patient nur langsam, aber fast normal weit öffnen kann, ist in einem guten Zustande. Die Zähne sind gesund und weißlichgelb gefärbt, an den unteren Inzisivi etwas Zahnstein. Der 7er rechts oben hat starken Zahnsteinbelag und das Zahnfleisch blutet an dieser Stelle auf den leisesten Druck stark. Die Gingiva ist sonst ohne Befund. Die gerade vorgestreckte Zunge zittert stark. Kauen und Schlucken kann der Patient nur schlecht. Die Sprache ist bei Beginn des Redens langsam und verständlich, wird aber bei einem längeren Satze, so leise und undeutlich, daß man nur bei größter Aufmerksamkeit etwas versteht.

Speichelbefund: Der Speichel läuft dem Patienten manchmal am Tage aus dem Munde, die unteren Zähne stehen dauernd im Speichel. Der Patient sagt aus: daß er die Hypersalivation schon seit August 1921 habe und der Speichelfluß manchmal unerträglich gewesen sei. Des Nachts habe er nie Speichelfluß gehabt. Der Patient reinigt sich dreimal am Tage den Mund mit Bürste und lauwarmem Wasser. Der Patient sagt aus, der Mundzustand habe sich während der Krankheit nicht verschlechtert.

Fall 7. Vorgeschichte: Der Hilfsarbeiter E., geb. am 11. 9. 1904 erkrankte, nachdem er in seiner Jugend immer gesund war, von Februar bis Mai 1920 an Grippe. Der Patient sagte aus: er sei nach der Krankheit sehr schlapp gewesen, habe nicht essen können und auch nicht sprechen mögen. Er habe aber doch seine Arbeit auf der Fabrik wieder aufgenommen und ein Jahr lang als Dreher gearbeitet bis Mai 1921. Von da ab habe er wegen der immer größer werdenden Schlappheit nur tageweise bis 1923 gearbeitet, bald bei einem Schuhmacher, bald zu Hause. Im April 1922 fingen die Hände schon an zu zittern und dem Patient fiel die größere Speichelmenge auf. Von Mai 1923 bis November 1923, dem Datum seiner Aufnahme in die Anstalt, war er in einem Krankenhause, nachdem er vorher bei einem Magnetopathen in Behandlung war.

Allgemeiner Befund (Abb. 12 u. 13). Typischer Parkinsonismus: etwas starre, nach vornübergeneigte Körperhaltung, beide Arme werden an den Körper gehalten in Andeutung an Pfötchenstellung und zittern stark. Geringe mimische Muskulatur (Amimie).

Spezieller Befund: Den dauernd 2 cm offenstehenden Mund kann der Patient unter starkem Zittern der Wangen- und Lippenmuskulatur langsam aber normal weit öffnen. Die Zähne, die ohne Zahnsteinbelag sind und die Gingiva sind in normal gutem Zustand. Die Zunge zittert dauernd im Munde hin und her, gerade herausgestreckt, schlägt sie noch stärker. Kauen kann der Patient nur langsam, schlucken dagegen ganz gut. Die Sprache ist leise und unverständlich.

Speichelbefund: Während der Untersuchung läuft dem Patienten dauernd ein wasserklarer und dünner Speichel aus dem Munde, die unteren Zähne sind dauernd davon überschwemmt. Der Patient sagt aus, daß er schon seit 2 Jahren unter Speichelfluß zu leiden hätte, aber in dieser schweren Form erst 1 Jahr lang. Nachts habe er keinen Speichelfluß, auch schließe er beim Schlafen den Mund. Er sagt ferner, daß er sich noch nie in seinem Leben seinen Mund gereinigt hätte.

Fall 8. Vorgeschichte: Der Kellner F., geb. am 9. 4. 1887 war als Kind immer gesund und machte den Krieg als Soldat mit, wurde schon 1914 durch einen Schulterschuß verletzt, so daß er bis zum Kriegsschluß in der Heimat blieb. Im Jahre 1922 erkrankte der Patient an Husten, Fieber, Kopfschmerz, Schlafsucht und Aufregung, war aber nie verwirrt. Dieser Zustand dauerte ungefähr ein halbes Jahr lang, ein Arzt wurde nie hinzugezogen. Am Ende dieser Erkrankung hatte der Patient 3 Wochen die Gelbsucht. Einige Zeit danach nahm er seinen Dienst als Kellner wieder auf; es ging aber sehr schlecht, da alle seine Bewegungen sehr langsam waren und er auch nicht recht stehen konnte. Weihnachten 1922 gab er seinen Dienst endgültig auf und wurde seitdem zu Hause gepflegt. Von Oktober 1923 bis April 1924 lag er im Krankenhause, war dann wieder zwei Monate zu Hause und wurde Ende Juni 1924 in die hiesige Anstalt eingeliefert.

Abb. 12.

Abb. 13.

Allgemeiner Befund: Steife, vornübergeneigte Haltung, Pro- und Retropulsion, dauerndes Zittern der Glieder, Hände in typischer Pillendreherstellung, hochgradiges Salbengesicht, die Salbenhaut erstreckt sich bis zur Clavikula; völlige Amimie des Gesichtes mit starrem Blick, seltener Lidschlag.

Spezieller Befund: Die Mundhöhle, die der Patient nur ganz langsam, aber normal weit öffnen kann, macht einen ungepflegten Eindruck. Die Zähne sind gelb, abgekaut, mit Speiseresten und einem zähflüssigen Speichel, der beim Öffnen des Mundes sich von der oberen bis zur unteren Zahnreihe hinzieht, bedeckt. Der Patient trägt eine obere Prothese mit 3 Zähnen. Zahnstein ist nicht übermäßig viel vorhanden. Die Gingiva ist etwas geschwollen und gerötet. Die Zunge gerade herausgestreckt, zittert. Der Patient kann nur schlecht kauen und schlucken. Die Sprache ist aphonisch und leise und nur bei allergrößter Aufmerksamkeit zu verstehen.

Speichelbefund: Der ganze Rachen ist mit einem zähklebrigen Schleim bedeckt, zur Zeit der Untersuchung ist kein Speichelfluß vorhanden. Die unteren Zähne stehen vollkommen im Speichel, auch die Zähne und das Zahnfleisch des Oberkiefers sind von einer zähen Speichelmasse bedeckt. Nach Angabe des Patienten hat er seit einem halben Jahre erhöhten Speichelfluß, der stundenweise am Tage wechselt, besonders beim Sitzen und Gehen immer stark auftritt, beim Liegen dagegen wieder zurückgeht; in der Nacht sei der Speichel nicht vermehrt. Der Patient reinigt sich seit 6 Tagen den Mund nicht mehr, behauptet aber denselben vor dieser Zeit täglich mit Bürste und Wasser geputzt zu haben.

[**Fall 9.** Vorgeschichte: Der Hufschmied A., geb. am 22. 11. 1883 erkrankte im März 1920 an Grippe und Gehirnhautentzündung und lag von da bis zum 16. Juni bewußtlos in einemKrankenhaus. Sein Aufenthalt dort dauerte noch bis Mitte Oktober 1920; während dieser Zeit klagte der Patient über Gliederschmerzen und Verstopfung, ferner litt er an Sinnestäuschungen. Bis zum 28. 5. 1921, dem Datum seiner Aufnahme in die hiesige Anstalt, war er zu Hause, wo sich langsam immer mehr in Erscheinung tretend, die postencephalitischen Krankheitssymptome entwickelten.

Allgemeiner Befund: Typischer Parkinsonismus: starre, vornübergebeugte Haltung, Pro- und Retropulsion, Steifheit der Glieder, Zittern des Kopfes, des linken Armes und Beines, maskenartiger Gesichtsausdruck (Amimie).

Spezieller Befund: Den Mund, dessen rechter Winkel herabhängt, kann der Patient ohne Schwierigkeit öffnen und man sieht dann gesunde, weißgelblich gefärbte Zähne, die unteren Inzisivi haben einen starken Zahnsteinbelag an der lingualen Seite. Die Gingiva ist stark entzündet, läßt die ganzen Zahnhälse frei hervortreten und ist mit Epithelfetzen und Speiseresten bedeckt. Interdentalpapillen sind geschwollen. Das dunkelrot gefärbte Zahnfleisch blutet auf den leisesten Druck stark. Die Wangenschleimhaut ist tiefrot gefärbt und mit zahlreichen weißen Stippchen bedeckt. Kauen kann der Patient nur schlecht; schlucken dagegen gut. Die gerade herausgestreckte Zunge zittert stark. Die Sprache ist undeutlich, leise und kaum verständlich.

Speichelbefund: Die unteren Zähne stehen dauernd im Speichel, der ihm zeitweise aus dem Munde läuft. Der Patient sagt aus, daß er schon seit Anfang der Krankheit unter dieser Hypersalivation zu leiden habe. Seine Frau habe ihm erzählt, daß ihm während seiner dreimonatlichen Bewußtlosigkeit der Speichel dauernd aus dem Munde gelaufen sei. Danach habe der Speichelfluß etwas nachgelassen, um jetzt wieder erneut mehr aufzutreten; besonders des Nachts laufe ihm der Speichel aus dem Munde. Auf Befragen sagt der Patient aus: er hätte seit 3 Jahren seinen Mund nicht mehr gereinigt und früher wäre sein Mund bedeutend besser in Ordnung gewesen.

Fall 10. Vorgeschichte: Der am 16. September 1902 geborene Walzendreher B. erkrankte im Frühjahr 1922 an Grippe und hat etwa eine halbe Woche zu Bett gelegen. Im Juli 1923 erkrankte der Patient abermals an Grippe, an der er aber nur 2 Tage gelegen hat. Ein Arzt wurde nicht zugezogen. Seit dieser Zeit fühlt sich der Patient nicht mehr recht wohl, ist öfters schlapp, hat ab und zu Kopfschmerzen, kann sich nicht mehr so richtig bewegen. Seit Juli 1923 bis März 1924 war der Patient arbeitslos zu Hause. In den letzten Wochen vor der Einlieferung in die hiesige Anstalt, die am 2. 4. 1924 erfolgte, ging es mit dem Anziehen und Gehen immer schlechter.

Allgemeiner Befund: Im motorischen Verhalten des Patienten zeigt sich eine gewisse Bewegungsarmut am ganzen Körper, die mimische Muskulatur des Gesichtes wird kaum bewegt (Amimie). Alle Bewegungen des Patienten werden langsam ausgeführt. Pro- und Retropulsionen sind aber nicht vorhanden. In der Körperhaltung fällt ein geringes Gebeugtsein nach vorne stets auf. Es besteht zeitweilig ein leichter Tremor der Hände, sowie Lidflattern bei geschlossenen Augen.

Spezieller Befund: Der Mund, den der Patient nur langsam, aber normal weit öffnen kann, ist in gutem Zustande. Zähne und Zahnfleisch sind ohne Befund. Kauen kann der Patient nur schlecht. Schlucken dagegen gut. Die gerade vorgestreckte Zunge zittert etwas, Sprache ganz normal.

Speichelbefund: Die Zähne des Patienten stehen im Speichel, aber der Speichelfluß ist nicht derartig groß, daß er zum Munde herausläuft. Der Patient sagt aus: daß er seit einem Jahre an dieser Speichelbildung leide und er ihm des Nachts manchmal aus dem Munde laufe. Der Patient reinigt seinen Mund täglich mit lauwarmen Wasser, Bürste und ab und zu mit Seife.

Die eben aufgeführten Fälle zeigen, daß bei der Encephalitis epidemica bzw. ihren Folgen der Zustand des Mundes sich stets an den krankhaften Veränderungen beteiligt. Es bestehen Entzündungen der Gingiva von der leichten Form bis zu den schwersten Eiterungen, vermeintliche Zahnschmerzen, die aber zentral bedingt sind, andererseits wieder Karies, welche die ganzen Zähne zerstört hat, ohne dem Patienten nennenswerte Schmerzen zu bereiten.

Es liegt nahe, dies alles zurückzuführen auf die starke Hypersalivation und die Verringerung der Kau- und Schluckbewegungen, die alle Mundveränderungen beherrscht. Diese Veränderungen gehören in den Parkinsonschen Symptomenkomplex. Der Zeitpunkt ihrer Entwicklung, von Speichelfluß, Kau- und Schluckbehinderung, zu den wesentlichen anderen Symptomen, Starre und Bewegungsarmut des ganzen Körpers, Zittern und anderen motorischen Reizerscheinungen, ist nicht einheitlich.

So sind von den zehn von mir untersuchten Krankheitsfällen sechs Kranke, die aussagen, daß der Speichelfluß früher aufgetreten sei, als die anderen Symptome (Starre, Tremor, Pro- und Retropulsion).

Bei Fall 5, 6, 9 und 10 ist die Hypersalivation sogar $^1/_2$—$1^1/_2$ Jahr früher aufgetreten. Dagegen bei Fall 1, 2 und 4 ungefähr 1—2 Jahre später, als die anderen Parkinsonschen Symptome (Starre, Bewegungsarmut, des ganzen Körpers usw.).

Es kann vorkommen, daß die Hypersalivation nicht beobachtet wird, weil sie Tags fehlt (Fall 3); vorhanden ist sie aber stets, und die eigentümliche Erscheinung des nächtlichen Speichelflusses verdient ganz besondere Beachtung.

Hieraus ersieht man, von welch großer frühdiagnostischer Bedeutung die Hypersalivation für die Encephalitis epidemica sein kann.

Wenn auch die Hypersalivation als Frühdiagnose in der Praxis, wie es den Anschein hat, noch nicht von großer Bedeutung ist, so verdient sie doch durchaus der Beachtung des Zahnarztes und muß dem Zahnarzt vertraut sein, denn es ist möglich, daß ein derartiger Kranker wegen der übermäßigen Speichelabsonderung einen Zahnarzt statt einen anderen Arzt aufsucht.

Die Kau- und Schluckstörungen treten bei allen Kranken einheitlich bedeutend später auf, als der Speichelfluß und vor allem auch erst dann, nachdem die anderen Symptome des Parkinsonismus schon ausgebildet sind und es kommt ihnen deshalb eine frühdiagnostische Bedeutung kaum zu.

Ein anderes Symptom ist das der zentralen Schmerzen (s. Fall 3). Wie die Krankengeschichte zeigt, liegt hier ein außerordentliches praktisches, zahnärztliches Interesse vor.

Wie wir oben gesehen haben, klagt der Patient frühzeitig über Zahnschmerzen und drängt, trotzdem keine krankhafte Veränderung an den Zähnen festzustellen ist, auf Behandlung. Hier hätte einem Zahnarzt durch den Mangel an Gesichtsbewegungen und die eigenartige Pupillenstarre der Verdacht an eine Encephalitis epidemica aufkommen müssen, der durch die anamnestische Feststellung einer Grippeerkrankung noch erhöht wurde.

An diesem Falle erkennt man, von welcher Bedeutung es für die Praxis ist, daß der Zahnarzt das Bild der Encephalitis epidemica kennt, um bei mangelndem Mundbefunde und Vorhandensein der vorhin schon geschilderten Erscheinungen an diese Erkrankung zu denken.

Damit sind einige Teile der praktischen Bedeutung der Mundveränderung aufgewiesen.

Die wissenschaftliche Seite der Mundveränderungen bei der Encephalitis epidemica fragt nach dem Zustandekommen. Für deren Erklärung müssen wir uns an die Meinung der neurologischen und psychiatrischen Hirnpathologen

halten, welche die Veränderungen aus Störungen des Striatums und der vegetativen Zentren ableiten.

Erwähnenswert ist, daß meine sämtlichen Fälle in der Art des Speichels ein Merkmal des Chordaspeichels, nämlich die Dünnflüssigkeit, zeigen. Daß der Encephalitis epidemica-Speichel Chorda-Speichel ist, findet sich auch in der Literatur angegeben (F. Stern).

Schließlich möchte ich noch eine praktische, wichtige Folgerung aus den Fällen ableiten. Bei Patienten, die wie 5. und 6. intensive Mundpflege treiben (2—3 mal tägliche Mundreinigung) mit Bürste, lauwarmem Wasser und einer Zahnpaste, sind trotz jahrelangen Speichelflusses keine Mundveränderungen festzustellen. Seit ungefähr 8 Wochen — der äußere Anlaß war die Verlegung auf eine andere Abteilung — reinigen beide Patienten nur einmal am Tage den Mund mit Wasser und Bürste. In dieser kurzen Zeit hat sich der Mundzustand verschlechtert. Die Interdentalpapillen sind verdickt, das Zahnfleisch ist mit Speiseresten und Speichel bedeckt, stark gerötet und blutet auf Druck leicht.

Die übrigen untersuchten Patienten, die mehr oder weniger keine Mundpflege betrieben, haben, wie oben angeführt, einen sehr kranken Mundzustand. Nachdem nun das Pflegepersonal seit 2 Monaten, den meist hilflosen Kranken den Mund mit einer Kaliumpermanganatum-Wasserstoffsuperoxydlösung, oder essigsauren Tonerdelösung zweimal am Tage reinigt, ist schon eine wesentliche Besserung festzustellen.

Zum Schlusse möchte ich das Ergebnis der Arbeit dahin zusammenfassen: die Encephalitis epidemica und ihre Folgen haben ein großes zahnärztliches Interesse.

Mundveränderungen kommen ganz regelmäßig vor, gleichgültig ob es sich um Fälle mit starken anderen parkinsonistischen Symptomen handelt, oder nicht. Die Mundveränderungen bestehen sowohl in Erkrankungen der Gingiva und der anderen Mundschleimhäute, als auch in der Karies der Zähne. Sie sind zurückzuführen auf die Hypersalivation und die Verringerung der Kau- und Schluckbewegungen.

Bei sehr vielen Fällen ist die Hypersalivation das erste Zeichen der sich entwickelten parkinsonistischen Encephalitisfolgen. Außer den genannten Mundveränderungen können zentral bedingte Schmerzen den Kranken frühzeitig zum Zahnarzt führen, ohne daß das Krankheitsbild anderweitig erkannt wird.

Literatur.

Bumke, Oswald: Lehrbuch der Geisteskrankheiten 1924. — Kirschbaum, M.: Über Persönlichkeitsveränderungen bei Kindern infolge von epidemischer Encephalitis. Zeitschr. f. d. ges. Neurol. u. Psychiatrie. Bd. 73, H. 4/5. — Meyer, A.: Beiträge zur Encephalitis epidemica. Arch. f. Psychiatrie u. Nervenkrankh. Bd. 70, H. 4. — Oppenheim: Lehrbuch d. Nervenkrankh. 7. Aufl. 1923. — Pette: Die epidemische Encephalitis in ihren Folgezuständen. Dtsch. Zeitschr. f. Nervenheilk., Sonderabdruck aus Bd. 76, H. 1—4. — Raeke: Psychopathien und Defektprozesse. Arch. f. Psychiatrie u. Nervenkrankh. Bd. 68, H. 3/5. — Runge: Beobachtung beim akinetisch-hypertonischen Symptomenkomplex. I u. II. Arch. f. Psychiatrie u. Nervenkrankh. Bd. 67, H. 2 u. 3. — Derselbe: Psychopathie und chronische Encephalitis epidemica mit eigenartiger Symptomatologie. Arch. f. Psychiatrie u. Nervenkrankh. Bd. 68, H. 3—5. — Stern, F.: Encephalitis epidemica. Berlin: Julius Springer 1922.

Auszüge.

Tomlinson: Ein Fall von akuter Entzündung der Glandula sublingualis begleitet von zervikaler Zellulitis nach Extraktionen. (Brit. dent. journ. 15. Mai 1924.)

Bei einer etwa 50jährigen ziemlich zarten Frau mit „gesundem Munde" bestanden zwei Tage nach der unter nasaler Anästhesie mit N_2O erfolgten, ziemlich schwierigen Extraktion von $\frac{75 \mid 58}{54 \mid 57}$, zu welcher Zeit Patientin sich wieder vorstellte, heftige Schmerzen, Schluckbeschwerden, starke Atemnot, akute zervikale Zellulitis sowie Trismus. Die Ränder der beträchtlich vergrößerten Glandula submaxillaris glichen hellroten Weintrauben: es hatte den Anschein, als ob unter der wirklichen Zunge noch eine andere Zunge läge. Schlechter Appetit. Unter geeigneter Behandlung besserte sich der alarmierende Zustand nur ganz allmählich und war erst nach einem Monat ganz geheilt. Verf. ist der Ansicht, daß die Glandula submaxillaris bei den unteren Extraktionen vielleicht eine Quetschung erlitten hat. (Der Fall läßt sich doch auch ohne Annahme eines solchen ziemlich unwahrscheinlichen Traumas durch schon vorher unter den betreffenden Zähnen bestandene latente oder erst nach den Eingriffen hinzugetretene Sepsis zwanglos erklären. Der Ref.)

Niemeyer (Delmenhorst).

Souchet und Surrel: Diffuse Ostitis des Oberkiefers. (Brit. dent. journ. 15. Mai 1924; Arch. internat. de laryngol. Januar 1924.)

Äußerst interessanter, in der zahnärztlichen Literatur sehr selten verzeichneter Fall von diffuser hypertrophischer Ostitis des Alveolarrandes des Oberkiefers infolge der Retention kariöser Wurzeln. Die septische Infektion in den Wurzelkanälen ist der Beginn einer langsamen chronischen Periodontitis gewesen, die zuerst die Außenwand der Alveole des linken oberen 3. Molaren befiel und in der Deponierung von Knochen resultierte. Dasselbe Phänomen ist in der Gegend der übrigen Wurzeln aufgetreten und auf diese Weise hat sich die Hypertrophie von Punkt zu Punkt ausgedehnt und zu einer allgemeinen Verdickung des Alveolarrandes geführt. Besonders interessant ist, daß die Extraktion der Wurzeln das Fortschreiten des Zustandes nicht hat aufhalten können. Wie wir noch kurz erwähnen wollen, hatte sich die erste Anschwellung bei dem jetzt 69jährigen Patienten bereits vor 23 Jahren gezeigt.

Niemeyer (Delmenhorst).

Fawcett: Die normale und anormale Entwicklung der Knochen „um den Mund herum". (Brit. dent. journ. 2. Juni 1924.)

Verf. behandelt in der vorliegenden äußerst interessanten Arbeit über die normale und anormale Entwicklung der Knochen „um den Mund herum", der er nicht weniger als 31 sehr anschauliche, von menschlichen Embryonen verschiedenen Alters stammende anatomische Abbildungen beigegeben hat, 1. die Entwicklung des menschlichen Unterkiefers, 2. des Oberkiefers einschließlich der Prämaxilla (= Zwischenkiefer. Der Ref.), 3. des Os palatinum und 4. des Vomer. Wir müssen uns aus Raummangel auf die Wiedergabe der wichtigsten Schlußfolgerungen, die Fawcett aus eigenen sowie fremden Untersuchungen zieht, beschränken und bezüglich Einzelheiten auf das Original verweisen.

1. An der Bildung der Mandibula nehmen im Verlauf ihrer Entwicklung drei verschiedene morphologische Elemente teil, nämlich „Membran", d. h. dichtes Zellgewebe, der primordiale Meckelsche Knorpel und akzessorische, d. h. nicht primordiale Knorpel. Die Ossifizierung beginnt zuerst in dem membranösen Element und greift dann auf die anderen Elemente über, so daß unter gewöhnlichen Umständen jede Hälfte des Unterkiefers von einem Zentrum aus verknöchert; sollte jedoch ein Os mentale vorhanden sein, was noch weiterer Untersuchungen bedarf, von zwei Zentren aus. Der Teil des Meckelschen Knorpels, der im Unterkiefer inkorporiert ist und eine Zeitlang eine Art knorpeligen Kerns in demselben bildet, wird schließlich nach seiner Verknöcherung absorbiert; sein nicht in der Mandibula eingeschlossener hinterer Teil verschwindet, aber seine Scheide, besonders ihr seitlicher Teil, kann als das lange innere laterale Ligament des Kiefergelenks persistieren. Die Entwicklung des Unterkiefers kann auch ganz ausbleiben, in welchem Fall der Mund nur in einem vertikalen Spalt in der Sagittalebene besteht — Agnathie.

2. Der fertige Oberkiefer ist eine Kombination von wenigstens drei Knochen, nämlich dem eigentlichen Oberkiefer, der Prämaxilla und dem Prävomer, von denen der erstere vielleicht in den meisten Fällen zuerst ossifiziert, worauf die Prämaxilla und als letzter der Prävomer folgt. Der Zwischenkiefer tritt gewöhnlich kurze Zeit nach dem eigentlichen Oberkiefer in die Erscheinung, kann aber in einigen Fällen schon vor dem letzteren verknöchern.

3. Das Os palatinum ist ein reiner Membranknochen: zu keiner Zeit ist in demselben irgendein Knorpel zu sehen. Wie die Maxilla, so ist auch das Gaumenbein im frühen Leben sehr niedrig und hält im Höhenwachstum mit der ersteren gleichen Schritt.

4. Der Vomer ist kein reiner Membranknochen, sondern teils membranösen und teils knorpeligen, also gemischten Ursprungs. Seine Verknöcherung beginnt, wenn der Embryo

eine Länge von 27 mm erreicht hat, an der unteren Seite des knorpeligen nasalen Septums, und zwar so konstant, daß man in diesem Vorgang ein Charakteristikum dieser Entwicklungsstufe erblicken kann. Niemeyer (Delmenhorst).

Gardiner: Vollständige Resorption von Wurzeln. (Brit. dent. journ. 2. Juni 1924.) Die etwa 60jährige Patientin klagte über intermittierende Anschwellungen in der Gegend der oberen zentralen Inzisivi. Die Anamnese ergab, daß die letzteren vor 25 Jahren abgetragen und ihre Wurzelkanäle parallel zueinander ausgebohrt waren, um dann eine mit zwei in dieselben hineinpassenden Platinstiften versehene abnehmbare kleine Platte mit sechs Zähnen einzusetzen. Da von den Wurzeln nichts mehr, auch nicht mit Hilfe der Röntgenstrahlen, zu entdecken war, und die Patientin bestimmt behauptete, dieselben seien nicht von selbst ausgefallen (? Der Ref.), so glaubt Verf. sich zur Annahme einer vollständigen Resorption beider Wurzeln berechtigt. Beim Einsetzen der Prothese schob Patientin die Wurzelstifte in die Weichteile vor dem Knochen, in dem sich kein Sinus befand. Niemeyer (Delmenhorst).

Carnot und Blamoutier: Fusospirilläre Ulzeration des Mundes, der Nase und der Konjunktiva. (Arch. intern. de laryngol. Januar 1924; Brit. dent. journ. 2. Juni 1924.) Ausführliche Beschreibung eines nach Angabe der Verfasser in der Literatur bisher noch nicht verzeichneten Falles von fusospirillärer Infektion der ganzen Schleimhaut des Mundes, des Pharynx, der Nase und der Konjunktiva. Bei dem 23jährigen Patienten waren zuerst ganz plötzlich bis zu fast 39° C ansteigendes Fieber sowie Steifheit und Schmerzen in allen Gliedern aufgetreten. Am nächsten Tage zeigten sich Schluckbeschwerden, Appetitlosigkeit, belegte Zunge und Gelenkschmerzen. Drei Tage später Beeinträchtigung der Sehkraft; die Augenlider waren am Morgen zusammengeklebt. Die Nase war „voll"; häufiges Niesen. Die leicht blutenden Lippen zeigten Risse. Der Mund stand offen, das Sprechen war erschwert. Speichel und Eiter tropften aus den Mundecken. Fötider Atem. Eine Woche nach Krankheitsbeginn Aufnahme im Krankenhaus. Status praesens: Intensive Stomatitis. Die Innenflächen der Wangen, das Zahnfleisch, die vorderen Gaumenbögen, die Mandeln, der Gaumen und die Lippenränder waren mit einer blutig gefärbten, grauen, nur schwer abzukratzenden Membran bedeckt. Die Zunge war stark belegt; längs der Ränder befand sich eine Kette von hellrot aussehenden Geschwüren. An einigen Stellen waren unter dem Belag gelb und rosa aussehende Zonen mit hellroten Rändern. An der hinteren Wand des Pharynx sah man Streifen von gelbem Eiter. Auf der Epiglottis befanden sich 3—4 Geschwüre, bedeckt mit einem weißen Exsudat und von einem Entzündungshof umgeben. Am Septum nasale und an der Innenseite der Nasenlöcher mehrere Ulzerationsstellen. Augenlider ödematös, Augenwimpern zusammengeklebt. Konjunktiva stark injiziert und stellenweise granuliert. An beiden inneren Augenwinkeln bestand starke Eiterabsonderung. Ausgesprochene Photophobie. Die Kornea war nicht erkrankt. Vergrößerung der submaxillaren und zervikalen Lymphdrüsen. Konstanter Speichelfluß und Schnupfen. Abstriche von Mund, Nase und Konjunktiva zeigten sehr zahlreiche Kokken und Spirillen; im Munde wurden außerdem viele, in Nase und Konjunktiva weniger zahlreiche typische fusiforme Bazillen festgestellt. Inokulation bei einem Meerschweinchen war negativ. Das Blut war steril.

Behandlung: Vier Tage nacheinander intravenöse Injektion von 0,3 g Novarsenobenzol. Zinksulfat-Augenwasser. Morgens und abends Einträufeln einer Novarsenobenzollösung in beide Nasenlöcher. Die Mundläsionen wurden abwechselnd mit Methylenblau und Novarsenobenzol gepinselt. Bereits nach der ersten Injektion von Novarsenobenzol verminderten sich die Lokalsymptome und die Temperatur fiel. Schon eine Woche nach seiner Aufnahme konnte Patient als Genesender entlassen werden. Wie die Verfasser noch kurz erwähnen, hatte der letztere schon einmal, vor einem Jahr, an einer scheinbar ganz ähnlichen intensiven Stomatitis von einem Monat Dauer gelitten. In beiden Fällen konnte keine Ursache eruiert werden: Kein Milchgenuß, gutes gepflegtes Gebiß, kein durchbrechender Molar, keine Anzeichen chronischer Vergrößerung oder Entzündung der Tonsillen.

Was die Ausbreitung der Infektion in dem vorliegenden Fall anlangt, so lehnen die Verfasser ihre Übertragung durch die Finger als unwahrscheinlich (weshalb? Der Ref.) ab und nehmen ihre Fortleitung vom Munde aus durch die Choanen in die Nasenhöhle und von der letzteren durch den Ductus nasalis in die Orbita an.

Niemeyer (Delmenhorst).

Brash: Das Wachstum der Kiefer und des Gaumens. (Brit. dent. journ. 16. Juni und 1. Juli 1924.)

Verf. betont in der Einleitung seiner groß angelegten und mit einer ganzen Reihe anatomischer Abbildungen versehenen Arbeit über das Wachstum der Kiefer und des

Gaumens, daß zum Verständnis der nach ihm gerade in der Jetztzeit außerordentlich häufig anzutreffenden Kieferdeformitäten und Zahnirregularitäten unbedingt eine genaue Kenntnis der Entwicklung und des Wachstums der normalen Kiefer erforderlich ist. Um diesen Vorgang möglichst klarzustellen, hat er nicht nur die vorhandene diesbezügliche Literatur in weitestem Maße berücksichtigt, sondern auch eigene Untersuchungen mittels der schon lange bekannten Krappfütterungsmethode an einem jungen Schweine angestellt. Dieselben ergaben in der Hauptsache, daß wir es bei dem Wachstum des Gesichts, ebenso wie bei demjenigen des Schädels als Ganzes mit einer komplizierten Kombination von Suturen- und Oberflächenwachstum zu tun haben. Es erscheint Brash jedoch klar, daß wir die einzelnen Phasen im Wachstum des Gesichts und die möglichen Wege, wie abnorme Zustände entstehen können, nicht eher verstehen werden als bis wir die relative Wichtigkeit der beiden genannten Wachstumsarten bei den verschiedenen Wachtumsrichtungen festgestellt und einigen Einblick in die sie beeinflussenden und regelnden Bedingungen gewonnen haben. Bezüglich weiterer Einzelheiten müssen wir auf die äußerst interessante Studie selbst verweisen.

Im zweiten Teile seiner interessanten Arbeit behandelt Brash in ganz ausführlicher Weise 1. die Applikation von Wachstumsprinzipien auf das menschliche Gesicht, 2. das Wachstum in der Richtung nach vorn und unten, 3. das Wachstum in der Richtung nach unten und außen, 4. das Wachstum in der Richtung nach vorn und außen, 5. das Übereinanderlegen von Zeichnungen als Methode, die Wachstumszunahme zu bestimmen, und 6. das Wachstum des Alveolarknochens. Da es zuweit führen würde, im Rahmen eines Referats auf Einzelheiten näher einzugehen, so müssen wir, wie wir es auch schon bei der Besprechung des ersten Teiles getan haben, ebenfalls bezüglich des zweiten Teiles etwaige Interessenten auf die Lektüre der gründlichen Studie selbst verweisen.

Niemeyer (Delmenhorst).

Samson: „Kalk-Albumin". (Brit. dent. journ. 16. Juni 1924.)

Die vorliegende Arbeit ist eine Ergänzung des im Brit. dent. journ. vom 15. April 1924 erschienenen, auch von uns referierten Artikels desselben Verfassers „Das Auskleiden von Zahnkavitäten mit einem neutralen kalkhaltigen Material". Samson lehnt sämtliche bisher zum Schutze der Pulpa üblichen Unterfüllungen ab, und zwar aus folgenden Gründen: 1. die Oxychloridzemente, weil ihr aus Zinkoxyd bestehendes Pulver als Hauptverunreinigung Arsenik enthält; 2. die Oxyphosphatzemente a) aus demselben Grunde und b) weil ihre Flüssigkeit größtenteils aus Acid. phosphoric. „mit mehr Zinkoxyd in Lösung" besteht; 3. die mit Zinkoxyd vermischte Guttapercha ist nach Verf. eine sichere Gefahr für jede Pulpa. (Die letztere Behauptung kann nicht unwidersprochen bleiben, da ich selbst bereits seit langen Jahren ausschließlich die sog. temporäre Guttapercha mit ausgezeichnetem Erfolge als Unterfüllungsmaterial verwende. Der Ref.). Er hat daher ein neues Unterfüllungsmaterial in Form einer Paste zusammengestellt, das aus präzipitiertem phosphorsauren und kohlensauren Kalk und Albumin besteht und zur besseren Haltbarkeit in einer geringen Menge eines starken Antiseptikums aufbewahrt wird; die Kalk-Albumin genannte Pasta soll gegen Säuren sowie Hitze und Kälte widerstandsfähig sein und die Pulpa nicht irritieren, weil sie dieselbe Zusammensetzung aufweist wie das die Pulpa normalerweise einschließende Dentin.

Niemeyer (Delmenhorst).

Sidney Smith: Bemerkungen über zwei Fälle von anormaler Dentition. (Brit. dent. journ. 15. Juni 1924.)

Im ersten Fall weist der präparierte Oberkiefer eines etwa dreijährigen Mädchens an der linken Seite drei wohlgeformte und an der rechten Seite zwei wohlgeformte Inzisivi und einen „teilweise geformten" (? Der Ref.) Inzisivus auf, die ihren Sitz sämtlich im Zwischenkiefer haben. Im zweiten Fall ist im Oberkiefer eines 18jährigen Mädchens der rechte obere Milcheckzahn retiniert, während der permanente Kaninus die Stelle des zweiten Inzisivus einnimmt, der nach dem Röntgenbilde überhaupt nicht im Kiefer vorhanden ist. Im Unterkiefer sind beide 1. Milchmolaren retiniert; die beiden permanenten Nachfolger sind ebenso wie sämtliche Weisheitszähne ebenfalls überhaupt nicht gebildet.

Niemeyer (Delmenhorst).

Morphy: Symmetrische vierte obere Molaren. (Brit. dent. journ. 16. Juni 1924.)

Die beiden beigegebenen Radiogramme zeigen das Vorhandensein eines vierten oberen Molaren an jeder Seite bei einem 21jährigen Mann. Niemeyer (Delmenhorst).

Bennette: Eine Methode, kurzwurzelige obere Prämolaren mit einer Krone zu versehen. (Brit. dent. journ. 1. Juli 1924.)

Ausführliche, durch mehrere schematische Abbildungen illustrierte Beschreibung der Anfertigung einer Krone für einen kurzwurzeligen oberen ersten Prämolaren, die aus

einem mittels Zement und einer Schraube in den beiden Wurzeln befestigten gegossenen hohlen Goldkegel und einer darüber gesetzten, durch Aushöhlen einer gewöhnlichen Porzellankrone hergestellten sog. Jacketkrone bestand. Einzelheiten sind in der Arbeit selbst nachzulesen. Niemeyer (Delmenhorst).

Bulst: Bemerkungen über Schulzahnpflege. (Brit. dent. journ. 1. Juli 1924.)

Verf. will durch seinen Artikel beweisen, daß die Schulzahnpflege, sogar in ihrem jetzigen „embryonalen" und unvollkommenen Entwicklungs- und Organisationsstadium ein vitaler Faktor in der Gesundheit der Nation ist, schon aus dem Grunde, weil es sich dabei um Pionierarbeit, nämlich um die Erziehung des großen Publikums zur Wertung einer gesunden Mundhöhle handelt. Auf die der deutschen ganz ähnliche, ihr vielleicht ja sogar nachgebildete Organisation und die in mehreren Tabellen niedergelegten Leistungen der Schulzahnklinik in England, speziell in der Grafschaft Northumberlanden sowie in Newcastle-on-Tyne und Northampton in den Jahren 1922 und 1923 näher einzugehen, dürfte sich aus dem eben angeführten Grunde erübrigen. Erwähnen wollen wir aus der interessanten Arbeit nur noch, daß die medizinische Untersuchungskommission (Medical Research Council) im Gegensatz zu der wohl allgemein herrschenden Meinung, daß Ernährung und Gesundheitszustand der schwangeren Mutter in erster Linie den Zustand des Kindes und damit auch seiner Zähne bestimmen, jetzt der Ansicht ist, daß dies nicht der Fall ist, und daß bei antenataler Armut und schlechter Ernährung die Mutter und nicht das Kind leidet. Niemeyer (Delmenhorst).

Read: Zahnpulver und Pyorrhöe. (Brit. dent. journ. 1. Juli 1924.)

Read will mit der Anwendung sehr fein pulverisierten Schwefels sowohl als Zahnpulver als auch, namentlich im Oberkiefer, zur Massage des Zahnfleisches bei der Behandlung der Pyorrhöe sehr gute Erfolge erzielt haben. Einen besonderen Vorteil sieht er dabei in der angeblichen günstigen innerlichen Wirkung etwa verschluckten Schwefels durch Hebung des „allgemeinen Tonus" des Patienten. „Schwefel ist auch ein mildes Purgativum, und diese Wirkung, kombiniert mit der Desinfektion der Eingeweide, hat einen bemerkenswerten Einfluß auf die Besserung der allgemeinen Gesundheit des Patienten." Zum Schluß betont Verf., daß jeder Pyorrhöebehandlung selbstverständlich die restlose Entfernung allen Kalkniederschlages von den Zahnwurzeln vorhergehen muß.
Niemeyer (Delmenhorst).

Came: Eine neue Theorie des Zahndurchbruchs. (Brit. dent. journ. 15. Mai 1924.)

Came stellt eine ganz eigenartige neue, von ihm die venöse genannte Theorie des Zahndurchbruchs auf, über dessen Zustandekommen sich die Gelehrten bekanntlich immer noch nicht einig sind — bestehen doch nach Verf. bis jetzt nicht weniger als zehn verschiedene Theorien, die er im ersten Teil seiner interessanten Arbeit einer ausführlichen Kritik unterzieht und als nicht genügend begründet sämtlich ablehnt. Nach der Theorie des Verfassers soll der Rückstoß des venösen Blutes der Pulpa die Vorwärtsbewegung der Zahnkrone verursachen. „Das fortwährende Ausströmen venösen Blutes aus der Pulpakammer längs des Wurzelkanals und aus dem Apex heraus übt kontinuierlich eine gleichmäßige und entgegengesetzte Kraft längs der Longitudinalachse der Zahnwurzel resp. der Zahnwurzeln aus. Dieser persistente, durch die Krone ausgeübte Druck verursacht Atrophie des über ihr liegenden Knochens. Es ist möglich, daß der intermittierende Druck der der Wurzel anliegenden pulsierenden Arterien eine Deponierung von Knochen rund um die Wurzel beim Vorrücken des Zahns verursacht." Bezüglich der zahlreichen, von Came für die Richtigkeit seiner Theorie, die nach seiner Ansicht den Vorgang des Zahndurchbruchs erklärt und auf alle Lebewesen, die Zähne besitzen, anwendbar ist, ins Feld geführten Gründe müssen wir auf die Originalarbeit verweisen.
Niemeyer (Delmenhorst).

Dod: Entfernung einer zahntragenden Zyste. (Brit. dent. journ. 15. Mai 1924.)

Mit einer Röntgenphotographie versehene Beschreibung einer den verbildeten linken unteren Weisheitszahn enthaltenden und die normale Mundöffnung unmöglich machenden großen Kieferzyste, deren in Allgemeinnarkose, die vermittels in die Nase eingeführter silberner Röhren auch während der Operation unterhalten wurde (das gebrauchte Narkotikum ist nicht angegeben. Der Ref.), erfolgte Entfernung nicht weniger als $1^1/_4$ Stunden dauerte. Der zur Zeit 35jährige Patient will 15 Jahre vorher einen Schlag gegen die betreffende Unterkiefergegend erhalten haben. Als Verschluß der Kavität wurde ein Kautschukpflock angefertigt, dessen Größe mit dem Fortschreiten der Heilung allmählich immer mehr reduziert wurde. (Nähere Angaben über den Verschluß fehlen. Der Ref.)
Niemeyer (Delmenhorst).

Kershaw: Gleichzeitiges Vorhandensein von zwei Zahnzysten. (Brit. dent. journ. 15. Mai 1924.)

Bei der 39jährigen Patientin waren gleichzeitig zwei Zysten, eine im Oberkiefer in der Gegend des schon vor sieben Jahren extrahierten $\overline{5}$ und der überkronten $\overline{46}$ und eine im Unterkiefer unterhalb der überkronten $\overline{54}$ vorhanden, von denen die letztere sich klinisch noch gar nicht bemerkbar gemacht hatte, sondern erst bei der allgemeinen röntgenologischen Untersuchung des Mundes entdeckt worden war. Wiedergabe von fünf Radiographien. Niemeyer (Delmenhorst).

G. T. Bennett: Die kinematische Geometrie der kleinen Bewegungen des Unterkiefers. (Brit. Dent. Journ. 15. Febr. 1924.)

Rein mathematische Berechnungen der bei den kleinen Bewegungen des Unterkiefers beschriebenen Kondylenbahnen unter Beifügung zweier erläuternder geometrischer Zeichnungen. Zum Referat nicht geeignet. Dr. Niemeyer (Delmenhorst.)

Lacronique: Beitrag zu einem neuen Fall eines Irrtumes bei Inanspruchnahme der Radiographie. (La Rev. de Stomatol. 1923. H. 10.)

Lacronique berichtet, daß eine 25jährige Frau im 8. Monat der Schwangerschaft sehr erregt um eine Konsultation nachsuchte, weil ihr Zahnarzt ihr vorgeschlagen hatte, eine Zyste im linken Oberkiefer zu operieren, wobei 3 Zähne geopfert werden müßten. Die Radiographie bestärkte den Zahnarzt in seiner Diagnose.

In Anbetracht ihres Zustandes begab sich deshalb die Patientin zu Dr. Sauvez, der nach eingehender Untersuchung und radiographischer Aufnahme einen Verdacht auf eine paradentale oder dentifere Zyste nicht aussprechen konnte. Er lehnte deshalb die Operation ab und überwies die Patientin zu erneuter Untersuchung an den Verf. Dieser schloß sich der Ansicht des Dr. Sauvez an und stellte fest, daß die verdächtige Höhle nicht eine Zystenhöhle, sondern ein Teil der Kieferhöhle war. R. Hesse (Döbeln).

Texier und Levesque: Abszeß an der Zungenbasis bei einem Säugling. (La Rev. de Stomatol. 1923. H. 10).

In dem mitgeteilten Falle handelt es sich um ein 4 Monate altes Kind, bei dem im dritten Monat Schluck- und Atembeschwerden auftraten. Man fand an der Zungenbasis einen Abszeß. Das Kind starb bald nach der Einlieferung in das Hospital.

Nach der Sektion fand man unter dem Zungenbein eine große Tasche, die nach Ausschälung eine Höhlung zeigte. Diese Tasche hatte die Zunge gegen die hintere Partie gedrängt und die Epiglottis gegen die Larynxöffnung gestülpt. R. Hesse (Döbeln).

Estoule: Der Gesichtsfurunkel. Furunkel der Oberlippe; seine Gefährlichkeit und Behandlung. (La Semaine dentaire 1923. Nr. 42).

Der Oberlippenfurunkel kann die Ursache ernster Komplikationen werden. Man findet den Gesichtsfurunkel gewöhnlich als eine gutartige, entzündliche Affektion der Haut. Liegt er jedoch an der Oberlippe oder an einem Nasenflügel, also an gefäßreichen Gegenden, so ist die Prognose, infolge der Infektionsmöglichkeit, ernster aufzufassen. Es kommt leicht zu einer Phlebitis der Gesichtsgefäße, der eine Pyämie folgen kann, die einen tödlichen Ausgang nicht ausschließt. Die Anwesenheit eines Gesichtsfurunkels muß stets ernst genommen werden. Eine lokale Behandlung, bestehend in Verhütung einer entzündlichen Ausbreitung und in einer antiseptischen Behandlung, soll sofort einsetzen. Besteht bereits eine Phlebitis, die zur Ausdehnung nach dem Auge neigt, so muß der Thermokauter in Anwendung kommen. Kommt es zu einer roten Streifenbildung im Zuge der Gesichtsadern, dann muß breit eröffnet und der Herd mit dem Thermokauter zerstört werden. Die Vakzinetherapie begegnet der Neigung zu Neubildungen. R. Hesse (Döbeln).

Lebedinsky und Puig: Atrophie des Unterkiefers, Pseudarthrose des linken horizontalen Astes. (La Rev. de Stomatol. 1923. H. 10.)

Gewisse Erkrankungen bedingen eingehende Prüfung der ätiologischen Modalitäten, wenn anders man nicht im Finstern tappen und dauernd im Unklaren bleiben will. Dies trifft z. B. bei allen entfernter liegenden und bei den aller ersten Ursachen der Kieferatrophie zu. Deshalb publizieren die Verf. derartige Beobachtungen mit Photographien und Radiographien, indem sie zunächst die in Frage kommenden Fälle eingehend schildern und dabei betonen, daß der Ursprung der Pseudarthrose in einem Stillstand der Verkalkung der Mandibula zu suchen ist. Für die Ursache der Unterkieferatrophie scheidet nach ihrer Ansicht die Rachitis aus; vielmehr scheint eine hereditäre Lues der schuldige Faktor zu sein wie aus Symptomen an anderen Körperteilen festzustellen ist.

R. Hesse (Döbeln).

Bercher und Puig: Hemiatrophie des Unterkiefers. (La Rev. de Stomatol. 1923. H. 10.)

Die Verf. beschreiben diesen neuen Fall einer einseitigen Atrophie, den sie an einem 21jährigen Soldaten beobachteten und den sie als Hemiatrophie des linken Unterkiefers oder kongenitale Hemiatrophie diagnostizieren, nachdem durch die Aussagen des Patienten eine Fraktur als ausgeschlossen gelten kann. Auch in diesem Falle dürfte die Lues ätiologisch eine wesentliche Rolle spielen. Es fragt sich nur, ob das Nerven- oder Gefäßsystem, oder die die innere Sekretion bedingenden Drüsen von den hereditären luetischen Affektionen heimgesucht werden, Fragen, die gegenwärtig durchaus noch nicht geklärt sind.

R. Hesse (Döbeln).

Merville: Wichtige Vorkommnisse beim Vorhandensein von Kanälen, die d'Aguilhon de Sarran entdeckt hat. (La Rev. de Stomatol. 1923. H. 10.)

1880 berichtete d'Aguilhon de Sarran über die Anwesenheit von „Gefäßen" an den äußeren Flächen von Zahnwurzeln des Hundes, die, ausgehend von der alveolär-dentalen Membran, Zement und Zahnbein durchqueren, um sich alsdann zum Zahnmark zu begeben. Diese Gefäße oder Kanäle sind zum Teil sehr schwach und zahlreich und waren auch, wie d'Aguilhon 1900 nachwies, an den Wurzeln menschlicher Zähne zu finden; sie stehen mit der Blutbahn in Verbindung, so daß also die Pulpa eine doppelte Zirkulation aufzuweisen hätte. Diese Kanäle sind, wie die Überschrift zeigt, nach ihrem Entdecker benannt worden. Merville hofft, daß es bald gelingen möge, auf irgendeine Weise eine Färbesubstanz zu injizieren, die es mit Hilfe der Röntgenstrahlen ermöglicht, die Anwesenheit derartiger Kanäle, deren Lage und Beschaffenheit festzustellen. Im Austrittsbereich dieser Kanäle kann man dieselben Erscheinungen beobachten, wie im Gebiet der Wurzelspitze. Der Verf. hat vier derartige Fälle studiert, die er bildlich vorführt und näher beschreibt. Es sind lauter einwurzelige Zähne: drei obere mittlere Schneidezähne und ein zweiter unterer Prämolar, die sämtlich extrahiert wurden, da sie nicht zu erhalten waren. Bei den drei ersten Zähnen scheint es sich um Fälle, wie sie d'Aguilhon de Sarran beschrieben hat, zu handeln, während der vierte Fall nicht ganz geklärt ist; wahrscheinlich gehört auch dieser in das Gebiet.

Es scheint, daß derartige akzessorische Kanäle häufiger vorkommen, als man zu glauben geneigt ist, so daß der Verf. glaubte, das Augenmerk der Praktiker ganz besonders auf diese Vorkommnisse lenken zu müssen.

R. Hesse (Döbeln).

Riha: Die Wurzelspitzenresektion als Palliativoperation. (Zeitschr. f. Stomatol. 1923. H. 9.)

Riha hat an Tausenden von Röntgenbildern festgestellt, daß keine Wurzelbehandlungsmethode imstande ist, den behandelten Zahn dauernd vor nachträglicher Erkrankung zu schützen. Zu dieser Schlußfolgerung führt in die Beobachtung, daß 1. das Periodontium sich verbreitert. 2. in der apikalen Gegend Resorptionserscheinungen auftreten.

Deshalb ist das Granulom stets ein Krankheitsprozeß und nicht nur Schutzorgan. Solange nicht bestimmt werden kann, wann das Granulom aufhört Schutzorgan zu sein und wann es beginnt Krankheitserscheinungen auszulösen, solange sind alle Wurzelbehandlungen unvollkommen. Mit der Wurzelbehandlung aber steht und fällt die konservierende Zahnheilkunde. Auf Grund seiner theoretischen Überlegungen und praktischen Erfahrungen empfiehlt Riha, die Wurzelspitzenresektion als prophylaktische Operation bei Wurzelbehandlungen von Schneide-, Eck- und kleinen Backzähnen anzuwenden.

Bei der Naht bedient sich der Verf. der Sehnen von Rattenschwänzen, die dünner als Katgut sind und völlig resorbiert werden. Riha nennt diese Behandlung die chirurgische Wurzelbehandlung, die nach seiner Auffassung eine dauernde Erhaltung des Zahnes verbürgt, da das Foramen apicale völlig abgeschlossen werden kann — worauf es gerade ankommt — und weil damit die Granulombildung von vornherein ausgeschaltet wird.

R. Hesse (Döbeln).

Wolf: Die Erzeugung eines Silberniederschlages. (Zeitschr. f. Stomatol. 1923. H. 9.)

Wolf nimmt auf die Arbeit Krasas (Zeitschr. f. Stomatol. 1922. H. 6) Bezug und versuchte den Silberniederschlag aus Howes Lösung zu gewinnen. Er teilt hierzu zwei Rezepte mit:

I. Rp.: Acidi gallici 2,00
Alkohol (95%) 50,00
MDS.: 4% alkoholische Gallussäurelösung.

II. Rp.: Argenti nitrici 1,25
Alkohol (95%) 50,00
MDS.: Gesättigte alkoholische Silbernitratlösung (den Niederschlag nicht filtrieren).

Im weiteren wird die Anwendungsweise erläutert. Mit Hilfe dieser Rezepte wird ein fester Silberniederschlag erzeugt, der den in Krasas Arbeit gewünschten Zwecken vollkommen entspricht.

R. Hesse (Döbeln).

Schubert (Opladen): **Histologische Befunde an Zähnen in Ovarialtumoren als Leitung zum Teratomproblem.** (Virchows Arch. f. pathol. Anat. u. Physiol. Bd. 241.)

Verf. untersuchte fünf Ovarialteratome aus dem pathologischen Institute der Universität Cöln speziell in bezug auf die Gewebsreife der darin enthaltenen Zähne und Zahnrudimente und nimmt an Hand seiner Befunde Stellung zum Teratomproblem überhaupt. Schubert kommt dabei zu folgenden Erkenntnissen.

Die Entwicklung der Zähne in Dermoidzysten gleicht auch in Einzelheiten den normalen Entwicklungsvorgängen der Mundhöhle. Auch ihr feinerer Bau ist prinzipiell von dem der Mundhöhlenzähne nicht verschieden; Abweichungen in Größe und Form sind durch die ungünstigen räumlichen Verhältnisse bedingt.

Das Fehlen von Resorptionsvorgängen spricht gegen die wiederholt behauptete Annahme eines Zahnwechsels in Dermoiden.

Ihrer Entwicklungsart nach sind die Zystenzähne erheblich jünger als es dem Alter des Geschwulstträgers entspricht. Andererseits sind sie in ihrer Entwicklung zu weit vorgeschritten, als daß es berechtigt wäre von embryonalen Teratomen zu sprechen, ebensowenig wie sie als adulte oder koätane Teratome bezeichnet werden können.

Das Verhalten der Zähne spricht hinsichtlich der Teratomgenese für die Ansicht, daß sie aus versprengtem plurigotentem Zellmaterial monogerminaler Herkunft entstanden sind, dessen Wachstum zu irgendeinem beliebigen Zeitpunkte des Lebens durch im einzelnen nicht näher bekannten Reize ausgelöst wird. Hebenstreit.

Matagne (Brüssel): **Einige Betrachtungen über den Zungenkrebs und dessen Behandlung.** (Rev. Belge de Stomatol. 1923/3 Forts.)

Bei der Besprechung der blutigen Amputation hält sich der Verf. nicht lange auf, sondern er wendet sich alsbald zu den beiden anderen Behandlungswegen. Er gibt der Behandlung mit Röntgenstrahlen den Vorzug, da sie die epitheliomatösen Zellen völlig zerstören. Das baso-zelluläre Epitheliom ist gegen Radium sehr empfindlich, während das spino-zelluläre Epitheliom auch epidermoides Epitheliom genannt, sehr widerstandsfähig ist. An der Zunge unterscheidet man besonders das papilläre und das infiltrierende Epitheliom. Ersteres findet man an der Zungenmukosa, letzteres als breite periphere Zone an der Zunge. Nach Besprechung einer Anzahl klinischer Fälle schließt Matagne etwa folgendermaßen:

Die Epitheliome müssen so frühzeitig als möglich erkannt werden. Kein Tag darf durch unnütze Behandlungsmethoden verloren gehen; das Zungenepitheliom ist in seinem Anfangsstadium heilbar durch elektrische Koagulation oder kalte Kauterisation; die Adenopathie muß chirurgisch behandelt werden; gleichzeitig muß eine Behandlung mit Röntgenstrahlen und Radium einsetzen.

Die Leukoplakie der Zunge muß sehr ernst genommen werden und ist sofort in Behandlung zu nehmen. Die beste Behandlung ist die mit Radium. R. Hesse (Döbeln).

Moreau: Was man in der Hauptsache über die Behandlungsmethoden der Syphilis wissen muß. Quecksilber — Arsen — Wismuth? (La Semaine dentaire 1923. H. 38.)

Die Syphilisbehandlung hat in den letzten 15 Jahren eine beträchtliche Umwälzung erfahren, insofern als die Behandlung mit Quecksilber nicht mehr allein die antisyphilitischen Behandlungsgrundlagen bilden. Mit der Entdeckung der die Syphilis erzeugenden Spirochäten war die Möglichkeit gegeben gegen das spezifische Agens anzukämpfen, wie Wassermann dies gezeigt hat. Indessen ist die Radikalbehandlung mit Arsenik und Novarsenolbenzol trotz des beträchtlichen Erfolges nicht immer ohne Unannehmlichkeiten abgelaufen, da es bisweilen zu schweren, ja sogar tödlichen Intoxikationen kam. Bei manchen Patienten versagte die Wassermannsche Reaktion, weil sie allmählich immun gegen Arsen wurden. Man mußte dann wieder die Quecksilberbehandlung aufnehmen.

1920 publizierten Sazerac und Levadite ihre Versuche, die sie mit Wismut angestellt hatten. Sehr bald stellte sich die Syphilisbehandlung in dieser Beziehung um, da man im Wismut eine neue Waffe gegen die Lues gefunden hatte. Moreau behauptet nun, daß man jetzt getrost von der Möglichkeit einer Heilung der Syphilis reden könne. Wismut verteilt sich im Organismus allmählich im Verlauf von ca. 3 Wochen, doch nicht vollständig, sondern nur soweit, daß immer noch genügend Metall verbleibt, um die Spirochäten zu bekämpfen. Gegenwärtig hält man Wismut für das beste antiluetische Mittel, auch im zweiten und dritten Stadium. R. Hesse (Döbeln).

Major: Zur Lösung des Artikulationsproblems. (Zeitschr. f. Stomatol. 1923. H. 9.)

In erster Linie soll jedes Moment ausgeschaltet werden, daß beim Kauakt auf das ruhige Anliegen der Prothese störend wirkt. Die Druckrichtung muß also senkrecht auf die Basis der oberen Prothese von unten außen nach oben innen wirken. Um dem Abkippen nach hinten vorzubeugen, muß der Schneidezahnüberbiß möglichst flach sein. Infolgedessen

sollten die Prämolaren und Molaren möglichst flache oder gar keine Höcker haben. Die Höcker sind aber zur Zerkleinerung unbedingt erforderlich, so daß hier ein Ausweg gefunden werden muß. Der Artikulator muß also alle drei Bißarten, die beim Kauakt in Frage kommen, nachbilden können: 1. den Okklusionsbiß, 2. den Vorbiß, 3. den Seitbiß. Unter Zugrundelegung des Luceschen Verfahrens hat Major versucht, das Resultat der Kaubewegungen nicht auf einen Artikulator zu übertragen, sondern beim Aufstellen der Zähne das Resultat dieser Bewegungen als Führung und Basis dienen zu lassen, wodurch das Verfahren genauer und einfacher gestaltet wird. Dieses Verfahren wird eingehend geschildert, läßt sich aber im Referat nicht so klar wiedergeben, wie es wünschenswert wäre, so daß auf das Original verwiesen werden muß. Major glaubt, daß seine Methode, wenn man außerdem den von ihm vorgeschlagenen Artikulator benutzt, rascher und besser zum Ziel führt, als alle bisherigen Methoden. R. Hesse (Döbeln).

Roos: Über die Gefahr künstliche Gebisse zu verschlucken. (Schweizer. Monatsschr. f. Zahnheilk. 1923. H. 9.)

Aus der einschlägigen Literatur entnimmt Roos die Tatsache, daß die Unglücksfälle infolge verschluckter oder aspirierter Gebisse stark im Zunehmen begriffen sind. Eingangs gibt der Verf. eine Zusammenstellung bisheriger Veröffentlichungen auf diesem Gebiet, die einen recht ansehnlichen Umfang einnimmt, ein Zeichen dafür, daß derartige Unglücksfälle viel häufiger vorkommen als man im allgemeinen anzunehmen geneigt ist. — Die Extraktion dieser Fremdkörper erfolgt heute mittels des Ösophagoskopes und nur bei dessen Versagen durch chirurgischen Eingriff. Wenn man bedenkt, wie schwer es ist, ein tief in der Speiseröhre verkeiltes Gebiß ohne Nebenverletzungen zu entfernen, so muß man mit Recht betonen, daß Gebisse während des Schlafes unter keinen Umständen im Munde belassen werden dürfen. Anschließend schildert der Verf. 8 Fälle, denen er jeweils die Abbildung des verschluckten Gebisses beifügt. Hieran knüpft er die beiden Fragen: 1. Warum werden diese Platten verschluckt? 2. Was kann von seiten der Odontologen zur Verhütung dieser Unglücksfälle getan werden?

Die meisten Prothesen werden im Schlaf verschluckt, seltener beim Essen oder Trinken. Mundatmer sind besonders disponiert. Deshalb soll die Regel gelten, daß der Zahnarzt die Gebißträger anweisen soll, die Gebisse nicht nachts im Mund zu behalten. Künstliche Gebisse, die durch irgendeinen Defekt ihren Halt verloren haben, können beim Essen oder Trinken verschluckt werden und bilden für den Träger eine beständige große Gefahr. Unterbleibt die Reparatur, so hat der Träger jede Verantwortung und die daraus entstehenden Folgen zu tragen. Ebenso gefährlich sind zu kleine Gebisse, sog. Miniaturstücke. Hier trifft die Verantwortung unter Umständen den Zahnarzt. Eine wesentliche Rolle spielen die Klammern und das Klammermaterial. Kautschuk- und unedle Metallklammern verwirft Roos, weil sie zu leicht brechen. Gerade Klammern sind bei der Extraktion eines verschluckten Gebisses sehr gefährlich, während die Ringklammern die Mukosa weniger leicht verletzen. Jede verschluckte Prothese soll sobald als möglich von fachmännischer Seite entfernt werden. Die Verschleppung verschlechtert die Prognose.

Im Schlußabschnitt kommt Roos noch kurz auf die Haftpflichtfrage zu sprechen. In dem Schweizerischen Obligationsrecht heißt es: Wer einem anderen widerrechtlich Schaden zufügt, sei es mit Absicht, sei es aus Fahrlässigkeit, wird ihm zum Ersatz verpflichtet. Das würde zutreffen, wenn z. B. der Zahnarzt es unterläßt, den Patienten auf die Gefahr des Tragens von Gebissen während des Schlafes aufmerksam zu machen.
R. Hesse (Döbeln).

Vaucher und Jaccard: Wie steht es mit der Frage der Pyorrhöen (Rev. mensuelle suisse d'odontologie 1923. H. 9.)

Die Verff. versuchen nachzuprüfen, was bisher Brauchbares aus dem Studium dieser Erkrankungen erwachsen ist. Die Ätiologie ist noch unklar. Talbot nennt als Ursachen konstitutionelle Krankheiten, Merritt und Stillman lokale Affekte. Die Verff. neigen mehr der Ansicht Talbots zu und begründen dies in einer längeren Ausführung. Die von ihnen vorgeschlagene Therapie enthält nichts Neues: Beseitigung von Zahnstein, Kauterisation der Zahnfleischtaschen, Zahnfleischmassage, Mundbäder mit Pergenol oder Perhydrol, intravenöse Injektionen mit Neosalvarsan. R. Hesse (Döbeln).

Retterer: Einfluß gewisser Faktoren auf die Struktur der Zähne. (La Rev. de Stomatol. 1923. Nr. 9.)

Die durch die Allgemeinernährung hervorgerufenen Einflüsse hat Retterer am Hund studiert; zur Feststellung der Einflüsse, die die mechanischen Faktoren auf die Zahngewebe ausüben, bedient er sich des Meerschweinchens. An einer Anzahl mikroskopischer Schnitte schildert Retterer den Gang der Untersuchungen und die hierbei gewonnenen Ergebnisse. Eine unzureichende Allgemeinernährung spiegelt sich in einer weniger reichlichen

Produktion von Hyaloplasma und in einer vorzeitigen Umformung von Hyaloplasma in granulöses Protoplasma wieder. Das Hyaloplasma stellt die lebende Materie im Entstehungs- oder primordialen Zustand dar. Ungenügende Ernährung, Alterserscheinungen, Inaktivität verlangsamen die Hyaloplasmaproduktion oder halten sie ganz auf. Sie tragen dazu bei, daß mehr und mehr homogenes Protoplasma in granulöses Protoplasma umgeformt wird. Um gute Zähne zu besitzen, ist es also nötig, den Boden, auf dem sie gedeihen gut zu ernähren und zu pflegen, schon um auch ihre mechanischen Arbeitskräfte bei der Zermalmung solider und harter Speisen zu erhöhen. R. Hesse (Döbeln).

Lhirondel: Ein Fall von Wangenaktinomykose. (La Rev. de Somatol. 1923. H. 9.) Unter Beigabe vorzüglicher photographischer Abbildungen beschreibt der Verf. den Krankheitsverlauf und knüpft hieran einige Betrachtungen, die etwa zu folgenden Ergebnissen führen:

1. Die Karies scheint in ätiologischer Hinsicht eine gewisse Rolle zu spielen.
2. Die Aktinomykose kann an der Wange mit kleinen, funktionellen Symptomen, ohne Schmerz und Trismus, beginnen.
3. Die Krankheit kann, obwohl sie eine ausgesprochene Krankheit des Landbewohners ist, bisweilen auch in den Städten auftreten.
4. Es kann leicht eine Adenitis des Kinnes vorgetäuscht werden.
5. Eine bakteriologische Untersuchung ist zur Sicherung der Diagnose unbedingt erforderlich. R. Hesse (Döbeln).

Munzinger: Über Anwendung von metallischen Niederschlägen (Verfahren nach Dr. Schoop) in der Zahnheilkunde. (Rev. mensuelle suisse d'odontologie. 1923. Nr. 10.) Schon im alten Ägypten bediente man sich eines metallischen Niederschlages zur Bedeckung minderwertiger Gegenstände, um sie wertvoller zu gestalten. Im Laufe der Jahre hat diese Technik große Fortschritte gemacht, so daß man heute mit ihrer Hilfe die mannigfaltigsten Gegenstände gegen atmosphärische und chemische Einflüsse schützt. (Bronzierung, Galvanotechnik, das Plattieren, Herstellung von Weißblech, Feuervergoldung, Reduktion und Fällung metallischer gelöster Salze usw.)

Vor etwa 14 Jahren hat Dr. Schoop eine vorzügliche Methode der Metallisation entdeckt, die alle ihre Vorgänger übertrifft.

Die fundamentale Grundlage der Methode besteht darin, daß die beim Guß eines Metalles entstehende metallische Schicht entweder an ihrer Basis anhaftet oder abgetrennt wird. Der metallische Guß besitzt erstaunlicherweise eine so niedrige Temperatur, wie Papier, so daß man selbst das leicht entzündliche Zelluloid metallisieren kann, eine Folge der Gasschicht, die sich um dem zu überziehenden Gegenstand lagert. Wachs läßt sich nur mit Zinn und Blei überziehen Aber es gibt für jeden Gegenstand mindestens ein hierfür geeignetes Metall, ein höchst bemerkenswerter Umstand. Es können also auch leicht brennbare und explosive Stoffe metallisiert werden; so kann man z. B. ein Zündholz, obwohl eine Hitze von 1400° in Betracht kommt, völlig vernickeln, ohne daß es sich entzündet. — Die metallischen Niederschläge charakterisieren sich durch große Härte und Zerbrechlichkeit, im Gegensatz zu ihrem Ursprungsmetall im flüssigen oder gewalzten Zustand, da eine äußerst rapide Expansion und Erstarrung eintritt. Die galvanischen Überzüge sind nicht völlig dicht; selbst autogene Schweißungen lassen in diesem Punkte zu wünschen übrig und müssen nachgehämmert werden. Die Dichte der metallischen Niederschläge ist abhängig von der bei dem Vorgang eingeschlossenen Gasmenge; ihre Adhäsion wird beeinflußt von dem Zustand, in dem sich die Oberfläche de zu überziehenden Gegenstandes befindet. Sie haften um so besser, je rauher und reiner die Oberfläche des Objektes ist. Deshalb empfiehlt es sich Metalle und andere Gegenstände mit dem Sandstrahlgebläse mattzuschleifen; hierdurch reinigt man zugleich die zu überziehende Oberfläche; ein Berühren der Flächen mit der Hand ist zu vermeiden. Der Vorgang geht sehr rasch von statten, nimmt aber bei den verschiedenen Metallen verschieden lange Zeit in Anspruch, wie an einer Tabelle bewiesen wird. Bei Blei dauert er am kürzesten (6 Minuten), bei Aluminium am längsten ($2^1/_2$ Std.). Man unterscheidet adhärierende und nicht adhärierende Überzüge. Die ersteren sind sehr zahlreich und weit verbreitet, die letzteren umfassen nur eine beschränkte Zahl von Metallen. Sie stellen gewissermaßen Matrizen der überzogenen Gegenstände dar. In der Zahnheilkunde haben Lichtwitz (1913) und Charlier Versuche bekannt gegeben, die aber nicht voll befriedigen. Der Verf. hat im Laboratorium bei Dr. Schoop, der für seine Entdeckung den Dr. ing. h. c. erhielt, gearbeitet und tatsächlich mit Erfolg galvanisch niedergeschlagene Gebißplatten aus Gips erzeugt, die alle anderen Platten an exaktem Passen übertrafen. Er überzog das Modell mit einem dünnen Stück Staniolfolie, reinigte dies mit Alkohol oder Äther und metallisierte es in 2—3 Minuten mit Zinn. Diese Platten zeichnen sich durch große Geschmeidigkeit, Solidität und geringe Dichtheit aus. Auf ähnliche Weise ist es auch möglich Kautschukplatten zu galvanisieren, wie

Munzinger im Bilde nachweist. Ferner metallisierte er besonders Vulkanitplatten, um durch den Überzug die vom Patienten häufig als lästig empfundene Hitze an der Schleimhaut zu beseitigen und eine bessere Reinigungsmöglichkeit zu erzielen. Gold und Zinn werden hierbei am besten von der Mukosa vertragen. Dieselbe Methode kann auch bei Kronen- und Brückenarbeiten, bei Metallinlays, in der Orthodontie und in der chirurgischen Prothetik angewendet werden. Die hierfür abgebildeten Objekte zeigen am deutlichsten, wie vielgestaltig das Anwendungsgebiet der Metallisation in der Zahnheilkunde ist, wenn man es voll beherrscht. Im letzten Abschnitt beschäftigt sich der Verf. mit Versuchen zur Verbesserung der physikalischen Eigenschaften der metallischen Überzüge. Hier zeigt er uns eine große Anzahl schöner mikroskopischer Abbildungen geglühten und gewalzten Goldbleches und die Lage der Goldkristalle, wie sie uns vor einiger Zeit Prof. Schönbeck in einem Vortrag vorgeführt hat. R. Hesse (Döbeln).

Rebel: Aktive Wurzelbehandlung. (Zeitschr. f. Stomatol. 1923. H. 10.)

Sobald die Pulpa möglichst vollständig exstirpiert worden ist, muß die Regio ramificationis, also das Wundgebiet versorgt werden. Vorbedingungen sind: Das antiseptische, Bad vor und während der Exstirpation, antiseptische Nadeln und Sonden, kariesfreie Zahnwände, eine klinisch intakte apikale Wurzelhaut, wenn irgend angängig Cofferdam. — Konzentrierte und schwächere Phenollösungen sind zu vermeiden, ebenso Formalin und ätherische Öle. An ihre Stelle soll das Trypaflavin treten, weil es histiotrope Eigenschaften hat, starke Diffusionskraft besitzt und ein relativ reizloses stark bakterizides Antiseptikum ist. Durch Kombination mit wahren Anästhetizis kann man ihm die ihm an sich fehlende anästhesierende Kraft verleihen. Am vorteilhaftesten verwendet man Tabletten 10% Trypaflavin, 90% Kochsalz. Gelöst in 100 ccm Wasser, erhält man eine annähernd physiologische Kochsalzlösung mit 1% Trypaflavingehalt. Nach der Exstirpation unter einem solchen Bad 1:1000 reinigt man die Kanäle mit $^1/_4$%iger Chloraminlösung Heyden und läßt ein Trypaflavinbad 1:500 (1: 5000) folgen. Gelingt es nicht in sehr enge Kanäle einzudringen, so erweitert man sie gewaltsam mit der von Callahan angegebenen 50%igen Schwefelsäure, die nicht neutralisiert werden muß. Wünscht man sie doch zu neutralisieren, so bedient man sich wieder des $^1/_4$%igen Chloraminbades. Rebel stellt nun die Frage: Wie können wir die ohne unser spezielles Zutun unerträgliche Wurzelbehandlung — die Exstirpation der lebenden Pulpa — dem Patienten wenigstens erträglich gestalten? Die von Amerika übernommene, neueste Auffassung, das Arsen, weil ein starkes Plasmagift, ganz zu vermeiden, haben Schroeder und Fischer in Deutschland unterstützt. Rebel dagegen widerspricht dieser Auffassung, da klinische Beobachtungen bisher nicht vorliegen. Selbstverständlich muß das Arsen lege artis verwendet werden. — Was die Frage der Wurzelfüllung anlangt, so soll eine dauernde, antiseptische Wirkung erzielt werden. Alle bisherigen Füllungsmaterialien sind mangelhaft, da sie Reizwirkungen hervorrufen. Am zuverlässigsten erscheint dem Verf. das Trypaflavin als Zugabe zur Jodoformgrundlage der Füllungspaste. Diese ist reizlos, hoch desinfizierend und stark diffundierend: 1 Teil Trypaflavin, 4—5 Teile Jodoformpulver gut vermengt, mit ein paar Tropfen Wasser oder konzentrierter Trypaflavinlösung zu einer Paste verrührt. Da das Trypaflavin stark färbende Eigenschaft besitzt, so ist bei Frontzähnen Vorsicht geboten. Man überzieht deshalb das trockene Kronenzahnbein zuvor mit einer hauchartigen Schicht von weißer Vaseline. Die Pulpakammer wird, nachdem sie gründlich gesäubert ist, mit Zement verschlossen. Der Abschluß der Kanalwände zum Kanallumen hin ist eine unbedingte Notwendigkeit. Das „Wurzelantiseptikum" muß die Fähigkeit in genügendem Maße haben, in die Zahnbeinkanälchen, in die Zementlakunen und in die Pulpaendausläufer, mindestens bis zur Übergangsstelle in das apikale Periodontium hineinzudiffundieren, dort die Bakterien gemäß den bakteriotropen Eigenschaften dauernd zu schädigen, zu hemmen, wenn nicht zu töten, das ansässige zu durchdringende Ortsgewebe möglichst wenig in ungünstigem Sinne zu beeinflussen.
R. Hesse (Döbeln).

B. Gottlieb und Erna Greiner: Der histologische Bau der Meerschweinchenmolaren und ihres Befestigungsapparates. (Zeitschr. f. Stomatol. 1923. I. Teil. Der histologische Bau der Meerschweinchenmolaren.)

Die vorliegende Arbeit bezweckt in erster Linie, die bereits vorhandenen Ergebnisse der vergleichenden makroskopischen Anatomie durch vergleichende histologische Untersuchungen, an denen es bisher fast völlig fehlt, zu ergänzen. Die Verf. beschreiben den Zahnbau des Meerschweinchens und wenden sich dann zur Besprechung des Zementes, das in Knorpel- und Knochenzement zerfällt. Diesen sehr interessanten Ausführungen folgen die Mitteilungen über den Epithelansatz.

Im zweiten Teil hat sich Sicher die Aufgabe gestellt Bau und Funktion des Fixationsapparates der Meerscheinchenmolaren zu studieren, denn das Problem des dauernden Wachstumes der sog. wurzellosen Zähne der Säuger ist bisher noch nicht geklärt. Obwohl

diese Zähne, infolge ihrer Abnutzung beim Kauakt dauernd wachsen, müssen sie doch an den Wänden der Alveolen fixiert sein. Der Aufhängeapparat dieser Zähne weicht von dem der menschlichen Zähne wesentlich ab, insofern als die Fasern nicht direkt als geradlinige Züge vom Knochen zum Zement verlaufen, sondern vom Knochen aus in ein intermediäres Geflecht eintreten, das etwa das mittlere Drittel der Periodontalbreite einnimmt, während sich die zum Zement ziehenden Bündel aus diesem Geflecht entbinden. Es sind also die immer wachsenden Zähne ebenfalls in der Alveole durch einen Faserapparat derart befestigt, daß der auf den Zahn ausgeübte Druck in Zug, angreifend am Alveolarknochen und am Zement, umgewandelt wird. Für das Funktionieren dieses Aufhängeapparates ist die kontinuierliche Spannung seiner Fasern Grundbedingung. Die Textur des Aufhängeapparates beim Meerschweinchen weicht in kardinaler Beziehung von der an Wurzelzähnen bekannten ab, und zwar durch die Einschaltung eines dichten gewebten Plexus intermedius zwischen die vom Knochen kommenden Bündel der Fibrae alveolares und die zum Zement ziehenden Fibrae dentales. Die stete Verschiebung des funktionierenden Zahnes gegen die Alveoleninnenwand wird durch im Plexus vorsichgehende organische Umbauvorgänge und mechanische Umlagerungen der Bündel bewirkt.

Die organischen Anpassungen erfolgen durch die Schaffung immer neuer Verbindungen von sich überkreuzenden Fasern, wodurch gewissermaßen neue Bündel entstehen. Alternierend mit diesen organischen Umschaltungen gehen in den Phasen der Ruhe dieser Prozesse mechanische Umlagerungen vor sich, die automatisch die Spannung gekreuzter Bündel während kleiner Verschiebungen des Zahnes aufrecht erhalten. R. Hesse (Döbeln).

E. Feiler: Die Transparenz des Zahnbeins. (Ein Beitrag zur Physiologie der Zähne.) (Zeitschr. f. Stomatol. 1923. H. 10.)

Feiler knüpft an die Entdeckungen Tomes an, daß kariöse Zähne mit lebender Pulpa eine transparente Zone zeigen. Tomes führte diese Transparenz auf eine Konsolidation der Tomesschen Fasern zurück, während Walkhoff ihr Zustandekommen mehr einer produktiven Tätigkeit der Odontoblastenfortsätze zuschrieb. Feiler fand starke transparente Zonen bei rachitischen Zähnen, als Anfangsstadium der sog. zirkulären Karies wie aus seinen vortrefflichen Abbildungen deutlich zu erkennen ist. Im weiteren Verlauf der höchst interessanten Arbeit erklärt Feiler die Meinungsverschiedenheiten zwischen Walkhoffs, Fleischmanns und seinem eigenen Standpunkt und versucht diese an mikroskopischen Schliffen zu beweisen. Ein kurzes Referat vermag diese Probleme nicht klar wiederzugeben, so daß ich auf die Lektüre der Originalarbeit verweisen möchte. Zusammenfassend läßt sich jedoch sagen, daß bei allen Schliffpräparaten das Phänomen des transparenten Dentins physiologisch in mehr oder weniger großer Ausdehnung zu beobachten ist. Die morphologische Verschiedenheit zwischen transparenten und nichttransparentem Dentin ist die Folge des in beiden Fällen verschiedenen Funktionszustandes. Die Transparenz ist eine Folge der Ausfüllung der Dentinkanälchen mit Kalksalzen. Durch lokale Reize und allgemeine Schädigungen kommt pathologisch eine Vermehrung des transparenten Dentins zur Beobachtung. Daneben findet man bei senilen Wurzeln transparentes Dentin, das auf die gleiche Weise zustande kommt. Die Tomessche Faser erleidet keine Veränderung. Mit Chloralhydrat läßt sich künstlich Transparenz erzeugen.

R. Hesse (Döbeln).

Alfred Rohrer: Experimentelle Ergebnisse über die Schädlichkeit der Silikatzemente. (Zeitschr. f. Stomatol. 1923. H. 11.)

Nach einem kurzen Rückblick auf die bisherigen Forschungsergebnisse formuliert Rohrer sein Studium in folgender Frage: Wie wirkt die vorliegende Komponente, in diesem Falle die Säure bzw. sauren Salze der Silikate, auf das Protoplasma, in diesem Falle das in den Dentinkanälchen vorhandene Protoplasma, ein? Die Versuche wurden an Erythrozyten vorgenommen, da sie am lebenden Zahne nicht ausführbar waren, und werden, was die Technik anbelangt, eingehend beschrieben. Die Ergebnisse sind in einer großen Reihe Tabellen zusammengestellt. Es ergab sich, daß nicht die Farben an und für sich, sondern die Art und Weise, wie das Pulver mit den Erythrozyten in Berührung kommt, eine Schädigung bedingen kann. In weiteren Tabellen zeigt der Verf. die Resultate, die bei Versuchen mit der Anrührungsflüssigkeit erzielt wurden, und zieht aus dem Mitgeteilten den Schluß, daß

1. alle Silikate eine auf das Protoplasma schädigend wirkende Komponente erhalten;
2. dieselbe entweder durch die Säure oder sauren Salze wirkt;
3. die Schädigung meist in den ersten Stadien nach dem Anrühren am intensivsten ist;
4. Remissionen der Schädigung regelmäßig nach Tagen zu beobachten sind;
5. die Unschädlichkeit des Silikates desto schneller eintritt, je kürzer die Plastizitätsphase ist;

6. Die Farben nur insofern eine Rolle spielen, als sie eine verschieden große Menge Flüssigkeit zur kurzen Abbindezeit verlangen;

7. das Optimum der Unschädlichkeit dadurch erreicht wird, daß man möglichst viel Pulver anrührt und dadurch die Abbindezeit herabdrückt.

Aus weiteren Untersuchungen schließt Rohrer, daß der Speichel auf das Silikat auslaugend wirkt, aber nicht so intensiv in die Tiefe dringt, daß die schädigende Komponente des Silikates aufgehoben wird. Endlich erhebt sich noch die Frage, warum die Pulpen mancher Zähne durch Silikate geschädigt werden, während andere ebensowenig durch Unterlagen geschützte Zähne keine Pulpenschädigung erfahren? Außer der Pulpennähe muß hierbei an die Konstitution des Zahnes gedacht werden, d. h. an seine angeborene und erworbene Verfassung mit erkennbarer Art der Reaktionsfähigkeit auf Umweltreize.

Es können also zwei Dinge die Vitalität des Zahnes beeinträchtigen, nämlich einmal die im Silikat längere Zeit vorhandene schädigende Komponente als verstärkter Angriff und die konstitutionelle Schwäche des Zahnes als verminderte Abwehr.

R. Hesse (Döbeln).

L. Köhler: Beitrag zur physiologischen Anatomie des menschlichen Kauapparates. (Zeitschr. f. Stomatol. 1923. H. 11.)

Vor uns liegt eine Arbeit, die eine große Fähigkeit, wissenschaftlich zu arbeiten und sachlich zu denken, verrät. Es ist gewiß nicht leicht das Gebiet der Orthodontik und das Artikulationsproblem scharf wissenschaftlich und doch allgemein verständlich zu behandeln, und die meisten Wissenschaftler fallen leicht in den Fehler, die gleichen reichen Vorkenntnisse bei ihren Lesern vorauszusetzen, über die sie selbst verfügen. Das ist bei Köhler nicht der Fall. Im Gegenteil, er behandelt das Thema so exakt und klar, stützt seine Ausführungen durch so einfache und übersichtliche Skizzen, daß man sich rasch in seine Gedankengänge hineinfindet. Dieser Vorzug hat aber zur Folge, daß sich jeder Satz lückenlos an seinen Vorgänger anschließt, so daß ein Auszug fast unmöglich wird. Und so sehen wir hier das seltene Bild, daß eine erfolgreiche Besprechung der Arbeit einfach deshalb unmöglich wird, weil sie das Ganze zerreißen und unverständlich machen würde. Der Referent, der gewissermaßen die Goldkörner zusammensuchen soll, sieht sich vor einer unüberwindlichen Aufgabe, weil keine Goldkörner vorhanden sind, sondern nur gediegenes Gold zutage tritt. Es bleibt ihm nur die Möglichkeit, die Fachgenossen zu bitten, die Arbeit in einer ruhigen Stunde eingehend im Original zu studieren. R. Hesse (Döbeln).

Schäfer (Basel): **Über die Kallusbildung nach Unterkieferfrakturen.** (Schweizer. Monatsschrift 1923. H. 11.)

Der Verf. beabsichtigt, festzustellen, ob sich zwischen der Kallusbildung bei Unterkieferfrakturen und den Regenerationsvorgängen, die nach Brücken der langen Röhrenknochen sichergestellt sind, gewisse Unterschiede nachweisen lassen. Da der Unterkiefer teils auf bindegewebiger, teils auf knorpeliger Grundlage aufgebaut ist, erhebt sich die Frage, wie bei einem derartigen Knochen nach einer Fraktur die Kallusbildung vor sich geht. Wird auch bei einem solchen Knochen ein knorpeliger Kallus gebildet, und, wenn ja, steht dieser Knorpelkallus in Beziehung zu den knorpelig angelegten Teilen des Knochens; oder ist die Knorpelbildung eine Fähigkeit, die dem Periost, das immerhin zu einem erheblichen Teile bindegewebig vorgebildeten Knochens eo ipso innewohnt, eine Fähigkeit, die bei normaler Entwicklung des Unterkiefers nicht zur Geltung gelangt, bei einer Regeneration des Knochens aber durch äußere Einflüsse ausgelöst wird.

Die Kallusbildung im allgemeinen beginnt nach der Fraktur mit entzündlichen Erscheinungen, die bald abklingen und nur durch eine Infektion in der Nähe der Frakturstelle längere Zeit unterhalten werden können. An der Frakturstelle findet man stets ein Blutextravasat, das nach Ansicht mancher Autoren ohne jeden Wert für die Frakturheilung ist, nach neueren Anschauungen hingegen Ursache und Anreiz zur Kallusbildung darstellt. Als Kallus bezeichnet man das Produkt einer regenerativen Gewebswucherung, die nach Kontinuitätstrennung eines Knochens zur Wiedervereinigung der Bruchenden führt und losgelöste Knochenteile dem Ganzen wieder einfügt.

Sämtliche zur Gruppe des Bindegewebes gehörigen Zellelemente in der Nähe der Bruchstelle können an der Kallusbildung teilnehmen, wobei eben der Knochen samt seinem Periost und dem Knochen Endost und das parostale Gewebe als biologische Einheit aufzufassen wären. Der Prozeß der Kallusbildung selbst geht in 4 Stadien vor sich: 1. Verkittung der Fragmente; 2. histologische Ausdifferenzierung des Granulationsgewebes; 3. die Aushärtung; 4. der statische Umbau des Kallus in funktioneller Anpassung.

Im Unterkiefer speziell sind nicht alle Teile gleich regenerationsfähig; am ungünstigsten liegen die Verhältnisse am Alveolarfortsatz. Die an Kaninchen vorgenommenen Versuche führten zu folgenden Ergebnissen:

1. Am Unterkiefer erfolgt die Kallusbildung prinzipiell in der gleichen Weise wie nach Frakturen der langen Röhrenknochen.

2. Die Kallusgröße ist in der Regel gering, infolge der derben resistenten Beschaffenheit des Periostes und dessen engem, schwer lösbaren Zusammenhang mit seiner knöchernen Unterlage. Hierdurch wird die aseptische Knochennekrose infolge Periostabhebung stark eingeschränkt. Die isolierende Wirkung der äußeren, fibrösen Periostschichten verhindert eine umfangreiche Beteiligung der parostalen Gewebe an der Kallusbildung. Den Hauptteil des Regenerates liefert infolgedessen das endostale Gewebe, so daß der Markkallus überwiegt.

3. Die histologische Ausdifferenzierung erfolgt nach zwei Richtungen. In Gegenden mit reichlicher Blutversorgung erfolgt die Entwicklung osteoider Bälkchen und deren langsame Verkalkung, An Stellen größter Fragment- und Splitterbeweglichkeit aber, entwickelt sich rasch und in ganzen Flächen ein zellreiches, lückenloses knorpelähnliches Gewebe, das als Regenerations- oder Reparationsknorpel zu bezeichnen wäre. Es erreicht durch Kalkaufnahme bald eine genügende Festigkeit um als provisorischer Verband zur vorläufigen Ruhestellung zu dienen.

4. Die weitere Entwicklung dieses Knorpels ist wiederum von der Gefäßversorgung abhängig. Er wird mit fortschreitender Gefäßentwicklung nach dem endochondralen Typus durch Knochen ersetzt. In gefäßarmen Gegenden wird er durch Kalkaufnahme echtem Knorpel mehr oder minder ähnlich. Auch dieses Produkt ist aber nur transitorischer Natur, wird während des Kallusumbaues lakunär resorbiert und unter dem Einfluß der Funktion durch lamellös geschichteten, dynamisch angepaßten Knochen ersetzt.

5. Die Beteiligung des parostalen Gewebes bei Unterkieferfrakturen ist in der Regel gering und gewinnt nur in den Fällen praktische Bedeutung, in denen bei stärkerer Weichteilverletzung das Periost in größerer Ausdehnung zerstört worden ist und so den Weg frei gibt. R. Hesse (Döbeln).

Johnstone: Ergebnisse der Wurzelfüllung und der Ionisation. (The Dental. Cosmos. 12. 1922.)

Akzessorische Kanäle im apikalen Bezirk können nicht durch Gewaltanwendung gefüllt werden; vielmehr muß dies „mit Überredung" geschehen. Vorbedingung für eine exakte Füllung ist eine genaue und peinliche Reinigung. Verfasser führt sie mit verdünnter Schwefelsäure durch, denn diese erlaubt eine schnelle Säuberung und Erweiterung der Hauptkanäle. Da sie stark hygroskopisch ist, dringt sie auch in die Nebenröhren ein; durch Zusatz von Soda entfernt sie unter starkem Schäumen sogar abgebrochene Nervnadeln aus den Kanälen. Bei weiten Kanälen darf sie nicht angewandt werden. Nach Neutralisation der Säure wird der Kanal zunächst mit Wasser, dann mit Alkohol überschwemmt; dieser verdrängt das Wasser und dringt bis in die feinsten Verzweigungen ein, indem er sich verdünnt. Der Alkohol wird dann abgesaugt, der Kanal aber auf keinen Fall mit heißer Luft getrocknet. Dann Füllung mit einem in Chloroform gelösten Harz, das ebenfalls, durch Vermittlung des noch in den Kanälen befindlichen Alkohols, in die feinsten Verzweigungen eindringen soll. Weber (Köln).

Hinman, Weitere Betrachtungen über apikal infizierte Zähne. The Dental Cosmos. 12. 1922.)

Ein Teil der apikal infizierten Zähne kann konservierend behandelt werden. Als Faktoren, die die Extraktion fordern, kommen hauptsächlich in Betracht: Der Allgemeinzustand des Patienten, die Verhältnisse im erkrankten Knochen und in den umgebenden weichen Geweben, der Zustand des apikalen Zementes. Weber (Köln).

Ivy: Beschränkung der Unterkieferbewegung. (The Dental Cosmos. 12. 1922.)

Zur Behebung der Kieferankylose empfiehlt Verfasser einen Apparat, der aus zwei um die Zahnreihen des Ober- und Unterkiefers gelegten Drähten besteht, die über Kreuz nach außen geführt und durch Gummizüge verbunden werden. Der Gummizug bewirkt konstante Dehnung. Das Prinzip ist auch bei uns in der Behandlung der Kieferschußbrüche angewandt worden. Weber (Köln).

Hellmann: Ernährung, Wachstum und Zahnwechsel. (The Dental Cosmos. 1. 1923.)

Als Hauptergebnis seiner mühsamen Untersuchungen, die er mit den Mitteln der modernen Statistik ausgeführt hat, verzeichnet der bekannte Verfasser, daß der Zahnwechsel bei ärmeren und schlechter ernährten Kindern verzögert ist. Wachstum und Zahnwechsel stehen in Beziehung zueinander. Die Ernährung hat einen direkten positiven Einfluß auf das Körperwachstum im ganzen; aber es scheint, als ob eine Beschleunigung des Körperwachstums eine entgegengesetzte Wirkung auf den Zahnwechsel habe. Weber (Köln).

Brody: Der Mund als Eingangspforte für Tuberkulose. (The Dental Cosmos. 2. 1923.)

Im Gegensatz zu der heute herrschenden Ansicht von der primären Infektion der Lunge bei der Tuberkulose nimmt Verfasser an, daß die Mundhöhle die Einfallspforte

ist, besonders bei Vorhandensein vieler kariöser Zähne. Den Beweis bleibt er allerdings schuldig. „Wenn der Atmungstraktus der häufigste Weg für den Eintritt des Tuberkelbazillus wäre, wären die Menschen längst ausgestorben." Ich glaube, es wird Brody schwer fallen, jemanden in Deutschland von seinen Ansichten zu überzeugen. Weber (Köln).

Cahn: Akute eitrige Infektionen der Kiefer bei lebender Pulpa. (The Dental Cosmos. 3. 1923.)

Verfasser teilt die akuten eitrigen Prozesse am Kiefer bei lebender Pulpa in 4 Gruppen ein: 1. die akute diffuse pyorrhoische Infektion, 2. den perizementalen Abszeß (akute lokale pyorrhoische Infektion), 3. die akute Infektion durchbrechender oder retinierter Zähne, 4. Abszesse der weichen Gewebe nach Trauma.

Die erste Gruppe muß vom Alveolarabszeß getrennt werden; es bestehen keine Schmerzen, dagegen Schwellung der Umgebung der Zahnfleischtasche. Der perizementale Abszeß wird definiert als ein Abszeß in einer bestimmten Zone des Periodontiums lebender Zähne. Der Unterschied zwischen beiden Gruppen soll in der Virulenz der Bakterien liegen. Die beiden weiteren Gruppen können mit schweren Infektionen verbunden sein.

Weber (Köln.)

Alson: Chirurgische Vorbereitung prognather Oberkiefer für künstlichen Zahnersatz. (The Dental Cosmos. 3. 1923.)

Kontraindikationen sind Syphilis, Tuberkulose, Anämie, Leukämie, Herzleiden. In Lokalanästhesie entsprechende Inzision. Die Menge des zu entfernenden Knochens hängt von der vorliegenden Prognathie ab. Zu achten ist auf etwa vorliegende besondere anatomische Verhältnisse. Das Verfahren ist dasselbe wie bei der auch bei uns viel geübten Resektion des Alveolarfortsatzes. Weber (Köln.)

Molt: Korrekte radiographische Technik und Deutung in ihren Beziehungen zur Elimination der oralen Herde. (The Dental Cosmos. 4. 1923.)

Verfasser wendet sich zunächst gegen eine Überschätzung des Röntgenbildes bei der Aufdeckung der periapikalen Herde. Die Ausbreitung des Prozesses läßt sich mit Sicherheit nur bei der Aufklappung erkennen. Periapikale Herde können in einem Teile der Fälle vom Organismus selbst unschädlich gemacht werden; das hängt ganz von der Virulenz der Bakterien ab. Weber (Köln.)

Stallard: Die vorwärtsgerichtete Komponente des Kaudrucks. (The Dental Cosmos. 5. 1923.)

Der ausführliche Aufsatz, der sich leider nicht in extenso wiedergeben läßt, beschäftigt sich mit den Ursachen der Zahnwanderung. Die Vorwärtswanderung der distal von Zahnlücken stehenden Zähne wird aus der Bewegung der Mandibula um Angelpunkte erklärt, die höher liegen als die Bißebene. Weber (Köln.)

Polinger: Fall von Empyem der Oberkieferhöhle und seine Operation. (The Dental Cosmos. 6. 1923.)

Zur Operation geht der Verfasser vom harten Gaumen aus auf die Highmorshöhle vor. Er legt einen Lappenschnitt von Dreiangelform an, dessen Basis am ersten und zweiten Molaren liegt. Nach der Operation Nahtverschluß. Weber (Köln.)

Retterer: Ursprung und Entwicklung der Membrane circumradiculaire oder des Ligamentum circulare. (La Revue de Stomatologie. 1923. Heft 2 und Heft 3.)

Über Ursprung und Entwicklung des zwischen Zahn und Kieferknochen gelegenen Gewebes ist man zur Zeit noch ziemlich im unklaren; das beweist am besten die Mannigfaltigkeit der Benennung dieses Gewebes: Alveolo-dentales Periost, Ligamentum dentale, Perizement, peridentale Membran, Periodontium. Alle diese Bezeichnungen treffen nicht genau das, was man eigentlich ausdrücken will; am richtigsten ist die Bezeichnung Ligamentum circumradiculare.

Retterer befaßt sich zunächst mit der Entwicklung des Gewebes des Zahnfleisches, die ja allgemein bekannt ist, und wendet sich dann speziell zu seinem Thema, der Entwicklung des Ligamentum circulare (membrane circumradiculaire); morphologisch versucht er die Dicke dieser Membran bei verschiedenen Zahngattungen von Menschen und Tieren festzustellen und tabellarisch niederzulegen, unter Berücksichtigung der Altersunterschiede und unter Bezugnahme auf Walkhoffs Untersuchungen. Im histologischen Teil untersucht er ebenfalls Zähne von Menschen und Tieren und fügt diesen Ausführungen vorzügliche Abbildungen mikroskopischer Schnitte bei. Schließlich stellt Retterer sehr interessante Betrachtungen über die Beziehungen des vesikulären Systems zur Membrana circumradiculaire an und verweist speziell auf Inseln und Ketten von Zytoplasma und auf deren Umformung in blutgefäßbildende Netze.

Jeder Zahn ist dem Zustande des prädentalen Organes unterworfen. Es ist dies ein epitheliales Organ, das die Entwicklung der Papille und der Odontoblasten bedingt, die

ihrerseits Zahnbein und Schmelz aufbauen. Die Epithelzellen des peridentalen Organes wandeln sich in radikuläres und vesikuläres Bindegewebe um. Das retikuläre Bindegewebe liegt zwischen dem inneren und dem äußeren Knochen und bildet die Membrana circumradiculaire (Ligamentum circulare).

Die das innere Epithel auskleidenden Zellen bleiben infolge Zellteilung lange Zeit bestehen. Der Rest des peridentalen Organes, die Membrana circumradiculaire, bildet die Vereinigung zwischen Zahn und Kiefer und dank seines Gefäß- und Nervenreichtums die Ernährung und Sensibilität des Zahnes. R. Hesse (Döbeln).

Delater und Bercher: Über ein epitheliales Adamantinom und einen Tumor mit zahlreichen Zähnen. (La Revue de Stomatologie. 1923. Heft 3.)

Nach Bekanntgabe der Krankenfälle sprechen die Verf. über die pathologische Anatomie und die makroskopischen und mikroskopischen Befunde. Sie behandeln dabei die anscheinend völlig zusammenhanglosen Krankheitsbilder gleichzeitig und versuchen an Hand von mikroskopischen Schnitt-Photographien nachzuweisen, daß trotz der klinischen und histologischen Kontraste auffallende Übereinstimmungen bestehen. In dem einen Fall handelt es sich um einen aus weichem Gewebe gebildeten Tumor, in dem anderen Fall um einen harten Tumor, der zahlreiche Zahnanlagen (nach der Photographie etwa 30) enthält. Histologisch zeigt der eine epitheliale, der andere bindegewebige Abnormitäten. Trotz dieser Kontraste besteht aber eine Gemeinschaft des Ursprunges, denn beide Tumoren entstammen einer pathologischen Veränderung derjenigen Gewebe, die der Zahnentwicklung dienen. Pathologisch genommen handelt es sich um zwei Adamantinome, von denen das eine ein einfaches solides, das andere ein einfaches dentales (dentifié?) ist.

R. Hesse (Döbeln).

Oury: Die ätiologischen Theorien der Karies. (Revue Belge de Stomatologie. 1923. Heft 1.)

Gegenwärtig stehen 2 Theorien im Vordergrund unseres Interesses: die chemisch-parasitäre von Miller und die osmotische von Eckermann. Die von Black vervollständigte Millersche Theorie kann man genauer als physikalisch-chemisch-parasitäre bezeichnen, die Oury kurzerhand die Blacksche Theorie nennt. Auf diese Theorie, die uns allen ja zur Genüge bekannt ist, geht Oury sehr ausführlich ein, indem er die verschiedenen Karieszonen und die Mikroorganismen, sowie deren Wirkung beschreibt.

Noch eingehender befaßt sich Oury mit der osmotischen Theorie Eckermanns unter Hinweis auf die in der Revue Belge de Stomatologie 1920 erschienenen Ausführungen von Alleyes. Der Verf. gelangt im Verlaufe seiner Ausführungen zu der Überzeugung, daß sich Eckermann und Black in ihren Theorien durchaus nicht befehden, sondern daß beide Theorien sich viel eher in harmonischster Weise ergänzen.

R. Hesse (Döbeln).

Polet: Hyperämie der Pulpa und des Ligamentum und ihre Behandlung. (Revue Belge de Stomatologie. 1923. Heft 1.)

Unter Hyperämie der Pulpa versteht man eine anormal hohe Blutzufuhr zum Zahnmark, die schwächer oder stärker auftreten kann. Sie äußert sich durch Schmerzempfinden bei thermischen und chemischen Reizen und tritt als arterielle (physiologische) oder als venöse (pathologische) Hyperämie auf. Ihre primären Ursachen sind parasitärer, mechanischer, thermischer, chemischer, elektrischer oder gemischter Natur; ihre sekundären Ursachen dagegen lokaler oder allgemeiner Natur. Letztere können auch infektiösen Ursprungs sein. Was die Symptomatologie anbelangt, so kennt man physische und funktionelle Merkmale; differentialdiagnostisch unterscheidet man zwischen aktiver und passiver, zwischen primärer und sekundärer Hyperämie, zwischen Hyperämie und einfacher Reizbarkeit, zwischen Hyperämie und Pulpitis, zwischen Hyperämie und idiopathischer (sekundärer) Pulpitis, wzischen Hyperämie und purulenter Pulpitis, zwischen Hyperämie und chronisch-ulzeröser Pulpitis. — Die Behandlung ist entweder preventiv oder kurativ; sie beschränkt sich bei leichteren Formen auf Sterilisation der kariösen Höhle, bei schwereren Formen kommen antiseptische Medikamente zur Anwendung. R. Hesse (Döbeln).

Péter: Die Therapie der Überbelastung. (Zeitschr. f. Stomatologie. 1923. Heft 3.)

Péter fährt in seinen in Heft 12, 1922 begonnenen Ausführungen fort, indem er sagt: Die Therapie der Überbelastung besteht in der Entlastung, die man durch Einschleifen der Artikulation, d. h. durch möglichst gleichmäßige Verteilung der Belastung auf sämtliche Zähne, oder durch Aufbißkappen und Aufbißschienen zwecks Verhinderung des nächtlichen Zusammenpressens und Knirschens der Zähne, oder durch Ersatz verlorengegangener Zähne erreicht.

Zu diesen 3 Punkten bringt Péter sehr beachtenswerte und interessante Einzelheiten mit Abbildungen, aus denen hervorgeht, daß diese Entlastungsmaßnahmen bei der Ausheilung der Alveolarpyorrhöe eine große Rolle spielen und keinesfalls außer acht gelassen werden dürfen. R. Hesse (Döbeln).

Kleine Mitteilungen.

Zentralverein Deutscher Zahnärzte.

Zur Aufnahme in den Z. V. D. Z. haben sich weiter gemeldet die Herren:

1. Barthelmae, Dr., Köln a. Rh., Kaiser Wilhelm-Ring 14.
2. Bloch, Karl Dr., Charlottenburg, Bismarkstr. 81.
3. Doczi, Edmund Dr., Budapest IV, Teréz Körut 40/42.
4. Fuchs, Dr., Grimma Sa., Leipzigerstr. 19.
5. Hansen, W. Dr., Stettin, Grabowerstr.35.
6. Hammer, H. Dr. Potsdam, Kaiser Wilhelmstr. 56.
7. Hey, Adolf, Dr., Wilmersdorf, Uhlandstraße 63.
8. Japsen, Paul, Dr., Hamburg, Neuer Wall 55/57.
9. Knab, Paul Dr., Köln a. Rh.-Mühlheim, Wallstr. 46.
10. Köhler, Johannes Dr., Hainichen Sa., Marktstr. 2.
11. Outzen, Helmuth Dr. Flensburg, Holm 27.
12. Plehn, M. Dr., Darmstadt, Neckarstr. 8.
13. Peter, K. Dr., Egeln (Bez. Magdeburg), Breiteweg 14.
14. Specht, Dr., Lüdgendortmund.

Weitere Aufnahmegesuche bittet der Unterzeichnete baldigst einzureichen.

Einspruch gegen die Aufnahme muß spätestens vier Wochen nach der ersten Veröffentlichung an den 3. Vorsitzenden Herrn Zahnarzt Dr. Addiks, Hannover, Schiffgraben 24, erfolgen. Satzungsexemplare können erst nach erfolgtem Neudruck versandt werden.

Die diesjährige Hauptversammlung findet in Hannover vom 10. bis 13. Sept. 1925 statt.

Vorträge für dieselbe bitten wir bis spätestens 15. Juli 1925 beim 1. Vorsitzenden, Herrn Prof. Dr. Walkhoff, Würzburg, zahnärztliches Universitätsinstitut, anzumelden.

Die Manuskripte derselben müssen bis 10. August 1925 an den 3. Schriftführer, Herrn Zahnarzt Dr. Fehr, Berlin W 35, Karlsbad 22 eingesandt werden.

Darmstadt, 15. Februar 1925.
Waldstraße 34.

Der Vorstand des Z. V. D. Z.
i. A.: Köhler, 1. Schriftführer.

Folgende Mitglieder sind ohne Angabe der Adresse verzogen und nicht zu ermitteln. Wir bitten die Mitglieder, die Angaben über die Anschriften der betreffenden Kollegen machen können, diese unverzüglich dem unterzeichneten Kassenführer zu übermitteln.

Namen	frühere Anschrift	Namen	frühere Anschrift
de Beauclair	Freiburg i. B,.	Kitterle	Köln a. Rh.
Becher, W.	Gummersbach (Köln).	Lecke, Joh.	Berlin-Steglitz.
Bolten, C. W.,	Husum.	Lesser, A.	Berlin, vorher Leipzig.
Dickoré	Gelsenkirchen.	Ossenbühl	Düsseldorf.
v.Freyberg-Eisenberg	Berlin W 50.	v. Putiatyki	Lissa.
Flemmer,	Odessa.	Schmid, H. R.	Frankfurt a. M.
Hagenauer	Straßburg i. E.	Schmidt, Herm.	Saarbrücken.
Hübsch	Freiburg i. Br.	Schreiter, R.	Eckernförde.
Hesse, Fr.	Mainz.	Schreiter, R.	Leipzig.
Kahn, Frl. Minna	Freiburg i. Br.	Bannog	Saarbrücken.
Forkel	Wörishofen.	Monkhorst	Hamburg.

Döbeln, 15. Februar 1925.
Bahnhofstr. 8.

Dr. R. Hesse, 1. Kassenführer.

Für die Schriftleitung verantwortlich: Dr. A. Rohrer in Hamburg.
Verlag von Julius Springer in Berlin W. — Druck der Univ.-Druckerei H. Stürtz A.G., Würzburg.

Ein Fall der Epidermolysis bullosa hereditaria mit typischen Erscheinungen im Munde und an den Zähnen.

Von

Dr. **Friedrich Kaftan**, Berlin-Steglitz.

Mit 6 Abbildungen.

Die Epidermolysis bullosa hereditaria ist eine verhältnismäßig selten vorkommende Erkrankung, die meist auch dann nur vom Zahnarzt bemerkt wird, wenn sich die von ihr hervorgerufenen Erscheinungen im Munde oder an den Zähnen des Patienten zeigen. Eine Unkenntnis dieser Krankheit wird aber unzweifelhaft bei der Behandlung eines von dieser Erkrankung befallenen Patienten zu manchem unangenehmen Zufall führen, so daß auch die Epidermolysis bullosa hereditaria dem Wissensbereich des Zahnarztes zuzurechnen ist.

Die Epidermolysis bullosa hereditaria ist im Jahre 1882 von A. Goldscheider zuerst als eine typische, wohl charakterisierte Hautaffektion beschrieben worden, die sich von anderen Hauterscheinungen gut unterscheiden läßt. Das Charakteristikum der an und für sich nicht häufig auftretenden Erkrankung beruht auf der in den meisten Fällen durch Vererbung erworbenen Neigung der scheinbar gesunden Haut zu spontaner Blasenbildung auf mechanische Reize hin.

Die Ätiologie der Epidermolysis bullosa hereditaria ist leider noch immer unbekannt; allerdings weiß man, daß die abnorme Neigung der Haut und Schleimhäute zur Blasenbildung sich durch viele Generationen vererben kann. Morley konnte in der Aszendenz einer erkrankten Familie 22 Fälle in 5 Generationen nachweisen. Neben der Erblichkeit sucht man auch in der Konsanguinität der Eltern nach einem ätiologischen Hinweis. Nach den vorliegenden Aufzeichnungen scheint das männliche Geschlecht häufiger von der Erkrankung befallen zu werden. Von einem großen Teil der Autoren wird eine vorhandene Gewebsanomalie als ätiologisch wichtig angenommen; eine Theorie, der die der leichten Vulnerabilität des Gefäßsystems und andere Theorien gegenüberstehen. Anatomisch bestehen die Blasen bei der Epidermolysis bullosa hereditaria stets nur aus einer Kammer, wie bei dem differentialdiagnostisch wichtigen Pemphigus. Die Blasen entstehen durch das Abheben der Epidermis von der Papillarschicht durch ein klares Serum, das schwach alkalisch reagiert. Häufig findet man aber den Blaseninhalt durch Infektion getrübt oder von Anfang an hämorrhagisch. Die vorhandenen zelligen Elemente sind gleich den Leukozyten des Blutes. Werden auch Reste der Epidermis am Blasengrund gefunden, so sind diese an die Ausführungsgänge der Drüsen gebunden. In der Kutis sind die Papillen abgeflacht und es findet sich in der Papillar- und Subpapillarschicht leichte zellige Durchsetzung. Die Zellfärbung ist gut. Die einzelnen Zellen sind ödematös gequollen mit sehr deutlich sichtbaren Saftlücken. Erweiterte und stark gefüllte Kapillaren sind mit zahlreichen emigrierten poly- und mononuklearen Blutelementen umgeben; daneben findet man stark vermehrte fixe Bindegewebszellen.

In tieferen Teilen findet man das Bindegewebe ebenfalls etwas ödematös und die Gefäße erweitert und stark gefüllt; häufig ist auch das scheinbare Fehlen der elastischen Fasern. Blutuntersuchungen auf Leukozytose und Eosinophilie, sowie Wassermannsche Reaktion bleiben ohne Befund; auch der Harn ist durchaus normal.

Mein Patient, der seinerzeit gerade schwer unter den in verschieden heftig auftretenden Anfällen litt, gehört den oberen gebildeten Kreisen an. Er ist am 7. 10. 1882 geboren und stammt aus gesunder Familie, in der keine Blutsverwandtschaft nachweisbar ist. Die Eltern und Vorfahren sind frei von irgendwelchen Erscheinungen. Der Vater starb im Alter von 76 Jahren. Die Mutter lebte vor 3 Jahren noch und war taubstumm infolge einer schweren Typhuserkrankung. Von ihr stammen die anamnestischen Angaben über die ersten Krankheitserscheinungen in der Kindheit meines Patienten. Von drei Geschwistern sind zwei Brüder, die gesund waren, während des Krieges gefallen. Die Schwester, die ich ebenfalls in Behandlung hatte, ist wie ihr jetzt dreijähriges Kind vollkommen gesund.

Der Patient war bei seiner Geburt frei von Blasen, die erst etwa 14 Tage später an den Stellen auftraten, an denen die Windeln zu drücken schienen. Der Mund war bei der Geburt geschlossen und mußte chirurgisch geöffnet werden. Die Haut des Neugeborenen erschien allen „besonders fein und zart"; die Kopfhaare waren gut entwickelt, auch die Finger- und Fußnägel waren normal ausgebildet.

Die ersten typischen Blasenbildungen zeigten sich auch bald im Munde des Säuglings und erschwerten die Ernährung sehr; die Blaseneruptionen reichten weit in den Schlund und die von Geburt an verhältnismäßig enge Speiseröhre erkrankte ebenfalls. Fast ununterbrochen wiederholten sich die Blasenausbrüche und wohl nur der großen mütterlichen Sorgfalt und der gehobenen sozialen Lage ist es zu danken, daß der Säugling diese Zeit und die folgende überstand. Die Milchzähne brachen zu normalen Zeiten durch, waren schön weiß, aber sehr spröde, so daß sie im Laufe der nächsten Jahre schnell „zerbröckelten", wie die Mutter es bezeichnete.

Die Zunge soll von Geburt an mißgestaltet gewesen sein und im 4. Lebensjahr wurde das Frenulum linguae durchtrennt, da es sehr kurz war. Durch diese Operation besserte sich das Sprechen und auch das Schlucken wurde leichter, obgleich die Mißgestaltung der Zunge beides auch weiterhin erschwerte. Wahrscheinlich ist die Zunge im Laufe der Jahre durch die fortwährenden Blasenbildungen und durch die dadurch bedingten Entzündungen und infolge der Heilung entstandenen Narben weiter verkürzt und verkümmert, so daß es heute schwer zu entscheiden ist, ob und wieweit die Zunge von vornherein verkümmert war.

Auch während der Schulzeit hatte der Patient sehr zu leiden. Im Munde lösten bereits geringe Reize die Abhebung der Schleimhaut einer ganzen Gaumenseite aus. Durch die Blasenbildungen im Ösophagus kam es infolge der Schluckbeschwerden zu häufigem Erbrechen der Nahrung; hierzu traten bald schwere Magen-Darmkanalstörungen. Sobald die Exkremente festere Form annahmen, erfolgte unter schwersten Schmerzen die Kotentleerung; die zugleich reichlich abgehenden Blutmengen und Schleimhautfetzen lassen den Schluß zu, daß auch die Schleimhäute des Darmkanales in erhöhtem Maße Blasenbildungen aufweisen können. Zu jener Zeit war auch der gesamte Körper in ununterbrochener Folge von Blasenbildungen befallen; Rücken, Arme, Leistenbeugen bildeten die Prädilektionsstellen.

Die bleibenden Zähne waren wie die Milchzähne von schön weißem Aussehen, aber wiederum sehr spröde. Schon im Alter von 17 Jahren hatte der Patient trotz sorgfältiger Pflege und Behandlung allein noch die vier unteren Inzisivi und zwei Kanini unzerstört im Munde. Nur durch Kronen- und Brückenarbeiten ist dem in seiner Kaufunktion so Schwergeschädigten die Möglichkeit geboten, wie normal zu kauen; denn mit einem Ersatzstück aus Kautschuk würde dem Patienten eine neue Qual auferlegt werden, da der Druck des Ersatzstückes auf der Schleimhaut des Kiefers in unterbrochener Folge Blasenbildungen und vielleicht schwerste Entzündungen hervorrufen würde.

Es gab Zeiten, da die Erkrankung heftiger und solche, da sie abgeschwächter auftrat. Jedwede Therapie brachte keine merkliche Besserung. Die an Erscheinungen freieste Zeit, war die Zeit des Studiums in München, wo der junge Student viele Wanderungen und

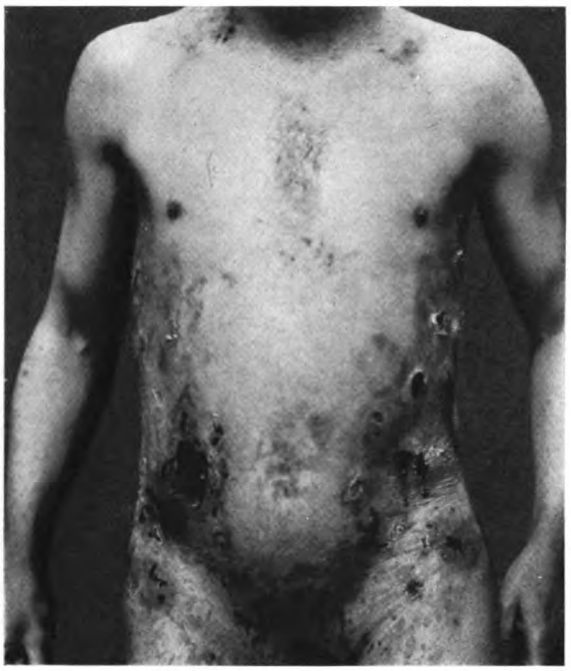

Abb. 1a.

Abb. 1b.

Gebirgstouren unternommen hat. Von schweren Erkrankungen ist der Patient bis auf Masern und Keuchhusten verschont geblieben. An Nasen- und Rachenwucherungen wurde der Patient viermal operiert.

Heute ist der Patient von mittlerer Größe, wenig kräftigem Aussehen, blasser, etwas gelblicher Gesichtsfarbe und bereits stark ergrautem, aber kräftigem Haar. Die Schleimhäute sind allgemein blaß, der Knochenbau im Verhältnis zur Allgemeinkonstitution kräftig.

Abb. 2.

Abb. 3.

Die Muskulatur ist gut entwickelt; jeder Fettansatz fehlt. Herz und Lunge sind ohne besonderen Befund, der Puls kräftig, der Urin frei von Zucker und Eiweiß; Blutuntersuchungen blieben in jeder Hinsicht negativ.

Das Gesicht ist frei von irgendwelchen Erscheinungen, am Rumpf (siehe Bild 1a und b) finden sich auf beiden Seiten, von der Achselhöhle bis zu den Leistenbeugen reichend, die am meisten befallenen Hautpartien. Die Haut erscheint an diesen Prädilektionsstellen ohne jeden Fettglanz und ist stark pigmentiert. Neben Blasen von Hirsekorngröße auf unveränderter Haut finden sich hämorrhagische Blasen von Bohnengröße, offene, hochrote und nässende Hautstellen und bereits verschorfte Wunden. Die Haut erscheint so trocken und in kleine Fältchen gelegt, wie geripptes Seidenpapier. Auch die Oberschenkel weisen reichliche Pigmentierung auf. In den Schlüsselbeingruben finden sich ebenfalls kleinere Blasenbildungen. Die übrige Körperhaut erscheint normaler, auch ist schwacher Fettglanz vorhanden. Blasen ließen sich auch hier nach längerem Reiben hervorrufen, während sie an den Prädilektionsstellen sofort entstehen. Seit einiger Zeit entstehen fast ausschließlich Blasen mit hämorrhagischem Inhalt, im Gegensatz zu den sonst meist aufgetretenen Blasen mit serösem Inhalt. Nach 3 Tagen pflegen die Blasen zu platzen und unter der Blasendecke zeigt sich eine hochrote nässende Wundfläche. Erst nach und nach tritt Verschorfung und langsame Überhäutung ein, nur selten mit Narbenbildung. Die Leistendrüsen sind geschwollen und schmerzhaft infolge der durch sekundäre Infektion teilweise eiternden Hautpartien. Die anderen Drüsen sind nicht verändert. Die Hände sowohl, als auch die Füße weisen z. T. starke charakteristische dystrophische

Abb. 4.

Zerstörungen der Nägel auf. Sie sind dunkelbraun, fast schwarz verfärbt und ihre Form ist stark verkümmert, am Zeigefinger der linken Hand an Vogelkralle erinnernd (siehe Bilder 2 und 3).

Beim Öffnen des Mundes zeigt sich die Zunge als unförmliches, klumpiges, schwerbewegliches Gebilde hinter der unteren Zahnreihe; das Sprechen ist etwas anstoßend, doch nicht stotternd. Die Zunge ist in ihrer Länge so verkürzt, daß ihr stumpfes vorderes Ende gerade die Inzisivi erreicht. Die Papillae filiformes und die Papillae fungiformes fehlen entweder ganz oder sind an einigen Stellen stark atrophisch, so daß die Zunge ein glattes Aussehen erhält. Die Farbe ist blaurot, abwechselnd mit einigen weißlich-blassen Stellen. Hier und dort finden sich kleine und größere mit hämorrhagischem Exsudat gefüllte Bläschen und an anderen Stellen kleine Epitheldefekte, die mit fibrinösem Exsudat überzogen sind. An der Unterseite der Zunge, die sich nicht nach hinten an den Gaumen legen läßt, sondern beim Versuch den Gaumen zu erreichen, in sich zusammenzieht, fehlt das Frenulum linguae und die Plicae fimbriatae. Der Mundboden ist glatt und mit einem zähflüssigen Speichel überzogen. Auch an den Wangen und am Gaumen zeigen sich Blasen (Abhebung

Abb. 5.

der ganzen Gaumenhälfte!) und Epitheldefekte, die sich bis zum Isthmus faucium hinziehen (siehe Abb. 4).

Das Zahnsystem ist heute äußerst schadhaft. Die zusammengefügten Röntgenaufnahmen (siehe Abb. 5) lassen sehr gut die noch vorhandenen unteren Inzisivi und die durch Kronen- und Brückenarbeiten ersetzten mehr oder weniger zerstörten anderen Zähne erkennen. Die vier unteren Inzisivi sind von schmutzig, gelblichem Aussehen, ihre Form ist plump meißelförmig, der Schmelz ist spröde und auch an verschiedenen Stellen, die nicht vom Gegenbiß getroffen werden, abgesprungen. Da der Patient von Jugend auf in zahnärztlicher Behandlung gewesen ist, so ist wohl anzunehmen, daß nicht allein die Karies die Zähne zu so schnellem Zerfall gebracht hat, sondern daß strukturelle Anomalien des Schmelzes und des Dentins, die mit den dystrophischen Nagelveränderungen einhergehen, viel zu dem schnellen Verfall beigetragen haben. Bemerkenswert ist, daß für die Röntgenaufnahmen der Zähne bereits eine weit unter dem Normalen liegende Belichtungszeit genügte, da sonst die Aufnahmen alle überbelichtet wurden.

Das Zahnfleisch ist von festem, glatten, bläulich-rotem Aussehen; an den unteren Inzisivi zeigt sich rings um die Zahnhälse eine starke Auflockerung desselben, die mit erheblicher Abstoßung der Epithelien einhergeht, die den Zahn als dicken weißlich-gelben Belag umgeben. Das Arbeiten im Munde des Patienten stößt auf erhebliche Schwierigkeiten, da immer mit dem Hervorrufen neuer Blasen gerechnet werden muß. Hinzu kommt noch eine außer-

gewöhnlich starke Neigung des Zahnfleisches zu schwer stillbaren Blutungen. Bei der Extraktion einer stark entzündeten Wurzel, die wegen der Blutungsgefahr vor Jahren unter der Brückenarbeit gelassen war, bildete sich im Augenblick des Einstiches der Injektionsnadel sofort eine mehr als erbsengroße Blase, die sich in ganz kurzer Zeit entwickelte. Nach der Entfernung der Wurzel trat trotz des in der Injektionsflüssigkeit vorhandenen Suprarenins (E-Tablette) eine heftige Blutung ein, die erst nach sorgfältiger Tamponade mit Jodoformgaze stand. Schon die vorsichtige Trockenlegung des Mundes mit Watte, die bei dem überreichlichen Speichelfluß erforderlich war, rief Schmerzen und ausgedehnte Blasenentwicklung hervor. Vorsichtiges Ätzen des Zahnfleisches mit 8%iger Chlorzinklösung und Spülen des Mundes mit doppeltkohlensaurem Natron brachte bald eine wesentliche Besserung der durch die zähen Belege entzündeten Schleimhäute. Zahnsteinansatz war an den unteren Zähnen vorhanden. Auffallend ist stets ein eigenartiger Geruch aus dem Munde des Patienten, wie man ihn bei Kindern findet, und der an säuerliche Milch erinnert. Dauernd besteht der starke zähe Speichelfluß, nachts oft so stark, daß der Patient infolge Schluckbeschwerden aufwacht.

Geruch, Gehör und Auge sind gut. Jedoch scheint auch im Ohr Blasenbildung vorzukommen, da teils seröse, teils blutigseröse Flüssigkeit z. B. in Tropfen abfließt. Die Blasen werden wahrscheinlich durch gelegentliches Kratzen im Ohr hervorgerufen.

Über die Lebensdauer der Blasen folgendes: Kurze Zeit nach dem mechanischen Insult tritt an den Prädilektionsstellen die Blase auf; bei größeren Blasen konnte man am Anschwellen deutlich das Einströmen der Flüssigkeit beobachten. Am folgenden Tage bestand die Blase unverändert weiter, einerlei ob im Munde oder am Körper. Stach man am 3. Tage in die Blasendecke ein, um den Mund von diesen lästigen Bildungen zu befreien, so füllte sich die Blase in vielen Fällen wieder von neuem. Ließ man die Blasen unaufgestochen, so platzten sie selbst und trockneten nach und nach ein. Im Munde blieb lange eine Erosion der Schleimhaut zurück. Am Körper kommt es bei der Entfernung des aufgelegten Verbandes zu Blutungen und zur Krustenbildung. Die Heilung erfolgt hier langsam. An den Fingernägeln ist es nie zu offensichtlicher Blasenbildung gekommen und dennoch stoßen sich die Nägel von Zeit zu Zeit ab, so daß man annehmen muß, daß die täglichen kleinen Insulte genügen, um innerhalb des Nagelbettes Blasenbildung hervorzurufen, die dann zu den dystrophischen Veränderungen Anlaß geben. Der Patient machte mich auch auf Stellen an seinem Körper aufmerksam, an denen bisher nie Blasenbildung erfolgt war, die aber doch nach und nach dasselbe Aussehen annahmen, wie die, an denen Blasenausbrüche erfolgen; er nannte diese Form der Erkrankung selbst die „chronische".

Unzweifelhaft stehen die in dem mir zu Gesicht gekommenen Falle vorhandenen Zahndeformationen mit den äußeren Hauterkrankungserscheinungen und dystrophischen Nagelveränderungen in engem Zusammenhang. Vielleicht kann gerade dieser Fall einen Hinweis auf die Ätiologie der Epidermolysis an die Hand geben. Durch viele Versuche ist ein Zusammenhang der Zahnentwicklung mit den Produkten, den Hormonen, gewisser endokriner Drüsen erwiesen. Kranz zeigte z. B., daß die Exstirpation der Schilddrüse die Struktur der Zähne im Schmelz und Dentin (Riffelung, Brüchigkeit) beeinflußt. Anderenfalls ist ein Zusammenhang zwischen Haut und Zähnen ebenfalls schon bekannt: es gibt Menschen ohne Schweißdrüsen, deren Hauptleiden in mangelhafter Wärmeregulierung besteht und die gar keine Zähne oder nur ganz wenige, einen oder zwei, besitzen. Diese Erscheinung ist sehr selten und familiär. Sollte nicht auch bei der Epidermolysis bullosa hereditaria eine vererbbare Störung der inneren Sekretion den Anlaß geben? Meine Ansicht geht dahin, daß entweder das abnorme oder ungenügend vorhandene Hormon, oder die infolge der gestörten inneren Sekretion zu lange im Organismus weilenden Zellgifte die Innervation der Gefäße beeinflussen, damit indirekt die Gefäßwände abnorm beeinflussen oder aber direkt ihren schädigenden Einfluß auf die Zellen der Gefäßwände ausüben. Es besteht demnach in allen Gefäßen ein Reizzustand der Innervation

oder der Zellen selbst, der sich vor allen Dingen in den feinen Gefäßverzweigungen der Haut und Schleimhäute zeigt. Vielleicht wird durch das schädigende Agens eine Lockerung zwischen dem festen Zellgefüge der Perithelien verursacht; ein kleiner traumatischer Reiz gibt den Anlaß zu einer weiteren Lockerung der Perithelien und dem nun folgenden Durchpressen der serösen Flüssigkeit. Oder aber das schädigende Agens erhöht die Fähigkeit der Perithelien bei Traumen Blutflüssigkeit in das umliegende Gewebe aktiv gelangen zu lassen. Meiner Ansicht nach besteht die Neigung der Haut zur Blasenbildung am ganzen Körper. Die Prädilektionsstellen sind für den Beruf und die Tätigkeit des Erkrankten ausschlaggebend. Bei meinem Patienten findet durch die am Schreibtisch vorherrschende gebückte Haltung ein Zusammendrücken der Haut in der Gegend der Leistenbeuge am meisten statt. Das schon durch die Noxe geschädigte Kapillarnetz läßt eine gewisse über das normale Maß gehende Menge Lymphe in das umliegende Gewebe austreten. Durch diesen dauernden pathologischen Überfluß des Gewebes an Lymphe wird der Zusammenhang von Korium und Epidermis gelockert, so daß es auch leicht möglich ist, die Epidermis dieser Hautpartien durch Injektion von Flüssigkeit weithin abzuheben.

Das Versagen jeglicher Therapie und vieles andere läßt den Gedanken, daß in diesem Falle wirklich ein Fehler der inneren Sekretion vorliegt, immer wieder neu erstehen. Bemerkenswert ist es bei meinem Patienten, daß ein Aufenthalt in freier Bergesluft, eine erhebliche Besserung mit sich bringt; dagegen eine gedrückte Gemütsstimmung in kurzer Zeit von einem heftigen Aufleben der gesamten Krankheitserscheinungen gefolgt ist.

Immer mehr muß der Zahnarzt heute sein Augenmerk auf die Zusammenhänge von Zahn- und Munderkrankungen und frühzeitiger Zerstörung der Zähne mit inneren Krankheiten richten. In engster Zusammenarbeit mit dem Facharzt wird es sicherlich möglich sein, viele kaum geahnte Zusammenhänge zwischen Zahnkrankheiten und schweren Allgemeinleiden zu finden und darauf eine bisher vergeblich gesuchte Therapie zu begründen.

Über Mikrognathie.

Von

Prof. E. Seifert.

Mit 1 Textabbildung.

(Aus der Chirurgischen Universitätsklinik Würzburg [Vorstand: Geh.-Rat Prof. Dr. F. König].)

Mit Mikrognathie pflegt man — sprachlich nicht ganz folgerichtig — jenen angeborenen oder erworbenen Zustand zu bezeichnen, der durch eine erhebliche Verkürzung des Unterkiefers gegenüber dem Oberkiefer in sagittaler Richtung charakterisiert ist. Es handelt sich hier nicht um eine Okklusionsanomalie allein, etwa im Sinne der Klasse II des Angleschen Schemas; sondern abgesehen von dem hohen Grad der Längendifferenz sind die meisten Formen

der wahren Mikrognathie auch durch verschiedene andere von der Norm abweichende Merkmale gekennzeichnet.

Von außen freilich scheinen sie alle gleich, nämlich vor allem durch die auffallende sagittale Verkürzung des Unterkiefers. Nicht bloß die Protrusion der zurückliegenden unteren Frontzähne, sondern auch das flache Zurückstehen des Kinnes und das Verstreichen der Kinnnische bedingen jene Form der Profilansicht, die von v. Bergmann vor langen Jahren mit dem treffenden Ausdruck „Vogelgesicht" belegt worden ist.

Ein wenig verworren erscheinen die Begriffe und Anschauungen über die Klassifikation und Ätiologie der einzelnen Formen der Mikrognathie, sobald man sich etwas mehr in die bis zur ersten Hälfte des 19. Jahrhunderts reichende wissenschaftliche Literatur vertieft. Ganz besonders gilt das von jener Mikrognathie, die man als zwangsläufige Folge einer im frühen Kindesalter erlittenen Kiefergelenksankylose seit langem kennt. Hier muß also, allein durch die vollständige Ruhe in einem oder in beiden (adduziert stehenden) Kiefergelenken eine Störung im Unterkieferwachstum ausgelöst worden sein, die wohl typisch, aber in ihrem Zustandekommen zunächst ganz unverständlich ist. Die bisherigen Erklärungsversuche können nicht befriedigen; dem am häufigsten geäußerten, es handele sich hier um eine durch die Untätigkeit des Kiefergelenks bedingte Knochenatrophie und mangelhafte Wachstumsenergie, wäre entgegenzuhalten, daß röntgenologisch von einer solchen Atrophie nichts zu erkennen ist und daß die vollständig durchgebrochenen Zähne mit einer so erheblichen Knochenatrophie in Widerspruch stehen müssen. Eine zweite Theorie macht die Störung im Epiphysenwachstum geltend; doch hiergegen ist einzuwenden, daß die knorpelige Synchondrose in der Mitte des Kieferkörpers sehr frühzeitig verschwindet und für das Wachstum des Unterkiefers keine Bedeutung hat. Daß andererseits die kleine Epiphysenfuge am Proc. condyloideus die Entwicklung des gesamten Kieferknochens beherrschen sollte, ist unwahrscheinlich, jedenfalls unbewiesen; zumal gar nicht feststeht, daß die Ankylose des Gelenks eine Wachstumshemmung an dieser Knorpelscheibe mit sich bringt. Ein so unklarer Begriff endlich wie atrophische Störungen, kann ernstlich nicht für die Erklärung eines charakteristischen Krankheitsbildes herangezogen werden, obgleich auch diese dritte Theorie vereinzelte Anhänger in der Literatur hat.

Versucht man sich über die Genese der postankylotischen Mikrognathie klar zu werden, so gilt es zunächst genau festzustellen, inwiefern der mikrognathe Unterkiefer von der Norm abweicht.

Genauere Messungen am Lebenden sind bisher nicht vorgenommen worden, sind auch nicht gut möglich, da selbst die gebräuchlichste Meßmethode, nämlich die am Kieferabdruck bzw. -modell hier gar nicht anwendbar ist. So bleiben vorerst nur die Röntgenbilder und die Skelettbetrachtung. Im Leipziger pathologischen Institut scheint sich ein in allen Merkmalen voll ausgebildeter Mikrognathenschädel zu befinden, von welchem Perthes in seinem bekannten Buch eine gute Abbildung bringt. Was nun meine eigenen Beobachtungen an den Röntgenbildern (vor allem Profilbildern) dreier [1]) Mikrognathen nach jugendlicher Kiefergelenksankylose erkennen lassen, stimmt genau mit dem überein, was die Perthessche Abbildung zeigt. Das ist Folgendes:

[1]) Einer der Fälle stammt aus dem Privatkrankenmaterial von Herrn Geh.-Rat König.

Der Knochen ist nicht nur etwas kleiner als normal, sondern vor allem in der sagittalen Ebene verkürzt; und zwar besonders auf Kosten des Unterkieferkörpers derart, daß der Alveolarfortsatz nur wenig, der Unterrand des Kiefers dafür aber um so ausgiebiger verkürzt erscheint. Weiterhin springt die Kinnspitze nach vorne vor — also ein nach dem Profilbild des weichteilbedeckten Schädels ganz unerwarteter Befund. Am Kieferwinkel steht — und zwar je älter das Individuum ist, desto ausgeprägter — ein kielförmiger Fortsatz nach unten vor. Schließlich gehört, wie es den Anschein hat, auch eine Verkleinerung des Kieferwinkels zum Gesamtbilde der Mikrognathie.

Eine Asymmetrie des Knochens habe ich an meinen zwei Fällen von einseitiger Ankylose nicht festzustellen vermocht. Da hierüber die Angaben in der Literatur unzuverlässig sind, sei von einer Erörterung dieser Sonderfrage abgesehen.

Nach den vorstehenden Andeutungen bringt also die durch ein- oder beidseitige Kiefergelenksankylose im Wachstumsalter bedingte Mikrognathie nicht nur eine quantitative Gestaltsveränderung im Sinne einer Verkleinerung, d. h. vor allem Verkürzung, mit sich, sondern eine Kombination auch mit gewissermaßen qualitativer Verbildung an Kinn und Kieferwinkel.

Da man, soweit wenigstens die spärlichen verläßlichen Literaturangaben für diese Frage verwertbar sind, nur während des Entwicklungsalters jene von der Kiefergelenksankylose abhängige typische Kiefermißbildung entstehen sieht, muß ihre Erklärung auf Grund der normalen Wachstumsvorgänge am Knochen versucht werden. Nach der heute am besten begründeten Ansicht gehen sie vor sich durch ein kompliziertes Ineinandergreifen von periostaler Anbildung einerseits, inneren und äußeren Absorptionsprozessen andererseits; man kann sozusagen als Zentrum dieser Vorgänge den Kieferwinkel betrachten. Im übrigen steht aber fest, daß der Unterkiefer niemals eine endgültige Gestalt annimmt; er ist vielmehr das ganze Leben hindurch einem ständigen Umbau unterworfen in einem Ausmaß wie kein zweiter Knochen des menschlichen Körpers. Gesteuert werden diese Umbauprozesse durch den endogenen Faktor der Vererbung, durch die Zahnentwicklung und schließlich durch den Reiz der Funktion.

Wollte man versuchen, einen von diesen drei Faktoren für die postankylotische Gestaltsverbildung des Unterkiefers verantwortlich zu machen, so liegt es auf der Hand, daß nur der dritte hier in Frage kommen kann.

Man stelle sich ein Kind mit einer vollkommenen arthrogenen Kieferklemme vor: die normale Unterkieferfunktion der beißenden und mahlenden Tätigkeit ruht vollständig. Demgegenüber wird das Kind ständig, wenn auch ohne den geringsten Erfolg, bestrebt sein, den Mund zunächst einmal für die notwendigste Nahrungsaufnahme und wenigstens ein bißchen zu öffnen. Das bedeutet, daß jene Muskeln des Mundbodens (obere Zungenbeinmuskeln), die beim Gesunden nur wenig zu leisten haben (und die — nach Walkhoff — erst mit dem Auftreten der Sprachfunktion einen gewissen onto- und phylogenetischen Einfluß auf die Kieferform erlangen), bei der Kiefergelenksankylose nunmehr die sonst so machtvollen, jetzt aber brach liegenden Mundschließmuskeln bei weitem an Kraft- und Dauerleistung übertreffen. Damit gerät die ganze Gesetzmäßigkeit der von Walkhoff z. B. so anschaulich dargelegten formgebenden

Wirkung von Muskulatur und Funktion auf die Kiefergestalt in Unordnung; denn das mechanisch durchaus verständliche Resultat der Funktionsumkehrung kommt am wachsenden Unterkieferknochen darin zum Ausdruck, daß das Corpus mandibulae durch den Zug der oberen Zungenbeinmuskeln nach hinten und unten verzogen und sagittal verkürzt wird, wobei der mediane (vom Kinn zum Alveolarfortsatz gezogene) Höhendurchmesser sich vergrößert.

Ein Blick auf das untenstehende Schema veranschaulicht diese Auffassung. Aus der Abbildung, die den mikrognathen Kiefer eines 61-Jährigen vergleicht mit dem normalen (wenn auch opisthogenen) Kiefer gleicher Größe einer 31-Jährigen, geht auch hervor, daß die sagittale Verkürzung weniger den mit Zähnen vollbesetzten Alveolarfortsatz betrifft, als den eher dem abnormen Einfluß zugänglichen Unterrand des Kiefers. Daß die Spitze des knöchernen Kinnes dabei nach vorne zu stehen kommt, ist durchaus begreiflich, wenn man sich der Muskelansatzpunkte der Zungenbein- und Mundbodenmuskeln an der Spina mentalis interna erinnert; die Kinnspitze steht infolgedessen nicht unter der Wirkung der abnormen Muskelkraft, kann sich demnach ungehindert nach vorne, in ihrer natürlichen Wachstumsrichtung, vorschieben.

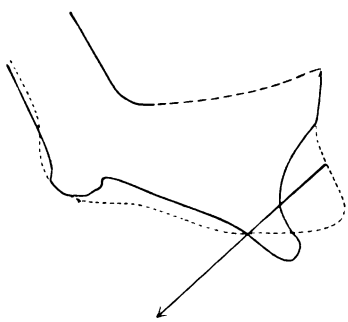

Der auffällige Kieferwinkelfortsatz, welcher nur am Unterrand, nicht aber auf der Außenfläche des Kieferwinkels (also z. B. dem Masseteransatz entsprechend) seinen Sitz hat, ist schwerer zu erklären. Ich sehe zunächst keine andere Möglichkeit als die, daß das Längenwachstum des Kieferastes nicht wie beim Körperanteil durch abnormen Muskelzug gehemmt worden ist, sondern daß es sich hier durch normalen Knochenanbau am Kieferwinkel — wie es Toldt u. a. beschrieben — auswirkt.

Ganz unbeeinflußt von der Wachstumsstörung bleibt indessen der Alveolarfortsatz doch nicht. Bei einem meiner Mikrognathen, einem 15 jährigen Jungen, liegt das Säckchen des unteren Weisheitszahnes im Kieferast, der Zahnkeim selbst nimmt eine deutlich horizontale Stellung ein. Das gleiche finde ich übrigens auch bei der Perthesschen Beschreibung des oben erwähnten mikrognathen Schädelskeletts (unbekannten Alters). Bei einem zweiten meiner Fälle (61 Jahre alt) sind die unteren Molaren ebenfalls nicht zum Durchbruch gelangt. Wenn man an Röntgenbildern normaler Kiefer z. B. von 15—17 jährigen Personen sieht, wie der Weisheitszahn im Kieferwinkel liegt und bereit ist, den ihm zukommenden Platz im Corpus mandibulae einzunehmen, so ist wohl nach den eben angedeuteten Befunden die vorsichtige Vermutung statthaft, daß mit der postankylotischen Kieferverbildung eine totale Retention der dritten Molaren verbunden zu sein pflegt. Wenn hierüber auch keine sonstigen Mitteilungen in der Literatur zu finden sind, so darf man doch sagen, daß die Annahme einer Durchbruchsbehinderung der unteren Weisheitszähne sich gut in den ganzen Rahmen einfügt, d. h. der gewaltsamen Wachstumshemmung des Corpus mandibulae zur Last gelegt werden muß.

Da mir nur die drei Röntgenbilder aus zwei extremen Altersstufen zur Verfügung stehen, halte ich mich nicht für berechtigt, über die Größe des mikrognathen Kieferwinkels und seine etwaige Gesetzmäßigkeit bestimmte Äußerungen zu tun. Nach Perthes ist mit der Mikrognathie eine Verkleinerung des Winkels verbunden; auch einer meiner beiden jugendlichen Mikrognathen weist diesen Befund auf.

Ich glaube nicht, daß nach den vorstehenden Darlegungen meine Auffassung einem ernsthaften Widerstand begegnen wird. Denn durch sie scheint der bisher kaum verständliche Komplex quantitativer und qualitativer Gestaltsveränderungen gerade derjenigen Form der Mikrognathie befriedigend erklärt zu sein, die wir als Folgezustand einer im Entwicklungsalter erworbenen arthrogenen Kieferklemme kennen. Danach ist, um es zu wiederholen, für die ganz eigenartige Unterkieferform im wesentlichen die formbildende Kraft eines abnormen Muskelzuges verantwortlich zu machen, wie ihn die Umkehr der normalen Kieferfunktion bei Kiefergelenkankylose zwangsläufig mit sich bringt.

(Aus dem Zahnärztlichen Institut der Universität Breslau [Direktor: Prof. Dr. med., Dr. med. dent. h. c. H. Euler].)

Über die sogenannten Interglobularräume des Dentins.

Eine Stellungnahme zu der Arbeit von Dr. Fanny Goldberg: „Die Bedeutung der Interglobularräume". (Dtsch. Monatsschr. f. Zahnheilk. 1. 10. 1924, Heft 19.)

Von

Dr. **W. Meyer**, Assistent am Institut.

Mit 2 Abbildungen.

Ch. S. Tomes weist schon 1877 darauf hin, daß die Gebilde im Zahnbein, die wir heute noch nach Czermák als Interglobular-Räume (I.R.) bezeichnen, eigentlich gar keine Räume im Sinne des Wortes sind, wie das die Autoren noch in den Zeiten um 1850 annahmen. Ch. S. Tomes schreibt ganz eindeutig, daß die sog. I.R. nicht Saft- oder Marklücken und auch nicht Knochenzellen sind, sondern, daß es sich um Partien unverkalkt gebliebener Dentingrundsubstanz handelt. Die „interglobuläre" Begrenzung kommt dadurch zustande, daß die Kalksalze in der Dentingrundsubstanz in Kugelform abgelagert werden. Normalerweise werden auch die Bezirke zwischen den Kugeln verkalkt, so daß dadurch ein ganz gleichmäßiges Dentin zustande kommt. In bestimmten Regionen des Zahnes bleiben aber größere oder kleinere Zwischenkugelbezirke unverkalkt, die im Bereich der Wurzel als Körnerschicht und im Bereich der Krone als Interglobular-Räume bekannt sind. Hier handelt es sich nur um die Interglobular-Räume der Krone, die nahe der Dentinschmelzgrenze mehr oder minder groß in einfachen oder mehrfachen Reihen so angeordnet liegen, daß sie bei ganz schwacher Vergrößerung gesehen, eine etwa parallel zur

Dentinschmelzgrenze verlaufende Linie darstellen. Da diese sog. I.R. nur unverkalkt gebliebenes Dentin sind, so ist es ganz selbstverständlich, daß sie bis auf die Kalksalze auch alles enthalten, was das Dentin charakterisiert. Also kurz gesagt, bestehen sie aus der Grundsubstanz und aus den Dentinkanälchen mit den Odontoblastenfortsätzen (ohne hier auf die Streitfrage des feineren Baues der Dentinkanälchen einzugehen). Diese schon von Ch. S. Tomes 1877 ge-

Abb. 1. Interglobulardentin. Vergr. 1500fach. (Optik Winkel.) Der faserige Charakter der Grundsubstanz auch des Interglobulardentins ist zu erkennen. Die Verschiedenheit der Färbung des Interglobulardentins läßt vermuten, daß auch da gradweise geringe Verkalkungen stattfanden.

gebene Deutung hat sich in allen einschlägigen Lehrbüchern und Abhandlungen der allgemeinen und speziellen Histologie erhalten, ohne daß wohl jemand auf den Gedanken gekommen wäre, an dieser Definition etwas zu ändern.

Neuerdings erscheint nun im Heft 19 der Dtsch. Monatsschr. f. Zahnheilk. 1924 eine Arbeit von Fanny Goldberg über „die Bedeutung der Interglobular-Räume". Nach Fanny Goldberg sollen die I.R. dem Druckausgleich dienen. Der Druck, der den Zahn trifft, soll sich in den I.R. fangen, er soll gedämpft werden, ehe er an die Pulpa herankommt, wo er schädliche Wirkungen ausüben könnte. Eine solche funktionelle Bedeutung der I.R.

wäre denkbar, wenn nur ihre histologische Deutung, wie sie von Fanny Goldberg gegeben ist, richtig wäre. Fanny Goldberg schreibt nämlich, die I.R. seien wirkliche Hohlräume, die mit kompressibler Flüssigkeit gefüllt wären. Es sollen nach Fanny Goldberg die I.R. sogar Erweiterungen der Odontoblastenfortsätze sein. Die Hülle dieser erweiterten Odontoblastenfortsätze soll den I.R. als elastische Wandung auskleiden. Daß diese histologische Deutung der I.R. nicht richtig ist, geht schon aus der einschlägigen Literatur hervor, denn es ist nicht anzunehmen, daß alle Autoren in den letzten 50 Jahren Dentin dort gesehen haben, wo nach Fanny Goldbergs Ansicht in Wirklichkeit Hohlräume bestehen sollen. Es soll aber trotz-

Abb. 2. Interglobulardentin. Vergr. 1500fach. (Optik Winkel.) Die an dem Dentinkanälchen fortschreitende Verkalkung vom unteren Rande des interglobulären Bezirkes nach dessen Innern zu tritt deutlich in Erscheinung. Auch hier ist eine geringe Verkalkung mitten im Interglobulardentin an der intensiveren Färbung einzelner Stellen zu erkennen.

dem nochmals an zwei Mikrophotographien gezeigt werden, die ich von einem mit Hämatoxylin gefärbten Schliff eines gesunden Eckzahnes anfertigte. In Abb. 1 sieht man sehr deutlich die bogenförmige Begrenzung des sog. I.R. Der Zwischenkugelbezirk ist unverkalkt geblieben. Die bogenförmige Randzone des verkalkten Dentins ist sehr intensiv gefärbt. Es können in diesen Randpartien die Kalksalze womöglich weniger gut organisch gebunden sein, daß sie nun für die Färbung mit dem Hämatoxylin leichter empfänglich sind. Andeutungsweise sieht man im sog. I.R. auch die faserige Struktur der Grundsubstanz in Erscheinung treten und man erkennt ganz klar, daß auch die Dentinkanälchen durch das Interglobulardentin hindurchziehen. Man hat an manchen Stellen den Eindruck, als ob die Dentinkanälchen gegenüber denen im verkalkten Dentin ein wenig erweitert wären, als ob ihr Lumen um ein Geringes vergrößert wäre. Ein ständiger Befund ist das jedoch nicht, man findet auch

Dentinkanälchen im Interglobulardentin, die sich in nichts unterscheiden von denen im normalen Dentin.

Auch in Abb. 2, wo die „interglobuläre" Form nicht so ausgeprägt ist — angedeutet ist sie auch — sieht man die Dentinkanälchen hindurchziehen durch die unverkalkte Partie. Auch hier ist die Grundsubstanz faserig. Die Ausmaße der Dentinkanälchen sind hier nicht verändert. Die Grenze des normalen Dentins ist ebenfalls wie in Abb. 1 dunkel gefärbt. Es läßt sich aber auch ferner noch aus beiden Abbildungen ersehen, daß die I.R. nicht Partien absolut unverkalkten Dentins sind, sondern sie weisen einmal an den Rändern die Tendenz zur weiteren Verkalkung oft auf (Abb. 2 der untere Rand) und dann kann man Bezirke finden inmitten des Interglobulardentins, wo eine geringe Kalkablagerung in der Grundsubstanz wohl zu erkennen ist. Man kann also von einer gradweise verschiedenen Verkalkung des Interglobulardentins reden, neben dem gänzlichen Mangel an Kalksalzen sieht man doch hier und da eine mangelhafte Verkalkung angedeutet. Also die Bedeutung der sog. I.R., wie sie von Fanny Goldberg angegeben ist, kann nicht der Wirklichkeit entsprechen, da die Voraussetzung dafür ein Irrtum ist. Es sind eben die Interglobular-Räume nicht wirkliche Hohlräume. Ob ihnen überhaupt eine Zweckmäßigkeit zukommt, ist noch ungeklärt und ihr stark gehäuftes Auftreten in hypoplastischen Zähnen läßt ihre Zweckmäßigkeit sehr fraglich erscheinen. Es wird im Bezirk des Interglobulardentins eine bessere Diffusionsmöglichkeit bestehen, andererseits kann man aber auch immer beobachten, daß die Karies hier schneller an Boden gewinnen kann, wie das Hanazawa erst neuerdings an eindrucksvollen Bildern nachgewiesen hat. Wir haben es beim Interglobulardentin vielleicht mit Verkalkungspausen zu tun, und es wäre denkbar, daß die Andeutungen geringer Verkalkungen vom Rande her und auch inmitten des Interglobulardentins ein Bestreben des Organismus sind, das Mangelhafte zu verbessern. Auf jeden Fall aber ist die Auslegung, wie sie Fanny Goldberg gegeben hat, nicht richtig.

Wenn man aber der Ursache nachgeht, wie solch ein Irrtum zustande kommen konnte, so scheint mir der Hauptgrund in der Präparation zu liegen. Nach den Abbildungen, die der Arbeit Fanny Goldbergs beigegeben sind, handelt es sich um Schliffe, die offenbar getrocknet wurden, ehe sie im festen Balsam eingedeckt wurden. Bekanntlich schrumpft das unverkalkte Dentin sehr stark beim Austrocknen (man lasse einmal einen entkalkten Zahn trocknen). Es entsteht dann wirklich im unverkalkten Dentin an Stelle des Interglobulardentins ein Hohlraum, der sich mit Luft füllt. Diese mit Luft gefüllten Hohlräume erscheinen im durchfallenden Licht dunkel. So scheint es auch bei den Schliffen Fanny Goldbergs geschehen zu sein. Die Stücke müssen zunächst gut fixiert und dann am besten in ganz nassen Schmirgelpulverbrei geschliffen werden, damit sie vor dem Eintrocknen bewahrt bleiben. Wenn sie dann gefärbt werden, tritt die Struktur der sog. I.R. gut hervor. Wenn ferner auch nur ein Schnitt vom entkalkten Zahn zum Vergleich herangezogen wäre, hätte die Mißdeutung auffallen müssen.

Ein anderer Grund für den unterlaufenen Irrtum ist wohl in der Nichtbeachtung der neueren und neuesten Literatur zu suchen. Wenn man das Literaturverzeichnis Fanny Goldbergs durchsieht, dann findet man an Werken und Abhandlungen der allgemeinen und speziellen Histologie aus diesem

Jahrhundert nur Walkhoff „Die normale Histologie menschlicher Zähne 1901" und Stöhr „Lehrbuch der Histologie 1915" aufgeführt. Aber auch die beiden Autoren sind nicht einmal richtig beachtet, trotzdem Stöhrs Worte sogar am Eingang wörtlich zitiert sind: „Interglobularräume, sehr verschieden große, unverkalkt gebliebene Dentinpartien".....

Also bei größerer Vollkommenheit der Präparation und bei Beachtung bestehender Begriffe hätte solch Irrtum, wie er hier vorliegt, nicht unterlaufen dürfen.

Den ersten Anstoß zu dem Fehler mag wohl das Wort Interglobular-„Raum" selbst gegeben haben, das aus der Mitte des vorigen Jahrhunderts stammt, wo man wirklich einen Hohlraum vor sich zu haben glaubte. Man sollte in richtiger Erkenntnis der Dinge aber lieber statt von Interglobular-Räumen einfach von Interglobular-Dentin reden.

Tutokain, ein neues Lokalanästhetikum.

Von

Dr. F. Luniatschek, Breslau.

Das Bessere ist der Feind des Guten. So kam es, daß das giftige Kokain durch das Novokain abgelöst wurde, daß manche Disziplinen, z. B. die Urologie das Alypin vorzogen, weil all die neueren Präparate den Vorzug der geringeren Giftigkeit hatten gegenüber dem Kokain, während dieses hinsichtlich seiner Wirkung unübertroffen war. Insbesondere zeigte sich die unübertreffliche Wirkung, wenn es sich darum handelte, mit verschwindend kleinen Mengen große Wirkung zu erzielen. So hat mich schon in den meisten Fällen das Novokain in 2%iger Lösung im Stich gelassen, wenn es sich um eine lokale Pulpenanästhesie handelte, die mit Hilfe der Injektionstechnik erreicht werden muß. Man ist deshalb schließlich zur 4%igen Lösung gekommen und hat auch da die Erfahrung machen müssen, daß auch sie nicht ausreicht, um in allen Fällen die Pulpahöhle zu eröffnen. Besonders bei älteren und knochenfesten Patienten mehrten sich die Versager. Hatte man die Pulpahöhle freigelegt und wandte man die Druckanästhesie mit Novokainstäbchen an, so merkte man auch hier bald, daß die Kokainkristalle oder die Renoformkokainstäbchen wesentlich wirksamer waren.

Man hat diese Mängel der Tiefen und Konzentrationswirkung bei den bisherigen Kokainersatzpräparaten dadurch zu bekämpfen versucht, daß man eine Reihe von Adjuvantien den Tabletten oder Phiolen beigegeben hat, so insbesonders Magnesium- und Kaliumsalze, um, ohne die Toxizität zu erhöhen, die Anästhesie zu verstärken. Das ist auch in verschiedenen Beziehungen gelungen. Andererseits wissen wir, daß man vor 25 Jahren die Nebennierenpräparate einführte, um die Resorption des Anästhetikums zu verlangsamen, seine Wirkung dadurch tiefer und anhaltender zu gestalten, und das Gefährliche der schnellen Resorption zu vermeiden.

Schon die Tatsache, daß von unserer chemischen Industrie die Verbesserungsvorschläge und die Schaffung von Verbindungen unter neuem Namen dauernd fortgesetzt werden, um das Gewesene zu überbieten, ist ein erfreuliches Zeichen des Fortschrittes. Daß die Wissenschaft sich an diesem Fortschritte eifrig beteiligt, ist ganz selbstverständlich.

So war es mir eine besondere Freude als ich von den Farbenfabriken vormals Friedrich Bayer & Co., im Frühjahr 1922 die Mitteilung erhielt, daß es gelungen sei, eine neue chemische Verbindung zu finden, welche erhoffen lasse, daß sie das Kokain ersetzen könne und die noch den Vorzug geringerer Giftigkeit habe. Das Mittel war noch nicht in die Therapie eingeführt. Es lagen vorerst Laboratoriumsversuche vor, die von Dr. Schulemann ausgeführt worden waren und im allgemeinen — was hier nur interessieren kann — ergaben, daß dieses neue Mittel — zunächst anders, dann „Tutokain" genannt — wesentliche Vorteile vor dem Novokain und Kokain hatte. In diesen Versuchen war festgestellt worden, daß das Tutokain viermal stärker bei gleicher Giftigkeit anästhetisch wirkte wie Novokain. Die üblichen Zusätze, wie Nebennierenpräparate, NaCl u. a. beeinflußten die Wirkung im guten Sinne.

Daraufhin habe ich von einer 0,5%igen Apokainlösung mir in den Armen und Oberschenkeln bei intrakutaner Injektion einige Quaddeln gesetzt und dabei festgestellt, daß das subjektive Befinden sofort nach der Injektion und bei dieser in keiner Weise gestört wurde, die Anästhesie schnell einsetzte, in den meisten Fällen sogar unmittelbar auf die Injektion hin, und daß die Quaddeln im Laufe einer Stunde, ohne Spuren zu hinterlassen, verschwunden waren. Nachdem ich mir noch erhebliche Dosen versuchsweise intramuskulär gegeben hatte, ohne irgendwie Schaden zu nehmen, habe ich das Mittel in den verschiedensten Konzentrationen versucht und in meiner Praxis verwendet. Ich war dabei von der schnell einsetzenden tiefen Anästhesie wie von der Harmlosigkeit des Mittels erfreut.

Die Güte des Kokainersatzes war so hervorragend, daß ich glaubte, den Kollegen das Mittel bald empfehlen zu können. Da aber die Firma Bayer selbst kein Interesse daran hatte, vor Ablauf einer gewissen Zeit das Mittel in den Handel zu bringen und noch weitere Versuche geplant waren, so habe ich bisher von einer Veröffentlichung meiner Erfahrungen abgesehen. Ich glaubte dies um so eher tun zu können, als fortgesetzte Versuche mit verschiedenen Zusätzen und veränderter Konzentration im Gange waren. So überwies mir die Firma Tutokain, das zunächst in 0,5% und 0,75% Lösung mit Suprarenin und NaCl versucht wurde.

Bei den schon vorher erwähnten Versuchen sind natürlich auch die schon beim Novokain als zweckmäßig gefundenen Zusätze von K_2SO_4 versucht worden. Ich habe trotz der neueren Arbeiten von Groß und Kochmann eine Verbesserung bei Tutokain für unser Spezialgebiet nicht gefunden. Ich bin an und für sich kein Freund von Zusätzen, die die Lösungen nur hypertonisch machen und meiner Meinung nach nur eine Mehrbelastung des Gewebes herbeiführen. Der Kalium sulf.-Zusatz ist infolgedessen weggelassen worden.

Dadurch, daß mir das Tutokain auch in fester Form zur Verfügung gestellt worden ist, habe ich mir auch höherprozentige Lösungen angefertigt,

aber eine wesentliche Verbesserung gegenüber der 0,75%igen Lösung nicht gefunden. Da es aber für die Anästhesie zur Entfernung der entzündeten Pulpa notwendig ist, mit einer möglichst geringen Menge des Anästhetikums auszukommen, aber doch eine genügende Tiefenanästhesie zu erreichen, so wird unter dem Zeichen T VI eine 1%ige Lösung hergestellt, während für die gewöhnlichen Fälle die 0,5%ige das Normale ist.

Das Tutokain, so ist der jetzt eingeführte Name der Firma Bayer & Co., ist das salzsaure p-Aminobenzoyldimethylaminomethyloxybutanol, also ein naher Verwandter des Novokain. Dadurch, daß es außerordentlich leicht wasserlöslich ist, keine Reizerscheinungen hervorruft, seine Giftigkeit gering und die anästhetische Wirkung frappant ist, erscheint es berufen, das Anästhetikum der Zahnheilkunde zu sein. Dazu kommt noch, daß es im Gebrauch billiger ist als das Novokain.

Die reichliche Literatur, insbesondere des letzten Jahres, ist voll des Lobes über Tutokain. Bis auf einen Fall sind auch keinerlei Nebenerscheinungen gemeldet worden, wie sie beim Novokain hin und wieder beobachtet wurden; auch unangenehme Nachwirkungen sind ausgeblieben.

Ich selbst kann über solche auch nicht berichten, trotzdem ich doch recht erhebliche Dosen zum Teil angewandt habe und sogar den Nebennierenzusatz wegließ und dadurch einer schnelleren Resorption Vorschub leistete, mithin die Giftwirkung steigerte.

Die klinischen Versuche namhafter Chirurgen, vor allem Brauns, Laewens, Finsterers sowie vieler Augenärzte und Oto-Rhino- und Laryngologen ergeben einstimmig, daß Tutokain ein ausgezeichnetes Infiltrations-, Leitungs- und Oberflächenanästhetikum ist.

Von zahnärztlicher Seite liegen ebenfalls bereits eine Menge zustimmender Resultate vor. Griemsehl hat über 1500 Extraktionen sowie kleinere chirurgische Eingriffe mit $^1/_2$—$^1/_4$%iger Lösung, die eine vollständige Anästhesie gewährleistete, vorgenommen. Zur Dentin- und Pulpenanästhesie wurden 1 ccm $^1/_2$%iger Lösung lokal injiziert, völlige Anästhesie war nach 5 Minuten erreicht, bei der Pulpenanästhesie unter Mandibularinjektion der $^1/_2$%igen Lösung war die zur Operation notwendige Betäubung nach 10—15 Minuten erreicht. Auch Präger hält die $^1/_2$%ige Lösung, die in ihrer Giftigkeit einer 1%igen Novokainlösung entspricht, für eine ausreichende Konzentration. In der Wirkung kommt sie der 2%igen Novokainlösung gleich. Nur in Entzündungsgebieten, bei denen Anästhetika bekanntlich immer schlechter wirken, mußte zu einer $^3/_4$- oder 1%igen Lösung gegriffen werden. Diese verhalf aber zu einem durchaus befriedigenden Erfolg. Zu einem ebenfalls günstigen Urteil kommen Hirschberg und Hoffmann, die an einem Material von je 250 Patienten ihre Erfahrungen sammelten. Bei größeren Operationen, wie Ausmeißelungen, Resektionen, Zystenexstirpationen usw. beobachtete Hoffmann bei Anwendung einer $^1/_2$%igen bis 1%igen Lösung eine bessere Tiefenwirkung, wie sie auch bereits Laewen bei der Sakralanästhesie gegenüber anderen Anästheticis festgestellt hatte. Nach Untersuchungen an der Kieferstation in der chirurgischen Klinik Wien, über die von Wolf berichtet wird, genügen zur Extraktion 2, zu kleineren chirurgischen Eingriffen 4 bis 8 ccm einer $^1/_2$%igen Lösung, die später sogar durch $^1/_3$%iger ersetzt wurde. Zur Leitungsanästhesie werden

$^2/_3$- bis 1%ige Lösungen mit dem üblichen Adrenalinzusatz vorgeschlagen. Irgendwelche Neben- oder Nachwirkungen, die den Wert des ausgezeichneten Anästhetikums herabsetzen könnten, sind von den genannten Autoren wie auch, soweit mir bekannt ist, aus der allgemeinen Chirurgie, nicht laut geworden. Vielmehr berichtet Hoffmann, daß er den Eindruck gewonnen habe, daß die Wunden viel schneller und reaktionsloser heilten als es bei Anwendung anderer Anästhetika sonst gesehen wurde. Er möchte dieses auf die Reizlosigkeit und vor allem auf die geringe Konzentration, die man benötigt, zurückführen.

Durchweg kam ich mit der $^1/_2$%igen Lösung aus, nur wenn stärkere entzündliche Veränderungen vorhanden waren, bereitete ich mir aus den im Handel befindlichen Tabletten eine $^3/_4$%ige Lösung. Meine Untersuchungen erstrecken sich auf zahlreiche Extraktionen sowie auf kleinere chirurgische Eingriffe, die teils unter Lokal-, teils Infiltrationsanästhesie ausgeführt wurden. Verschiedene Wurzelspitzenresektionen und Zystenoperationen gelangen, ohne daß die Anästhesie irgendwie gestört war. Die Blutung war gering, jedenfalls konnte ich nicht beobachten, daß sie auffälliger gewesen sei als bei anderen Anästheticis. Die Nachschmerzen, die bei Knochenoperationen bekanntlich immer zu den unangenehmen Komplikationen gehören, waren gering. Die meisten Patienten gaben an, nur noch einige Stunden nach der Operation ein dumpfes Gefühl verspürt zu haben. Interessant war, daß Patienten, die länger in meiner Behandlung waren und bereits mehrfach mit anderen Anästheticis lokal betäubt wurden, ohne daß sie es wußten, daß ich einen Wechsel des Anästhetikums vorgenommen hatte, mir berichteten, sie hätten nie so wenig gespürt wie dieses Mal. Die Heilung ging stets glatt vonstatten, da lokale Gewebsreizungen durch Tutokain nicht vorkamen.

Nun ist in der Münch. med. Wochenschr. Nr. 43 vom Jahre 1924 von A. Schwarz ein Todesfall nach Anästhesie der Harnröhre beschrieben worden.

Das Tutokain hat sich bis jetzt als das unschädlichste Mittel erwiesen bei hervorragend guter Anästhesie und dürfte in Verbindung mit einem Nebennierenextrakt bei seiner Reizlosigkeit als relativ unschädlich angesprochen werden. Andererseits sind derartige Fälle wie der genannte nicht maßgebend für die gute oder schlechte Beurteilung eines Mittels, es sei denn, daß man vielleicht die Anwendung der Menge kritisieren könnte. Aus dem Schwarzschen Aufsatz geht auch hervor, daß der Verfasser selbst dem Mittel keinen Vorwurf macht, sondern nur darauf aufmerksam machen will, daß in der Urologie häufig an die Möglichkeit zu denken ist, organminderwertige Kranke, Nephritiker mit hohem Blutdruck oder Prostatiker und andere Kranke mit unter Umständen schwer geschädigten Nieren zur Behandlung zu bekommen. Daraus ergibt sich eine gewisse Vorsicht.

Daß gerade derartige Patienten für die Injektionsanästhesie ungeeignet sind, wissen wir, wie sie auch sonst mancherlei Überraschungen bieten. Wenn ich mir hierzu eine Bemerkung erlauben darf, so kann es nur die sein, daß es mir unerklärlich erscheint, warum das die Resorption verlangsamende Nebennierenextrakt nicht angewandt worden ist, denn gerade die Verlangsamung der Resorption ist ja eines der Hilfsmittel, welches uns in den Stand setzt, wirklich einmal einsetzende bedrohliche Erscheinungen erfolgreich zu bekämpfen. Ich

weiß nicht, ob es in der Urologie üblich ist, die Nebennierenextrakte fortzulassen.

Ich glaube nun, daß auf Grund des Befundes der Todesfall ein unglücklicher Zufall gewesen ist und wahrscheinlich auch bei jedem anderen Anästhetikum eingetreten wäre. Ich habe mich aber im Interesse einer sachlichen Objektivität für verpflichtet gehalten, auch diesen Fall zu erwähnen, ohne mein günstiges Urteil über das Tutokain einzuschränken.

In der Stomatologie haben wir es weder mit solch großen Mengen, noch mit Lösungen ohne Nebennierenextrakt zu tun. Andererseits hat sich in neuerer Zeit der Wunsch nach sofortiger Extraktion der Pulpa bei Pulpitis geregt und gerade für diese Zwecke ist die 1%ige Tutokainlösung zur Injektion wesentlich wertvoller, wie die 4%ige Novokainlösung und schließlich erreichen wir durch Tutokainstäbchen auch bei der freigelegten Pulpa eine sehr schöne Druckanästhesie, die mit den Kokainstäbchen mir nicht immer gelungen ist.

Wenn ich mir auf Grund meiner eingehenden Untersuchung im Verein mit den Ergebnissen meiner Fachkollegen ein Urteil über Tutokain gebildet habe, so geht dies dahin, daß Tutokain wegen seiner frappanten anästhetischen Wirkung und geringen allgemeinen Giftigkeit wie des Fehlens jeglicher Reizerscheinungen das Lokalanästhetikum der Zahnheilkunde zu sein scheint.

Ich kann deshalb das Tutokain nur wärmstens empfehlen und bin überzeugt, daß es jedem Fachkollegen eine wertvolle Bereicherung und Verbesserung seines Arzneischatzes sein wird. Andererseits dürfen wir nicht übersehen, daß es wohlfeiler und ein rein deutsches Präparat ist, das uns unabhängig von der ausländischen Einfuhr macht.

Tutokain-Literatur.

(Bis November 1924.)

Amersbach (Freiburg): Über Lokalanästhesie im Gebiete der oberen Luft- und Speisewege. Laryngologenkongr. Breslau. Zeitschr. f. Hals-, Nasen- u. Ohrenheilk. Bd. 8, S. 310. 1924. — Blum und Glingar: (Aus der urologischen Station des Sophienspitals in Wien.) Anwendung des Tutokains in der urologischen Praxis. Wien. klin. Wochenschrift 1924, Nr. 33, S. 803. — Braun: Tutokain, ein neues Mittel zur örtlichen Betäubung. Klin. Wochenschr. 1924, Nr. 17, S. 730. — Copeland, A. J.: Cocain, Butyn, Tutocain and other local anesthetics. Brit. med. journ. 1924, Nr. 3315, p. 41. — Derselbe: Erwiderung. Brit. med. journ. 1924, Nr. 3318, S. 213. — Düttmann, G.: (Aus der chirurgischen Klinik Gießen [Geh. Med.-Rat Prof. Dr. Poppert].) Über ein neues Lokalanästhetikum: Tutokain. Klin. Wochenschr. 1924, Nr. 31, S. 1401. — Feßler (München): Örtliche Schmerzbetäubung mit Tutokain. 9. Tagung d. Vereinig. bayer. Chirurgen München. 26. Juli 1924. Münch. med. Wochenschr. 1924, N. 32, S. 1112. Orig. in Münch. med. Wochenschr. 1924, Nr. 43, S. 1506. — Finsterer, H. (Wien): Lokalanästhesie mit Tutokain bei großen Bauchoperationen. Wien. med. Wochenschr. 1924, Nr. 18, S. 895. — Fliege (Marburg): Erfahrungen mit Tutokain. Dtsch. zahnärztl. Wochenschr. 1924, Nr. 20, S. 283. — Frere, H.: (Aus der Universitätsaugenklinik der Charité Berlin [Prof. Dr. Greeff].) Tutokain (ein neues Lokalanästhetikum) in der Ophthalmologie. Klin. Wochenschr. 1924, Nr. 28, S. 1269. — Friedländer und Hübler, O.: (Aus der chirurgischen Abteilung des Wilhelminenspitals in Wien.) Über Lokalanästhesie mit Tutokain. Wien. klin. Wochenschr. 1924, Nr. 21, S. 518. — Frisch, B.: (Aus der urologischen Abteilung der allgemeinen Poliklinik in Wien [Prof. Dr. H. Rubritius].) Tutokain in der Urologie. Wien. klin. Wochenschr. 1924, Nr. 35, S. 851. — Gentzsch, A.: (Aus der Universitätsklink für Ohren-, Nasen- und Halskranke in Leipzig [Prof. Dr. Lange]. Tutokain als Oberflächenanästhetikum. Klin. Wochenschr. 1924, Nr. 34, S. 1537. — Grimsehl, H. (Berlin-Tempelhof): Tutokain, ein neues Lokalanästhetikum. Dtsch. zahnärztl. Wochenschr. 1924, Nr. 10. — Haas, A. (München): Die Verwendung des Tutokains in der praktischen Chirurgie. Dtsch. med. Wochenschr. 1924, Nr. 43, S. 1481. — Hanke, V.:

(Aus der Augenabteilung des Krankenhauses Rudolfstiftung in Wien.) Tutokain, ein neues Lokalanästhetikum in der Augenheilkunde. Klin. Monatsbl. f. Augenheilk. Mai-Juni 1924. — Herfarth, H.: (Aus der chirurgischen Universitätsklinik Breslau [Geh.-Rat Prof. Dr. A. Küttner].) Über ein neues Anästhitikum. Bruns' Beitr. z. klin. Chirurg. Bd. 132, S. 161. 1924. — Hesse, E.: (Aus dem pharmakologischen Institut der Universität Breslau.) Fortschritte auf dem Gebiete der Lokalanästhesie. Med. Klinik 1924, Nr. 37, S. 1293. — Heuß, D. H.: (Aus der II. chirurgischen Abteilung des städtischen Rudolf Virchow-Krankenhauses Berlin [Prof. E. Unger].) Erfahrungen mit Tutokain. Med. Klinik 1924, Nr. 22, S. 747. — Hirsch, C.: (Aus der Abteilung für Hals-, Nasen- und Ohrenkranke des Marienhospitals in Stuttgart.) Tutokain als Oberflächenanästhetikum. Dtsch. med. Wochensch. 1924, Nr. 45, S. 1540. — Hirschberg, H.: (Aus der operativen Abteilung des zahnärztlichen Instituts der Universität Leipzig [Prof. Dr. O. Römer].) Tutokain. Ein neues Lokalanästhetikum. Med. Klinik 1924, Nr. 31, S. 1077. — Hoffmann, P. (Berlin-Friedenau): Tutokain-Bayer in der zahnärztlichen Praxis. Zahnärztl. Rundschau 1924, Nr. 35, S. 469. — Kochmann, M. (Halle): Die theoretischen Grundlagen der Lokalanästhesie. Laryngologenkongr. Breslau. Zeitschr. f. Hals-, Nasen- u. Ohrenheilk. Bd. 8, S. 297. 1924. — Krebs, H.: (Aus der Universitätsaugenklinik Bonn [Geh. Med.-Rat Prof. Dr. Römer.]) Tutokain, ein neues Lokalanästhetikum und dessen Anwendung in der Augenheilkunde. Münch. med. Wochenschr. 1924, Nr. 20, S. 646. — Läwen, A. (Chirurgische Universitätsklinik Marburg): Fortschritte in der Sakralanästhesie. Zentralbl. f. Chirurg. 1924, Nr. 19, S. 1000. — Lobmayer, G.: Tutokain, das neue Lokalanästhetikum. 5. Sitzung d. ung. chirurg. Ges. Magyarorszag 13. Sept. 1924. — Lotheisen, G.: (Aus der chirurgischen Abteilung des Franz Josef-Spitals in Wien.) Über Lokalanästhesie mit Tutokain. Wien. med. Wochenschr. 1924, Nr. 18, S. 891. — Marcuse, E.: (Aus der I. chirurgischen Abteilung des Rudolf Virchow-Krankenhauses zu Berlin [Prof. R. Mühsam].) Erfahrungen mit dem neuen Lokalanästhetikum Tutokain. Dtsch. med. Wochenschr. 1924, Nr. 17, S. 539. — Nemann, H. (Wien): Die Lokalanästhesie in der Ohrenheilkunde. Laryngologenkongr. Breslau. Zeitschr. f. Hals-, Nasen- u. Ohrenheilk. Bd. 8, S. 353. 1924. — Praeger, W. (Tübingen): Tutokain, ein neues lokales Anästhetikum. Zahnärztl. Rundschau 1924, Nr. 21, S. 249. — Riedel, G.: (Aus der Universitätsklinik für Hals-, Nasen- und Ohrenkrankheiten Erlangen [Prof. Scheibe].) Über Tutokain in der Rhino-Laryngologie. Münch. med. Wochenschr. 1924, Nr. 24, S. 787. — Schaaf, L.: (Aus der tierärztlichen Fakultät der Universität München.) Tutokain als Lokalanästhetikum bei Haustieren. Münch. tierärztl. Wochenschr. 1924, Nr. 27, S. 595. — Schirokauer, H. (Berlin-Moabit): Tutokain, ein neues Lokalanästhetikum in der Urologie. Therapie d. Gegenw. 1924, Nr. 8, S. 379. — Schneider, O.: (Aus dem zahnärztlichen Institut der Universität München [Geh.-Rat. Prof. Dr. Berten].) Tutokain, eine neues Lokalanästhetikum und seine Anwendung in der Zahnheilkunde. Münch. med. Wochenschr. 1924, Nr. 18, S. 585. — Schönfelder, R.: (Aus der Universitätsaugenklinik Tübingen ([Prof. Dr. W. Stock].) Tutokain, ein neues Lokalanästhetikum in der Augenheilkunde. Münch. med. Wochenschr. 1924, Nr. 38, S. 1321. — Schulemann, W.: Tutokain als Oberflächen- und Infiltrationsanästhetikum. Klin. Wochenschr. 1924, Nr. 16, S. 676. — Schwarz, O. A.: (Aus der urologischen Abteilung der chirurgischen Universitätsklinik Berlin.) Über einen Todesfall nach Anästhesie der Harnröhre mit Tutokain. Münch. med. Wochenschr. 1924, Nr. 43, S. 1507. — Seiffert, A. und W.: Anthon, (Aus der I. und II. Universitäts-Hals-, Nasen- und Ohrenklinik der Charité in Berlin [Geh.-Rat Passow und Prof. v. Eicken].) Tutokain, ein neues Lokalanästhetikum. Dtsch. med. Wochenschr. 1924, Nr. 17, S. 538. — Steichele, H.: (Aus der chirurgischen Abteilung des städtischen Krankenhauses Nürnberg [Prof. Dr. E. Kreuter].) Erfahrungen mit Tutokain. Münch. med. Wochenschr. 1924, Nr. 43, S. 1506. — Stich (Leipzig): Zur Sterilisation lipoidlöslicher Alkaloide in Ampullen. Pharmazeut. Zeit. 1924, Nr. 69, S. 837. — Stüdemann, H.: (Aus der Universitätsaugenklinik Jena [Prof. Dr. A. Brückner].) Tutokain, ein neues Lokalanästhetikum bei Augenoperationen. Klin. Monatsbl. f. Augenheilk. 1924. Mai-Juni. — Suchanek, E.: (Aus der laryngo-rhinologischen Abteilung der allgemeinen Poliklinik [Prof. Dr. H. Marschick] und des rhino-laryngologischen Ambulatorium des Krankenhauses Wieden.) Tutokain, ein neues Lokalanästhetikum in der Laryngo-Rhinologie. Wien. klin. Wochenschr. 1924. Nr. 17, S. 415. — Sybrecht, E.: (Aus der Hals-, Nasen- u. Ohrenklinik des Rudolf Virchow-Krankenhauses Berlin [Prof. Dr. H. Claus].) Tutokain als Schleimhaut anästhetikum. Zeitschr. f. Hals-, Nasen- u. Ohrenheilk. 1924, Bd. 9, S. 34. — Teichert, K.: (Aus der chirurgischen Universitätsklinik zu Königsberg i. Pr. [Prof. Dr. Kirschner].) Tutokain, ein neues Anästhetikum. Münch. med. Wochenschr. 1924, Nr. 32, S. 1097. — Watson-Williams, E. (Bristol): Cocaine substitutes. — Wick, W.: (Aus der Akademie Augenklinik Düsseldorf [Prof. Dr. W. Krauß].) Klinische Versuche mit Tutokain. Klin. Monatsbl. f. Augenheilk. 1924. Bd. 73, S. 198. — Wiedhopf, O.: (Aus der chirurgischen Universitätsklinik Marburg [Prof. Dr. A. Läwen].) Erfahrungen

mit dem neuen Lokalanästhetikum Tutokain (Bayer) bei chirurgischen Operationen. Münch. med. Wochenschr. 1924, Nr. 19, S. 609. — Wolf, H.: Anästhesie mit Tutokain. Mitteilung über die erste Erprobung des Mittels an der Kieferstation der I. chirurgischen Klinik in Wien. Zeitschr. f. Stomatol. 1924, Nr. 7, S. 508.

Aus der Abteilung für Zahn- und Kiefererersatz (Leiter Privatdoz. Dr. Greve) des Zahnärztlichen Institutes der Universiät Breslau (Direktor Prof. Dr. Euler).

Die Molarensenkung in Abhängigkeit von Schneidezahnüberbiß und Kondylenführung

Dr. **Heinz Ziebe,** Assistent der Abteilung.

Mit 3 Abbildungen.

In seiner Arbeit „Über zwei neue Artikulatoren" (Dtsch. Monatsschr. f. Zahnheilk. 1924. H. 15) geht Balters auf die Abhandlung von Schwarze „Über die individuelle Gelenkbahn" ein. Er beschäftigt sich mit den Gedanken Schwarzes hierüber und glaubt, sie dahin verstehen zu müssen, daß Schwarze, wenn er sagt „eine individuelle Gelenkbahn gibt es nicht", damit habe sagen wollen, daß bei totalem Ersatz die Vorschubbewegung zu gering ist, als daß eine Senkung des Kiefers durch die Vorwärtsbewegung der Kondylen praktisch zu erkennen wäre, weil die wohl vorhandenen, aber geringen Maße durch die Nachgiebigkeit der Kieferschleimhaut und des Gelenkes sich nicht nachweisen lassen, darum auch Messungen der Kondylenbahn für totalen Ersatz nie so fehlerfrei ausgeführt werden können, daß sie der Wirklichkeit entsprechen und daß bei der Gesamtbeweglichkeit der Stücke ihnen nicht solche Bedeutung zukommt, als daß sie hätten festgestellt werden müssen. Diese Auffassung sucht Balters zu stützen und durch rechnerische wie zeichnerische Darstellung zu erhärten. Leider ist ihm dabei ein Fehler unterlaufen, so daß seine Ausführungen nicht unwidersprochen bleiben dürfen.

Als richtig muß bei der Balterschen Rechnung zugegeben werden, daß wir die Erhebung des Drehpunktes über der Kauebene bei der Rotationsbewegung vernachlässigen dürfen, weil die Veränderung, die die Senkung der Molaren dadurch erfährt, nur sehr minimal ist. Für die weiteren Erörterungen wollen wir daher an der Balterschen Annahme festhalten, daß der Drehpunkt für die Kieferöffnungen in der Höhe der Kauebene läge. Unter dieser Voraussetzung können wir weiter mit Balters die Entfernung des Schneidezahnpunktes vom Drehpunkt mit 10 cm, die Entfernung der Molaren vom Gelenk mit 6 cm, die Öffnungshöhe mit 0,2 cm annehmen und die Senkung der Molaren auf 1,2 mm errechnen (Balters Abb. 10, S. 369). Die Rechnung Balters stimmt aber nicht mehr in dem Augenblick, wo er eine Verschiebung des Kondylus auf der geneigten Fläche des Tuber articulare annimmt. Die Senkung, die er für die Molaren errechnet, entspricht nur dem Weg zwischen den Strecken $B J_1$ und $T J_1$ seiner Abb. 11 (s. Abb. 1), während tatsächlich die Molaren die Entfernung der Strecke $T J_2$ von der Strecke $B J_1$ zurücklegen; das Maß von 0,8 mm entspricht also nur der Vergrößerung der Kondylen-

senkung, die sie dadurch erfährt, daß der Kondylus sich nicht einfach dreht oder horizontal vorwärts gleitet, sondern sich an einer geneigten Fläche abwärts verschiebt. In dem von ihm gewählten Beispiel der Neigung der Kondylenbahn um 45° hätte eine genauere Betrachtung der Abb. 11 schon gezeigt, daß bei einer Senkung des Kondylus um 2 mm (gleichschenkliges rechtwinkliges Dreieck) und einer Senkung des Schneidezahnpunktes um 2 mm auch alle zwischen ihnen liegenden Punkte sich um 2 mm senken müssen. Die Strecke J_2 T muß parallel J_1 C sein, also müssen sich auch die Molaren insgesamt um 2 mm

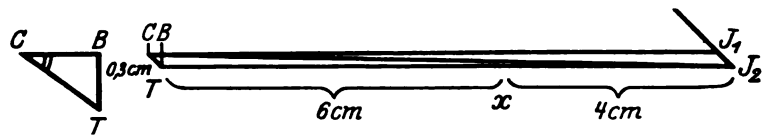

Abb. 1.

senken (1,2 + 0,8 = 2 mm). Die Senkung, die die Molaren durch die für die Überwindung des Schneidezahnbisses erforderliche Rotation erfahren, tritt in jedem Falle ein. Senkt sich auch der Kondylus an der geneigten Fläche des Tuber articulare, so muß die durch Rotation bedingte Molarensenkung noch vergrößert werden. Ohne Zuhilfenahme goniometrischer Funktionen läßt sich die Molarensenkung genau nicht errechnen. Graphisch können wir aber die Lage des Kondylus genau bestimmen, damit auch die Lage und Senkung der Molaren. Die folgenden Zeichnungen veranschaulichen das (siehe Abb. 2 und 3).

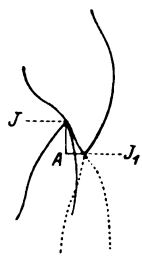

Abb. 2.

Zur Erreichung der Vorbißstellung muß sich der untere Schneidezahn von J nach J_1 bewegen. Würde nur eine Rotation des Unterkiefers um das Kondylenzentrum stattfinden, so würde sich J auf einem Kreisbogen von J nach A bewegen, dessen Länge zur Überwindung der Überbißhöhe von 2 mm auch ziemlich genau 2 mm betragen würde, da wir ein hinreichend kurzes Stück eines Kreises mit hinreichend großem Radius praktisch als gerade auffassen dürfen. Um nach J_1 zu gelangen, muß J nach Zurücklegung des Weges J A noch den Weg A J_1 bewältigen. Um die Lage von J_1 bestimmen zu können, müssen wir also noch das Maß für A J_1 kennen, oder den Winkel, den J J_1 mit J A bildet. J_1 muß dann auf dem freien Schenkel des Neigungswinkels der Schneidezahnbahn, der an C J in J angelegt ist, liegen und zweitens auf dem freien Schenkel des rechten Winkels, der an J A in A angetragen ist. Da die Entfernung des Kondylenzentrums vom Scheidezahnpunkt erhalten bleiben muß, muß mit dem Einsetzen der Translation des Schneidezahnpunktes von A nach J_1 auch eine Verschiebung des Kondylus einsetzen, und zwar entlang der geneigten Fläche der Tuber articulare. Wenn der Schneidezahnpunkt sich von A nach J_1 bewegt hat, ist der geometrische Ort für den Kondylus also gegeben durch den freien Schenkel des Neigungswinkels der Kondylenbahn und durch den Kreis, der die gegebene Entfernung des Schneidezahnpunktes vom Kondylus zum Radius hat.

Die Konstruktion geht also folgenden Weg, wenn der Überbiß 2 mm, die Neigung des Schneidezahnweges 60° und die der Kondylenbahn 30° betragen:

Auf der Strecke C J sei C das Kondylenzentrum, J der Schneidezahnpunkt, M der Molarenpunkt (s. Abb. 3). Um C schlage ich mit C J einen Kreisbogen, trage auf ihm von J die Strecke von 2 mm ab, deren anderer Endpunkt A sei; dann lege ich an die Verlängerung von C J in J den Winkel von 60° und an J A in A einen rechten Winkel an; der Schnittpunkt der freien Schenkel beider Winkel ist dann J_1. Nunmehr lege ich an C J in C den Winkel von 30° an und schlage mit der Entfernung C J um J_1 den Kreis, der den freien Schenkel des Winkels von 30° in C_1 schneidet. C_1 entspricht dann der Stellung des Kondylus nach der Vorbißbewegung. Da nun der Molarenpunkt auf der geraden Verbindung des Kondylenpunktes mit dem Schneidezahnpunkt liegend angenommen war, verbinde ich C_1 mit J_1 und schlage mit J M um J_1 den Kreis, der $J_1 C_1$ in M_1 schneidet. Verbinde ich nun M_1 mit M, so erhalte ich den Weg, den der Molarpunkt zurückgelegt hat und die Größe der Molarensenkung, wenn ich von M auf C J die Senkrechte fälle, der $M_1 M_2$ entsprechen möge.

Da wir es meist mit einer erheblich größeren Molarensenkung zu tun haben, als der von Balters errechneten, wie wir gesehen, so sind natürlich auch alle weiteren Schlüsse, die er aus seiner Rechnung zieht, hinfällig. Wenn sich bei der Nachgiebigkeit der Schleimhaut und des Gelenkes bei der immerhin noch

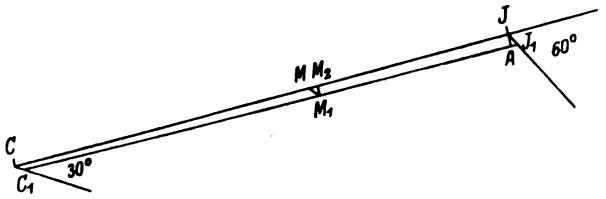

Abb. 3.

geringen Größenordnung der Zahlen für die Molarensenkung aus ihnen auch nicht die Steilheit der Kondylenbahn exakt errechnen läßt — das schiene mir zu weit gegangen — so scheint es mir zumindesten nicht zulässig, die Gelenkbahn ein für allemal als horizontal anzunehmen. Und damit erhebt sich natürlich sofort die Forderung als Folgerung hieraus, daß wir bei der Herstellung von Prothesen die Neigung der Kondylenführung individuell berücksichtigen müssen, wenn wir sie zu vollkommenster Leistung befähigen wollen. Wenn Köhler bereits der Ansicht Balters entgegengetreten ist, daß es eine individuelle Kondylenführung nicht gebe, so muß ich mich dem vollinhaltlich anschließen.

Das Resultat, das wir auf Grund geometrischer Konstruktion gewonnen haben, wird aber noch weiter dadurch beeinflußt, daß beim natürlichen Unterkiefer die Verhältnisse nicht so einfach liegen. Der Kondylus stellt ja nicht nur einen Punkt, sondern einen Körper dar, und zwar ebenso wie das Tuber articulare einen Körper von geometrisch unbestimmter Oberfläche, worauf Greve in einer in der Dtsch. zahnärtl. Wochenschr. erscheinenden Arbeit hinweist. Zwischen beiden Teilen brauchen sich nicht dauernd dieselben Punkte als führende gegenüberzustehen, sondern der Führungspunkt kann und wird dauernd wechseln. Damit ist die Führung eine raumläufige und es genügt nicht, sich von der individuellen Gelenkführung ein Bild zu machen dadurch,

daß man die Bewegung eines Punktes auf eine Ebene projiziert. Wie Schröder betont hat, lassen sich mit Artikulatoren, die auf diesem Prinzip beruhen, im Munde des Patienten wohl dieselben Bewegungen störungslos wiedergeben, die in der Aufnahmeebene liegen (Artikulator von Amoedo, Christensen), nicht aber diejenigen, die aus dieser Ebene herausführen. Er hat auch bereits die Ansicht Schwarzes zurückgewiesen, daß die Senkung der Kondylen lediglich durch den Schneidezahnüberbiß geleitet werde. Neben den Zahnreihen sind die Kondylen selbständige individuelle raumläufige Führungen. Sie müssen daher bei der Anfertigung von vollwertigen Prothesen auch als solche Berücksichtigung finden.

Zu Ludwig Köhlers Erwiderung auf meine Arbeit „Über zwei neuere Artikulatoren".

Von

Dr. **Wilhelm Balters**, Bonn.

In Heft 23 vom 1. Dezember 1924 erwidert Herr Köhler auf meine oben genannte Arbeit. Ich hatte ursprünglich die Absicht, auf diese Erwiderung nicht einzugehen. Die bereits veröffentlichten „Bemerkungen" von Prof. Schröder-Berlin zu Köhlers Artikel veranlassen mich aber auch meinerseits zu Köhlers Erwiderung Stellung zu nehmen, ehe „die ausführliche und noch nicht abgeschlossene Darstellung" Köhlers erscheint.

Köhler zitiert mich in folgender Weise: „Balters behauptet: „Eine individuelle Kondylenbahn gibt es nicht" und „die Aufzeichnung der Gelenkbewegung ist direkt falsch, weil durch die Einschaltung der Meßapparate eine Bißerhöhung hervorgerufen wird". Beides ist falsch.

Mein Text lautet: „Eine individuelle Kondylenbewegungsbahn des Kiefers gibt es also nicht; diese ist vielmehr durch die Zähne (Höckergestaltung, Zahnbogenform, Zahnhöhe-Alveolarabstand) und den Abstand vom Gelenk bestimmt," und weiter bei der Besprechung des partiellen Ersatzes: „Die Aufzeichnung der Gelenkbewegung direkt ist entweder falsch, weil durch die Einschaltung der Meßapparate eine Bißerhöhung hervorgerufen wird, oder zu umständlich, wenn dieser Fehler durch Umbau der Apparatur behoben werden soll. Einfacher ist es die Bewegung des zahntragenden Teiles festzustellen."

Wie zu ersehen ist, hat Köhler meine Worte abgeändert wiedergegeben und durch Fortlassung der Nachsätze und Umstellung ihren Sinn entstellt. Das was Köhler als meine Worte wiedergibt, habe ich nicht gesagt. Was ich wirklich ausgeführt habe, ist eigentlich zu selbstverständlich, um näher erörtert zu werden. Daß das Tuberculum articulare eine Neigung gegen die prothetische Ebene hat und behält, „auch dann, wenn keine Zahn- oder Schablonenführung vorhanden ist", werde ich nie bestreiten. Aber daß es keine „individuelle Kondylenbewegungsbahn" innerhalb der Artikulationsweite gibt, bei der der Kondyl sich so sicher und individuell bestimmt in seiner Bahn bewegt, wie die Eisenbahn in ihren Schienen, sondern daß diese wie oben geschrieben auch durch andere

Faktoren bestimmt wird, daran halte ich fest. Ich habe unterschieden zwischen einer direkten und einer indirekten Aufzeichnung der Gelenkbewegung. Daß die Aufzeichnung „direkt falsch" sei, habe ich aber nicht behauptet, sondern von der „direkten Aufzeichnung" gesagt, daß die entweder falsch oder zu umständlich sei.

Weiter schreibt Köhler: „Drittens stützt sich Balters auf Arbeiten von Schwarze und Christiansen." Von diesen schreibe ich: „Da solche Arbeiten geeignet sind, bei weniger Eingeweihten und Urteilsmächtigen ..... falsche Vorstellungen wachzurufen, und zu falschen Schlüssen zu verleiten ..... soll im Zusammenhang dieser Arbeit auch auf diese beiden Artikel von Schwarze und Christiansen eingegangen werden, um darzulegen, was diese Arbeiten wollten und vor allem um zu zeigen, wie notwendig die theoretische Grundlage zur praktischen Arbeit ist."

Den vierten Einwand, daß ich mich auf die Veröffentlichung von Schröder stütze, will ich gerne auf mich nehmen. Im übrigen hat hierauf Prof. Schröder in Heft 1, Dtsch. Monatsschr. f. Zahnheilk. 1925 geantwortet.

Der wirkliche Grund der Veröffentlichung Köhlers scheint mir aus dem letzten Abschnitt hervorzugehen, wo Köhler sagt: „Diesen kurzen Hinweis glaube ich einer ausführlicheren noch nicht abgeschlossenen Darstellung vorausschicken zu müssen, nicht nur um den Praktiker die Gewißheit zu geben, daß die von Gysi eingeführten einfachen Arbeitsmethoden durch die neuen Arbeiten in keiner Weise an Wert verloren haben, sondern um aus persönlicher Erfahrung zu betonen, daß die Gysische Methode der einzig sichere und bewährte praktische Weg ist. Wer diese Methode erlernt hat, wird erstaunt sein, welcher Grad von Präzision sich damit bei der Prothesenartikulation erreichen läßt."

Daß die Sorge, die Verdienste unseres Altmeisters geschmälert zu sehen, wirklich unbegründet ist, sollten Köhler neben den häufigen Hinweisen auf Gysi meine Worte in Nr. 10, Dtsch. zahnärztliche Wochenschr. 1924 gesagt haben:

„daß der Artikulator in der Hand des Praktikers beste Resultate nur bei Kenntnis der unübertroffenen Forschungsresultate Gysis ergibt".

Buchbesprechungen und Einzelreferate.

Konservierende Zahnheilkunde.

Müller (Basel): **Die Verwendung des kolloidalen As_2O_3 zur Devitalisation der Pulpa.** (Schweiz. Monatsschr. f. Zahnheilk. 1924, Nr. 6.)

Der Grund, weshalb man für das Arsen nach Ersatzmitteln sucht, liegt in seiner Giftigkeit. Bei seiner Verwendung erheben sich folgende Fragen: Wieviel muß man verwenden, um die Devitalisation zu erreichen? Wielange darf es ohne Schaden für die Wurzelhaut liegen? Was wird aus dem eingeführten Arsen und wohin gelangt es? Eine sichere Dosierung gewährleistet nur ein festes Produkt in Tabletten, wie z. B. das kolloidale As_2O_3, das bei Berührung mit der Pulpa aus der Tablette heraus und in das Gewebe hineindiffundiert. Die einzelnen Pulpen reagieren sehr verschieden auf kleine Dosen. Die sichersten Erfolge erreicht man mit 0,00079—0,0009, eine Dosierung, die auch bei metallischem As genügt.

R. Hesse (Döbeln).

Johanna Dornseiffer (Wiesbaden). **Die Elektrophorese in der Zahnheilkunde.** (Zahnärztl. Rundschau 1924, Nr. 28.)

Eine sehr entschiedene Kritik der Arbeit Tritschlers „Die Elektrophorese in der Zahnheilkunde" (Dtsch. Zahnheilk. H. 57), zu der die Verfasserin durch ihre Arbeiten im Institut für animalische Physiologie an der Universität Frankfurt a. M. ein Amt hat.

Sie vermißt mit Recht, einmal in der Literatur Tritschlers sehr wichtige Gesichtspunkte, zum andern größere experimentelle Grundlagen.

Die ausgezeichneten Untersuchungen der Verfasserin müssen im Original nachgelesen werden, da ein Referat ihnen aus Platzmangel nicht gerecht werden kann. Ihr Ergebnis ist, daß „geeignete Substanzen unter Vermittlung des elektrischen Stromes schneller eindringen als durch Diffusion. Diese Beschleunigung ist aber nicht so beträchtlich, daß die kataphoretische Einführung von Medikamenten sehr wesentliche praktische Erfolge verspricht. Die praktische Anwendung der Kataphorese setzt eine gründliche Kenntnis der bestehenden physikalischen Verhältnisse voraus." E. Schottländer (Berlin).

Müller (Basel): **Beitrag zur medikamentösen Beeinflussung von Granulomen.** (Schweiz. Monatsschr. f. Zahnheilk. 1924, Nr. 5.)

Bei allen infizierten Wurzelkanälen ist die Ursache zur Bildung eines Granulomes gegeben, das eine ständige Quelle der Infektion und eine Gefahr für den ganzen Organismus sein kann. Müller hat nun versucht, die Granulome medikamentös zu beeinflussen, indem er die Wurzelkanäle mit Aqua regia, Antiformin und H_2O_2 auswäscht und bis zum Foramen erweitert. Zur Desinfektion des Kanales verwendet man Formaldehyd von energischer Wirkung, wie z. B. das Asphalin vom Maillart. Nach der Desinfektion legt man eine Asphalineinlage und Zinkoxydverschluß, die man nach 2—3 Tagen erneuert. Die zweite liegt 8 Tage an Ort; ihr folgt eine dritte für 2—3 Wochen, dieser eine weitere für einen Monat. Eine Röntgenaufnahme zeigt, daß nach dieser Zeit eine Beeinflussung der Größe des Granuloms erfolgt ist. Es heilt nach weiteren Einlagen in monatlichen Zwischenräumen ganz aus. Hierauf folgt die Wurzelfüllung, bei einwurzligen Zähnen mit Triopaste, bei mehrwurzligen mit Albrechtscher Wurzelfüllung. Diese Methode ist besonders in solchen Fällen am Platze, wo eine radikal chirurgische Behandlung nicht in Frage kommt. R. Hesse (Döbeln).

Péter: Über die Wirkung des Chinins auf die Zahnpulpa. (Zeitschr. f. Stomatologie. 1923. Heft 3.)

Bei der Abtötung der Pulpa hat Péter Versuche mit einem Chininpräparat angestellt, das aus folgenden Bestandteilen zusammengesetzt ist: Chininum hydrochl., Tragacanth, Creosot. Nach einem kurzen Eingehen auf das Nercozidin und einige Cininderivate wendet sich der Verf. zur Schilderung der pharmakologischen Wirkung des Chinins, das eine dem Arsen ähnliche nekrotisierende Wirkung auf die Gewebe ausübt. Péter wendet es insbesondere bei heftiger akuter Pulpitis an, indem er ein stecknadelkopfgroßes Stück dieser Paste einlegt und mit Fletcher oder auch nur mit Watte verschließt. Er kommt auf Grund seiner Beobachtungen zu dem Ergebnis, daß das Chinin nicht imstande ist, die arsenige Säure beim Abtöten der Pulpa zu ersetzen. Auch nach Einwirkung von mehreren Wochen ist die Pulpa noch im weitaus größten Teil der Fälle empfindlich, blutend und lebend. Dagegen übt Chinin eine schmerzstillende Wirkung auf die entzündete Pulpa in vollem Maße aus. Bei den zur Anwendung gelangenden Mengen ist die Paste ein völlig reizloses, unschädliches Medikament, so daß ein Verirren kleiner Partikel auf die Schleimhaut oder Verschlucken derselben keine schädliche Wirkung nach sich zieht. R. Hesse (Döbeln).

Schröder: Einfluß der Folienform auf die Festigkeit der Zinn-Silberamalgame unter Berücksichtigung von Goldzusätzen. (Schweiz. Monatsschr. f. Zahnheilk. 1924, Nr. 10.)

Gleichzeitig mit der in der Überschrift angedeuteten Aufgabe will Schröder den Einfluß des Goldzusatzes auf die Festigkeit der Amalgame untersuchen. Der 1. Teil behandelt das Fließen der Amalgame, der 2. Teil die Prüfung der Druckfestigkeit, der 3. Teil die Schlagfestigkeit. Der Einfluß des Goldzusatzes auf die Festigkeit der Zinn-Silberamalgame bedingt eine Verstärkung von höchstens 0,5%. Eine Erhöhung des Goldzusatzes bis 20% bewirkt eine Verschlechterung aller für uns in Frage kommenden Eigenschaften.

Dieses Ergebnis wird durch eine ganze Anzahl von Tabellen und Diagrammen bewiesen, die hier aus Mangel an Raum nicht wiedergegeben werden können.

R. Hesse (Döbeln).

Klinische Zahnheilkunde.

Hans Scherbel (Leipzig). **Konservierende oder chirurgische Wurzelbehandlung?** (Zahnärztl. Rundschau 1924, Nr. 29.)

Die Erkenntnis der Unzulänglichkeit unserer Wurzelbehandlungsmethoden vom wissenschaftlichen Standpunkt ist das Merkmal der augenblicklichen zahnhärztlichen Ära. Die

ernstesten Forscher und Praktiker arbeiten an der Lösung dieses Problems. Prinz hat durch eine äußerst subtile Technik sehr beachtenswerte Erfolge im Röntgenbilde zeigen können. Scherbel nennt aber den Ausruf Weskis allzu emphatisch, wenn dieser Forscher sagt: Das Symptom einer neuen Zeit pocht an die Tore und kündet das Ende der chirurgischen Ära der Zahnheilkunde an. Messer und scharfe Löffel entgleiten von selbst der Hand des Zahnarztes, wenn das, was ein einzelner (Jörgensen-Bergen) an Technik der Wurzelfüllung zu leisten in der Lage ist, sich zu allgemeiner Methode ausgebildet hat.

Scherbel sieht mit Recht dieses Ziel noch in weiter Ferne und will unter keinen Umständen vorläufig die Wurzelspitzenresektion missen. (Unter den heutigen Verhältnissen wird diese Methode der Wurzelbehandlung, die eigentlich allein den anatomischen Verhältnissen des Objekts gerecht wird, viel zu wenig geübt. Der Ref.)

E. Schottländer (Berlin).

Egger: Ein Fall von Nichtanlage aller 4 Canini. (Schweiz. Monatsschr. f. Zahnheilk. 1924, Nr. 7.)

Egger zeigt an Hand von Modellen und prachtvollen Röntgenaufnahmen einen seltenen Fall, der neben anderen Anomalien der Zahl das Fehlen sämtlicher vier bleibenden Eckzähne aufweist, ein Vorkommnis, das bisher bestritten worden ist. Der Patient, um den es sich handelt, ist 18 Jahre alt; sein jüngerer Bruder hat die oberen Eckzähne in Schrägstellung retiniert, ein zweiter Bruder hat normale Zahnverhältnisse.

R. Hesse (Döbeln).

Karl Greve (Breslau): **Schädigungen bleibender Zähne durch das Milchgebiß.** (Zahnärztl. Rundschau 1924, Nr. 27.)

Der etwas allgemein gehaltene Titel der Arbeit wird im ersten Abschnitt derart umschrieben, daß gemeint sind „alle krankhaften oder anormalen Erscheinungen der zweiten Dentition, die auf außergewöhnliche Zustände an einzelnen Milchzähnen oder an ihrer Gesamtheit zurückgeführt werden können". Die Bißanomalien infolge von Veränderungen am Milchgebiß werden nicht erörtert. Greve bespricht, durch einige Fälle beleuchtet, folgende Gruppen derartiger Schädigungen:

1. Schädigungen der Milchzahnwurzeln ziehen die darunter liegenden Keime der bleibenden Zähne direkt in Mitleidenschaft oder ein von den Milchzähnen ausgehender Prozeß trifft durch die Umgebung hindurch die bleibenden Zähne. (Die oft beobachtete Kontaktkaries der Prämolaren, die entsteht, wenn die Approximalflächen dieser Zähne beim Durchbruch in das Niveau kariöser Milchzähne rücken, wird nicht erwähnt. D. Ref).

2. Schädigungen traumatischen Ursprungs, wenn durch Fall oder Stoß Milchfrontzähne in die Alveole hineingestoßen werden, wodurch es leicht zu Verlagerungen oder Verstümmlungen der bleibenden Keime kommen kann.

Nach Greve ist die völlige Retention eines bleibenden Zahnes nicht selten die Folge eines derartigen, oft vergessenen Traumas. Er berichtet auch über einen histologischen Befund, wonach die Verkalkungsstörung nicht nur den Schmelz, sondern auch das Dentin betroffen hat — starke Vermehrung der Interglobularräume.

Die praktische Schlußfolgerung der Ausführung ist, daß eine frühzeitige Behandlung des Milchgebisses ihren großen Wert in prophylaktischer Beziehung hat.

E. Schottländer (Berlin).

Kieffer: Beitrag zur Frage der zahnärztlichen Lokalanästhesie. (Schweiz. Monatsschr. f. Zahnheilk. 1924, Nr. 7.)

Kieffer befaßt sich in dieser kleinen Arbeit mit den Fällen, in denen nach der Anästhesie sog. Nachwehen eintreten. Die Schuld hieran liegt entweder an der nicht immer einwandfreien Injektionsflüssigkeit, oder an Gewebsverletzungen mechanischer Natur (Einspritzung unter zu starkem Druck), oder an Gewebsreizungen thermischer Natur (Injektionsflüssigkeit besitzt nicht Körpertemperatur). Um diesem dritten Übel vorzubeugen, hat Kieffer einen Injektotherm ersonnen, der die Flüssigkeit auf Körpertemperatur bringt und gleichzeitig als Sterilisator dient. Der im Bilde vorgeführte Apparat kann mit drei Spritzen beschickt werden

R. Hesse (Döbeln).

Gorse und Ginestet: Zahnhaltige Zyste des Unterkiefers. (La Rev. de Stomatol. 1924, Nr. 9.)

Im vorliegenden Fall war es unmöglich die Zyste in der üblichen Weise herauszuschälen, einmal, weil sie einen Weisheitszahn umschloß, der völlig entwickelt war und ganz normal auf dem Alveolarfortsatz ruhte, sodann weil die Lage der Zyste an sich sehr ungünstig war. Der Ursprung der Zyste ist in diesem Falle in den oberflächlichsten Elementen des epithelialen Gewebes zu suchen. In allgemeiner Anästhesie wurde die Zystenhöhle eröffnet und der Zahn mit großer Mühe extrahiert, wobei ein Teil der Zystenwand mitentfernt wurde. Nach zweitägiger Tamponade verlief die Heilung in normaler Weise.

Anschließend hieran berichten Retterer und Coustaing über ein Lymphangio-Endotheliom bei einem $14^1/_2$jährigen Knaben, das sich zu einem zystischen Myxosarkom umbildete. Nach der Operation vernarbte die Wunde normal. Da es nicht möglich ist, die histologischen Schnitte hier zu reproduzieren, ohne die ein volles Verständnis nicht möglich ist, beschränke ich mich auf diesen kurzen Hinweis. (D. Ref.) R. Hesse (Döbeln).

Meißner: Eine neue Zahnzange. (La Rev. de Stomatol. 1924, Nr. 8.)

Die von Berten und Partsch erfundenen modernen Zangen haben Meißner Anregung zu einer Modifikation gegeben. Seine Zange hält in bezug auf die Länge die Mitte zwischen den beiden genannten, ihre Branchen bleiben auf einer Länge von 5 cm in Kontakt, divergieren erst dann auf 2 cm, um sich allmählich wieder zu nähern. Mit dieser Zange kann man, so meint der Erfinder, bei der Extraktion die Gegenzähne besser schonen und einen größeren Überblick erzielen. R. Hesse (Döbeln).

Merville und Pommay: Betrachtungen über Steinbildungen der Glandula submaxillaris. (La Rev. de Stomatol. 1924, Nr. 6.)

Das klinische Bild der submaxillaren Lithiasen tritt in zwei so verschiedenen Arten auf, daß Irrtümer nicht ausgeschlossen sind. Man kennt die einfache und die komplizierte Lithiase, die gutartig und bösartig vorkommt. Bei der einfachen Art besteht keinerlei Entzündung, aber ein Hindernis für den Speichelabfluß, so daß es zur völligen Retention kommen kann. Im letzteren Fall bestehen dann auch dauernd leichte Schmerzen in der Gegend der Drüse und des Whartonianschen Kanales.

Zahlreicher sind die komplizierten Formen, weil sie wegen der Beschwerden, die sie verursachen, häufiger zur Behandlung kommen. Hier spricht man von einer Whartonitis, die sich zur Periwhartonitis komplizieren kann. Die Infektion erfaßt schließlich die Drüse und führt zur Fistelbildung. Heftige nach dem Ohre und dem Massetergebiet ausstrahlende Schmerzen und Trismus sind Begleiterscheinungen. Für alle hier angeführten Möglichkeiten bringen die Verf. ein großes Material von Beobachtungen. Wie alle Lithiasen, scheinen auch die submaxillären eine latente, mehr oder minder lange Phase darzustellen, die sich bis auf 30 Jahre erstrecken kann. Sie scheinen das männliche Geschlecht leichter zu befallen, als das weibliche. Die komplizierten Lithiasen können Adenophlegmonen, Neoplasmen, Phlegmonen oder Aktinomykose vortäuschen. In allen Fällen muß zur Sicherstellung der Diagnose die Radiographie herangezogen werden. R. Hesse (Döbeln).

Schoenbeck: Einige Bemerkungen zum Zahnsteinlösungsvermögen der Zahnpasten. (Zahnärztl. Rundschau 1924, Nr. 28.)

Verfasser findet durch die Ergebnisse einer sehr mühevollen Arbeit Türkheims (Zahnärztl. Rundschau 1924, Nr. 26) seine Ansicht bestärkt, daß der Wert der Zahnpasten lediglich in ihrer mechanisch reinigenden Wirkung läge. E. Schottländer (Berlin).

Paradentose.

Keller: Die chirurgische Behandlung der Paradentosen. (Schweiz. Monatsschr. f. Zahnheilk. 1924, Nr. 6.)

Keller versucht in aller Kürze eine Darstellung zur Bekämpfung der marginalen Erkrankungen des Alveolarfortsatzes und die Richtlinien für eine genaue Diagnose und Indikationsstellung zu geben. Er fußt dabei auf der von Weski bekanntgemachten Klassifikation der marginalen Paradentosen: a) Totalatrophie, b) Partialatrophie mit ihren Untergruppen. Die Beherrschung dieser bereits bekannten Einteilung gewährleistet eine sichere Diagnose. Die subjektiven Erscheinungen sind: Lockerwerden der Zähne, Blutungen aus dem Zahnfleisch. Für den objektiven Befund ist das Röntgenbild maßgebend. Der allgemeine Status ist abhängig von exogenen Faktoren (Lues, Gicht, Chlorose usw.) und endogenen Faktoren (Stomatitiden, Gingivitiden, Überlastungserscheinungen usw.). Alle partialen Atrophien müssen chirurgisch behandelt werden, wenn man einen Dauererfolg erzielen will. Zur radikal-chirurgischen Behandlung, die im einzelnen erläutert wird, tritt die Fixation, die stets in Gestalt von Schienung eintreten soll, wenn die Hälfte der Alveole geschwunden ist. Ein Stützapparat muß folgende Bedingungen erfüllen: Er darf die Interdentalräume nicht verdecken, um ein absolutes Sauberhalten der Zähne und des Zahnfleisches zu ermöglichen. Er muß normale Funktionen gewährleisten und kosmetisch einwandfrei sein. R. Hesse (Döbeln).

Retterer: Histologische Begleiterscheinungen der Alveolarpyorrhöe. (La Rev. de Stomatol. 1924, Nr. 7 u. 8.)

Die von Retterer angestellten Versuche wurden an Zähnen und Kiefern von Schimpansen vorgenommen, deren Gebisse von Alveolarpyorrhöe (A.P.) befallen waren. Bei Berücksichtigung aller über die A.P. bestehenden Theorien kommt der Verf. zu folgenden

Schlüssen: 1. Es handelt sich um eine Erkrankung, hervorgerufen durch Ernährungsstörungen; 2. um eine lokale Affektion; 3. um eine allgemeine Infektion, verursacht durch pathogene Mikroben. Indem Retterer seine Beobachtungen, die er bei verschiedenen Tiergattungen, gemacht hat, heranzieht, spricht er zuerst über das Zahnfleisch und die interdentale Zahnfleischbrücke, sodann über die Verletzungen des Ligamentum circulare, endlich über den Zahnstein und dessen Einfluß auf die A.P. Hieran schließen sich kritische Betrachtungen, die darin gipfeln, daß der Verf. sagt, das Übel nehme seinen Ursprung von der interdentalen Zahnfleischbrücke aus, die infolge der mechanischen Aktion eine verminderte Vitalität aufweist, welche durch Bestehen von Zahnstein noch erhöht werde. Der einmal begonnene Degenerationsprozeß befällt nach und nach das ganze Zahnfleisch, das locker und schlaff wird und nähert sich mehr und mehr den Nachbargeweben am Alveolarrand und Zahnhals (Ligamentum). Die intrabukkalen Mikroorganismen spielen bei der Entstehung und Fortentwicklung der A.P. eine erhebliche Rolle. Sie bedingen die Zerstörung des Lig. circ. die Resorption des Kieferknochens und schließlich den Zahnausfall.

R. Hesse (Döbeln).

Jomini: Beitrag zum experimentellen Studium des Goldenbergschen Vakzines in der Alveolarpyorrhöe. (Schweiz. Monatsschr. f. Zahnheilk. 1924, Nr. 8.)

Zunächst spricht der Verf. über die Vakzinetherapie im allgemeinen, sodann über ihr Verhalten zur Alveolarpyorrhöe und über die Behandlung derselben mit dem Stockvakzin von Goldenberg. Die Versuche geben Jomini Veranlassung zu hoffen, daß die Anwendung des Goldenbergschen Vakzines Allgemeingut werden möge, denn die örtlichen Vakzinetherapie ist bei Behandlung der Alveolarpyorrhöe unbedingt erforderlich. Die bisher gemachten Versuche ermutigen zu weiteren Fortsetzungen. Das Ziel dieser Therapie muß sein: Erhöhung der Widerstandskraft der Gewebe, Bekämpfung des mikrobischen Charakters dieser Affektion, bis die gelockerten Zähne wieder fest geworden sind, bis die Kaufähigkeit wieder erlangt ist und die normalen Zustände wiederhergestellt sind.

R. Hesse (Döbeln).

Technische Zahnheilkunde.

Steiger: Befestigungsmöglichkeiten partieller zahnärztlicher Prothesen im Munde. (Schweiz. Monatsschr. f. Zahnheilk. 1924, Nr. 9.)

Für die partiellen Prothesen stellt Steiger folgende Definition auf: Eine Teilplattenprothese ist ein Zahnersatz, der auf den Kieferweichteilen und an einigen natürlichen Zähnen verankert, den Kaudruck auf die ersteren überträgt und über den von der Natur für Kronen vorgesehenen Raum hinausgeht. An die partiellen Prothesen sind folgende Forderungen zu stellen: a) einheitliche Geschlossenheit des Systems; b) Verankerung auf der Schleimhaut und den Ankerzähnen ohne Überlastungen; c) Übertragung des Kaudruckes auf das Kiefertegment; d) Unabhängigkeit des künstlichen Zahnersatzes von der Größe der natürlichen Zahnkrone. Als Verankerungsmöglichkeiten kommen demnach in Frage: Breite Goldblech-, halbrunde Goldplatindrahtklammern, Goldringe über Kronen, Richmondkronen, Carmichaelkronen, bei geneigten Zähnen Schiebekonstruktionen. Letztere werden bildlich in den mannigfaltigsten Formen dargestellt.

R. Hesse (Döbeln).

Eugen Brill (Berlin): **Neue Vorbereitungsmethoden von Kronen und Brückenpfeilern.** (Zahnärztl. Rundschau 1924, Nr. 27.)

Eine der neuerdings so häufigen Empfehlungen der Jacketkrone, deren Herstellungsart Brill auch bei Goldarbeiten in Anwendung gebracht wissen will.

E. Schottländer (Berlin).

Ackermann: Beitrag zum Studium des Zahnkautschuks und seiner Vulkanisation. (Schweiz. Monatsschr. f. Zahnheilk. 1924, Nr. 9.)

Ackermanns Ausführungen lehnen sich in vielen Punkten eng an diejenigen von Wirtz in Nr. 3 dieser Zeitschrift an, indem auch er feststellt, daß die gewöhnliche Methode des Vulkanisierens nicht mehr ausreicht. Insbesondere wünscht er verschiedene Kautschuksorten zu verwenden und zwar:

	Gaumenplatte	Zahnfleisch	Crampons	Diatorics
bei vollständigem oberen Gebiß	rot oder braun	rosa	rot oder braun	rosa oder rot
bei partiellem Gebiß	schwarz	rosa	rot oder braun	rosa
bei unterem Gebiß	rot oder braun	rosa	rot oder braun	rosa oder rot

Beim Vulkanisieren benutze man harten Gips, weite Küvetten und vulkanisiere bei einem Gebiß mittlerer Dicke 40 Minuten bei 160—165° C; bei einem ganz dicken Gebiß 20 Minuten länger in Dampf, nicht in Wasser. Bei 100° lasse man Luft zutreten, indem man das Ventil 2 Minuten öffnet.

(R. Hesse Döbeln).

R. Wirz: Der Einfluß der Vulkanisation des Zahnkautschuks auf dessen Festigkeit. (Schweiz. Monatsschr. für Zahnheilk. 1924, Nr. 3.)

Auf Grund zahlreicher Versuche mit verschiedenen Kautschuksorten, bei abweichender Vulkanisationsdauer und veränderten Hitzegraden kommt der Verf. zu dem Ergebnis, daß eine große Abhängigkeit zwischen der Art der Vulkanisation und der Festigkeit des Kautschuks besteht. Um diese Festigkeit zu beurteilen, hat Wirz einen besonderen Apparat ersonnen, der ihn in die Lage versetzt, zu behaupten, daß die Angaben amerikanischer Autoren Trugschlüsse sind, wenn sie erklären, die Vulkanisation müsse langsam und bei niedriger Temperatur (Maximalgrenze 160° C Manometertemperatur) erfolgen. Derartig vulkanisiertes Material ist mit der Hand leicht zu biegen, eine Konsistenz, die durchaus nicht die von uns erstrebenswerte ist, weil sie nicht mehr mit Festigkeitslehre in Einklang zu bringen ist. Bedingt doch schon eine kleine Spannung (z. B. der Kaudruck) eine verhältnismäßig große momentane Deformation. Die Tatsache, daß der Alveolarrand bei Prothesenträgern oft atrophiert, läßt die Frage gerechtfertigt erscheinen, ob diese Alveolaratrophie nicht eine Druckatrophie ist, hervorgerufen durch den Kaudruck und vergrößert durch ein schlecht vulkanisiertes und schlecht elastisches (deformiertes) Ersatzstück. Eine natürliche Folge ist dann der häufige Bruch in der Medianebene des Gaumens.

Diese Feststellungen haben Wirz zu folgendem Arbeitsgang gedrängt: Man lasse die Temperatur rasch von 0—130° C steigen, bei 100° ist das Ventil 1—2 Minuten zu öffnen. Dann lasse man langsam von 130—165° C steigen in 40 Minuten und vulkanisiere 75 Minuten. Die Temperaturablesungen sollen am Manometer erfolgen, und die Küvette ist im Dampf zu vulkanisieren. Nach Abdrehen des Gases warte man, bis der Manometer auf 0 gesunken ist. Bei dieser Methode kann man bestimmt ein homogenes elastisches Vulkanisationsprodukt erwarten.

Literatur.

Bach: Handbuch der Zahnersatzkunde. 2. verb. Aufl. 1918. — Gysi: Kautschukvulkanisation. Schweiz. Monatsschr. f. Zahnheilk. 1921. Nr. 2. — Hoepke: Festigkeitslehre. Buchhandlg. d. literar. Monatsberichte Berlin-Steglitz 1904. — Hütte: Des Ingenieurs Tagebuch. — Paetz: Bestimmung des spezifischen Gewichtes von Zahnkautschuk und eine einfache Versuchsmethode zur Ermittlung der Bruchfestigkeit dieses Materiales in Beziehung zum Vulkanisationsprozeß. Dtsch. zahnärztl. Wochenschr. 1921. Nr. 44. — Snow: The Behavior of India Rubber during vulcanisation. The Dental Digest 1920. — Turner: American Text-Book of Prosthetic Dentistry. Third Edition. — Wilson: A Manual of Dental Prosthetics. Fourth and revised Edition.

R. Hesse (Döbeln).

Röntgenologie.

Die Röntgenstrahlen und ihre Anwendung. Von Dr. med. **G. Bucky.** 2. vermehrte und verbesserte Auflage. Mit 95 Abbildungen im Text und auf 4 Tafeln (120 S.) kl. 8. (Aus Natur und Geisteswelt. Sammlung wissenschaftlicher-gemeinverständlicher Darstellungen Bd. 556.) Geb. Mk. 1,60. Verlag von B. G. Teubner in Leipzig und Berlin 1924.

Das Buch zerfällt in sieben Hauptabschnitte und behandelt zunächst in sehr übersichtlicher Weise alles Wissenswerte über Atome und Ionen. Der spezielle Teil befaßt sich mit der Entstehung der Röntgenstrahlen, den gashaltigen und gasfreien Röntgenröhren und schließt mit dem Kapitel hochgespannte Ströme. Der dritte und vierte Teil bringt die technische Gestaltung der Röntgenapparatur und die Natur der Röntgenstrahlen. Daran anschließend werden im fünften Teil die erforderlichen Hilfsapparate besprochen. Der sechste Teil erläutert die praktische Anwendung der Röntgenstrahlen in der Medizin zu diagnostischen und therapeutischen Zwecken. In einem kleinen Abschnitt ist auch der zahnärztlichen Röntgenologie gedacht. Leider ist das Kapitel etwas lückenhaft ausgefallen. Komisch wirkt für den Fachmann der Satz: „Der Sitz der Plomben im Zahnkanal wird auf dem Bilde sofort klar". Das Kapitel Röntgentherapie hat wohl mehr Interesse für das allgemeine Wissen als für den Praktiker. Der siebente Abschnitt befaßt sich mit der anderweitigen Anwendung der Röntgenstrahlen in Wissenschaft, Technik und in Kriminalfällen. Der Inhalt des Buches ist äußerst klar, der Stil flüssig und nicht ermüdend und es kann wohl jeder, der sich mit der theoretischen Röntgenologie befassen will, vieles aus dem Büchlein lernen. Die Ausstattung ist gediegen und der Preis angemessen.

Leix (München).

Philipp (Dülken): **Beitrag zur Behandlung der Aktinomykose mit Röntgenstrahlen.** (Zahnärztl. Rundschau 1924, Nr. 30.)

Heilung zweier Fälle von Aktinomykose der Kiefer. Beide Male im Abstande von 10 Tagen zwei Bestrahlungen mit 35% Holfelder Einheitsdosis, 0,5 mm Kupfer + 3 mm Aluminium-

filter, Fokusabstand 30 cm, Feldgröße 6 mal 8. Instrumentarium Neo-Intensiv Veifawerke, Fürstenau-Coolidge-Röhre A.E.G. Type II.

Vor der Einwirkungsmöglichkeit auf das Kehlkopfgewebe wird eindringlichst gewarnt.

E. Schottländer (Berlin).

Bercher und Bretton: Die Radiographie der Kinngegend. (La Rev. de Stomatol. 1924, Nr. 10.)

Die Erforschung der Symphyse des Kinnes ist noch nicht sehr häufig vorgenommen worden, obwohl die Verletzungen dieser Gegend nicht selten sind. Es handelt sich hier nicht so sehr um die Entzündungserscheinungen und Schwellung im Symphysengebiet als vielmehr um Verletzungen, wie Brüche durch Stoß oder Schlag. Für die Radiographie kommen zwei intrabukkale Methoden in Betracht mittels Zahnfilm und intrabukkalem Film in der Okklusionsebene. Für die Radiographie der Kinnsymphyse gibt es zahlreiche Indikationen. Sie gestattet es uns, unumgänglich notwendige Kenntnisse zu erlangen, die wir auf einem anderen Wege nicht erhalten können. Die gewöhnlichen Methoden reichen hierzu allerdings nicht aus. Wir bedürfen zweier Aufnahmen, einer, die die hintere Ansicht der Symphyse wiedergibt, und einer, die das horizontale Bild zeigt. Für diese letztere wenden wir die intrabukkale Methode an. Die Ausführung dieser Methode wird praktisch an einer Anzahl vorzüglicher Aufnahmen gezeigt.

R. Hesse (Döbeln).

Pharmakologie.

Hans Keßler (Frankfurt a. M.). **Veramon in der Zahnheilkunde.** (Zahnärztl. Rundschau 1924, Nr. 30.)

Das von dem Prager Pharmakologen Starkenstein komponierte Veramon beruht auf dem Bürgischen Arzneimittelkombinationsprinzip. Seine Bestandteile sind das Pyramidon der Antipyrinreihe und das Veronal der Alkoholreihe. Durch die Kombination wird die analgetische Wirkung des Pyramidons erhöht, die somnifere des Veronals herabgesetzt.

Keßler gab Veramon 0,4 bei dem reichen Material des Frankfurter Universitätsinstitutes in zahlreichen Fällen, teils vor operativen Eingriffen zur Unterstützung der Anästhesie, teils nachher zur Verhütung des Nachschmerzes. Die Erfolge waren durchwegs gute. Eine weitere Indikation zur Anwendung des Mittels gaben ab: Dolor post extractionem, Periodontitis, Periostitis, neuralgiforme Schmerzen. Bei dieser Gruppe wurden Kontrollversuche mit Trigemin, Antineurin, Pyramidon und Treupelschen Tabletten gemacht, die eine überragende Wirkung des Veramon ergaben. Nur zwei Fälle von neuralgiformen Schmerzen, die wahrscheinlich echte Neuralgien waren, erwiesen sich auch gegen Veramon als refraktär.

E. Schottländer (Berlin).

Kneucker: Kollaps nach Novokain. (Zeitschr. f. Stomatologie. 1923. Heft 3.)

Kneucker greift auf eine Arbeit Chaims (Zahnärztl. Rundschau 1922. Nr. 52) zurück, der dort auf Grund seiner Beobachtungen gegen die Anwendung der 4%igen Novokainlösung spricht. Kneucker betont, daß die niedrigdosierten Novokain-Adrenalin-Lösungen oft versagen und dann durch die 4%ige Lösung ersetzt werden müssen. Dieses gilt besonders für die chirurgischen Eingriffe in der Gegend der ersten Molaren des Oberkiefers. Betreffs der Kollapszustände kann man oft schwer sagen, ob solche üble Zufälle gerade auf die Einwirkung des Anästhetikums oder auf das Nebennierenpräparat oder auf sonstige schädigende Einwirkung zurückzuführen sind. Der Verf. schildert einen Fall, bei dem ein Kollaps bei Anwendung der 2%igen Lösung eintrat. Man muß die Widerstandsfähigkeit der Patienten, die individuelle Leistungsfähigkeit des Herzens, das Vorhandensein innerer Erkrankungen, das Heer der Nervenkrankheiten, Erschöpfungszustände mancherlei Art, Schlaflosigkeit, mangelhafte Ernährung und den Nervenschock berücksichtigen. Daß mancher Kollaps in seinen Ursachen ungeklärt bleibt, erhärtet der Verf. an einem besonders instruktiven Falle. Der extremste Fall ist natürlich der Tod unter Kollapserscheinungen. Hierbei darf man nicht vergessen, daß der Herztod, wie er den Patienten zufällig auch auf der Straße erreicht, auch gerade in dem Moment eintreten kann, wo der Patient beim Arzt weilt, ja dann gerade vielleicht noch eher, weil die nervöse Erregung das an und für sich schon schwache Herz erst recht in seinen letzten Kräften erschöpft.

Demnach muß man bei leidenden Patienten mit der Dosierung aller Medikamente vorsichtig sein, zweifellos ist es aber gleichgültig, ob man einem solchen Patienten $^1/_2$-, 1-, 2- oder 4%ige Lösung injiziert. Zum Schluß betont Kneucker nochmals, daß die Beurteilung, welche Ursache in letzter Linie einen Kollaps hervorruft, durchaus nicht so einfach ist, wie es auf den ersten Blick erscheinen könnte.

R. Hesse (Döbeln).

Kleine Mitteilungen.

Zentralverein Deutscher Zahnärzte.

Zur Aufnahme in den Z. V. D. Z. haben sich weiter gemeldet die Herren:

1. Barthelmae, Dr., Köln a. Rh., Kaiser Wilhelm-Ring 14.
2. Bloch, Karl Dr., Charlottenburg, Bismarkstr. 81.
3. Doczi, Edmund Dr., Budapest IV, Teréz Körut 40/42.
4. Fuchs, Dr., Grimma Sa., Leipzigerstr. 19.
5. Hansen, W. Dr., Stettin, Grabowerstr.35.
6. Hammer, H. Dr. Potsdam, Kaiser Wilhelmstr. 56.
7. Hey, Adolf, Dr., Wilmersdorf, Uhlandstraße 63.
8. Japsen, Paul, Dr., Hamburg, Neuer Wall 55/57.
9. Knab, Paul Dr., Köln a. Rh.-Mühlheim, Wallstr. 46.
10. Köhler, Johannes Dr., Hainichen Sa., Marktstr. 2.
11. Outzen, Helmuth Dr. Flensburg, Holm 27.
12. Plehn, M. Dr., Darmstadt, Neckarstr. 8.
13. Peter, K. Dr., Egeln (Bez. Magdeburg), Breiteweg 14.
14. Specht, Dr., Lüdgendortmund.

Weitere Aufnahmegesuche bittet der Unterzeichnete baldigst einzureichen.

Einspruch gegen die Aufnahme muß spätestens vier Wochen nach der ersten Veröffentlichung an den 3. Vorsitzenden Herrn Zahnarzt Dr. Addiks, Hannover, Schiffgraben 24, erfolgen. Satzungsexemplare können erst nach erfolgtem Neudruck versandt werden.

Die diesjährige Hauptversammlung findet in Hannover vom 10. bis 13. Sept. 1925 statt.

Vorträge für dieselbe bitten wir bis spätestens 15. Juli 1925 beim 1. Vorsitzenden, Herrn Prof. Dr. Walkhoff, Würzburg, zahnärztliches Universitätsinstitut, anzumelden.

Die Manuskripte derselben müssen bis 10. August 1925 an den 3. Schriftführer, Herrn Zahnarzt Dr. Fehr, Berlin W 35, Karlsbad 22 eingesandt werden.

Darmstadt, 15. Februar 1925.
Waldstraße 34.

Der Vorstand des Z. V. D. Z.
i. A.: Köhler, 1. Schriftführer.

Folgende Mitglieder sind ohne Angabe der Adresse verzogen und nicht zu ermitteln. Wir bitten die Mitglieder, die Angaben über die Anschriften der betreffenden Kollegen machen können, diese unverzüglich dem unterzeichneten Kassenführer zu übermitteln.

Namen	frühere Anschrift	Namen	frühere Anschrift
de Beauclair	Freiburg i. B,.	Kitterle	Köln a. Rh.
Becher, W.	Gummersbach (Köln).	Lecke, Joh.	Berlin-Steglitz.
Bolten, C. W.,	Husum.	Lesser, A.	Berlin, vorher Leipzig.
Dickoré	Gelsenkirchen.	Ossenbühl	Düsseldorf.
v.Freyberg-Eisenberg	Berlin W 50.	v. Putiatyki	Lissa.
Flemmer,	Odessa.	Schmid, H. R.	Frankfurt a. M.
Hagenauer	Straßburg i. E.	Schmidt, Herm.	Saarbrücken.
Hübsch	Freiburg i. Br.	Schreiter, R.	Eckernförde.
Hesse, Fr.	Mainz.	Schreiter, R.	Leipzig.
Kahn, Frl. Minna	Freiburg i. Br.	Bannog	Saarbrücken.
Forkel	Wörishofen.	Monkhorst	Hamburg.

Döbeln, 15. Februar 1925.
Bahnhofstr. 8.

Dr. R. Hesse, 1. Kassenführer.

Für die Schriftleitung verantwortlich: Dr. A. Rohrer in Hamburg.
Verlag von Julius Springer in Berlin W. — Druck der Univ.-Druckerei H. Stürtz A.G., Würzburg

Deutsche Monatsschrift für Zahnheilkunde, 1925, Heft 8. 15. April.

[Aus der chirurgischen Universitätsklinik Bonn (Direktor: Geheimrat Prof. Dr. Garrè) und aus der zahnärztlichen Universitätsklinik Bonn (Direktor: Prof. Dr. Kantorowicz)].

Die Kieferosteomyelitis der Kinder und Säuglinge und ihre Folgen.

Von

Dr. **Wilhelm Balters**, Oberassistent und Hilfslehrer der Universitätsklinik Bonn.

Mit 23 Abbildungen.

Zwei in der Chirurgischen Klinik in Bonn zur Beobachtung gekommene Fälle von Osteomyelitis der Kiefer bei einem Säugling von 4 Wochen und einem $2^1/_2$jährigen Kinde waren für mich die Veranlassung, mich mit der Osteomyelitis der Jugendlichen zu befassen. Dabei traf es sich glücklich, daß mir ein Fall von einer abgeheilten Osteomyelitis bei einer 17jährigen, die in der 10. Lebenswoche erkrankt war, die Gelegenheit gab, die Folgen der frühen Osteomyelitis zu studieren. Bei der Forschung nach den anatomischen Grundlagen für den in der Literatur angegebenen verschiedenartigen Verlauf der Erkrankung in der Säuglings- und Jugendzeit gegenüber dem gewohnten Bild beim Erwachsenen stieß ich auf überraschende, wenig bekannte anatomische Verhältnisse. Ich hielt es darum für lohnend, bei der Veröffentlichung der Fälle und der Wiedergabe der Literaturberichte auch die mit dem zunehmenden Alter wechselnden anatomischen Verhältnisse an den Kieferknochen zu beschreiben und als Grund für die verschiedenen Erscheinungen darzulegen. Es stellte sich beim Studium der Literatur auch als notwendig heraus, auf die Veröffentlichung von Zarfl, der die gleiche Erkrankung als sequestrierende Zahnkeimentzündung beschreibt, einzugehen und sie kritisch zu beleuchten, weil die andersartige Bezeichnung dazu verführt, die sequestrierende Zahnkeimentzündung als besondere Erkrankung neben der Osteomyelitis der Kiefer aufzufassen, was der Sammlung von jugendlichen Osteomyelitisfällen wenig dienlich ist. — Ich gebe also zunächst die Krankengeschichten der beiden Fälle wieder, beschreibe dann nach Darlegung der interessanten anatomischen Grundlage in Zusammenfassung der Literaturberichte die Ätiologie, den klinischen Verlauf und die Therapie der jugendlichen Osteomyelitis und gehe am Schlusse auf die Folgen der jugendlichen Osteomyelitis und deren Therapie im Alter ein.

Fall I.

Bei einem 4 Wochen alten Knaben, der in der 2. Woche ein „Gerstenkorn" am rechten Auge (Oberlid) bekam, trat über Nacht eine Schwellung der linken Gesichtshälfte zuerst zwischen Auge und Nase auf, die dann bis zum Tage der Einlieferung in die chirurgische Klinik 3 Tage bestand. Seit der Erkrankung war das Kind sehr unruhig, trank aber gut (Brustkind). Die Geburt des Kindes war nicht schwer. Wochenbett o. B. Nabelwunde o. B. Brust der Mutter o. B. Keine Ernährungsstörungen. Der Mund wurde nie ausgewischt.

Befund: Die linke Gesichtshälfte des kräftigen Kindes ist, wie auf Abb. 1 zu sehen, am Tage der Einlieferung in die chirurgische Klinik, stark geschwollen, besonders die

Oberkiefergegend. Das linke Auge ist durch Schwellung des Ober- und Unterlides geschlossen. Der Bulbus ist leicht vorgetrieben. Bewegungen o. B. Tränensack o. B. Die Inspektion der Mundhöhle zeigt außen am Alveolarbogen zwei Fistelöffnungen, wovon die vordere in nächster Nähe des Lippenbändchens, die hintere ungefähr in der Gegend der Milchmolarenanlage mündet. Aus beiden Fisteln, insbesondere aus der hinteren, entleert sich gelblicher, ziemlich dünnflüssiger Eiter, stärker bei Druck auf die Maxilla. Mit der Sonde kommt man von beiden Fisteln aus ca. 1 cm tief auf rauhen Knochen, und zwar in zwei dicht übereinanderliegenden Buchten, Zeitweise stoßen sich mit dem Eiter auch feine Gewebsfetzen ab. Der Gaumen weist auf der linken Seite eine Schwellung auf, die sich bis auf den weichen Gaumen erstreckt und in welcher Fluktuation ausgelöst werden kann. Tp. 39,3. — Bei der spezialärztlichen Untersuchung durch den Rhinologen ergibt sich, daß Nase und Tränensack ohne Befund sind. Die spezialzahnärztliche Untersuchung stellt die Diagnose: Zahnkeimgangrän.

Am Nachmittage der Einlieferung erfolgt eine Operation in Äthernarkose. Die beiden Fisteln werden durch einen Schnitt über dem Alveolarbogen verbunden. Das Periost wird mit dem Raspatorium nach oben von der Maxilla gelöst, und die Zahnkeime, in welche die Fisteln hinaufführen, werden mit dem scharfen Löffel ausgeräumt. Dabei wird schwammiges nekrotisches Gewebe sowie ein Milchmolar entfernt. Beim Längsschnitt über den harten Gaumen links entleert sich ebenfalls Eiter; der Knochen erweist sich aufgerauht. Die Höhlen werden tamponiert und feuchte Verbände angelegt.

a b

Abb. 1.

Wenn auch das Allgemeinbefinden sich bessert und die Schwellung in der Oberkiefergegend etwas zurückgeht, so fällt die Temperatur doch nicht ab. Sie steigt sogar am 3. Tage nach der Operation auf abends 40°. Der Bulbus ist deutlich hervorgetrieben. Die Schwellung am inneren Augenwinkel gegen die Nase zu wird stärker, so daß der Bulbus nach außen verlagert ist. Eine zweite Operation wird notwendig.

Bei der Eröffnung der unteren Orbitalgegend in Äthernarkose entleert sich bei der Durchtrennung der Orbitalfaszie und stumpfen Vordringen medial vom Bulbus schon in geringer Tiefe gelblicher, ziemlich dicker Eiter, bei dessen Abfluß der Bulbus sofort zurücksinkt. Im weiteren Verlauf fällt die Temperatur bald kritisch ab. Die Eiterung ist reichlich sowohl aus der Orbita wie aus der Wunde am Alveolarbogen, die fast daumennagelgroß ist und in der sich ein nekrotisches Knochenstück erkennen läßt, das aber noch nicht sequestriert ist. Die in Eiter schwimmende Eckzahnanlage läßt sich leicht entfernen. Bei gutem Allgemeinzustand wird das Kind auf den dringenden Wunsch der Mutter vom 10. Tage ab ambulant behandelt.

Nachdem im weiteren Verlauf aus der Wunde oberhalb des Alveolarbogens ein gut erbsengroßer Sequester des Oberkieferknochens extrahiert wurde, und ein kleinerer Sequester aus der Orbitalwunde sowie ein größerer aus der Gegend des harten Gaumens sich löste, wird die Eiterung geringer und rauher Knochen läßt sich nicht mehr feststellen. Die Wunde am Infraorbitalbogen schließt sich dann; nur eine geringe Konjunktivitis links bleibt bestehen. Die Tränensackgegend zeigt noch Rötung. Bei Druck auf die Gegend entleert sich aus den Tränengängen kein Eiter. Es stoßen sich noch zwei kleine Sequester ab, einer bukkal und einer palatinal.

Die Schwellung unter dem inneren Augenwinkel besteht noch immer, bei Druck in dieser Gegend und Streichen nach abwärts läuft Eiter aus der Wunde stärker ab. Das Kind wird wegen einer Mastitis purulenta der Mutter nicht mehr gestillt. Seit 8—10 Tagen, 3 Wochen nach der Entlassung, trinkt das Kind Kuhmilch, ist ruhig und nimmt zu. 3 Wochen später läßt sich aus den Fistelöffnungen am linken Alveolarbogen, von denen die eine nach oben, gegen die Maxilla, die andere gegen den harten Gaumen zuführte, kein Eiter mehr ausdrücken. Die linke Hälfte des harten Gaumens ist noch deutlich vorgewölbt und ziemlich derb. Mit der Sonde kommt man in die Öffnungen nicht mehr hinein. Die Tränensackgegend bleibt immer noch etwas vorgewölbt. Auch besteht noch leichte Konjunktivitis des linken Auges. Die Wimpern sind durch eitriges Sekret verklebt. Die Nasenatmung des Kindes ist rasselnd. Eine Asymmetrie des Gesichtes ist nicht festzustellen.

Die Abb. 2 zeigt das Kind 2 Jahre später und die Abb. 3 die inzwischen erfolgte Entwicklung der Kiefer. Im Unterkiefer sind die Milchschneidezähne und die ersten Milchmolaren durchgebrochen und symmetrisch angeordnet. Im Oberkiefer finden wir auf der linken Bildseite die gleiche Anzahl Zähne durchgebrochen, wie im Unterkiefer. Auf der rechten Bildseite ist jedoch nur der mittlere Milchschneidezahn und die Spitze des in seiner Entwicklung gestörten und völlig verfärbten 1. Milchmolaren zu erkennen, die beide nicht symmetrisch zur Gegenseite stehen. Die Form des Kieferbogens weist in der Horizontalen

Abb. 2.

Abb. 3.

eine leichte Eindellung auf, die sich jedoch nicht in den Gesichtszügen des Kindes ausprägt. Außer dem Fehlen des seitlichen Milchschneidezahnes, des Milcheckzahnes und der Verkümmerung des inzwischen entfernten ersten Milchmolaren und der Eindellung zeigt sich kein größerer Substanzverlust und eine darauf zurückzuführende Asymmetrie des Gesichtes.

Fall II.

Ein $2^1/_2$ Jahre altes Mädchen, das bis vor 4 Tagen stets gesund gewesen, erkrankte plötzlich mit 40° Fieber, das zwei Tage anhielt. Es trat gleichzeitig eine Schwellung und Rötung der Oberlippe, linken Wange und Augenlider in genannter Reihenfolge ein, die nach Angabe der Mutter nach 3 Tagen etwas zurückging, wogegen aber das linke Auge stärker vortrat. Wegen der Schwellung der linken Gesichtshälfte sowie der Umgebung des linken Auges, deutlichem Exophthalmus sowie stärkerer Eiterentleerung aus dem linken Nasenloch überwies der behandelnde Arzt das Kind mit der Diagnose: Infraorbitalabszeß mit Eiterentleerung durch den Ductus lacrymalis (?) zur klinischen Behandlung, und zwar der Augenklinik. Diese übergab den Fall der chirurgischen Klinik mit der Diagnose: Entzündlicher Exophthalmus, ausgehend von einer Oberkieferentzündung bei noch freien Augenbewegungen.

Der Befund bei der Aufnahme in der chirurgischen Klinik zeigt die linke Gesichtshälfte des dem Alter nach gut entwickelten und ausreichend ernährtem Kinde von der Schläfe bis an den Unterkieferrand stark geschwollen und die Nasolabialfalte verstrichen. Es besteht Protrusio bulbi mit gleichzeitiger Verdrängung nach oben. Die Augenlider sind etwas gerötet. Der Bulbus selbst ist frei. Die Palpation ergibt eine derbe, mäßig schmerzhafte Infiltration der Wange. Stärkere Schmerzhaftigkeit besteht bei Druck etwas unterhalb

Ursachen der Erkrankung. Die letzte Ursache der Erkrankung liegt immer darin, daß Eiterreger, Streptococcus oder Staphylococcus aureus, entweder in den Kieferwulst oder in das Knochenmark eindringen.

Der Sitz der Erkrankung ist Oberkiefer oder Unterkiefer. Das Lebensalter ist frühestes Säuglingsalter.

Zarfl findet es jedoch unerklärlich, warum gerade das früheste Säuglingsalter so bedeutend überwiegt. Es mag sein, daß die besondere Neigung dieser Altersperiode zum Gesichtsrotlauf und zur Stomatitis zur Erklärung herangezogen werden kann. Aber auch die eitrige Osteomyelitis des Oberkiefers, die zweithäufigste Grundlage für Zahnkeimentzündungen, scheint nach all dem in diesen frühen Abschnitten des Säuglingsalters, häufiger zu sein, als in irgendeiner anderen Altersstufe, denn Kieferosteomyelitis muß im allgemeinen als eine seltene Erkrankung bezeichnet werden.

Verlauf der Erkrankung. Die von der phlegmonösen Entzündung betroffenen Weichteile gehen rasch in Nekrose über, schmelzen eitrig ein und bald darauf wird der Zahnkeim abgestoßen. Das soll nach Zarfl oft nur vom Morgen bis zum Abend währen.

In der Regel sterben die Kinder an den Folgen der septischen Allgemeininfektion, ehe Ausheilung in den erkrankten Alveolen eintritt.

In all diesen Fällen erkrankt zuerst der Kieferknochen. Es finden sich Eiterherde im Knochenmark, die zu schwerer Schädigung des Knochens führen und mit Schwellungen der Gesichtsweichteile einhergehen können. Die eitrige Entzündung greift im weiteren Verlaufe auf das Innere der Alveole über und es kommt zur Auftreibung des Alveolarfortsatzes, zu Rötung und Schwellung am Schleimhautwulst.

Die Ausstoßung von Knochensequestern geschieht durch Fistelöffnungen, wodurch der Eiter in den Tränenkanal, die Nasenhöhle oder durch die Gesichtshaut nach außen durchbrechen kann. Der Verlauf ist ein langwieriger.

Krankheitserscheinungen. Die sequestrierende Zahnkeimentzündung verläuft wohl meist mit hohem Fieber.

Swoboda erwähnt noch, daß in drei von sechs Fällen Gangrän eingetreten sei, die sich durch Fötor zu erkennen gab. Zarfl hat keine feststellen können. Er hält darum die Gangrän keineswegs als zum Wesen der in Rede stehenden Erkrankung gehörig.

Er ist somit auch gegen die Bezeichnung gangränöse Zahnkeimentzündung oder Osteogingivitis gangraenosa neonatorum, sondern möchte dafür sequestrierende Zahnkeimentzündung im frühesten Säuglingsalter als Bezeichnung für diese Erkrankungsform wählen und empfehlen.

Diagnose. Wir werden eine Zahnkeimentzündung mit Sicherheit annehmen, wenn an umschriebener Stelle der Schleimhaut der Schleimhautwulst zerstört und ein Zahnscherbchen bloßgelegt ist oder das geschlossene Zahnsäckchen als zystenartiges Gebilde vorliegt.

Das Vorhandensein einer Fistel im Zahnfleischwulste, welche in das Innere der Alveole führt, spricht für Zahnkeimentzündung auf osteomyelitischer Grundlage.

Prognose ist in allen Fällen sehr ernst. Nur ein einziger Fall ist in Heilung übergegangen. Beim osteomyelitischen Typus ist Heilung höchstens dann zu

erwarten, wenn die eitrige Entzündung des Knochens begrenzt ist, der Knochenherd spontan nach außen durchbricht oder durch frühzeitiges chirurgisches Eingreifen bloßgelegt wird, so daß die Entzündungsprodukte freien Weg zum Abfluß haben.

Beim phlegmonösen Typus ist die Möglichkeit einer Heilung näher liegend, wenn der auf die Mundhöhle beschränkte Prozeß einer erfolgreichen Behandlung zugänglich ist.

Für die Behandlung der die Mundschleimhaut befallenen Erkrankung bei der Osteomyelitis kommt nur der chirurgische Eingriff in Frage, d. h. Herd bloßlegen und Eiterabfluß nach außen verschaffen.

Wie aus diesen Darlegungen klar hervorgeht, handelt es sich bei der von Zarfl angegebenen Erkrankung immer um eine Entzündung, die sekundär den Zahnkeim befällt, nachdem primär die Umgebung von dieser Entzündung befallen ist, und zwar entweder der Alveolarkamm oder der Kieferknochen. Dabei kann es zu der Sequestration der Zahnkeime kommen. Sie erklärt sich durch die durch die Entzündung unterbrochene Ernährung und Entwicklung der Zahnanlage, die zum Fremdkörper wird, und als solcher die Ausstoßung erfährt. Zarfl sagt selbst: Es kann geschehen, daß sich die Zahnkeime an entzündlichen Prozessen beteiligen, welche in ihrer Nachbarschaft ablaufen und dabei in so hohem Grade erkranken, daß sie völlig zerstört und aus dem Kiefer ausgestoßen werden. Würde demnach die Erkrankung einen Kiefer befallen, in dem keine Zahnkeime vorhanden sind, dann würde sich ein Symptomenkomplex entwickelt haben, welcher der primären Erkrankung von Zarfls sog. Zahnkeimentzündung zukäme, und zwar der zum Bild einer lokalen oder hämatogenen Osteomyelitis gehörige. Unter anderem würde es dabei evtl. zu zahlreichen Knochennekrosen gekommen sein, die später als Sequester abgestoßen worden wären. Zahnkeime können natürlich nicht abgestoßen werden, da sie nicht vorhanden sind, wohl aber Zähne. Nun denken wir aber nicht daran, etwa die Osteomyelitis des Oberkiefers als sequestrierende Zahnentzündung zu bezeichnen oder die Osteomyelitis femoris als sequestrierende Osteomyelitis des Femurs. Denn die Sequestration bildet nur ein Symptom der Erkrankung, das aber nicht unbedingt zu ihr gehört, wie etwa auch die Weichteile dabei geschwollen sein können, es aber nicht in jedem Falle sein müssen. So wird es auch Zahnkeime geben, die von der Entzündung befallen werden, aber nicht sequestrieren, wobei die Bezeichnung sequestrierende Zahnkeimentzündung dann nicht zutreffend wäre. Die Entzündung und evtl. Sequestration der Zahnkeime ist also ein Symptom, das zur Osteomyelitis der Säuglinge und Kinder gehört, weil der Kiefer im Kindes- und Säuglingsalter ein Gerüst von über und nebeneinander gelagerten Zahnkeimen bildet und jede Knochenaffektion auch die Zahnkeime befallen muß. Es ist aber nicht zweckmäßig, die Erkrankung nach diesem einen Merkmal zu benennen, einem Merkmal, daß sie in einer höheren Altersstufe nicht mehr aufweisen kann, weil keine Zahnkeime mehr vorhanden sind. Vielmehr ist es richtig, die Erkrankung so zu benennen, daß ihr Wesen damit gekennzeichnet ist. Kieferosteomyelitis der Säuglinge und Kinder — gleichgültig welchen Ursprungs sie ist und welchen Verlauf sie nimmt. — Vorteile bietet die Bezeichnung sequestrierende Zahnkeimentzündung keinesfalls. Sie hat nur den Nachteil,

der Alveolarfortsatz erhöht sich mit dem Wurzelwachstum, unter und hinter den Milchzähnen entwickeln sich Zahnkeime. Trifft in dieser Zeit die Keime eine entzündliche Erkrankung, so ist der Weg nach oben völlig verlegt, für die Sekrete steht als Abfluß nur der Weg zur Seite offen. Je nach der Höhe der Umschlagfalte wird dieser Weg gewählt werden. Hier kommt nun hinzu, daß die Umschlagfalte um so höher ansetzt, je zeitlich länger der Zahn durchgebrochen ist, somit, da die Frontzähne zuerst durchbrechen, die Umschlagfalte hier am höchsten steht. Die Verhältnisse im Frontbereich sind also günstiger, weniger die im Backzahnbereich, wo sie den oben beim Säuglingskiefer besprochenen gleichen. Zwischen 6 und 13 Jahren sind darum die Erkrankungen, die die Keime befallen können, meist im hinteren Teile der Kiefer lokalisiert, weil zu dieser Zeit die Keime der 6er und 7er vor dem Durchbruch sich befinden (Waton und Aimes).

Nun ergeben sich für die Lagerung der Keime der hinter der Zahnreihe durchbrechenden Zähne noch besondere Verhältnisse dadurch, daß der aufsteigende

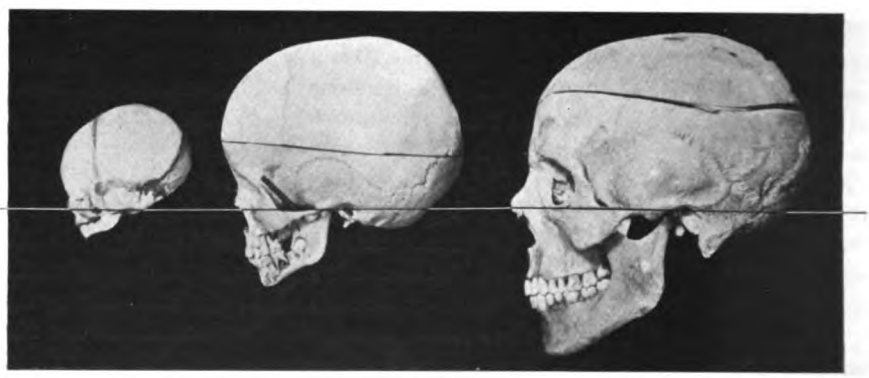

Abb. 7.

Ast des Unterkiefers anfänglich horizontal gestellt ist, und erst mit dem Höhenwachstum des Oberkiefers in die Höhe wächst (Abb. 6). Diese winklige Abknickung wird notwendig durch die Stellung des Oberkiefers im Schädel. Würde der Oberkiefer dem Gesicht vorgelagert sein, wäre eine winklige Abknickung nicht notwendig (Schnauzenbildung). Wie die Abb. 6 u. 7b zeigen, liegt immer ein Zahnkeim im aufsteigenden Ast, und ist von einer dicken Weichteilschicht bedeckt. Erst beim Durchbruch nähert er sich der Oberfläche durch Einstellung in den horizontalen Teil. Diese Lagerung gibt uns die Erklärung dafür, warum entzündliche Erkrankungen, die diese Keime befallen, auf den aufsteigenden Ast weitergeleitet werden und sich dort so unangenehm entwickeln können. Und das macht auch verständlich, warum der letzte Zahn, wenn er nach vollendetem Wachstum durchbricht, so häufig „erschwert" durchbricht. Er bricht nämlich teilweise im horizontalen Teil, teilweise im aufsteigenden Ast durch, somit zum Teil durch die horizontalen Weichteile, zum Teil in die vertikal über ihm liegende Weichteilsäule, die er natürlich nie „durchbrechen" kann.

Dieser Umstand erklärt dann auch die Feststellung, daß je weiter die Zähne

nach rückwärts gelagert sind, um so weniger tief die Umschlagfalte liegt und somit entzündliche Vorgänge in Höhe der Wurzelspitze in die Weichteile und nicht direkt in die Mundhöhle durchbrechen. Dazu kommt die verschiedene Dicke des Alveolarfortsatzes, die von vorne nach hinten wechselt. Durchbrüche von den Schneidezähnen aus werden sich somit im Mundvorhof finden. Durchbrüche im Molarengebiet wechselnd außen und innen, je nach der Höhe des Alveolarfortsatzes oder bei niedrigem Alveolarfortsatze, also bei Durchbruch in die Weichteile dort, wo die günstigste Durchbruchstelle ist, d. h. nach außen durch die Wange und Kinn oder in Fortleitung an entfernt gelegenen Stellen der Mundhöhle. Diese Wege sind durch die Muskelansätze vorgeschrieben. Hier sind für die Molaren der Masseter und der Pterygoideus und Mylohyoideus richtunggebend, für die Frontzähne Kinninnenmuskulatur und Triangularis.

Der Oberkiefer. Im Oberkiefer finden wir ganz andere Verhältnisse vor wie im Unterkiefer. Neben der Gestalt, die die Einfügung des Oberkiefers in den Schädel verlangt, ist das auf die anderen Breitenverhältnisse der Zähne zurückzuführen. Der Oberkiefer weist keinen selbständigen Teil auf wie der Unterkiefer. Seine Basis wird vornehmlich gebildet von dem Os frontale und dem Os zygomaticum. Ihm fehlt auch ein dem horizontalen Unterkieferknochen entsprechendes Stück; er besitzt auch keine Verlängerung wie der Unterkiefer



Abb. 8. Auf gleiche Höhe gebrachte Profilansichten eines kindlichen und eines erwachsenen Oberkiefers, um daran die Unterschiede im Ausmaße seiner drei Abschnitte erkennbar zu machen, nämlich des Nasen- oder Stirnfortsatzes, des Körpers und des zahntragenden Alveolarfortsatzes (nach Langer).

mit seinem aufsteigenden Teil. Seinen Halt erfährt er durch die Abstützung am Jochbein und am Stirnbein und weiter durch die Verbindung seiner Alveolarfortsätze und der wie eine Brücke die Mundhöhle überwölbenden Processi palatini. In der Hauptstütze, dem Processus zygomaticus, liegt die Oberkieferhöhle, die sie wie eine dreiseitige Pyramide mit ihrer Basis gegen die Augenhöhle ausfüllt. Beim ausgebildeten Kiefer erlangen die einzelnen Teile eine beträchtliche Größe, so daß der Kieferkörper mächtig und der Alveolarfortsatz weit vom Augenhöhlenrand abgerückt erscheint (Abb. 7 u. 8). Und doch ist er durch die Einfügung der Oberkieferhöhle, der Nasenhöhle und der Augenhöhle ein dünnschaliges Gebilde. Ganz anders sehen die Größenverhältnisse der einzelnen Teile im jugendlichen Alter aus. Die Zahnentwicklung der bleibenden Zähne neben den Milchzähnen verlangt mehr Platz als später die Wurzeln, denn neben jeder Milchzahnwurzel muß der viel größere bleibende Zahn seinen Platz finden. Der Alveolarteil ist darum bei Säuglingen und Kleinkindern viel mächtiger, füllt fast den ganzen Oberkiefer aus, und die Oberkieferhöhle ist so klein, daß man ernstlich diskutiert hat, ob man bei Neugeborenen überhaupt schon von

einer Oberkieferhöhle sprechen kann. Die kindliche Oberkieferhöhle liegt also nicht trennend zwischen dem Alveolarfortsatz und der Augenhöhle, sondern stellt nur eine Seitenbucht der Nase dar. Der Alveolarfortsatz liegt direkt unter der Augenhöhle. Die Abb. 9—12 erläutern das. Wie Abb. 9 u. 11 zeigen, entwickelt sich die Oberkieferhöhle von der Nase aus. Sie stellt anfangs nur

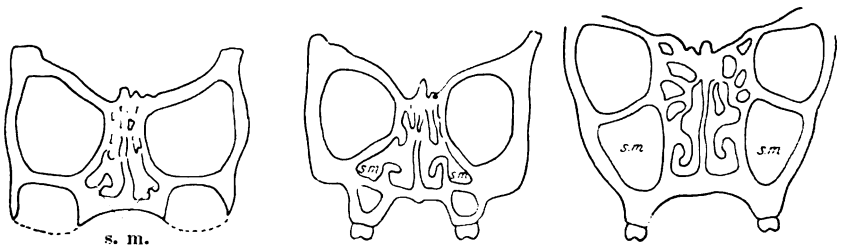

a b c

Abb. 9. Frontalschnitte durch die Schädel eines Neugeborenen, eines Sechsjährigen und eines Erwachsenen, um die verschiedenen Größenausdehnungen der Kieferhöhle erkennen zu lassen. Bei a liegt die Alveole der Zahnanlage direkt unter der Orbita, bei b schiebt sich die Kieferhöhle trennend zwischen die Zahnanlage und die Orbita, bei c ist die Trennung von Zahnreihe und Orbita eine vollständige. s. m. Sinus maxillaris.

eine leichte Delle dar, die von der Nase gegen die Augenhöhle vorgeschoben ist. Sie zeigt aber schon früh die Eigenschaften, welche die Oberkieferhöhle auch später hat, daß sie einen weiten Eingang darstellt, aber eine schlechte Drainage bietet, weil der Boden viel tiefer liegt als der Eingang (Onodi) und somit sehr

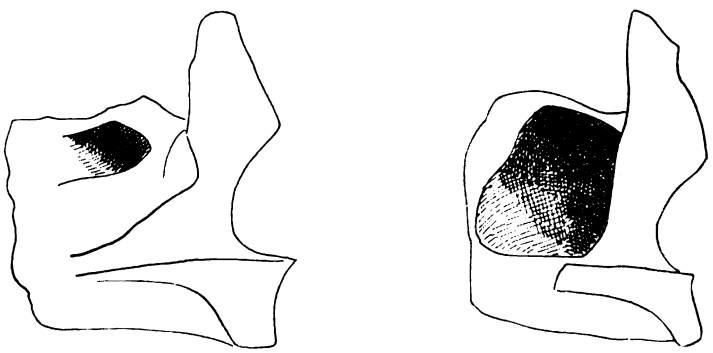

a b

Abb. 10. Oberkiefer eines Neugeborenen a und eines Erwachsenen b von der Nasenseite her gesehen nach Entfernung der Facies nasalis, soweit sie die Kieferhöhle verdeckt. Man beachte die verschieden großen Ausmaße und denke dabei an die umgekehrten Verhältnisse beim Hiatus. Die große Höhle des Erwachsenen hat einen kleinen Ausgang, die kleine Höhle des Neugeborenen einen relativ großen.

wohl als Ausgangspunkt für entzündliche Erkrankungen des Oberkiefers in Frage kommt. An den Abb. 10 ist der Nasenanteil der Kieferhöhle entfernt worden. Man erkennt beim erwachsenen Kiefer die mächtige Ausdehnung der Kieferhöhle, die vom Nasenboden bis unter die Orbita reicht, nach hinten sich bis in die Gegend des dritten Molaren und nach vorne bis in die Gegend des ersten Prämolaren sich erstreckt (vgl. auch Abb. 12). Anders beim Säuglingskiefer. Hier ragt sie nach oben gegen die Orbita, nach unten aber nimmt

sie nur ein Drittel der Ausdehnung, die die spätere Kieferhöhle hat (sie muß sich also in ihrem Wachstum senken); nach vorne ist sie begrenzt vom Tränen-

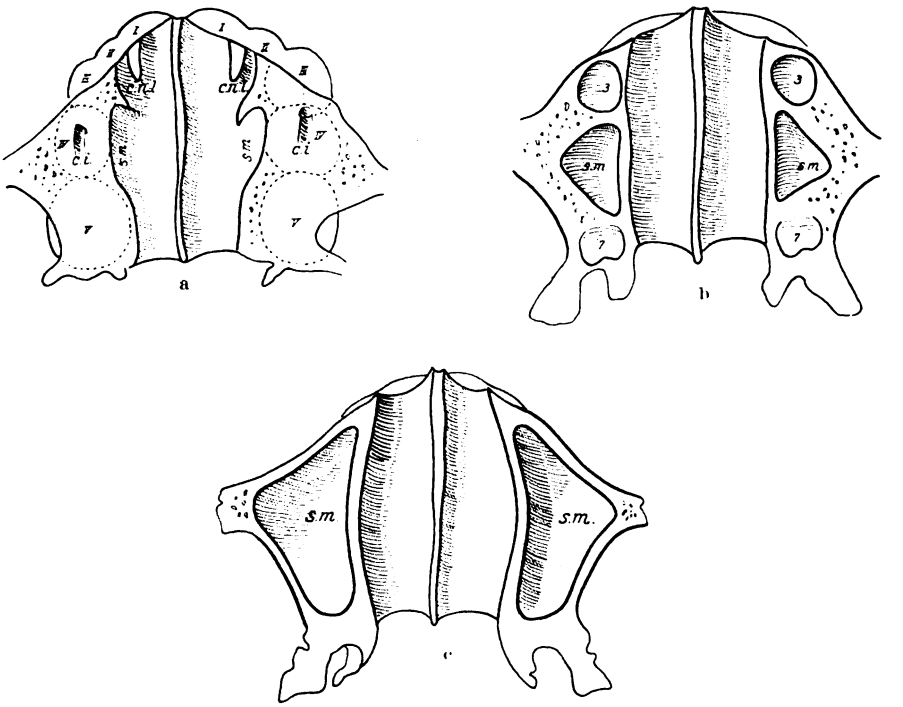

Abb. 11. Horizontalschnitte durch die Oberkiefer eines Neugeborenen, eines Sechsjährigen und eines Erwachsenen. Bei a geht der Schnitt durch die Orbita und die Kieferhöhle, weil die Höhle noch geringe Breitenausdehnung aufweist; bei b geht er durch die sich bereits erweiternde Kieferhöhle sowie durch den Keim des Eckzahnes und des zweiten Molaren; bei c trifft der Schnitt die Höhle in voller Ausdehnung.
s. m. Sinus maxillaris. c. i. Canalis infraorbitalis. c. n. l. Canalis nasolacrymalis.

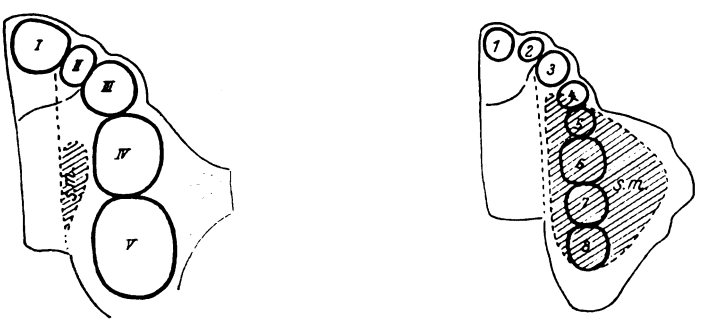

Abb. 12. Das Verhältnis der Kieferhöhlenausdehnung zu den Zähnen beim Neugeborenen und beim Erwachsenen. Der schraffierte Teil gibt die Ausdehnung der Kieferhöhle an.
s. m. Sinus maxillaris.

kanal, der, wie zu sehen, eine mächtige Ausdehnung hat und nach hinten geht sie, oval gestaltet, ohne scharfe Grenze in die Nasenwand über. Betrachten wir

die gleichen Verhältnisse von oben, wie diese in den Abb. 11 u. 12 dargestellt ist, so fällt gleich wieder die mächtige Ausdehnung der Höhle beim Erwachsenen auf. Von der Nase bis in den Jugalwulst hinein erstreckt sich die Kieferhöhle in ihrer Breite. Der Schnitt ist, wie zu sehen, so geführt, daß er etwa in Höhe der unteren Muschel die Ausdehnung der Nasenhöhle und die Breite des Oberkieferbeines in Beziehung setzt. Bildebenenwärts liegt die Zahnreihe und über dem Bilde die Augenhöhle. Die Kieferhöhle liegt wie gesagt trennend zwischen beiden. Ganz anders beim Säugling. Hier führt der gleiche Schnitt durch die Augenhöhle (Abb. 11a), dabei den Tränenkanal und die Kieferhöhle treffend. Wie schon bemerkt, schiebt sich die Kieferhöhle nur wie eine Delle gegen die Augenhöhle vor, unter der dann sofort die Zähne liegen. Die Oberkieferhöhle trennt also nicht Orbita und Zahnreihe; ihre Entzündungen können also auch

Abb. 13. Die Verteilung der Milchzähne und bleibenden Zähne im Kiefer. Beachte besonders die Stellung des Eckzahnes.

noch nicht dental bedingt sein, da sie gar nicht im Bereich der Zähne liegt, wie das die Einzeichnungen in dieser Abb. 9a wie auch in der Abb. 11a zu erkennen geben. Was aber nach diesen Bildern verständlich wird, das sind die Augenerscheinungen, die wir bei allen Osteomyelitiden der Oberkiefer bei den Säuglingen antreffen und ein fast sicheres Symptom dieser Erkrankung darstellen. Wie Abb. 11a u. 13 zeigt, liegt der III am Ausgang des Infraorbitalkanales, der IV liegt direkt unter dem Kanal, als Keim wie als Zahn. Entzündungen seiner Umgebung müssen also zu Entzündungen des Periostes der Orbita führen. Nun kommt ein anderes hinzu. Wie die folgende Tabelle zeigt, sind die Schneidezähne des Oberkiefers viel breiter als die Antagonisten im Unterkiefer. Sie erfordern darum auch mehr Platz. Außer durch Staffelung kann das nur auf Kosten des Eckzahnes geschehen, denn die Milchmolaren mit ihrem Wurzel„becher", in denen ihre Nachfolger sich entwickeln, lassen eine Raumverteilung in der Breite nicht zu. Der Eckzahnkeim ist darum hinter und über dem Milcheckzahn gelagert und kommt dadurch und weil der erste Milchmolar direkt unter dem Infraorbitalkanal liegt, in den Augenwinkel; dort ist er nur durch eine ganz dünne Knochenschicht gegen die Nasenhöhle,

Zahnbreiten im Milch- und bleibenden Gebiß.

	Schneidezahn		Eckzahn	Milchmolar bzw. Prämolar		Summa
	mittl.	seitl.		erster	zweiter	
Oberkiefer . .						
Milchgebiß . .	6,75	5,40	7,10	7,20	8,80	35,25
Ersatzgebiß . .	8,40	6,50	7,60	6,80	6,50	35,80
Differenz . . .	+ 1,65	+ 1,10	+ 0,50	— 0,40	— 2,30	+ 0,55
Unterkiefer						
Milchgebiß . .	4,55	4,85	6,10	8,00	10,75	34,25
Ersatzgebiß . .	5,40	5,90	6,70	6,90	7,30	32,20
Differenz . . .	+ 0,85	+ 1,05	+ 0,60	— 1,10	— 3,45	— 2,05

Augenhöhle und äußere Haut getrennt. Diese besonderen Verhältnisse für die Lagerung des Eckzahnes müssen sich noch ziemlich lange halten, denn die weite Entfernung der Zahnkrone von ihrem späteren Platz ergibt schon einen späteren Durchbruch des Zahnes. Während der Wanderung bildet sich die Wurzel, die, wenn auch die Krone sich bereits dem Alveolarfortsatz nähert,

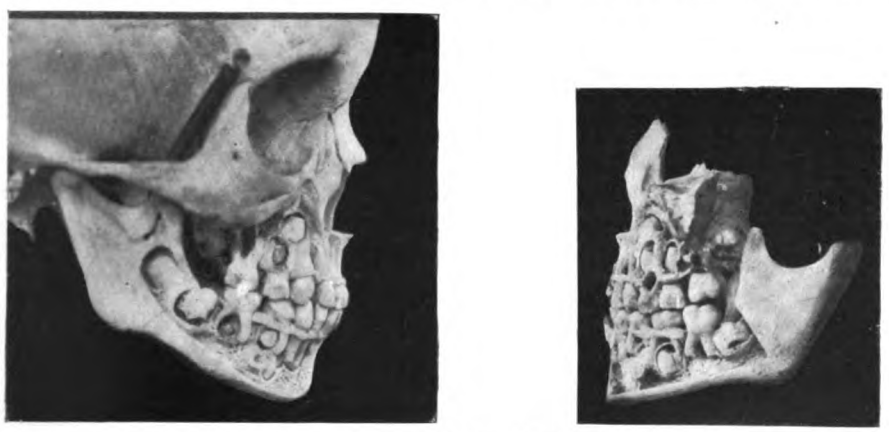

Abb. 14. Verteilung der Milchzähne und der bleibenden Zähne im Kiefer eines Vierjährigen (a) und eines Siebenjährigen (b).

doch immer noch am Ausgangspunkt, dem Augenwinkel sich befindet. Und selbst wenn der Zahn durchgebrochen ist, läßt sich, wie Lartschneider zeigte, der Weg als feines Kanälchen noch nachweisen, das zum Augenwinkel zieht und bei entzündlichen Erkrankungen, die vom Eckzahn ausgehen, als vorgezeichneter Weg begangen wird und so zur Fortleitung in die Augenwinkelgegend führt, wenn nicht zuvor ein Durchbruch zum Munde erfolgt und den Saftstrom umkehrt. Abgesehen davon, daß der Keim bei seiner besonderen Lagerung Augenerscheinungen, insbesondere am Augenlid hervorrufen kann, wenn er von entzündlichen Erkrankungen befallen wird und dann einen selbständigen Herd darstellt, würden sich die Sekrete durch den nahen Nasengang des Tränenkanals oder direkt durch die äußere Haut Abfluß zu verschaffen suchen und tatsächlich finden sich — wie auch weiter unten ausgeführt — nur wenig entzündliche

Erkrankungen des Oberkiefers ohne Augenwinkelfisteln oder Ausflüssen aus der Nase.

Zurückkehrend zu der Betrachtung der Entwicklung der Oberkieferhöhle, wird nach diesen Ausführungen die Abb. 11 verständlich. Das Bild, das dem

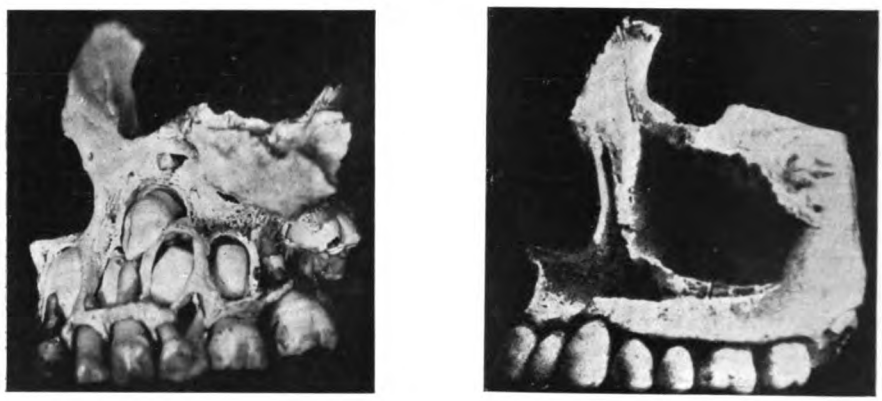

a b

Abb. 15. Oberkieferhälfte eines Siebenjährigen und eines Erwachsenen auf die gleiche Höhe gebracht. Die Wurzeln sind entfernt bzw. die Zahnkeime freigelegt. a zeigt, wie der jugendliche Kiefer einem Gerüst gleicht mit über- und nebeneinander liegenden Zahnkeimen. b (nach Lartschneider) zeigt, wie die Kieferhöhle den größten Teil des Kiefers ausmacht.

Kiefer eines Sechsjährigen entspricht, zeigt die Tiefenausdehnung der Höhle. Einmal ist die Augenhöhle von dem Schnitt nicht mehr getroffen; der Abstand zwischen Zahnreihe und Augenhöhle ist also bedeutender geworden und dann

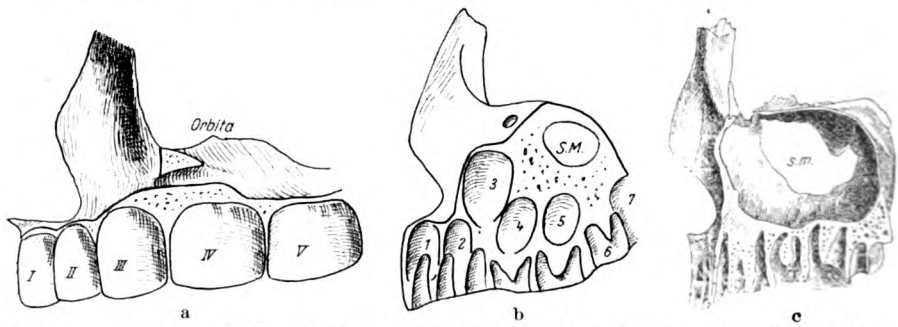

a b c

Abb. 16. Schnitt durch die Alveolen der Kiefer eines Neugeborenen, eines Sechsjährigen und eines Erwachsenen. Man beachte die Ausdehnung der Kieferhöhle, die bei b nur teilweise, bei c ganz getroffen wird. Bei a wird an Stelle der Kieferhöhle die Orbita getroffen. (C Umzeichnung nach Wetzel.)
s. m. Sinus maxillaris.

schiebt sich die Höhle unter der Orbita gegen den Jochbogen vor. Nach vorne stößt sie gegen den Eckzahn an, der, wie ausgeführt, hochgelagert ist und deswegen von diesem Schnitt getroffen werden muß. Nach hinten ragt sie gegen den 7 vor, der noch horizontal eingestellt ist und erst bei weiterem Sagittalwachstum

des Kiefers sich aufrichtet und dann der Höhle eine weitere Ausdehnung nach hinten erlaubt. Die Längenausdehnung der Höhle ist also schon früh erkennbar, die Entwicklung liegt in der Ausdehnung in die Breite und Tiefe, und zwar geschieht diese in dem Sinne, wie die bleibenden Seitenzähne zum Durchbruch gelangen. Das veranschaulicht in treffender Weise Abb. 15 u. 16. Hier ist ein Schnitt durch die Alveolen geführt. Bei Abb. 16a trifft der Schnitt nur die Augenhöhle. Bei Abb. 16b erkennt man über dem 6 die Spitze der Kieferhöhle, die sich in den Jochbogen vorstreckt. Bei Abb. 16c zeigt sich die Höhle in voller Ausdehnung. Je älter somit das Individuum ist, um so seltener werden die Augenerscheinungen werden, wenn der Oberkieferknochen von entzündlichen Erkrankungen befallen wird.

Interessant ist noch folgendes: Während bei den Jugendlichen die größte Knochenmasse im Jochbogenfortsatz liegt, findet sich bei Erwachsenen die größte Dicke in der Schneidezahngegend (Abb. 15). Knochenentzündungen der Jugendlichen, die den Oberkiefer befallen, werden sich also lange im Jochbein halten und zu Jochbeinfisteln Anlaß geben.

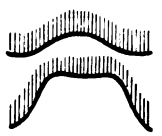

Abb. 17. Gaumendach eines Neugeborenen und eines Erwachsenen. (Umzeichnung nach Langer.)

Gleichzeitig mit der Entwicklung der Kieferhöhle macht auch der Gaumen Veränderungen durch. Anfänglich nur eine Platte, muldet er sich später durch Aufrichten der Alveolarfortsätze aus und bessert dadurch die Verhältnisse für den Ablauf entzündlicher Erkrankungen, die wir bereits bei der Besprechung des Unterkieferfortsatzes der Säuglinge kennen lernten (Abb. 17). Nunmehr können wir wirklich von zwei Seiten des Alveolarfortsatzes sprechen, die dünnschalig sich den Wurzeln anlegen. Und hier ist für Sekrete bei Entzündungsvorgängen die Möglichkeit gegeben, ihren Ausgang zur Seite zu finden, ehe eine Mitteilung auf die weitere Umgebung stattfindet. Hier werden wir den Grund dafür suchen müssen, daß trotz der so großen Häufigkeit der Kiefererentzündungen es so selten zu Komplikationen kommt.

Kommt es zu Komplikationen, so können sie sich wie folgt ergeben. Bei Fortleitung zur Nase wird die Nasenschleimhaut und Kieferhöhlenschleimhaut mit in die Entzündung einbegriffen, ebenso liegt die Möglichkeit der Fortleitung auf die Siebbeinzellen nahe. Von hier aus kann es zur Mitbeteiligung der Orbita kommen, wie es auch bei Jugendlichen direkt zu Augenerscheinungen kommen kann. Durchbrüche bukkalwärts führen zu Durchbrüchen in die Mundhöhle oder zu Durchbrüchen durch die Haut im Augenwinkel und am Jochbogen. Fortleitungen nach dorsal führen zur Mitbeteiligung der Flügelgaumengrube, die bei glücklichem Verlauf nach außen am äußeren Augenwinkel, bei unglücklichem Verlauf nach innen in die Schädelhöhle durchbrechen können. Fortleitungen in die Temporalgegend sind vom Oberkiefer ausgehend ebenfalls möglich.

Diese Rekapitulationen können wir dahin zusammenfassen, daß die anatomischen Verhältnisse im Säuglings- und Kleinkindesalter für die Fortleitung entzündlicher Erkrankungen äußerst günstig sind, besonders da durch die Lagerung des Eckzahnkeimes im Augenwinkel und des Alveolarfortsatzes unter die Orbita, zwischen die sich erst später trennend die Kieferhöhle legt, fast stets zu Augenerscheinungen und Hautdurchbrüchen führen müssen. Die Verhältnisse werden

für die Fortleitung entzündlicher Erkrankungen mit zunehmendem Alter immer ungünstiger die Komplikationen durch Aufrichtung des Alveolarfortsatzes, seltener. Die bezüglich des Kieferwachstums bei der Besprechung des Unterkiefers gemachten Darlegungen finden auch für den Oberkiefer sinngemäße Anwendung. Ein erschwerter Durchbruch wie beim Unterkiefer findet sich hier nicht.

Nach diesen allgemeinen Darlegungen über die anatomischen Verhältnisse in den zur Besprechung stehenden Knochen erhellt, daß je nach dem Alter des Individuums der Verlauf und Ausgang einer entzündlichen Erkrankung, im speziellen der Osteomyelitis, ein verschiedener ist, wie auch die Erkrankungsformen ein ganz verschiedenes Bild abgeben werden. Dadurch ist die Diagnose sehr erschwert, die Prognose eine sehr verschiedene und die Dauer der Erkrankung eine sehr wechselnde. Das verschiedene Bild bedingt aber auch wieder für sich, daß die Therapie Abstufungen zeigen muß.

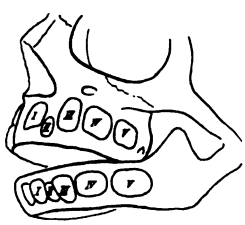

Abb. 18. Kiefer eines Neugeborenen mit Eröffnung der Milchzahnkeime. Beachte die Lagerung des Foramen infraorbitale und sein Verhältnis zum Eckzahn und ersten Milchmolaren.

Es ist nun interessant zu sehen, wie wenig man bisher auf diese Dinge geachtet hat. Chassaignac beschrieb 1853 erstmalig die Osteomyelitis als Typhus des os et des membres und Roder stellte 1865 30 Thesen über die Osteomyelitis auf. Wie eingangs bereits erwähnt, gab 1876 Klementowsky die erste Beschreibung der Kieferosteomyelitis, während weitere spezielle Veröffentlichungen erst in das letzte Jahrzehnt fallen, bei denen im großen und ganzen man sich bemühte, die Abhängigkeit der Erkrankung von Alter und Geschlecht festzustellen, ferner die Häufigkeit der Erkrankung, getrennt nach den befallenen Körperteilen, nach den Krankheitsursachen, wie man auch weiter die Erfahrungen der therapeutischen Maßnahmen mitzuteilen bestrebt war. Die einzelnen Angaben widersprechen sich vielfach, was aber nicht wundernimmt, weil ja nach dem Alter die Bilder verschieden sind. Die Menge der vorhandenen Zahnkeime an sich macht es verständlich, daß die häufigsten Erkrankungen in die Säuglings- und früheste Kindheit fallen, daß die Häufigkeit abnimmt nach dem Durchbruch der Zähne, wieder einsetzt nach dem Kariöswerden der Zähne und mit dem Durchbruch der Weisheitszähne. Die Sterblichkeit muß abnehmen, je älter das Individuum ist, da mit dem Älterwerden die anatomischen Verhältnisse für die Fortleitung der Entzündung weniger günstig sind als bei Säuglingen und Kleinkindern, sie ist um so geringer, je früher die Verhältnisse durch therapeutische Maßnahmen gebessert werden. Ob Unterkiefer oder Oberkiefer bevorzugt sind, läßt sich nicht entscheiden, vielmehr verschieben sich die Zahlen. Nachdem zuerst der Oberkiefer eine höhere Frequenz aufweist, überwiegen später die Zahlen des Unterkiefers. Das mag seinen Grund haben in der anfänglichen exponierten Stellung des Oberkiefers, der kleinen Kieferhöhle und der massiven Bauart des Alveolarfortsatzes. Später ist der Unterkiefer exponierter durch seine Prominenz, die anatomischen Verhältnisse günstiger für den Oberkiefer durch die Ausbildung und die Aufrichtung des Alveolarfortsatzes.

Wenn nun in auffälliger Weise die Osteomyelitis ihre Vorliebe für das jugendliche Alter hat, so glauben Vignard und Perthes diese Erscheinung durch eine besondere Disposition erklären zu können, die sie in den dauernden Wachstumsvorgängen in den Kiefern von der Geburt bis zur völligen Entwicklung der Zähne sehen — etwa 12. Lebensjahre —. Perthes sagt: „Man wird nicht fehlgehen, wenn man den Grund dafür (für das häufige frühe Auftreten der Osteomyelitis) in den durch die Zahnentwicklung geschaffenen besonderen physiologischen Bedingungen sucht. Wie das besondere Verhalten des Gefäßsystemes an den Wachstumszonen der langen Röhrenknochen — die physiologische Hyperämie mit Stromverlangsamung in den erweiterten Abschnitten, sowie besondere Verhältnisse der Gefäßkaliber an jener Stelle — die Ablagerung von im Blute kreisenden Keimen gerade an den langen Röhrenknochen und gerade zur Zeit des stärksten Knochenwachstums besonders begünstigt, so dürfen wohl auch die bei der Zahnentwicklung besonders auftretenden Zirkulationsverhältnisse in ganz ähnlicher Weise zur Erklärung der Prädisposition des Kindesalters für die Osteomyelitis herangezogen werden." Wenn auch diese Erklärung leicht verständlich erscheint, so möchte ich doch weniger den direkten Grund in den andauernden Wachstumsvorgängen sehen, weil wir die ja anderwärts auch finden (und uns nun fragen müßten, warum die Osteomyelitis gerade die Kiefer befällt), sondern vielmehr darin, daß nirgends im Körper so empfindliche Organe so nahe der Oberfläche liegen wie bei den Kiefern, nirgends sonst am Körper sich dem Knochen so nahe Entzündungsvorgänge abspielen, wie hier in der Mundschleimhaut, und nirgends eine so günstige Eintrittspforte für die Erreger gegeben ist wie in der physiologischen Zahnfleischtasche, die wir nie frei von Entzündungen finden. Und kein Knochen ist so oft der Schauplatz von Entzündungen wie der Kieferknochen, wo oft an mehreren Stellen gleichzeitig durch gangränöse und pulpitische Zähne und Wurzeln Krankheitserreger direkt in das Knocheninnere gelangen können. Diese Erklärung ist auch für die Häufigkeit der Phosphorperiostitis der Kiefer angegeben worden, und sicher wird auch darin der Grund für das so häufige Auftreten der Kieferosteomyelitis bei Erwachsenen, bei denen man Wachtumsvorgänge als prädisponierendes Moment nicht mehr heranziehen kann, zu suchen sein. Hierin also möchte ich die besondere Disposition der Kieferknochen für die Osteomyelitis sehen und dann das Moment der hohen Empfindlichkeit der Zahnkeime während ihres Wachstums hinzuziehen, die durch schwere Allgemeinerkrankungen (Infektionskrankheiten wie Masern, Scharlach u. a.) noch erhöht wird. Man muß sich ja eigentlich wundern, warum die Entzündung der Alveolarfortsätze und Kieferknochen nicht noch viel häufiger das so gefährliche Bild macht, wie wir es von der Osteomyelitis zu sehen gewohnt sind. Das mag seinen Grund in den guten Heilungsbedingungen haben, die erfahrungsgemäß Wunden der Mundhöhle aufweisen.

Über die Erreger berichtet die Literatur folgendes: In wechselnder Häufigkeit waren die Erreger: Staphylococcus aureus und Staphylococcus albus, Streptokokkus, Pneumokokkus, Gonokokkus, Typhusbazillen und Mischformen derselben. Interessant ist die Beobachtung, daß der Streptokokkus und der Pneumokokkus bei der jugendlichen Osteomyelitis eine viel größere Rolle spielen als der Staphylokokkus, der im späteren Alter vorwiegend der Erreger der Osteomyelitis ist. Nie ist die Osteomyelitis durch Pneumokokken so häufig wie bei

Säuglingen (Haller, Allard, Sicard). Die Osteomyelitis durch den Staphylococcus aureus unterscheidet sich nach Lexers Experimenten nicht von der des albus; auch soll die Mischung beider kein besonderes Bild ergeben. Die Mischung von Staphylokokkus und Streptokokkus macht jedoch die Erscheinungen im Experiment tiefer, aber auch nicht in allen Fällen. Das stimmt mit den Erfahrungen überein, die auch immer wieder die Gefährlichkeit der Mischinfektion betont. Typhusbazillen sind seltener die Erreger der Osteomyelitis, weil auch Typhus bei Säuglingen nicht häufig vorkommt. Öfter werden schon die Fäulnisbakterien erwähnt. Lippmann und Foisy geben z. B. einen Fall bei einer unteren Extremität an und Swoboda hielt die Fäulnisbakterien für die Zahnkeimgangrän für spezifisch. Zarfl sprach sich bereits dagegen aus, und es ist auch wohl anzunehmen, daß durch den Eintritt einer Kommunikation mit der Mundhöhle die ursprünglich reine Staphylokokken- oder Streptokokkeninfektion durch das Hinzutreten von Fäulnisbakterien zur Mischinfektion wurde, die das Bild beherrscht und die Eiterung eine jauchige Beschaffenheit annehmen läßt (Perthes). Eine Sonderstellung nehmen die Influenzabazillen ein, in dem sie als spezifische Erreger allein oder in Verbindung mit Eiterbakterien ätiologisch eine Rolle spielen (Perthes). Beachten wir noch, daß auch der Gonokokkus (Fürst) als Erreger beobachtet wurde, so läßt sich sagen, daß verschiedene Erreger das Bild einer Osteomyelitis erzeugen können und daß somit die Osteomyelitis der Jugendlichen keine bakteriell spezifische Erkrankung darstellt; Streptokokkus und Staphylokokkus aber sind am häufigsten als die Erreger zu finden.

Über die Herkunft der Bakterien sind häufig Angaben gemacht worden. Als erste Möglichkeit ist die Allgemeininfektion der Mutter erwähnt. Chambrelent hat diesen Punkt entwickelt. Kallenbach berichtet über einen Fall, wo die Mutter während der Schwangerschaft ein Erysipel des Gesichtes hatte, abortierte und in den Lymphwegen des Abortus Streptokokken entdeckt wurden. Senn berichtet über einen Fall, wo eine gesunde Mutter ein Kind mit einer eitrigen Osteomyelitis gebar. Er glaubt deswegen, daß lebende Mikroben von der gesunden Mutter durch die Plazenta zum Kinde wandern und hier eine Osteomyelitis hervorrufen können.

Zweitens finden wir den Genitalweg erwähnt. Wenn die Entbindung lang und schwer ist, ist die Möglichkeit des Übertrittes von Bakterien gegeben. Hierfür geben Allard, Chipault, Dardenne und Aldibert Beispiele. Weiter finden wir auch die Beobachtung (Hasle, Dulucque und Fleury), daß da, wo Puerperalfieber der Mutter ausbrach, gleichzeitig Osteomyelitis der Kinder zu finden war.

Drittens werden die Brüste und Brustwarzen der nährenden Mutter als Keimträger genannt. Damourette und Broca zeigen Beispiele, wo die Mastitis der Mutter eine Osteomyelitis des Säuglings im Gefolge hatte. Häufiger werden die Nischen und Buchten der Warzen als Schlupfwinkel angeschuldigt, von wo aus dann die Bakterien während des Saugaktes in den Organismus des Kindes gelangen. Daß auch der umgekehrte Fall eintreten kann, zeigt unser Fall 2.

Viertens werden noch die mangelhafte Hygiene, vor allem schlechte Mundpflege der Hebammen, Ammen und Mütter genannt, die auch bei der Übertragung der Tuberkulose eine große Rolle spielt. Auf die üble Gewohnheit, die Speisen des Kindes zu kosten, ehe sie verabfolgt werden, wird darum auch warnend aufmerksam gemacht.

Hinzuzufügen wäre noch die häufige Gewohnheit der Kinder, Schnuller oder Spielzeuge in den Mund zu nehmen, die eigentlich keine Spielzeuge für einen Säugling sind, vollends wenn das Spielzeug von mehreren Kindern gleichzeitig benutzt wird, die alle noch die Angewohnheit haben, jegliches in den Mund zu stecken.

Mit dem Größerwerden des Kindes entzieht es sich der Beobachtung. Überhaupt sind der Möglichkeiten der Übertragungen so viele, daß nur in ganz wenigen Fällen und zufällig die Infektionsquelle gefunden werden kann, besonders da schon in den ersten Tagen sich im gesamten Darmkanal Streptokokken finden. Für das Kind können wir somit selten genaue Angaben machen, woher die Bakterien stammen. Wenn wir uns aber fragen, wie und wo sie in den Körper hineingelangen, also zum Infektionsherd, dann lassen sich beim wachsenden Kinde für die lokale Osteomyelitis leichter Angaben machen als beim Säugling, weil das Kind bereits subjektive Angaben über den Schmerz zu machen imstande ist, wogegen es bei Säuglingen nur ganz aufmerksamen und pflegelieben Müttern gelingen dürfte, aus dem Schreien und Benehmen des Kindes etwas über dessen Allgemeinbefinden oder werdenden Erkrankung zu entnehmen. Es lassen sich darum auch Eintrittspforten zusammenstellen. Für den Oberkiefer kommen in Frage die Mundseite, die Nasenseite, die Orbita, die Wange bzw. Lippen und die retromaxilläre Gegend, und zwar können einerseits die Bakterien von entzündlichen Prozessen dieser genannten Seiten auf den Oberkieferknochen weitergeleitet werden, andererseits können sie ihnen den Durchgang gestatten, indem die Bakterien dem Blut- oder Lymphweg folgen, oder auf Grund von Traumen direkt in den Knochen hineingetragen werden.

Für den Unterkiefer kommen bei gleichen Infektionstransporten als Wege die Mundseite, die Wangen- und Lippenseite, die Kinn und Halsgegend und die retromandibulare Gegend in Betracht. Je nach der Eintrittspforte sind wir gewohnt von einer lokalen oder hämatogenen Infektion zu sprechen.

(Fortsetzung folgt).

Über die feineren Vorgänge bei der Histogenese des Zementes.

Von

Privatdozent Dr. **Rudolf Weber.**

[Aus der städt. Zahnklinik zu Köln a. Rh. (Direktor: Prof. Dr. Zilkens).]

Mit 2 Abbildungen im Texte.

Nach Shmamine geht die Zementbildung (Bildung von sekundärem Zement) aus von nutritiv gereizten Bindegewebszellen des Periodontiums, den Zementoblasten. Diese ordnen sich in einer Reihe und sezernieren Kalk, den sie, da die Spannungskraft der Zelle an der medialen, dem Zement anliegenden Seite stärker ist als an der lateralen, wo die Zellen sich miteinander berühren, nach dem Zementgewebe zu ablegen. Bei der Bildung der idiopathischen Form, bei

welcher es nicht zu einer Einmauerung von Zementoblasten in die Grundsubstanz kommt, schrumpfen die rundlichen Zellen nach erfolgter Kalkabscheidung wieder, sie werden zu fixen spindelförmigen Bindegewebszellen und ordnen sich wie früher zwischen Periodontium und Wurzeloberfläche mit ihrer Längsachse der letzteren parallel.

Bei den anderen Formen der Zementneubildung soll der Vorgang der Kalksekretion schneller verlaufen, soll den Zementoblasten keine Zeit mehr zur Schrumpfung bleiben. Sie werden zum Teil in die Grundsubstanz einbezogen und erscheinen als Zementkörperchen.

Das Wesentliche an der Zementbildung ist nach Shmamine also das, daß beim Hinzutreten eines nutritiven Reizes die fixen Bindegewebszellen des Periodontiums sich vergrößern und teilen. Eine unverändert und ungeteilt gebliebene Zelle bleibt dabei an ihrem Platze liegen, während die anderen, kalkabscheidenden, nach „oben" geschoben werden. Diese bleiben was sie sind, nämlich Bindegewebszellen des Periodontiums; die sich nicht teilende Zelle wird in die verkalkte Grundsubstanz eingemauert und zum Zementkörperchen.

Seit der Veröffentlichung der Arbeit von Shmamine ist uns keine Arbeit bekannt geworden, die gegen die hier wiedergegebene Anschauung Front macht. Es sind vielmehr bestätigende Stimmen laut geworden; so schreibt z. B. Zilz, er könne die Befunde von Shmamine Wort für Wort unterschreiben. Bei Licht betrachtet, würde die Theorie Shmamines zur Anerkennung der Zementgenese als eines singulären Vorganges führen, eines alleinstehenden Prozesses, wie er eine Analogie in der Knochenbildung nicht hat.

Bald nach dem Erscheinen der Arbeit von Shmamine brachten die Untersuchungen von Mollier und A. Hartmann über die Entwicklung des Bindegewebsknochens unsere Kenntnisse über die Osteogenese einen guten Schritt vorwärts. Und heute sind unsere Anschauungen über die Knochenbildung durch die Arbeiten einer Reihe weiterer Autoren so wohlbegründet, daß es endlich an der Zeit erscheint, unser Wissen von der Zementbildung einer Prüfung zu unterziehen. Den Anstoß zu diesen Zeilen gab die sich bei dem Studium einer großen Anzahl von Präparaten mehr und mehr aufdrängende Tatsache, daß unsere Anschauungen, soweit sie auf die Angaben von Shmamine gegründet sind, nicht dem wahren Verlauf der Dinge entsprechen. In der vorliegenden Arbeit soll daher der Versuch gemacht werden, die Zementgenese einer Revision zu unterziehen.

Die Knochenbildung (Abb. 1) nimmt ihren Anfang durch Differenzierung des Mesenchymes. Dieses Mesenchym besteht aus Zellen, die durch netzförmig zusammenhängende Fortsätze miteinander in Verbindung stehen und Maschenräume begrenzen, in welchem man sich einen flüssigen Bestandteil (Urlymphe) als Inhalt denken muß. In den protoplasmatischen Zügen der Fortsätze liegen stets nahe der Oberfläche vielfach schon feinste Fibrillen. In diesem Mesenchym beginnen nun die Vorgänge zur Knochenbildung. Sie bestehen in einer Vermehrung der Fibrillen, in einer Vermehrung des Protoplasmas und in einer Vermehrung der Zellen. Dann beginnt ein neuer Prozeß. Aus dem Plasmodium werden Zellen frei, die sich selbständig machen. Das Protoplasma um die Zellen verdichtet sich und grenzt damit die Zellen von dem Rest des Plasmodiums ab. Diese Zellen gelangen also in die Räume des Netzes, das das ursprüngliche

Plasmodium, wenn auch in etwas veränderter Form, immer noch bildet. Die losgelösten Zellen vergrößern sich in der Folge weiter und werden zu Osteoblasten, wobei der Kern seine Struktur ändert (vgl. unten).

Das erste Bild zeigt uns ein Stadium, in welchem es bereits zur Bildung einer nicht mehr wabig gebauten, sondern homogen erscheinenden Grundsubstanz gekommen ist. Die Osteoblasten liegen in ihr eingeschlossen. Der Fibrillenverlauf läßt sich allerdings nur ahnen.

Die Osteoblasten zeigen eine typische Gestalt, wie sie in allen Lehrbüchern wiedergegeben wird. Ihr Kern ist exzentrisch gelagert und teilt die Zelle in einen peripher liegenden und einen dem Kern anliegenden Abschnitt. Der

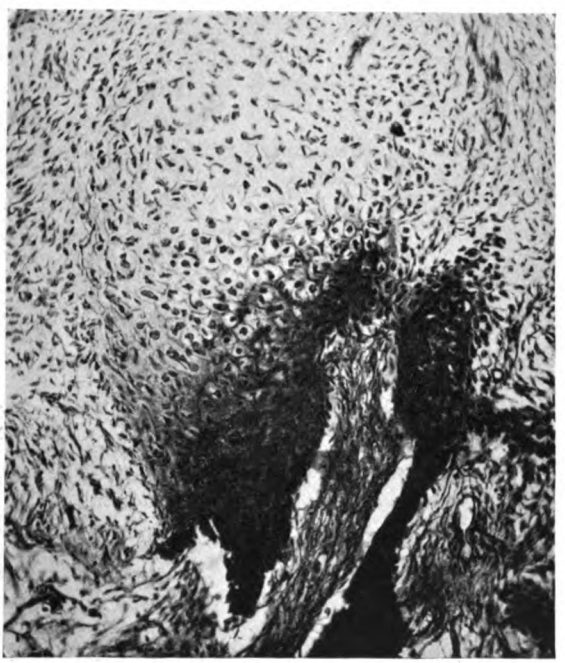

Abb. 1.

periphere dichtere Anteil sitzt dem den Kern umgebenden „mützenförmig" (Mollier) auf, so daß die Zelle oval bis keilförmig wird.

Prinzipiell der gleiche Vorgang ist beim Anbau junger Knochensubstanz an Knochenbälkchen wahrzunehmen. Das Bälkchen ist umzogen von einer wechselnd breiten, aber doch immerhin ziemlich konstanten Zone, die sich im Hämatoxylin-Eosin-Präparat hellrosa färbt und als osteogene Zone (prä- oder penikollagen) bezeichnet wird. Dicht an ihr finden sich Osteoblasten. Das Gewebe der näheren Umgebung erscheint aufgelockert, von mehr wabigem Aussehen und die Knochenbildungszellen liegen, wie bei der embryonalen Osteogenese, in den Maschenlücken.

Betrachten wir die Grenze zwischen Zement und Periodontium, so finden wir auch hier die zementogene Zone und ihr anliegend die mit der Längsachse

der Wurzeloberfläche parallel geordneten Bindegewebszellen. Genau das gleiche Bild wie an der ruhenden Grenze zwischen Knochenbälkchen und Bindegewebe. Wir wissen längst, daß das Zahnwurzelzement bindegewebiger Abkunft ist. Bei dieser Überlegung kann es nur verwunderlich erscheinen, daß der Nachweis der prinzipiell gleichen Bildung bisher nicht geführt worden ist.

An oft ganz eng begrenzten Stellen der Wurzeloberfläche sehen wir nun in der Tat sich Vorgänge abspielen, die uns den Beweis für unsere logische Forderung liefern. Abb. 2 zeigt die Oberfläche einer Schicht Zement, die auf Dentin abgelagert wurde, welches vorher weitgehend resorbiert worden war. Die penikollagene Schicht ist stark verbreitert, wird aber nicht undeutlich, wie Shmamine angibt. Auf sie folgt nach außen eine Zone, in der die Grundsubstanz deutlich aufgelockert ist und einen wabigen Bau zeigt. Darüber hinaus findet sich straffes Bindegewebe. In die Maschen der aufgelockerten Grundsubstanz sind Zellen eingelagert, die Zementoblasten.

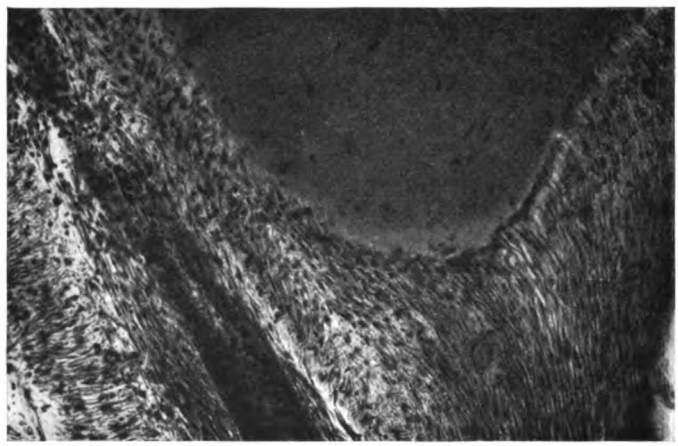

Abb. 2.

Beim genaueren Betrachten der Zementbildungszellen weisen sie eine von der Form der Osteoblasten verschiedene Gestalt auf. Wir haben hier mehr runde Zellen vor uns, keine Keilform; der Kern ist mehr zentral gelegen manchmal scheint er fast die ganze Zelle einzunehmen. In der zementogenen Zone finden sich ebenfalls Zementbildungszellen, aber in geringerer Anzahl als in der Peripherie. Sie haben dann einen deutlichen Hof.

Kurz zusammengefaßt verläuft also die Zementbildung in folgenden Bahnen: Durch bestimmte Ursachen, auf die wir noch zu sprechen kommen werden, nimmt das periodontale Bindegewebe eine andere Struktur an; es zeigt einen aufgelockerten Bau; die dadurch gebildeten Maschenräume sind mehr oder weniger geschlossene Höhlen. Auf diesem Punkte, auf dem also das Bindegewebe eine „mesenchymale Struktur" annimmt, kommt es zur Löslösung von Kernplasmamassen, zu einer Differenzierung der ursprünglichen Bindegewebszellen in Zementoblasten, die nun eine andere Form aufweisen. Bei völlig wabenähnlichem Verschluß der Höhlen werden die Zementoblasten zu

den Zementkörperchen. Gleichzeitig erleidet aber die Grundsubstanz bestimmte Veränderungen, sie imprägniert sich mit Kalksalzen und nimmt infolge dessen eine Beschaffenheit an, „durch die sie mit unseren gewöhnlichen Mitteln von den in ihr liegenden Fibrillen nicht mehr unterscheidbar wird, d. h. die Grundsubstanz wird ‚homogen', die Fibrillen werden ‚maskiert'" (Hueck).

Wir weisen zunächst auf die Arbeit von Hueck über das Mesenchym hin, von der das uns in diesem Zusammenhang Interessierende zunächst hier wiedergegeben sei. Dann werden auch die oben gemachten Angaben klarer werden.

Die anfängliche Struktur des Mesenchyms ist die eines Netzes oder (plastisch gesehen) eines Schwammes. Das Netz hat Maschen und Lücken; der Schwamm besteht aus dem Gerüst und den Poren. Das Protoplasma der Gerüstsubstanz besteht aus kernhaltigen Protoplasmateilen, die Poren sind mit Gewebsflüssigkeit gefüllt. Die Kerne liegen in den Knotenpunkten, die übrige Masse der Gerüstsubstanz ist aus miteinander anastomosierenden Zellfortsätzen gebildet. Zellgrenzen sind nirgends vorhanden; es handelt sich um ein Plasmodium.

In der Folge differenziert sich dieses Plasmodium in der Weise, daß an der Grenzfläche zwischen protoplasmatischer Grundsubstanz und Porenflüssigkeit eine Verdichtung (= Oberflächenhäutchenbildung) eintritt. Die Umbildung des mesenchymalen Schwammes in die Struktur des erwachsenen Gewebes kann nach Hueck in folgenden Bahnen verlaufen: 1. Die Poren können sich in der Weise füllen, daß die protoplasmatische Substanz an der Oberfläche des Schwammgerüstes sich zu immer neuen Grenzschichten verdichtet (nach Art eines „Blätterteiges"), die dann in die Poren selbst abgedrängt werden bis sie diese völlig ausfüllen, wobei gleichzeitig eine Zerlegung in Fibrillen erfolgen kann. 2. In die Schwammporen können Kernplasmamassen aus dem Mesenchymnetz selbst abwandern und nun entweder in diesen Poren als selbständige Zellen liegen bleiben oder aber sich aus jedem Zusammenhang lösen. 3. Die Poren können durch Schwund ihrer Zwischenwände und Ausgleichung ihrer Kaliber zu netzartig kommunizierenden Röhren umgebildet werden. 4. Es können von außen geschlossene Epithelmassen in die Poren des Schwammes eindringen.

Von diesen Möglichkeiten kommt die zweite für die Knochen- und Zementbildung in Betracht. Wir sagten oben, daß nach Mollier und Hartmann sich bei der Osteogenese Zellen aus dem synzytialen Verbande lösen und in die Mesenchymlücken wandern. Auch für die Zementbildung haben wir das gleiche anzunehmen.

In Ansehung der Differenzierung der Gerüstsubstanz durch Bildung von Oberflächenhäutchen ist die zementogene Zone nichts anderes als ein solches, als eine „Legierung" an der Bindegewebs-Zementgrenze. Es erscheint uns mehr als zweifelhaft, das Auftreten einer solchen penikollagenen Schicht als letzte Äußerung der Tätigkeit der Zementoblasten anzusehen, die sich darauf in den Winterschlaf zurückziehen. Unseres Erachtens ist sie die homogen gewordene, in früheren Stadien wabig gebaute Grundsubstanz, die nach abgeschlossener Zementanbildung in diesem Zustande verharrt und vielleicht deswegen nicht definitiv verkalkt, weil die noch zu besprechenden Bedingungen aufgehört haben, wirksam zu sein. Wir möchten ferner auf Grund unserer Befunde uns auf den Boden der von v. Korff, Hartmann, Hueck u. a. geäußerten Anschauungen stellen, wonach die Zementgenese ihre hauptsächlichste

Grundlage im synzytialen Fasernetz hat. Was für eine Rolle die Zementoblasten dabei spielen, bleibe für jetzt dahingestellt.

Auf die Frage der Fibrillenbildung soll hier nicht eingegangen werden. Wir wollen aber trotzdem nicht verfehlen, darauf hinzuweisen, daß nach Hueck der Streit, ob sie intra- oder interzellulär entstehen, eigentlich gegenstandslos ist, da Fasern und Grundsubstanz gleichzeitig durch bestimmte Zerlegung und chemische Umwandlung des Protoplasmas entstehen.

Nachdem wir durch unsere Befunde die prinzipielle Gleichwertigkeit in der Knochen- und Zementbildung gesichert haben, scheint es uns notwendig zu sein, auch die Ansichten über die Verkalkungsvorgänge an der Hand der Literatur zu revidieren. Shmamine spricht von einer „Kalksekretion" durch die Zementoblasten. Demgegenüber sei zunächst festgestellt, daß die junge osteogene bzw. zementogene Zone noch kalkfrei ist; dann müßten wir annehmen, daß die Bildungszellen entweder die präkollagene Schicht bilden — in diesem Falle hätten sie aber nichts mit der Kalksekretion zu tun — oder aber die Kalksalze zur Ausfällung bringen. Für beide Ansichten fehlt es nicht an Kronzeugen. Wenn wir mit Petersen zwei Phasen unterscheiden: erstens die Bildung des organischen Anteiles, zweitens die Verkalkung, dann müßten wir uns der ersten Möglichkeit anschließen. Weidenreich scheint der zweiten Möglichkeit zuzuneigen, indem er annimmt, daß die Osteoblasten einen Stoff sezernieren, der die Ausflockung der Grundsubstanz bedingt. Im Grunde werden wir aber beim genauen Verstehen der Arbeit von Weidenreich erkennen, daß es sich dabei auch nur um ein Hinneigen nach der Ansicht von Petersen handelt; wichtig ist für das Verständnis beider Autoren, daß sie in den Osteoblasten die Bildner der Grundsubstanz erblicken. Um eine Kalksekretion kann es sich nicht handeln, da die physikalisch-chemischen Bedingungen, wie wir gleich sehen werden, nicht erfüllbar sind. Die Arbeit von Shmamine ist auch in diesem Punkt überholt.

Wie wird die Verkalkung ausgelöst? Wir haben uns vorzustellen, daß es sich beim Verkalkungsvorgang um eine Ausfällung der im Blut und Gewebsflüssigkeit vorhandenen Kalksalze handelt. Somit kann es eigentlich in jedem Gewebe zur Bildung von Kalkniederschlägen kommen, da die Voraussetzung: Vorhandensein gelösten Kalkes überall erfüllt ist. Darum lautet die Frage nicht: Warum verkalkt ein Gewebe?, sondern: Wieso kommt es nicht zur Verkalkung? Freudenberg und György geben die Antwort dahin, daß im Organismus mit dem Spiel von Hemmungsmechanismen gerechnet werden muß. Den beiden Autoren gelang der Nachweis, daß die Anwesenheit einer Reihe physiologisch vorkommender Stoffe die Kalziumbindung an die Gewebe verhindert. Tryptische und autolytische Eiweißabbauprodukte hemmen sie nicht nur, sondern verursachen auch eine Entbindung vorher gebundenen Kalkes. An chemisch definierbaren Stoffen fanden Freudenberg und György Aminosäuren, Peptide, Formaldehyd, Imidazol, Amine, Betain, Guanidin, Methylguanidin und Kreatin, ferner Harnstoff und in gewisser Beziehung sogar Traubenzucker. Das alles sind Stoffwechselprodukte. Man darf folgern, daß Gewebe mit normalem Stoffwechsel durch sie Verkalkung verhindert.

Fallen diese Hemmungschemismen weg, so fällt Kalk aus. Für die Zementbildung haben wir da zweierlei zu unterscheiden: erstens die Anreizung des

Gewebes, sich in andersartige Grundsubstanz umzubilden und Zementoblasten zu produzieren, zweitens die Verkalkung der Grundsubstanz.

Über diesen Bildungsreiz vermögen wir nichts auszusagen; wahrscheinlich — es wäre dies das Nächstliegende — ist er identisch mit dem Wegfall der Hemmungsregulation. Es würde wenigstens uns verständlich erscheinen, daß eine Veränderung in der Zellatmung (vielleicht auch unter mechanischen Insulten) einen solchen Bildungsreiz auslöste. Wir tun vielleicht gut, eine Unterscheidung in progressive Verkalkungsprozesse (Zementanbildung) und in solche regressiver Natur (Bildung einer Transparenzzone im Dentin) zu treffen. Beide können aber ebensogut als Reaktionen aufgefaßt werden. Der Unterschied in den angezogenen Beispielen liegt aber so klar zutage, daß eine solche Scheidung zulässig erscheint. Dann wären beide qualitativ unterschieden.

Unsere Befunde sind unseres Erachtens ferner wichtig für die ganze Theorie der Zementanbildung und für die Erklärung einiger neuerer Begriffe in der Zahnhistologie. Das Schwergewicht des ganzen Verganges wird in das periodontale Bindegewebe verlegt. Zuzugeben ist indes, daß auch vom gestörten Stoffwechsel des Zementes der Bildungsanreiz ausgehen kann. An sich ist ja der Stoffwechsel in ihm als gering anzusehen, und es wird nicht viel dazu gehören, ihn in nichtphysiologische Bahnen umzulenken, was sich bei der Überleitung auf das umgebende Bindegewebe in Bildung neuer Substanz ausdrücken wird. Wenn wir aber das Bindegewebe — wie wir das unter allen Umständen für richtig halten — als „Träger der Verkalkung" ansehen, dann müssen die Begriffe „plantationspositiv" und „plantationsnegativ" auf dieses angewandt werden. Plantationspositiv wäre also ein Bindegewebe mit umgestimmtem Stoffwechsel, plantationsnegativ eines mit normalem. Die Bedeutung kehrt sich um. Indes ist das nur ein Streit um Worte, der die Grundfesten der Gottliebschen Theorien nicht berühren kann.

Wir müssen nochmals auf die Rolle der Zementbildungszellen zurückkommen. Oben erwähnten wir, daß Petersen und Weidenreich — um nur zwei Autoren zu nennen — sie als die Bildner der Knochensubstanz ansehen. In Weiterführung der Arbeit von Hueck glauben wir auf Grund unserer Befunde diese Anschauungen etwas einschränken zu müssen. Die Abwanderung kernhaltiger Zellen in die Poren der Gerüstsubstanz spricht nach unserem Empfinden unbedingt dafür, daß ihre Bedeutung erst sekundär sein kann. Das Schwergewicht ist hier unbedingt auf das synzytiale Fasernetz zu legen. Der ganzen Knochenbildungslehre fehlt die Grundlage für die Annahme, die Osteoblasten (und mit ihnen die Zementoblasten) produzierten einen Stoff, der die Kalksalze zur Ausfällung bringt. Daher möchten wir zur Vorsicht raten. Unseres Erachtens ist eine solche Annahme auch nicht notwendig, da sich die Verkalkung auf dem Boden der oben wiedergegebenen Arbeiten erklären läßt. Ein Fragezeichen ist nur hinter dem ersten Knochenbildungsreiz zu setzen (vgl. oben).

Wie beim Knochen, so ist auch beim Zement die Differenz in der Zahl der Zementkörperchen und der Zahl der Zementoblasten festzustellen. Kassowitz nimmt in Übereinstimmung mit Waldeyer an, daß eine Umwandlung ganzer Osteoblasten in Grundsubstanz sich deutlich wahrnehmen läßt. Daraus würde sich dieser Unterschied leicht erklären lassen. Da diese Fragen uns

aber von dem Zweck unserer Arbeit zu weit abführen, sei hier auf die einschlägige Literatur verwiesen.

Zusammenfassung.

Die Angaben von Shmamine über die Histogenese des Zementes sind nicht länger haltbar. Es besteht eine prinzipielle Gleichartigkeit in der Bildung des sekundären Zahnzementes und des Knochens, indem das umgebende Bindegewebe seine Struktur ändert und einen wabigen Bau annimmt. Aus dem gebildeten „Synzytium" wandern Kernplasmamassen als Zementoblasten ab, womit der Zement als bindegewebige Bildung anzuerkennen ist. Diese Zementoblasten zeigen eine von den Osteoblasten verschiedene Form, wodurch sich wohl auch die Unterschiede im Bau von Zementkörperchen und Knochenkörperchen erklären lassen. Für die Ausfällung von Kalk ist eine Umstimmung des Stoffwechsels anzunehmen.

Nachwort: Die Bildung des „primären" Zahnwurzelzementes, die ebenfalls in einer anderen Form vor sich geht als in den Lehrbüchern angegeben wird, soll schon bald in einer besonderen Abhandlung besprochen werden. Die Verbindung mit der vorliegenden Arbeit erschien aus bestimmten Gründen nicht tunlich. — Herrn Privatdozent Dr. Siegmund, Prosektor am pathologisch-anatomischen Institut, haben wir für die Durchsicht unserer Präparate und für wertvolle Winke herzlich zu danken.

Schriftennachweis.

Freudenberg-György: Der Verkalkungsprozeß bei der Entwicklung des Knochens. Ergebn. d. inn. Med. Bd. 14. — Hartmann, A.: Zur Entwicklung des Bindegewebsknochens. Arch. f. mikroskop. Anat. Bd. 76. — Hueck: Über die Bildung des Mesenchyms. Beitr. z. pathol. Anat. u. z. allg. Pathol. Bd. 66. — Kassowitz: Normale Ossifikation usw. Wien 1881. — Mollier: Über Knochenentwicklung. Sitzungsber. d. Ges. f. Morphol. u. Physiol. Bd. 26. — Petersen: Spezielle Histologie III. München 1924. — Shmamine: Das sekundäre Zement. Leipzig 1909. — Weidenreich: Knochenstudien I. Zeitschr. f. Anat. u. Entwicklungsgesch. Bd. 69.

Buchbesprechungen und Einzelreferate.

Konservierende Zahnheilkunde.

Klein: Zur Behandlung der Wurzelperforation. (Zeitschr. f. Stomatol. 1924. H. 5.)

Man unterscheidet apikale, partielle und interradikuläre Perforationen. Nicht jeder Fall eignet sich zur konservierenden Behandlung, und man muß bei den verschiedenen Behandlungsmethoden unterscheiden, ob es sich um eine sichtbare Perforation handelt, und ob eine frisch gesetzte oder bereits längere Zeit bestehende Perforation vorliegt. Bei Perforationen, die dem Auge noch zugänglich sind, empfiehlt Weiser einen in Kreosot getauchten, gut ausgedrückten und mit konzentrierter Lapislösung beschickten Wattefaden als Drain zu verwenden. Die Lapislösung verschorft die Perforationsstelle, während der Kreosotfaden die Sekrete aufsaugt. Wiederholung nach 8 Tagen mit hermetischem Verschluß versuchsweise auf 8 Tage. Klein führt ferner die Methoden von Greve, Oppenheim und Hoffmann an und kommt zu dem Ergebnis, daß zwar nicht alle Perforationen therapeutisch günstig zu beeinflussen sind, daß aber in einzelnen Fällen doch der Versuch einer exakten Therapie gerechtfertigt und empfehlenswert ist. R. Hesse (Döbeln).

Frey: Einiges zum Kapitel Jenkinsfüllungen. (Zeitschr. f. Stomatol. 1924. H. 4.)

Die Jenkinsfüllung hat vor den Silikaten den Vorzug größerer Kantenfestigkeit; auch ist sie chemisch nicht so leicht angreifbar. Die Notwendigkeit des Abdruckes mit Goldfolie,

die Verwendung von Platin zur Verankerung größerer Füllungen, besonders bei Ecken und Schneiden und die Frage des Brennofens haben die Anwendung dieser Füllungen stark beeinträchtigt. Um dieses Material wieder mehr zur Geltung zu bringen, hat sich Frey der Mühe unterzogen zu diesen 3 Fragen Stellung zu nehmen und einige Winke zu geben, die die Herstellung der Jenkinsfüllung und den technischen Arbeitsgang beträchtlich erleichtern.

R. Hesse (Döbeln).

Ernst Moeser (Frankfurt): **Moesers Bodenmasse für Porzellaneinlagen.** (Zahnärztl. Rundschau 1924. Nr. 33.)

Moeser erinnert mit Recht wieder einmal an seine Bodenmasse, die die oft schwierige Anlage von Unterschnitten überflüssig macht. Dünn aufgetragen und angebrannt überzieht sie die Unter- und Seitenflächen der Einlage mit einer Rauhigkeit, die bei sachgemäßer Präparation der Kavität völlig zur Fixierung mit Zement genügt.

Erich Schottländer (Berlin).

Fasoli: Silikatzemente und Pulpaveränderungen. (Zeitschr. f. Stomatol. 1924. H. 4.)

Der Verf. hält den Augenblick für gekommen, die Lösung der in der Überschrift angedeuteten Frage auf wissenschaftlichem Wege nicht nur auf dem Gebiet der Chemie, sondern auch auf dem der experimentellen Biologie zu suchen.

Fasoli ist nicht der Ansicht, daß das schädliche Agens von einer Abspaltung der freien Phosphorsäure aus den Füllungsmassen stammt und daß die allmähliche und andauernde Absorption durch die Pulpa zu den schweren Läsionen führt, deren Ausgang sich in Nekrosen und konsekutiven periodontalen Prozessen offenbart, denn keine Analyse konnte bisher nennenswerte Mengen freier Phosphorsäure nachweisen. — Der Verf. hat zunächst die biologischen Untersuchungen mit 2 Versuchsreihen an Hunden eingeleitet und, wie die der Arbeit beigefügten sehr schönen Abbildungen zeigen, recht instruktive Erfolge gehabt. Die gewöhnlichen Zemente beeinflussen die Pulpa nicht schädlich. Dagegen erzeugen die gebräuchlichsten Silikate, auch die der Neuzeit, in Kavitäten, die für experimentelle Untersuchungen angelegt wurden, schwere Veränderungen. In sehr tiefen Kavitäten kann nach 30—40 Tagen wahrscheinlich schon viel früher, retikuläre Degeneration, hyaline Degeneration und definitive Nekrose der Pulpa eintreten. Relativ pulpanahe Füllungen bilden Degeneration des Gefäßsystems: hämorrhagische Infarkte, Diapedesis, lokale Zirkulationsstörungen, starke Reaktion des Odontoblastenlagers mit abnormer Bildung von Reizdentin. Speziell im Inneren des Odontoblastenlagers kommt es zu einer Hyperplasie der Kapillaren in der ganzen Pulpaperipherie. Die Läsionen ergreifen auch die relativ entfernten und tieferen Partien, nicht nur die in unmittelbarer Nähe der Kavität befindlichen. Es steht aber nicht fest, daß echte pulpitische Prozesse, partiell oder diffus, entstehen, da die charakteristischen Merkmale fehlen. Als bewiesen muß gelten, daß die Silikate bestimmt für die Pulpa schädliche Substanzen enthalten, infolge des starken Absorptionsvermögens des Dentins. Erwiesen ist aber nicht, daß freie Phosphorsäure oder andere Säuren die Hauptfaktoren sind; wahrscheinlich handelt es sich um ein lösliches, saures Salz der Phosphorsäure. Die größte Sicherheit gegen die die Pulpa schädigende Wirkung der Silikatzemente bietet immer noch die Ausfütterung der Kavität mit Phosphatzement von entsprechender Konsistenz.

R. Hesse (Döbeln).

Palazzi: Einige Konklusionen aus meinen dreijährigen Experimenten über die Veränderungen der Zahnpulpa nach Füllungen mit Silikatzementen. (Zeitschr. f. Stomatol. 1924. H. 4.)

Palazzi wendet sich gegen die Ausführungen von Proell, Wustrow und Haas und unterstützt die im Vorausgegangenen wiedergegebenen Resultate Fasolis. Er verweist erneut auf die katalytische Wirkung der sauren Stoffe hin und ist der Ansicht, daß es sich bei diesen Nekrosen um ein unmittelbares Auftreten langsam fortschreitender Veränderungen handelt. Die in solchen Fällen beobachtete Pulpagangrän ist kein durch Silikatwirkung entstehender pathologischer Prozeß, sondern eine septische Komplikation, die eine Folge degenerativer Veränderungen der Pulpa infolge der Einwirkung der Silikate auf die Pulpa ist. Die Silikatwirkung äußert sich zuerst als Reizwirkung, die durch das mechanische Trauma bei der Präparation der Kavität gesteigert wird; denn jeder Zahn, bei dem Schmelz und Dentin abgetragen wird, weist eine Pulpa im Reizzustand auf. Die Silikatwirkung akkumuliert sich nun einem solchen Reizzustand und führt zu Hyperämie mit Gefäßektasie und Hyperproduktion von Kapillaren. Hierauf folgen Thrombosen mit hyalin-kolloider Degeneration. Diesem Prozeß folgt retikuläre Atrophie und fibröse Degeneration als Folge des ödematösen Zustandes des Organes, in dem wegen der Unverrückbarkeit der Wände allmählich alle Zellelemente zugrunde gegangen sind. Man soll also stets die Zahngewebe vom Silikatzement isolieren; wer es nicht tut, handelt gewissenlos. Denn die Silikatzemente üben zweifellos eine pathogene Wirkung auf die Pulpa aus, indem sie als Kapillargifte wirken.

Man erkennt deutlich Phänomene von Angiotaxis der Pulpagefäße gegen die Kavität mit Überproduktion von Kapillaren, Ektasien und Diapedese von Blutkörperchen. Man beobachtet zirkumskripte oder totale Hyperämie der Pulpa, hämorrhagische Herde und Thrombosen, hyalin-kolloide Degeneration der ganzen Pulpamasse, retikuläre Atrophie und fibröse Degeneration, Bildung pulpitischer Herde und totale Infektion, aber kein Vorhandensein von Bakterien. R. Hesse (Döbeln).

Rohrer (Hamburg): **Die Verfärbung des Zahnes mit besonderer Berücksichtigung der Prophylaxe.** (Zahnärztl. Rundschau 1924. Nr. 33.)

Die Fragen, die bei Erörterung dieses auch praktisch-therapeutisch wichtigen Problems in ätiologischer, pathologischer, klinischer, prognostischer, therapeutischer und prophylaktischer Hinsicht sich darbieten, sind in der bei diesem Autor längst bekannten exakt-wissenschaftlichen Arbeitsweise lückenlos besprochen. Besonders wertvoll sind die experimentellen Untersuchungen Rohrers. Zusammenfassend sagt er:

1. Die Verfärbungen des Zahnes werden nach ätiologischen, pathologisch-anatomischen, klinischen, prognostischen, therapeutischen und prophylaktischen Gesichtspunkten geordnet.

2. Die prophylaktische Maßnahme bezüglich der hämatogenen Verfärbungen kennt zwei Methoden:

a) Medikamente, die post extractionem pulpae in den Wurzelkanal einzuführen sind:
   α) Wasserstoffsuperoxyd, Perhydrol usw.;
   β) Saponinlösungen.

b) Medikamente, die ante extractionem pulpae in den Wurzelkanal einzuführen sind:
   α) Alaun-Glyzerin-Thymol;
   β) Trikresol-Formalin in Verbindung mit Kalium nitricum oder andere stark wirkende Medikamente.

3. Die hämolytische Wirkung von Wasserstoffsuperoxyd wird überschätzt. Mit qualitativ und quantitativ zunehmender Menge von H_2O_2 tritt die hämolytische Eigenschaft zugunsten der styptischen sehr stark in den Hintergrund. Aus diesem Grunde ist H_2O_2 als Prophylaktikum gegen hämatogene Zahnverfärbung, appliziert post extractionem aut amputationem pulpae nicht am Platze.

4. An Stelle von H_2O_2 empfehle ich zur Prophylaxe gegen hämatogene Verfärbung Saponinlösung 1 : 10 000.

5. Die hämolytische Wirkung von Saponinlösnng 1 : 10 000 ist elektiv. Restrückstände wie bei H_2O_2 sind nicht zu befürchten. Notwendig ist eine frische Lösung mit Aqua destillata sterilisata. Das Optimum der Saponinwirkung wird durch die Spülmethode, das heißt Gebrauch von Pipetten (Rohrer - Pipette) erzielt. Lokal und allgemein toxische Wirkung ist ausgeschlossen.

6. Bei älteren Blutungen kann Saponinlösung 1 : 10 000 angewandt werden, da auch abgebautes Hämoglobin von Saponin gelöst wird. Die Aussicht auf Erfolg ist um so günstiger, je früher die Saponinanwendung erfolgt.

7. Die Alaun-Glyzerin-Thymolapplikation ante extractionem pulpae ist in folgender Rezeptur empfehlenswert:

Rp. Thymol. 0,05,
Glycerini 10,0,
Post solutionem adde
Alaun. 4,0 bis 0,1.
M. D. S. s. n.

1 bis 2% Alaun in dieser Lösung genügt vollauf zur vollen Sättigung. Der Thymolzusatz ist aus antiseptischen Gründen berechtigt.

8. Die Applikation des unter 7 angeführten Medikamentes geschieht am zweckmäßigsten auf einem vorher sterilisierten Wattebäuschchen, welches nach Tränkung mit dem Medikament für einige Minuten auf die zu extrahierende Pulpa gebracht wird.

9. Von einer Applikation des Alaun-Glyzerins in den unteren Teil des Wurzelkanals nach Renström ist mit Rücksicht auf die in toto zu entfernende Pulpa und mit Rücksicht auf die Vermeidung periapikaler Reizung durch Alaun-Glyzerin abzuraten.

10. Trikresol-Formalin in Lösung oder Pastenform mit oder ohne Zusätze anderer stark wirkender Medikamente (Kal. nitr. nach Luniatschek) sowie andere stark wirkende Desinfizientien, welche nach Applikation auf die zu extrahierende Pulpa einige Tage einwirken sollen, bringen die Gefahr periapikaler Reizung; als Prophylaktikum gegen hämatogene Verfärbung des Zahnes sind sie zwecklos. Erich Schottländer (Berlin).

Klinische Zahnheilkunde.

Erich Fechner (Berlin): **Medizin und Zahnheilkunde und die Gefahr der Mechanisierung.** (Zahnärztl. Rundschau 1924. Nr. 28.)

In einem sehr lesenswerten Aufsatze, der freilich nicht alle diesbezüglichen Fragen erörtert oder gar löst, wird auf die große Gefahr hingewiesen, die gerade der Zahnheilkunde in dieser Hinsicht droht. Immer wird in der Heilkunde der Hauptton auf dem Worte „Kunde" = Kunst liegen. In keiner medizinischen Disziplin spielt die Technik eine so große Rolle wie in der unsrigen. Und es unterliegt keinem Zweifel, daß die fortwährende Verbesserung der technischen Hilfsmittel eine immer größere Mechanisierung mit sich bringt und andererseits diese Mechanisierung zu einer Minderung der Leistungen einer Kunst führen muß. Für den Nichtkönner sind die Erleichterungen der modernen Industrietechnik letzten Endes „Eselsbrücken". F. erläutert das sehr richtig an der Gegenüberstellung von gehämmerter Goldfüllung und Inlay und noch einigen anderen Beispielen.

Erich Schottländer (Berlin).

Kobsch (Pritzwalk): **Über einen seltenen Fall von Verdopplung des Weisheitszahnes.** (Zahnärztl. Rundschau 1924. Nr. 32.)

Es sollen zwei an sich verkümmerte Weisheitszähne (Zwergzähne) rechts oben etwa in der Art, wie es das Zahlenbild 6 9 ergibt, nebeneinander gestanden haben. Eine Röntgenaufnahme ist anscheinend nicht gemacht worden. Nach Wissen des Referenten ist ein gleicher Fall bisher nicht beschrieben worden. Erich Schottländer (Berlin).

Hans Fliege (Marburg): **Zur Frage der Verwendung von Molaria und anderen Geheimmitteln zur örtlichen Betäubung.** (Zahnärztl. Rundschau 1924. Nr. 32.)

Verfasser stellt am Schlusse eingehender Erörterungen fest, daß „Injektionsmittel, die nicht sämtliche Bestandteile nebst Mengenangabe deutlich durch Signatur auf der Verpackung erkennen lassen, in die Rubrik der Geheimmittel eingeordnet werden müssen". Nach seiner Ansicht ist es mit dem ärztlichen Gewissen nicht vereinbar, auch die künstlich haltbar gemachten Novokain-Nebennierengemische ohne Angabe des Konservierungsmittels zu verwenden. Die Selbstdosierungsmethode Seidels sei die einzige berechtigte und unübertroffene Form der Anwendung. Erich Schottländer (Berlin).

Blessing (Heidelberg): **Über die Bedeutung der Heliothermie als Hilfsmittel für die zahnärztliche Therapie.** (Zahnärztl. Rundschau 1924. Nr. 36.)

Eine Besprechung des Wertes der Solluxlampe auch für den Zahnarzt. Dieses therapeutische Hilfsmittel wird noch lange nicht genug von den Praktikern gewürdigt. Indikationen: Alveolarpyorrhöe, Gingivitiden, alle entzündlichen Prozesse, bei denen von einer Hyperämie Erfolge zu erwarten sind. Störungen des Wärmesinus der Haut sind Kontraindikationen. Hautabstand 10—15 cm. Geht das lebhafte Wärmegefühl in schmerzhaftes Brennen über, so muß der Abstand vergrößert oder die Bestrahlung ausgesetzt werden. Zahl der Sitzungen individuell, in schweren und hartnäckigen Fällen 5—10 mal.

Erich Schottländer (Berlin).

R. Eisex (Berlin): **Über Diathermie in der Zahnheilkunde.** (Zahnärztl. Rundschau 1924. Nr. 34.

Indikationen: alle Kiefergelenksaffektionen, Trigeminusneuralgien, Lymphangitiden als Folgen periodontischer Prozesse oder operativer Eingriffe. Diese Therapie verlangt aber volle Beherrschung der Technik. Erich Schottländer (Berlin).

Technische Zahnheilkunde.

Vest: Brückenverankerungsstücke und Zwischenglieder. (Schweiz. Monatsschr. f. Zahnheilk. 1924. H. 11.)

Für Dauererfolge bei festsitzenden Brücken ist in erster Linie die Vervollkommnung der Wurzelbehandlungsmethoden und die Verwendung von Brückenverankerungsstücken erforderlich, die die Erhaltung der Pulpa der Stützpfeiler sichern und weder die weichen noch die harten periodontalen Gewebe schädigen. Hülsen- und Richmondkronen werden also mehr und mehr durch die komplexe Einlage, die Halbkrone und die Stiftchen-Leisten-Einlage ersetzt werden. Die komplexe Einlage eignet sich besonders für Molaren, während die Dreiviertelkrone als Modifikation der Carnichaelkrone besonders bei Prämolaren, aber auch bei Eck- und Schneidezähnen Verwendung findet. Die Stiftchen-Leisten-Einlage ist ein vorzügliches Verankerungsstück für untere und obere Frontzähne. Ihre Vorzüge sind folgende:

1. Sie gewährleisten die Erhaltung der Pulpa.
2. Die Opferung von Zahnsubstanz wird auf ein Minimum beschränkt.
3. Die Sichtbarkeit ist so gering, daß ein guter kosmetischer Erfolg erzielt wird.
4. Die Metallmasse ist bei großer Stärke gering.
5. Die Präparation ist leicht.

Die Richtigkeit dieser Vorzüge beweist Vest in ausführlicher Beschreibung der Methode und an ganz hervorragenden photographischen Tafeln. R. Hesse (Döbeln).

Röntgenologie.

Hirschberg (Leipzig): **Die Vorteile doppelseitig begossener Filme für zahnärztliche Röntgenaufnahmen.** (Zahnärztliche Rundschau 1924. Nr. 33.)

Agfa-, Perutz- und Schleußnerfilme sind doppelseitig. Sie bieten die Vorteile einer weit kürzeren Belichtungszeit als einseitige, etwa $^1/_3$, mit allen Konsequenzen für die Lebensdauer der Röhren, des Stromverbrauches usw. Erich Schottländer (Berlin).

Physiologie.

Orban und Köhler: Die physiologische Zahnfleischtasche, Epithelansatz und Epitheltiefenwucherung. (Zeitschr. f. Stomatol. 1924. H. 6.)

Als Mundepithel bezeichnen die Verf. das Epithel, das sich außerhalb des Zahnfleischrandes gegen die Mundhöhle erstreckt. Der Zahnfleischrand liegt an der Übergangsstelle des Mundepithels zum Taschenepithel; das Epithel vom Zahnfleischrand bis zum Taschenboden wird als Taschenepithel bezeichnet. Der Taschenboden ist der tiefste Punkt der Tasche. Das homogene Häutchen, das vom Epithel vor der Loslösung von der Zahnoberfläche vielfach gebildet wird, nennt man Cuticula dentis.

Die Frage, was die Zahnfleischtasche ist, erfährt zwei Beantwortungen. Gottlieb sagt, sie stelle eine glatte Loslösung des Epithels dar, Weski bezeichnet sie als intraepithelialen Riß, einer Auffassung, der sich auch Euler angeschlossen hat. Beide Ansichten haben die Verf. an reichem Material nachgeprüft. Ihre Forschung ergibt die Richtigkeit der Gottliebschen Auffassung. Was die Verhornungsfrage anlangt, so gilt auch hier das von Gottlieb Gesagte, daß die Verhornung das Physiologische ist und deren Ausbleiben die Anomalie; daß die gute Ausbildung der Zahnkutikula, wie auch die Verhornung der Eingänge zu den Lamellen für die Zahnoberfläche einen Schutz gegen äußere Einflüsse abgibt. Ob die Bildung der Zahnkutikula als Ausscheidungs- oder Umwandlungsprodukt aufzufassen ist, ist mit Sicherheit nicht zu sagen. Gottlieb hält sie für ein Umwandlungs-, Weski für ein Ausscheidungsprodukt des Epithels. Die beiden Autoren betonen aber, daß die physiologische Tasche nicht einerseits als intraepithelialer Spalt, und die Zahnkutikula andererseits als dichtende Kittsubstanz vereinbar sind und lenken damit unsere Aufmerksamkeit auf einen Widerspruch in den Angaben Weskis. An mehreren vorzüglichen Bildern wird dargelegt, wie die Verhornung bis an den Boden der Tasche reicht, so daß man zu dem Ergebnis kommen muß, daß sich die Loslösung des Epithelansatzes von der Zahnoberfläche so darstellt, daß entweder eine glatte Loslösung des Epithels ohne vorhergehende Veränderungen an der Epitheloberfläche erfolgt, oder daß vor der Loslösung eine Umwandlung der oberflächlichen Epithelzellen eintritt, wobei eine homogene Cuticula dentis gebildet wird, die am Zahne bleibt. Für den Menschen ist es sehr wünschenswert, daß eine gute Ausbildung einer Zahnkutikula an der Zahnoberfläche und die Verhornung der Eingänge zu den Lamellen, wie auch die Verhornung des Taschenepithels bis zum Boden vor sich geht. Unter der Tiefe der Zahnfleischtasche verstehen wir die Entfernung des Taschenbodens vom Zahnfleischrand. Auf Grund zahlreicher in Tabellen niedergelegten Messungen kommen die Verf. zu dem Ergebnis, daß die Tiefe der Tasche sicher kleiner als 1 mm ist, im Gegensatz zu Weski, der sie mit 1—1,5 mm errechnet. Sie pflichten Gottlieb bei, der das Ideal der Taschentiefe in der Nähe von 0 sucht und fügen hinzu, daß dieses Ideal beim Menschen, wie beim Tier tatsächlich vorkommt. Bei der Nachprüfung über die Epitheltiefenwucherung stellen sich beide Verf. ebenfalls auf Gottliebs Seite und bekämpfen den Standpunkt Eulers und Weskis. Sie bestätigen, daß es eine Epitheltiefenwucherung gibt, ohne daß dafür die Entzündung in Betracht kommt, nur die Erklärung Gottliebs, daß es sich dabei um eine herabgesetzte Vitalität der Wurzeloberfläche handelt. Zum Schluß wird noch sehr eingehend die Frage behandelt, warum es zur Loslösung des Epithels von der Zahnoberfläche kommt, gleichgültig, ob im Bereich des schmelz- oder zementbedeckten Teils. Hier spielen die Druckverhältnisse, der Alveolarknochen, die Breite des Periodontealraumes und die Pyorrhöe eine maßgebende Rolle. R. Hesse (Döbeln.)

Für die Schriftleitung verantwortlich: Dr. A. Kohrer in Hamburg.
Verlag von Julius Springer in Berlin W. — Druck der Univ.-Druckerei H. Stürtz A.G., Würzburg.

[Aus der chirurgischen Universitätsklinik Bonn (Direktor: Geheimrat Prof. Dr. Garrè) und aus der zahnärztlichen Universitätsklinik Bonn (Direktor: Prof. Dr. Kantorowicz)].

Die Kieferosteomyelitis der Kinder und Säuglinge und ihre Folgen.

Von

Dr. **Wilhelm Balters**, Oberassistent und Hilfslehrer der Universitätsklinik Bonn.

Mit 23 Abbildungen.

(Fortsetzung).

Die Mundseite bildet am häufigsten die Eintrittspforte für die Bakterien. Hier sind es die Alveolarfortsätze und die Zähne sowie Gaumen und Tonsillen die sie aufnehmen. Nie finden wir den Alveolarfortsatz frei von Entzündungen. Er ist der exponierteste Teil des Kiefers. Stets finden sich hier bei Säuglingen Risse und Wunden, die bei der Nahrungsaufnahme, vor allem beim Saugen gesetzt werden, oder auch Wunden, die durch den Finger des Geburtshelfers dem Kinde bei der Geburt beigebracht wurden. Häufig beobachten wir Entzündungen der Mundschleimhaut, seien es primäre, wie die Stomatitiden oder fortgeleitete wie das Erysipel, Noma, Pocken u. a.

Auffälliger noch sind die Risse und Wunden, die im Zusammenhang mit dem physiologischen Durchbruch der Zähne auftreten (Dardenne und Braquehaye). Hier handelt es sich um Prozesse, die vor und nach dem Durchbruch der Zahnkrone sich abspielen können. Im ersten Falle „entzündet sich das Zahnfleisch zuerst an der Durchtrittsstelle des Zahnes, später im weiteren Umkreise, ist gerötet, geschwollen, auf Berührung höchst empfindlich und bisweilen sogar geschwürig. Greift der Prozeß in die Tiefe über, so kann es zur Periostitis und Ostitis kommen“ (Preiswerk-Misch). Den gleichen Vorgang finden wir bei retinierten Zähnen, „wenn bei fortschreitender Altersatrophie des Alveolarknochens der retinierte Zahn ganz passiv unter die Schleimhaut tritt, und dann, wenn der Patient ein Prothesenträger ist, die Möglichkeit der Bildung eines Druckgeschwüres gegeben ist, von dem aus gleichfalls die Infektionserreger zu einer Vereiterung des Perikoronalraumes führen können“ (Loos).

Im anderen Falle, wenn die Zahnkrone gerade mit einer Spitze durchgebrochen ist, „können geringe lokale Entzündungserscheinungen auftreten, wenn sich in der zwischen der Zahnkrone und den bedeckenden Zahnfleischrändern entstehenden Tasche Speisereste usw., festsetzen. Es kommt dann zu einer umschriebenen Gingivitis. Schreitet der Prozeß in die Tiefe fort, so geht nicht selten der darunterliegende Zahnfollikel zugrunde und wird abgestoßen (Folliculitis expulsiva, Capdepont). Es kann dann weiterhin von hier aus zu einer septischen Infektion kommen, die den Tod des Kindes nach sich zu ziehen vermag“ (Tugendreich-Misch). Barbarin hat drei solcher Fälle gesehen, in denen beim Durchbruch, von Milchzähnen oder des ersten bleibenden Molaren schwere

Ostitiden des Unterkiefers aufgetreten sind. Auch Péré berichtet über drei ähnliche Fälle, wo beim Durchbruch eines Milchmolaren bei einem dreijährigen Kinde und eines Prämolaren bei einem zehnjährigen Kinde und dann beim Durchbruch eines retinierten kleinen Schneidezahnes bei einem 41 jährigen eine Ostititis mit Sequesterbildung vorgekommen sein soll. Auch Williger betont auf Grund seiner Erfahrungen ebenfalls diesen Punkt und giebt Beispiele dafür. Ebenso Perthes u. a. Nicht zu verwechseln sind diese Fälle mit den beim Durchbruch des unteren Weisheitszahnes auftretenden Erschwerungen, bei denen besondere Verhältnisse vorliegen.

Sind die Zähne durchgebrochen und der Zerstörung durch Karies preisgegeben, so bilden die durch die Karies eingeleiteten Pulpitiden und gangränösen Zerfalle einen neuen Infektionsherd, der beim Übergreifen auf die periapikale Gegend zu leichteren und schwereren Entzündungen führen kann und somit in geeigneten Fällen — das hängt natürlich auch von der Art der Bakterien ab — zu Osteomyelitiden den Anlaß gibt. Daß er nicht in jedem Falle zu einer Osteomyelitis führt, ist nach den oben gemachten Darlegungen über die anatomischen Veränderungen in den verschiedenen Lebensaltern verständlich. Immerhin aber muß man sich wundern, warum die Osteomyelitis bei der so großen Anzahl von Infektionen nicht noch häufiger ist.

Neben diesen Infektionsmöglichkeiten sind noch die Traumen zu nennen, die bei Eröffnung des Knochens z. B. bei Knochenbrüchen, direkt Entzündungen des Markes hervorrufen können. Dazu müssen wir auch die Extraktionen rechnen, bei denen jedesmal eine große Knochenoberfläche freigelegt wird und die nie entzündungsfrei verlaufen. Ebenso gehören die Operationen in der Mundhöhle hierher, bei denen der Knochen freigelegt wurde.

Soweit die Eintrittspforten, die in der Mundhöhle liegen. Sie stellen die häufigsten Eintrittspforten dar. Seltener sind die von der Nase und ihren Nebenhöhlen, wo eine Rhinitis oder ein Antrumempyem den Grund für die Infektion des Kiefers abgibt (Röpke, Schmiegelow, Fano, Weißmann, Fiocre und Dujardin, Posey) oder der Augenhöhle, bei eitriger Augenentzündung. Diese Wege würden also eine lokale Infektion bedingen, während die Eintrittspforten, die auf der Seite der Wange und der Lippen, sowie der retromaxillären und mandibulären Gegend liegen und die wir mit denen gleich setzen können, die an den von den Kiefern fernliegenden Stellen sich finden und von denen die Infektion auf dem Blut- oder Lymphwege zum Kiefer eingeschleppt bzw. fortgeleitet werden, zu hämatogenen Infektionen führen. Daß eine Blutübertragung stattfinden kann, ist sicher, seit Garrè als erster nachweisen konnte, daß Staphylokokken im Blute kreisen, und nach ihm auch Sauger, von Eiselsberg und Sanon u. a. Hier handelt es sich um intrauterine Infektionen bei Säuglingen, wie bereits oben schon erwähnt, um Infektionen von der Nabelwunde aus (Guéniot, Dardenne, Braquehaye, Charezieux) um Infektionen von den Tonsillen, von Hautwunden Furunkeln usw. und ebenso auch um Sekundärinfektionen von einem anderen osteomyelitischen Herd. Kochner und Colgy gaben gastro-intestinale Störungen als den Ausgang für die Osteomyelitis an. Otto Soltmann, Lindemann und Braquehaye beschuldigen auch die Impfung. Jedoch setzt dieser Weg ein absolut intaktes Zahnsystem voraus, wie auch die Ausschaltung jedes sonst in Frage kommenden Faktors. Denn

häufig wurde eine Osteomyelitis der Kiefer bei Kindern im Anschluß an akute Infektionserkrankungen (Perthes) beobachtet und beschrieben, so bei Masern (Salter, Fischer, Lucas, Fryd) beim Scharlach (Partsch), bei Pocken (Salter und Delucque) bei Diphtherie (Fischer) und Typhus (Fischer und Fürbringer), sowie bei Lues (Dependorf), wo die Infektionserreger als die gleichen wie bei der Allgemeinerkrankung erwiesen sind; doch waren auch eine große Anzahl von Mischinfektionen zu erwähnen, bei denen andere in einem Locus minoris resistentiae des Knochens ruhende Organismen (abgesprengter Zahnkeim, Wurzelspitzengranulome, Zysten und Milchzahnkeime oder Teile derselben [Zilz]) durch den Erreger der Allgemeinerkrankung indirekt zur pathogenen Wirkung angefacht, sozusagen zur Eruption gezwungen wurden. Es ist darum leicht denkbar, daß bei den sog. hämatogenen, von der Ferne hergeleiteten Infektionen, es sich nur um eine allerdings zeitlich voraus liegende örtliche Infektion handelt, weshalb man mit der Diagnose der hämatogenen Osteomyelitis sehr vorsichtig sein muß.

Wie wir unter Berücksichtigung des Infektionsweges zwischen lokaler und hämatogener Osteomyelitis unterscheiden können, so können wir auch die Erkrankung selbst einteilen in zirkumskripte oder diffuse, je nachdem die Erkrankung örtlich begrenzt oder fortschreitend ist, und hier wieder sämtliche Stadien einer Entzündung vorfinden, die zwischen einer Osteomyelitis serosa und einer Osteomyelitis purulenta liegen. Um welche Entzündungsstadien es sich auch immer handeln mag, stets werden wir neben den lokalen Erscheinungen auch Allgemeinerscheinungen beobachten können, die teils mehr, teils weniger das Krankheitsbild beherrschen. Diesen Erscheinungen, zunächst den allgemeinen dann den lokalen, wollen wir uns bei der weiteren Besprechung zuwenden.

Die Allgemeinerscheinungen bei der geschlossenen (abszedierenden wie phlegmonösen) Form sind für gewöhnlich sehr schwer und beherrschen das Krankheitsbild. Plötzlich und sehr heftig setzen Fieber ein bis 39°, verbunden mit Schaudern, Krämpfen und Schüttelfrösten. Der Appetit schwindet; die Säuglinge weigern die Brust und weinen dauernd. Ihr Schlaf ist aufgehoben. Gastro-intestinale Erscheinungen treten auf, Erbrechen und Diarrhöen, häufig auch Verstopfungen. Das Aussehen ist bleich und bleifarben. Die Kinder werden spielunlustig und hinfällig, klagen häufig über Schmerzen, ohne aber den Herd der Erkrankung angeben zu können, weil ihnen das Übelsein, Hals- oder Leibschmerzen als das Wichtigere erscheint. Da durch das Fieber die Speichelsekretion auch vermindert, zudem die Kinder wegen im Munde auftretender Schwellungen den Mund öffnen, wird die Zunge trocken und klebt am Gaumen, die Lippen werden rissig. Bleibt der Prozeß geschlossen, dann steigt die Temperatur weiter auf 40°, der Puls wird klein und häufig. Das Sensorium wird benommen und Delirien treten ein. „Aber nicht immer ist Art und Höhe des Fiebers kongruent der Ausbreitung des lokalen Prozesses. Auch die Mitbeteiligung des Allgemeinbefindens hinsichtlich des Auftretens von Störungen des Sensoriums, Delirien und Somnolenz, laufen nicht immer mit den Fieberzuständen parallel, sondern hängen wohl mehr von der Natur und Giftigkeit der Infektionsträger ab." (Partsch). Entscheidend für den Verlauf ist, ob die geschlossene Form der Osteomyelitis in die offene gefistelte

übergeht, sonst kann nach kurzer Dauer durch Sepsis der Tod eintreten. Anders, wenn nach Ausbildung lokaler Erscheinungen der Herd sich öffnet oder durch operativen Eingriff eröffnet wird. Dann fällt das Fieber ab und die oben genannten Allgemeinerscheinungen treten zurück, es beherrschen jetzt die lokalen Erscheinungen das Bild. Bei diesen lokalen Erscheinungen kann es sich handeln entweder um Erscheinungen an den Knochen und Alveolarfortsätzen selbst oder um Erscheinungen in der Umgebung an Weichteilen und Knochen.

Wie bereits gesagt, können wir bei der Osteomyelitis der Kiefer wie bei der Osteomyelitis überhaupt, alle Stadien der Entzündung von der einfachen Hyperämie des Knochenmarkes bis zur purulenten Form mit intraossalen und subperiostalen Abszessen treffen. „Je nachdem die Infektion mehr im zentralen Knochenmark oder im Periost beginnt und von innen nach außen oder von außen nach innen wandert, sind die örtlichen Erscheinungen verschieden. Der beginnende Krankheitsprozeß überdauert immerhin einige Zeit, bis sich an dem erkrankten Knochenteile eine äußerlich wahrnehmbare Anschwellung zeigt. Bei der Osteomyelitis centralis acuta tritt diese Anschwellung der Weichteile bisweilen erst nach 14 Tagen auf. Die Haut oder Schleimhaut bleibt noch längere Zeit ohne äußerlich wahrnehmbare Veränderung; erst wenn der Eiter durch die Haversschen Kanälchen in das Periost vorgedrungen ist und sich ein Abszeß zwischen den Muskeln und Faszien zu bilden beginnt, zeigt sich auch eine Rötung. Die periostale Form dagegen verläuft von vorneherein unter dem Bilde einer tiefen Phlegmone mit starkem Ödem und Rötung der Haut, oft nach Art eines Erysipels. Soweit der Knochen erkrankt ist, läßt sich aber in beiden Fällen die periostale Schwellung deutlich mit dem Finger abtasten. Sie ist auf Druck sehr empfindlich. Im weiteren Verlauf stellt sich auch Schwellung und Rötung der Weichteile ein. Die Anschwellung vergrößert sich, und in der Tiefe fühlt man jetzt Fluktuation. Die Schmerzen nehmen an Heftigkeit eher zu als ab. Der Patient fühlt sich äußerst elend und schwach“ (Dependorf). Bleibt der Prozeß sich selbst überlassen, so durchbrechen die Abszesse das Periost und treten unter die Mundschleimhaut, und ergießen dann, nachdem auch die letzte trennende Schicht eingeschmolzen ist, den Inhalt in die Mundhöhle. Natürlich kann es auch zu Durchbrüchen in die Wange, den Mundboden, und im Oberkiefer zu Durchbrüchen zur Nase, zur Orbita und zur Wange sowie in die retromaxilläre Gegend kommen. Daraus aber ergeben sich besondere Bilder, die für sich besprochen werden sollen. Jedenfalls wird durch die Eiterentleerung „das Gewebe von der starken Spannung entlastet und der Patient fühlt Erleichterung. Gewöhnlich entleert sich nur eine geringe Menge von Eiter meist ohne üblen Geruch mit Blutgerinnsel vermengt oder blutig gefärbt. Auffällig sind einzelne Fetttröpfchen, die auf dem Eiter schwimmen. Sie stammen aus dem Knochenmark, wo sie unter Einfluß der Entzündung aus dem zerstörten Gewebe frei werden. Die Anwesenheit von Fetttröpfchen ist stets ein Beweis dafür, daß das Knochenmark wesentlich an der Entzündung beteiligt ist“ (Dependorf).

Mit der Eiterentleerung geht das Fieber zurück. Es steigt erst wieder, wenn es zu Sekretverhaltungen oder zur Bildung neuer Abszesse kommt, oder wenn eine Fortleitung der Entzündung auf die Umgebung das Bild kompliziert. Die anfänglich auftretende schmerzhafte Drüsenschwellung, geht etwas zurück, verliert ihre Schmerzhaftigkeit, bleibt aber im übrigen bestehen bis zum

endgültigen Ablauf der Erkrankung. Mit der Eiterentleerung ist in den seltensten Fällen der Prozeß abgelaufen, wohl können wir den akut entzündlichen Vorgang als abgeschlossen betrachten, doch gilt es im weiteren Verlauf für den Körper die eingetretenen Schädigungen zu bessern, d. h. die während und durch die Entzündung abgestorbenen, nekrotischen Knochen- und Gewebsteile zu eliminieren und zu ersetzen. Diese Nekrosen sind vielfach sehr umfangreich. Sie hängen natürlich von der Ausbreitung des eitrigen Prozesses und weiter von der Dauer der entzündlichen Einwirkung, sowie — und das ist für die jugendliche Osteomyelitis so wichtig, — von dem anatomischen Bau des Kiefers ab. Bei der Höhe des Alveolarfortsatzes ist es für die eitrigen Sekrete im allgemeinen nicht schwer, in die Mundhöhle durchzubrechen. Da hierbei meist mehrere Fisteln vorhanden sein werden, kommt es seltener zu Sekretverhaltungen und Komplikationen. Gleichmäßig und störungslos geht in solchen Fällen die Organisation wie auch die Trennung des Lebenden und toten Gewebes vor sich. Deshalb hat man sich meist für die exspektative Behandlung entschlossen und greift erst dann ein, wenn der Sequester sich wirklich gelöst hat. Anders bei Jugendlichen. Hier finden wir vielfach trotz bestehender Fisteln weiter hohes Fieber und septische Erscheinungen. Das hat seinen Grund in den vielfachen Herden in den Zahnkeimen und der leichten Fortleitungsmöglichkeit von Keim zu Keim, mit denen ja der ganze Kiefer durchsetzt ist. Jeder Keim, der von der Entzündung befallen ist, bildet einen neuen Herd aus, in dem wegen seiner hohen Empfindlichkeit die Zahnanlage bald abstirbt, zum Fremdkörper wird und nun abgestoßen werden muß, aber nur schwer abgestoßen werden kann, da er ringsherum eingeschlossen ist. Es muß also zur Einschmelzung der Keimwandungen kommen, wenn der Fremdkörper nach außen soll und das geschieht nur langsam, da der umgebende Knochen die Entzündung länger überdauert und somit nicht so schnell nekrotisch wird, um mit dem Keim abgestoßen zu werden. Das bedingt aber auch weiter, daß die Umgebung mit in die Entzündung hineingezogen wird und es so zu gewaltigen Sequestern mit Keimen kommt, wie ich hier beispielsweise einen solchen wiedergebe (Abb. 19). Wie das Bild zeigt, hat sich der ganze Alveolarfortsatz mit Keimen von der Umgebung gelöst, was leicht dadurch zu erklären ist, daß die Keime die Fortleitung erleichtert und die Zahnanlagen die Entzündung unterhalten haben. Exspektatives Verhalten wird also bei Jugendlichen den Sequester nur umfangreicher und den Defekt größer werden lassen. Es ist aber doch unser größtes Bestreben, möglichst wenig Substanz zu verlieren, deshalb gilt es bei Jugendlichen, möglichst früh der Verbreiterung der Entzündung vorzugreifen durch breite Eröffnung und Entfernung der Zahnkeime, die von der Entzündung betroffen ist. Demnach je früher, um so besser. Allerdings schreibt das Alter des Kranken den Weg vor. Je älter der Kranke, um so weniger Zahnkeime sind vorhanden und diese liegen meist im hinteren Teile der Kiefer, weshalb ja auch die Osteomyelitis zwischen

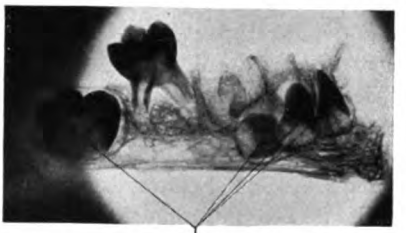

Abb. 19. Aus Brasch, Monatsschr. f. Zahnheilk. 1923. Osteomyelitischer Sequester eines Unterkiefers von einem Kinde.

6 und 13 Jahren meist im hinteren Teile des Kiefers lokalisiert sein soll. Hier würde also nur die Entfernung dieser Keime in Frage kommen. Das zeigt uns ein Fall bei einem 10jährigen Jungen, der von einem Auto überfahren, u. a. zwei Kieferbrüche davontrug, wovon eine Bruchlinie durch den Keim des $\overline{7}$ lief. Der Prozeß kam erst zur Heilung, nachdem sowohl $\overline{7}$ als auch $\overline{8}$, die beide in einer großen Granulationshöhle lagen, entfernt waren. Trifft die Erkrankung jedoch jüngere Kinder und Säuglinge, so wird der ganze Kiefer in Gefahr stehen, von der Entzündung ergriffen zu werden. Moraca berichtet von zwei Fällen von Totalnekrose der Kiefer; auch Blumenfeld erwähnt einen Fall. Doch sind diese Fälle glücklicherweise seltener; im allgemeinen bleibt die Entzündung der Kiefer auf eine Seite beschränkt. Wie einleitend schon bemerkt, trifft die Erkrankung im Säuglings- und Kleinkindesalter vornehmlich den Oberkiefer, später den Unterkiefer. Es läßt sich somit allgemein nicht sagen, daß der Unterkiefer oder der Oberkiefer der meistbefallene Knochen ist, es ist aber verständlich, daß, je nachdem man die Altersgrenze setzt, bald für die Häufigkeit der Erkrankung des Ober- bald für die des Unterkiefers eingetreten wird. Was mir aber wichtiger erscheint, ist, daß je nachdem welcher Kiefer befallen wird, die Erscheinungen verschieden und jedesmalig spezifisch sein werden. So treffen wir bei der Osteomyelitis des Oberkiefers fast in allen Fällen Augenwinkelfisteln, die sich durch den in dieser Gegend liegenden Eckzahnkeim erklären lassen und weiter Augenerscheinungen, wie kollaterale Ödeme, Exophthalmus, Orbitalphlegmonen oder Erkrankungen der Nasennebenhöhlen die reichlichen Eiterausfluß aus der Nase hervorrufen, Symptome, die bei der Osteomyelitis des Mannesalters durch die geänderten anatomischen Verhältnisse nicht mehr oder nur sehr selten auftreten und die beim Jugendlichen derart das Krankheitsbild beherrschen können, daß die Osteomyelitis selbst übersehen wird. Es ist darum auch verständlich, wenn die Kinder zuerst dem Augenarzt zugeführt werden oder der Nasenarzt und der Chirurg aufgesucht wird. Aber es ist schade um die mit der Symptomenbekämpfung verlorene Zeit, die sich in starken Sequestrationen und Verstümmelungen rächt. Hier ist für den Zahnarzt noch eine Aufgabe, der er sich mehr bewußt werden müßte und die er in glücklicher Weise durch Zusammenarbeit mit den Ärzten der anderen Spezialzweige lösen könnte. Es ist doch eigentlich erstaunlich, daß sich in der zahnärztlichen Literatur keine Arbeit über die Kieferosteomyelitis der Säuglinge findet und nirgends auf die Osteomyelitis der Jugendlichen besonders eingegangen wird. Nur in der speziellen Literatur der Augen-, Nasen- und der Kinderärzte finden sich vornehmlich Aufzeichnungen und hier, weil der Symptomenkomplex so überraschend und verwirrend war. Wie viel Fälle von Osteomyelitis könnten aufgehalten oder vermieden werden, würden die kleinen Wesen gleich zu unserer Beobachtung und Therapie kommen. Die schwere Erkrankungsmöglichkeit macht es bei Erkrankung des Kindes zur Pflicht, eine genaue Munduntersuchung vorzunehmen, um entzündliche Erkrankungen von Zähnen und Kiefern ausgehend, auszuschalten. Es darf nicht erst gewartet werden, bis lokale Erscheinungen — Wangen-, Lid-, Augenschwellungen — den Verdacht auf den befallenen Ort lenken, die Entzündung also schon weit um sich gegriffen haben dürfte. Dabei ist besonders zu achten auf: 1. Zahnkaries, evtl. verborgene Höhle. 2. Verfärbung von Zähnen (Verdacht auf tote Pulpa);

3. Lockerung eines oder mehrerer Zähne; 4. Verhalten der Gingiva und des subgingivalen Gewebes; 5. Schmerzhaftigkeit; 6. Fistelausgänge (gingivale oder marginale); 7. Röntgenbild (Granulome, Bruchlinien durch Alveolen und Keime oder in deren Nähe); 8. Pulpenausstrich evtl. extrahierter Zähne.

Fassen wir noch einmal kurz die wesentlichsten Punkte der Kieferosteomyelitis zusammen, ehe wir zur Besprechung der auftretenden Komplikationen übergehen, so können wir sagen, daß das erste Stadium fast immer ein Alveolarabszeß ist (Français), der außer kleinen Sequestern Zahnbildungen zum Ausstoßen bringt und dem das Auftreten phlegmonöser Erscheinungen vorangehen kann. Die Entzündung breitet sich bei der Beschaffenheit des Knochens leicht aus und kann durch Übergreifen auf die Umgebung Komplikationen oder durch Ausbildung eines septischen Prozesses den Tod hervorrufen.

An Komplikationen sind zu nennen: Fortleitung der Entzündung auf das Auge, die Nase und die retromaxilläre Gegend, sowie die Hirnhaut.

Augenerscheinungen, die im Verlauf einer Oberkieferosteomyelitis auftreten können, sind kollaterales Ödem auf entzündlicher Basis, Exophthalmus, Augenwinkelfisteln, Tränensackentzündungen, Periostitis orbitalis und die Orbitalphlegmone.

Das entzündliche kollaterale Ödem ruft am Unterlid ein starke Schwellung hervor, so daß das Auge dahinter zu verschwinden scheint. Das Ödem vergrößert sich dadurch, daß zu dem entzündlichen Ödem noch ein Stauungsödem durch die Abschnürung der Abflußwege hinzukommt. Dieses geht mit dem Schwinden der Entzündung wieder zurück. Die Entzündungen des Periostes, sowie Abszeßbildungen in der Orbita bewirken im allgemeinen eine Vortreibung des Augapfels aus der Augenhöhle (Exophthalmus). Der Exophthalmus ist somit ein Symptom einer Entzündung im Augenhöhleninnern, die durch ihre eigene Ausbreitung eine Raumeinengung der übrigen Teile der Orbita hervorruft. Je nach der Lage des Entzündungsherdes kann die Vortreibung eine verschiedene sein.

Die Augenwinkelfistel finden wir, wie oben bereits gesagt, fast in allen Fällen der jugendlichen Oberkieferosteomyelitis. Im Alter ist sie seltener und tritt hier meist im Anschluß an chronisch granulierende Entzündung von den Frontzähnen ausgehend auf. In diesen Fällen folgt dann die Entzündung kleinen Kanälchen, die von der Wanderung des Eckzahnes zu seiner Durchbruchsstelle hin sich gehalten haben. Lartschneider konnte diese Kanälchen durch Injektionspräparate feststellen, wie sie auch Perinaud bereits nachgewiesen hatte. In der Jugend, bei Kindern und Säuglingen, geht die Entzündung, was am naheliegendsten, von dem seitlichen Schneidezahnkeim auf den Keim des bleibenden Eckzahnes über, der direkt im Augenwinkel liegt (siehe Abb. 18). Hier kommt es zur Abszedierung und anschließend zum Durchbruch. Dauert der Prozeß einige Zeit an, kann es auch zu Abhebungen des Periostes über der Fossa canina kommen, wo sich dann der Eiter sammelt und gelegentlich einer Inzision von der Mundhöhle aus zu erkennen ist, oder er sucht seinen Austritt durch die dünne Hautdecke in einer inneren Augenwinkelfistel. Die Kieferhöhle ist hierbei nicht beteiligt oder ganz selten einmal, auch kommen Seitenzähne als Ausgangspunkt für diese Fisteln nicht in Frage. Geht die Erkrankung von Seitenzähnen (Molaren) aus, kann es gelegentlich zu äußeren

Augenwinkelfisteln kommen, die dadurch entstehen, daß der Durchbruch eines Temporalabszesses vorwärts vom Musculus temporalis beim seitlichen Augenwinkel erfolgt. Die innere Augenwinkelfistel kann eine Tränensackentzündung vortäuschen oder auch entzündliche Erkrankungen der Augenhöhle wie des Jochbeines. Differentialdiagnostisch ist das von Wichtigkeit. Man kann die Augenwinkelfistel von der Tränensackfistel dadurch unterscheiden, daß diese immer unterhalb des Augenlidwinkels liegt, während die Tränensackfistel im Niveau des Lidwinkels liegt und im ersten Falle die Sonde abwärts, im zweiten aufwärts geführt werden kann, auch schließlich daran, daß das Sekret der Augenwinkelfistel meist eitrig ist, im Gegensatz zum wäßrigen Sekret der Tränensackfistel. Rührt die Erkrankung von Entzündungen in der Augenhöhle her, dann ist sie meist mit Exophthalmus, Bewegungs- und Sehstörungen verbunden. Die Sonde läßt sich dann auch tief in die Höhle einführen, während sie bei Entzündungen des Orbitalrandes und des Jochbogens bald auf rauhen Knochen stößt. Die Therapie gilt natürlich der Beseitigung des ursächlichen Leidens, da hierdurch die Fistel verschwindet.

Die Tränensackentzündung bildet sich aus durch Übergreifen der Oberkieferosteomyelitis auf den äußersten Ausläufer, den Processus frontalis. Es kommt zunächst zu einer Schwellung im Augenwinkel, durch die später der Eiter gelblich durchschimmert, bis es endlich zum Durchbruch des Eiters kommt, sich also eine Tränensackfistel bildet. Das Sekret aus dieser Fistel ist meist schleimig-eitrig, Die in den Fistelkanal eingeführte Sonde läßt sich noch oben in den Tränensack vorschieben, während sie bei der sog. dentalen Augenwinkelfistel nur abwärts geführt werden kann, was diagnostisch von Bedeutung ist. Die Therapie muß hier außer der Behandlung des ursächlichen Leidens auch auf die Behandlung des Tränensackes gerichtet sein, die meist in der radikalen Entfernung des Tränensackes bestehen wird.

Die Periostitis orbitalis entwickelt sich unter Ausbildung subperiostaler Abszesse von der Stirnhöhle, den Siebbeinzellen oder der Oberkieferhöhle ausgehend, würde sich also der auf die Nase und ihre Nebenhöhlen fortgeleiteten Osteomyelitis bei Säuglingen der Kiefer- und Keimentzündung direkt anschließen. Die mit ihr verbundene entzündliche Schwellung ruft einen Exophthalmus hervor, für dessen Richtung und Bewegungshemmung die Lage der Periostitis maßgebend ist. Daraus und aus der Schwellung der Augenlider, entweder unteres oder oberes isoliert oder oberes und unteres lassen sich Schlüsse auf die Lage des Entzündungsherdes ziehen. Therapeutisch müssen die Abszesse eröffnet und die Erkrankungen der Nasennebenhöhlen beseitigt werden. Im allgemeinen ist die Periostitis orbitalis ungefährlich, jedoch kann sich jederzeit eine Orbitalphlegmone anschließen.

Unter der Orbitalphlegmone versteht man bekanntlich die eitrige Entzündung des zur Orbita gehörigen Zellgewebes. Sie entsteht durch Übergreifen einer Periostitis auf das Zellgewebe. Sie nimmt ihren Ausgang von den Entzündungen der Nebenhöhlen der Nase, doch werden auch Fortleitungen eitriger Entzündungen durch die Fissura orbitalis inferior beobachtet. Bei Säuglingen und Kleinkindern rührt sie meist von Oberkieferentzündungen her. Sie beginnt mit Schwellungen beider Augenlider, Exophthalmus, Bewegungs- und Sehstörungen sowie zerebralen Erscheinungen, Kopfschmerzen, Er-

brechen und Fieber. Wie gesagt, ist die Orbitalphlegmone bei Säuglingen in Begleitung der Osteomyelitis des Oberkiefers häufiger zu finden. Wenn auch die Orbitalphlegmone ohne Folgen zur Ausheilung kommt, so kann doch durch Schädigung des Sehnerven, Atrophia nervi optici, eine Verminderung des Sehvermögens zurückbleiben, die oft sogar bis zur völligen Blindheit gehen kann. Die Beobachtung dieser Symptome bei Säuglingen ist äußerst wichtig, um eine so große Schädigung wie Verlust des Sehvermögens nach Möglichkeit zu verhindern.

An dieser Stelle sei auch die eitrige Thrombose der Vena ophthalmica und des Sinus cavernosus besprochen, die sich im Anschluß an eine Orbitalphlegmone, wie auch im Anschluß an eine Thrombose des Venengeflechtes des Gesichtes, (Vena facialis) finden kann. Wir finden bei ihr Bilder starker venöser Stauungen, sowie Blutungen durch die eitrige Einschmelzung von Gefäßwänden. Gleichzeitig besteht Exophthalmus bei schwerer Beweglichkeit des Auges. Die venösen Stauungen lassen sich auch im Augeninnern verfolgen und können so differentialdiagnostisch von Wert sein. Auch daß die Sinusthrombose vielfach auf die andere Seite übergeht, kann bei der Feststellung der eitrigen Thrombose von Wert sein, da sich die Orbitalphlegmone nie doppelseitig findet. Die Therapie ist, wenn es zur Entzündung der Venenwände der Meninx gekommen ist, machtlos und der Exitus letalis der gewöhnliche Ausgang der Erkrankung bei Ausbildung einer eitrigen Meningitis.

Wie die Osteomyelitis ihren Ausgang von der Nase und ihren Nebenhöhlen nehmen kann, so kann auch umgekehrt die Osteomyelitis auf die Nase und Nasennebenhöhlen übergreifen. Entweder kommt es zu Durchbrüchen zur Nase oder auch zu selbständigen Entzündungen der Nebenhöhlen, der Oberkieferhöhle, der Stirnhöhle der Siebbeinzellen und der Keilbeinhöhle. Am häufigsten sind hierbei die Entzündungen des Antrums und der Siebbeinzellen. Durch die entzündliche Schwellung verengern sich die Ausgänge der Höhlen und Zellen zur Nase und es kommt zu Sekretstauungen, die durch dumpfen Schmerz in den betreffenden Gegenden sich kundtun. Da Kinder und Säuglinge diesen Schmerz nicht äußern können, überhaupt in ihren Angaben zu wenig bestimmt sind, tut man gut durch rhinoskopische Untersuchung den Befund festzustellen, um eine Verzögerung der Heilung durch diese Erkrankungen nicht eintreten zu lassen. Wichtig ist vor allen Dingen bei erkrankten Säuglingen die mechanische Reinigung der Nase von den festhaftenden Borken und Nasenschleim, um Sekretstauungen und damit möglichst Komplikationen von seiten der Nase zu verhindern. Therapeutisch läßt sich sonst im Kleinkinderalter wenig durchführen, da die Eröffnung der (noch kleinen) Kieferhöhle nicht in Frage kommt; eine Freilegung der Eingänge zu den Siebbeinzellen ist vielleicht angebracht, um einer Hautfistel im Augenwinkel wegen der entstellenden Narbenbildung vorzubeugen.

Recht unangenehme Komplikationen sind die retromaxillären Phlegmonen. Sie bilden sich dadurch aus, daß die Entzündung vom Oberkiefer auf das Gewebe in der Fossa sphenopalatina übergeht und hier zu Eiterungen führt, die wegen der Nähe der Schädelhöhle sehr gefährlich sind und oft den Ausgang für den tödlichen Ablauf bilden. Der Durchbruch der Eiterungen ist durch die besondere Lagerung natürlich sehr erschwert. Es kommt daher

auch meist zu einer Fortleitung der Eiterung entweder auf die Orbita durch die Fissura orbitalis inferior oder zum Kiefergelenk und unter den Musculus temporalis in die Schläfengegend. Im ersten Falle kommt es zur bereits beschriebenen Orbitalphlegmone, im anderen Falle zu Kiefergelenksentzündungen und weiter zu Temporalabszessen, die am äußeren Augenwinkel durchbrechen können. Die Therapie bei der Phlegmone der Fossa pterygopalatina ist auf breite Inzision vom Munde aus angewiesen.

Ebenso unangenehm wie diese Komplikationen sind die durch Fortleitung der Entzündung vom Unterkiefer auf die Submaxillartasche hervorgerufenen Mundbodenphlegmonen und wegen der Gefahr des Glottisödems des Übergreifens auf die großen Halsgefäße. Eiteransammlungen finden sich bei der Angina Ludwici über dem Musculus mylohyoideus zwischen dem Musculus hypoglossus und dem Kiefer, Inzisionen werden darum am zweckmäßigsten vom Munde aus ausgeführt, durch Abheben des Kieferperiostes unterhalb der Zahnreihe. Erschwerend tritt meist zu den Fortleitungen eine Kieferklemme hinzu, die durch die entzündlichen Ödeme hervorgerufen wird. In ihr selbst liegt keine Gefahr, nur ist sie dem Patienten und dem Operateur sehr hinderlich. Der Patient ist nicht in der Lage seinen Mund zu öffnen und kann so das Kaugeschäft nicht ausüben, wodurch bald Zunge, Zähne und Zahnfleisch wegen mangelnder Selbstreinigung stark borkig belegt sind, da die Patienten wegen der weiten Schwellungen auch den Mund offenhalten und durch den Mund atmen. Für den Operateur liegt die Behinderung in der Unübersichtlichkeit des Operationsfeldes, die sich nur durch Sperrung in Narkose vorübergehend beheben läßt. Soll die Klemme dauernd überwunden bleiben, muß der Patient nach der ersten gewaltsamen Öffnung einen Sperrer tragen, was durchaus anzuraten ist, da nur dadurch narbige Kontrakturen zu vermeiden sind. Meist verleiten die Klemmen dazu, von außen an den Herd heranzugehen, doch dürfte dafür in den seltensten Fällen ein zwingender Grund vorliegen. Außer der Entstellung durch die Narbenbildungen im Gesicht, bleibt dann vielfach auch noch eine Öffnungsbehinderung zurück, da diese nur durch Heilung in gesperrter Stellung sich vermeiden läßt.

Leider bleibt es vielfach nicht bei diesen lokalen Komplikationen. Sehr häufig wird der Eintritt einer Bronchopneumonie gemeldet, die die Todesursache bildete. Aldibert und Dardenne und Charezieux haben Entzündungen des Endokards und des Perikards beobachtet, Leberabszesse wie Nierenentzündungen, Entzündungen am Darmkanal, zuletzt auch Entzündungen in allen Organen (Haller). Somit ist bei zeitigem guten Allgemeinbefinden und Heilung versprechenden lokalen Befund doch die Prognose stets ernst. Wenn Williger schreibt: „Die Prognose ist im allgemeinen gut. In allen von mir beobachteten Fällen sind die entzündlichen Prozesse auf einen relativ kleinen Abschnitt beschränkt geblieben und es ist nur zu wenig bedeutenden Nekrosen gekommen, ja es ist sogar in fast allen Fällen gelungen, die Zähne funktionstüchtig zu erhalten", so erkennen wir, wie relativ günstig das spätere Bild der Osteomyelitis ist im Gegensatz zur Osteomyelitis der Jugendlichen, nicht allein in bezug auf die Schwere der Erkrankung und die Größe der Substanzverluste, sondern auch in Sicht auf das Leben. Marx gibt die Anzahl der Todesfälle bei Säuglingen mit 25%, Waton und Aimes auf 30%, wobei dann allerdings berücksichtigt werden muß, daß es nur die beobachteten Fälle sind und die

Fälle nicht übersehen werden können, die nicht veröffentlicht, nicht erkannt sind, wodurch die Zahl wahrscheinlich noch größer werden dürfte.

Bei der Schwierigkeit der Diagnose ist es ja nur zu verständlich, daß die Erkrankung manchmal zuweit vorgeschritten ist, um sie noch erfolgreich angreifen zu können. Wie weiter oben gesagt, vergehen bis zur Ausbildung der lokalen Erscheinungen oft mehrere Tage bei dauernd typhoidem Zustand.

Sobald die Diagnose gesichert ist, ist mit der Behandlung zu beginnen, da dann die Heilung um so erfolgversprechender ist. Sie besteht im Beginn in breiten Eröffnungen durch Inzisionen, bei vorgeschrittenen Fällen in breiter Eröffnung des Knochens und der Entfernung der Zahnkeime, die im Bereich der Eiterung liegen, wobei der hochliegende Eckzahn nicht übersehen werden darf, da von ihm die Augenwinkelfisteln und Augenerscheinungen trotz Eröffnung des Kiefers ausgehen können. Die Therapie geht also darauf hinaus, aus den vielen kleinen Kammern der Zahnkeimalveolen durch Entfernung der Zahnkeime und der trennenden Zwischenwände eine große übersichtliche Höhle zu schaffen mit guten Abflußbedingungen. Ausgiebige Tamponade zur Offenhaltung des Herdes sind notwendig, da sonst durch Granulationsbildung und Gewebsschrumpfung Sekretstauungen sich ergeben, die zu einem Wiederaufflammen des Prozesses führen können. Mit der Eröffnung des Herdes und der Ausräumung von Keimen geht das Fieber zurück. Allerdings kommt es im Anschluß und weiteren Verlauf noch zu kleineren und manchmal zu größeren Nekrosen, deren Abstoßung abgewartet werden muß, was sich oft über Monate erstrecken kann. Über die Behandlung der Folgen der Osteomyelitis soll weiter unten gesprochen werden. Wenn man auch bei der Osteomyelitis mit der Opferung von Zähnen nicht voreilig sein soll, so trifft dieser Satz für die jugendliche Osteomyelitis nicht zu, wohl insoweit es sich um Milchzähne handelt. Diese brauchen nicht in allen Fällen geopfert zu werden. Sie geben ja auch nicht den Grund für die Schwere der Erkrankung an. Es handelt sich um die Herde im Mark über den Milchzähnen und diese Herde sind die Keime der bleibenden Zähne. Sie müssen geopfert werden, da die Heilung der Kieferknochen und nicht die Erhaltung der Zähne das Endziel ist (Stein).

Hiermit können wir die Betrachtung über die Osteomyelitis abschließen. Zu erwähnen bleibt noch, daß Fryd bei der Skrofulose der Kinder ähnliche lokale Erscheinungen an den Kiefern beobachtete wie oben. Nach ihm soll die sehr seltene und nicht beschriebene Skrofulose der Kiefer (Osteomyelitis?) mit einer Rötung und Schwellung der Kieferpartien beginnen, die eine Lockerung von Zähnen im Gefolge haben können. Der erkrankte Kieferteil wird nekrotisch, die zugehörigen Zähne oder Zahnanlagen fallen aus, auch entfernen sich die Kinder selbst vielfach die Zähne. Neben einer Allgemeinbehandlung erfordert die Erkrankung frühes Eingreifen, um ein zu weites Fortschreiten zu verhüten. Dabei muß im Gesunden operiert werden, wobei sich die Entfernung von Zahnlagen nicht vermeiden läßt. Die entstehenden Verluste müssen durch Prothesen später evtl. gedeckt werden. (Fryd.)

Die Folgen der Kiefer-Osteomyelitis der Jugendlichen.

Über die Folgen der jugendlichen Osteomyelitis ist bisher nichts geschrieben worden. Man spricht ganz allgemein von mehr oder minder großen Substanz-

verlusten, die bei Jugendlichen sich ausgleichen. Weinberg erwähnt Bißverschiebungen und Vogelgesichter als Folgen, ohne aber darauf näher einzugehen und Schubert sagt: „Es ist wohl nicht ausgeschlossen, daß manche bisher unaufgeklärte Anomalie im Milchzahn- und bleibenden Gebiß mit Zuhilfenahme dieser Tatsachen eine Erklärung zu finden vermag."

Für das Auge finden wir als Folge eine Verminderung des Sehvermögens bis zur völligen Blindheit erwähnt.

Folgender in der Zahnklinik zur Beobachtung gekommene Fall ist geeignet, die Folgeerscheinungen der jugendlichen Osteomyelitis zu klären.

Patientin Elisabeth G. aus J. kam zur Konsultation in die hiesige Zahnklinik. Ihre Klagen gingen auf mangelnde Kaufähigkeit durch das Fehlen einer Reihe von Zähnen im Oberkiefer, auf Sprechstörungen, auf schlechte Haltung der Kiefer zueinander und auf das häßliche Aussehen durch das eingefallene Gesicht auf der Seite, auf der die Zähne fehlten.

Nach Aussage der Mutter hat das Kind in der 10. Woche nach der Geburt eine Mundfäule durchgemacht, wobei es sehr krank gewesen sei und hohes Fieber gehabt hätte. Auf Anordnung des Arztes hätte sie das Mündchen ausgewischt. Dabei habe sie verschiedentlich beobachtet, wie kleine Zähne ausgefallen wären. Danach sei das Kind noch recht oft krank gewesen, habe Krupp gehabt, Ausschläge am Kopf und auch eine Augenentzündung, weswegen sie verschiedentlich in der Universitäts-Augenklinik in Behandlung gewesen wäre.

Nach der Krankengeschichte der Augenklinik hat im 3. Lebensjahre die Patientin eine Keratitis scrofulosa gehabt. Die Eltern kamen aber nicht weiter zur Behandlung. Erst 1919 als sich das Auge plötzlich entzündete, suchte die Patientin die Augenklinik wieder auf. Dort wurde festgestellt:

Status: Anämisches, blasses Kind, Ekzemborken an beiden Nasenöffnungen, besonders links. In linker Gesichtshälfte leichtes Hautekzem in Gegend des Unterlids. Sehr harter Gaumenbogen, der linke Teil des Oberkiefers ist weit zurückliegend, die Backenzähne fehlen dort bis auf einen. Stark vergrößerte, leicht gerötete Mandeln. Die linke Gesichtshälfte hängt etwas herab, es besteht eine starke Fazialisparese. Infolgedessen kann linkes Auge nicht ganz geschlossen werden, es bleibt bei stärkstem Lidschluß ein schmaler Spalt offen. Lidspalte links etwas enger als rechts, ebenso steht linkes Oberlid etwas tiefer als rechts. Lid- und Augenbewegungen sonst normal. Die ganze linke Gesichtshälfte anästhetisch (Trigeminus I, II, III), so daß auch die Kornea unempfindlich ist.

Links: Lider o. B., ebenso Lidränder. Die Konjunktiven sind etwas geschwollen, mäßig stark injiziert. Am Bulbus mäßig starke ziliare Injektion. Der Bulbus ist etwas verkleinert, im Druck deutlich herabgesetzt (Tensio — 1), Kornea wesentlich verkleinert, abgeflacht, ist zentral unten und unten außen von dichten, weißen, in die Tiefe gehenden Narben durchsetzt, die in die Irisgewebe eingeheilt sind. Die Trübung ist reichlich mit intensiv weißen Massen durchsetzt (Kalk). Von oben zieht ein Gefäß zentralwärts, das sich hier verästelt. Die obere Hälfte der Kornea ist klar und diaphan, die dort sichtbare Iris sieht normal aus. Vordere Kammer flach, ca. $1^1/_2$,mm. Pupille oben sichtbar, eng, träge Reaktion, in derselben ist die weißgetrübte Linse sichtbar. Visus: Hell und dunkel. Projektion ungenau. Auge steht in Schielstellung nach innen von etwa. 25—30°.

Rechts: Äußerlich und innerlich o. B. Visus: 5/4.

Entlassen wurde die Patientin nach 4 Wochen, wonach allerdings kurz darauf eine Wiederaufnahme nötig war. Endgültig entlassen wurde die Patientin nach weiteren 4 Wochen, nachdem ein Ulkus ausgeheilt war.

Dem Berichte der Augenklinik ist ein Untersuchungsbericht der psychiatrischen und Nervenklinik angefügt folgenden Inhaltes:

Hat in der linken Seite des Gesichts Schmerzen und Gefühl, als ob dieselbe gelähmt wäre. Die Nase ist schlimmer, wenn das Auge schlimm ist.

Mit 3 Jahren am linken Auge ein Geschwür.

Objektiv: Patellarreflex — r = lk. Achillessehnenreflex +, r = lk., schwach. Kein sicherer Babinski. Kein Fußklonus. Bauchdeckenreflexe +. Keine Bewegungsstörungen der Extremitäten. Grobe Kraft nicht vermindert. Links Fazialisschwäche. Linker Oberkiefer schlecht entwickelt. In demselben ein Backzahn, sonst fehlen alle Zähne. Geruch und Geschmack o. B. Angeblich Herabsetzung der Nervenempfindlichkeit in den oberen, mittleren und unteren Trigeminusästen.

Der Allgemeinstatus hat sich nicht geändert gegen den Bericht der Augenklinik, als das Kind in unsere Behandlung kommt. Im besonderen ist zu berichten, wie auch aus nebenstehender Abb. 20 ersichtlich ist, daß im Oberkiefer auf der linken Seite sämtliche Zähne

fehlen vom seitlichen Schneidezahn bis zum ersten Molaren. In Okklusion steht nur die rechte Seite, vom Eckzahn der rechten Seite an liegt die Mitte des Oberkiefers ungefähr 1 cm gegen die Mitte der unteren Zahnreihe zurück, und ist nach links verschoben. Weiter

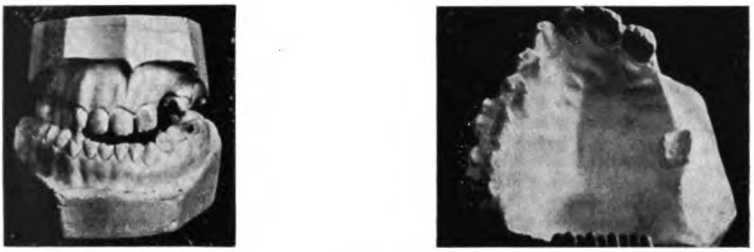

Abb. 20.

okklutiert nur der obere zweite Molar mit dem unteren. Wie das Röntgenbild (Abb. 22) zeigt, sind im Kiefer keine Zahnanlagen mehr vorhanden, also der Durchbruch weiterer Zähne nicht möglich. Über den Verbleib der bleibenden Zähne kann nichts ausgesagt werden. Nach Aussage des Kindes und der Mutter sollen nie Zähne im Kiefer erschienen sein. Auffällig ist die Kleinheit des Oberkiefers und seine Rückwärts-, Aufwärts- und Einwärtslagerung, weil ihm der Alveolarfortsatz zum größten Teil fehlt.

Abb. 21.

Erklärung der Modelle (Abb. 20). Im Obergebiß sind auf der rechten Seite die Zähne 1 2 3 4 5 6 7 vorhanden, links nur 7. In bezug auf die Raphemedianebene ist die vordere Gebißmitte zur erkrankten Seite verschoben, d. h. geht über die Mittellinie hinaus und liegt gegen die Norm des Gebisses zurück, wie aus den zusammengestellten Modellen hervorgeht. Im Untergebiß sind vorhanden rechts 1 2 3 4 5 6 7, links 1 2 3 4 5 6 7; der Unterkiefer hat also die erforderliche Größe, und ist symmetrisch gebaut. Nach Pont weist er normale Verhältnisse auf, während am Oberkiefer genaue Masse sich nicht geben lassen, da die linken Zähne fehlen. Er ist aber sicher zu eng, d. h. er weist auch eine transversale Verkürzung auf. Aus der Zusammenstellung der Gebisse erkennt man auf der einen Seite einen Neutralbiß, also normale Bißverhältnisse, auf der anderen Seite aber finden wir eine Kieferverkürzung, die sich durch das Zurückliegen der Front gegenüber dem normalen Unterkiefer zu erkennen gibt. Der 7 ist etwas vorgerückt und deckt sich mit dem 6 unten. Aus der seitlichen Betrachtung ergibt sich für die gesunde Seite normales Höhenwachstum, auf der kranken Seite ein Ausbleiben des Höhenwachstums, was auch aus der relativen Kleinheit des Kiefers (vgl. das Röntgenbild) hervorgeht. Die Analyse des Modells ergibt somit als Diagnose eine einseitige sagittale, transversale und vertikale Kieferverkürzung als Folge des ausgebliebenen Kieferwachstums durch den frühzeitigen Milchzahnausfall, mit dem wahrscheinlich gleichzeitig die kleinen Keime der bleibenden Zähne verloren gingen (einseitiger Schneidezahn-Rückstand).

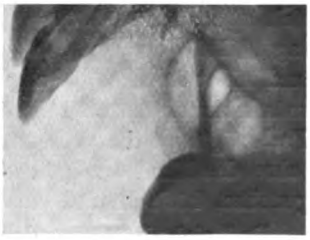

Abb. 22.

Das Gesichtsbild (Abb. 21). Das Gesicht im Profil bei Einstellung in die Frankfurter Horizontale und bei Einzeichnung der Glabellalinie zeigt bezüglich der Stirn, Nase und Kinn ein Anliegen der Glabellalinie also normale Verhältnisse, während die Oberkieferlippe und mit ihr der Oberkiefer zurückliegt. Das Gesichtsbild in der Frontalen weist Asymmetrien auf, die über das Normale hinausgehen, und deutlich eine Verschiebung der Gesichtsmitte nach links hervortreten lassen. Der Eindruck wird erhöht durch das farblose Auge der erkrankten Seite, und durch das Herabhängen der Lippe. Der Ausdruck ist taub und nichtssagend. Durch den meist geöffneten

Mund und das scheinbare Vorstehen des Unterkiefers bei gleichzeitigem Eingezogensein der Lippen des Oberkiefers hat der Gesichtsausdruck Anklänge an die Mimik des Stumpfen, Blöden des Vergrämten, und Beleidigten und Hochmütigen.

Wie aus der obigen Krankengeschichte hervorgeht, hat die Entzündung des Oberkiefers in der Jugend des Kindes zu einer Verkleinerung des Oberkiefers geführt bei gleichzeitiger Verschiebung der Mittellinie zur zurückgebliebenen Seite hin und in bezug auf die Physiognomie, allerdings in Verbindung mit der Fazialisparese, zu einer Entstellung der wahren Seelenzüge. Es ist ja bekanntlich Aufgabe der Orthodontie, solche Schäden wieder auszugleichen. Es soll darum auch über das wie der Therapie hier nicht gesprochen werden, da das über den Rahmen der Arbeit hinausgehen würde.

Wenden wir uns aber der allgemeinen Besprechung der Folgen der frühen Osteomyelitis zu, so können wir, um sie in ihrer jedesmaligen Weite zu erkennen, uns auf die bei den anatomischen Vorbemerkungen erwähnten von Kantorowicz angegebenen Regeln der Zahnverschiebung stützen. Diese besagen: Wird ein Zahn vor Beendigung des Kieferwachstums entfernt, so bleiben die vor der Lücke stehenden Zähne um die ausgefallene Zahnbreite im Vergleich mit der gesunden Seite zurück. Wird ein Zahn während des Kieferwachstums entfernt, so bleiben die vor der Lücke stehenden Zähne nur um soviel zurück als die Differenz zwischen der Zahnbreite und dem bereits erfolgten Kieferwachstum beträgt. Diese Regeln gelten natürlich nur für die Zahnentfernung im Milchgebiß, deren Folgen sich dann in Anomal en des bleibenden kundtun. Sollten sie für das Milchgebiß eine Bedeutung haben, dann müßten die Milchzähne schon als Keim entfernt sein, also während der Embryonalzeit, was aber praktisch nicht in Frage kommen dürfte. Es ist darum auch verständlich, wenn wir durch den Ausfall der Keime des Milchgebisses in der Säuglingszeit keine Verkürzung des Kiefers bekommen, weil der Kiefer dann schon so groß ist, als der Breite der einzelnen Zähne entsprechen würde, und zwar der Milchzähne. Wie aus den Abbildungen des Falles 2 (Abb. 3) auf S. 199 hervorgeht, zeigt darum ein osteomyelitischer, ausgeheilter kindlicher Kiefer keine wesentlichen Veränderungen der Form des Zahnbogens, wie das leicht aus einem Vergleich mit dem Zahnbogen eines gesunden gleichaltrigen Kindes hervorgeht. Die Folgen der frühen Entfernung von Milchzähnen bzw. von Milchzahnkeimen zeigen sich also auch nicht im kindlichen Gesicht (Abb. 2 u. 23). Wenn Marx darum sagt, daß die Verluste jugendlicher Osteomyelitinen sich meist ausgleichen und nicht in Erscheinung treten, so hat er recht, so lange er an den Milchzahnkiefer denkt, aber nicht für den bleibenden Kiefer. Wie der obig beschriebene Fall zeigt, ist die Verstümmelung bedeutend. Sie hat sich erst vom 6. Lebensjahre des Kindes zeigen können und wurde erst im 15. Lebensjahre als unangenehm, häßlich und entstellend empfunden.

Abb. 23.

Daß sich die Folge der jugendlichen Osteomyelitis erst so spät durch Ausbleiben des Kieferwachstums zeigt, mahnt uns früh an die Folgen zu denken und therapeutisch einzugreifen, ehe das Kieferwachstum vollendet und die Entstellung ihre größte Form angenommen hat. Es bedarf wohl nicht des besonderen Hinweises, daß, wenn die Erkrankung mehrere Zähne trifft, die angeführte Regel

von Kantorowicz für jeden Zahn zutrifft und die Verschiebung der Zähne ausbleibt und eine um so größere Kieferverkürzung in der Vertikalen und Frontalen die Folge ist. Was von größerer Wichtigkeit ist, ist daß jede einseitige Kieferverkürzung eine Asymmetrie ergibt, die eine Verschiebung der Gebißmitte hervorruft. Symmetrisch bleiben die Verhältnisse nur, bei beiderseitiger Verkürzung. Die Verkürzung ruft in jedem Falle auch ein Zurückliegen der den Knochen bedeckenden Weichteile hervor und verleiht so dem Gesicht bzw. der Physiognomie Züge, die ihr dem Wesen des Trägers nach gar nicht zukommen. Sie zu beeinflussen und wieder wettzumachen, ist ebenfalls die Aufgabe der orthodontischen Therapie. Natürlich ist es in einem Falle wie dem obigen schwer, die Therapie durchzuführen, weil das Kieferwachstum bereits abgeschlossen war, als der Patient zu uns kam. Anders jedoch, wenn der Patient schon früh zur Behandlung kommt oder vom Zeitpunkte der Operation an in Beobachtung bleibt. Dann kann es gelingen, den sonst durch das Wachstum der Zähne ausgeübten Reiz durch Apparate mit Schraubvorrichtung zu ersetzen und so das Wachstum zu unterhalten bis zur Beendigung des Kieferwachstums. Dann gilt es nur noch den Defekt zu überbrücken, was aber nach dem heutigen Stande der zahnärztlichen Wissenschaft keinen Schwierigkeiten begegnen dürfte. Mit diesen Maßnahmen gleichzeitig fallen dann auch die Verstümmelungen und Verzerrungen der Physiognomie fort, die uns die Osteomyelitis der frühen Jugend so fürchten läßt, wenn die Krankheit selbst glücklich überstanden wird.

Sollte es zu einer Totalnekrose des Oberkiefers oder des Unterkiefers kommen, Fälle, die glücklicherweise nicht so häufig sind, dann ist die Therapie natürlich, schwer und die physiognomischen Entstellungen noch viel größer. Scheinbare Progenie und Prognathie sind es dann, die das Vogelgesicht erzeugen oder ein Zurückfallen des Obergesichtes. Hier müssen chirurgische neben prothetischen Maßnahmen versuchen die Funktion und Kosmetik wieder in etwa herzustellen.

Literatur.

Barbarin: Trois cas d'ostéite. L'odontologie Nr. 22. 1909. — Brasch: Ein Beitrag zur Ätiologie der Kieferosteomyelitis. Dtsch. Monatsschr. f. Zahnheilk. 1923. H. 22. — Brown-Kelly: s. unter Kelly. — Carr: Alveolar Abscess complicatet with Nercrosis of the Alveolarprocess. A case in practice. Brit. journ. of dental science. 1909. 15. Febr. — Dependorf: Infektiöse Osteomyelitis des Unterkiefers. Dtsch. Monatsschr. f. Zahnheilk. 1906. S. 623. — Derselbe: Akute infektiöse Osteomyelitis des Oberkiefers. Samml. klin. Vortr. v. Volkmann Nr. 442. — Derselbe: Die Phosphornekrose der Kiefer. Dtsch. Monatsschr. f. Zahnheilk. 1907. H. 7. — Derselbe: 1. Infektiöse Osteomyelitis des Oberkiefers. 2. Akute Periostitis des Unterkiefers. Österr.-ungar. Vierteljahrsschr. f. Zahnheilk. 1910. Nr. 2. S. 195. — Derselbe: Akute infektiöse Osteomyelitis des Unterkiefers. Samml. klin. Vortr. Neue Folge Nr. 440. — Derselbe: Akute Osteomyelitis des Oberkiefers. Samml. klin. Vortr. v. Volkmann. Ser. 15, H. 22, Nr. 422. — Denzel: Zur Klinik des dentalen Markabszesses. Dtsch. Vierteljahrsschr. f. Zahnchirurg. Bd. 4. H. 3 u. 4. — Dietrich: Ein weiterer Fall von sequestrierter Zahnkeimentzündung usw. Zeitschr. f. Kinderheilk. Bd. 31. S. 407. 1922. — Faust: Über Totalnekrose des Unterkiefers nach Osteomyelitis Bruns. Beitr. z. klin. Chirurg. Bd. 15. — Fließ: Akute Osteomyelitis des Oberkiefers bei einem 3 Wochen alten Säugling. Arch. f. Kinderheilk. Bd. 57, H. 4—6, S. 349. Ref. Münch. med. Wochenschr. 1912. Nr. 18. S. 995. — Finkelstein: Lehrbuch der Säuglingskrankheiten. 1905. Derselbe: Zwei Fälle akuter entzündlicher Nekrose der Alveolarfortsätze im Kindesalter. Zahnärztl. Rundschau. 1922. H. 6. — Fischer: Die akute Osteomyelitis purulenta der Kiefer Ausz. Journ. f. Zahnheilk. 1895 (X) 12—13, S. 81. (Dtsch Monatsschr. f. Zahnheilk. 1895, H. 1, S. 21.) — Français: Arch. des Maladies des enfants 1912. — Fränkel: Vortrag gehalten auf dem C. V. D. Z. 8—11. Mai 1907 in Hamburg. — Frey, Einige alltägliche Periositisformen. Wien. Ver. f. Zahnheilk. Jg. 35. 1919. — Garrè: Über besondere Formen und Folgezustände der akuten infektiösen

Osteomyelitis. Bruns Beitr. z. klin. Chirurg. Bd. 10, S. 24. I. 1893. — Haller, M.: Osteomyélite du nourisson. Gaz. d'hôp. 1922. p. 625. — Hauberisser: Über dentale Kieferosteomyelitis. Zeitschr. f. Zahnchirurg. Bd. 5, H. 1. 1922. — Häupl: Über den dentalen Markabszeß. Dtsch. Vierteljahrsschr. f. Zahnchirurg. Bd. 4, H. 1. — Hoenes: Kasuistische Beiträge. Wien. zahnärztl. Monatsschr. 1903. Nr. 8. — Hofmeister: Über Exostosen des Unterkiefers. Bruns Beitr. z. klin. Chirurg. Bd. 23. 1899. — Jordan: Die akute Osteomyelitis. Bruns Beitr. z. klin. Chirurg. Bd. 10. — Kantorowicz: Klin. Zahnheilk. 1924. — Kaposi-Port: Chirurgie der Mundhöhle. — Kassowitz: Gangränöse Zahnkeimentzündung des ersten Säuglingsalters. Wien. klin. Wochenschr. 1919. Nr. 7. — Kelly, B.: The so called empyema of the antrum of Highmore in infants. (Osteomyelitis of the Sup. maxill.) Edinburgh med. journ. 1904. Okt. Ref. Zentralbl. f. Chirurg. 1905, Nr. 8, S. 202. — Kerber: Osteomyelitis maxillaris. Österr.-ungar. Vierteljahrsschr. f. Zahnheilk. 1919. S. 495. Angegeb. auch 1910, Nr. 4, S. 495. — Kettner: Osteomyelitis des Oberkiefers der mechanischen Insulte im Säuglings- und Kleinkindesalter. Münch. med. Wochenschr. 1924. Nr. 7, S. 206. — Klemm: Die sich an akute Osteomyelitis anschließenden Blutinfektionen. Samml. klin. Vortr. Volkmann Nr. 456/57. — König: Sequestrierte Zahnkeimentzündung. Ges. f. inn. Med. u. Kinderheilk. Wien. Pädr. Sect. v. 26. 10. 1922. Ref. Klin. Wochenschr. Bd. 1, S. 2550. 1922. — Körner, O.: Lehrbuch der Ohren-, Nasen- u. Kehlkopfkrankheiten. — Kreißler: Momentbilder aus der stomatol. Praxis. 1905. H. 9, S. 267. Österr. Zeitschr. f. Stomatol. — Kroll: Osteomyelitis des Oberkiefers. Dtsch. zahnärztl. Wochenschr. 1909, Nr. 52, S. 1131. — Landsberger: Die kontinuierte Wachstumsbewegung des Alveolarfortsatzes. Dtsch. Monatsschr. f. Zahnheilk. 1924, H. 3/4. — Landwehrmann: Kieferosteomyelitis im Säuglingsalter. Zeitschrift f. Ohrenheilk. Bd. 58, Nr. 1 u. 2. 1909. — Mantel: Über die Osteomyelitis der Kiefer. Dissert. Heidelberg 1908. — Marx: Eye symptoms due to Osteom. of the super max. in infants. Brit. journ. of Ophth. 1922. Vol. VI. Nr. 1 — Mayrhofer: Die Kiefertrepanation bei dentalem Markabszeß. Ergebn. d. ges. Zahnheilk. Jg. 4, H. 1. — Derselbe: Zum dentalen Markabszeß. Dtsch. Vierteljahrsschr. f. Zahnchirurgie. Bd. 4, H. 1. — Derselbe: Drei Jahre zahnchirurgische Krankenhausabteilung. Dtsch. Monatsschrift f. Zahnheilk. 1913. Nr. 7, S. 501. — Derselbe: Kiefertrepanantion bei dentalem Markabszeß. Wien. klin. Wochenschr. 1913. 29. — Menzel: Primäre akute Osteomyelitis des Oberkiefers. Arch. f. Laryngol. Bd. 21, H. 1. — Metnitz: Über Osteomyelitis. Dtsch. Monatsschr. f. Zahnheilk. 1887. S. 483. u. 1888. H. 4, S. 26. — Derselbe: Akute Osteomyelitis des Unterkiefers mit tödlichem Ausgang. Österr.-ungar. Vierteljahrsschr. f. Zahnheilk. 1887. — Michel: Ein Fall von idiopathischer zirkumskripter Periostitis des rechten Oberkiefers. Korresp.-Blatt f. Zahnärzte. 1901. S. 115. — Derselbe: Über Kiefernekrose. Korresp.-Blatt f. Zahnärzte. 1905. S. 258. — Mikulicz-Kümmel, Krankheiten des Mundes. — Misch: Grenzgeb. d. Zahnheilk. Bd. 1, S. 209, 450 u. 486. — Moraco: Zwei Fälle von totaler Nekrose des Oberkiefers durch Osteomyelitis Gazz. internaz. med.-chirurg. Vol. 26, S. 92. 192. — Onodi: Die Nebenhöhlen der Nase beim Kinde. — Oppenheim: Ein ätiologisch interessanter Fall von Osteomyelitis des Oberkiefers. Korresp.-Blatt d. Zahnärzte 1908, Nr. 2, S. 134. — Partsch: Erkrankungen der Zähne und Lymphdrüsen. Odontol. Blätter 1899. Nr. 3. — Derselbe: Über die chronische Periodontitis und ihre Folgezustände. Österr. Zeitschr. f. Stomatol. 1903. Nr. 1. — Derselbe: Über den Zerfall des Zahnmarks. Dtsch. Monatsschrift f. Zahnheilk. 1904. S. 393. — Derselbe: Über nekrotische Prozesse an den Kiefern. Verhandl. d. Ges. dtsch. Naturf. u. Ärzte. Österr. ung. V. f. Z. 1904. S. 668. — Partsch und Kunert: Vierter Bericht der Poliklinik für Zahn- und Mundkrankheiten des Zahnärztlichen Instituts der Universität Breslau. D. m. f. Z. Heft 1. 1899. — Peckert: Ein klinischer Beitrag zur Kenntnis der Nekrosen im Alveolarfortsatz. Korresp.-Blatt f. Zahnärzte. 1907. S. 210. — Perthes: Deutsche Chirurgie. Lief. 33a (bis 1907). — Die Verletzungen und Krankheiten der Kiefer. — Derselbe: Chirurgie der Kiefer im Hdb. d. pr. Chirurgie von Garrè, Küttner Lexer. — Péré: Deux cas d'osteite limitée considereses accidents de la premiere or de la deuxieme dentition. L'odontologie Nr. 7. April 1909. — Pont: Osteomyelitis und Nekrose des Unterkiefers bei Kindern. Lyon med. 1902. Nr. 17. Österr.-ungar. Vierteljahrsschr. f. Zahnheilk. 1902. H. 4. S. 590. — Port: Tod durch Septikämie nach einer Zahnextraktion. Münch. med. Wochenschr. 1895. S. 863. — Posey, W.: Orbital cellulitis from disease of the sup. max. in children Jorn. of the Am. med. Ass. Vol. 59 p. 1020. 1912. Riha: Röntgenstudien über die Entwicklung des menschlichen Eckzahnes. Zeitschr. f. Stomatol. 1922. H. 6. — Röpke: Beitrag zur Kasuistik der akuten Osteomyelitis des Oberkiefers bei Säuglingen. Münch. med. Wochenschr. 1898. H. 4, S. 125. — Scheff: Sagittalschnitte zur topographischen Anatomie des Ober- und Unterkiefers. Österr.-ungar. Vierteljahrsschr. f. Zahnheilk. 1905. H. 1. — Schmaus: Grundriß der pathologischen Anatomie. — Schmiegelow: Über akute Osteomyelitis des Oberkiefers. Arch. f. Laryngol. u. Rhinol.

Bd. 5. — Schubert: Über einen Fall von sequestrierter Zahnkeimentzündung. Dtsch. Monatsschr. f. Zahnheilk. 1923. H. 17. — Stark: Die Tuberkulose des Unterkiefers. Bruns Beitr. 1896. Bd. 17, S. 23. — Stein: Die Frage der Zahnerhaltung bei Osteomyelitis der Kiefer. Korresp.-Blatt f. Zahnärzte 1910. S. 204. — Strümpell: Lehrbuch der speziellen Pathologie u. Therapie der inneren Krankheiten. — Swoboda: Die gangränöse Zahnkeimentzündung, eine neue als selbständig zu bezeichnende schwere Munderkrankung des ersten Säuglingsalters. Verhandl. d. 21. Versamml. d. Ges. f. Kinderheilk. in Breslau 1904. Jahrbuch f. Kinder. Bd. 60. — Trauner: Osteomyelitis idiopathica maxillae. Österr.-ungar. Vierteljahrsschr. f. Zahnheilk. 1909. Bd. 25, Nr. 1. S. 27. — Treidel: Über syphilitische Nekrosen des Oberkiefers. Arch. d. Laryngol. Bd. 14, S. 394ff. 1903. — Trendel: Beiträge zur Kenntnis der akuten infektiösen Osteomyelitis. Bruns Beitr. z. klin. Chirurg. Bd. 41, S. 607. — Turner, L.: Accessory sinnses of the nose. S. 5. Edinb. 1901. — Uffenorde: Fall von Osteomyelitis des Oberkiefers bei einem dreijährigen Kinde. Monatsschr. f. Ohrenheilk. 1912. — Vignard: Osteomyelitis des Unterkiefers vom Kinde. Arch. f. Kinderheilk. Bd. 46. 1907. — Waton und Aimes: 23 Fälle von Osteomyelitis des Oberkiefers bei Kindern. Rev. d'orthop. Tom 8, p. 23. 1921. — Weise: Zur Kasuistik der Osteomyelitis des Oberkiefers. Zahnärztl. Rundschau. 1914. Bd. 24, S. 277. Zeitschr. f. Ohrenheilk. Bd. 69, Nr. 3—4. — Derselbe: Über Osteomyelitis des Oberkiefers besonders im früheren Kindesalter. Dissert. Rostock 1907. Bespr. Dtsch. Monatsschr. f. Zahnheilk. 1908. No. 5, S. 394. — Weiser: Beiträge und Studien zur Technik der Mundhöhlenchirurgie. Österr.-ungar. Vierteljahrsschr. f. Zahnheilk. 1901. H. 3, S. 347. — Derselbe: Die Resultate der radikalen Behandlung des Alveolarabszesses und der Zahnwurzelzyste bei Konservierung des Zahnes. Österr.-ungar. Vierteljahrsschr. f. Zahnheilk. H. 3. 1900. — Williger: Beitr. z. Krankheitsbild der akuten Kieferostitis. Korresp.-Blatt f. Zahnärzte. 1911. S. 177. Derselbe: Zahnärztliche Chirurgie. Akut entzündliche Erkrankungen ohne erkennbare Eintrittspforte. Korr. f. Zahnheilk. 1910. Nr. 3. — Wüstmann: Osteomyelitis des Oberkiefers. Zeitschr. f. Ohrenheilk. Bd. 61. Nr. 3—4. — Zarfl: Sequestrierende Zahnkeimentzündung im frühesten Säuglingsalter. Zeitschr. f. Kinderheilk. Bd. 25. 1920. — Zilz: Osteomyelitis mandibularis nach Influenza. Österr.-ungar. Vierteljahrsschr. f. Zahnheilk. 1911. S. 84. — Derselbe: Zahnkeimentzündung mit nachfolgender Kieferostitis. Schweiz. Zeitschr. f. Zahnheilk. 1923. H. 2.

Vergleichende Anatomie der Molaren von Lepus cuniculus und Cavia cobaya.

I. Morphologischer Teil.

Von

Privatdozent Dr. med. et med. dent. **Rud. Weber.**

(Aus der Städtischen Zahnklinik zu Köln a. Rh. [Direktor: Professor Dr. Zilkens]).

Mit 12 Abb.

Die Molaren des Meerschweinchens sind vor kurzem Gegenstand der Untersuchungen von Gottlieb, Greiner und Sicher gewesen. Das gleiche, was diese Autoren über die wenigen, bisher vorliegenden Besprechungen der Molaren von Cavia cobaya sagen, gilt auch für die Mahlzähne des Kaninchens. Es erscheint demnach interessant, beide Gebisse auf ihre Verschiedenheiten vergleichend zu untersuchen.

Über die Zahnformel des Kaninchengebisses gibt jedes Lehrbuch der Zoologie Auskunft. Wir gehen darum sofort medias in res.

Im Querschnitt gesehen besteht der Kaninchenmolar (Abb. 1) aus zwei Dentinplatten, die zueinander parallel verlaufen und durch eine ebenfalls aus einer dünnen Dentinlage bestehenden Querplatte miteinander verbunden sind. Da-

durch entsteht in groben Zügen das Bild einer U-förmig gebogenen Röhre. Diese schematische Figur wird allerdings dadurch verwischt, daß an verschiedenen Stellen der Hauptplatten, besonders an den Innenseiten, sich vielfach wellenförmige Einbuchtungen im Dentin finden, die ihm an den Vorsprüngen ein zackenförmiges Aussehen verleihen. Besonders an der medialen Platte findet sich eine tiefe Einbuchtung, die in einzelnen Schnitten bis tief ins Dentin, ja bis nahe an die Pulpahöhle herangehen kann.

In beiden U-förmigen Schenkeln verläuft in wechselnder Breite je nach dem Verlauf des Schnittes, die Pulpa des Zahnes, die sich auch in der Querplatte findet, so daß die Pulpahöhle in großen Zügen das äußere Bild des ganzen

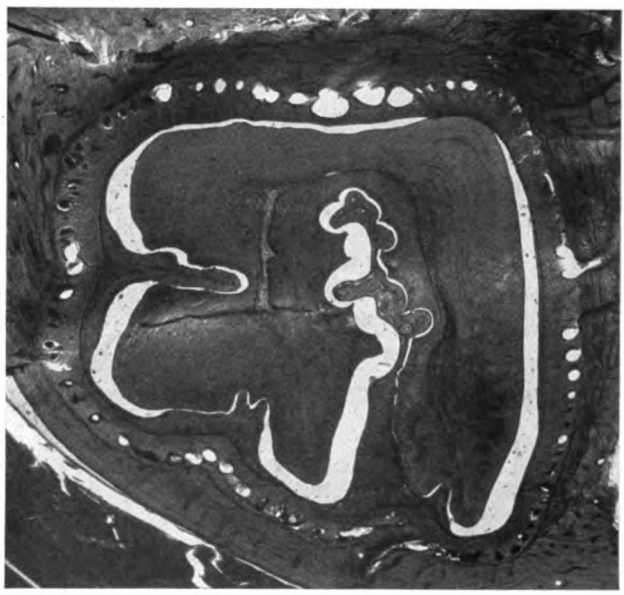

Abb. 1. Querschnitt durch die koronalen Partien des Molaren von Cuniculus.

Zahnes wahrt. Durch die starke Ersatzdentinbildung in den koronalen Partien der Molaren erscheint der Pulparaum dort enger. Im Querschnitt finden sich deshalb Seitenäste, die durch die Anbildung neuen Zahnbeins ausgespart bleiben und mit dem Vorrücken des Zahnes allmählich verschwinden, weil auch sie sich zu Dentin umbilden.

Der Schmelzbelag ist auf dem Querschnitt nicht überall gleichmäßig verteilt, einmal hinsichtlich seiner Dicke, dann aber auch an den Stellen seiner Ablagerung. Es sind schmelzfreie Partien zu beobachten, in der Regel legt sich ein noch zu besprechendes, nach Art des Faserzementes gebautes Gewebe dem Zahnbein direkt auf.

Zwischen die beiden, durch das Zahnbein gebildeten Schenkel schiebt sich in dicker Lage ein Gewebe ein, das auf den ersten Blick mit dem von Gottlieb und Greiner für das Meerschweinchen beschriebenen Knorpelzement identisch zu sein scheint. Auch darauf werden wir noch zurückzukommen haben. Zwischen

den Platten ist deutlich zu sehen, daß nach der einen Platte des Molaren zu sich eine dicke Lage Schmelz zwischen dieses „osteoide Gewebe", wie wir es vorläufig neutral nennen wollen, und Dentin einschiebt, die auf der anderen Seite viel geringere Breite entwickelt. Das beschriebene Gewebe folgt zwischen den Platten allen Buchten und Vorsprüngen des Zahnbeins und setzt sich außerdem in der Peripherie, fast stets durch Schmelz von Dentin getrennt, auf benachbarte Seiten der Platten fort, auch hier wieder Buchten und Zacken des eigentlichen Zahnes sich anpassend.

Der ganze Umfang des Zahnes, also Dentin, Schmelz, „osteoides Gewebe" sind an weit koronal geführten Schnitten von einer, im Hämatoxylin-Eosinpräparat sich dunkelblau darstellenden Linie von fast durchweg konstanter Breite überzogen; wir haben oben schon davon gesprochen, daß sich darin der Bau des Faserzementes wiederfinden läßt.

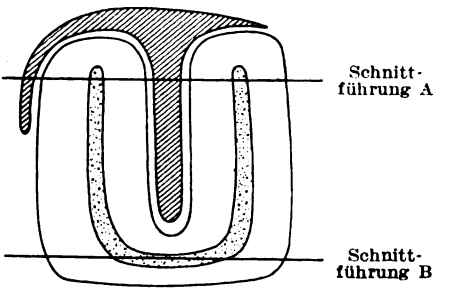

Abb. 2. Schematisch. Durch Schnittführung A wird Dentin, Schmelz und Osteoid getroffen, durch Schnittführung B nur das „Mittelstück" des Molaren. Durch A erscheinen im Sagittalschnitt beide Dentinröhren getroffen, durch B wird nur eine Pulpa angeschnitten.

Wieder peripher von dem Faserzement setzen sich die Periodontalfasern, vom Alveolarknochen nach dem Zahn zu ziehend, an. Auf den Bau des Periodontiums soll im zweiten Teil der Arbeit besonders eingegangen werden; seine Besprechung wird darum hier vernachlässigt. Der ganze Zahn ist in eine rings geschlossene, knöcherne Alveole eingebettet, an der Zeichen von Anbau und Abbau zu beobachten sind.

Je nach der Lage des Schnittes finden sich im sagittal geschnittenen Präparat verschiedene Bilder, die sich an der Hand des Schemas leicht erklären lassen (Abb. 2). Schnittführung A zeigt also zunächst zwei Dentinröhren, deren einer osteoides Gewebe aufgelagert sein kann, das sich dann auch in der ganzen Länge des Zahnes, mit Ausnahme der koronalen Partien, bis zur Kaufläche hinauf verfolgen läßt. Zwischen den Röhren befindet sich dasselbe Gewebe (vgl. Querschnitt). Schnittführung B zeigt nur eine Dentinröhre, die darum wesentlich breiter ist, weil sie der Querplatte entspricht.

Das genaue Studium der Sagittalschnitte ergibt folgende Verhältnisse (Schnittführung A): Wir haben zwei Dentinröhren vor uns, die zunächst einen selbständigen Charakter wahren. Zwischen beiden Röhren sehen wir das „osteoide Gewebe" eingelagert, das kronenwärts unter dem Einfluß des Kauaktes Nekrosen zeigt. In den tiefsten apikalen Partien des Molaren ist es nicht zu finden. Hier wird es durch ein anders gebautes abgelöst. Auch an diesen Präparaten läßt sich deutlich erkennen, daß nach einer Seite hin Schmelz dazwischen tritt, der auf der anderen Seite fehlen kann. An den äußeren Partien ist je nach den getroffenen Stellen Schmelz in wechselnd dicker Schicht aufgelagert. Er kann aber auch fehlen.

Zwischen den Schenkeln der Molaren befinden sich apikal Schmelzbildungszellen, aber in einer derartigen Anordnung, daß an der Seite, die den bis zur

Krone durchgehenden Schmelzüberzug bekommt, eine Ganoblastenschicht. welche sich ziemlich weit nach koronal schiebt, sich eindeutig feststellen läßt, Auf der anderen Seite sind meist ebenfalls Schmelzzellen vorhanden (Abb 3). Ihre Lage endigt aber eher. Der durch sie gebildete Schmelzbelag setzt sich nicht weit nach der Krone zu fort. Zwischen beiden Schichten von Schmelzepithel liegt Schmelzpulpa. Im Schnitt läßt sich verfolgen, wie die Schmelzpulpa durch diese ineinander übergehenden Zellagen nach unten abgegrenzt wird. Nach koronal zu verliert sie allmählich ihr typisches Aussehen. Die Zellen treten enger zusammen, es tritt kernreiches Bindegewebe auf. Eine scharf gezogene Grenze läßt sich aber nicht feststellen.

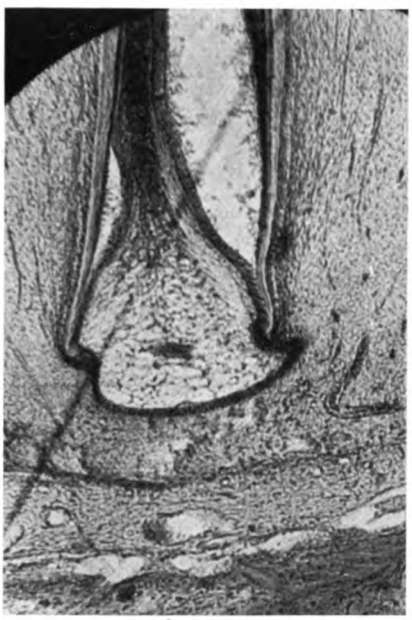

Abb. 3. Schmelzbildungsapparat zwischen den Dentinröhren.

Auch an den äußeren Partien findet sich apikal jederseits ein Schmelzzellenbelag mit Schmelzpulpa. Hier ist die Abgrenzung deutlicher erkennbar (vgl. unten).

In den Dentinröhren verläuft eine Pulpa, die keine bemerkenswerten Besonderheiten aufweist. Interessant ist, daß apikal das Pulpagewebe viel dichter ist und die Pulpa außerhalb der Dentinröhren miteinander konfluieren. Dadurch wird der erwähnte Abschluß der Schmelzpulpa notwendig und verständlich.

Die Verhältnisse liegen also in der Gegend des dauernd offenen Wurzelloches so, daß außerhalb der Dentinröhren die Pulpen, wie erwähnt, miteinander zusammenhängen. Plastisch gesehen hat man sich vorzustellen, daß die Schmelzbildungszone den Apikalbereich des Molaren auf beiden Schenkeln und zwischen ihnen nach Art zweier Hosenbeine umgibt, die zwischen den Platten miteinander verlötet sind. Die Dentinröhren würden dann in manschettenartigen Röhren stecken. Das Bild trifft nach dem oben über die wechselnde Schmelzauskleidung Gesagten nicht ganz zu, gibt aber doch eine faßliche Vorstellung. Die Manschetten oder Hosenbeine sind nach unten zu offen. Dadurch können die beiden Pulpen miteinander in Verbindung treten.

Bevor nun auf die feinere Histologie der den Kaninchenmolaren zusammensetzenden Gewebe eingegangen wird, muß ein Überblick über den Bau des Meerschweinchenmolaren gegeben werden. Da die Verhältnisse schon von Gottlieb und Greiner besprochen worden sind, kann dieser Abschnitt kurz gehalten werden.

Im Querschnitt (Abb. 4) besitzt der Molar von Ciavacobaya eine Form, die mit folgender Figur ∼ bezeichnet werden kann. Er besteht also aus drei Dentinplatten mit den dazugehörigen Verbindungsstücken. Die Pulpaverhältnisse liegen ähnlich wie beim Mahlzahn des Kaninchens. Zwischen die Schenkel strahlt das

von Gottlieb und Greiner beschriebene Knorpelzement ein. Hier ist schon ein wichtiger Unterschied festzustellen: Während auch das von uns als „osteoides Gewebe" angesprochene Zement beim Kaninchen eine kontinuierliche, auch sonst den ganzen Zahn umschließende Schicht von Faserzement besitzt, fehlt die Abgrenzung des Zementes gegen das Periodontium beim Meerschweinchen. Das, was wir am Kaninchenpräparat als „blaue Linie" kennen lernten, ist bei Cavia cobaya in einzelne Inseln, die Zementperlen, aufgelöst. Daß damit die

Abb. 4. Querschnitt durch den Molaren von Cavia cobaya.

Befestigung der Molaren eine andere wird, ist klar. Auf diese Frage soll aber erst im zweiten Teil der Arbeit eingegangen werden.

Wir gehen zur Besprechung der einzelnen Partien und histologischen Elemente zunächst für Cuniculus über.

Abb. 5, 6 zeigen die Verhältnisse am wachsenden Zahnende. Etwas oberhalb davon ist noch nicht völlig verkalkter, intensiv gefärbter junger Schmelz zu sehen, peripher davon die Ganoblasten, von einer Basalzellenschicht hinterlegt. Je weiter wir koronalwärts hinaufdringen, um so weniger typisch wird die Gestalt der Schmelzbildner, die in den abhängigen Partien des Zahnes

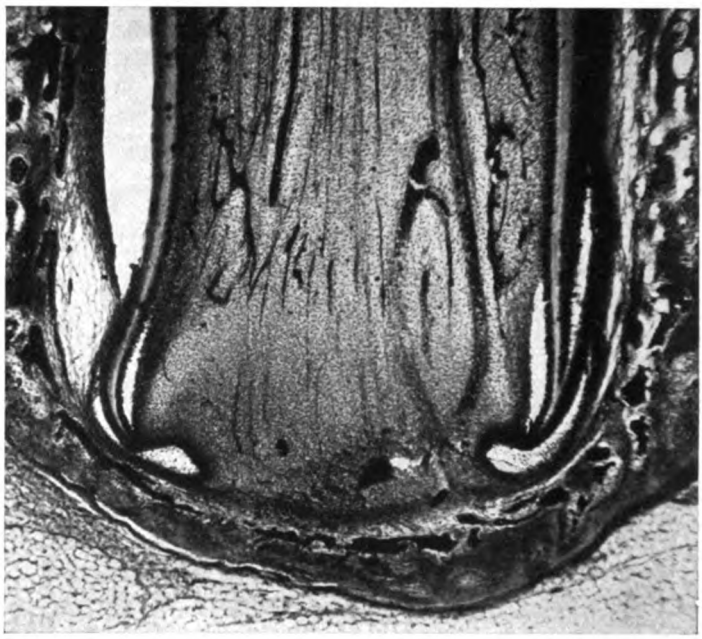

Abb. 5. Sagittalschnitt entsprechend Schnittführung B.

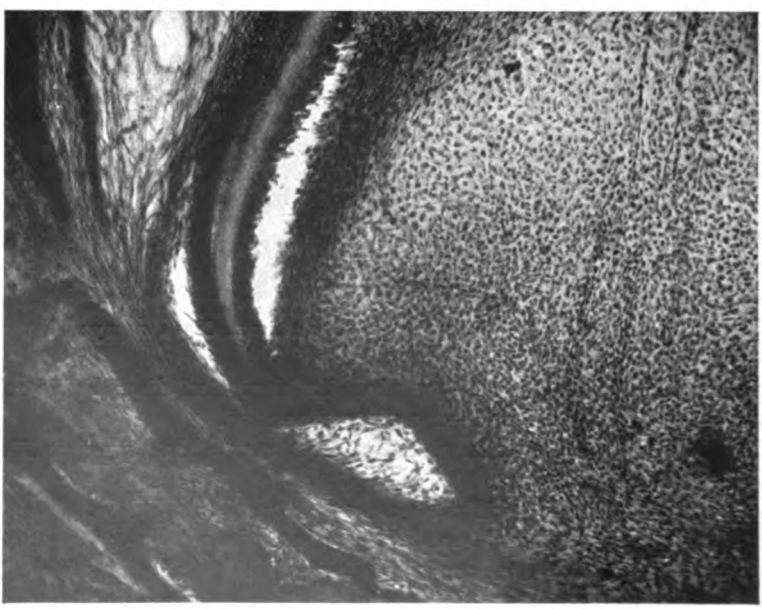

Abb. 6. Schmelzbildungsapparat und Zahnsäckchen. (Kaninchen).

eine deutliche Zylinderzellenform aufweisen. Schmelzpulpa tritt in einigermaßen dicker Lage erst verhältnismäßig weit unten auf, nämlich da, wo wirklich typische Ganoblasten vorhanden sind. Bei genauem Zusehen findenwir, daß zwischen Basalmembran und Periodontium sich auch weiter oben, jedoch nicht so weit, wie das I.S.E. reicht, eine ganz feine Schicht Schmelzpulpa dazwischen schiebt. Über sie wird gleich noch zu sprechen sein.

Je weiter wir nach dem Wurzelende abwärts gehen, um so mehr ändert sich wiederum das Bild. Wie wir es von den Zähnen anderer Säuger kennen, finden wir auch hier am Wurzelende das junge Dentin nach einwärts gebogen. Es entsteht dadurch allerdings eine andere Figur. Wenn z. B. bei Mensch und Hund das „Endorgan der Epithelscheide" (Landsberger) stumpfwinklig pulpawärts abgebogen ist, handelt es sich hier um eine in einfacher Schlangenwindung verlaufende Linie. Jugendliche Odontoblasten begrenzen sie auf der Pulpaseite. Peripher fehlt jeglicher Schmelzbelag. Ganoblasten sind in eng stehender Lage vorhanden, haben aber noch eine etwas niedrigere Form. Die Basalzellenschicht ist nicht sehr deutlich davon zu isolieren. Diese Zellen erscheinen hier ebenfalls hier nicht so wohl charakterisiert, wie an den älteren Partien.

An der Umschlagfalte, nach außen zu, gehen die zylinderförmigen Zellen des I.S.E. in wesentlich niedrigere, abgeplatterere über, deren weiterer Zug nach außen und oben aber sich nur höchst undeutlich verfolgen läßt. Eine Strecke weit lassen sie sich auf der Schmelzpulpa verfolgen. Man könnte sie folgerichtig und in Analogie zu anderen Befunden als A.S.E. ansprechen. Weiter oberhalb davon, sind sie von dem umgebenden lockeren Bindegewebe nur beim genauen Zusehen zu unterscheiden. Das A.S.E. scheint sich dann in bekannter Weise direkt auf die Basalzellenschicht aufzulegen.

Die Schmelzpulpa hat in allen Teilen die bekannten sternförmigen Zellen. Bei Cuniculus läßt sich besonders schön verfolgen, wie die Ausläufer des Syncytiums sich mit den Zellen des A.S.E. verbinden. An manchen Stellen der Schmelzpulpa finden sich eigentümliche Anordnungen ihrer Zellen. Vielleicht handelt es sich dabei um abortive Schmelzbildungsprozesse, wie sie für Adamantinome beschrieben sind.

Auffallend ist an diesen Präparaten im Vergleich mit Befunden an Mensch und Hund folgendes:

Während wir am werdenden Zahn höherer Säuger beobachten, daß die Schmelzpulpa nur da vorhanden ist, wo die Schmelzbildung schon begonnen hat, und da fehlt, wo die Schmelzbildung noch nicht einsetzte, finden wir, wie eben beschrieben, bei Cuniculus und bei Cavia cobaya Schmelzpulpa vor allem da, wo es noch nicht zu einer Ablagerung von Schmelz gekommen ist. Dafür fehlt hinter dem koronalwärts gerückten Ganoblastenbelag die Schmelzpulpa entweder vollständig oder ist in ganz dünner Lage eben noch zu differenzieren. Besonders schön treten diese Verhältnisse an Querschnitten zutage, die ungefähr durch die obere Hälfte des wurzelwärts gelegenen, also unteren Zahndrittels gehen. Hier erkennt man deutlich die Ganoblasten- und die Basalzellschicht, die Schmelzpulpa fehlt völlig, und die Basalzellenschicht scheint direkt an Periodontium oder Knorpelzellen zu grenzen.

Der Knochen der Alveole pflegt ziemlich nahe an den Zahn heranzutreten. Der Periodontalspalt ist eng. Es fällt indessen auf (vgl. Abb. 8), daß am Wurzelende die Alveole weiter vom Zahn abrückt, in dem sie birnenförmig nach peripher ausweicht. Wir finden hier die gleichen Verhältnisse wie an jedem anderen wachsenden Zahn. Während nun das periodontale Gewebe in den ausgebildeten Zahnpartien ein straffes Aussehen zeigt, zeigt die bindegewebige Umgebung der jungen Partien ein ganz anderes Bild. Wir haben hier ein Zahnsäckchen vor uns, das sich in ein äußeres, der Alveole anliegendes, und ein inneres, mit dem A.S.E. verwobene Blatt scheidet. Dazwischen findet sich lockeres Bindegewebe. Besonders schön ist die Auffaserung des Zahnsäckchens in zwei Blätter am unteren, freien Zahnende zu erkennen. Hier treten die beiden, oben auseinander gewichenen Blätter wieder zu einem zusammen und grenzen die Zahnpulpa nach dem Knochen zu ab.

Das von Gottlieb und Greiner für Cavia cobaya als Knorpelzement beschriebene Gewebe stellt sich im Hämatoxylin-Eosinpräparat tiefblau gefärbt dar (Abb. 9). Es besteht aus einer fibrillenreichen Grundsubstanz, die in die Zellen eingebettet sind. In diesen Zellen, die immer in Einzahl in der Grundsubstanz liegen, ist Zelleib und Zellkern deutlich erkennbar. Um den Leib kann man einen helleren Hof unterscheiden. Ob das durch die Fixierung bedingt ist, ist hier nicht zu entscheiden. Die Gestalt der Höhlen in der Grundsubstanz, in die diese Kernplasmamassen eingelagert sind, wechselt. Teilweise ist sie rund, teilweise kommt eine regelmäßige, sechs- bis achteckige Figur zum Vorschein. Zweifellos besteht eine Knorpelähnlichkeit. Mit diesem Wort sind aber die Beziehungen dieses Gewebes zum Knorpel schon voll ausgeschöpft. Wir werden das Knorpelzement von Gottlieb und Greiner als „Chondroid" bezeichnen. Die Matrix dieses Chondroides ist zellreiches Bindegewebe. Seine bindegewebige Herkunft beweist es durch Bildungsvorgänge, die der von uns an anderer Stelle beschriebenen Histogenese des sekundären Zementes sehr ähnlich sind. Auch hier kommt es in den Randpartien zu einer Auflockerung der Grundsubstanz und zur Abwanderung kernhaltiger Protoplasmamassen.

Gegenüber den Befunden an Meerschweinchen erscheint das funktionell gleichartige Gewebe beim Kaninchen viel homogener. Es sind im allgemeinen weniger zellige Elemente in ihm vorhanden, die sich dann nicht so deutlich von der Grundsubstanz abheben. An der Peripherie größerer Partien dieses Gewebes finden sich ebenfalls die eben für das Meerschweinchen bezeichneten Vorgänge. Im Groben scheint es sich hier um ein Gewebe zu handeln, das eine Mittelstellung zwischen Knorpel und Knochen einnimmt mit Annäherung an die Knochensubstanz. Wir wollen es als „Osteoid" bezeichnen. Zu erwähnen ist noch, daß sich in ihm zahlreiche Gefäßkanäle finden, die bei Cavia cobaya selten sind oder auf weite Strecken ganz fehlen.

Für das Meerschweinchen ist in der Arbeit von Gottlieb und Greiner das Vorkommen von Zementperlen aus Knorpel- und Knochenzement beschrieben worden (Abb. 10), denen eine Haltefunktion für den Zahn zukommt. Da die einschlägigen Verhältnisse für Cavia cobaya von den erwähnten Autoren ausführlich besprochen wurden und da der zweite Teil dieser Arbeit sich mit der Fixation des Kaninchenzahnes wird beschäftigen müssen, kann hier nur kurz Stellung genommen werden. Beim Meerscheinchen haben wir es zu tun: 1. mit einer

Bindegewebs-Schmelzgrenze, 2. mit einer Bindegewebs-Zahnbeingrenze, 3. mit einer Chondroid-Schmelzgrenze.

Die Bindegewebs-Schmelzgrenze ist dadurch charakterisiert, daß die Anheftung der Fasern am Schmelz durch Zementperlen geschieht, zwischen welche Inseln von Schmelzepithel eingeschoben sind. Wir haben uns diese Dinge so vorzustellen, daß zwei zusammenhängende Systeme (Bindegewebe-Zement und Schmelzepithel) sich gegenseitig durchdringen. Auffällig ist, daß in den älteren Partien der Zähne das Schmelzepithel seine charakteristische Zylinderzellenform nicht mehr wahrt. Abb. 10 gibt einen Begriff von diesen Dingen. Im übrigen sei auf die Arbeit der Autoren verwiesen.

Die Bindegewebs-Zahnbeingrenze ist durch die Ablagerung von Faserzement gekennzeichnet. Die Funktion dieser Zementtypen läßt sich mit der Funktion



Abb. 10. Zementperlen vom Meerschweinchenmolaren.

des Faserknochens vergleichen. Wie der Faserknochen am Übergang von Sehnen in Röhrenknochen eine mechanische Aufgabe erfüllt, so ist das gleiche auf das Zement zu übertragen.

Die Chondroid-Schmelzgrenze wird dadurch gegeben, daß einzelne Chondroidnasen zwischen Lücken im Schmelzepithel an den Schmelz herantreten und sich an ihm befestigen.

Auch beim Kaninchen haben wir eine Bindegewebs-Schmelzgrenze, eine Bindegewebs-Zahnbeingrenze und eine Osteoid-Schmelz- bzw. Osteoid-Zahnbeingrenze vor uns.

Die Verhältnisse liegen im großen und ganzen ähnlich wie bei Cavia cobaya. Zu erwähnen ist hier, daß beim Kaninchen die Zementperlen lange nicht solche Mächtigkeit erlangen, daß Faserzement auch dem Schmelz auf weite Strecken aufliegen kann und daß dadurch das Verhalten des Fixationsapparates zum Zahn sich ändert. Für das Faserzement ist noch anzugeben, daß es periodontalwärts von einer schmalen Schicht rundlicher Zellen hinterlegt ist, die, wie

Der Knochen der Alveole pflegt ziemlich nahe an den Zahn heranzutreten. Der Periodontalspalt ist eng. Es fällt indessen auf (vgl. Abb. 8), daß am Wurzelende die Alveole weiter vom Zahn abrückt, in dem sie birnenförmig nach peripher ausweicht. Wir finden hier die gleichen Verhältnisse wie an jedem anderen wachsenden Zahn. Während nun das periodontale Gewebe in den ausgebildeten Zahnpartien ein straffes Aussehen zeigt, zeigt die bindegewebige Umgebung der jungen Partien ein ganz anderes Bild. Wir haben hier ein Zahnsäckchen vor uns, das sich in ein äußeres, der Alveole anliegendes, und ein inneres, mit dem A.S.E. verwobene Blatt scheidet. Dazwischen findet sich lockeres Bindegewebe. Besonders schön ist die Auffaserung des Zahnsäckchens in zwei Blätter am unteren, freien Zahnende zu erkennen. Hier treten die beiden, oben auseinander gewichenen Blätter wieder zu einem zusammen und grenzen die Zahnpulpa nach dem Knochen zu ab.

Das von Gottlieb und Greiner für Cavia cobaya als Knorpelzement beschriebene Gewebe stellt sich im Hämatoxylin-Eosinpräparat tiefblau gefärbt dar (Abb. 9). Es besteht aus einer fibrillenreichen Grundsubstanz, die in die Zellen eingebettet sind. In diesen Zellen, die immer in Einzahl in der Grundsubstanz liegen, ist Zelleib und Zellkern deutlich erkennbar. Um den Leib kann man einen helleren Hof unterscheiden. Ob das durch die Fixierung bedingt ist, ist hier nicht zu entscheiden. Die Gestalt der Höhlen in der Grundsubstanz, in die diese Kernplasmamassen eingelagert sind, wechselt. Teilweise ist sie rund, teilweise kommt eine regelmäßige, sechs- bis achteckige Figur zum Vorschein. Zweifellos besteht eine Knorpelähnlichkeit. Mit diesem Wort sind aber die Beziehungen dieses Gewebes zum Knorpel schon voll ausgeschöpft. Wir werden das Knorpelzement von Gottlieb und Greiner als „Chondroid" bezeichnen. Die Matrix dieses Chondroides ist zellreiches Bindegewebe. Seine bindegewebige Herkunft beweist es durch Bildungsvorgänge, die der von uns an anderer Stelle beschriebenen Histogenese des sekundären Zementes sehr ähnlich sind. Auch hier kommt es in den Randpartien zu einer Auflockerung der Grundsubstanz und zur Abwanderung kernhaltiger Protoplasmamassen.

Gegenüber den Befunden an Meerschweinchen erscheint das funktionell gleichartige Gewebe beim Kaninchen viel homogener. Es sind im allgemeinen weniger zellige Elemente in ihm vorhanden, die sich dann nicht so deutlich von der Grundsubstanz abheben. An der Peripherie größerer Partien dieses Gewebes finden sich ebenfalls die eben für das Meerschweinchen bezeichneten Vorgänge. Im Groben scheint es sich hier um ein Gewebe zu handeln, das eine Mittelstellung zwischen Knorpel und Knochen einnimmt mit Annäherung an die Knochensubstanz. Wir wollen es als „Osteoid" bezeichnen. Zu erwähnen ist noch, daß sich in ihm zahlreiche Gefäßkanäle finden, die bei Cavia cobaya selten sind oder auf weite Strecken ganz fehlen.

Für das Meerschweinchen ist in der Arbeit von Gottlieb und Greiner das Vorkommen von Zementperlen aus Knorpel- und Knochenzement beschrieben worden (Abb. 10), denen eine Haltefunktion für den Zahn zukommt. Da die einschlägigen Verhältnisse für Cavia cobaya von den erwähnten Autoren ausführlich besprochen wurden und da der zweite Teil dieser Arbeit sich mit der Fixation des Kaninchenzahnes wird beschäftigen müssen, kann hier nur kurz Stellung genommen werden. Beim Meerschweinchen haben wir es zu tun: 1. mit einer

Es muß also ein Fehler in unserer Rechnung sein. Die einzige Erklärung für diesen Widerspruch wäre die Annahme, daß die kontinuierliche Wachstumsbewegung des Processus alveolaris begrenzt ist und vielleicht in einem gewissen Alter ganz aufhört. Ist dies der Fall, dann wäre der veränderte Gesichtsausdruck insbesondere das Kürzerwerden der unteren Gesichtshälfte infolge abgekauter Zahnkronen zu verstehen. Wenn nämlich im Alveolarfortsatz in einem bestimmten Alter kein Knochenanbau mehr stattfindet, dann können die Zähne nicht nach dem Kieferrand geschoben werden, sie müssen in der vorhandenen Position stehen bleiben. Die durch den Abkauungsprozeß verloren gegangene Höhe der Zahnkronen kann sich naturgemäß nicht mehr ergänzen und die untere Gesichtshälfte muß sich verkürzen.

Auch der Zahn, der sich einer bestehenden Lücke des fehlenden Antagonisten gegenüber befindet, wird nach einem bestimmten Alter in dieselbe nicht weiter hineinwachsen. Wird im höheren Alter ein Zahn extrahiert, dann wird der vorhandene Antagonist sich überhaupt nicht über das Niveau seiner benachbarten Zähne erheben.

Es fragt sich nun in welchem Alter hört der Knochenanbau des Processus alveolaris auf oder mit anderen Worten: wann hat die kontinuierliche Wachstumsbewegung des Alveolarfortsatzes ihr Ende erreicht?

Um darüber Klarheit zu bekommen, fütterte ich zwei Hunde mit Krapp. Der eine war etwa 5 Jahre alt, der andere etwa 7 Jahre. Ich fütterte sie 6 Wochen lang; post mortem skelettierte ich sie und fand bei dem 5jährigen Hund nur eine ganz minimale Rotfärbung des Alveolarfortsatzes und bei dem 7jährigen Hund überhaupt keine mehr. Aus diesem Befund können wir die Tatsache schließen, daß der An- und Abbau des Processus alveolaris begrenzt ist und wenn wir nach dem kritischen Zeitpunkt an der Hand der erwähnten Tierexperimente suchen, so läge er bei dem Hund etwa im 6. Lebensjahr.

Man nimmt nun im allgemeinen an, daß 1 Hundejahr, etwa 7 Menschenjahren gleicht, so daß der Schluß gegeben wäre, daß die kontinuierliche Wachstumsbewegung beim Menschen jenseits des 45. Lebensjahres erst ihr Ende erreicht hätte. Ich glaube, daß sich diese Annahme mit der klinischen Erfahrung decken dürfte.

Es wäre interessant, wenn einer der Herrn Kollegen Gelegenheit hätte, bei einem Patienten, der das 45. Lebensjahr überschritten hat, eine Extraktion vornehmen zu müssen. Er braucht dann nur von dem gegenüberstehenden Kiefer Abdruck zu nehmen und nach einiger Zeit kontrollieren, ob der Antagonist in die geschaffene Lücke hineingewachsen ist. Auf diese Weise ließe sich, auch auf klinischem Wege, der durch das Tierexperiment gewonnene Befund am Menschen feststellen.

Für die Kieferorthopädie ist diese Feststellung von großer Tragweite. Solange eine kontinuierliche Wachstumsbewegung des Alveolarfortsatzes vorhanden ist und solange An- und Abbau des Alveolarknochens stattfindet, solange können wir noch Einfluß auf die Stellung der Zähne gewinnen. Jedoch müssen wir dabei berücksichtigen, daß bei dem Tierexperiment — ich meine bei dem 5jährigen Hund — die Rotfärbung nur schwach vorhanden war. Daraus schließen wir, die Wachstumsbewegung hört nicht spontan auf, sondern sie klingt allmählich ab. Es wird also eine Regulierung des Gebisses um so schwerer möglich sein,

je älter der Mensch ist, d. h. je mehr er sich dem 45. Lebensjahr nähert. Nicht ausgeschlossen dabei ist, daß ausnahmsweise eine kontinuierliche Wachstumsbewegung auch jenseits von 45 Jahren vorhanden sein kann.

Buchbesprechungen und Einzelreferate.

Konservierende Zahnheilkunde.

Prinz: Über das Bleichen der Zähne. (Zeitschr. f. Stomatol. 1924. H. 10.)

Die die Verfärbung der Zähne verursachenden Substanzen sind entweder endogene oder exogene Pigmente, unter denen die endogenen, die in erster Linie vom Blut stammen, in der Überzahl sind. Die exogenen werden durch Füllungsmaterialien, Medikamente oder Genußmittel verursacht. Die als Folge des Pulpentodes auftretende Hämolyse ist eine der Hauptursachen der bleibenden Verfärbungen der Zähne. Um diesen vorzubeugen muß die Pulpa bei ihrer Entfernung völlig anämisch gemacht werden. Deshalb wird vor ihrer Exstirpation eine übersättigte Lösung von Alaun in heißem Glyzerin eine Minute auf die freiliegende Pulpa gebracht, nachdem zuvor die örtliche Anästhesie durchgeführt wurde. (Prinz ist bekanntlich ein scharfer Gegner des Arsen.) Die Nervnadel wird vor Gebrauch ebenfalls mit dieser Alaunmischung imprägniert. Unmittelbar nach Extraktion der Pulpa wird eine mit dieser Mischung getränkte Papierspitze so hoch als möglich in den Wurzelkanal eingeführt und etwa 2 Minuten darin belassen, um die Blutung am Apex zu stillen. Acidum tannicum oder ein anderes Styptikum, das mit dem Hämoglobin eine Farbenverbindung eingehen könnte, muß vermieden werden.

Was das Bleichen anbelangt, so gibt uns der Verf. 20 Richtlinien, die im wesentlichen hier wiedergegeben werden:

1. Aseptische Behandlung des Kanales und des apikalen Gewebes, wie üblich.
2. Solide Kanalfüllung mit rosa Guttapercha unter Offenhalten der Pulpakammer und 2—3 mm der Kanäle.
3. Kariöses Dentin und jede Art Füllungsmaterial ist zu beseitigen.
4. Farbenbestimmung des kranken und korrespondierenden gesunden Zahnes.
5. Zahnfleisch mit Vaselin bestreichen, Zahn unter Cofferdam legen.
6. Cofferdam sorgfältig abbinden. Nie Metallklammern zum Halt des Cofferdams verwenden.
7. Reinigen des Zahnes mit Chloroform, dann mit einer heißen gesättigten Lösung von Natriumperborat in Wasserstoffsuperoxyd.
8. Trocknen des Zahnes. Pulpakammer und Kavitäten lose mit Wasser füllen und den Zahn ganz in eine dünne Lage loser Watte hüllen.
9. Watte in Kavitäten mit Tropfröhrchen mit Perhydrol (Merck) tränken.
10. Bestrahlen des Zahnes mit hochkerziger Lampe. Bei Bogenlampen Gesicht des Pat. schützen.
11. Bleichung 15—20 Minuten. Watte stets mit Perhydrol tränken.
12. Watte entfernen, Zahn und Cofferdam sorgfältig mit Wasser reinigen, Cofferdam entfernen. Verätzungen am Zahnfleisch mit Vaselin bestreichen.
13. Erneute Farbebestimmung und Vergleich.
14. Zahn trocknen und alle Kavitäten mit Guttapercha provisorisch füllen.
15. Wiederholung nach 2 oder mehr Tagen.
16. Farbenbestimmung wie bei 4.
17. Wiederholung der Punkte 4—16.
18. Es sind 3—4 Sitzungen nötig, wobei man immer etwas heller Bleichen soll, als nach dem Vergleichszahn nötig wäre.
19. In der letzten Sitzung trocknen mit reinem Alkohol und heißer Luft. Einführen einer 80%igen Lösung von Chloralhydrat in destilliertem Wasser in sämtliche Kavitäten für die Dauer von 1 Minute. Hierauf trocknen mit Watte ohne heiße Luft. Pulpakammer mit rosa Guttapercha füllen und ganze Kavität mit Kopallack überziehen.
20. Unter die bleibende Füllung eine Zementunterlage bringen. R. Hesse (Döbeln).

Kleine Mitteilungen.

Breslau: Dem außerordentlichen Professor für Zahnheilkunde in der Medizinischen Fakultät der Universität Breslau, Dr. med. et med. dent. h. c. Walther Bruck ist vom Minister für Kunst, Wissenschaft und Volksbildung ein Lehrauftrag für soziale Zahnheilkunde erteilt worden.

Für die Schriftleitung verantwortlich: Dr. A. Kohrer in Hamburg.
Verlag von Julius Springer in Berlin W. — Druck der Univ.-Druckerei H. Stürtz A.G., Würzburg

1. Der Kaninchenmolar unterscheidet sich vom gleichen Zahn des Meerschweinchens durch die Zusammensetzung aus zwei Dentinplatten, zwischen die sich eine knochenähnlich gebaute Substanz einschiebt.

2. Zum Unterschied vom Meerschweinchen ist dieses Osteoid zellärmer. Bei Cavia cobaya ist die funktionell als gleichwertig anzusehende Substanz knorpelähnlicher (Chondroid).

3. Ein „Endorgan der Epithelscheide" (Landsberger) muß fehlen, da es sich um eine dauernde Schmelzbildung handelt. Zwischen den Blättern des S.E. findet sich apikal Schmelzpulpa.

4. Die „Wurzelverhältnisse" sind von Grund auf andere als bei den mehrwurzligen Zähnen höherer Säugetiere. Auch zwischen den mit Wurzeln zu vergleichenden Dentinplatten findet sich Schmelzepithel mit gemeinsamer Schmelzpulpa. Der Schmelzbildungsapparat ist für den ganzen Zahn einheitlicher Natur.

5. Ein Unterschied zwischen Kaninchen und Meerschweinchen besteht dem Grade nach in der Anheftung des Periodontiums am Schmelz. Die beim Meerschweinchen zu beobachtenden Zementperlen sind bei Cuniculus viel geringer ausgebildet. Das Osteoid des Kaninchenmolaren greift nach Art von „Wurzelfüsschen" in vorgebildete Schmelzsprünge ein.

Ist die kontinuierliche Wachstumsbewegung des Alveolarfortsatzes der Zeit nach begrenzt.

Von

Richard Landsberger-Berlin.

Die Tatsache, daß der Zahn in die Lücke des fehlenden Antagonisten hineinwächst, ließ in mir die Vermutung aufkommen, daß im Alveolarfortsatz eine kontinuierliche Wachstumsbewegung stattfindet. Ich stellte mir dabei vor, daß in der Alveole ein fortwährender Anbau von Knochen stattfindet, der den Zahn nach dem Kieferrande zu trägt. Am Kieferrande selbst stellt sich der aufstrebenden Alveole das Ligamentum circulare entgegen und bringt sie durch den entstehenden Druck zur Resorption. Auf diese Weise wird zwar der Zahn immer mehr aus seiner Alveole gehoben, ohne daß sie selbst ihm im Wachstum folgen kann.

Dieser biologische Prozeß findet auch in einem lückenlosen, vollständig intakten Gebiß statt, nur tritt er nicht in Erscheinung, weil auch der Zahn durch seinen Antagonisten in seiner bestehenden Position gehalten wird, infolgedessen nicht aus seiner Alveole herausstreben kann.

Diese, meine Annahme fand ich im Tierexperiment bestätigt. Junge Hunde fütterte ich mit Krapp. Krapp ist bekanntlich eine Pflanze, in deren Wurzel das rotfärbende Alizarin vorhanden ist, welches die Eigenschaft hat, sich im jung-gebildeten Knochen festzusetzen und diesen rot zu färben. Durch diese Tatsache ist man stets in der Lage, jungen Knochen von altem zu unterscheiden. Und so fand ich bei meinen Hunden nach Skelettierung des Schädels eine

intensive Rotfärbung des Alveolarfortsatzes, während die Maxilla vollständig ungefärbt blieb.

Da ich diesen Versuch an mehreren Hunden in verschiedenen Altersstufen vornahm und diese Rotfärbung des Processus alveolaris immer wiederkehrte, und zwar im Gegensatz zum basilaren Knochen der ungefärbt blieb, glaubte ich den Beweis für die Annahme einer kontinuierlichen Wachstumsbewegung des Alveolarfortsatzes erbracht zu haben. (Vgl. Landsberger: Die kontinuierliche Wachstumsbewegung des Alveolarfortsatzes. Dtsch. Monatsschr. f. Zahnheilk. 1924, H. 3/4.)

Ich hatte diesen ganzen Vorgang des Auf- und Abbaues des Alveolarfortsatzes als Wachstumsbewegung, nicht als Wachstum bezeichnet, da es zu einem eigentlichen Wachstum dabei nicht kommt. Der kontinuierlichen Neubildung des Alveolarknochens steht seine kontinuierliche Resorption am Kieferrand entgegen. Der Processus alveolaris wächst zwar, aber er wächst doch nicht, d. h. er wird nicht höher, es bleibt nur bei einer Wachstumsbewegung. Will man diesen Prozeß streng analysieren, so kann man sagen, es findet ein kontinuierlicher Auf- und Abbau des Knochens statt, und zwar im gleichen Maße.

Als ich diese Tatsache durch das Tierexperiment bestätigt fand, glaubte ich, daß diese Wachstumsbewegung der Zeit nach unbegrenzt sei und uns selbst im hohen Alter noch treu bliebe. In diesem Sinne sprach ich mich in der oben angeführten Arbeit auch aus. Seitdem kamen mir jedoch gewisse Bedenken. Ich beobachtete nämlich an mir selber, — ich bin heute 60 Jahre — ebenso beobachtete ich an zahlreichen Patienten, die die Vierzig bereits überschritten hatten, daß sich ihr Gesichtsausdruck verändert hat. Der untere Teil des Gesichts vom Processus zygomaticus bis zum unteren Kieferrand war kürzer geworden. (Landsberger: Vorzeitiges Altern des Gesichts infolge von Bißverschiebung. Dtsch. Monatsschr. f. Zahnheilk. 1923, H. 4.) Das Gesicht hat mehr rundliche Form bekommen und der Unterkiefer hatte sich etwas nach vorn geschoben. Die Ursache für diese Erscheinung lag in dem Abgekautsein der Zähne. Es ist klar, daß Zähne, die jahrzehntelang dem Druck der Kaubewegung ausgesetzt waren, allmählich etwas von ihrer Höhe einbüßen müssen, wogegen auch die Härte des Schmelzes nicht schützt, zumal wenn starke Mundsäuren auf chemischem Wege ihren zerstörenden Einfluß geltend gemacht haben. Durch dieses Abgekautwerden verlieren die Zahnkronen an Höhe, so daß der Unterkiefer um den Kontakt mit dem Oberkiefer nicht zu verlieren sich nach oben und vorn bewegen muß. Auf diese Weise wird eben die untere Gesichtshälfte kürzer und Lippen und Wangen stauen sich, so daß das ganze Gesicht einen oft rundlichen Ausdruck bekommt.

Dieser Vorgang des Kürzerwerdens der unteren Gesichtshälfte widersprach der Annahme einer kontinuierlichen Wachstumsbewegung des Processus alveolaris, wenigstens im Alter. Wenn sich nämlich die Zähne abgekaut haben und ihre Kronen dadurch niedriger wurden, hätten sie bei kontinuierlicher Neubildung des Alveolarknochens fortwährend nach dem Kieferrand geschoben werden müssen, und zwar um so viel als die Kronen der Zähne durch das Abgekautwerden an Höhe verloren haben. Dies ist aber nicht der Fall, was durch den veränderten Gesichtsausdruck im Alter, insbesondere aber durch das Kürzerwerden der unteren Gesichtshälfte eben zum Ausdruck kommt.

Es muß also ein Fehler in unserer Rechnung sein. Die einzige Erklärung für diesen Widerspruch wäre die Annahme, daß die kontinuierliche Wachstumsbewegung des Processus alveolaris begrenzt ist und vielleicht in einem gewissen Alter ganz aufhört. Ist dies der Fall, dann wäre der veränderte Gesichtsausdruck insbesondere das Kürzerwerden der unteren Gesichtshälfte infolge abgekauter Zahnkronen zu verstehen. Wenn nämlich im Alveolarfortsatz in einem bestimmten Alter kein Knochenanbau mehr stattfindet, dann können die Zähne nicht nach dem Kieferrand geschoben werden, sie müssen in der vorhandenen Position stehen bleiben. Die durch den Abkauungsprozeß verloren gegangene Höhe der Zahnkronen kann sich naturgemäß nicht mehr ergänzen und die untere Gesichtshälfte muß sich verkürzen.

Auch der Zahn, der sich einer bestehenden Lücke des fehlenden Antagonisten gegenüber befindet, wird nach einem bestimmten Alter in dieselbe nicht weiter hineinwachsen. Wird im höheren Alter ein Zahn extrahiert, dann wird der vorhandene Antagonist sich überhaupt nicht über das Niveau seiner benachbarten Zähne erheben.

Es fragt sich nun in welchem Alter hört der Knochenanbau des Processus alveolaris auf oder mit anderen Worten: wann hat die kontinuierliche Wachstumsbewegung des Alveolarfortsatzes ihr Ende erreicht?

Um darüber Klarheit zu bekommen, fütterte ich zwei Hunde mit Krapp. Der eine war etwa 5 Jahre alt, der andere etwa 7 Jahre. Ich fütterte sie 6 Wochen lang; post mortem skelettierte ich sie und fand bei dem 5jährigen Hund nur eine ganz minimale Rotfärbung des Alveolarfortsatzes und bei dem 7jährigen Hund überhaupt keine mehr. Aus diesem Befund können wir die Tatsache schließen, daß der An- und Abbau des Processus alveolaris begrenzt ist und wenn wir nach dem kritischen Zeitpunkt an der Hand der erwähnten Tierexperimente suchen, so läge er bei dem Hund etwa im 6. Lebensjahr.

Man nimmt nun im allgemeinen an, daß 1 Hundejahr, etwa 7 Menschenjahren gleicht, so daß der Schluß gegeben wäre, daß die kontinuierliche Wachstumsbewegung beim Menschen jenseits des 45. Lebensjahres erst ihr Ende erreicht hätte. Ich glaube, daß sich diese Annahme mit der klinischen Erfahrung decken dürfte.

Es wäre interessant, wenn einer der Herrn Kollegen Gelegenheit hätte, bei einem Patienten, der das 45. Lebensjahr überschritten hat, eine Extraktion vornehmen zu müssen. Er braucht dann nur von dem gegenüberstehenden Kiefer Abdruck zu nehmen und nach einiger Zeit kontrollieren, ob der Antagonist in die geschaffene Lücke hineingewachsen ist. Auf diese Weise ließe sich, auch auf klinischem Wege, der durch das Tierexperiment gewonnene Befund am Menschen feststellen.

Für die Kieferorthopädie ist diese Feststellung von großer Tragweite. Solange eine kontinuierliche Wachstumsbewegung des Alveolarfortsatzes vorhanden ist und solange An- und Abbau des Alveolarknochens stattfindet, solange können wir noch Einfluß auf die Stellung der Zähne gewinnen. Jedoch müssen wir dabei berücksichtigen, daß bei dem Tierexperiment — ich meine bei dem 5jährigen Hund — die Rotfärbung nur schwach vorhanden war. Daraus schließen wir, die Wachstumsbewegung hört nicht spontan auf, sondern sie klingt allmählich ab. Es wird also eine Regulierung des Gebisses um so schwerer möglich sein,

anästhesien her gewohnt war. Schroeter berichtete vor kurzem, daß Tutokain in 0,5%iger Lösung annähernd 2% Novokain, in 1%iger Lösung durchaus 4% Novokain entspricht. Wenngleich diese Mitteilungen aus Fachkreisen mir bereits ein gewisses Urteil über die Verwendungsfähigkeit gestatteten, so versuchte ich doch in Anbetracht der Wichtigkeit, mir ein eigenes Urteil über die Wirkung dieses neuen Anästhetikums zu bilden.

Zur Nachprüfung der pharmakologischen Grundlagen des Anästhetikums stellte ich einige Tierversuche an. Beim Kaninchen wurde der Nervus ischiadicus freigelegt und der Stumpf in 0,25%ige Tutokainlösung getaucht; schon nach 5 Minuten löste die Reizung des Nervenendes keine Reaktion mehr aus. Um die gleiche Wirkung zu erzielen, mußte man 1%ige Novokainlösung nehmen. Die Wiederholung der Versuche ergab stets das gleiche Resultat.

Nach diesen kurzen orientierenden Versuchen am Tier ging ich zur klinischen Auswertung des Präparates über. Bei Anlegen einer Hautquaddel an der Vorderseite des Unterarmes, ein Verfahren, das gerade durch Braun geübt und eingeführt ist, erwies sich die Injektion schmerzlos; die Anästhesie dauerte nur 3 Minuten; mit einer 0,5%igen Lösung erzielte man schon eine 15—20 Minuten dauernde Anästhesie. Die weitere Beobachtung der Hautquaddeln ergab eine völlige Reizlosigkeit der Tutokain- und Tutokain-Suprareninlösung; die Quaddel verschwand so schnell wie die Kontrollquaddel, die mit einer NaCl-Lösung angelegt war, ohne den Anschein irgendeiner Gewebsreaktion zu hinterlassen, auch dann nicht, wenn höhere Konzentrationen verwendet worden waren. Selbst in reiner Substanz, die als Tutokainpulver auf frische Wunden gestreut wurde, kamen keine Gewebsveränderungen zur Beobachtung. Die Angaben über die entzündliche und schmerzhafte Reizung der Gewebe nach Injektion von Tutokain-Suprareninampullenlösung, wie sie von Fliege mitgeteilt werden, kann ich demnach nicht bestätigen. Als Ursache dieser unangenehmen Erscheinung weist Fliege auf die „enorm saure Lösung" von einer pH 4,2 hin. Die jetzt im Handel erhältlichen Lösungen sind vollkommen einwandfrei und führen nicht im geringsten zu Schädigungen des Gewebes, sodaß kein Grund vorliegt, sich durch das vorläufige Urteil Flieges bestimmen zu lassen, etwa nicht die gebrauchsfertigen Lösungen zu verwenden. Die H.-Konzentration einer 1%igen Tutokainlösung betrug nach Untersuchung mit der Sörensen-Indikatorenmethode $1{,}10^{-5}$[9], eine Konzentration, die zwar der neutralen Reaktion der Gewebsflüssigkeit nicht ganz entspricht, die aber bei der guten Pufferfähigkeit der Gewebe und der geringen Injektionsmenge kaum zu einer Reaktionsverschiebung und damit Schädigung führen dürfte.

Auf der Kiefer- und Mundschleimhaut waren Pinselungen mit 5%igen Tutokainlösungen zur Anästhesierung derselben notwendig. Die benötigte hohe Konzentration rührt daher, daß die Mundschleimhaut immer sehr viel schwerer als andere Oberflächen zu anästhesieren ist. Für unser Gebiet dürfte das kein großes Interesse beanspruchen, da die Oberflächenanästhesie von uns nicht gerade häufig angewandt wird.

Vergleichende Versuche am Menschen mit anderen Lokalanästheticis habe ich nicht vorgenommen. Nach dem Versuch am Froschnerven würde Tutokain viermal stärker wirksam sein als Novokain. Eine direkte Übertragung solcher Beziehungen auf die Verhältnisse am Menschen sind aber nur mit Vorsicht

berechtigt, da man leicht zu Trugschlüssen kommen kann. Die Feststellung Schulemanns, daß Tutokain achtmal stärker als Novokain wirke, bezieht sich auf Versuche an der Kaninchencornea. Andere Autoren kommen zu hiervon abweichenden Daten auf Grund von Hautquaddelversuchen am Menschen. Es ist aber nicht angängig, wie G. Fischer es tun möchte, auf Grund seiner Experimente einen Gegensatz zu den Schulemannschen Resultaten zu konstruieren, da ein Vergleich auf Basis zweier verschiedener Prüfungsmethoden ganz unmöglich ist. Zudem bezieht sich die Schulemannsche Angabe auf die Wirkung des Tutokain als Oberflächenanästhetikum, während Fischer und die von ihm angeführten Wiedhopf und Sußner u. a. die Wertigkeit des Infiltrationsanästhetikums Tutokain prüften.

Im übrigen fand Braun das Verhältnis der Wirksamkeit von Tutokain zu Novokain in allen Fällen mindestens 4 : 1. Heus machte dieselbe Erfahrung bei der Leitungsanästhesie. Grimsehl fand die oben erwähnte 35 Minuten dauernde Anästhesie der Hautstelle mit 0,5% Tutokain ohne Suprarenin, entsprechend derjenigen nach einer 2%igen Novokainlösung mit Suprarenin. Nach Hirschberg ist die 0,25%ige Tutokainlösung nicht ganz so gut wirksam, wie 2%ige Novokainlösungen, 0,5%ige Tutokainlösung aber der 2%igen Novokainlösung gleich, wenn nicht überlegen. Präger setzt die 0,5%ige Tutokainlösung der 2%igen Novokainlösung gleich. Fessler findet Tutokain ebenfalls viermal wirksamer als Novokain, ebenso Hirschberg. Gerade die lange Dauer der Anästhesie nach Tutokain-Einspritzungen wird von zahlreichen Autoren gerühmt. Krebs injiziert Tutokain $^1/_2$—1 Stunde vor Beginn der Operation, da die Anästhesie mehrere Stunden dauert. Nach Finsterer hält die Bauchdeckenanästhesie 2—3 Stunden an.

Unsere eigenen Erfahrungen erstrecken sich auf 10 000 ausgeführte Anästhesien. Zur Infiltrationsanästhesie benutzen wir die $^1/_2$%ige Tutokainlösung, die uns eine vollständige Schmerzbetäubung lieferte. Für die Leitungsanästhesie genügte sie ebenfalls, nur in schwierigen Fällen mußten wir, wie dies auch Präger empfiehlt, mit $^3/_4$%igen Lösungen arbeiten. Die Lösungen ließen sich gut sterilisieren, ohne sich zu zersetzen, sie veränderten sich auch nach längerem Stehen an der Luft nicht. Der Suprareninzusatz ändert auch an der Haltbarkeit der geschlossenen Ampullen nichts. Nebenwirkungen, die auf den Suprareninzusatz hätten zurückgeführt werden müssen, kamen nicht vor. Zu meiner Verwunderung habe ich aber aus der Literatur ersehen, daß einigen Kollegen der Suprareninzusatz als zu hoch und daher zu gefährlich erscheint. Von Fischer wird besonders die Lymph- und Blutversorgung als prädestinierend für Suprareninvergiftung angegeben. Dem kann ich nicht beistimmen, denn die Gefäßversorgung der Kieferhöhle nimmt doch keine Sonderstellung ein. Bei vielen Operationen, vor allem etwa an der Struma und anderen gefäßreichen Gebieten dürften doch wohl ähnliche Verhältnisse vorliegen, die eine frühzeitige Resorption begünstigen und eine spezifische Suprareninwirkung unerwünscht erscheinen lassen könnten. Und doch hat man hier von Vergiftungserscheinungen bis auf den einen fraglichen Fall von Dax-München nichts gehört. Warum sensible Nervengeflechte, wie Fischer meint, erst recht der Anwendung von Suprarenin entgegenstehen, ist nicht recht einzusehen, denn welche Wirkung sollte eventuell Adrenalin auf sensible Geflechte haben?

Stammanästhesie des Nervus maxillaris vom Foramen palatinum aus erschienen, nachdem im Juli 1923 in Amerika eine Arbeit von Silverman [1]) veröffentlicht worden war. Was uns veranlaßt hat, dieses Thema erneut zu behandeln, ist vor allem, neben theoretischen Erwägungen, die verschiedenen üblichen Methoden der Stammanästhesie des Nervus maxillaris nebeneinander zu stellen, ihre Brauchbarkeit für den Praktiker auf Grund klinischer Erfahrungen zu diskutieren und dabei auch Irrtümer, wenn auch unwesentlicher Art, richtig zu stellen.

Während die Anwendung und die Technik der Stammanästhesie des Nervus mandibularis schon seit längerer Zeit Allgemeingut der Praxis geworden ist, wird die Blockierung des Nervus maxillaris an erreichbarer Stelle zwar in verschiedener Weise beschrieben, aber doch nur verhältnismäßig selten geübt.

Wenn man sich erinnert, welch große Zahl von Praktikern sich zu Demonstrations- und Fortbildungskursen einfand, als die Anästhesie des Nervus mandibularis zum erstenmal vorgeführt wurde, so muß es zunächst wundernehmen, daß trotz der beiden oben erwähnten Veröffentlichungen offenbar kein oder wenigstens kein großes Bedürfnis für die Stammanästhesie im Oberkiefer besteht.

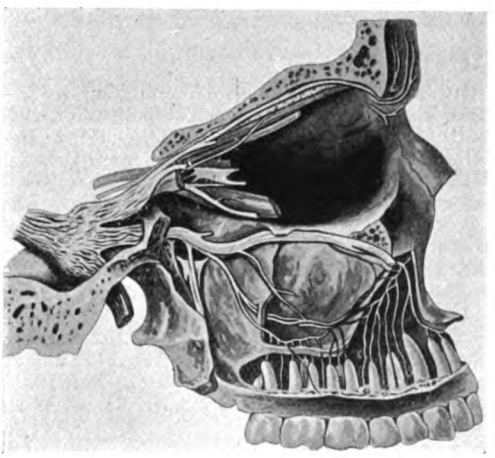

Abb. 1.

Zweifellos ist es richtig, daß man ohne eine Stammanästhesie im Oberkiefer, viel eher auskommen kann als ohne Mandibularanästhesie, da im Oberkiefer eine teilweise Ausschaltung des Plexus dentalis aus rein anatomischen Gründen leichter durchzuführen ist als im Unterkiefer. Andererseits ist das Gelingen der üblichen Methoden der Stammanästhesie im Oberkiefer abhängig von den individuellen Verschiedenheiten des Kopfskelettes, wodurch die Injektion entweder erheblich erschwert oder überhaupt unmöglich gemacht werden kann. Jede Injektionstechnik kann, anatomische Kenntnisse vorausgesetzt, durch Übung erlernt werden, aber das, was der Stammanästhesie im Oberkiefer immer im Wege stehen wird, ist die ungünstige Lage des Foramen rotundum an der Schädelbasis und die Nähe der Orbita mit ihrem Inhalt.

Vor Beschreibung der bisher üblichen Wege der Stammanästhesie des Nervus maxillaris soll auf die Innervation des Oberkiefers eingegangen werden (Abb. 1).

Der ganze Oberkiefer, d. h. Knochen, Zähne und Weichteile werden von den Ausbreitungen des Nervus maxillaris versorgt. Der Stamm des Oberkiefernerven erscheint durch das Foramen rotundum, aus der mittleren Schädelgrube kommend, in der Flügelgaumengrube, in der er sich in seine Äste aufspaltet. Eine Stammanästhesie des Nervus maxillaris ist daher nur möglich, wenn die

[1]) Journ. of the Americ. med. Assoc. Bd. 81, Nr. 2. 1923.

Spitze der Injektionsnadel in die Nähe des Foramen rotundum, in den oberen Teil der Flügelgaumengrube, gebracht werden kann.

Die Flügelgaumengrube stellt einen engen, von Knochen begrenzten, lateralwärts offenen Raum dar, der bezüglich seiner Form weitgehenden individuellen Schwankungen unterworfen ist. Nach unten zu verengert sich die Flügelgaumengrube immer mehr, bis sie schließlich in den Canalis pterygo-palatinus übergeht, der mit dem Foramen palatinum, ungefähr an der Grenze zwischen weichem und harten Gaumen, auf diesem mündet.

Am Schädel gewinnt man eine Übersicht über die knöcherne Begrenzung der Flügelgaumengrube schon durch Wegnahme des Jochbogens (Abb. 2). Dabei zeigt sich, daß die Grube zwischen dem medialsten Teil des Tuber maxillare und dem Processus pterygoideus gelegen ist. Ihr Dach wird gebildet durch den vorderen lateralen Teil der unteren Fläche des Keilbeinkörpers. Die hintere Wand wird dargestellt durch die Facies sphenomaxillaris des großen Keilbeinflügels und durch die vordere Fläche des Flügelfortsatzes, während die Begrenzung nach vorn durch den Processus orbitalis des Gaumenbeins und durch den hinteren Rand des Oberkieferkörpers gebildet wird. Die innere Wand ist die Pars perpendicularis des Gaumenbeins, während eine laterale Wand fehlt.

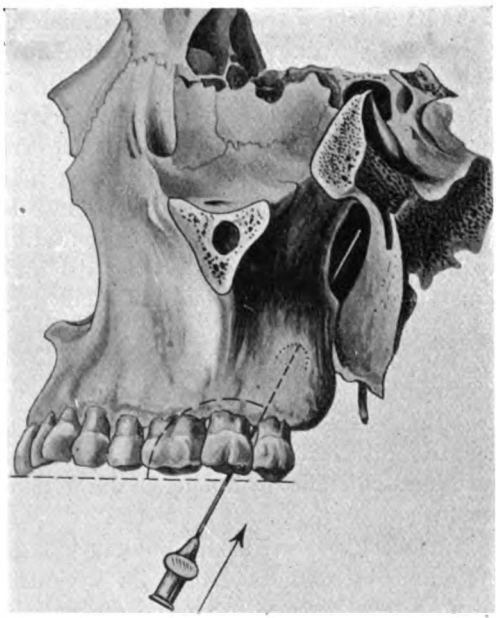

Abb. 2.

Die Flügelgaumengrube steht nach rückwärts durch das Foramen rotundum mit der mittleren Schädelgrube in Verbindung. Das Foramen sphenopalatinum an der Innenwand schafft eine Verbindung mit der Nasenhöhle und nach oben tritt die Orbita mit der Flügelgaumengrube in Beziehung. In der Flügelgaumengrube liegen die Endverzweigungen der Arteria maxillaris interna zusammen mit dem Stamm und den Ästen des Nervus maxillaris, sowie dem Ganglion sphenopalatinum in lockeres Bindegewebe eingebettet. Die Nerven- und Gefäßverzweigungen verlaufen in den genannten Knochenkanälen, die eine Verbindung mit den benachbarten Schädelabschnitten darstellen.

Nachdem der Nervus maxillaris durch das Foramen rotundum die Flügelgaumengrube erreicht hat, gibt er nach unten einige kürzere Nervenästchen ab, die die sensible Wurzel des Ganglion sphenopalatinum darstellen. Die motorische (Nervus petrosus superficialis major) und die sympathische Wurzel (Nervus petrosus profundus major), die auch als Nervus Vidianus bezeichnet

Das bei dem Aufblühen der Chloräthylnarkose noch in den Anfängen sich befindende Verfahren der Lokalanästhesie hat bei seinem weiteren Ausbau ganz allmählich gleich wie in der allgemeinen Chirurgie, so auch in der Zahnheilkunde zum großen Teil die Allgemeinnarkose, besonders bei kleineren operativen Eingriffen, verdrängt. Die geringere Gefahr, die einfachere Handhabung, das Überflüssigwerden einer besonderen Assistenz, die Möglichkeit einer beliebig lange durchzuführenden Anästhesie haben der lokalen Betäubung schnellen Eingang verschafft. So ist das Indikationsgebiet des Chloräthylrausches sehr verkleinert; in unserer Klinik wenden wir ihn nur noch bei akut entzündlichen Prozessen mit Eiterbildung an, da in solchen Fällen die örtliche Anästhesie meist versagt, und ferner bei jenen Fällen, in denen Kieferklemme besteht, die ein Vordringen mit der Spritze verhindert. Schließlich bleibt der Chloräthylrausch noch für jene Fälle reserviert, in denen die Extraktion mehrerer Zähne im Ober- und Unterkiefer vorgenommen werden soll und daher eine Lokalanästhesie von einem Punkte aus unmöglich ist. Für alle anderen Fälle — und es dürften wohl durchaus die meisten sein — bleibt die Anwendung einer örtlichen Schmerzbetäubung vorbehalten. Für alle Extraktionen von Zähnen und Wurzeln, Pulpitiden und Periodontitiden, soweit sie sich im Oberkiefer bis auf den zweiten und im Unterkiefer bis auf den ersten Molaren beziehen, bevorzuge ich eine terminale Anästhesie, während ich bei Affektionen im Bereich des dritten Molaren die Leitungsanästhesie zuhilfe nehme. Die Wahl eines geeigneten Anästhetikums war keineswegs einfach, nachdem man das Kokain wegen seiner Giftigkeit, der Unmöglichkeit des Sterilisierens und der leichten Zersetzlichkeit wieder verlassen hatte. Der unbedingte Vorteil des Kokains vor anderen Ersatzpräparaten, die Vermeidung größerer Blutungen infolge der vasokonstriktorischen Eigenschaft konnte nach der Einführung des Suprarenins nicht mehr ausschlaggebend für seine Anwendung sein, da der Zusatz des Nebennierenextraktes die geringe vasodilatatorische Wirkung der Ersatzpräparate mit Leichtigkeit überkompensierte. Während Tropakokain und β-Eukain sich keine Freunde in der Zahnheilkunde erworben haben, waren namentlich Stovain, Alypin und Novokain bisher die Anästhetika der Zahnheilkunde. Stovain hat besonders gute anästhetische Eigenschaften, ohne allgemein toxisch zu sein; es besteht aber eine gewisse gewebsschädigende Wirkung, die seine Anwendung in letzter Zeit wesentlich eingeschränkt hat. Letztere Nebenwirkung fehlt dem Alypin vollständig, sodaß es wegen seiner Wirksamkeit und Ungiftigkeit, vor allem aber auch wegen seiner Haltbarkeit und leichten Sterilisierbarkeit zeitweise als das beste Anästhetikum der Zahnheilkunde galt, bis Novokain ihm den Rang streitig machte, da es noch mehr den gestellten Anforderungen zu genügen schien. Jahrelang war dann Novokain das bevorzugteste Mittel, was auch durchaus seinen besonderen Vorzügen, der Ungiftigkeit, Haltbarkeit, Gewebsunschädlichkeit nach berechtigt schien. Aber wie sich die allgemeine Chirurgie nicht auf ein bestimmtes Anästhetikum festgelegt hat, sondern je nach Art der Operation und Anästhesie das eine oder andere wählt, so halte ich es auch nicht für berechtigt, von dem Anästhetikum der Zahnheilkunde zu sprechen. Schon 1916 machte ich darauf aufmerksam, daß in der Wahl eines Anästhetikums individuell vorgegangen werden müsse. So gab ich damals vor allem dem Alypin vor Novokain dann

werden, wenn die Nadelspitze dauernd den knöchernen Orbitalrand entlang gleitet, eine Forderung, die deshalb nicht immer erfüllt werden kann, weil die Orbitalwände individuell verschiedene Einbuchtungen aufweisen. Die Gefahr einer Verletzung des Inhaltes der Orbita kann daher nicht mit absoluter Sicherheit vermieden werden. Dazu kommt noch, daß bei orbitalem Eingehen, wie bei jeder Injektion, eine Verletzung der Blutgefäße wenigstens in Rechnung gestellt werden muß. Das Auftreten eines Hämatoms, das sich in dem lockeren, retrobulbären Gewebe weiter ausdehnen kann als in einem engen Raum oder in straffer Umgebung, verursacht hier, wenn auch nur kurz dauernde Verdrängungserscheinungen des Bulbus, die sich als Exophthalmus äußern, der oft mit blutunterlaufenen Augenbindehäuten vergesellschaftet ist. In der Literatur sind auch Fälle von vorübergehender Erblindung nach Anwendung dieser Injektionsart beschrieben. Weiter ist in Betracht zu ziehen, daß in über der Hälfte aller Fälle die Nadelspitze aus den oben geschilderten Gründen in die Fissura orbitalis superior abirren muß und damit die Gefahr einer Verletzung der Arteria carotis interna gegeben ist. Alle diese Zufälligkeit, die immerhin im Bereich des Möglichen liegen, sind Anlaß genug, wenn andere brauchbare Methoden zur Verfügung stehen, auf den orbitalen Weg zur Stammanästhesie des Nervus maxillaris zu verzichten.

Neben der basalen Injektion und dem Weg durch die Orbita wird von Sicher der Weg durch die Mundhöhle angegeben, aber nicht empfohlen. Durch Einstechung in die Mundschleimhaut an der Hinterwand des Tuber maxillare kann man unter Umständen zur Flügelgaumengrube vordringen.

Die Erreichung des Injektionsziels ist nur mit gebogener Nadel, die ein Abtasten der Knochenfläche in der Tiefe nicht gestattet, möglich, und außerdem ist die Orientierung an und für sich bei diesem Vorgehen so sehr erschwert, daß diese Methode kaum in Frage kommt. Sie verliert auch deshalb an Bedeutung, weil sie durch treffsichere Methoden (basale Injektion, Injektion durch den Canalis pterygopalatinus) ersetzt werden kann.

Die Injektion durch den Canalis pterygopalatinus geht zwar auch von der Mundhöhle aus, aber die Befürchtungen einer Infektion durch die Mundschleimhaut bestehen nicht zu Recht. Bei jahrelanger Anwendung der Stammanästhesie des Nervus alveolaris inferior mit und ohne Jodanstrich wurden, bei sonst strenger Asepsis, Infektionen schwerer Art selten beobachtet. Es besteht nun allerdings zwischen der Stammanästhesie im Unterkiefer und der im Oberkiefer insofern ein wesentlicher Unterschied, als man einmal das Depot in eine verhältnismäßig harmlose Gegend setzt, während es das andere Mal nahe an die Schädelbasis zu liegen kommt. Auf diese Dinge wird nach der Beschreibung der Methode noch einmal zurückzukommen sein.

Die ersten Angaben über die Technik der Stammanästhesie im Oberkiefer durch den Canalis pterygopalatinus finden wir bei Carrea [1]) dessen erste Veröffentlichung im Frühjahr 1921 erfolgte.

Carrea (nicht Carba, wie es irrtümlich bei Hubmann heißt) bestimmt zunächst die Grenze zwischen hartem und weichem Gaumen durch eine gedachte Linie von einem Tuber maxillare zum andern. Wenig ventral von dieser Linie liegt neben dem letzten Molaren der trichterförmige Kanaleingang, der am Lebenden

[1]) Carrea: Los Progesos de la Clinica. Madrid 1921. La Odontologia. Madrid 1921.

anästhesien her gewohnt war. Schroeter berichtete vor kurzem, daß Tutokain in 0,5%iger Lösung annähernd 2% Novokain, in 1%iger Lösung durchaus 4% Novokain entspricht. Wenngleich diese Mitteilungen aus Fachkreisen mir bereits ein gewisses Urteil über die Verwendungsfähigkeit gestatteten, so versuchte ich doch in Anbetracht der Wichtigkeit, mir ein eigenes Urteil über die Wirkung dieses neuen Anästhetikums zu bilden.

Zur Nachprüfung der pharmakologischen Grundlagen des Anästhetikums stellte ich einige Tierversuche an. Beim Kaninchen wurde der Nervus ischiadicus freigelegt und der Stumpf in 0,25%ige Tutokainlösung getaucht; schon nach 5 Minuten löste die Reizung des Nervenendes keine Reaktion mehr aus. Um die gleiche Wirkung zu erzielen, mußte man 1%ige Novokainlösung nehmen. Die Wiederholung der Versuche ergab stets das gleiche Resultat.

Nach diesen kurzen orientierenden Versuchen am Tier ging ich zur klinischen Auswertung des Präparates über. Bei Anlegen einer Hautquaddel an der Vorderseite des Unterarmes, ein Verfahren, das gerade durch Braun geübt und eingeführt ist, erwies sich die Injektion schmerzlos; die Anästhesie dauerte nur 3 Minuten; mit einer 0,5%igen Lösung erzielte man schon eine 15—20 Minuten dauernde Anästhesie. Die weitere Beobachtung der Hautquaddeln ergab eine völlige Reizlosigkeit der Tutokain- und Tutokain-Suprareninlösung; die Quaddel verschwand so schnell wie die Kontrollquaddel, die mit einer NaCl-Lösung angelegt war, ohne den Anschein irgendeiner Gewebsreaktion zu hinterlassen, auch dann nicht, wenn höhere Konzentrationen verwendet worden waren. Selbst in reiner Substanz, die als Tutokainpulver auf frische Wunden gestreut wurde, kamen keine Gewebsveränderungen zur Beobachtung. Die Angaben über die entzündliche und schmerzhafte Reizung der Gewebe nach Injektion von Tutokain-Suprareninampullenlösung, wie sie von Fliege mitgeteilt werden, kann ich demnach nicht bestätigen. Als Ursache dieser unangenehmen Erscheinung weist Fliege auf die „enorm saure Lösung" von einer pH 4,2 hin. Die jetzt im Handel erhältlichen Lösungen sind vollkommen einwandfrei und führen nicht im geringsten zu Schädigungen des Gewebes, sodaß kein Grund vorliegt, sich durch das vorläufige Urteil Flieges bestimmen zu lassen, etwa nicht die gebrauchsfertigen Lösungen zu verwenden. Die H.-Konzentration einer 1%igen Tutokainlösung betrug nach Untersuchung mit der Sörensen-Indikatorenmethode $1{,}10^{-59}$, eine Konzentration, die zwar der neutralen Reaktion der Gewebsflüssigkeit nicht ganz entspricht, die aber bei der guten Pufferfähigkeit der Gewebe und der geringen Injektionsmenge kaum zu einer Reaktionsverschiebung und damit Schädigung führen dürfte.

Auf der Kiefer- und Mundschleimhaut waren Pinselungen mit 5%igen Tutokainlösungen zur Anästhesierung derselben notwendig. Die benötigte hohe Konzentration rührt daher, daß die Mundschleimhaut immer sehr viel schwerer als andere Oberflächen zu anästhesieren ist. Für unser Gebiet dürfte das kein großes Interesse beanspruchen, da die Oberflächenanästhesie von uns nicht gerade häufig angewandt wird.

Vergleichende Versuche am Menschen mit anderen Lokalanästheticis habe ich nicht vorgenommen. Nach dem Versuch am Froschnerven würde Tutokain viermal stärker wirksam sein als Novokain. Eine direkte Übertragung solcher Beziehungen auf die Verhältnisse am Menschen sind aber nur mit Vorsicht

Welche Gefahren bestehen nun bei der Ausübung dieser Methode? Hier ist an erster Stelle die Möglichkeit einer Keimverschleppung von der Mundhöhle aus in Betracht zu ziehen.

Da die Injektionsstelle an glatter, gut zu übersehender Schleimhaut liegt, die durch maximales Öffnen des Mundes von Speichelfluß und Zungenberührung für den Augenblick des Einstiches nach dem Jodanstrich verschont bleibt, dürfen diese Bedenken zurückgestellt werden. Eigene klinische Erfahrung und die anderer Autoren gestattet zu sagen, daß mit an Sicherheit grenzende Wahrscheinlichkeit eine Keimverschleppung von der Mundhöhle aus nicht stattfinden kann. Selbstverständliche Voraussetzung ist natürlich der aseptische Zustand von Gerät und Lösung.

Ein Abirren der Nadel ist bei der Injektionsmethode, wie oben angedeutet wurde, in den Nasenrachenraum möglich. Eine Gefahr besteht, selbst wenn die Spritze entleert wird, dabei nicht. Dem Patienten fließt die Lösung meist an der hinteren Rachenwand entlang und der Hustenreiz deutet an, daß das Ziel verfehlt wurde.

Die Verletzung von Gefäßen läßt sich wegen des engen Kanals trotz aller Vorsicht nicht immer vermeiden. Das Anstechen einer Arterie oder einer Vene hat, selbst wenn sich ein Hämatom ausbildet, nach unseren Beobachtungen keine Konsequenzen, vorausgesetzt, daß es vermieden wird, daß größere Lösungsmengen direkt in die Blutbahn gelangen. Wird Flüssigkeit in eine Vene entleert, dann beobachtet man im Gesicht augenblicklich stark anämische Bezirke, ähnlich wie sie gelegentlich bei der Plexusanästhesie am Oberkiefer beobachtet werden, nur in verstärktem Maße.

Bei einem Fall haben wir einen bedrohlichen Kollaps gesehen, der vielleicht auf Injektion in eine Arterie zurückzuführen ist.

Eine der unangenehmsten Erscheinungen, wenn sie auch im allgemeinen harmloser Natur ist, ist das verhältnismäßig oft zu beobachtende Doppeltsehen. Die Störung kommt dadurch zustande, daß die Lösung in die Augenhöhle dringt und dort zu Augenmuskellähmungen führt. Die Erscheinung, die fast immer nach 1—2 Stunden verschwindet, beunruhigt den Patienten auch dann hochgradig, wenn er vorher auf diese Möglichkeit aufmerksam gemacht wurde.

Schon aus diesem Grunde ist die Stammanästhesie im Oberkiefer eine Methode, die keinesfalls mit der Mandibularanästhesie verglichen werden kann. Sie erfordert, wenn sie in Anwendung kommen soll, strenge Indikationsstellung.

Das Abbrechen der Nadel steht natürlich im Bereich der Möglichkeit. Es als besondere Gefahr anzusehen, halten wir nicht für angängig. Eine conditio sine qua non ist das Arbeiten mit sachgemäßem, gutem Gerät. Hierzu gehört vor allem gutes Kanülenmaterial, das aufs Sorgsamste gepflegt werden muß. Die sicherste Gewähr gegen Bruch bietet die Platiniridium-Kanüle. Ihr Nachteil besteht in der leichteren Biegsamkeit, die beim Be- und Abtasten des Knochens äußerst störend, ja geradezu hemmend wirken kann. Wir bedienen uns der vernickelten Stahlkanülen, die einen halben Zentimeter länger gewählt sind, als der Injektionsweg es erfordert.

Ein Brechen geschieht erfahrungsgemäß fast immer an der Lötstelle des Ansatzes mit der Kanüle; da die Kanüle dann noch in die Mundhöhle mit ihrem freien Stück hineinragt, ist es ein Leichtes, sie zu entfernen. Liegt der Bruch

an anderer Stelle, so ist gewaltsames unvorsichtiges Arbeiten oder Materialfehler verantwortlich zu machen. Ersteres muß vermieden werden, letzteres ist ein Unglücksfall, der zu bedauern, für den aber der Operateur nicht immer verantwortlich gemacht werden kann.

Stellen wir nun die vier verschiedenen Injektionswege zur Erreichung der Tiefenanästhesie nochmals gegenüber und unterziehen sie im Rahmen der zahnärztlichen Technik und Gewohnheit einer kritischen Würdigung, so scheidet zunächst der orbitale Weg aus. Bei über der Hälfte der Fälle kann die Nadel nach der Fissura orbitalis superior abirren, womit die Möglichkeit eines retrobulbären Hämatoms mit Exophthalmus und vorübergehender Amaurose gegeben ist. Wenn die Verletzung des Augapfels bei vorsichtigem Arbeiten auch ausgeschlossen, so wird und muß doch seine Nähe auf den zahnärztlichen Praktiker abschreckend wirken.

Auch die basale Injektionsmethode setzt anatomisch-technische Geschicklichkeit voraus. Sicher bezeichnet sie wohl mit Recht, als den einzig gefahrlos gangbaren Weg in der Hand des Geübten. Übung ist aber nur auf dem anatomischen Präparierboden oder mit klinischem Material zu erreichen, in der Privatpraxis die ersten Versuche zu machen, halten wir für mehr als bedenklich.

Technisch im Rahmen zahnärztlicher Tätigkeit für günstiger und dem zahnärztlichen Praktiker mehr zur Hand gehender halten wir die oralen Injektionen. Zwei Wege stehen uns hierfür offen:

1. An der Hinterwand des Tuber maxillare nach oben und innen bis zum Hiatus spheno-maxillaris (Sicher);

2. durch das Foramen palatinum majus auf dem Wege des Canalis pterygopalatinus in die Fossa pterygopalatina.

Wie auch Sicher betont, stößt die erste Methode insofern auf technische Schwierigkeit, ja fast Unmöglichkeit, weil man mit einer stark abgebogenen Nadel arbeiten muß, die jedes Tastgefühl ausschaltet. Auch die Sterilität ist an jeder Stelle der Mundschleimhaut infolge der Nähe des Ausführungsganges der Speicheldrüse fast eine Unmöglichkeit.

Es bleibt somit für den zahnärztlichen Praktiker nur der zweite Weg, dessen Vor- und Nachteile bereits besprochen wurden. Es steht außerhalb jeden Zweifels, daß das Bedürfnis nach Leitungsanästhesie im Unterkiefer ein unvergleichlich stärkeres als im Oberkiefer ist. Wenn auch in der letzten Zeit die Papillen- resp. Intraalveolarinjektion wieder in den Vordergrund tritt, so bedingt doch die Dicke der Kortikalis in der Molaren-, ja schon des öfteren in der Bikuspidatengegend das Anwenden der Leitungsanästhesie im Unterkiefer. Demgegenüber kommen wir im Oberkiefer zu mindesten in 90% der Fälle mit rein örtlicher Betäubung aus.

Letzterer Umstand und die Gefahren der Tiefeninjektion machen uns eine genaue Indikationsstellung zur Pflicht. Bevor wir auf letztere eingehen, seien dem Instrumentarium noch wenige Worte gewidmet. Ein gutes Instrumentarium ist selbstverständlich Vorbedingung für ein gutes Gelingen der Injektion und hat auch auf die Technik einen wesentlichen Einfluß. Die Spritzen- und Kanülenfrage ist immer noch ein Problem. Fraglos hat die Lösung dieses in den letzten Jahren Fortschritte gemacht, aber idealen Forderungen entspricht sie noch lange nicht.

Selbstverständlich stellt die Tiefeninjektion, was Sterilität anbetrifft, viel höhere und ernstere Anforderungen als die Lokalanästhesie. Es sei an dieser Stelle auch mit nachdrücklichem Ernst hervorgehoben, daß Asepsis und Antisepsis seitens des Operateurs auf das Peinlichste beobachtet werden müssen.

Was die Anforderungen an die Spritze betrifft, so dürfen wir wohl Härtel zitieren: „Sie müssen durch Kochen sterilisierbar sein, dürfen demnach als Material nur Glas oder Metall, keinesfalls aber, wie das bei den alten Modellen der Fall ist, zur Dichtung des Stempels, Einlagen von Gummi, Asbest, Leder usw. enthalten." Der Stempel muß bei leichtester Führung doch gut dicht schließen und auch einen ziemlichen Druck aushalten können.

Wir bedienen uns der gewöhnlichen Rekordspritze mit 2 ccm Inhalt, die vor jeder Injektion ausgekocht wird; letzteres ist eine unerläßliche Forderung. Einen großen Vorzug der Rekordspritze sehen wir darin, daß die Kanüle nur aufgesteckt und nicht aufgeschraubt zu werden braucht. Es hat sich als praktisch erwiesen, den Canalis pterygopalatinus zunächst mit der abmontierten Kanüle zu sondieren und erst nach seiner halben Sondierung die Spritze aufzumontieren. Die Begründung liegt darin, daß

1. das Tastgefühl ein feineres ist;

2. angestochene Gefäße sich sofort durch Blutaustritt aus der Kanüle bemerkbar machen und

3. das Foramen palatinum majus leichter zu erreichen, da bei anmontierter Spritze die untere Zahnreihe und Mundpartie im Wege stehen können.

Die angewandte Kanüle besteht aus vernickeltem Stahl, ist 5 cm lang und 0,6–0,7 cm dick. Die Spitze ist wenig stark abgeschrägt, sie allzu stark abzuschrägen, birgt beim Abtasten des Knochens die Gefahr des Abbrechens der Spitze in sich, während eine zu stumpfe Spitze das wichtige Abtasten des Knochens einengt. Nach Härtel soll die Spitze flach abgeschnitten sein, damit das Lumen derselben möglichst ganz in das Perineurium eindringt und so wenig als möglich vorbeifließt. Härtel empfiehlt auch zur Bestimmung der Tiefe bei längeren Kanülen die Anbringung eines beweglichen Schiebers.

Für die Injektion vom Foramen palatinum majus erübrigt sich dieser, da die Bewegungsfreiheit für einen Schieber in der Mundhöhle schlecht vorhanden und nur störend wirken würde. Die Qualität der Kanüle muß erstklassig sein und ihre Pflege vor und nach der Injektion sollte der Operateur als seine und nicht als Angelegenheit der assistierenden Schwester betrachten.

Werden die zur Tiefenanästhesie benutzten Spritzen und Kanülen mit den übrigen Instrumenten in Sodalösung gekocht, so ist zu bedenken, daß das Anhaften der Alkali die Suprareninwirkung beeinträchtigt und deshalb vor dem Gebrauch durch Ausspritzen mit sterilem Wasser oder Kochsalzlösung und Abtrocknen mit sterilen Tupfern sorgfältigst entfernt werden muß. Jede Kanüle muß sofort nach dem Gebrauch mit Äther oder Benzin durchgespritzt, sorgfältig getrocknet und mit dem eingefetteten Draht versehen werden.

Als Lösung verwandten wir 2%iges Novokain. Die Lösung wurde stets frisch aus E-Tabletten aufgekocht. Bei der Tiefeninjektion halten wir die Herstellung frischer Lösung für eine wichtige Forderung; die Ampullenform gewährleistet uns letztere nicht immer. Als Lösungsmittel wurde sterile physiologische Kochsalzlösung verwandt; vor der Anwendung gewöhnlichen gekochten

Stammanästhesie des Nervus maxillaris vom Foramen palatinum aus erschienen, nachdem im Juli 1923 in Amerika eine Arbeit von Silverman [1]) veröffentlicht worden war. Was uns veranlaßt hat, dieses Thema erneut zu behandeln, ist vor allem, neben theoretischen Erwägungen, die verschiedenen üblichen Methoden der Stammanästhesie des Nervus maxillaris nebeneinander zu stellen, ihre Brauchbarkeit für den Praktiker auf Grund klinischer Erfahrungen zu diskutieren und dabei auch Irrtümer, wenn auch unwesentlicher Art, richtig zu stellen.

Während die Anwendung und die Technik der Stammanästhesie des Nervus mandibularis schon seit längerer Zeit Allgemeingut der Praxis geworden ist, wird die Blockierung des Nervus maxillaris an erreichbarer Stelle zwar in verschiedener Weise beschrieben, aber doch nur verhältnismäßig selten geübt.

Wenn man sich erinnert, welch große Zahl von Praktikern sich zu Demonstrations- und Fortbildungskursen einfand, als die Anästhesie des Nervus mandibularis zum erstenmal vorgeführt wurde, so muß es zunächst wundernehmen, daß trotz der beiden oben erwähnten Veröffentlichungen offenbar kein oder wenigstens kein großes Bedürfnis für die Stammanästhesie im Oberkiefer besteht.

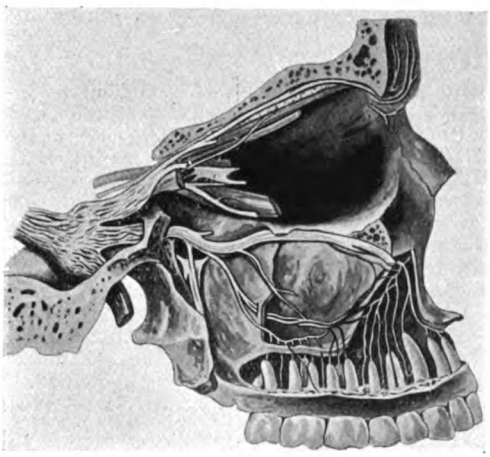

Abb. 1.

Zweifellos ist es richtig, daß man ohne eine Stammanästhesie im Oberkiefer, viel eher auskommen kann als ohne Mandibularanästhesie, da im Oberkiefer eine teilweise Ausschaltung des Plexus dentalis aus rein anatomischen Gründen leichter durchzuführen ist als im Unterkiefer. Andererseits ist das Gelingen der üblichen Methoden der Stammanästhesie im Oberkiefer abhängig von den individuellen Verschiedenheiten des Kopfskelettes, wodurch die Injektion entweder erheblich erschwert oder überhaupt unmöglich gemacht werden kann. Jede Injektionstechnik kann, anatomische Kenntnisse vorausgesetzt, durch Übung erlernt werden, aber das, was der Stammanästhesie im Oberkiefer immer im Wege stehen wird, ist die ungünstige Lage des Foramen rotundum an der Schädelbasis und die Nähe der Orbita mit ihrem Inhalt.

Vor Beschreibung der bisher üblichen Wege der Stammanästhesie des Nervus maxillaris soll auf die Innervation des Oberkiefers eingegangen werden (Abb. 1).

Der ganze Oberkiefer, d. h. Knochen, Zähne und Weichteile werden von den Ausbreitungen des Nervus maxillaris versorgt. Der Stamm des Oberkiefernerven erscheint durch das Foramen rotundum, aus der mittleren Schädelgrube kommend, in der Flügelgaumengrube, in der er sich in seine Äste aufspaltet. Eine Stammanästhesie des Nervus maxillaris ist daher nur möglich, wenn die

[1]) Journ. of the Americ. med. Assoc. Bd. 81, Nr. 2. 1923.

Spitze der Injektionsnadel in die Nähe des Foramen rotundum, in den oberen Teil der Flügelgaumengrube, gebracht werden kann.

Die Flügelgaumengrube stellt einen engen, von Knochen begrenzten, lateralwärts offenen Raum dar, der bezüglich seiner Form weitgehenden individuellen Schwankungen unterworfen ist. Nach unten zu verengert sich die Flügelgaumengrube immer mehr, bis sie schließlich in den Canalis pterygo-palatinus übergeht, der mit dem Foramen palatinum, ungefähr an der Grenze zwischen weichem und harten Gaumen, auf diesem mündet.

Am Schädel gewinnt man eine Übersicht über die knöcherne Begrenzung der Flügelgaumengrube schon durch Wegnahme des Jochbogens (Abb. 2). Dabei zeigt sich, daß die Grube zwischen dem medialsten Teil des Tuber maxillare und dem Processus pterygoideus gelegen ist. Ihr Dach wird gebildet durch den vorderen lateralen Teil der unteren Fläche des Keilbeinkörpers. Die hintere Wand wird dargestellt durch die Facies sphenomaxillaris des großen Keilbeinflügels und durch die vordere Fläche des Flügelfortsatzes, während die Begrenzung nach vorn durch den Processus orbitalis des Gaumenbeins und durch den hinteren Rand des Oberkieferkörpers gebildet wird. Die innere Wand ist die Pars perpendicularis des Gaumenbeins, während eine laterale Wand fehlt.

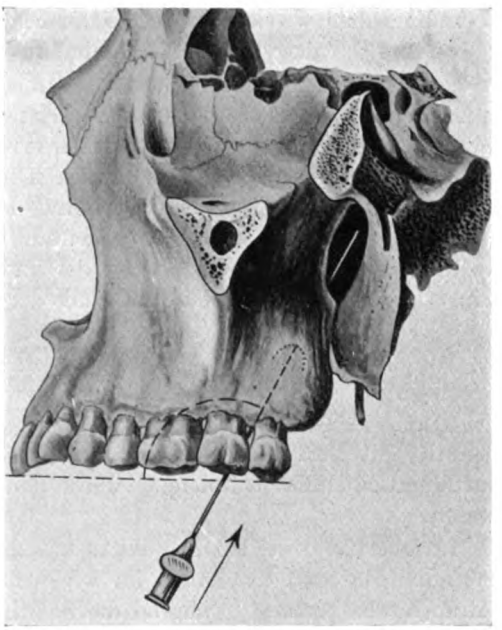

Abb. 2.

Die Flügelgaumengrube steht nach rückwärts durch das Foramen rotundum mit der mittleren Schädelgrube in Verbindung. Das Foramen sphenopalatinum an der Innenwand schafft eine Verbindung mit der Nasenhöhle und nach oben tritt die Orbita mit der Flügelgaumengrube in Beziehung. In der Flügelgaumengrube liegen die Endverzweigungen der Arteria maxillaris interna zusammen mit dem Stamm und den Ästen des Nervus maxillaris, sowie dem Ganglion sphenopalatinum in lockeres Bindegewebe eingebettet. Die Nerven- und Gefäßverzweigungen verlaufen in den genannten Knochenkanälen, die eine Verbindung mit den benachbarten Schädelabschnitten darstellen.

Nachdem der Nervus maxillaris durch das Foramen rotundum die Flügelgaumengrube erreicht hat, gibt er nach unten einige kürzere Nervenästchen ab, die die sensible Wurzel des Ganglion sphenopalatinum darstellen. Die motorische (Nervus petrosus superficialis major) und die sympathische Wurzel (Nervus petrosus profundus major), die auch als Nervus Vidianus bezeichnet

werden, erreichen das Ganglion durch den Canalis pterygoideus Vidii, der unterhalb vom Foramen rotundum mündet.

In der Flügelgaumengrube gibt der Nervus maxillaris als weiteren Ast den Nervus infraorbitalis ab, der unter Bildung kleiner Nervenästchen die Versorgung der ganzen Oberkieferhälfte, einschließlich der Zähne, übernimmt.

Die vom Nervus infraorbitalis stammenden Ästchen lassen sich in zwei Hauptgruppen teilen: 1. in die Nervi alveolares superiores posteriores und 2. in die Nervi alveolares superiores anteriores.

Die Nervi alveolares superiores posteriores trennen sich vom Nervus infraorbitalis bald nachdem er die Flügelgaumengrube verlassen hat, entweder als kurzes Stämmchen, das sich bald aufteilt, oder gleich geteilt und senken sich in den Knochen, wo sie sich zum Teil an der Bildung des Plexus dentalis beteiligen, zum Teil nach der bukkalen Schleimhaut der Molarengegend ziehen.

Während der Nervus infraorbitalis in seinem knöchernen Kanal weiterläuft, entsendet er die Nervi alveolares superiores anteriores teils bevor er seine Austrittsstelle, das Foramen infraorbitale, erreicht hat, teils nach seinem Austritt aus dem Knochen. Diese Nerven ziehen in feinen Kanälchen durch den Oberkieferknochen, wo sie, zusammen mit den Ausläufern der Nervi alveolares superiores posteriores den Plexus dentalis bilden. In der Mittellinie treten sie auch in Beziehung zu dem Plexus der anderen Kieferseite und sind so bei der Innervation der Schneidezähne und der zugehörigen Schleimhaut wechselseitig beteiligt.

Von dem aus den Endausbreitungen des Nervus infraorbitalis gebildeten Plexus dentalis treten einerseits feine Verzweigungen durch die Foramina apicalia der Zähne in die Zahnpulpa. Andererseits wird das Periodontium vom Plexus dentalis mit Nervenfasern versorgt und schließlich verlaufen Rami gingivales zur Mundschleimhaut, indem sie durch den Knochen des Kieferfortsatzes durchtreten.

Im Oberkiefer werden die bukkale bzw. labiale Schleimhaut, Periost, Knochen, Periodontium und die Zähne im wesentlichen von den Endästen des Nervus infraorbitalis versorgt, während die palatinale Innervation durch Äste, die aus dem Nervus maxillaris direkt kommen oder durch Vermittlung des Ganglion sphenopalatinum besorgt wird.

Die Nervi sphenopalatini, die teilweise vom Stamm des Nervus maxillaris gleich nach dessen Erscheinen in der Flügelgaumengrube abzweigen, liegen in ihrem weiteren Verlauf im Canalis pterygopalatinus eingeschlossen und steigen mit den gleichnamigen Blutgefäßen zum harten Gaumen hinab, wo sie durch das Foramen palatinum majus (Nervus palatinus major) und durch die Foramina palatina minora (Nervus palatinus minor), palatinales Periost und die Schleimhaut erreichen.

Die innere Wand der Flügelgaumengrube steht mit der Nasenhöhle durch das Foramen sphenopalatinum in Verbindung, durch das die Nervi nasales superiores posteriores et septi hindurchtreten, zusammen mit den Gefäßen, unter denen sich auch der Nervus nasopalatinus (Scarpae) befindet.

Dadurch wird ein Teil der Nasenschleimhaut sensibel versorgt. Der Nervus nasopalatinus zieht in einer besonderen Furche des Vomer nach abwärts bis zum

Canalis incisivus und beteiligt sich hier am harten Gaumen unter Bildung von Anastomosen mit den Nerven sphenopalatini an der Innervation der Schleimhaut.

Nach diesen anatomischen Betrachtungen wird es verständlich, daß die Blockierung des Nervus maxillaris nur in der Flügelgaumengrube möglich ist und daß bei ihrem Gelingen durch eine Injektion die Empfindlichkeit einer ganzen Oberkieferhälfte vollkommen ausgeschaltet wird.

Härtel gibt zur Ausschaltung des Nervus maxillaris zwei Wege an: Die basale Leitungsanästhesie in der Flügelgaumengrube und die orbitale Punktion des Nervus maxillaris.

Sicher fügt diesen beiden Möglichkeiten eine dritte an, indem er durch die bukkale Schleimhaut des Alveolarfortsatzes an der Hinterwand des Tuber maxillae nach oben und innen bis zum Hiatus sphenomaxillaris mit der Nadelspitze vordringt.

Ein vierter Weg, auf dem der Stamm des Nervus maxillaris erreicht werden kann, ist gegeben durch das Eingehen in das Foramen palatinum majus.

Abb. 3.

Bei der basalen Injektion wird die Nadel durch Einstich außen an der Wange dem Tuber maxillae entlang geschoben und erreicht auf diesem Wege die Flügelgaumengrube. Das Foramen rotundum, die Austrittsstelle des Nervus maxillaris aus der mittleren Schädelgrube, läßt sich auf diesem Wege aus anatomischen Gründen nur in einem Drittel der Fälle erreichen. Die Erfahrung zeigt aber, daß bei genügender Lösungsmenge meist eine perineurale Infiltration, die zur Leitungsblokkierung genügt, erreicht wird (Härtel). Sicher bezeichnet dieses, auch von anderen Autoren beschriebene Vorgehen (Braun, Kantorowicz, Rattel) als den einzig gefahrlos gangbaren Weg.

Die unterhalb des Jochbogens eingestochene Nadel erreicht in ungefähr 3 cm Tiefe das Tuber maxillare, wird, mit diesem in Fühlung bleibend, weiter vorgeschoben und erreicht in 4—5 cm Tiefe die Flügelgaumengrube. Zweckmäßigerweise wird die maximale Einstichtiefe von 5 cm an der Nadel vor dem Einstich durch einen Reiter markiert.

Die Wahl des extraoralen Einstichpunktes wird verschieden angegeben (Abb. 3).

Härtel geht in der Gegend der Crista zygomatico-alveolaris ein, Braun im Winkel zwischen Jochbein und Maxilla, Kantorowicz zieht eine Vertikale vom oberen Jochbeinwinkel und betrachtet ihren Endpunkt am unteren Jochbeinrand als günstige Einstichstelle, während Rattel eine Tangente vertikal an den äußeren Orbitalrand legt und an ihrem Schnittpunkt mit dem unteren Jochbeinrand einsticht. Sicher dagegen wählt aus anatomischen Gründen die Mitte zwischen dem von Braun und dem von Kantorowicz angegebenen Punkten.

Die Technik dieser „extraoralen" Injektion gestaltet sich so, daß nach Sterilisation der Haut zunächst das Einstichgebiet mit einer feinen Nadel betäubt wird. Mit einer 6—8 cm langen, 1 mm dicken Nadel wird ein zweites Mal

eingestochen und während des Vorschiebens dauernd Flüssigkeit entleert, so daß für die Injektion in die Flügelgaumengrube noch 2 ccm 2%iger N.S.-Lösung bleiben.

Durch die meist perineurale Infiltration wird nach einer Wartezeit von ungefähr 15 Minuten das ganze Versorgungsgebiet von V,2 ausgeschaltet. Dabei werden unempfindlich: eine Oberkieferhälfte bukkal bzw. labial und palatinal (harter und weicher Gaumen), die rückwärts liegende Nasenschleimhaut, die Schläfen- und Wangengegend in einem Bezirk, der nach vorn durch den lateralen Augenwinkel, Unterlid, Nasenwurzel- und Flügel abgegrenzt wird und nach unten an Oberlippe und Oberlippenschleimhaut aufhört (Abb. 3a).

Da die Flügelgaumengrube auch mit der Augenhöhle in Verbindung steht, besteht die Möglichkeit, daß hierbei Flüssigkeit in die Orbita vordringt, und daß dadurch unter Umständen Doppeltsehen durch Ausschaltung von Augenmuskelnerven eintritt.

Diese an sich harmlose Nebenerscheinung, die, wie die Erfahrung zeigt, nach kurzer Zeit wieder abklingt, ist doch geeignet, besonders nervöse Patienten in höchstem Grade zu beunruhigen. Daran wird auch bei neuropathischen Patienten wenig geändert, wenn man dem Rate Sichers folgend, vor der Injektion den Patienten auf eventuell eintretende Nebenerscheinungen aufmerksam macht.

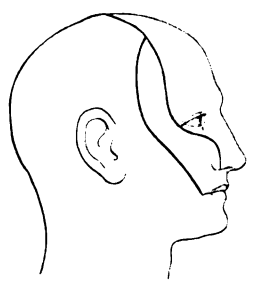

Abb. 3a.

Gefäßverletzungen sind nicht zu fürchten, da diese der vordringenden Nadel, besonders wenn während des Vorschiebens Flüssigkeit entleert wird, ausweichen und selbst wenn ein Gefäß angestochen wird, sind keine ernsten Folgen zu befürchten. Wichtig ist, daß man die Lage der Nadelspitze im Gefäß wahrnimmt und dann natürlich vor weiterer Injektion erst zurückzieht. Den Folgen der Flüssigkeitsentleerung in ein Gefäß kann man vorbeugen, indem man, mit der Nadelspitze an der Injektionsstelle angelangt, diese abnimmt und wartet, ob Blut ausfließt oder indem man mit einer zweiten leeren Spritze aspiriert. In den meisten Fällen wird es genügen, während des Vorschiebens der Nadel zu spritzen, und zwar ist es ratsam, dies sehr langsam zu tun, damit, falls man doch trotz aller Vorsicht in ein Blutgefäß gelangt, nicht zu viel Novokain-Suprarenin-Lösung in die Blutbahn gelangt.

Orbitaler Weg. Ist das basale Eindringen zum Foramen rotundum von der lateralen, offenen Seite der Flügelgaumengrube nicht möglich, weil der Weg beispielsweise durch Tumoren verlegt ist, so bleibt ein zweiter Weg, der am Boden der Orbita entlang zum Foramen rotundum führt. An manchen Schädeln sieht man beim Einblick in die Orbita über dem Niveau des Orbitalbodens das Foramen rotundum. Nach innen und oben vom Foramen rotundum, durch eine 2—3 mm starke Knochenspange getrennt (Sicher), liegt das mediale Ende der Fissura orbitalis superior. Nach den Untersuchungen von Sicher ist in 60% aller Fälle die Zugänglichkeit des Foramen rotundum von vorn nicht möglich, da in der Injektionsrichtung die Fissura orbitalis superior liegt. Bei der Ausübung dieser Methode ist es erste Voraussetzung, Verletzungen des Sehnerven und des Augapfels zu vermeiden. Diese Voraussetzung kann nur dann erfüllt

werden, wenn die Nadelspitze dauernd den knöchernen Orbitalrand entlang gleitet, eine Forderung, die deshalb nicht immer erfüllt werden kann, weil die Orbitalwände individuell verschiedene Einbuchtungen aufweisen. Die Gefahr einer Verletzung des Inhaltes der Orbita kann daher nicht mit absoluter Sicherheit vermieden werden. Dazu kommt noch, daß bei orbitalem Eingehen, wie bei jeder Injektion, eine Verletzung der Blutgefäße wenigstens in Rechnung gestellt werden muß. Das Auftreten eines Hämatoms, das sich in dem lockeren, retrobulbären Gewebe weiter ausdehnen kann als in einem engen Raum oder in straffer Umgebung, verursacht hier, wenn auch nur kurz dauernde Verdrängungserscheinungen des Bulbus, die sich als Exophthalmus äußern, der oft mit blutunterlaufenen Augenbindehäuten vergesellschaftet ist. In der Literatur sind auch Fälle von vorübergehender Erblindung nach Anwendung dieser Injektionsart beschrieben. Weiter ist in Betracht zu ziehen, daß in über der Hälfte aller Fälle die Nadelspitze aus den oben geschilderten Gründen in die Fissura orbitalis superior abirren muß und damit die Gefahr einer Verletzung der Arteria carotis interna gegeben ist. Alle diese Zufälligkeit, die immerhin im Bereich des Möglichen liegen, sind Anlaß genug, wenn andere brauchbare Methoden zur Verfügung stehen, auf den orbitalen Weg zur Stammanästhesie des Nervus maxillaris zu verzichten.

Neben der basalen Injektion und dem Weg durch die Orbita wird von Sicher der Weg durch die Mundhöhle angegeben, aber nicht empfohlen. Durch Einstechung in die Mundschleimhaut an der Hinterwand des Tuber maxillare kann man unter Umständen zur Flügelgaumengrube vordringen.

Die Erreichung des Injektionsziels ist nur mit gebogener Nadel, die ein Abtasten der Knochenfläche in der Tiefe nicht gestattet, möglich, und außerdem ist die Orientierung an und für sich bei diesem Vorgehen so sehr erschwert, daß diese Methode kaum in Frage kommt. Sie verliert auch deshalb an Bedeutung, weil sie durch treffsichere Methoden (basale Injektion, Injektion durch den Canalis pterygopalatinus) ersetzt werden kann.

Die Injektion durch den Canalis pterygopalatinus geht zwar auch von der Mundhöhle aus, aber die Befürchtungen einer Infektion durch die Mundschleimhaut bestehen nicht zu Recht. Bei jahrelanger Anwendung der Stammanästhesie des Nervus alveolaris inferior mit und ohne Jodanstrich wurden, bei sonst strenger Asepsis, Infektionen schwerer Art selten beobachtet. Es besteht nun allerdings zwischen der Stammanästhesie im Unterkiefer und der im Oberkiefer insofern ein wesentlicher Unterschied, als man einmal das Depot in eine verhältnismäßig harmlose Gegend setzt, während es das andere Mal nahe an die Schädelbasis zu liegen kommt. Auf diese Dinge wird nach der Beschreibung der Methode noch einmal zurückzukommen sein.

Die ersten Angaben über die Technik der Stammanästhesie im Oberkiefer durch den Canalis pterygopalatinus finden wir bei Carrea [1]) dessen erste Veröffentlichung im Frühjahr 1921 erfolgte.

Carrea (nicht Carba, wie es irrtümlich bei Hubmann heißt) bestimmt zunächst die Grenze zwischen hartem und weichem Gaumen durch eine gedachte Linie von einem Tuber maxillare zum andern. Wenig ventral von dieser Linie liegt neben dem letzten Molaren der trichterförmige Kanaleingang, der am Lebenden

[1]) Carrea: Los Progesos de la Clinica. Madrid 1921. La Odontologia. Madrid 1921.

oft durch eine Schleimhauteinziehung gekennzeichnet ist. Die Länge des Kanals am Schädel wird von Carrea mit 2 cm angegeben, eine Größe, die nach eigenen Messungen als zu kurz erscheinen dürfte, auch dann, wenn nur die Länge des geschlossenen Kanals gemeint ist. Die Bestimmung dieser reinen Kanallänge hat für die Technik der Injektion bzw. für die Nadellänge wenig zu sagen, da dafür der Abstand Foramen palatinum majus-Foramen rotundum ausschlaggebend ist.

Carrea benützt eine im Winkel von 120—130° abgebogene 2,5 cm lange und 0,5 mm dicke Nadel, die mit einer kurzen meißelförmigen Spitze versehen ist.

Nach Aufsuchen der Einstichstelle und nach Jodanstrich wird eingestochen und dann die Nadel vorsichtig unter Entleerung von Flüssigkeit hochgeschoben (2,5 cm) und hier der Inhalt der Spritze entleert.

Gelegentlich der Injektion der Nervi palatini in der Gegend des Foramen palatinum majus konnten wir immer wieder gleichzeitig zwei Beobachtungen machen. Der Eingang in den Canalis pterygopalatinus ist unschwer zu finden, viel leichter als wohl allgemein angenommen wird. Liegt die Nadelspitze erst einmal im Eingang des Kanals, so gleitet sie ohne Schwierigkeiten, wenn sie nicht zu dick gewählt ist, im Kanal entlang, und zwar gerade nach der Stelle, die das Injektionsziel zur Blockierung des Nervus maxillaris darstellt, zum Foramen rotundum.

Eine exakte Injektionstechnik hat zuerst Carrea unter Zugrundelegung der anatomischen Verhältnisse gegeben, wenn dieser Methode auch noch Kinderkrankheiten anhaften.

Die von Carrea angegebene Nadel ist zu kurz und außerdem ist sie abgebogen, ein Nachteil, der sich bei tiefen Injektionen deshalb immer störend geltend macht, weil das Tastgefühl so gut wie vollkommen verloren geht.

Hofer, der 1922 dieselbe Injektionstechnik beschrieb, fand als Durchschnittsabstand zwischen Foramen palatinum majus und Foramen rotundum 3,5 cm. Rechnet man auf die Weichteile 1,0 cm, so müßte danach die Nadel, wenn sie bis zum Köpfchen eingestochen wird, 4,5 cm lang sein. Hofer nimmt eine 4,5 cm lange Nadel und sticht 4,0 cm ein.

Eigene Messungen, die an 120 Schädeln vorgenommen wurden, haben ergeben, daß der Abstand zwischen Kanaleingang und Nervenaustrittsstelle individuell außerordentlich verschieden ist und daß er in bestimmten Beziehungen zu stehen scheint zu dem Abstand zwischen Spina nasalis anterior und Alveolarfortsatz. Der durchschnittliche Abstand bei unseren Untersuchungen, bei denen Schädel aller Rassen vorgenommen wurden, betrug 3,6 cm, so daß wir uns entschlossen haben, eine Nadel von 5 cm Länge zu wählen. Durch Verwendung einer Nadel, die $^1/_2$ cm länger ist als der Durchschnittsabstand Schleimhaut-Foramen rotundum, hat man die Möglichkeit, da die Nadel nicht ganz hochgeschoben wird, ihre Richtung beurteilen zu können. Die Dicke der Nadel, die ursprünglich 0,5 mm betrug, wurde später auf 0,6 — 0,7mm erhöht, weil sich die Nadel beim Aufsuchen des Kanaleingangs zu leicht abbog.

Auf Maßangaben in bezug auf die Lage des Foramen palatinum majus am harten Gaumen glauben wir im Gegensatz zu Carrea und Silverman verzichten zu können. Beide Autoren geben eine Entfernung von der Raphe nach lateral von 15 mm an. Es erschien uns wichtiger, am Lebenden im Munde

konstant auftretende Merkmale festzulegen und die Orientierung danach einzurichten. Das Foramen palatinum majus, das eine trichterförmige Erweiterung des Canalis pterygo palatinus darstellt, liegt medial vom letzten Molaren, d. h. wenn der Weisheitszahn durchgebrochen (Abb. 4) ist, medial von diesem; ist der Weisheitszahn nicht vorhanden neben dem 2. Molaren (Abb. 5) in dem Winkel, der gebildet wird von der Pars horizontalis des Gaumenbeins und dem Alveolarfortsatz des letzten Molaren, auf dem harten Gaumen nahe an der Grenze des weichen Gaumens. Die Angabe Hubmanns, daß der Kanaleingang über der Distalkante des letzten Molaren liegt, können wir nicht bestätigen. Durch die Weichteilbekleidung, die über dem Foramen palatinum majus in dem beschriebenen Winkel eine beträchtliche Dicke erreicht, da hier Blutgefäße und Nerven in ein Polster von lockerem Bindegewebe eingebettet liegen, wird die Lage des Kanaleingangs verdeckt, wenn auch seine Lage in manchen Fällen

Abb. 4.

Abb. 5.

durch eine mehr oder minder deutliche, grübchenförmige Einziehung der Schleimhaut gekennzeichnet wird.

Da der Kanaleingang am harten Gaumen liegt, muß es zunächst darauf ankommen, die Trennungslinie zwischen harten und weichen Gaumen festzulegen, die am Lebenden nicht ohne weiteres und regelmäßig mit absoluter Sicherheit erkannt werden kann. Zur Fixierung dieser Linie stehen Richtpunkte zur Verfügung und ihr Aufsuchen ist deshalb notwendig, damit die Nadel nicht hinter dem weichen Gaumen in die Nasenhöhle gleitet.

Das Auffinden der Grenzlinie zwischen hartem und weichem Gaumen wird wesentlich erleichtert durch das konstante Vorkommen von zwei seichten Grübchen, die sich dicht neben der Mittellinie zu beiden Seiten der Spina nasalis posterior befinden. Diese beiden Grübchen liegen auf einer Verbindungslinie, die die am weitesten nach dorsal liegenden Teile des Alveolarfortsatzes miteinander verbindet, also dicht hinter dem harten Gaumen (Abb. 6).

Nachdem die Lage dieser beiden Grübchen festgestellt ist und somit auch die Trennungslinie zwischen harten und weichen Gaumen festliegt, geht man von der Mittellinie nach lateral in Richtung auf das Tuber. Wenig ventral von dieser Linie liegt der Kanaleingang neben dem letzten Molaren (vgl. Abb. 2).

Von hier aus verläuft der Kanal schräg nach oben in einem Winkel von 120—130° bezogen auf die Okklusionsebene der Zähne und erweitert sich bald, indem er sich in die Flügelgaumengrube fortsetzt. Beim Abtasten kann man auch oft den Kanaleingang als Vertiefung fühlen.

Abb. 6.

Die Dicke der Weichteile und die nach hinten und oben verlaufende Kanalrichtung macht es notwendig, die Einstichstelle vor dem Kanaleingang zu wählen, also etwas vor dem vorletzten Molaren.

Nach dem Einstich unter die Schleimhaut setzt man zu ihrer Betäubung ein kleines Depot, um in aller Ruhe den Kanaleingang aufsuchen zu können. Eine Oberflächenanästhesie mit Kokainlösung ist bei scharfer, meißelförmiger Nadelspitze überflüssig.

Die Richtung, in der die Nadel vorzuschieben ist, wird zwangsläufig durch die Kanalrichtung gegeben (Abb. 6 u. 7).

Schon beim Einstich hält man sich in der Richtung von vorn unten nach hinten oben, wobei die Nadel ungefähr parallel zu den Zahnachsen der Molaren läuft. Der ausgezogene Spritzenstempel liegt dann etwa über dem unteren Eckzahn derselben Seite. In seltenen Fällen weicht beim Vorschieben der Nadel der Spritzenstempel nach den Prämolaren derselben Seite ab, d. h. der Kanal verläuft in einer Richtung, die ungefähr der palatinalen Molarenwurzel entspricht.

Abb. 7.

Liegt die Nadelspitze im Kanal, so führt man, dauernd und langsam Flüssigkeit aus der Spritze entleerend, die Nadel ohne Kraftanwendung und ohne Druck nach oben bis ein knöcherner Widerstand zu fühlen ist. Die Nadel ist dann meist 4—4,5 cm tief eingedrungen. Ihre Spitze liegt jetzt dicht unter dem Ziel der Injektion, unterhalb des Foramen rotundum.

Wenn die Nadelspitze erst im Kanaleingang liegt, dann ist ein Abirren unmöglich.

Beim Einführen der Nadel können zwei Fehler gemacht werden. Es wird hinter der Grenzlinie zwischen harten und weichen Gaumen eingestochen. Dann gleitet die Nadel widerstandslos in ihrer ganzen Länge in den Nasenrachenraum. Oder es wird vor der Grenzlinie, meist zu weit medial vom Kanaleingang auf den harten Gaumen eingestochen, dann ist das Hochschieben der Nadel unmöglich.

Liegt die Nadel richtig im Kanal, dann ist beim Hochschieben ein zarter, elastischer Widerstand zu überwinden und — normale Weite des Kanals vorausgesetzt — läßt sich die Nadel maximal nur $4^1/_2$ cm hoch schieben.

Welche Gefahren bestehen nun bei der Ausübung dieser Methode? Hier ist an erster Stelle die Möglichkeit einer Keimverschleppung von der Mundhöhle aus in Betracht zu ziehen.

Da die Injektionsstelle an glatter, gut zu übersehender Schleimhaut liegt, die durch maximales Öffnen des Mundes von Speichelfluß und Zungenberührung für den Augenblick des Einstiches nach dem Jodanstrich verschont bleibt, dürfen diese Bedenken zurückgestellt werden. Eigene klinische Erfahrung und die anderer Autoren gestattet zu sagen, daß mit an Sicherheit grenzende Wahrscheinlichkeit eine Keimverschleppung von der Mundhöhle aus nicht stattfinden kann. Selbstverständliche Voraussetzung ist natürlich der aseptische Zustand von Gerät und Lösung.

Ein Abirren der Nadel ist bei der Injektionsmethode, wie oben angedeutet wurde, in den Nasenrachenraum möglich. Eine Gefahr besteht, selbst wenn die Spritze entleert wird, dabei nicht. Dem Patienten fließt die Lösung meist an der hinteren Rachenwand entlang und der Hustenreiz deutet an, daß das Ziel verfehlt wurde.

Die Verletzung von Gefäßen läßt sich wegen des engen Kanals trotz aller Vorsicht nicht immer vermeiden. Das Anstechen einer Arterie oder einer Vene hat, selbst wenn sich ein Hämatom ausbildet, nach unseren Beobachtungen keine Konsequenzen, vorausgesetzt, daß es vermieden wird, daß größere Lösungsmengen direkt in die Blutbahn gelangen. Wird Flüssigkeit in eine Vene entleert, dann beobachtet man im Gesicht augenblicklich stark anämische Bezirke, ähnlich wie sie gelegentlich bei der Plexusanästhesie am Oberkiefer beobachtet werden, nur in verstärktem Maße.

Bei einem Fall haben wir einen bedrohlichen Kollaps gesehen, der vielleicht auf Injektion in eine Arterie zurückzuführen ist.

Eine der unangenehmsten Erscheinungen, wenn sie auch im allgemeinen harmloser Natur ist, ist das verhältnismäßig oft zu beobachtende Doppeltsehen. Die Störung kommt dadurch zustande, daß die Lösung in die Augenhöhle dringt und dort zu Augenmuskellähmungen führt. Die Erscheinung, die fast immer nach 1—2 Stunden verschwindet, beunruhigt den Patienten auch dann hochgradig, wenn er vorher auf diese Möglichkeit aufmerksam gemacht wurde.

Schon aus diesem Grunde ist die Stammanästhesie im Oberkiefer eine Methode, die keinesfalls mit der Mandibularanästhesie verglichen werden kann. Sie erfordert, wenn sie in Anwendung kommen soll, strenge Indikationsstellung.

Das Abbrechen der Nadel steht natürlich im Bereich der Möglichkeit. Es als besondere Gefahr anzusehen, halten wir nicht für angängig. Eine conditio sine qua non ist das Arbeiten mit sachgemäßem, gutem Gerät. Hierzu gehört vor allem gutes Kanülenmaterial, das aufs Sorgsamste gepflegt werden muß. Die sicherste Gewähr gegen Bruch bietet die Platiniridium-Kanüle. Ihr Nachteil besteht in der leichteren Biegsamkeit, die beim Be- und Abtasten des Knochens äußerst störend, ja geradezu hemmend wirken kann. Wir bedienen uns der vernickelten Stahlkanülen, die einen halben Zentimeter länger gewählt sind, als der Injektionsweg es erfordert.

Ein Brechen geschieht erfahrungsgemäß fast immer an der Lötstelle des Ansatzes mit der Kanüle; da die Kanüle dann noch in die Mundhöhle mit ihrem freien Stück hineinragt, ist es ein Leichtes, sie zu entfernen. Liegt der Bruch

an anderer Stelle, so ist gewaltsames unvorsichtiges Arbeiten oder Materialfehler verantwortlich zu machen. Ersteres muß vermieden werden, letzteres ist ein Unglücksfall, der zu bedauern, für den aber der Operateur nicht immer verantwortlich gemacht werden kann.

Stellen wir nun die vier verschiedenen Injektionswege zur Erreichung der Tiefenanästhesie nochmals gegenüber und unterziehen sie im Rahmen der zahnärztlichen Technik und Gewohnheit einer kritischen Würdigung, so scheidet zunächst der orbitale Weg aus. Bei über der Hälfte der Fälle kann die Nadel nach der Fissura orbitalis superior abirren, womit die Möglichkeit eines retrobulbären Hämatoms mit Exophthalmus und vorübergehender Amaurose gegeben ist. Wenn die Verletzung des Augapfels bei vorsichtigem Arbeiten auch ausgeschlossen, so wird und muß doch seine Nähe auf den zahnärztlichen Praktiker abschreckend wirken.

Auch die basale Injektionsmethode setzt anatomisch-technische Geschicklichkeit voraus. Sicher bezeichnet sie wohl mit Recht, als den einzig gefahrlos gangbaren Weg in der Hand des Geübten. Übung ist aber nur auf dem anatomischen Präparierboden oder mit klinischem Material zu erreichen, in der Privatpraxis die ersten Versuche zu machen, halten wir für mehr als bedenklich.

Technisch im Rahmen zahnärztlicher Tätigkeit für günstiger und dem zahnärztlichen Praktiker mehr zur Hand gehender halten wir die oralen Injektionen. Zwei Wege stehen uns hierfür offen:

1. An der Hinterwand des Tuber maxillare nach oben und innen bis zum Hiatus spheno-maxillaris (Sicher);

2. durch das Foramen palatinum majus auf dem Wege des Canalis pterygopalatinus in die Fossa pterygopalatina.

Wie auch Sicher betont, stößt die erste Methode insofern auf technische Schwierigkeit, ja fast Unmöglichkeit, weil man mit einer stark abgebogenen Nadel arbeiten muß, die jedes Tastgefühl ausschaltet. Auch die Sterilität ist an jeder Stelle der Mundschleimhaut infolge der Nähe des Ausführungsganges der Speicheldrüse fast eine Unmöglichkeit.

Es bleibt somit für den zahnärztlichen Praktiker nur der zweite Weg, dessen Vor- und Nachteile bereits besprochen wurden. Es steht außerhalb jeden Zweifels, daß das Bedürfnis nach Leitungsanästhesie im Unterkiefer ein unvergleichlich stärkeres als im Oberkiefer ist. Wenn auch in der letzten Zeit die Papillen- resp. Intraalveolarinjektion wieder in den Vordergrund tritt, so bedingt doch die Dicke der Kortikalis in der Molaren-, ja schon des öfteren in der Bikuspidatengegend das Anwenden der Leitungsanästhesie im Unterkiefer. Demgegenüber kommen wir im Oberkiefer zu mindesten in 90% der Fälle mit rein örtlicher Betäubung aus.

Letzterer Umstand und die Gefahren der Tiefeninjektion machen uns eine genaue Indikationsstellung zur Pflicht. Bevor wir auf letztere eingehen, seien dem Instrumentarium noch wenige Worte gewidmet. Ein gutes Instrumentarium ist selbstverständlich Vorbedingung für ein gutes Gelingen der Injektion und hat auch auf die Technik einen wesentlichen Einfluß. Die Spritzen- und Kanülenfrage ist immer noch ein Problem. Fraglos hat die Lösung dieses in den letzten Jahren Fortschritte gemacht, aber idealen Forderungen entspricht sie noch lange nicht.

Unabhängig von den eben erwähnten Arbeiten sollte im hiesigen Institut der Versuch gemacht werden, mit Hilfe des zu Metalluntersuchungen vorhandenen Opakilluminators eine Rekonstruktion des Schmelzes nach Schliffen zu ermöglichen. Der Schleifprozeß wurde dem des Schneidens vorgezogen, um alle durch Säureeinwirkungen etwa hervorgerufenen künstlichen Strukturänderungen zu vermeiden.

Die Richtlinien für die Ausarbeitung der Methode waren etwa folgende:

1. Diejenigen Bedingungen der Einbettung, Färbung, Politur, Schliffebene usw. waren zu prüfen, die das beste Bild vom Schmelz ergaben.

2. War eine Möglichkeit zu suchen, die einzelnen Schliffe planparallel, unter genauer Messung der zwischen jedem Bild bestehenden Höhendifferenz darzustellen.

3. Mußte immer dieselbe Stelle und Ebene des Objektes wieder einstellbar sein.

4. Hatte man für eine deutliche und genügend vergrößerte Projektion des geschauten Bildes zu sorgen.

Verwandt wurden in Formalin fixierte oder frisch extrahierte Zähne, die man während der Arbeitspause in Glyzerin aufbewahrte. Nach kurzen Färbeproben mit Hämatoxylin (Köhler) und Karbolfuchsin (Mummery) erschien eine Versilberung nach Art der Weidenreichschen am besten (etwa 5 bis 10 Stunden 2% $AgNO_3$, in Nähe von Heizung und Licht, Reduktion in 20% Formol bis zur Dunkelfärbung etwa 1 Stunde — Fixierung in Fixiernatron etwa 15 Minuten). Doch gaben ungefärbte Schliffe keine wesentlich schlechteren Bilder; der Erfolg des Zusatzes von Silbersalzen während des Schleif- und Polierprozesses ist noch zu untersuchen. Von Ätzungsversuchen, die übrigens keine merkliche Verschärfung des Bildes ergaben, wurde bald abgesehen, um, wie oben erwähnt, Strukturänderungen durch Säureeinwirkungen auszuschalten. Als Einbettmasse wurde Dralazement verwandt, auch Kanadabalsam kommt in Betracht. Für Schliff und Politur[1]) wurde — nach vielen Versuchen mit den in zahnärztlicher und mineralogischer Literatur angegebenen zahlreichen Methoden — zuletzt, als noch die besten Ergebnisse zeitigend, folgender Arbeitsgang gewählt:

1. Schleifen auf Arkansas mit Aufschwemmung von Apatit (wegen seiner dem Schmelz benachbarten Härte vom mineralogischen Institut empfohlen) unter Druck und ständigem Drehen (letzteres zur Vermeidung von übermäßig in einer Richtung hervortretenden Schliffspuren).

2. Arkansas unter leichtem Druck, Benetzung und Drehen.

3. Ebenso feuchter Filz- oder Lederlappen, unter Umständen mit allerfeinster Apatitaufschwemmung.

4. Ganz kurze Nachpolitur auf trockenem Batisttuch.

Zur Herstellung von Parallelschliffen in meßbarem Abstand wurden Präparat und Arkansasstein — einzementiert in je einen hierzu gefertigten Träger — in Messerführung und Objekttisch eines Gefriermikrotoms festgeschraubt. Der eine der beiden Träger wird mittels Treibschnur durch einen Motor von

[1]) V. f. Z. 25, H. 1 wird v. Meyer, Breslau eine neue Schleifmethode angegeben, allerdings nur zu Dünnschliffen verwendet. Schleifen auf Spiegelglas mit Schmirgelpulver verschiedener Feinheit — polieren auf Glas im Seifenschaum.

Wassers wie dies noch leider weit verbreitet, möchten wir bei der Tiefeninjektion abraten. Vor Beginn der Injektion gebe man dem Patienten zur Beruhigung Bromural 0,6.

Die Injektionsstelle ist mit einem Jodanstrich zu versehen.

Da durch die Jodfärbung die anatomische Orientierung getrübt wird, ist es empfehlenswert, statt Jod Jothion zu applizieren. Größere Schwierigkeiten macht den Patienten das längere Offenhalten des Mundes ad maximum, ein Übelstand, der besonders bei schwieriger längerer Orientierung dem Patienten sehr lästig wird. Er ist dann leicht geneigt, den Mund plötzlich zu schließen, was übrigens auch geschieht, wenn bei falscher Orientierung Flüssigkeit in den Nasenrachenraum injiziert wird, und Patient würgt oder Brechreiz bekommt. Ein plötzliches unvorhergesehenes Schließen des Mundes birgt natürlich die Gefahr des Abbruchs der Kanüle in sich.

Diesem unangenehmen Zufall kann man entgegensteuern, indem man in die gegenüberliegende Zahnreihe einen Gummikeil schiebt, der Patient und Operateur große Erleichterung gewährt.

Es wurden in der Freiburger und Berliner Universitätsklinik ca. 120 Fälle behandelt. Die geringe Anzahl, die aber immerhin über den Wert der Injektionsmethode ein Urteil gestattet, erklärt sich aus dem sehr eingeengten Indikationsgebiet.

Einer von uns (A) beobachtete einen ernsteren Zwischenfall bei einem Kriegsneurotiker, der nach der Injektion einem bedrohlichen Kollaps verfiel. Sonst waren die Störungen, die eintraten, durchaus harmloser Natur. Doppeltsehen wurde allerdings häufiger beobachtet, eine Erscheinung, die nach 10 Minuten bis einer Stunde wieder verschwand. Nur in einem Falle trat eine Bulbus- und Augenlidlähmung ein, doch konnte schon nach 10 Minuten das Augenlid wieder aktiv bewegt und halb geöffnet werden. Nach 30 Minuten waren bis auf leichtes Doppeltsehen die Störungen geschwunden und Patient wurde mit Augenklappe aus der Klinik entlassen. Das leichte Doppeltsehen hielt bei dieser Patientin noch 2 Tage an, ohne auf die recht empfindsame neurasthenische Patientin wesentlich beunruhigend zu wirken.

Die Anästhesie des gesamten zweiten Astes trat in 10—15 Minuten ein, am Palatum meistens unmittelbar nach der Injektion. Unter den Fällen wurden natürlich auch Versager beobachtet. Diese sind auf anatomische Verhältnisse, seinerzeit noch nicht richtig gewähltes Kanülenmaterial und auch zweifellos auf noch nicht beherrschte Technik zurückzuführen. Aus anatomischen Verhältnissen werden immer Versager resultieren, das Kanülenmaterial habe wir inzwischen ausgeprobt und die Aneignung der Technik ist bei jeder Methode Übungssache.

Jedenfalls erscheint die Injektion des Nervus maxillaris am Foramen rotundum als eine Methode der Wahl, die allerdings nur dann herangezogen werden darf, wenn andere Methoden nicht in Frage kommen. Dadurch wird das Indikationsgebiet sehr eingeschränkt. Die Anwendung der Methode ist in Betracht zu ziehen:

1. bei palatinal entwickelten Abszessen zwecks Exzision;
2. bei Operation großer Zysten;
3. bei großen ostitischen Prozessen zur Entfernung der Sequester;

4. zur Ausmeißelung ganz retinierter Zähne, die bekanntlich auf größere Schwierigkeiten stoßen;

5. bei Eingriffen in die Kieferhöhle;

6. bei Neuralgien des Nervus maxillaris;

7. bei Oberkiefer-Resektionen.

Punkt 5, 6 und 7 sind ja wohl im allgemeinen Angelegenheit von Spezialärzten, jedoch kommt Punkt 5 für den Zahnarzt wohl auch dann in Frage, wenn eine Wurzel in die Kieferhöhle versenkt wurde, aus der ihm die Pflicht der Entfernung erwächst.

Wenn auch das Indikationsgebiet nicht ausgedehnt ist, so ist die Methode geeignet, wenn auch in geringem Maße, die Narkose einzuschränken. Die Verwendung der Methode für den Chirurgen, sowie für den Nasenarzt wird weitere Gebiete umfassen.

Der Gips als Abdruckmaterial mit besonderer Berücksichtigung seiner Expansion.

(W. Herrenknecht zum 60. Geburtstag gewidmet.)

Von

Privatdozent Dr. **E. Wannenmacher.**

(Aus dem zahnärztlichen Institut der Universität Tübingen [Vorstand Prof. Dr. Peckert]).

Mit 7 Abbildungen.

Seit Einführung des Gipses in die zahnärztliche Technik ist es im Laufe der Jahre immer mehr zur Tatsache geworden, daß er ein unentbehrliches Material für viele unserer Arbeiten geworden ist. Obwohl besonders in den letzten zwei Jahrzehnten viele plastische Kompositionsabdruckmassen zusammengestellt worden sind und mit den besten Qualitäten angepriesen werden, so kann man immer noch behaupten, daß der Gips das geeignetste Abdruckmaterial darstellt.

Durch das Abdrucknehmen wollen wir eine möglichst naturgetreue, fehlerfreie Kopie von Kiefer und Zähnen herstellen. Um dies zu erzielen, muß das Abdruckmittel folgende Eigenschaften haben: Es soll

1. plastisch sein, um möglichst wenig die Weichteile zu verschieben;

2. sich leicht in den Mund einführen lassen;

3. nicht durch thermische und sonstige Reize den Patienten belästigen;

4. trotz Feuchtigkeit und Wärme im Munde rasch erstarren;

5. möglichst geringe Volumenänderungen erleiden (Expansion und Kontraktion);

6. nach dem Erhärten leicht aus dem Munde zu entfernen sein, ohne die Genauigkeit des Abdruckes zu schädigen;

7. sich gut vom Positiv entfernen lassen, ohne daß dieses beschädigt wird;

8. hygienisch einwandfrei sein.

Die plastischen Kompositionsabdruckmassen leisten uns in vielen Fällen sehr gute Dienste, obwohl sie nicht alle diese Forderungen erfüllen können.

durch Behandlung der Mutter, möglichst schon während der letzten Schwangerschaftsmonate, ersetzt werden könne. Versuche in der Richtung, die besonders den Einfluß des Ca auf die Zahnbildung festlegen sollten, sind von mir seit fünf Jahren ausgeführt worden.

Von den vielen mir zu Gebote stehenden Ca-Präparaten erwartete ich von Candiolin den besten Erfolg, da es wegen seiner Löslichkeit, seiner leichten Resorbierbarkeit und chemischen Konstitution theoretisch am ehesten den Anforderungen an ein gutes Ca-Präparat genügen mußte. Candiolin stellt bekanntlich ein Ca-Salz der Hexosediphosphorsäure dar, die nach Untersuchungen Embdens als eine körpereigene Substanz (Laktacidogen) aufgefaßt werden muß und daher als besonders leicht assimilierbar zu gelten hat; denn sie trägt das Ca- und PO_4 in einer Form, in der sie ohne weiteres apponiert werden können[1]). Mit dieser Substanz wurden zunächst Tierversuche angestellt.

Tierversuche:

Es wurden zwei trächtige Katzen als Versuchsobjekte gewählt. Die eine wurde mit Candiolin gefüttert in den drei letzten Wochen der Schwangerschaft, die andere nicht; es wurden zwei gleichkräftige Exemplare bei gleicher Kost gehalten. Nach dem Wurf wurden die Unterkiefer je einer Katze in 100 ccm Kaliumbichromatlösung fixiert und entkalkt, nachdem sie 6—8 Tage in 90% Alkohol gelegen hatten. Nach sechstägigem Aufenthalt in Spiritus wurden die Unterkiefer abgeschnitten, vorn in der Mitte geteilt und die einzelnen Stücke mit Boraxkarmin gefärbt. Nach vollendeter Färbung und Entfärbung wurden die Stücke wieder mehrere Tage in Alkohol gelegt, danach 30 ziemlich dicke Schnitte gemacht. Die Schnitte, die die Zahnanlage trafen, wurden in Xylol konserviert. Es wurde das Zahnbein untersucht, das sich je nach dem Grade und der Zahl der verkalkten Schichten verschiedenartig rot färbte. Bei der Untersuchung der beiden histologischen mikroskopischen Bilder des Candiolintieres und des anderen, nicht mit Candiolin gefütterten, ergaben sich keine wesentlichen Unterschiede.

Wichtige mikroskopische Unterschiede ergaben sich aber bei der klinischen Feststellung an extrahierten Zähnen.

Danach wurden Versuche an Menschen angestellt. Die Befunde stützen sich auf Beobachtungen an 200 jugendlichen Individuen im Alter von 6—14 Jahren. Es wurden ausschließlich Kinder mit verspäteter Zahnung, mangelhafter Schmelzbildung, abnormer Weichheit der Zähne, Einkerbungen herangezogen, Merkmale, die als rachitische Folgezustände angesehen werden können. Ganz besonders geachtet wurde auch auf winklige Knickung des Oberkiefers am Jochbogenfortsatz, weiche Alveolarränder, anormale Zahnstellung.

Die Kinder bekamen zweimal täglich vor dem Essen je eine Tablette. Die Versuche sind zum Teil mit Hilfe meines Assistenten Maack ausgeführt. Ein Teil seiner Beobachtungen ist bereits früher niedergelegt. Bei jüngeren Kindern gelang es bei der systematischen Candiolinmedikation, die sich durchweg auf

[1]) Günstige Erfolge bei Zahnkrankheiten glaubte ich von Candiolin umsomehr erwarten zu können, als seine Wirksamkeit bei Erkrankungen des Knochensystems (Rachitis, Osteomalacie, Frakturen) hinlänglich praktisch erwiesen und von Provinziali röntgenologisch direkt festgestellt war. Letzterer sah schon nach zwei bis drei Monaten der Candiolinkur eine Vergrößerung der Epiphysenkerne und Verdichtung des Knochengewebes.

ein Jahr erstreckte, kariöse Defekte zur Ausheilung zu bringen. Die Schmelzbildung war auffallend besser als man sie hätte bei den Kindern erwarten dürfen. Die Alveolarränder waren stärker ausgeprägt; bei Kindern im Alter von 9 bis 11 Jahren wurde der meist schon weit fortgeschrittene Prozeß der Karies aufgehalten, meist kam er ganz zum Stillstand. Der Zahnwechsel ging flotter und leichter vonstatten, eine Verzögerung des Durchbruches bei den Zahnkranken war gegenüber der Norm nicht mehr festzustellen. Meine Versuche bestätigen daher durchaus die günstigen Erfolge, die Lewinski in der Praxis mit Candiolin erzielte.

Großes Interesse beanspruchen vor allem die Versuche an 100 graviden Frauen. Ich wählte zu diesen Versuchen vor allem Frauen, die während früherer Graviditäten oder kurz nach der Geburt von Kindern infolge der starken Demineralisation des mütterlichen Gewebes zugunsten des Kindes an Karies erkrankt waren. Diesen Frauen wurde bei erneuter Gravidität regelmäßig von der zweiten Hälfte der Schwangerschaft ab Candiolin gegeben. Der Erfolg war unverkennbar. Candiolin schützte die Mutter vor zu starken Ca-Verlusten, indem es selbst den Bedarf des kindlichen Organismus decken half und verhinderte somit indirekt und wahrscheinlich auch direkt bei der Mutter den Ausbruch einer Karies. Wenn überhaupt, so trat sie jedenfalls äußerst gemildert auf. Während bei früheren Kindern von Müttern aus Kariesfamilien meist die Karies nicht zu vermeiden war, zeigten die Kinder bei einer derartigen Vorbehandlung der Mutter keinerlei Anzeichen der Erkrankung. Mit Recht konnte man demnach diese Behandlungsweise als prophylaktische bezeichnen. Bei sonst Zahngesunden kam es schneller zu allgemeinem Erhärten der Zähne, so daß ihre Widerstandsfähigkeit gegen Karies als gesteigert angenommen werden muß.

Ob es sich bei den günstigen Ergebnissen lediglich um ein Auffüllen eines Defizits gehandelt hat[1]), läßt sich nicht entscheiden.

Man darf aber sicher unter Berücksichtigung der Ursache der Rachitis einerseits und der geringen Wirkung anderer Ca-Präparate andererseits annehmen, daß noch eine spezifische Stoffwechselwirkung des hexosediphosphorsauren Ca mit dabei im Spiele ist, wobei besonders der fermentaktivierenden Phosphorsäure eine Rolle zuzuschreiben wäre. Die andere Stoffwechsellage (Reaktionsänderung usw.) beseitigt entweder die Hindernisse, die eine Ca-Adsorption vereitelten, oder aber sie stimmt die Gewebskolloide direkt um, so daß sie zum normalen Dentifikationsprozeß befähigt sind.

Die oft geradezu auffälligen günstigen Ergebnisse bestätigen nicht nur die Erwartungen, die man auf ein theoretisch so gut fundiertes Medikament setzen konnte; sie veranlassen mich vor allem, das Präparat als hervorragenden Vertreter der modernen Ca-Therapie in der Zahnheilkunde zur weiteren Prüfung als Therapeutikum und Prophylaktikum zu empfehlen.

[1]) Zu dem sich eben Ca in der Hexosephosphorsäurebindung für das an sich wenig zur Ca-Adsorption neigende Gewebe ganz besonders eignet.

Bei der Bewertung der experimentellen Arbeiten über Volumenänderungen des Gipses muß berücksichtigt werden, daß jeder Autor mit anderem Gips arbeitet. Reinheit, Korngröße, Brennprozeß, Lagerungsverhältnisse usw. werden Variationen, jedoch keine geradezu widersprechende Untersuchungsresultate bedingen. Auf einen Fehler in den verschiedenen Versuchsanordnungen sei jedoch besonders hingewiesen: Sehr oft fehlt die Angabe, ob gewöhnliches Leitungs- oder destilliertes Wasser zum Anrühren des Gipses verwendet wurde.

Bei meinen Versuchen konnte ich feststellen, daß durch verschiedenes Wasser verschiedene Resultate bei sonst gleicher Versuchsanordnung bedingt wurden. Die Verhältnisse liegen in Tübingen wohl extrem, da das Leitungswasser sehr reich an Kalksalzen ist. Weniger auffallend waren Resultatunterschiede bei Verwendung von Freiburger Leitungswasser und destilliertem Wasser. Um aber so weit als möglich jeden Fehler in der Anordnung zu vermeiden, wurde für alle Versuche destilliertes Wasser gewählt.

Im folgenden seien noch kurz auf die bisher erschienenen Arbeiten hingewiesen: van't Hoff (zusammen mit Armstrong, Hinrichsen, Weigert und Just) stellte fest, daß die Lösung des Gipses mit Kontraktion verbunden ist. Erst beim Ausscheiden des Dihydrates setzt die Expansion ein. Nach Glinger und Steinbach vermehrt der Stuckgips während des Abbindens sein Raumbedürfnis um 1% und ist nach dem Abbinden volumenbeständig. Prothero: Die Ausdehnung beginnt mit dem Erhärten. Die größte Expansion findet während der ersten 10 Minuten statt. Längeres, fortgesetztes oder schnelles Rühren beeinflußt die Volumenveränderung. Die Expansion läßt sich durch Zusatz von schwefelsaurem Kali vermindern. Herrenknecht: Feines Mahlen des Gipses und zweckmäßiges Anrühren vermindern die Volumenveränderung. Das „Werfen" ist dadurch bedingt, daß der erhärtete Gips nachträglich Wasser abgibt oder aufnimmt. Englischrot beeinflußt die Volumenveränderung und Erhärtungsdauer günstig, d. h. beide werden herabgesetzt. Parreidt: Gips dehnt sich um 1% seiner Länge bei resp. nach dem Erhärten aus. White: Die Ausdehnung des Gipses beim Hartwerden ist derartig geringfügig, daß sie nicht berücksichtigt werden muß. Je gründlicher Gips angerührt wird, um so geringere Ausdehnung ist später zu befürchten (!!) Lohmann: Durch K_2SO_4 wird die Expansion herabgesetzt. Herber: Durch K_2SO_4 wird die Expansion wohl vermindert, jedoch der Abbindungsprozeß derart beschleunigt, daß dieses Mittel praktisch nicht in Frage kommt. Simms: Die Volumenänderung ist nach 24 Stunden abgeschlossen. Je feiner der Gips gemahlen ist, je geringer die Anrührzeit ist, um so geringer ist auch seine Expansion. Ein bestimmter NaCl-Zusatz verringert die Abbindungszeit. Bei Verwendung einer 40%igen Natriumtartratlösung findet keine Expansion, sondern sogar geringe Kontraktion statt. Bakker: Durch NaCl-Zusatz läßt sich die Expansion herabsetzen.

Auf folgende Arbeiten sei noch näher eingegangen: Port hat folgendes festgestellt: 1. Der Abbindungsprozeß verläuft um so schneller, je mehr Gips genommen wird. 2. Durch NaCl-Zusatz wird der Abbindungsprozeß beschleunigt und die Temperatur erhöht. 3. Steigender NaCl-Zusatz beschleunigt bis zu einem Optimum von 2—6%. Höhere Kochsalzzusätze verlangsamen. 4. Kali sulfuricum wirkt ebenfalls beschleunigend. Eine 2%ige Kali sulfuricum-Lösung entspricht in der Wirkung einer 4%igen NaCl-Lösung, 6%ige Kali sulfuricum-

Verhandlungen der 61. Versammlung des Zentral-Vereins Deutscher Zahnärzte.

7. bis 9. August 1924 in München.

Loos (Frankfurt a. M.): **Die chirurgische Behandlung der sog. Paradentosen.**

Wenn in dieser Vortragsüberschrift an der Stelle von Neumanns „sog. Alveolarpyorrhöe" gesetzt ist „sog. Paradentosen", so zeigt diese Antithese sofort, daß insofern abwegige Bezeichnungen angewandt sind, als beides nicht Gegenstand „chirurgischer Behandlung" ist. Die Pyorrhöe ist nur eine Erscheinung bei der großen Gruppe der Paradentosen, und von diesen wieder sind nur wenige der chirurgischen Behandlung zugänglich. Um ein Beispiel heranzuziehen: Spricht man von einer chirurgischen Therapie der Gonorrhöe? Es wäre absurd, wenn man nicht bestimmte Folgezustände im Auge hätte, nämlich etwa die gonorrhoischen Strikturen. Oder anders: Die Paradentosen sind dem Wort Dermatosen nachgebildet; folglich könnte man wohl von chirurgischer Behandlung in analoger Anwendung sprechen. Bei der Tuberkulose spricht alle Welt von der chirurgischen Behandlung, ja man faßt bekanntlich die der äußeren Therapie zugänglichen Folgezustände tuberkulöser Gewebserkrankung kurz zusammen als „chirurgische Tuberkulose". Folgerichtig können wir gewisse Zustandsformen im Gefolge von Paradentosen, auch die darunter gehörigen pyorrhoischen Zustände, als chirurgische Paradentosen, zum Teil auch als chirurgische Alveolarpyorrhöen, wie ich es bei einem diesbezüglichen Vortrag im Frankfurter Verein tat, umgrenzen. Ich habe schon früher darauf hingewiesen, daß es eine einheitliche Therapie in diesen Paradentosen und Pyorrhöen nicht geben kann, daß jeder Behandlungsmethode nur eine singuläre Bedeutung für eine bestimmte Form der Erkrankung zukommt, und habe damit schon vor der Inaugurierung der sog. chirurgischen und radikalchirurgischen Technik es als einen grundsätzlichen Mißgriff in der Bezeichnung wie auch in der Auffassung vom Wesen dieser Heilmethoden bezeichnet, wenn die Autoren nicht von Einzelerscheinungen, sondern von der ominösen, proteusartigen Fülle der Erscheinungen am Paradentium sprechen. Während wir früher sie nach dem einen in die Augen springenden Bild benannten, wissen wir heute und haben es klinisch pathologisch-anatomisch und pathogenetisch erkennen gelernt, daß jene Form nur ein Zug ist in dem faltenreichen Janusgesicht der Paradentosen. Zwei Antlitze lassen sich indessen herausmeißeln: ob man Gottlieb sich anschließt oder Weski folgt, ob man eng an das Erkennbare sich hält und der Wissenschaft Kärrnerdienst leistet, oder großzügig Geschautes als Weiser und Seher versinnlicht, zwei Hauptgruppen bleiben zur näheren Betrachtung, die primäre Atrophie des Paradentiums und ihre Folgezustände und die primäre Entzündung desselben mit ihren Folgen.

Wenn es nun schon klinisch und anamnestisch nicht gelingt, im Einzelfall derart zu unterscheiden, wenn der Versuch dieser Zerlegung nur wissenschaftlich-

theoretisches Interesse hat, wo einerseits Druck-, Inaktivitäts-, Involutions-Atrophie ätiologisch und histologisch ihre Runen eingegraben hat, wo andererseits sowohl ätiologisch, wie klinisch und pathologisch-anatomisch die Entzündung ihren Stempel aufgedrückt hat, so ist es vollends ein Zielen auf einen imaginären Punkt, wenn man von einer und dazu einer kausalen Behandlung sprechen will, oder wenn man den endogenen Ursachen eine innere, den exogenen eine äußere, mechanisch-chirurgische Therapie anpassen wollte. Die exogenen letzten Ursachen sind im einzelnen Krankheitsfall oft nicht oder nicht mehr festzustellen oder abzustellen, höchstens wenn erkennbar, in ihrer Fortwirkung auszumerzen; und wie verhält es sich mit den endogenen?

Das Altern ist nicht aufzuhalten, trotz Steinach, die Zellfunktion und die biologischen Reize bieten noch recht wenig greifbare Angriffspunkte für den zahnärztlichen Therapeuten.

Bezüglich innersekretorischer und anderer den Zellstoffwechsel beeinflussender chemischer Substanzen stehen wir so sehr im Anfang wissenschaftlicher Erkenntnis, daß von einer darauf fußenden Kausaltherapie noch keine Rede sein kann.

Begegnen wir doch schon bei den einfachsten „Initialzuständen" schon der Schwierigkeit und dem Meinungszwiespalt, sind sie atrophischen Charakters und ist das Entzündliche nur eine sekundäre Erscheinung oder ist es umgekehrt? Sollen wir ursächlich behandelnd das Zahnfleisch schonend reinhalten, sollen wir es nach Gottlieb energisch massieren und bürsten, oder sollen wir es als unbrauchbar entfernen?

Mir will es scheinen, als ob unser klinischer Blick noch nicht scharf genug entwickelt wäre, weil wir allzusehr zum Theoretischen neigen, zur Konstruktion von Theorien, welche die Vielseitigkeit des klinischen Bildes auf einen Grundtypus zurückzuführen, d. h. das Wesen der Paradentosen „unter einen Hut zu bringen suchen".

Darüber, daß die Konstitution und die auf ihr beruhenden Allgemein- und Stoffwechselerkrankungen die klinischen Erscheinungen am Paradentium bedingen, nicht bloß das Auftreten überhaupt, sondern auch Grad und Verlaufsart des Prozesses, darüber brauchen wir uns den Kopf nicht mehr zu zerbrechen. Kausal an der Wurzel dieser Störungen anzugreifen vermögen wir noch nicht, lediglich die uns erkennbar lädierten Speichen der Räder dieses Räderwerkes vermögen wir zu flicken. Nur an einzelnen Punkten der Paradentosenpathologie vermögen wir aktiv einzugreifen.

Solange man glaubte an die allein pyorrhöeerzeugende Konkrementose, zumal solange man die Konkremente mit den Uraten bei der Gicht identifizierte, und so eine gewisse Einheit in der Pathologie vorlag, konnte man von der sog. chirurgischen Therapie Youngers und seiner Nachfolger als von kausaler Therapie in gewissem Sinn sprechen. Heute können dies nur noch diejenigen, welche jede Paradentose mit dem marginalen Zahnstein beginnen lassen, oder welche Fälle im Auge haben, in denen der Ausgang von der Gingivitis tartarica wahrscheinlich ist. Aber: die Therapie der Alveolarpyorrhöe ist dies ebensowenig wie die Therapie der Paradentosen!

Wenn die Kurettierungsmethode auch ihre kausale und generelle Bedeutung vollkommen eingebüßt hat, so hat sie trotzdem ihr Berechtigtes

auch in ihrer Ergänzung, der umschriebenen Taschenexzision, wie sie 1911 schon Feiler kurz erwähnte für diejenigen Zahnfleischtaschen, welche trotz Kurettage pyorrhoisch rezidivieren. Ihre Kenner und Meister sollten aber sich weniger bemühen, ihre Anwendungsmöglichkeiten und Erfolgsaussichten zu verallgemeinern, als auf eine Individualisierung hinzuarbeiten, uns wissen zu lassen, bei welchen präpyorrhoischen usw. Zuständen des Paradentiums diese Behandlungstechnik erfolgreich ist, wo die Grenzen der Anwendungsmöglichkeit liegen.

Ganz das gleiche gilt für die Autoren der eigentlichen chirurgischen, der sog. radikalchirurgischen Methode. Auch sie trifft nur bestimmte, vorläufig ziemlich eng begrenzte Zustände am Zahnfleisch und an der Alveole, welche sich im Verlauf der Paradentosen herausstellen. Deren Erscheinungen sind weder in ihrer Totalität noch in ihrer Kausalität Gegenstand chirurgischer Behandlung. Wir denken gar nicht daran, ursächliche Momente chirurgisch beseitigen zu wollen. Die Chirurgie will das überhaupt nur in den seltensten Fällen — ihr Ziel ist Wiederzusammenfügung von unnatürlich Getrenntem, Beseitigung krankhafter Zwischen- und Einlagerungen, Herstellung günstiger Heilungsbedingungen, von Sekretabfluß, von freier Bahn für die Gewebsregeneration, wenn auch meist ohne Restitutio ad integrum, Beseitigung nachteiliger Druckwirkungen, ganz allgemein Beseitigung kranker Organe und Gewebe. Dies alles zunächst ohne Rücksicht auf die Genese des zu beseitigenden Zustandes. Empirie und Technik erfahren nebenher wissenschaftliche Begründung, sobald es gelingt, pathophysiologisch, biologisch und bakteriologisch alle Grundlagen zusammenzufassen.

Ohne in den Verdacht zu kommen, als ob ich die wissenschaftliche Seite vernachlässigte, der Paradentosentheorie kein Verständnis entgegenbrächte, darf ich es wohl aussprechen: Mit den Ergebnissen der wissenschaftlichen Forschung hat die Therapie noch wenig Berührung. Sie ist lediglich — und das ist notwendige Erkenntnis vor der Behandlung des therapeutischen Problems — ein Ergebnis der klinischen Beobachtung. Diese hat die Aufgabe zu differenzieren; den gesichteten Zuständen ist die jeweilige Behandlungsmethode anzupassen. Mit dieser individualisierenden Arbeitsweise entfallen ohne weiteres Widersprüche wie die: Knochenabtragung an einem sowieso „atrophischen" Zahnfach?, Eitertaschen beseitigen bei einer nichteiternden, taschenlosen Paradentose? Es ist müssig, diese Beispiele zu vermehren, ich erwähne sie lediglich, weil man von falschen Gesichtspunkten ausgehend, zu ergebnislosen Kontroversen über solche Punkte gelangen muß.

Nicht anders verhält es sich, wenn der Anhänger des Kurettements gegenüber der chirurgischen Methode den generellen Vorwurf des Radikalismus und Vandalismus erhebt, oder wenn umgekehrt die Autoren der radikalchirurgischen Technik für sich die „Indikation" in Anspruch nehmen, Freilegung des Krankheitsherdes! gegenüber dem „Arbeiten im Dunkeln" bei der Auskratzung. Es fragt sich doch nur, ob das eine oder andere Vorgehen im gegebenen Fall geboten oder erfolgreich ist. Allgemein hat noch niemand vorgeschlagen, an Stelle des gynäkologischen Kurettements die Laparotomie einzuführen. Über die Brauchbarkeit der Widmann-Neumannschen Methode und über ihre allgemeine Indikation braucht man sich heute

nicht mehr zu streiten; wer sich ihrer mit Verständnis bedient hat, ist über die Periode des Zweifels ebenso leicht hinweggekommen, wie es seinerzeit bei der Einführung der Aufklappung nach Partsch gegangen ist. Ihre Gegner – die Zahnärzte der älteren Schule medikamentöser Wurzelbehandlung — bestritten anfangs die allgemeine Indikation. Ihre Anhänger, Partschs Epigonen, stellten demgegenüber gewisse „Indikationen" auf, die — lediglich spezieller Art — dazu dienen sollten, die allgemeinere Anwendbarkeit für den nichtchirurgisch Denkenden darzutun, während es unsere wirkliche Aufgabe ist, gerade für den Nichtchirurgen diejenigen Kontraindikationen aufzustellen, welche der chirurgischen Zahnerhaltung im Wege stehen, damit ihre praktischen Grenzen zu stecken und zu zeigen, wo das Gebiet des technischen Ersatzes beginnt. Bezüglich der Resektion und Replantation unter besonderer Berücksichtigung der unteren Molaren habe ich das seinerzeit in der südwestdeutschen Versammlung in Baden-Baden ausgeführt, nicht ohne auf Widerspruch von Fanatikern der Wurzelspitzenresektion zu stoßen.

Es ist aber immer noch so gewesen, daß Väter gegenüber den Fehlern ihrer Kinder blind sind, daß sie auch blind gegenüber ihrer Leistungsfähigkeit ihnen in der Jugend zu viel aufbürden. Der erfahrene Schulmeister vermag da segensreich zu wirken.

An die Spitze jeder Indikationsstellung für chirurgische Zahnerhaltung muß gestellt werden der Wert des Zahnes im Einzelfall, und das Verhältnis des Eingriffs nach seiner Größe und Ausführbarkeit zu dem angestrebten Gewinn. Bei unserer vorgeschrittenen Ersatztechnik soll man die Erhaltungsgrenze zweifelhafter und minder wichtiger Zähne nicht zu weit stecken.

Aber auch die nichtchirurgische Zahnerhaltung soll man nicht über-, noch unterschätzen in ihrer Leistungsfähigkeit. Wenn man auch daran ist, ihre Indikation auf wissenschaftlichem Boden zu erweitern, so darf man vorderhand die Erfolgsaussichten noch nicht so darstellen, als ob für die chirurgische Zahnerhaltung die Götterdämmerung angebrochen wäre. Denn noch immer ist die chirurgische Therapie da absolut angezeigt, wo auf anderem Wege an den Entzündungsherd und die Infektionsquelle nicht heranzukommen ist, als auf dem radikalen der Aufklappung und der Entfernung des Krankheitsherdes.

Das gilt für die apikalen und die paradentalen Entzündungsherde gleichermaßen. Für beide ist es erforderlich, die Indikation im Einzelfalle genau zu stellen, nachdem man allgemein festgestellt hat, welche Zustände chirurgisches Eingreifen verlangen, bei welchen dieses erfolgreich und angemessen ist.

Von den Paradentosen werden als Gegenstand der chirurgischen Behandlung genannt: 1. die Eitertasche und die ulzerierte Zahnfleischtasche; 2. Zahnfachtasche (bei jener besteht relative Indikation, bei dieser absolute). Man darf nicht ganz allgemein von der chirurgischen Behandlung der Alveolarpyorrhöe oder der sog. Alveolarpyorrhöe sprechen.

Um die Eignung der verschiedenen Zustände für die chirurgische Behandlung zu prüfen, habe ich in den letzten Jahren über die Grenzen der von mir selbst angenommenen Indikation hinaus alle möglichen Fälle operativ behandelt und dabei folgende vier Zustände als Gebiet der radikal chirurgischen Methoden anzusehen gelernt:

1. Die Zahnfleischtasche, pathologisch-anatomisch marginale eitrig und granulierende Gingivitis bzw. Gingivoperiostitis. Ihr entspricht die Gingivotomie; an der Grenze nach oben steht bezüglich des zugehörigen klinischen Grenzzustandes das Kurettement. Nach unten folgt der unter 4. zu nennende Zustand und die Aufklappung nach Neumann.

2. Der Granulationsherd auf den Septumspitzen. — Granulierende interdentale Gingivoostitis. Wenn, wie oft, vorwiegend schrumpfenden Charakters, dann nicht Gegenstand chirurgischen Eingriffes. Chirurgische Behandlung besteht in Aufklappung nach Neumann, Exkochleation (septale Nekrotomie und Gingivoalveolektomie, sobald Zahnfach-Randnekrose damit verbunden ist).

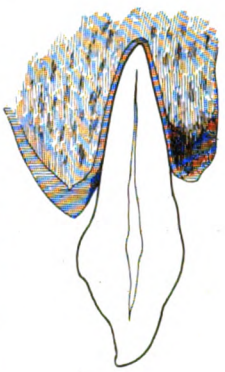

Abb. 1.

3. Granulöser ausgedehnter Zerfallsherd der (meistens vorderen und seitlichen) Alveolenwand. — Granulierende Ostitis bzw. Gingivo-Ostitis — Parodontitis (Paradentitis oder nach Weski Gingivopanostitis). Operation nach Widmann, Exkochleation bzw. Nekrotomie. Die Fälle auch bezüglich der pathologisch-anatomischen Bezeichnung — zwei und drei gehen natürlich über in den 4. Zustand.

4. Alveoläre Knochentasche — Schrägdefekte mit Granulationen und derber Schwartenbildung. — Operation nach Widmann-Neumann: Gingivo-alveolektomie und Exkochleation und Resektion des Randes behufs Einebnung.

Diese Bezeichnungen und die Einteilung verfolgen natürlich nur praktische Zwecke; zu der Pathogenese der Paradentosen soll damit keine Stellung ge-

Abb. 2.



Abb. 3.

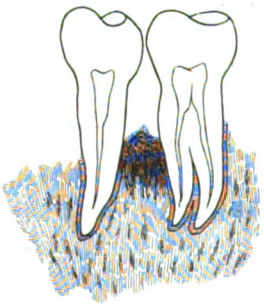

Abb. 4.

nommen werden. Andererseits kann Klinik und Praxis nicht auf die theoretisch-wissenschaftliche Klärung dieser Dinge warten mit der Ingebrauchnahme neuer therapeutischer Vorschläge.

Zur einfachen Darstellung der vier verschiedenen Situationen mögen die schematischen Skizzen dienen Abb. 1—4. Ihnen entsprechen die vier Gruppen

von Röntgenfilmen, die ich zur Vermeidung eines allzugroßen Schematismus hinzufüge[1]).

Aus ihrer schematischen Einfachheit ergibt sich die allgemeine und die spezielle Indikation zum operativen Vorgehen und zu der vorgeschlagenen Operationstechnik mit ihren zwei Haupttypen. Es will mir scheinen, als ob die Technik Widmanns, ebenso wie die Neumanns bedingt und ihre Eigenart ausgelöst worden wäre durch das bei den Autoren in ihrem jeweiligen Material vorherrschende Zustandsbild: so sehr sind die Modifikationen den genannten Befunden angepaßt. Über den Prioritätsstreit sind meines Erachtens die Akten geschlossen und es ist überflüssig dazu Stellung zu nehmen. Daß die einfache Gingivektomie, insofern sie als Ergänzung des Kurettements früher von verschiedenen Seiten ausgeführt wurde, mit diesen radikaleren Vorschlägen nichts gemein hat, als eben den gemeinsamen Gedanken der Ausschneidung des kranken Zahnfleischrandes und deren Anwendung in den einfachen, mehr isolierten Zuständen der Gruppe I, scheint ebenfalls klar zu liegen. Nicht anders ist es mit den Grenzen des Kurettements: Mir will es scheinen, als ob es dann ausreichte und erfolgreich wäre, wenn die Tendenz zur Schrumpfung und Epithelisierung, die ja auch ohne Auskratzung zur Heilung, bzw. zur Einebnung der Tasche führen kann, oder auch ihre Entstehung von vornherein verhindert, indem Knochen- und Zahnfleisch gleichmäßig schwinden, wenn diese vorhanden wäre. Zu erkennen, wann ein solcher Prozeß vorliegt, wann nicht, das ist eine weitere Aufgabe der schärfer zu entwickelnden Diagnostik und Prognostik.

Das Kurettement ist also für die Gruppe I relativ indiziert, die Gingivotomie für den Fall II, vorausgesetzt, daß die ganze Interdentalpapille mitentfernt wird (vgl. Film 5).

Allen anderen Zuständen, also Fall III und IV, entspricht Kurettement und Gingivektomie allein schlechterdings nicht — selbst wenn der größere Eingriff mit unangenehmeren Nacherscheinungen verknüpft ist (vgl. Film 6 und 7).

Solche sind kaum zu vermeiden, wenn energische Schabung und Meißelung am Alveolarknochen ausgeführt werden, zumal wenn schon lockere Zähne, deren Bett verkürzt und entzündet ist, dabei maltraitiert werden. Je nach dem Grad des Zerfalls ist vorherige Schienung oder aber Ausziehung am Platze (vgl. Film 8 u. 7).

Zeigt sich keine Veränderung am Zahnfachrand, so ist auch keine Abschabung oder Resektion am Platze, es sei denn, daß die Einebnung und die Bedeckung mit dem ebenfalls resezierten Zahnfleich angestrebt wird. Dann ist unter Umständen auch ein an sich nicht kranker Knochenrand oder Vorsprung am Zahnfachkamm selbstverständlich abzutragen. Da ein solcher Randbezirk der Zahnwurzel nicht mehr rundum anliegt, kommt die Frage des Verlustes an Stützwand nicht mehr in Betracht.

Es ist eine selbstverständliche Forderung, den Eingriff, bei dem es ja nicht ums Leben geht, dessen Bedeutung also alles andere als vital ist, auch um so erträglicher zu gestalten. Das „Wie" ist eine noch nicht restlos gelöste Aufgabe sorgfältigster Beobachtung und weiterer Studien. Diese haben festzustellen,

[1]) Auf die Wiedergabe dieser Röntgenfilme ist aus Raummangel verzichtet worden.

wann und wodurch treten die unangenehmen Nachschmerzen, das Ödem usw. auf? Sind sie zu vermeiden oder zu vermindern durch geeignete Maßnahmen der vorherigen Reinigung des Operationsfeldes, bessere Wahl des Zeitpunktes der Eingriffe, bessere, schonendere Technik?

Gewiß sind besondere Umstände, schlechte Durchblutung, diffuse Entzündung des Zahnfleisches, der Allgemeinzustand bei Arteriosklerose, Diabetes zu beachten.

Im allgemeinen ist zu sagen, daß bei richtiger, aber durchaus nicht immer leichter Bewertung dieser Dinge und bei schonender Technik, andererseits aber auch wirklich radikaler Entfernung alles Erkrankten und Nichtrestitutionsfähigen, die üblen Eingriffsfolgen unerheblich sind. Wenn anders zur Nekrose neigende Weichteil- und Knochenreste zurückbleiben, wenn die Nekrose durch

Abb. 5.

Abb. 6.

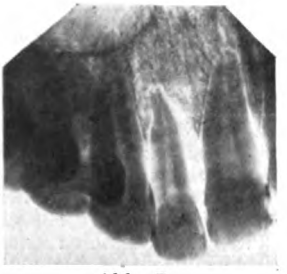

Abb. 7.

Abb. 8.

Zirkulationsstörungen, Verunreinigung bakterieller und anderer Art begünstigt wird, wenn durch ungeschickte Naht, Schwellung, ungenügenden Sekretabfluß die Gewebsspannung überstark wird, ist der Ablauf weniger günstig, mitunter gewiß deprimierend. Man ist mehr oder weniger Herr über diese Zusammenhänge, eine allgemeine Kontraindikation enthalten sie nicht, viel eher eine recht spezielle, persönliche in dem „Si duo faciunt idem, non est idem". Daher mag es ja auch rühren, daß Widmann noch nie bei der Operation einen Zahn hat entfernen müssen, dessen Erhaltung er in Aussicht genommen hatte. Es ist meines Erachtens richtiger, die Erhaltung nicht zu weit treiben zu wollen (vgl. Abb. 7 u. 8). Zudem ist es für die technische Arbeit günstiger, Lücken vorzufinden, deren Deckung sich so leicht mit der Fixationsschiene verbinden läßt.

Die Fixation hat, wenn vorgeschrittener Zahnfachschwund sie notwendig macht und die Technik des Fixationsapparates erlaubt, vor dem Eingriff

Versuche zur Rekonstruktion des Verlaufes menschlicher Schmelzprismen.

(Vorläufige Mitteilung).

(W. Herrenknecht zum 60. Geburtstag gewidmet.)

Von

Dr. Elsbeth v. Schnizer.

(Aus der zahnärztlichen Poliklinik der Universität Heidelberg [Vorstand: Prof. Dr. Blessing].)

Der Zahnschmelz ist ein seiner besonderen Funktion entsprechend gestaltetes Epithelgewebe von großer Härte, geringer Vitalität, ohne Regenerationsfähigkeit. Ob zwischen dem Verlauf seiner Elemente — der Schmelzprismen — und seiner Festigkeit Beziehungen bestehen, ähnlich denen zwischen der Spitzbogenanordnung der Spongiosabälkchen und der Tragfähigkeit des Knochens im oberen Teil des Femur, ist noch wenig untersucht worden. Für den Schmelz gewisser Tiere hat Gebhardt statische Berechnungen aufgestellt. Struktureigentümlichkeiten des Schmelzes werden in der Literatur besprochen in den Querschnittsformen der Prismen — bei den einen erscheinen sie sechseckig (v. Ebner, Fischer), bei anderen arkadenförmig (Smreker, Baumgartner) — und besonders in den Hunter-Schregerschen Streifen, die als Ausdruck der sich kreuzenden Prismenbündel gedeutet werden. Man setzt hierbei voraus, daß jedes Schmelzprisma — aus einem Ameloblasten sich bildend — den Schmelz von der Schmelzdentingrenze bis zur Oberfläche durchziehe. Aber — gesehen hat (nach Majut) noch niemand ein Prisma in seiner ganzen Länge —, ausgenommen kurze Prismen am Zahnhals.

Die topische Darstellung des Schmelzes erfordert Rekonstruktionsmöglichkeiten aus Serienpräparaten. Die Schwierigkeit ihrer Herstellung ohne Zerstörung des ursprünglichen Zustandes erklärt vielleicht die wenige Literatur hierüber.

Von Serienschnitten in eigener, nach Bödecker modifizierter Methode, spricht zuerst Baumgartner 1911 — allmähliche Entkalkung in einer 5%igen salpetersäurehaltigen Methylalkohol-Zelloidinlösung — geht aber auf die Topographie nicht näher ein.

1923 verwandte Friedeberg erstmalig den Opakilluminator, jedoch nur zu Einzeluntersuchungen.

Die ersten, die ganz klar aussprachen, eine Methode gefunden zu haben, die zur räumlichen Darstellung der feineren Struktur im menschlichen Zahn führt, waren Köhler und Sonnenburg in einer vorläufigen Mitteilung vom Juli 1923, die seither leider ohne Fortsetzung geblieben ist. Sie enthält im wesentlichen eine Darstellung der Methode: Seitliche Lichteinstrahlung in den Zahn — für die Serienschliffe eine besondere, nicht näher angegebene Montage auf der Drehbank.

Unabhängig von den eben erwähnten Arbeiten sollte im hiesigen Institut der Versuch gemacht werden, mit Hilfe des zu Metalluntersuchungen vorhandenen Opakilluminators eine Rekonstruktion des Schmelzes nach Schliffen zu ermöglichen. Der Schleifprozeß wurde dem des Schneidens vorgezogen, um alle durch Säureeinwirkungen etwa hervorgerufenen künstlichen Strukturänderungen zu vermeiden.

Die Richtlinien für die Ausarbeitung der Methode waren etwa folgende:

1. Diejenigen Bedingungen der Einbettung, Färbung, Politur, Schliffebene usw. waren zu prüfen, die das beste Bild vom Schmelz ergaben.

2. War eine Möglichkeit zu suchen, die einzelnen Schliffe planparallel, unter genauer Messung der zwischen jedem Bild bestehenden Höhendifferenz darzustellen.

3. Mußte immer dieselbe Stelle und Ebene des Objektes wieder einstellbar sein.

4. Hatte man für eine deutliche und genügend vergrößerte Projektion des geschauten Bildes zu sorgen.

Verwandt wurden in Formalin fixierte oder frisch extrahierte Zähne, die man während der Arbeitspause in Glyzerin aufbewahrte. Nach kurzen Färbeproben mit Hämatoxylin (Köhler) und Karbolfuchsin (Mummery) erschien eine Versilberung nach Art der Weidenreichschen am besten (etwa 5 bis 10 Stunden 2% $AgNO_3$, in Nähe von Heizung und Licht, Reduktion in 20% Formol bis zur Dunkelfärbung etwa 1 Stunde — Fixierung in Fixiernatron etwa 15 Minuten). Doch gaben ungefärbte Schliffe keine wesentlich schlechteren Bilder; der Erfolg des Zusatzes von Silbersalzen während des Schleif- und Polierprozesses ist noch zu untersuchen. Von Ätzungsversuchen, die übrigens keine merkliche Verschärfung des Bildes ergaben, wurde bald abgesehen, um, wie oben erwähnt, Strukturänderungen durch Säureeinwirkungen auszuschalten. Als Einbettmasse wurde Dralazement verwandt, auch Kanadabalsam kommt in Betracht. Für Schliff und Politur[1]) wurde — nach vielen Versuchen mit den in zahnärztlicher und mineralogischer Literatur angegebenen zahlreichen Methoden — zuletzt, als noch die besten Ergebnisse zeitigend, folgender Arbeitsgang gewählt:

1. Schleifen auf Arkansas mit Aufschwemmung von Apatit (wegen seiner dem Schmelz benachbarten Härte vom mineralogischen Institut empfohlen) unter Druck und ständigem Drehen (letzteres zur Vermeidung von übermäßig in einer Richtung hervortretenden Schliffspuren).

2. Arkansas unter leichtem Druck, Benetzung und Drehen.

3. Ebenso feuchter Filz- oder Lederlappen, unter Umständen mit allerfeinster Apatitaufschwemmung.

4. Ganz kurze Nachpolitur auf trockenem Batisttuch.

Zur Herstellung von Parallelschliffen in meßbarem Abstand wurden Präparat und Arkansasstein — einzementiert in je einen hierzu gefertigten Träger — in Messerführung und Objekttisch eines Gefriermikrotoms festgeschraubt. Der eine der beiden Träger wird mittels Treibschnur durch einen Motor von

[1]) V. f. Z. 25, H. 1 wird v. Meyer, Breslau eine neue Schleifmethode angegeben, allerdings nur zu Dünnschliffen verwendet. Schleifen auf Spiegelglas mit Schmirgelpulver verschiedener Feinheit — polieren auf Glas im Seifenschaum.

beliebiger Tourenzahl angetrieben, der andere mit der Hand in entgegengesetzter Richtung gedreht. Höhe des abgeschliffenen Stückes auf Skala des Mikrotomtisches ablesbar. Daneben kamen ein von Geh. Goldschmidt hier konstruierter Parallelschleifapparat und als Ergänzung ein mineralogischer Meßtisch zur Anwendung.

Zur genauen Orientierung wurde ursprünglich versucht, die Prismengruppe am Schnittpunkt der Bildebene mit zwei dazu senkrechten, im rechten Winkel gegeneinander geneigten Schliffebenen zu beobachten. Später ging man dazu über, mittels Einbettung in Wachs auf dem feuchten Arkansasstein, wie er zum Schleifen der feinen Instrumente benützt wird, ein so kleines Stückchen Schmelz mit Dentinunterlage herzustellen, daß es auch bei stärkerer Vergrößerung noch vollständig im Gesichtsfeld erscheint. Um Splitterung und Sprünge bei Erreichung möglichster Kleinheit zu vermeiden, soll weiter versucht werden, einen Dünnschliff herzustellen und in Zementeinbettung von den beiden Schmalseiten her abzuschleifen. Das Bild der unbearbeiteten Schmelzoberfläche einzustellen, bereitete große Schwierigkeiten, bis zur Anwendung des Goldschmidtschen Kugeltisches. Mit seiner besonderen Projektionsvorrichtung wurde auch — nach wenigen befriedigenden Versuchen mit dem Abbéschen Apparat — die zeichnerische Wiedergabe der Bilder ermöglicht.

Die hier dargestellten Versuche und Überlegungen zeigen die ersten Anfänge einer Methode zur räumlichen Erfassung der Schmelzprismen in Serienschliffen. Wieweit sie sich ausbauen läßt und sich brauchbar erweist, müssen weitere Versuche klären.

Ziel der Untersuchungen ist die plastische Darstellung des Schmelzes nach Art der Zahnentwicklungsmodelle von Röse-Ahrens.

(Aus der zahnärztlichen Universitätspoliklinik Heidelberg (Vorstand: Prof. Dr. Georg Blessing).]

Über Wesen und Wert der Kalktherapie bei Störungen des Mineralstoffwechsels der Zähne.

(W. Herrenknecht zum 60. Geburtstag gewidmet.)

Von

G. Blessing.

Die Verknöcherung des Skelettsystems und die Erhärtung der Zahnanlagen sind identische Prozesse. Nach den neuesten Anschauungen über den Mechanismus der Ossifikation, die besonders von Eden, Freudenberg und György vertreten werden, vollzieht sich unter normalen Umständen die Verknöcherung in drei Etappen: Zuerst erfolgt eine Bindung von Ca-Ionen der umgebenden Flüssigkeit an das Knorpel- oder Bindegewebseiweiß zu Ca-Protein (erste Phase der Verknöcherung). Ca kann noch leicht wieder aus der Adsorptionsverbindung ausgewaschen werden. In der zweiten Phase wird in diese

wenn das nicht der Fall ist, sondern im Gegenteil der Patient Parästhesien im Ausbreitungsgebiet des II. Astes angibt, injiziere ich Alkohol.

Ich sagte Ihnen anfangs, wir anästhesieren, um dem Patienten Schmerzen zu ersparen. Jetzt sehen Sie, wie notwendig das ist, um den Patienten auch vor Schaden zu bewahren. Nicht unerwähnt lassen möchte ich noch zwei Wege direkt an das Foramen rotundum durch die Orbita (Härtel, Braun).

An den Stamm des III. Astes gelangt man, indem man mit einer bajonettförmig abgeknickten Nadel vom Unterkieferwinkel her zwischen diesem und der Arteria maxillaris externa durch die Haut sticht und sich auf der rauhen Innenseite der Mandibel hart am Knochen etwa 3 cm in die Höhe tastet bis zur Lingula. Hier injiziert man. Will man den Lingualis auch treffen, so gehe man etwas höher und etwas medial.

An das Foramen ovale an der Schädelbais, der Ausstrittsstelle des III. Astes aus der Schädelhöhle, gelangt man am besten durch die Incisura semilunaris genau in querer Richtung in einer Tiefe von 4—5 cm.

Die Zeit erlaubt es nicht mehr, Ihnen den von Härtel angegebenen Weg zur Zerstörung des Gasserschen Ganglions zu beschreiben. Es empfiehlt sich nur dann, das Ganglion durch Alkohol zu zerstören, wenn alle drei Äste oder mindestens der II. und III. Ast von der Neuralgie befallen sind.

Die Nachteile der Injektion sind gering, sie bestehen in Gewebsschrumpfungen, harten bindegewebigen Entartungen und Periostverdickungen. Diese treten jedoch erst nach längerer und oft wiederholter Behandlung auf. Die Vorteile sind sehr große: die Injektionen können stets gefahrlos wiederholt werden, was z. B. bei der operativen Methode unmöglich ist. Rezidive treten auf durch Regeneration des Nerven; die Regeneration hat aber ein Rezidiv nicht unbedingt im Gefolge.

Bei der vollständigen Zerstörung des Gasserschen Ganglions habe ich ein Rezidiv nicht gesehen, dagegen bei teilweiser. Ich möchte nicht zu erwähnen unterlassen, daß ich es mir zum Gesetz gemacht habe, nur dann Alkohol einzuspritzen, wenn ich sicher bin, mit meiner Nadel an der richtigen Stelle zu sein, und das weiß ich, da der Patient in demselben Augenblick angibt, im Verbreiterungsgebiet Parästhesien zu fühlen (Gesetz der exzentrischen Projektion). Ist das nicht der Fall, so gehe ich mit meiner Nadel heraus und wiederhole den Versuch. Die mikroskopische Untersuchung des mit Alkohol behandelten Nerven, die ich als Assistent Schlössers vor etwa 23 Jahren in unserer Klinik vornahm, ergab eine völlige Zerstörung der Achsenzylinder. Der Nerv (Tierversuch am Kaninchen) zeigte nur noch seine Hülle, die Achenzylinder erschienen wie mit dem Locheisen herausgeschlagen.

Die Methode ist in der Hand des Geübten eine der segensreichsten in der ganzen Medizin, aber sie will gelernt sein. Lassen Sie mich schließen mit den Worten Kulenkampffs, eines der besten Kenner der Alkoholtherapie: „Die Alkoholinjektion ist eine stille ruhige Kunst, zu der oft viel Geduld und exaktes Arbeiten gehört."

H. Pichler (Wien): Ich möchte auf eine Methode zur Anästhesie des 2. Trigeminusstammes aufmerksam machen, die Redner nicht erwähnt hat, nämlich die von einem südamerikanischen Kollegen und meinem Assistenten Hofer beschriebene Punktion des Canalis palatinus vom Foramen palatinum majus aus. Es gelingt in einem sehr großen Teil der Fälle ohne Schwierigkeit mit einer feinen Kanüle durch den ganzen Kanal bis in die Fossa

durch Behandlung der Mutter, möglichst schon während der letzten Schwangerschaftsmonate, ersetzt werden könne. Versuche in der Richtung, die besonders den Einfluß des Ca auf die Zahnbildung festlegen sollten, sind von mir seit fünf Jahren ausgeführt worden.

Von den vielen mir zu Gebote stehenden Ca-Präparaten erwartete ich von Candiolin den besten Erfolg, da es wegen seiner Löslichkeit, seiner leichten Resorbierbarkeit und chemischen Konstitution theoretisch am ehesten den Anforderungen an ein gutes Ca-Präparat genügen mußte. Candiolin stellt bekanntlich ein Ca-Salz der Hexosediphosphorsäure dar, die nach Untersuchungen Embdens als eine körpereigene Substanz (Laktacidogen) aufgefaßt werden muß und daher als besonders leicht assimilierbar zu gelten hat; denn sie trägt das Ca- und PO_4 in einer Form, in der sie ohne weiteres apponiert werden können[1]). Mit dieser Substanz wurden zunächst Tierversuche angestellt.

Tierversuche:

Es wurden zwei trächtige Katzen als Versuchsobjekte gewählt. Die eine wurde mit Candiolin gefüttert in den drei letzten Wochen der Schwangerschaft, die andere nicht; es wurden zwei gleichkräftige Exemplare bei gleicher Kost gehalten. Nach dem Wurf wurden die Unterkiefer je einer Katze in 100 ccm Kaliumbichromatlösung fixiert und entkalkt, nachdem sie 6—8 Tage in 90% Alkohol gelegen hatten. Nach sechstägigem Aufenthalt in Spiritus wurden die Unterkiefer abgeschnitten, vorn in der Mitte geteilt und die einzelnen Stücke mit Boraxkarmin gefärbt. Nach vollendeter Färbung und Entfärbung wurden die Stücke wieder mehrere Tage in Alkohol gelegt, danach 30 ziemlich dicke Schnitte gemacht. Die Schnitte, die die Zahnanlage trafen, wurden in Xylol konserviert. Es wurde das Zahnbein untersucht, das sich je nach dem Grade und der Zahl der verkalkten Schichten verschiedenartig rot färbte. Bei der Untersuchung der beiden histologischen mikroskopischen Bilder des Candiolintieres und des anderen, nicht mit Candiolin gefütterten, ergaben sich keine wesentlichen Unterschiede.

Wichtige mikroskopische Unterschiede ergaben sich aber bei der klinischen Feststellung an extrahierten Zähnen.

Danach wurden Versuche an Menschen angestellt. Die Befunde stützen sich auf Beobachtungen an 200 jugendlichen Individuen im Alter von 6—14 Jahren. Es wurden ausschließlich Kinder mit verspäteter Zahnung, mangelhafter Schmelzbildung, abnormer Weichheit der Zähne, Einkerbungen herangezogen, Merkmale, die als rachitische Folgezustände angesehen werden können. Ganz besonders geachtet wurde auch auf winklige Knickung des Oberkiefers am Jochbogenfortsatz, weiche Alveolarränder, anormale Zahnstellung.

Die Kinder bekamen zweimal täglich vor dem Essen je eine Tablette. Die Versuche sind zum Teil mit Hilfe meines Assistenten Maack ausgeführt. Ein Teil seiner Beobachtungen ist bereits früher niedergelegt. Bei jüngeren Kindern gelang es bei der systematischen Candiolinmedikation, die sich durchweg auf

[1]) Günstige Erfolge bei Zahnkrankheiten glaubte ich von Candiolin umsomehr erwarten zu können, als seine Wirksamkeit bei Erkrankungen des Knochensystems (Rachitis, Osteomalacie, Frakturen) hinlänglich praktisch erwiesen und von Provinziali röntgenologisch direkt festgestellt war. Letzterer sah schon nach zwei bis drei Monaten der Candiolinkur eine Vergrößerung der Epiphysenkerne und Verdichtung des Knochengewebes.

Huzel (Essen): **Altes und Neues über Strahlenerzeugung** (Filmvortrag).

Prinz (Philadelphia): **Moderne Wurzelbehandlung.**
Diskussion: Walkhoff, Köhler, Treitel, Riechelmann.

H. Pflüger (Hamburg): **Die Zahnveränderungen bei der Lues congenita.**

Vortragender hat in den letzten Jahren an dem reichen Material des Eppendorfer Krankenhauses-Hamburg, des Hamburger Waisenhauses und der Alsterdorfer Anstalten, in denen 800 Schwachsinnige gepflegt werden, eingehende Untersuchungen angestellt, um eine Antwort auf die vielumstrittene Frage zu finden, ob bei der angeborenen Syphilis charakteristische Zahnveränderungen vorkommen, die sich nur bei dieser und sonst keiner anderen Krankheit finden, und denen deshalb eine pathognomonische Bedeutung beizumessen ist.

Der erste, der diese Behauptung aufstellte, war bekanntlich Hutchinson, der im Jahre 1858 zum ersten Male seine Beobachtungen veröffentlichte, die er in den nächsten Jahrzehnten mit einigen Abänderungen und Zusätzen mehrfach wiederholte. Als klarste aller seiner Beschreibungen kann seine im Jahre 1881 auf dem Internat. Med. Kongreß in London gehaltene Ausführung gelten, aus der als wichtigste Punkte hervorzuheben sind: 1. die Erosionen sind nie ein Zeichen von Syphilis, 2. syphilitische Zahnveränderungen und Erosionen finden sich häufig im selben Munde, 3. die sog. Schraubenzieherform ist beinahe ebenso charakteristisch wie eine eingekerbte, 4. die Defekte treten nicht immer symmetrisch auf, 5. es können auch andere als nur die oberen mittleren Schneidezähne charakteristisch verändert sein.

Vortragender hat bei seinen Untersuchungen die Hutchinsonschen Beobachtungen in jeder Hinsicht bestätigt gefunden. Er hält die sog. Schraubenzieherform für ebenso charakteristisch wie die eingekerbte. Bei beiden Veränderungen handelt es sich um die gleiche Schädigung, nur die Stärke der Schädigung macht den Unterschied. Den Übergang von der schwersten Schädigung des Zahnes mit halbmondförmiger Ausbuchtung bis zur Schraubenzieherform ohne Ausbuchtung zeigen die folgenden Abbildungen, die der großen Zahl der in München demonstrierten Abbildungen entnommen sind. Der Grund dafür, daß die pathognomonische Bedeutung der syphilitischen Zahnveränderungen noch heutzutage von mancher Seite geleugnet wird, ist darin zu suchen, daß den meisten Ärzten bei der unverständlichen Vernachlässigung alles Zahnärztlichen während des medizinischen Studiums kaum die normale Zahnform, geschweige die pathologischen Zahnveränderungen bekannt sein können. Ein weiterer Grund liegt darin, daß manche Forscher weit über Hutchinsons Beschreibungen hinausgingen und nicht nur die Formveränderungen der ganzen Zahnkrone, sondern auch lediglich die Schmelzhypoplasien der Syphilis zuschoben. Besonders Fournier und Parrot und in neuerer Zeit Cavallaro und Zinßer sind hier zu nennen. Selbstverständlich kann der durch die Lues congenita geschwächte kindliche Organismus leicht von einer Entwicklungsstörung befallen werden, die Schmelz-

Buchbesprechungen und Einzelreferate.

Röntgenologie.

Riha: Die Rolle der zahnärztlichen Röntgenologie im Oralsepsisproblem. Zeitschr. f. Stomatol. 1924. H. 11.)

Riha hat versucht das Problem der Oralsepsis auf dem Wege der Röntgenologie der Lösung näher zu bringen. Die in der Mundhöhle auftretenden Infektionsherde sind im Gebiet des Zahnsystems durch die Gingivitiden, die Alveolarpyorrhöe und die pulpalosen Zähne markiert. An 2000 Fällen hat Toren nachstehendes für die Oralsepsis charakteristische Blutbild aufgestellt, das für die Verdachtsdiagnose wichtig ist:

1. Sekundäre Anämie leichteren Grades.
2. Leukopenie.
3. Lymphozytose mit auffällig großen Lymphozyten.
4. Türksche Reizzellen.

Liegt bei einem derartigen Blutbild eine Beteiligung der Tonsillen nicht vor, so zwingt es den Internisten, einen Anteil des Zahnsystems zu vermuten und solche Fälle dem Zahnarzt zu überweisen. Dieser bedient sich zur Herstellung dentaler Infektionsherde der kombinierten Untersuchung, wobei die Röntgenuntersuchung die Hauptrolle spielt. Ganz gleichgültig, ob wir zur Extraktion schreiten müssen, oder ob wir den Zahn erhalten können, in jedem Falle gibt uns das Röntgenbild wichtige Fingerzeige bezügl. der Granulome und Zysten. Wir werden finden, welche Maßnahmen nach der Extraktion eines Zahnes erforderlich sind, ob es genügt, durch die leere Alveole zu exkochleieren, oder ob bukkal oder palatinal ein chirurgischer Eingriff angezeigt ist. Im übrigen dient die Röntgenologie als Beobachter der sich abspielenden Heilungsvorgänge. So stimmen z. B. die klinisch festgestellten Ausheilungszeiten mit der Aufhellung des Operationsbezirkes im Kieferknochen überein. Wir sind also in der Lage, bei wesentlichen Giftüberschreitungen rechtzeitig weitere therapeutische Maßnahmen zu treffen. Endlich kommt aber der Röntgenologie auch eine prophylaktische Bedeutung zu. Zeigt doch die röntgenologische Untersuchung pulpaloser Zähne in einem hohen Prozentsatze periapikale Veränderungen, die leicht zu pathologischen Vorgängen führen. Diesen Zeitpunkt aber vermag man rechtzeitig nur zu erkennen, wenn man prophylaktisch solche Zähne in gewissen Zeitabschnitten radiographisch kontrolliert.

R. Hesse (Döbeln).

Charles-Francois Pfaeffli: Entdeckung und Kontrolle pathologischer Schädigungen in der Mundhöhle durch Röntgenuntersuchung. (Revue mensuelle suisse d'odontologie 1924. H. 11.)

Die methodische Anwendung der Radiographie eröffnet dem Zahnarzt ein weites Arbeitsfeld. Es bietet ihm einen völligen Überblick über sein Operationsgebiet. Durch die Feststellung lokaler Schädigungen ist er stets in der Lage, Abhilfe zu schaffen und die Operationstechnik so zu vervollkommnen, daß die Affektionen auf ein Mindestmaß beschränkt werden. Bei der Beobachtung gewisser Fälle müssen die medizinischen Kenntnisse mit zu Rate gezogen werden, ebenso wie der Internist in Amerika zu einer Allgemeinuntersuchung auch die Inspektion der Mundhöhle mittels Röntgenstrahlen heranzieht. Wenn dies auch die Zahnärzte tun würden, so würden sicherlich öfter als bisher Affektionen an Zähnen und Kiefern festgestellt werden, die die Ursachen zu Allgemeinerkrankungen bilden.

R. Hesse (Döbeln).

Riha: Das Röntgenbild als brauchbares Kriterium für die erfolgte Ausheilung nach medikamentöser, nach Röntgen- und nach chirurgischer Behandlung der Periodontitis granulomatosa. (Zeitschr. f. Stomatol. 1924. H. 5.)

Wir brauchen für die Praxis ein Kriterium, das uns sicher die Feststellung der beendeten Ausheilung erlaubt, und das ist der Röntgenbefund der erfolgten Verknöcherung des Granulationsherdes. Den Versagern der medikamentösen und Röntgenbehandlung stellt Riha die guten Erfolge entgegen, die die chirurgische Behandlung gewährleistet, wenn die Operation lege artis ausgeführt wird. Denn die beobachteten Mißerfolge lassen sich meist auf Verstöße gegen die Operationstechnik zurückführen. Hier kommen 3 Fehlerquellen in Betracht:

1. Fehler in der Wurzelkanalfüllung.
2. Mangelhafte Exkochleation der Granulationen.
3. Fehler bei der Wundversorgung.

Unter Zuhilfenahme von Serienröntgenaufnahmen hat Riha sehr gute Erfolge zu verzeichnen und er vermag auf Grund des röntgenographischen Kriteriums zu beweisen, daß die chirurgische Behandlung granulomatöser Wurzelhautentzündungen erheblich befriedigendere Dauererfolge aufweist gegenüber der medikamentösen und Röntgentherapie.

R. Hesse (Döbeln.)

Für die Schriftleitung verantwortlich: Dr. A. Rohrer in Hamburg.
Verlag von Julius Springer in Berlin W. — Druck der Univ.-Druckerei H. Stürtz A.G., Würzburg.

Verhandlungen der 61. Versammlung des Zentral-Vereins Deutscher Zahnärzte.

7. bis 9. August 1924 in München.

Loos (Frankfurt a. M.): **Die chirurgische Behandlung der sog. Paradentosen.**

Wenn in dieser Vortragsüberschrift an der Stelle von Neumanns „sog. Alveolarpyorrhöe" gesetzt ist „sog. Paradentosen", so zeigt diese Antithese sofort, daß insofern abwegige Bezeichnungen angewandt sind, als beides nicht Gegenstand „chirurgischer Behandlung" ist. Die Pyorrhöe ist nur eine Erscheinung bei der großen Gruppe der Paradentosen, und von diesen wieder sind nur wenige der chirurgischen Behandlung zugänglich. Um ein Beispiel heranzuziehen: Spricht man von einer chirurgischen Therapie der Gonorrhöe? Es wäre absurd, wenn man nicht bestimmte Folgezustände im Auge hätte, nämlich etwa die gonorrhoischen Strikturen. Oder anders: Die Paradentosen sind dem Wort Dermatosen nachgebildet; folglich könnte man wohl von chirurgischer Behandlung in analoger Anwendung sprechen. Bei der Tuberkulose spricht alle Welt von der chirurgischen Behandlung, ja man faßt bekanntlich die der äußeren Therapie zugänglichen Folgezustände tuberkulöser Gewebserkrankung kurz zusammen als „chirurgische Tuberkulose". Folgerichtig können wir gewisse Zustandsformen im Gefolge von Paradentosen, auch die darunter gehörigen pyorrhoischen Zustände, als chirurgische Paradentosen, zum Teil auch als chirurgische Alveolarpyorrhöen, wie ich es bei einem diesbezüglichen Vortrag im Frankfurter Verein tat, umgrenzen. Ich habe schon früher darauf hingewiesen, daß es eine einheitliche Therapie in diesen Paradentosen und Pyorrhöen nicht geben kann, daß jeder Behandlungsmethode nur eine singuläre Bedeutung für eine bestimmte Form der Erkrankung zukommt, und habe damit schon vor der Inaugurierung der sog. chirurgischen und radikalchirurgischen Technik es als einen grundsätzlichen Mißgriff in der Bezeichnung wie auch in der Auffassung vom Wesen dieser Heilmethoden bezeichnet, wenn die Autoren nicht von Einzelerscheinungen, sondern von der ominösen, proteusartigen Fülle der Erscheinungen am Paradentium sprechen. Während wir früher sie nach dem einen in die Augen springenden Bild benannten, wissen wir heute und haben es klinisch pathologisch-anatomisch und pathogenetisch erkennen gelernt, daß jene Form nur ein Zug ist in dem faltenreichen Janusgesicht der Paradentosen. Zwei Antlitze lassen sich indessen herausmeißeln: ob man Gottlieb sich anschließt oder Weski folgt, ob man eng an das Erkennbare sich hält und der Wissenschaft Kärrnerdienst leistet, oder großzügig Geschautes als Weiser und Seher versinnlicht, zwei Hauptgruppen bleiben zur näheren Betrachtung, die primäre Atrophie des Paradentiums und ihre Folgezustände und die primäre Entzündung desselben mit ihren Folgen.

Wenn es nun schon klinisch und anamnestisch nicht gelingt, im Einzelfall derart zu unterscheiden, wenn der Versuch dieser Zerlegung nur wissenschaftlich-

theoretisches Interesse hat, wo einerseits Druck-, Inaktivitäts-, Involutions-Atrophie ätiologisch und histologisch ihre Runen eingegraben hat, wo andererseits sowohl ätiologisch, wie klinisch und pathologisch-anatomisch die Entzündung ihren Stempel aufgedrückt hat, so ist es vollends ein Zielen auf einen imaginären Punkt, wenn man von einer und dazu einer kausalen Behandlung sprechen will, oder wenn man den endogenen Ursachen eine innere, den exogenen eine äußere, mechanisch-chirurgische Therapie anpassen wollte. Die exogenen letzten Ursachen sind im einzelnen Krankheitsfall oft nicht oder nicht mehr festzustellen oder abzustellen, höchstens wenn erkennbar, in ihrer Fortwirkung auszumerzen; und wie verhält es sich mit den endogenen?

Das Altern ist nicht aufzuhalten, trotz Steinach, die Zellfunktion und die biologischen Reize bieten noch recht wenig greifbare Angriffspunkte für den zahnärztlichen Therapeuten.

Bezüglich innersekretorischer und anderer den Zellstoffwechsel beeinflussender chemischer Substanzen stehen wir so sehr im Anfang wissenschaftlicher Erkenntnis, daß von einer darauf fußenden Kausaltherapie noch keine Rede sein kann.

Begegnen wir doch schon bei den einfachsten „Initialzuständen" schon der Schwierigkeit und dem Meinungszwiespalt, sind sie atrophischen Charakters und ist das Entzündliche nur eine sekundäre Erscheinung oder ist es umgekehrt? Sollen wir ursächlich behandelnd das Zahnfleisch schonend reinhalten, sollen wir es nach Gottlieb energisch massieren und bürsten, oder sollen wir es als unbrauchbar entfernen?

Mir will es scheinen, als ob unser klinischer Blick noch nicht scharf genug entwickelt wäre, weil wir allzusehr zum Theoretischen neigen, zur Konstruktion von Theorien, welche die Vielseitigkeit des klinischen Bildes auf einen Grundtypus zurückzuführen, d. h. das Wesen der Paradentosen „unter einen Hut zu bringen suchen".

Darüber, daß die Konstitution und die auf ihr beruhenden Allgemein- und Stoffwechselerkrankungen die klinischen Erscheinungen am Paradentium bedingen, nicht bloß das Auftreten überhaupt, sondern auch Grad und Verlaufsart des Prozesses, darüber brauchen wir uns den Kopf nicht mehr zu zerbrechen. Kausal an der Wurzel dieser Störungen anzugreifen vermögen wir noch nicht, lediglich die uns erkennbar lädierten Speichen der Räder dieses Räderwerkes vermögen wir zu flicken. Nur an einzelnen Punkten der Paradentosenpathologie vermögen wir aktiv einzugreifen.

Solange man glaubte an die allein pyorrhöeerzeugende Konkrementose, zumal solange man die Konkremente mit den Uraten bei der Gicht identifizierte, und so eine gewisse Einheit in der Pathologie vorlag, konnte man von der sog. chirurgischen Therapie Youngers und seiner Nachfolger als von kausaler Therapie in gewissem Sinn sprechen. Heute können dies nur noch diejenigen, welche jede Paradentose mit dem marginalen Zahnstein beginnen lassen, oder welche Fälle im Auge haben, in denen der Ausgang von der Gingivitis tartarica wahrscheinlich ist. Aber: die Therapie der Alveolarpyorrhöe ist dies ebensowenig wie die Therapie der Paradentosen!

Wenn die Kurettierungsmethode auch ihre kausale und generelle Bedeutung vollkommen eingebüßt hat, so hat sie trotzdem ihr Berechtigtes

Die zweite Forderung, Zahnbestand, Artikulation und Okklusion, ist mittels Inspektion scheinbar leicht festzustellen. Aber schon hier beginnen die Schwierigkeiten: Über die Begriffe Inspektion der Mundhöhle, Artikulation und Okklusion herrscht bis heute keine einheitliche Auffassung. Ein großer Teil der Praktiker glaubt mit der Feststellung der Anzahl der Zähne, Wurzeln und Zahnfleischerscheinungen seiner Inspektionspflicht nachgekommen zu sein. Eine andere kleinere Gruppe der Praktiker vertieft die Inspektion durch Befundaufzeichnung und Trennung gesunder und kranker Zähne und Wurzeln. Eine noch kleinere Gruppe erweitert die Inspektion durch Röntgenaufnahmen der verdächtigen Zähne. Die Wissenschaftler wiederum, die der Erforschung der Paradentosen nachgehen, verlangen die Inspektion der kleinsten Teile des Paradentiums. Einige ganz wenige Praktiker erachten die Inspektion erst dann vollkommen, wenn weiterhin die Gipsmodelle des Gebisses die Vervollständigung der Betrachtung von allen Seiten ermöglicht. Ich möchte unter Inspektion der Mundhöhle folgendes verstehen: Die Aufnahme des klinischen und Röntgenbefundes und der Gipsmodelle. Der Röntgenbefund besteht aus den Bildern aller im Kiefer vorhandenen Zahnkronen, ihrer Wurzeln und damit natürlich auch ihrer Umgebung. Der klinische Befund setzt sich zusammen aus der Aufzeichnung des sichtbaren Zahnbestandes, aller Besonderheiten an diesem Zahnbestande, in seiner unmittelbaren Nachbarschaft (Zahnfleisch) und deren weiteren Umgebung. Natürlich müssen diese Feststellungen aufgezeichnet werden, um in Zukunft etwa eingetretene und schriftlich festgelegte Veränderungen an Hand der ersten Befundaufzeichnung erkennen und vergleichen zu können.

Allerdings bedingen die röntgenologischen Vergleichsbilder gewisse Voraussetzungen und kann ihr Wert erheblichen Einschränkungen unterliegen. So werde ich trotz vielfacher Bedenken in diesem Vortrage die Weskische Einteilung der Horizontal- und Vertikalatrophie anwenden, da sie bisher die beste Verständigungsmöglichkeit für das Bild selbst, nicht aber für den Vergleich bietet. Werden eingetretene Änderungen im knöchernen Zahnbett, besonders in der Wurzelumgebung durch Röntgenbilder unter obiger Einschränkung festgestellt, so sind Änderungen am Zahnbestand und am Zahnfleisch auf Grund der ersten schriftlichen Inspektionsaufnahme leicht erkenntlich. Die für die Lösung der Frage, ob und in welche Beziehung die Paradentosen zum Kaudruck- und Artikulationsproblem zu bringen sind, wichtigste Inspektionsmaßnahme ist das Studium des Gipsmodells. Ohne Gipsmodelle ist die zur Feststellung des Behandlungsplanes gehörige Frage, ob eine normale oder anormale Okklusion vorliegt, ebensowenig lösbar, wie die Beobachtung der lingualen Okklusion im Munde. Man kann wohl durch Besichtigung des Zahnmaterials und der Zahnstellung bei Schlußbiß am Patienten angeben, ob eine physiologische oder pathologische Bißart vorliegt, keineswegs dürfte es aber möglich sein, ohne Modelle zu bestimmen, ob auch die linguale Einstellung der Höcker und Kauflächen zueinander der äußerlich sichtbaren labialen Einstellung entspricht. In dieser Erkenntnis, die ja bereits Angle in seinem Lehrbuch der Orthodontie behandelt, die aber auch heute noch viel zu wenig beachtet wird, liegt meines Erachtens der Schlüssel zur Lösung der Beseitigung der Paradentosen, soweit sie durch Verschiebung des Kaudrucks und damit der anormalen Artikulation und Okklusion verursacht werden. Ich muß noch einen

nicht mehr zu streiten; wer sich ihrer mit Verständnis bedient hat, ist über die Periode des Zweifels ebenso leicht hinweggekommen, wie es seinerzeit bei der Einführung der Aufklappung nach Partsch gegangen ist. Ihre Gegner — die Zahnärzte der älteren Schule medikamentöser Wurzelbehandlung — bestritten anfangs die allgemeine Indikation. Ihre Anhänger, Partschs Epigonen, stellten demgegenüber gewisse „Indikationen" auf, die — lediglich spezieller Art — dazu dienen sollten, die allgemeinere Anwendbarkeit für den nichtchirurgisch Denkenden darzutun, während es unsere wirkliche Aufgabe ist, gerade für den Nichtchirurgen diejenigen Kontraindikationen aufzustellen, welche der chirurgischen Zahnerhaltung im Wege stehen, damit ihre praktischen Grenzen zu stecken und zu zeigen, wo das Gebiet des technischen Ersatzes beginnt. Bezüglich der Resektion und Replantation unter besonderer Berücksichtigung der unteren Molaren habe ich das seinerzeit in der südwestdeutschen Versammlung in Baden-Baden ausgeführt, nicht ohne auf Widerspruch von Fanatikern der Wurzelspitzenresektion zu stoßen.

Es ist aber immer noch so gewesen, daß Väter gegenüber den Fehlern ihrer Kinder blind sind, daß sie auch blind gegenüber ihrer Leistungsfähigkeit ihnen in der Jugend zu viel aufbürden. Der erfahrene Schulmeister vermag da segensreich zu wirken.

An die Spitze jeder Indikationsstellung für chirurgische Zahnerhaltung muß gestellt werden der Wert des Zahnes im Einzelfall, und das Verhältnis des Eingriffs nach seiner Größe und Ausführbarkeit zu dem angestrebten Gewinn. Bei unserer vorgeschrittenen Ersatztechnik soll man die Erhaltungsgrenze zweifelhafter und minder wichtiger Zähne nicht zu weit stecken.

Aber auch die nichtchirurgische Zahnerhaltung soll man nicht über-, noch unterschätzen in ihrer Leistungsfähigkeit. Wenn man auch daran ist, ihre Indikation auf wissenschaftlichem Boden zu erweitern, so darf man vorderhand die Erfolgsaussichten noch nicht so darstellen, als ob für die chirurgische Zahnerhaltung die Götterdämmerung angebrochen wäre. Denn noch immer ist die chirurgische Therapie da absolut angezeigt, wo auf anderem Wege an den Entzündungsherd und die Infektionsquelle nicht heranzukommen ist, als auf dem radikalen der Aufklappung und der Entfernung des Krankheitsherdes.

Das gilt für die apikalen und die paradentalen Entzündungsherde gleichermaßen. Für beide ist es erforderlich, die Indikation im Einzelfalle genau zu stellen, nachdem man allgemein festgestellt hat, welche Zustände chirurgisches Eingreifen verlangen, bei welchen dieses erfolgreich und angemessen ist.

Von den Paradentosen werden als Gegenstand der chirurgischen Behandlung genannt: 1. die Eitertasche und die ulzerierte Zahnfleischtasche; 2. Zahnfachtasche (bei jener besteht relative Indikation, bei dieser absolute). Man darf nicht ganz allgemein von der chirurgischen Behandlung der Alveolarpyorrhöe oder der sog. Alveolarpyorrhöe sprechen.

Um die Eignung der verschiedenen Zustände für die chirurgische Behandlung zu prüfen, habe ich in den letzten Jahren über die Grenzen der von mir selbst angenommenen Indikation hinaus alle möglichen Fälle operativ behandelt und dabei folgende vier Zustände als Gebiet der radikal chirurgischen Methoden anzusehen gelernt:

und heute noch leider meist gebräuchlicher Artikulatoren an, die man wohl geeigneter als Okklusionsapparate (Klappartikulatoren) bezeichnet. Auf sie ist wohl hauptsächlich die Vermischung der Begriffe zurückzuführen, ebenso wie auf die „Bißnahme", die vielfach als der Hauptteil der Artikulationsfeststellung noch heute angesehen wird. Wir haben weiterhin zu unterscheiden totale und partielle Artikulation und Okklusion. Die Art der Artikulation ist stets im Munde, die der Okklusion nie im Munde feststellbar, da „Okklusion das Vorhandensein normaler Beziehungen zwischen den schrägen Okklusionsflächen der Zähne bei geschlossenen Kiefern bedeutet" (Angle). Ob die Beziehungen der lingualen Okklusionsflächen als normal oder anormal zu bezeichnen sind, läßt sich natürlich nur am Modell beobachten. Das gilt in der Zahnersatzkunde genau so wie in der Orthodontie. Die nur im Munde vorgenommene Inspektion berechtigt uns nicht, von einer normalen Okklusion zu sprechen, wenn beide Zahnreihen sichtbar und anscheinend lückenlos, ihrem anatomischen Bau entsprechend, sich gegeneinander lagern. Ist die Okklusion nicht auch lingualwärts vollkommen, sind z. B. durch Veranlagung, unsachgemäße Ersatzkonstruktionen und Füllungen usw. die lingualen Kauflächen ihrem Zwecke enthoben, dann werden trotz der anscheinend totalen Okklusion, die in Wirklichkeit nur eine partielle, nämlich labiale Okklusion darstellt, äußerlich anfangs unscheinbare, allmählich aber doch bedeutende Änderungen eintreten. Das von Natur gegebene Konstruktionsgleichgewicht (Godon) wird verschoben, Druck und Gegendruck können sich nicht mehr aufheben und die nunmehr schädigende Kaudruckkomponente kommt infolge der durch Verschiebung der Gleichgewichtslage erfolgten Bißsenkung an den Vorderzähnen zum Austrag. So erhalten wir die Form der Bißüberlastung, deren Ursachen nach all dem soeben Vorgetragenen am Modell nachgegangen werden kann.

Aber auch am Patienten können wir mit Hilfe der Okklusion die durch Verlagerung des Artikulationsgleichgewichts sich entwickelnde oder bereits eingetretene Veränderung an den Zähnen und an den Kieferbögen wahrnehmen. Ist das Gipsmodell notwendig für die Beobachtung der allseitigen Kauflächenverteilung und zwingt uns z. B. die am Modell wahrgenommene partielle Okklusion, den Gedanken einer Entlastung der Vorderzähne durch Herstellung einer entsprechenden totalen Okklusion zu erwägen, dann wird die klinische Untersuchung der augenscheinlich totalen, in Wirklichkeit aber partiellen Okklusion den schlüssigen Beweis zu erbringen haben, ob durch partiellen lingualen Okklusionsmangel, z. B. der Molarenhöcker, eine allgemeine Bißverschiebung zu Lasten der Vorderzähne eingetreten ist und ob dadurch die Paradentose aufgetreten oder Anzeichen für deren Erscheinen vorhanden sind. Hieraus dürfte sich ergeben, daß der von Professor Schröder gegebenen Einteilung der physiologischen Bißarten die von ihm erwähnten aber meines Wissens von keiner Seite bisher gegebene Einteilung der pathologischen Bißarten an die Seite zu stellen ist.

Es drängen sich folgende Fragen auf: Müssen mesognather, orthognather und gerader Biß stets physiologische Bißarten entsprechend der Schröderschen Nomenklatur darstellen? Wenn dies nicht der Fall ist, wie unterscheiden sich die pathologischen von den gleichnamigen physiologischen Bißarten? Schröder

von Röntgenfilmen, die ich zur Vermeidung eines allzugroßen Schematismus hinzufüge[1]).

Aus ihrer schematischen Einfachheit ergibt sich die allgemeine und die spezielle Indikation zum operativen Vorgehen und zu der vorgeschlagenen Operationstechnik mit ihren zwei Haupttypen. Es will mir scheinen, als ob die Technik Widmanns, ebenso wie die Neumanns bedingt und ihre Eigenart ausgelöst worden wäre durch das bei den Autoren in ihrem jeweiligen Material vorherrschende Zustandsbild: so sehr sind die Modifikationen den genannten Befunden angepaßt. Über den Prioritätsstreit sind meines Erachtens die Akten geschlossen und es ist überflüssig dazu Stellung zu nehmen. Daß die einfache Gingivektomie, insofern sie als Ergänzung des Kurettements früher von verschiedenen Seiten ausgeführt wurde, mit diesen radikaleren Vorschlägen nichts gemein hat, als eben den gemeinsamen Gedanken der Ausschneidung des kranken Zahnfleischrandes und deren Anwendung in den einfachen, mehr isolierten Zuständen der Gruppe I, scheint ebenfalls klar zu liegen. Nicht anders ist es mit den Grenzen des Kurettements: Mir will es scheinen, als ob es dann ausreichte und erfolgreich wäre, wenn die Tendenz zur Schrumpfung und Epithelisierung, die ja auch ohne Auskratzung zur Heilung, bzw. zur Einebnung der Tasche führen kann, oder auch ihre Entstehung von vornherein verhindert, indem Knochen- und Zahnfleisch gleichmäßig schwinden, wenn diese vorhanden wäre. Zu erkennen, wann ein solcher Prozeß vorliegt, wann nicht, das ist eine weitere Aufgabe der schärfer zu entwickelnden Diagnostik und Prognostik.

Das Kurettement ist also für die Gruppe I relativ indiziert, die Gingivotomie für den Fall II, vorausgesetzt, daß die ganze Interdentalpapille mitentfernt wird (vgl. Film 5).

Allen anderen Zuständen, also Fall III und IV, entspricht Kurettement und Gingivektomie allein schlechterdings nicht — selbst wenn der größere Eingriff mit unangenehmeren Nacherscheinungen verknüpft ist (vgl. Film 6 und 7).

Solche sind kaum zu vermeiden, wenn energische Schabung und Meißelung am Alveolarknochen ausgeführt werden, zumal wenn schon lockere Zähne, deren Bett verkürzt und entzündet ist, dabei maltraitiert werden. Je nach dem Grad des Zerfalls ist vorherige Schienung oder aber Ausziehung am Platze (vgl. Film 8 u. 7).

Zeigt sich keine Veränderung am Zahnfachrand, so ist auch keine Abschabung oder Resektion am Platze, es sei denn, daß die Einebnung und die Bedeckung mit dem ebenfalls resezierten Zahnfleich angestrebt wird. Dann ist unter Umständen auch ein an sich nicht kranker Knochenrand oder Vorsprung am Zahnfachkamm selbstverständlich abzutragen. Da ein solcher Randbezirk der Zahnwurzel nicht mehr rundum anliegt, kommt die Frage des Verlustes an Stützwand nicht mehr in Betracht.

Es ist eine selbstverständliche Forderung, den Eingriff, bei dem es ja nicht ums Leben geht, dessen Bedeutung also alles andere als vital ist, auch um so erträglicher zu gestalten. Das „Wie" ist eine noch nicht restlos gelöste Aufgabe sorgfältigster Beobachtung und weiterer Studien. Diese haben festzustellen,

[1]) Auf die Wiedergabe dieser Röntgenfilme ist aus Raummangel verzichtet worden.

wann und wodurch treten die unangenehmen Nachschmerzen, das Ödem usw. auf? Sind sie zu vermeiden oder zu vermindern durch geeignete Maßnahmen der vorherigen Reinigung des Operationsfeldes, bessere Wahl des Zeitpunktes der Eingriffe, bessere, schonendere Technik?

Gewiß sind besondere Umstände, schlechte Durchblutung, diffuse Entzündung des Zahnfleisches, der Allgemeinzustand bei Arteriosklerose, Diabetes zu beachten.

Im allgemeinen ist zu sagen, daß bei richtiger, aber durchaus nicht immer leichter Bewertung dieser Dinge und bei schonender Technik, andererseits aber auch wirklich radikaler Entfernung alles Erkrankten und Nichtrestitutionsfähigen, die üblen Eingriffsfolgen unerheblich sind. Wenn anders zur Nekrose neigende Weichteil- und Knochenreste zurückbleiben, wenn die Nekrose durch

Abb. 5.

Abb. 6.

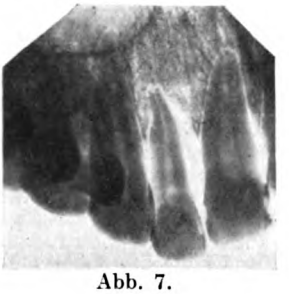

Abb. 7.

Abb. 8.

Zirkulationsstörungen, Verunreinigung bakterieller und anderer Art begünstigt wird, wenn durch ungeschickte Naht, Schwellung, ungenügenden Sekretabfluß die Gewebsspannung überstark wird, ist der Ablauf weniger günstig, mitunter gewiß deprimierend. Man ist mehr oder weniger Herr über diese Zusammenhänge, eine allgemeine Kontraindikation enthalten sie nicht, viel eher eine recht spezielle, persönliche in dem „Si duo faciunt idem, non est idem". Daher mag es ja auch rühren, daß Widmann noch nie bei der Operation einen Zahn hat entfernen müssen, dessen Erhaltung er in Aussicht genommen hatte. Es ist meines Erachtens richtiger, die Erhaltung nicht zu weit treiben zu wollen (vgl. Abb. 7 u. 8). Zudem ist es für die technische Arbeit günstiger, Lücken vorzufinden, deren Deckung sich so leicht mit der Fixationsschiene verbinden läßt.

Die Fixation hat, wenn vorgeschrittener Zahnfachschwund sie notwendig macht und die Technik des Fixationsapparates erlaubt, vor dem Eingriff

zu erfolgen. Meine eigenen Einwände gegen diese Reihenfolge habe ich aufgegeben, seit ich die dann weit geringere Schädigung des so empfindlichen Periodontiums, das einen großen Anteil an den üblen Nacherscheinungen hat, beobachtet habe. Die Nachteile, etwa in der Erschwerung der Naht, wiegen nicht so schwer. Die Naht ist überhaupt nicht leicht, woher — ähnlich wie bei der Naht des Partschschen Bogenschnittes — wohl auch der Vorschlag rührt, sie lieber ganz zu unterlassen. Daß eine Heilung per secundam einen weniger angenehmen, aber auch meist objektiv weniger günstigen Ablauf bedeutet, dürfte doch allgemein feststehen. Es kann freilich (s. o.!) Fälle geben, wo man besser auf eine Naht verzichtet. Ich ziehe es gewöhnlich vor, nur den einen Zahnfleischrand in den Interdentalraum hereinzuziehen, indem ich die Nadel nur durch ihn durchsteche, die Schlinge um den nächsten Zahn herumführe und so fortlaufend nähe (s. die Abbildung 9).

Über die Einzelheiten dieses echt zahnärztlichen Mikroeingriffes und die ihm proportionale Genauigkeit kann ein Vortrag wie dieser nicht erschöpfend sich äußern. Die Überwindung aller kleinen und größeren Schwierigkeiten erfordert einerseits chirurgisches Allgemeinempfinden, und ist andererseits noch Gegenstand weiterer Vervollkommnung. Je größer das Beobachtungsmaterial, um so vorsichtiger wird man in den Schlüssen und in verallgemeinernder Anpreisung, wie auch bescheidener in der Kritik vorhandener Methoden.

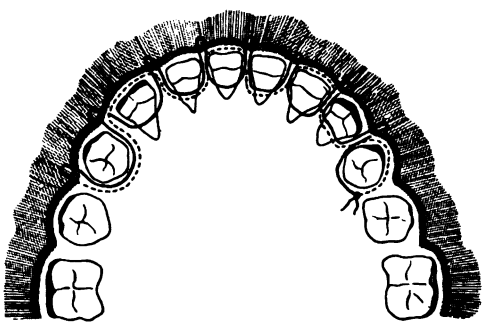

Abb. 9.

Diskussion: Hille: Es ist dem Vortragenden sehr zu danken, daß er wieder auf die große Bedeutung des Individualisierens bei der Behandlung der Paradentose hingewiesen hat. Die Behandlung muß individuell, aber auch universell sein, d. h. alle Faktoren in Rechnung zu ziehen. Loos hat auch auf den Unterschied in der Indikation der Neumann- und Widmann-Operation hingewiesen. Ich möchte dabei auf einen praktischen Unterschied bei der Operation aufmerksam machen, der dem Praktiker noch nicht bekannt sein dürfte: bei Widmann hat man oft starke periostale Reizungen, auch ist bei dem langsamen Fortschreiten der Operationen infolge der Gruppenbegrenzung der Heilungsvorgang durch das lange Bestehen der Eiterung sehr erschwert.

Peter: Es ist selbstverständlich, daß eine Krankheit, sei es Alveolarpyorrhöe oder etwas anderes, individuell behandelt werden muß, denn sonst wären wir keine pathologisch denkenden Zahnärzte, sondern Handwerker. Ich habe in meinen Arbeiten genau gesagt, was wir von der Pyorrhöebehandlung der Autoren übernommen, was wir abgelehnt haben. Es war selbstverständlich, daß ich dabei die beiden Spezifika der Überbelastungstherapie, Schlittenartikulation und Entlastungsapparate in den Vordergrund gestellt habe. — Die anderen Methoden waren und sind ja bekannt.

Münzesheimer: Durch die Auffassung der Alveolarpyorrhöe als Gefäßerkrankung löst sich nicht nur das Rätsel der Pathogenese, sondern auch der Therapie der Erkrankung. Es ist eine Allgemeingefäßerkrankung und eine Erkrankung der Endgefäße in der Schleimhaut möglich. Welche Operationsmethoden die besseren sind, ist schwer zu sagen, weil man post operationem nicht sagen kann, mit einer anderen Methode hätte man ein gleiches oder besseres Resultat erreichen können. Die Methode ist meines Erachten ziemlich gleichgültig; es kommt nur darauf an, daß operiert wird. Denn durch die Operation wird die Kapillarstase scharf durchrissen; dadurch bildet sich ein Kollateralkreislauf mit besserer Durchblutung als Folge. Das Extravasat wirkt als Reizkörper. Die chronische Entzündung wird durch eine akute „Heilentzündung", um mit Bier zu sprechen, geheilt. Der weitere Vorteil der Operation ist die Reinigung unter der Kontrolle des Auges. Dies wirkt aber nur

prophylaktisch gegen eine neue Reizung der Schleimhaut. Außerdem entfernen wir — ebenfalls aus prophylaktischen Gründen — die Tasche. Da, wo nur die Zerreißung der Kapillarstase nötig ist, Reinigung gut von oben möglich ist, und keine Taschen vorhanden sind, habe ich durch mehrmalige Vereisung mit dem Chloräthylspray gute Erfolge gehabt, die mir jetzt auch aus Greifwald bestätigt wurden.

Haber: Ich kann nur empfehlen die Behandlung der Alveolarpyorrhöe in bestimmten Fällen nach der von Karolyi bereits vor 30 Jahren empfohlenen Schlittenartikulation in ganz bestimmten Fällen auszuführen. In Wien überzeugte ich mich über den Erfolg dieser Methode. Ich möchte aber betonen, daß ein Resultat aller Behandlungsmethoden nur dann nachprüfbar ist, wenn eine wissenschaftliche Grundlage bereits bei der Feststellung des ersten Untersuchungsbefundes angewandt wird. Darunter verstehe ich unter anderem Kaudruckmessungen vor, in und nach der Behandlung. Natürlich ist die Schlittenartikulation nur eine in bestimmten Fällen anwendbare Methode. Ich gehe des Näheren in meinem Vortrag darauf ein.

Proell: An dem Greifswalder Institut wurde mehrfach die von Münzheimer angegebene Chloräthylmethode mit Erfolg geübt — natürlich nach intensivster Zahnsteinentfernung. Die von Loos gegebene Einteilung des chirurgischen Eingriffs verdient vollste Beachtung. Es wäre wünschenswert, wenn der Herr Vortragende uns darüber unterrichten würde, ob er nach seinen bisherigen klinischen Erfahrungen und den uns zur Verfügung stehenden diagnostischen Hilfsmitteln sich imstande glaubt, vor dem chirurgischen Eingriff die jeweils anzuwendende Methode vorauszusagen?

Loos (Schlußwort): Die kurze Vortragszeit reichte nicht aus, alle Kenntnisse über die Paradentosen und alle therapeutischen Seiten zu berühren. Ich muß es mir deshalb versagen, auf Fragen einzugehen, die mit den „chirurgischen" Paradentosen und ihrer Behandlung nichts zu tun haben. Herrn Proell möchte ich erwidern, daß ich infolge des Wegfalles der Röntgenbilder zu den vier Gruppen mißverstanden werden mußte. Als ein Teil der klinisch-diagnostischen Hilfsmittel ist es für die dargelegte Indikation der chirurgischen Behandlung natürlich unentbehrlich; man kann aber nur unter Heranziehung der leider noch nicht vollentwickelten klinischen Beobachtung richtig differenzieren, die oder jene Gruppe erkennen, und danach seine Maßnahmen richten. Eben weil ich imstande zu sein glaubte, wenn nicht immer, dann doch meistens richtig in jenem Sinne zu diagnostizieren und die Indikation zu stellen, habe ich diese Ausführungen für den Praktiker machen zu müssen geglaubt. Den Herren Peter und Haber gegenüber kann ich nur antworten, daß mir die Notwendigkeit der Fixation und die Herbeiführung einer der Schwäche des Paradentiums entsprechenden Entlastung in der Artikulation wohl bekannt sind. Ich leugne, wie ich mich in einem Aufsatz darüber geäußert habe, diesen Faktor in der Pathogenese nicht. Über die Pathogenese zu sprechen, hatte ich nicht vor; auf Einzelheiten der die chirurgische ergänzenden Nebenbehandlung einzugehen, blieb keine Zeit.

Weski (Berlin): **Die Horizontal- und Vertikalatrophie in ihrer symptomatischen und klinischen Bedeutung.**

Diskussion: Loos, Rebel, Karolyi, Euler, Gutmann.

Michelsen (München): **Über Trigeminusneuralgie.**

Ich bin mir bewußt, daß ich Ihnen nur eine Disposition über dieses große Thema bringen kann, zumal es mein Bestreben ist, Ihnen auch in großen Zügen die therapeutischen Maßnahmen zur Bekämpfung dieser Erkrankung kurz zu skizzieren.

Genetisch ist die Erkrankung oft rätselhaft, man bekämpfte sie lediglich durch Narkotika. Dann versuchte man durch Einspritzungen von allen möglichen Mitteln an die Austrittsstellen des Trigeminus, also peripher, die Neuralgie zu beeinflussen, ohne irgendeinen Erfolg zu erzielen. Es kam erst Bewegung in die Therapie der Trigeminusneuralgie, als vor nunmehr 25 Jahren mein Lehrer Professor Schlösser nach langen Versuchen den Alkohol in einer Konzentration

von 80% empfahl, um den Nerven zu zerstören. Aber nicht nur das allein wirkende Heilmittel gab er uns, sondern er zeigte uns auch als erster die Wege, die einzuschlagen waren, um den Alkohol an die richtige Stelle zu bringen: er ging den Nervenstämmen bis zur Schädelbais nach und injizierte dort, also möglichst zentral.

Später ging man weiter und zerstörte durch Injektion in das trophische Zentrum des Trigeminus, in das Gassersche Ganglion dieses selbst (Schlösser, Braun und Härtel). Das Ziel der Behandlungsmethode ist, den Nerven in möglichst großer Ausdehnung zu zerstören, resp. das trophische Zentrum zu vernichten. Sie, meine Herren, erstreben durch die Lokalanästhesie das Verbreiterungsgebiet des Nerven unempfindlich zu machen, wir zerstören den Nerv. Für ihre Zwecke genügt es — soweit ich mir ein Urteil darüber erlauben darf — die Anästhesierungsflüssigkeit in die Nähe des Nerven zu bringen (perineural), für uns ist es das Ideal, den 80%igen Alkohol im Nerven selbst (endoneural) zu deponieren. Sie sehen, wir treiben Millimeterchirurgie. Aber bevor wir Alkohol injizieren, anästhesieren wir auch mit 2—4%igem Novokain, um die Alkoholinjektion schmerzlos zu machen, und aus anderen Gründen, die ich später erwähnen werde.

Ich glaube, die Ausführung der Injektionstechnik wird Sie interessieren, wie ich mich überhaupt darüber freue, meinen Vortrag auf diesem Kongreß halten zu dürfen, denn Sie sind das geeignete Forum, da ja Ihr Hauptarbeitsgebiet im Bereich des Trigeminus liegt.

So erlaube ich mir, Ihnen die hauptsächlichsten einschlägigen Wege an diesem ausgezeichneten Schädelmodell (siebenfache Vergrößerung) kurz zu demonstrieren. Wie ich eingangs erwähnte, injizierte man zuerst peripher, also an den ersten Ast am Foramen (Incisura, canalis) supraorbitale in der Weise, daß man nach einigen Tropfen Novokain etwa 1—2 Teilstriche 80%igen Alkohol subperiostal in den Nerven deponiert, am besten in einer Tiefe von etwa $^1/_2$ cm vom Orbitalrande entfernt, in die Orbita eingehend. Injiziert man nicht subperiostal, so läuft der Alkohol in die Orbita und setzt Augenmuskellähmungen.

An resp. in das Forman infraorbitale und mentale gelangt man leicht, wenn man nur der Längsrichtung der Kanäle folgt. Neuralgien des I. Astes werden fast immer durch eine einzige periphere Injektion beseitigt sein, Neuralgien des II. und III. Astes in den seltensten Fällen.

Wir gehen nun den großen Schritt weiter, den Schlösser uns gezeigt hat, nämlich mit unserer Injektionsnadel an die Stämme selbst, d. h. womöglich an die Schädelbasis. Man gelangt zum II. Ast, der durch das Foramen rotundum die Schädelhöhle verläßt, vom oberen Rand des Jochbogens aus, nicht ganz so gut vom unteren Rand aus. Am besten wählt man als Einstichspunkt den gut fühlbaren Winkel zwischen aufsteigendem und horizontalem Jochbeinast. In einer Tiefe von 4—5 cm trifft man in der Fossa pterygopalatina den II. Ast. Zwei falsche Wege sind hier möglich: geht man mit der Nadel zu sehr medial, so gelangt man durch das Foramen spheno-palatinum in die Nase, und die Injektionsflüssigkeit fließt in den Rachen. Geht man zu steil ein, und das kann vom unteren Jochbogen aus passieren, so kommt man durch die Fissura orbitalis inferior in die Orbita und setzt Augenmuskellähmungen; ich gebe daher bei diesen Injektionen unbedingt vorher ein Anästhetikum und warte ab, ob dasselbe in den Rachen abfließt, resp. Augenmuskelparesen gesetzt hat. Erst

wenn das nicht der Fall ist, sondern im Gegenteil der Patient Parästhesien im Ausbreitungsgebiet des II. Astes angibt, injiziere ich Alkohol.

Ich sagte Ihnen anfangs, wir anästhesieren, um dem Patienten Schmerzen zu ersparen. Jetzt sehen Sie, wie notwendig das ist, um den Patienten auch vor Schaden zu bewahren. Nicht unerwähnt lassen möchte ich noch zwei Wege direkt an das Foramen rotundum durch die Orbita (Härtel, Braun).

An den Stamm des III. Astes gelangt man, indem man mit einer bajonettförmig abgeknickten Nadel vom Unterkieferwinkel her zwischen diesem und der Arteria maxillaris externa durch die Haut sticht und sich auf der rauhen Innenseite der Mandibel hart am Knochen etwa 3 cm in die Höhe tastet bis zur Lingula. Hier injiziert man. Will man den Lingualis auch treffen, so gehe man etwas höher und etwas medial.

An das Foramen ovale an der Schädelbais, der Ausstrittsstelle des III. Astes aus der Schädelhöhle, gelangt man am besten durch die Incisura semilunaris genau in querer Richtung in einer Tiefe von 4—5 cm.

Die Zeit erlaubt es nicht mehr, Ihnen den von Härtel angegebenen Weg zur Zerstörung des Gasserschen Ganglions zu beschreiben. Es empfiehlt sich nur dann, das Ganglion durch Alkohol zu zerstören, wenn alle drei Äste oder mindestens der II. und III. Ast von der Neuralgie befallen sind.

Die Nachteile der Injektion sind gering, sie bestehen in Gewebsschrumpfungen, harten bindegewebigen Entartungen und Periostverdickungen. Diese treten jedoch erst nach längerer und oft wiederholter Behandlung auf. Die Vorteile sind sehr große: die Injektionen können stets gefahrlos wiederholt werden, was z. B. bei der operativen Methode unmöglich ist. Rezidive treten auf durch Regeneration des Nerven; die Regeneration hat aber ein Rezidiv nicht unbedingt im Gefolge.

Bei der vollständigen Zerstörung des Gasserschen Ganglions habe ich ein Rezidiv nicht gesehen, dagegen bei teilweiser. Ich möchte nicht zu erwähnen unterlassen, daß ich es mir zum Gesetz gemacht habe, nur dann Alkohol einzuspritzen, wenn ich sicher bin, mit meiner Nadel an der richtigen Stelle zu sein, und das weiß ich, da der Patient in demselben Augenblick angibt, im Verbreiterungsgebiet Parästhesien zu fühlen (Gesetz der exzentrischen Projektion). Ist das nicht der Fall, so gehe ich mit meiner Nadel heraus und wiederhole den Versuch. Die mikroskopische Untersuchung des mit Alkohol behandelten Nerven, die ich als Assistent Schlössers vor etwa 23 Jahren in unserer Klinik vornahm, ergab eine völlige Zerstörung der Achsenzylinder. Der Nerv (Tierversuch am Kaninchen) zeigte nur noch seine Hülle, die Achenzylinder erschienen wie mit dem Locheisen herausgeschlagen.

Die Methode ist in der Hand des Geübten eine der segensreichsten in der ganzen Medizin, aber sie will gelernt sein. Lassen Sie mich schließen mit den Worten Kulenkampffs, eines der besten Kenner der Alkoholtherapie: „Die Alkoholinjektion ist eine stille ruhige Kunst, zu der oft viel Geduld und exaktes Arbeiten gehört."

H. Pichler (Wien): Ich möchte auf eine Methode zur Anästhesie des 2. Trigeminusstammes aufmerksam machen, die Redner nicht erwähnt hat, nämlich die von einem südamerikanischen Kollegen und meinem Assistenten Hofer beschriebene Punktion des Canalis palatinus vom Foramen palatinum majus aus. Es gelingt in einem sehr großen Teil der Fälle ohne Schwierigkeit mit einer feinen Kanüle durch den ganzen Kanal bis in die Fossa

pterygopalatina zu gelangen. Die Methode hat sich in geeigneten Fällen praktisch gut bewährt.

Ferner möchte ich richtigstellen, daß der zuerst von Schlösser angegebene Weg zum Foramen ovale, also zum 3. Ast, nicht über dem Jochbogen liegt, wie der Vortragende gesagt und am Modell gezeigt hat, sondern unter demselben. Ebenso alle anderen üblichen Wege, die zu diesem Loch führen.

Herrenknecht: Bei der Behandlung der Trigeminusneuralgie sollte man meines Erachtens immer zuerst die einfachsten, unschuldigsten Mittel — Regelung der Diät, Nervina, galvanischer Strom u. a. — versuchen und erst dann, wenn der Erfolg ausbleibt, zu Alkoholinjektionen oder schließlich zur chirurgischen Behandlung — Entfernung der Nervenäste und zuletzt des Ganglion Gasseri — schreiten, um Komplikationen oder gar Lebensgefahr möglichst zu vermeiden. Von Alkoholinjektionen habe ich sehr gute Dauererfolge, aber auch Rezidive gesehen. Nur wer die Technik der Alkoholinjektionen vollkommen beherrscht, darf auf Erfolge rechnen.

Anspach (Ludwigshafen): Gefahrensphäre zu wenig betont. Röntgenbehandlung: Erfolge bisher minimal.

Balters: An der Bonner Klinik haben wir mit der endoneuralen Injektion die denkbar besten Erfolge erzielt. Allerdings gehört dazu, daß die Nadel auch wirklich in den Kanal eingeführt und hier eine Kanalinjektion — eine Bezeichnung, die von Prof. Kantorowicz stammt — vorgenommen wird. Die Wirkung wurde verständlich, als Injektionsversuche bei der Leiche zeigten, daß eine im Canalis mentalis ausgeführte Injektion bis zum Foramen mandibulare emporsteigt. Wir haben hier nicht die unangenehmen Nebenwirkungen gehabt, die sonst vielfach bei der Basisinjektion auftreten.

Gutmann: Die Trigeminusneuralgie ist eine typische „Säurevergiftung" des Blutes. Wenn wir das Blut „entgiften", so heilen wir den Patienten; es hat nur außerdem eine milde Behandlung mit dem galvanischen Schwachstrom einzusetzen. Von Blutentgiftungskuren will man freilich in ärztlichen Versammlungen nicht viel hören; das klingt zu sehr nach „Naturheilkunde", die leider bei den meisten Ärzten verpönt ist. Aber die frappanten Erfolge bestätigen die Richtigkeit. Haben doch die jetzigen Methoden (Injektionen, Röntgenbestrahlung) keine Dauererfolge.

Michelsen (Schlußwort): Ich bin der erste, der es begrüßen würde, wenn eine bessere Methode zur Behandlung der Neuralgie wirklich gefunden würde. Bis jetzt ist das nicht der Fall. Die Patienten, die zu mir kamen und mit Röntgenbestrahlungen behandelt worden waren, hatten ohne Ausnahme noch Schmerzen, die sie dann bei der Behandlung mit Alkohol verloren; ich werde aber meine Patienten auf die guten Resultate der Berliner Klinik (Weski) aufmerksam machen, die diese mit der Röntgentherapie zu haben glaubt, bitte aber Herrn Weski — falls die Röntgentherapie resultatlos verläuft — die Patienten der Alkoholtherapie zuzuleiten. Herrn Pichler bemerke ich, daß der von Schlösser angegebene Weg zum Foramen ovale selbstverständlich unter dem Jochbogen liegt; ich habe mich wohl versprochen.

Stein (Königsberg): **Tumoren der Mundhöhle in histologischen Bildern.**

Klughardt (Jena): **Die Verankerungssysteme festsitzender Brückenarbeiten an vitalen Pfeilern im Lichte der Kritik.**

Diskussion: Oehrlein.

Euler (Breslau) und Rebel (Göttingen): **Neuere Pulpadevitalisationsmittel** (Roth: **Giftlos,** Jakobi-Fränkel: **Paraformaldehyd,** Schaefer: **Kolloidaler Arsenik) und die Unterschiede in ihrer Wirkung auf Pulpa und Wurzelhaut.**

1. Euler: **Histologische Untersuchungen nach Tierexperimenten.**

2. Rebel: **Klinische Untersuchungen.**

(Beide Vorträge erschienen in der Dtsch. zahnärztl. Wochenschr. 1924, Nr. 19.)

Müller (Bern): **Das kolloidale As_2O_3 zur Devitalisation der Pulpa.**

Wasmuth (München): **Biochemische Studien zur Arsen-Frage.**

Diskussion zu den Vorträgen Euler, Rebel, Müller, Wasmuth: Lipschitz (Berlin), Schwartz, Loos, Oehrlein, Hille, Euler (Schlußwort).

Huzel (Essen): **Altes und Neues über Strahlenerzeugung** (Filmvortrag).

Prinz (Philadelphia): **Moderne Wurzelbehandlung.**
Diskussion: Walkhoff, Köhler, Treitel, Riechelmann.

H. Pflüger (Hamburg): **Die Zahnveränderungen bei der Lues congenita.**

Vortragender hat in den letzten Jahren an dem reichen Material des Eppendorfer Krankenhauses-Hamburg, des Hamburger Waisenhauses und der Alsterdorfer Anstalten, in denen 800 Schwachsinnige gepflegt werden, eingehende Untersuchungen angestellt, um eine Antwort auf die vielumstrittene Frage zu finden, ob bei der angeborenen Syphilis charakteristische Zahnveränderungen vorkommen, die sich nur bei dieser und sonst keiner anderen Krankheit finden, und denen deshalb eine pathognomonische Bedeutung beizumessen ist.

Der erste, der diese Behauptung aufstellte, war bekanntlich Hutchinson, der im Jahre 1858 zum ersten Male seine Beobachtungen veröffentlichte, die er in den nächsten Jahrzehnten mit einigen Abänderungen und Zusätzen mehrfach wiederholte. Als klarste aller seiner Beschreibungen kann seine im Jahre 1881 auf dem Internat. Med. Kongreß in London gehaltene Ausführung gelten, aus der als wichtigste Punkte hervorzuheben sind: 1. die Erosionen sind nie ein Zeichen von Syphilis, 2. syphilitische Zahnveränderungen und Erosionen finden sich häufig im selben Munde, 3. die sog. Schraubenzieherform ist beinahe ebenso charakteristisch wie eine eingekerbte, 4. die Defekte treten nicht immer symmetrisch auf, 5. es können auch andere als nur die oberen mittleren Schneidezähne charakteristisch verändert sein.

Vortragender hat bei seinen Untersuchungen die Hutchinsonschen Beobachtungen in jeder Hinsicht bestätigt gefunden. Er hält die sog. Schraubenzieherform für ebenso charakteristisch wie die eingekerbte. Bei beiden Veränderungen handelt es sich um die gleiche Schädigung, nur die Stärke der Schädigung macht den Unterschied. Den Übergang von der schwersten Schädigung des Zahnes mit halbmondförmiger Ausbuchtung bis zur Schraubenzieherform ohne Ausbuchtung zeigen die folgenden Abbildungen, die der großen Zahl der in München demonstrierten Abbildungen entnommen sind. Der Grund dafür, daß die pathognomonische Bedeutung der syphilitischen Zahnveränderungen noch heutzutage von mancher Seite geleugnet wird, ist darin zu suchen, daß den meisten Ärzten bei der unverständlichen Vernachlässigung alles Zahnärztlichen während des medizinischen Studiums kaum die normale Zahnform, geschweige die pathologischen Zahnveränderungen bekannt sein können. Ein weiterer Grund liegt darin, daß manche Forscher weit über Hutchinsons Beschreibungen hinausgingen und nicht nur die Formveränderungen der ganzen Zahnkrone, sondern auch lediglich die Schmelzhypoplasien der Syphilis zuschoben. Besonders Fournier und Parrot und in neuerer Zeit Cavallaro und Zinßer sind hier zu nennen. Selbstverständlich kann der durch die Lues congenita geschwächte kindliche Organismus leicht von einer Entwicklungsstörung befallen werden, die Schmelz-

Buchbesprechungen und Einzelreferate.

Konservierende Zahnheilkunde.

Lubetzki: Pulpektomie, Pulpotomie, Amputation. (La Presse Dentaire 1924. H. 12.)

Unter dieser Überschrift eröffnet der Schriftleiter eine wissenschaftliche Umfrage, zu der als Erster Lubetzki das Wort ergreift.

Mikroskopie, Histologie, Bakteriologie, Radiographie und Asepsis haben uns in den letzten Jahren neue Wege für die Behandlung der infizierten Pulpa gewiesen. Am leichtesten ist die akute Infektion zu bekämpfen, da ihr keine Zeit bleibt zu einer unheilbaren Krankheit zu führen. Die latente Infektion ruft zwar an der Wurzelspitze selten schwere Affektionen hervor, kann aber doch zu erheblichen Beschwerden führen. Immer wieder taucht die Frage auf, welche Behandlungsmethode der infizierten Pulpa die sicherste ist. Man wendet heute deren drei an. 1. Die Exstirpation. 2. Die Amputation der Kronenpulpa. 3. Die Pulpotomie, bei der die Wurzelkanalnerven in einer gewissen Höhe amputiert werden.

Die völlige Exstirpation setzt stets weite Kanäle voraus, wenn man Erfolg haben will; sie gibt aber keine Gewähr, ob alle Verästelungen der Pulpa tatsächlich entfernt worden sind. Die Kronenamputation ist ein Universalheilmittel, und es sollen keine Nachteile entstehen, wenn man die lebenden Nervenfäden zurückläßt. Auch die Pulpotomie, die besonders Tribeau und Martinier verteidigen, hat viele Anhänger gefunden. Aber bei keiner der drei Methoden ist wissenschaftlich nachgewiesen, daß sie den höchsten therapeutischen Wert besitzt; und gegen keinen haben sich bisher ernstliche Widersprüche erhoben. Die Anhänger der Pulpotomie verwenden zwar die arsenige Säure nicht mehr, seitdem man gefunden hat, daß bei ungenügender Tiefenwirkung die in den Kanälen belassenen Nervreste wieder Vitalität erlangen. Aber sie laufen Gefahr bei Überdeckung der Nervenreste diese zu infizieren.

Einig sind sich alle Parteien darin, daß die tiefgehende Karies mit pulpitischer Affektion wie eine chirurgische Operation behandelt werden muß. Also größte Asepsis.

Besteht dann eine Gefahr, wenn man mit sterilem Material arbeiten kann oder wenn die Nervenreste dauernd mit einem antiseptischen Medikament in Kontakt bleiben?

Und leben wir nicht bei der Totalexstirpation mit nachfolgender Ausfüllung der Kanäle mit steriler Paste dauernd in Sorge, eine mechanische Schädigung des Ligamentum (was meint Lubetzki hier? D. Ref.) hervorgerufen? Das sind Fragen, die nach Ansicht des Verfassers dringend der wissenschaftlichen Klärung bedürfen.

Solange dies nicht geschehen ist, kann man nicht entscheiden, welcher Methode der Vorzug zu geben ist.

[In Deutschland und Österreich sind wir wohl einen Schritt weiter. Die bei uns so oft ventilierte Frage hat doch gezeigt, daß alle 3 Methoden ein Recht auf Existenz haben und daß es nur darauf ankommt, in jedem Fall die geeignete Methode zu wählen. Wenn man sie alle drei beherrscht, wird diese Wahl nicht schwer sein. D. Ref.] R. Hesse (Döbeln.)

Pitsch: Verschluß von Zähnen im 3. und 4. Stadium in einer Sitzung. (La Presse Dentaire 1924. H. 6.)

Der Verfasser nimmt Bezug auf seine Veröffentlichungen in der Revue Odontologique vom April 1924, die mir leider nicht zur Verfügung steht. Dort hat er scheinbar eine Klasseneinteilung der „eröffneten Zähne" angegeben, von denen er hier die Behandlung der 3. und 4. Klasse näher beleuchtet.

1. Für Klasse 3 ist erforderlich: Lokale Anästhesie; Ausräumung nur der Pulpakammer unter Belassung der Wurzelmassen in ihren Kanälen. Einführen von Formolpaste in die Pulpakammer. Zementverschluß.
2. Für Klasse 4 ist erforderlich: Reinigen der Kanäle mit geeigneten Bohrern; Einführen von Formolpaste in die Pulpakammer unter Leerlassen der Kanäle; Verschluß mit Zement.

Alle Auswaschungen mit Alkohol, Chloroform, H_2O_2, Permanganat usw. sollen unterbleiben, da diese Flüssigkeiten in Verbindung mit der Formolpaste nur unerwartete Reaktionen hervorrufen können. Die auf beste erweiterten Kanäle und die Foramina hüllen sich mit einer Menge Formolgas, das die Zahngewebe völlig durchdringt und alle Keime rasch und restlos vernichtet.

Bei Anwendung dieser Methode zieht Pitsch die Gatesbohrer den Bintelrockbohrern vor, weil erstere beim Zurückziehen alle putriden Stoffe sofort herausbefördern und weil sie bruchsicherer sind. Hierzu kommt, daß man mit dem Gatesbohrer äußerst selten einen falschen Weg bohrt. Alle aus 2 Teilen bestehenden Kanalbohrer (Schaft und schneidender Teil),

Zahnveränderungen, wie nicht oft genug betont werden kann, nicht zu den Schmelzhypoplasien, und 2. müßten, wenn innersekretorische Störungen die Ursache für die Zahnveränderungen sein sollen, doch wohl alle Zähne der gleichen Entwicklungsphase stets symmetrisch geschädigt sein. Gar nicht so selten aber beobachtet man Fälle, bei denen nur einzelne Zähne geschädigt sind (Abb. 4)

Welch hohe pathognomonische Bedeutung den syphilitischen Zahnveränderungen zukommt, geht am besten daraus hervor, daß im Verlauf der letzten Jahre bei fünf anscheinend ganz gesunden Schulkindern der Schulzahnklinik des Eppendorfer Krankenhauses lediglich auf Grund der Zahnveränderungen die Diagnose Lues congenita gestellt werden konnte, die in allen Fällen durch den positiven Ausfall der Wassermannreaktion, durch die erhobene Familienanamnese, sowie durch die von Herrn Prof. Nonne angestellte Nachuntersuchung bestätigt wurde.

Am Milchgebiß hat Vortragender niemals charakteristische Veränderungen feststellen können. Für diese auffallende Tatsache hat Neumann eine einleuchtende Erklärung gegeben. Er glaubt, daß Veränderungen an den Milchzähnen wegen der frühzeitigen Anlage dieser Zähne schon in den ersten Fötalmonaten einsetzen müßten, daß aber so früh schon derart schwer infizierte Föten nicht lebensfähig seien und absterben müßten.

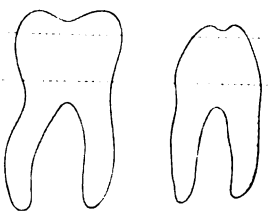

Abb. 5. Schema A. Normale Molarenform, der größte Durchmesser befindet sich in der Höhe der Kauhöcker (b——b). B. Knospenform. Der größte Durchmesser befindet sich am Zahnhals (a′——a′).

Außer den Schneidezähnen des bleibenden Gebisses hat Vortragender auch an den ersten Molaren charakteristische Veränderungen gefunden. Schon mehrfach wurden Veränderungen an den ersten Molaren als charakteristisch für die Lues congenita beschrieben, so z. B. von Fournier, Cavallaro, Gaucher und Zinßer. Aus den Beschreibungen aller dieser Autoren aber geht hervor, daß es sich nur um Schmelzhypoplasien gehandelt haben kann. Die vom Vortragenden beobachtete Veränderung stimmt mit den für die syphilitisch veränderten Schneidezähne gestellten Forderungen überein: die Schmelzschicht ist intakt, nur die Krone im ganzen ist verändert. Diese zeigt eine zusammengedrückte Form, der größte Durchmesser liegt im Bereich des Zahnhalses und nicht wie beim normalen Zahn im Bereich der Kauhöcker, die Kauhöcker liegen dicht zusammen, als ob die Krone sich nicht zu ihrer völlen Größe entfaltet hätte (Abb. 5). Vortragender hat dieser Veränderung deswegen den Namen „Knospenform" gegeben. Diese Veränderung kommt nur relativ selten vor, aber auch ihr ist, wie ein Fall deutlich bewies, eine große pathognomonische Bedeutung beizumessen.

Diskussion: Herrenknecht: Hutchinsonsche Zähne allein sind kein absoluter Beweis für kongenitale Lues. Von englischen Ärzten wurde die Ansicht vertreten, daß solche Zähne Folgen von chronischen Quecksilbervergiftungen seien, hervorgerufen durch wiederholte längere Kalomelkuren wegen Darmstörungen in den ersten Lebensjahren. Für diese Annahme haben sie keinen sicheren Beweis erbracht. Kinder mit kongenitaler Lues sind in der Regel schwächlich und leiden oft an Darmstörungen und bekamen deswegen oft Kalomel, so daß diese Fälle ätiologisch nicht verwertbar sind. Noch weniger als Hutchinsonsche Zähne dürfte auch das Fehlen der seitlichen oberen Schneidezähne auf kongenitale Lues schließen lassen, wie das geschehen und durch Krankengeschichten zu belegen versucht worden ist. Kongenitale Lues kann gelegentlich mit im Spiele sein, ich habe aber Fälle

von fehlenden seitlichen Schneidezähnen gesehen, wo jeder Anhaltspunkt für kongenitale Lues fehlte.

Schindler: Ich habe bei über der Hälfte der vorgeführten Bilder bestätigt gefunden, was ich bei einer Reihe von Fällen im hiesigen Krankenhaus beobachten konnte, nämlich das mit dem Auftreten der sog. Hutchinsonschen Zähne gleichzeitig zu beobachtende Nichterscheinen der seitlichen oberen Inzisivi.

Adrion gibt zu bedenken, daß Pflüger einen endgültigen Beweis für den Zusammenhang von Lues und Hutchinsonsche Zahn nicht erbracht hat. Pflüger zeigt nur Luesfälle mit Zahnveränderung. Es gibt aber viele an kongenitaler Lues leidende Kinder, die keine Hutchinsonschen Zähne aufweisen. Ein definitiver Beweis ist auf histologischem Wege zu erhoffen. Diese Untersuchungen müssen neben anderem an Kindern durchgeführt werden, die sicher Lues gehabt haben, und bei denen die Verkalkung der großen Schneidezähne eben beginnt oder begonnen hat.

Hentze: Man muß sehr vorsichtig sein, die Hutchinsonschen Zähne immer auf Lues zurückzuführen, da solche Veränderungen auch in Fällen vorkommen, wo Lues hereditaria ausgeschlossen ist. Nach Untersuchungen, die u. a. auch hier in München angestellt sind, weisen nur 50% aller Fälle von hereditärer Lues solche Zahnanomalien auf.

Pflüger (Schlußwort): Ich habe das Fehlen der seitlichen Schneidezähne öfters bei der Lues congenita beobachtet, möchte aber den Formveränderungen der seitlichen Schneidezähne keine besondere diagnostische Bedeutung beimessen, da der in der Rückbildung begriffene seitliche Schneidezahn auch bei luesfreien Individuen oft Formveränderungen aufweist. — Der negative Ausfall der Wassermannreaktion bei Patienten mit charakteristischen Zahnveränderungen spricht nicht gegen kongenitale Lues, da die Wassermannreaktion auch bei Individuen mit sicherer Lues congenita nicht selten negativ ausfällt. — Den Einwand, daß meine Ausführungen nicht beweiskräftig seien, weil ich nur die Gebisse von Patienten mit einwandfreier Lues congenita demonstriert habe, halte ich nicht für berechtigt, da ich die charakteristischen Zahnveränderungen nur an kongenital luetischen Kranken beobachtet habe und somit Gebisse von luesfreien Individuen mit den charakteristischen Zahnveränderungen nicht demonstrieren konnte.

Gustav Haber (Berlin): **Die Paradentosen insbesonders die sog. Alveolarpyorrhöe in ihren Beziehungen zum Kaudruck- und Artikulationsproblem.** Mit 66 Originalbildern auf 6 Tafeln.

Die für den Vortrag zur Verfügung stehende Zeit dürfte kaum ausreichen, eines der 3 Probleme Artikulation, Kaudruck und Alveolarpyorrhöe so weit behandeln zu können, um nur einen Überblick über die Literatur der Nachkriegszeit zu ermöglichen. Es bleibt mir daher nichts anderes übrig, als die Kenntnis der entsprechenden Veröffentlichungen vorauszusetzen. Meine Stellungnahme zu dem Thema werde ich an mehreren Beispielen aus der Praxis mit Bild und Wort kurz erläutern und an einem Fall ausführlich besprechen. Die Behandlung eines solchen Falles besteht in der Beseitigung paradentaler Krankheitserscheinungen, wie Zahnlockerung, knöcherne Zahnbett- und Zahnfleischerkrankung vornehmlich durch Wiederbeschaffung fehlender Kauflächen und Verbesserung ungünstiger Artikulationsverhältnisse.

Zur Ausführung sind für mich folgende 3 Gesichtspunkte maßgebend:

1. Die Konstitution des Patienten.
2. Zahnbestand, Okklusion und Artikulation.
3. Die für die Behandlung zur Verfügung stehende Zeit und die wirtschaftliche Lage des Patienten.

Forderung 1 und 3 sollen als keine Hindernisse für die beabsichtigte Behandlung bereitend angesehen werden. Sie finden also in allen hier vorzutragenden Fällen keinerlei Berücksichtigung mehr.

Die zweite Forderung, Zahnbestand, Artikulation und Okklusion, ist mittels Inspektion scheinbar leicht festzustellen. Aber schon hier beginnen die Schwierigkeiten: Über die Begriffe Inspektion der Mundhöhle, Artikulation und Okklusion herrscht bis heute keine einheitliche Auffassung. Ein großer Teil der Praktiker glaubt mit der Feststellung der Anzahl der Zähne, Wurzeln und Zahnfleischerscheinungen seiner Inspektionspflicht nachgekommen zu sein. Eine andere kleinere Gruppe der Praktiker vertieft die Inspektion durch Befundaufzeichnung und Trennung gesunder und kranker Zähne und Wurzeln. Eine noch kleinere Gruppe erweitert die Inspektion durch Röntgenaufnahmen der verdächtigen Zähne. Die Wissenschaftler wiederum, die der Erforschung der Paradentosen nachgehen, verlangen die Inspektion der kleinsten Teile des Paradentiums. Einige ganz wenige Praktiker erachten die Inspektion erst dann vollkommen, wenn weiterhin die Gipsmodelle des Gebisses die Vervollständigung der Betrachtung von allen Seiten ermöglicht. Ich möchte unter Inspektion der Mundhöhle folgendes verstehen: Die Aufnahme des klinischen und Röntgenbefundes und der Gipsmodelle. Der Röntgenbefund besteht aus den Bildern aller im Kiefer vorhandenen Zahnkronen, ihrer Wurzeln und damit natürlich auch ihrer Umgebung. Der klinische Befund setzt sich zusammen aus der Aufzeichnung des sichtbaren Zahnbestandes, aller Besonderheiten an diesem Zahnbestande, in seiner unmittelbaren Nachbarschaft (Zahnfleisch) und deren weiteren Umgebung. Natürlich müssen diese Feststellungen aufgezeichnet werden, um in Zukunft etwa eingetretene und schriftlich festgelegte Veränderungen an Hand der ersten Befundaufzeichnung erkennen und vergleichen zu können.

Allerdings bedingen die röntgenologischen Vergleichsbilder gewisse Voraussetzungen und kann ihr Wert erheblichen Einschränkungen unterliegen. So werde ich trotz vielfacher Bedenken in diesem Vortrage die Weskische Einteilung der Horizontal- und Vertikalatrophie anwenden, da sie bisher die beste Verständigungsmöglichkeit für das Bild selbst, nicht aber für den Vergleich bietet. Werden eingetretene Änderungen im knöchernen Zahnbett, besonders in der Wurzelumgebung durch Röntgenbilder unter obiger Einschränkung festgestellt, so sind Änderungen am Zahnbestand und am Zahnfleisch auf Grund der ersten schriftlichen Inspektionsaufnahme leicht erkenntlich. Die für die Lösung der Frage, ob und in welche Beziehung die Paradentosen zum Kaudruck- und Artikulationsproblem zu bringen sind, wichtigste Inspektionsmaßnahme ist das Studium des Gipsmodells. Ohne Gipsmodelle ist die zur Feststellung des Behandlungsplanes gehörige Frage, ob eine normale oder anormale Okklusion vorliegt, ebensowenig lösbar, wie die Beobachtung der lingualen Okklusion im Munde. Man kann wohl durch Besichtigung des Zahnmaterials und der Zahnstellung bei Schlußbiß am Patienten angeben, ob eine physiologische oder pathologische Bißart vorliegt, keineswegs dürfte es aber möglich sein, ohne Modelle zu bestimmen, ob auch die linguale Einstellung der Höcker und Kauflächen zueinander der äußerlich sichtbaren labialen Einstellung entspricht. In dieser Erkenntnis, die ja bereits Angle in seinem Lehrbuch der Orthodontie behandelt, die aber auch heute noch viel zu wenig beachtet wird, liegt meines Erachtens der Schlüssel zur Lösung der Beseitigung der Paradentosen, soweit sie durch Verschiebung des Kaudrucks und damit der anormalen Artikulation und Okklusion verursacht werden. Ich muß noch einen

Augenblick bei den Ausdrücken Artikulation und Okklusion verweilen. Seltsamerweise herrschen über den Sinn dieser beiden Worte, die doch das Fundament der zahnärztlichen Ersatzkunde bilden, die verschiedensten Auffassungen vor. So bezeichnet Müller-Stade in seinem 1920 erschienenen zahnärztlichen Lexikon S. 208 „Okklusion mit Verschluß, als die Art des Zusammenbeißens der oberen und unteren Zähne". Als „Artikulation in der Zahnheilkunde" bezeichnet er S. 31 die Art des Aufeinandertreffens der oberen und unteren Zahnreihe bei geschlossenem Munde. Als „Artikulationsanomalien" bezeichnet Müller-Stade die Abweichungen der normalen Art des Zusammenbeißens wie das gerade Gebiß (Orthogenie), das vorstehende obere Gebiß (Prognathie). Diese unzutreffenden Erklärungen, in einem neueren Nachschlage- und Informationsbuch angegeben, sind nicht alleinstehend. In der medizinischen Terminologie bezeichnet W. Guttmann die „Artikulation als Gesamtheit der inneren und äußeren Bewegungen, durch welche die Worte als gegliederte Lautkomplexe oder Wörter unbekümmert um ihren begrifflichen Inhalt gebildet werden". Für Okklusion findet sich keine passende Erklärung in dem sonst umfangreichen Wörterbuch. Es ließen sich noch viele Beispiele aus bekannten wissenschaftlichen Büchern für die vorhandene Begriffsverwirrung anführen. Autoren wie Richelmann und Artur Simon, ein Schüler Schröders, die sich in jüngster Zeit eingehend mit der wissenschaftlichen Fundamentierung der Probleme der zahnärztlichen Ersatzkunde beschäftigten, stützen ihre Angaben über den Begriff der Artikulation auf die Definitionen Godons und Angles, lassen aber jede eigene Äußerung über den Begriff und Bedeutung der Okklusion vermissen.

Im Gegensatz dazu steht Angle, der den Begriff Okklusion in seinem klassischen Werk eingehend erörtert und in dessen zugehörigen Sachregister das Wort „Artikulation" überhaupt nicht vorkommt. Diese Mannigfaltigkeit in der Auffassung gibt zum Nachdenken Anlaß und zeigt die Notwendigkeit einer Verständigung über das, was wir unter dem Begriffe Artikulation und Okklusion zu verstehen haben. Artikulation bedeutet die Kombination aller Möglichkeiten der Kieferbewegung. Diese sind:

1. Vorbiß (Abbiß).
2a und b. Seitbiß (Kaubiß) links und rechts.
3. Rückbiß.
4. Schlußbiß.
5. Ruheschwebe (Loos).

Die Schlußbißstellung führt die Bezeichnung Okklusion. Mithin ist Okklusion ein Stadium der mit Artikulation bezeichneten kombinierten Kieferbewegung. Die Okklusion ist d e r Teil der Kaufunktion, die wir auch als mechanische Ruhelage bezeichnen. Von ihr zu unterscheiden ist die Ruheschwebe (nach Loos-Wien). Sie bildet die „normale Stellung des Unterkiefers, wenn er sich außer Funktion befindet, die Zähne sich nicht berühren und in Abstand von etwa 5 mm auseinanderstehen". Von den Kieferbewegungen gelangte der Schlußbiß, die Okklusion aus gewichtigen Gründen zu einer derartigen Bedeutung, daß ihre so häufig stattfindende Vermengung mit dem Begriff der Artikulation verständlich erscheint. Ich deute hier nur das Gebiet bestimmter

und heute noch leider meist gebräuchlicher Artikulatoren an, die man wohl geeigneter als Okklusionsapparate (Klappartikulatoren) bezeichnet. Auf sie ist wohl hauptsächlich die Vermischung der Begriffe zurückzuführen, ebenso wie auf die „Bißnahme", die vielfach als der Hauptteil der Artikulationsfeststellung noch heute angesehen wird. Wir haben weiterhin zu unterscheiden totale und partielle Artikulation und Okklusion. Die Art der Artikulation ist stets im Munde, die der Okklusion nie im Munde feststellbar, da „Okklusion das Vorhandensein normaler Beziehungen zwischen den schrägen Okklusionsflächen der Zähne bei geschlossenen Kiefern bedeutet" (Angle). Ob die Beziehungen der lingualen Okklusionsflächen als normal oder anormal zu bezeichnen sind, läßt sich natürlich nur am Modell beobachten. Das gilt in der Zahnersatzkunde genau so wie in der Orthodontie. Die nur im Munde vorgenommene Inspektion berechtigt uns nicht, von einer normalen Okklusion zu sprechen, wenn beide Zahnreihen sichtbar und anscheinend lückenlos, ihrem anatomischen Bau entsprechend, sich gegeneinander lagern. Ist die Okklusion nicht auch lingualwärts vollkommen, sind z. B. durch Veranlagung, unsachgemäße Ersatzkonstruktionen und Füllungen usw. die lingualen Kauflächen ihrem Zwecke enthoben, dann werden trotz der anscheinend totalen Okklusion, die in Wirklichkeit nur eine partielle, nämlich labiale Okklusion darstellt, äußerlich anfangs unscheinbare, allmählich aber doch bedeutende Änderungen eintreten. Das von Natur gegebene Konstruktionsgleichgewicht (Godon) wird verschoben, Druck und Gegendruck können sich nicht mehr aufheben und die nunmehr schädigende Kaudruckkomponente kommt infolge der durch Verschiebung der Gleichgewichtslage erfolgten Bißsenkung an den Vorderzähnen zum Austrag. So erhalten wir die Form der Bißüberlastung, deren Ursachen nach all dem soeben Vorgetragenen am Modell nachgegangen werden kann.

Aber auch am Patienten können wir mit Hilfe der Okklusion die durch Verlagerung des Artikulationsgleichgewichts sich entwickelnde oder bereits eingetretene Veränderung an den Zähnen und an den Kieferbögen wahrnehmen. Ist das Gipsmodell notwendig für die Beobachtung der allseitigen Kauflächenverteilung und zwingt uns z. B. die am Modell wahrgenommene partielle Okklusion, den Gedanken einer Entlastung der Vorderzähne durch Herstellung einer entsprechenden totalen Okklusion zu erwägen, dann wird die klinische Untersuchung der augenscheinlich totalen, in Wirklichkeit aber partiellen Okklusion den schlüssigen Beweis zu erbringen haben, ob durch partiellen lingualen Okklusionsmangel, z. B. der Molarenhöcker, eine allgemeine Bißverschiebung zu Lasten der Vorderzähne eingetreten ist und ob dadurch die Paradentose aufgetreten oder Anzeichen für deren Erscheinen vorhanden sind. Hieraus dürfte sich ergeben, daß der von Professor Schröder gegebenen Einteilung der physiologischen Bißarten die von ihm erwähnten aber meines Wissens von keiner Seite bisher gegebene Einteilung der pathologischen Bißarten an die Seite zu stellen ist.

Es drängen sich folgende Fragen auf: Müssen mesognather, orthognather und gerader Biß stets physiologische Bißarten entsprechend der Schröderschen Nomenklatur darstellen? Wenn dies nicht der Fall ist, wie unterscheiden sich die pathologischen von den gleichnamigen physiologischen Bißarten? Schröder

geht von der Okklusionsebene aus und bezeichnet den bei uns am häufigsten vorkommenden orthognathen, den Scheerenbiß, als den Normalbiß. Als mesognather Biß wird die Mitte zwischen dem Scheeren- und geraden Kopfbiß bezeichnet.

Die Einteilung schließt mit der physiologischen Prognathie und physiologischen Progenie. Meines Erachtens genügt nicht die Beachtung der Okklusionsebene und der Zahnstellung im Oberkiefer zu der im Unterkiefer zwecks Bestimmung und Unterscheidung der physiologischen von der pathologischen Bißart. Hierfür sind die anatomischen und pathologischen Merkmale, gegebenenfalls der Röntgenbefund an allen Zähnen und deren Umgebung heranzuziehen. Die Ausführung ist einfacher, als es die Forderung erscheinen läßt. Wie im einzelnen vorzugehen ist, wird an Beispielen gezeigt. Hier sei nur noch kurz darauf hingewiesen, daß jeder physiologische mesognathe Biß durch Bißsenkung in einen orthognathen Biß sich verwandelt, der nunmehr eine ebenso pathologische Bißart darstellt, wie die mesognathe Bißform, die sich aus dem physiologischen Kopfbiß entwickelt hat. Ebenso kann aber auch der physiologische mesognathe Biß mal in einen physiologisch wirkenden, tatsächlich aber pathologisch zugerichteten Kopfbiß umgewandelt werden (durch entsprechende Kürzung der Schneiden oder Bißhebung und gleichzeitiger Vorschiebung des Unterkiefers). Unser Bestreben muß darauf hinausgehen, die pathologische in eine physiologisch wirkende Bißart umzuwandeln. Auf welche Art dies zu geschehen hat, soll jetzt näher ausgeführt werden.

Tafel I.

Wir haben hier (Abb. 1) einen pathologischen orthognathen Biß, den Scheerenbiß vor uns. Er ist vielfach die Ursache für die schädlichen Überlastungserscheinungen, so auch in diesem Falle und bildet damit häufig das ätiologische Moment der marginalen Paradentosen. Wir haben uns also zu bemühen bei der Umwandlung der pathologischen in die physiologische Bißart möglichst den geraden Biß, den Kopfbiß oder den mesognathen Biß herzustellen, „da bei diesen Bißarten bei allen Phasen der Kaubewegung der größtmöglichste Kontakteffekt zwischen beiden Zahnreihen gewahrt bleibt" (Schröder). Die bereits von Godon, Rumpel aufgestellte Forderung: dem Maximum des funktionellen Effektes muß eine durch die Druckverteilung bewirkte minimale Beanspruchung der einzelnen Zähne gegenüberstehen, möchte ich folgende Erweiterung geben: Der minimalen Ausnutzung des funktionellen Effektes einzelner Zähne infolge ungenügender Okklusionsfläche steht die übermäßige Beanspruchung anderer Zähne durch ungleichmäßige Druckverteilung gegenüber. Diese Tatsache bildet in 90% aller nicht artikulierenden Zahnersatzarbeiten die Hauptursache der Zahnlockerung, die hier aus der Zahnknochenbett- und Zahnfleischerkrankung hervorgegangen ist, kurz vieler marginalen Paradentosen, insbesonders der sog. Alveolar-Pyorrhöe. In diesem Falle (Abb. 1) war der Überbiß derart stark, daß die noch vorhandenen Seitenzähne beim Vorwärtsbiß ganz (Abb. 2), bei der Seitwärtsdrehung des Unterkiefers auf der der Drehungsrichtung entgegengesetzten Seite völlig außer Kontakt gerieten. Mithin lag eine zu starke Belastung der Vorderzähne vor, die noch durch Fehlen des $\underline{5\,3}|\underline{2\,4\,5\,7\,8}$ (Abb. 2 u. 3) und völlige Zerstörung des unhaltbaren $|\underline{6}$ (Abb. 6) zu einer derart schädlichen Überlastung der Frontzähne ausartete, daß in diesem Falle die Schädigung sich geltend machte durch röntgenologisch nachweisbare erhebliche Resorptionerscheinungen an und um die Wurzeln der oberen Frontzähne (Abb. 4 u. 5). Hier möchte ich kurz einschalten, daß die Überlastung nicht nur allein durch Paradentosen zur Auswirkung gelangt. Außer der bekannten Form der Zahnlockerung beobachten wir bei manchen Patienten Resorptionserscheinungen am Wurzelkörper; bei anderen wieder mehr oder minder starke Zermürbung der Zahnschneiden. Die Art der Auswirkung auf Kiefer und Zahnsystem scheint fast ausschließlich von der Art des Zahnmaterials, des Kieferbaus und der Konstitution des Patienten abzuhängen. Die klinische Beobachtung ergibt an den Vorderzähnen Hypertrophie der Papillen und Retraktion der Gingiva, freiliegenden Zahnhals, am

$\frac{3}{3}\dagger\,|\,\dagger\frac{3}{3}$ teilweise Auflösung des Zahnhalsbandes. Labial ist das Zahnfleisch im Oberkiefer im allgemeinen blaßrosa und anliegend, lingual gewulstet, im Unterkiefer dunkelrot, nicht anliegend. Zahnfleischtasche am $\frac{3}{3}\dagger\,|\,\frac{1}{2}$, die Papillen im Unterkiefer sind kolbenförmig verdickt, leicht abhebbar, die Zähne sind fest. Der ungleichmäßige Schwund der paradentalen Weichteile ist in diesem Falle begleitet von einem ungleichmäßigen im Röntgenbild ersichtlichen Knochenschwund. Die ständige Überlastung der Vorderzähne erzeugte neben der Resorption eine bemerkenswerte Horizontalatrophie an den Zähnen 1|1 3 6. Ob Resorption oder Atrophie bei dem 34jährigen Patienten das Primäre war, soll hier unbeantwortet bleiben. Beachtenswert ist die Relation zwischen Wurzel und Krone bei Vergleich der überlasteten Zähne $\frac{1}{4}\,|\,\frac{1}{4}\frac{a}{a}$ zu den anormal entlasteten Zähnen $\frac{7}{5}\,|\,\frac{a}{5}$ (Abb. 4—8). Man sieht, wie die Wurzeln des $\frac{7}{5}\,|\,\frac{c}{5}$, die kontaktlos, also gebrauchsgeschwächt dastehen, bedeutend kräftiger im Bau sind, als die der überlasteten Zähne $\frac{1}{4}\,|\,\frac{1}{4}\frac{3}{7}$, ja nochmal so stark, wie die der besonders belasteten und auch mit Resorptionserscheinungen versehenen $\frac{1}{4}\,|\,\frac{1}{4}\frac{3}{a}$ sind. Die Röntgenbilder, einzeln betrachtet, ergeben folgenden Befund: ⌈7 hat eine schräge, von vorn oben nach hinten unten gerichtete Achse. Im Vergleich zu den langen Wurzeln von 5|5 sind die Wurzeln von ⌈7 um die Hälfte kürzer; auch unter Berücksichtigung der durch Projektion entstandenen Verkürzung. Eine ähnliche Differenz besteht rechterseits zwischen den Wurzeln des Unterkiefers zu denen des Oberkiefers. Die Wurzelspitze ⌊1 ist deutlich resorbiert, etwas weniger die von 1⌋. Bei 1⌋ ist auch das umgebende Knochengewebe entkalkt, die Wurzelspitze des ⌊3 liegt nahe einer Bucht der Highmorshöhle. Bei Projektion von rechts vorn nach hinten links (bei Aufnahme der oberen Schneidezähne) zeigt es sich, daß der Sinus maxillaris knapp 2 mm von der Spitze des ⌊3 entfernt liegt. Der ⌊6 mußte der Zange zum Opfer fallen, da er außer einem Granulom an der distalen Wurzel mit einer erheblichen Perforation und zirkumskripten Eiterung an der Bifurkationsstelle behaftet und die Zahnkrone völlig zerstört war. Aufgabe der Behandlung war die Wiederherstellung der verloren gegangenen Kauflächen, unter gleichzeitiger Beseitigung der schädlichen Bißüberlastung durch Ausgleich des Kaudrucks. Es mußte also der tiefe Überbiß in einen schwachen Überbiß verwandelt werden (Abb. 10 u. 11). Wie das zu geschehen hat, werde ich an einem anderen Fall angeben. Hier will ich ganz kurz den technischen Behandlungsteil dieser Arbeit ausführen: Es wurde im Oberkiefer eine feste Brücke von 7|3 derart hergestellt, daß 7 6 4|3 Vollkronen erhielten, 2 1|1 Stifthalbkappen, 3|2 Porzellanfazetten-Kastenzähne (Abb. 12). Der Raum für 5| fehlt. Die Kronen über 7 6 4|3 bekamen Stufen oberhalb des Zahnhalsrandes um ein Tieferdringen der Sattelklammern der gestützten Prothese unter den Zahnfleischrand der Stützpfeiler zu verhüten, und um einen Teil des Kaudrucks von der Prothese auf die Stützzähne zu übertragen und damit die Gingiva zu entlasten. Die von Prof. Schröder empfohlene Anwendung der gestützten Prothese und das Prinzip der in Amerika jetzt allgemein angewandten Befestigungen mittels Geschiebe (Roach) wird in meinen Arbeiten seit 1917 durchgeführt.

Ich weise auf die Öffnungen an der Klammerseite der Prothese hin (Abb. 13). Sie sollen der unmittelbaren Weichteilumgebung der umklammerten Zähne die Zirkulation erhalten. Die Sattelklammern selbst fassen in den erwähnten stufenartigen ringförmigen Absatz der Kronen der zementierten Grundbrücke (Abb. 12). Im Unterkiefer wurde eine gestützte Prothese auf folgende Art hergestellt (Abb. 14). Die Zähne 5 4 3| erhielten eine zementierte Brücke, bestehend aus 2 Vollkronen, von denen 5 4| als Grundkronen zylinderförmig zur Aufnahme der Teleskopkronen der gestützten Prothese hergestellt wurden. Die linguale Fläche von 3| erhielt einen Versenkkasten, der zur Aufnahme einer Führung diente. Diese ist mit den Teleskopkronen 5 4| verbunden. — In ähnlicher Weise wurde auf der anderen Seite vorgegangen. Der völlig geneigte ⌈7 erhielt entsprechend dem für die Bißerhöhung gewonnenen Zwischenraum mittels Goldgußaufbau eine derartige Form, daß die darüber gesetzte stufenförmige Grundkrone die erforderliche Parallele zu der vorderen Grundkrone bildete (Abb. 14). Die weiteren Ausführungen können in der Zeitkürze hier nicht besprochen werden, sie sind in meinem Atlas nachlesbar.

Tafel II.

Aus dem gleichen Grunde kann ich auf meinen Meßapparat, den Isostat, und auf die mit ihm zu erzielenden Resultate hier nicht eingehen (Abb. 15). Er dient der Feststellung der durch Zahnersatz und Bißverschiebung eintretenden Gesichtsveränderung (Abb. 16 u. 17). Ich sprach darüber ausführlich bereits auf der Breslauer Tagung des C. V. 1921. Aber auf den Wert einer systematischen Kaudruckmessung muß ich an dieser Stelle hinweisen. Der Patient erzielte mit meinem Kaudruckmeßapparat (Abb. 18) folgende Resultate:

	vor der Behandlung	nach der Behandlung	Veränderungen
	30 kg	35 kg	5 kg Mehrleistung
	40 „	40 „	unverändert
	15 „	40 „	25 kg Mehrleistung
	0 „	25 „	25 „ „
	45 „	50 „	5 „ „

Es erfolgte also tatsächlich eine Entlastung der überlasteten Vorderzähne durch stärkere Belastung der bisher kaufunktionsunfähigen Zähne mittels Beschaffung neuer Kauflächen. Angaben über den Wert der Kaudruckmessungen und deren Resultate erfolgen an anderer Stelle. Nur soviel sei hier vermerkt, daß die mit meinem Meßapparat (Modell 1919) erzielten Zahlen infolge der Hebel- und Federwirkung der zwischen der Druckfläche und der eigentlichen Meßfeder liegenden Teile nicht absolut sein konnten. Da diese Fehlerquelle bei allen Messungen mit dem gleichen Apparat stets annähernd konstant bleibt, verliert die Vergleichsmessung als solche nichts an ihrem Wert. Allerdings sind Messungen nur bis zum 1. Molaren mit dem Modell 1919 durchführbar. Mit dem Meßapparat 1924 (Abb. 19) können die Messungen bis zum Weisheitszahn ausgedehnt und zugleich absolute Messungen vorgenommen werden bei zentraler Einstellung.

Tafel III.

Ich gehe zum nächsten Behandlungsfall über: Wir sehen auch hier wieder (Abb. 20) eine Überlastung der Front, hervorgerufen durch nicht funktionsfähige seitliche Brücken. Die nächste Abb. 21 nach Entfernung der Seitenbrücken, zeigt uns die unteren Schneidezähne in unveränderter Bißhöhe zum Oberkiefer, wie Abb. 20. Ein Beweis dafür, daß die Bißhöhe hier nur durch die Vorderzähne bestimmt wurde und die Seitenzähne (hier Brückenzähne) entgegen ihrer von Natur gegebenen Bestimmung in diesem Fall nutzlos im Kiefer standen. — Auf der Abb. 20 ersehen wir, daß die Kauflächen der Brücken ohne jeden Kontakt mit ihren Antagonisten sind, eine Beobachtung, die wir leider so häufig wahrnehmen können. Auch hier mußte eine Umwandlung des pathologisch mesognathen Bisses (Abb. 20 u. 21) erfolgen. Dies geschah durch allmählichen Aufbau, sogenannte Aufstockung, in 2 Etappen. Zuerst wurde der pathologisch mesognathe Biß in einen physiologisch mesognathen Biß (Abb. 22) umgewandelt durch Herstellung artikulierender Seitenbrücken.

Erfordern bestimmte Umstände, die in einem anderen Fall näher erörtert werden, eine weitere Bißerhöhung, so erfolgt die 2. Etappe, die Umwandlung des mesognathen in den geraden oder Kopfbiß, wie es auch hier geschah (Abb. 23). In all diesen Fällen besteht das Prinzip der Behandlung darin, eine Nivellierung und Egalisierung, wie ich meine Arbeitsmethode bezeichnen möchte, zu erreichen. Auf die zerstörende Wirkung, die hier die Bißüberlastung ausschließlich in dem Paradentium der unteren Vorderzähne ausübte, gehe ich im Atlas an Hand der Röntgenbilder ein. — Beachtenswert sind die Kaudruck-Meßresultate.

Die Kaudruckmessungen mit den Brücken, Abb. 20 vorher und Abb. 23 nachher, ergaben:

	vorher	nachher	
1 3 Brückenglieder	6 kg	20 kg	$\lceil$1—3 nach Behandlung
1 3 eigene Zähne (chronische Wurzelhautreizung)			jetzt Brückenglieder
3 1 Brückenglieder	0 „	35 „	3 1$\rceil$ nach Behandlung
3 1 eigene Zähne (Wurzelhauterkrankung)			jetzt Brückenglieder
4 5 Brückenglieder	0 „	42 „	$\lceil$4 7 jetzt feste Brücke
4 7 abnehmbare Brücke ohne Grundkronen			

0 kg, da $\lceil$4 als Tragpfeiler der Brücke $\lceil$4 7 in Abb. 20 stark gelockert war und der darauf befindliche Brückenträger nur aus einem nicht befestigten, also abnehmbaren Kronenring bestand, der bei jedem Druck nachgab. Auf die mit der Bißhebung verbundene Gesichtsveränderung kann ich hier nur durch Abb. 24 vor der Behandlung und Abb. 25 nach der Behandlung hinweisen. Die Ausführung des technischen Teiles muß ich mir hier versagen. Die oberen Brücken wurden von mir vor 10 Jahren, die unteren von anderer Seite vor 6 Jahren, die Bißerhöhung (Abb. 23) von mir vor 1 Jahr hergestellt.

An Lichtbildern wurden sodann 15 weitere ausgeführte Behandlungsfälle gezeigt, in denen die Beziehungen zwischen Kaudruck, Artikulation und Paradentium vorgeführt wurden. Die meisten Lichtbildertafeln enthielten Aufnahmen der Modelle, Gesichtsbilder, Profil und Enface, Röntgenbilder, Kaudruck- und Meßresultate vor und nach der Behandlung. Der Zeitraum der zwischen Ausführung der vorgeführten Arbeiten und letzter Untersuchung lag, bewegte sich zwischen 3 und 12 Jahren.

Zum Schluß möchte ich noch einen Behandlungsfall analysieren, der aus verschiedenen Gründen interessieren dürfte. Beschäftigen wir uns zunächst, entsprechend der von mir anfangs aufgestellten Forderung für derartige Behandlungen mit Zahnbestand, Bißform und Röntgenbilder.

Tafel IV.

Im Oberkiefer (Abb. 27) fehlten links $\lfloor\overline{6\,8}$, rechts $\overline{8\,7}\rfloor$. Im Unterkiefer (Abb. 28) links $\lfloor\overline{7\,8}$, rechts $\overline{8\,7\,6}\rfloor$. Im Munde befanden sich vor meiner Behandlung eine dreiteilige Brücke $\lfloor\overline{5—7}$, in $\overline{6\,5\,4}\,|\,3\,5$ verschiedene Zahnhals- und Kauflächen-Füllungen. (Abb. 26). Im Unterkiefer hatte $\lceil\overline{6}$ eine Metallkrone, $\overline{5\,4}\,\rceil\overline{5}$ in den Kauflächen Füllungen. An den Zahnhälsen der oberen und unteren Schneide- und Eckzähne beginnende Zahnhalskaries (Abb. 42). Brücke und Füllungen waren 1917 nach Angabe der Patientin im Auslande hergestellt. Die Besichtigung der Schlußbißstellung allein ergibt an Abb. 29 nach der Schröderschen Nomenklatur die Diagnose physiologisch-mesognather Biß; also eine Bißform, die in der Mitte zwischen Scheeren- und geradem Biß steht. Die oberen Frontzähne haben die Neigung die unteren zu übergreifen.

Beachtenswert ist der Befund, den eine eingehende Besichtigung der natürlichen Zahnkronen (Abb. 26—30) ergibt. Die horizontalen Schlifflächen der unteren Vorderzähne (Abb. 28) und der oberen Eckzähne (Abb. 26), ferner die fast höckerlosen Mahlzähne in Abb. 26 u. 27 sprechen für den geraden physiologischen Biß. Bei dieser Bißart stehen aber bekanntlich die Schneidekanten der Vorderzähne aufeinander. In unserem Falle aber greifen die Schneiden der oberen über die unteren Zähne, das Kennzeichen der mesognathen Bißart. Unterstützt wird diese letztere Auffassung nur durch die in ganzer Breite schräg abgeschliffenen oberen mittleren Schneidezähne (Abb. 26 u. 27), während die beiden seitlichen Schneidezähne zur Mitte stark abgeschrägte, zu den Eckzähnen hin ausgeprägte horizontale Schneideflächen besitzen. Trotzdem der von Schröder als Kennzeichen für alle physiologischen Bißarten angegebene elliptische Aufbau des oberen und parabolische Aufbau des unteren Zahnbogens sich hier vorfand, sowie die kurvenartige Anlage des Kauflächenkomplexes der Seitenzähne, mußte ich doch auf Grund des klinischen Befundes die vorgefundene Bißart als pathologisch bezeichnen, und zwar als pathologisch mesognather Biß. Die von Natur gegebene Bißart war der physiologisch gerade Biß. Dafür spricht die Zahnbogenform, der Befund fast aller Schneiden und Kauflächen. Die zur Zeit vorhandene Bißart ist, rein äußerlich betrachtet, mesognath, da die oberen Vorderzähne die unteren übergreifen. Diese Annahme wird aber nur unterstützt durch die schrägen Schlifflächen an den beiden oberen mittleren Schneidezähnen. Daß diese schrägen Schlifflächen nicht ursprüngliche Anlage waren, sondern Zwangserscheinungen, mithin pathologischer Natur sind, bezeugen die Schmelzsprünge in den Schneiden der Kronen $1\,|\,1$ und die Schwäche dieses Schneidenmaterials gegenüber demjenigen der übrigen Zahnschneiden. Weitere Wegweiser für die Umwandlung der physiologischen in eine pathologische Bißart, in diesem Falle vom physiologisch geraden zum pathologisch mesognathen Biß bilden für die klinische Untersuchung die schrägen, einseitigen und daher nur eindeutigen Schlifflächen an den sonst geraden abgekauten Mahlzähnen und der Übergang der horizontalen Kopfbißschneide an den oberen seitlichen Schneidezähnen in die schräge Schlifffläche. Eine wertvolle Unterstützung findet die Auffassung der pathologischen Bißart, hier verursacht infolge Überlastung, durch den klinischen Zahnfleischbefund und den röntgenologischen am Periodontium und am Alveolarfortsatz. Bei allgemeiner Betrachtung des Röntgenogramms drängen sich uns folgende Beobachtungen auf:

Die wechselnden Erscheinungsformen, die bei geringfügiger Winkeländerung des Films zum Objekt im Röntgenbilde auftreten $6\rfloor$ in Abb. 31 u. 32 $\lceil\overline{6}$, in Abb. 40 u. 41; Wurzelresorption am $4\,|\,5$ Hyperzementosis am $1\rfloor\,\lceil\overline{3\,4}$, Verbreiterung der Periodontallinie und beginnende Auflockerung des Knochengefüges an der Wurzelspitze des $\lfloor\underline{2}$ weit fortgeschrittene zirkumskripte Auflösung des Knochengefüges am $4\rfloor$ in Abb. 32. Die Folgen einer unvollkommenen Technik treten bei Vergleich des $\lfloor\underline{2}$ in Abb. 34 zu $\lfloor\underline{2}$ in Abb. 35 zutage. Infolge falscher Exposition wurde Abb. 34 zu dunkel, dementsprechend ist die Auflösung des Knochens nur bei genauester Betrachtung ersichtlich (ovalrunde, abgegrenzte Aufhellung). Im einzelnen erheben wir folgenden Befund:

An den beiden oberen mittleren Schneidezähnen liegt der Zahnfleischsaum (Abb. 27 u. 42) außen retrahiert und innen normal straff an. Der Zahnhals ist labial entblößt, lingual bedeckt. Eine Horizontalatrophie 1. Grades liegt hier vor. Als 1. Grad bezeichne ich die Atrophie, gleichgültig welcher Art, die vom Wurzelhals bis zum ersten Drittel zwischen Hals und Spitze reicht. Der 2. Grad dehnt sich aus bis zur Mitte zwischen Hals und Spitze. Der 3. Grad der Atrophie zeigt nur noch das Spitzendrittel vom Knochen umgeben. Die an den Zähnen $1\,|\,1$ durch Bißsenkung erfolgte anormale Kaudrucküberlastung fand Widerstand an den anfangs horizontalen, nunmehr der zermürbenden

Wirkung (Schmelzsprünge) erlegenen schrägen Schlifffläche der Kronenschneide und an dem Zementschutzwall der Wurzel. An ihren Antagonisten, den unteren mittleren Schneidezähnen, hinterließ dieser Kampf seine Spuren nicht an den noch horizontalen Kronenschneiden (Abb. 28), sondern im Kieferknochen und an den Weichteilen der Zahnumgebung, kurz im Paradentium. Sowohl an den oberen als auch den unteren Frontzähnen deckt der Zahnfleischsaum auf der lingualen Seite in normaler Höhe den Zahnhals. Ein Unterschied besteht insofern, als an den oberen Frontzähnen das Zahnfleisch straff und rosa gefärbt anliegt, an den unteren Frontzähnen dagegen ein blauroter, stark verdickter, abhebbarer Zahnfleischsaum lingual vorhanden ist. Der Zahnhals von $\overline{3|3}$ (Abb. 28) liegt 2 mm labial frei, die labiale Alveolenwandung ist nicht mehr wahrnehmbar, der zurückgewichene Zahnfleischsaum ist blaurot und aufgelockert. Im Röntgenbild treffen wir am $\overline{1|1}$ Abb. 39 eine beiderseitige Horizontalatrophie 2. Grades an im Gegensatz zu der erstgradigen Horizontalatrophie an den Antagonisten $\underline{1|1}$ (Abb. 33/34). Anders bei den seitlichen Schneidezähnen. Der Zahnfleischsaum ist an $\overline{2|2}$ ein wenig verdickt, die Zahnhälse sind noch mehr vom Zahnfleisch entblößt wie $\overline{1|1}$. Wir sehen an den $\overline{2|2}$ das bekannte Bild der berüchtigten sogenannten alveolarpyorrhoischen Zähne. Der Wurzelhals steht frei im Kiefer (Abb. 29), die Wurzel selbst scheint kaum noch von der Alveole umgeben, labial und lingual Zahnfleischtaschen, Sekret auch ohne Druck, der atrophierte Zahnfleischsaum strangförmig verdickt. Die labialen Flächen der Papillen von $\overline{2|2}$ nach $\underline{3|3}$ zu kolbenförmig verdickt und blaurot. Das Röntgenbild Abb. 33 zeigt am $\overline{2|}$ eine bis zum Wurzelspitzendrittel reichende beiderseitige Horizontalatrophie, also 3. Grades. Das Röntgenbild Abb. 32 zeigt aber an der distalen Fläche des $\overline{2|}$ keine Horizontalatrophie wie Abb. 33, sondern eine typische Vertikalatrophie 3. Grades. Eine gleiche Beobachtung machen wir an der Medialfläche von $\overline{|6}$, die auf Abb. 40 als Horizontal-, auf Abb. 41 als Vertikalatrophie erscheint. Ein ähnlicher, wenn auch nicht einen ganz so drastischen Unterschied ergibt der Vergleich der distalen Wurzelwand von $\underline{6|}$ in Abb. 31 u. 32. Auf diese Unterschiede ist noch zurückzukommen. Am $\underline{|2}$ und $\underline{|3}$ (Abb. 34) medial Vertikal- (Abb. 35) Horizontalatrophie 2. Grades mit fortschreitendem bis zur Wurzelspitze reichenden Auflösungszeichen des Knochens. Dieses Resultat ist hier ohne Zweifel auf die schädlich wirkende seitliche Hebelkraft zurückzuführen, die durch die Bißsenkung entstanden ist. Konnten an den $\underline{1|1}$ die Schneiden, wenn auch mit Beschädigung ihrer Substanz dem Angriff Stand halten, so versagten die $\overline{2|2}$ nach halber Abwehr. Der Versuch der Abwehr ist durch die beginnende Umwandlung der horizontalen in die schräge Schneide erwiesen.

Es wurde aller Wahrscheinlichkeit nach die Abwehr durch die Schneidefläche nach einer weiteren Verminderung der Kauflächen unterbrochen, und zwar infolge Extraktion usw. und der dadurch fortschreitenden Bißsenkung. Diese verlegte den Angriffspunkt von der Schneide auf die Innenfläche der Krone derart, daß der jetzt seitlich wirkende Druck stärker wurde als der Widerstand des Zahnes und damit auch seiner knöchernen Umgebung. Im einzelnen läßt sich natürlich noch viel mehr ausführen, so über das Entstehen der teils vertikalen und teils horizontalen Atrophie verschiedener Grade auch an den übrigen Zähnen. Diese Einzelbesprechung würde an dieser Stelle zu weit führen. Nur der 1. Backenzahn als „Schlüssel der Okklusion" soll noch mit seiner Umgebung näher betrachtet werden, $\overline{|6}$ Zahnhals innen 3, außen 2 mm freiliegend, Saum blaurot verdickt, kein Sekret, Lockerung 1. Grades. Mediale Wurzel (Abb. 41), Vertikal- (Abb. 40) Horizontalatrophie, distal Horizontalatrophie (Abb. 40) des Knochens mit Taschenvertiefung. Ein ähnliches Zahnfleischbild bietet $\underline{6|}$ (Abb. 31). Röntgenologisch liegt Abb. 31 eine Horizontal-, Abb. 32 Vertikalatrophie 3. Grades vor. Die Ursache Knochenschwund und Auflösung des Periodontiums infolge Überlastungserscheinung an $\frac{6|}{|6}$ durch seitlichen Hebeldruck. Die kreisförmige Aufhellung am $\overline{|6}$ zeigt die zirkuläre Ausbreitung des Prozesses, die schließlich zur Bildung einer kavernösen Bucht geführt hat. Trotz Vorhandenseins einer Knochenzahnfleischnische bestand keine Eiterung. Der $\overline{|6}$ leidet nach Abb. 41 an der medialen Wurzel an einer intraalveolären Vertikalatrophie nicht pyorrhoischer Form (Weski). Da an fast allen Zähnen sowohl paradentale Weichteile als auch der Knochen ziemlich gleichmäßig geschwunden sind, ausgenommen $\overline{|34}$, so könnte das Gesamtbild als eine Totalatrophie bezeichnet werden (Patientin ist 54 Jahre alt).

Für diese Auffassung spricht das fast zirkuläre Auftreten der Atrophie, ihr universeller Charakter und das Bestreben sich über den ganzen Alveolarfortsatz auszudehnen. Dagegen spricht der normal erscheinende Zahnfleischrand der lingualen Fläche der oberen Frontzähne und das Paradentium am $\overline{|34}$ (Abb. 40). Hier soll nur meine Auffassung dahin zum Ausdruck kommen, daß ursprünglich, d. h. bei Vorhandensein des physiologisch Bisses (Kopfbiß) sich eine senile Flächenatrophie entwickelte, die nach Eintreten des pathologischen Bisses an den Hauptbelastungsstellen von einer partiellen Tiefenatrophie abgelöst und schließlich durch sie verdrängt wurde. Das will bedeuten, daß beim physiologi-

schen graden Biß die Überlastung in der Achsenrichtung eine normale Atrophie, nämlich die senile verursachte, daß aber die Umwandlung in den pathologisch mesognathen Biß eine nunmehr in seitlicher Richtung erfolgende Druckhebelwirkung ausübte, die durch Tiefenatrophien zur Geltung kam. Die Tiefenatrophien sind also das pathologische Produkt des seitlichen Druckes der durch die Bißsenkung ausgelöst wurde. Letztere ist in diesem Falle als ätiologisches Moment, als Ursache der hier aufgetretenen Krankheitserscheinungen anzusehen, die unter dem Sammelnamen Alveolarpyorrhöe einherlaufen.

Wie kommt es nun, daß der linke obere und die unteren seitlichen Schneidezähne in ihrem Paradentium kaum angegriffen wurden, während das Paradentium aller übrigen Vorderzähne, besonders das der oberen seitlichen Schneide- und Eckzähne, z. T. der restlosen Vernichtung preisgegeben ist wie der rechte obere und linke untere Molar?

Unter Berücksichtigung der röntgenologischen Darstellung, des klinischen Befundes und der Funktion im Bereiche des Artikulationskomplexes gelange ich zu folgenden Ergebnissen: der in diesem Falle pathologische Biß, allmählich entstanden durch Verlust der Mahlzähne, war anfangs so schwach, daß er durch die Kompensationskurve überwunden wurde. In dem Augenblick aber, in dem die Kauflächen um ihre ursprüngliche Bißhöhe gebracht wurden, und das geschah nach Extraktion der Mahlzähne, wurde die Bißsenkung fortschreitend begünstigt durch die Füllungen und die Kauflächen des Brückenersatzes (Abb. 26), die sich der bereits vorhandenen Bißsenkung anpaßten und diese noch weiter durchführte. Die Folge machte sich zuerst an den beiden einzigen noch im Kontakt mit ihrem Antagonisten vorhandenen Mahlzähnen geltend. Sie entlasteten bei den Bewegungen des Unterkiefers die Vorderzähne, bis sie selbst der Überlastung zum Opfer fielen und mit einer schweren Atrophie belastet aus der Reihe der Vorkämpfer ausschieden. Vom gleichen Schicksal bedroht, sehen wir die oberen Schneide- und Eckzähne, die nach Ausschaltung der Molaren auf die Dauer nicht imstande sind, den bei der Seitwärtsverschiebung entstehenden Druck allein aufzufangen und deren Widerstand um so schneller gebrochen wird, als der Biß auf der Gegenseite mangels Molarenartikulation nicht kompensiert werden kann. Es war also bei der Übernahme der Behandlung die Situation derart, daß die Seitenzähne des Unterkiefers beim Vorwärtsbiß völlig außer Kontakt, bei der Seitwärtsdrehung nur mit dem Eckzahn in Kontakt standen. Die dadurch entstandene übermäßige Belastung bestimmter Frontzähne muß zur Lockerung und zum schließlichen Ausfall derselben führen. Dieser Zustand würde bald eintreten, nachdem eine solche Zerstörung, wie bereits vorher ausgeführt, im Paradentium stattgefunden hat, wenn nicht Maßnahmen getroffen werden, die einen Stillstand in der weiteren Vernichtung des Paradentiums verursachen. Auch hier bedeutet Stillstand Rückschritt, nämlich der Krankheitserscheinungen. Wir haben den gleichen Weg in umgekehrter Reihenfolge zurückzulegen, der zur Zerstörung des Paradentiums führte. Also Ersatz der fehlenden Molaren in der Art, daß beim Vorschieben des Unterkiefers die Vorderzähne entlastet werden durch die in Kontakt gelangenden Molaren. Ferner muß bei der Seitwärtsverschiebung der Druck derart verteilt sein, daß er gleichmäßig von den Eckzähnen und die im Höckerbiß aufeinandertreffenden Molaren aufgefangen wird. Für die Entlastung der Frontzähne gibt es zwei Wege.

1. Durch Verkürzung der Frontzähne, also unter Zugrundelegung der pathologischen Bißebene, die dadurch eine physiologische Bißebene wieder wird im Sinne der Karolyischen Schlittenartikulation.

2. Durch Bißhebung möglichst auf die von Natur gegebene physiologische Bißhöhe. Dies kann nur durch Aufbau der Kauflächen erfolgen.

Ich komme damit zu den technischen Ausführungsmöglichkeiten. Will man den pathologisch-mesognathen Biß zur Grundlage nehmen, dann muß er so umgestaltet werden, daß er die Funktion eines physiologischen Bisses erfüllt, d. h. die zu ersetzenden Molaren müssen beim Vorschieben des Unterkiefers derart in Kontakt kommen, daß die Frontzähne entlastet werden. Wir müssen also die für einen mesognathen Biß erforderliche Schrägstellung der Schneideflächen durchführen, d. h. die vom graden Biß herstammende horizontale Schneideplatte an den unteren Frontzähnen meißelförmig abschrägen. Dies muß vorsichtig Zahn für Zahn vorgenommen werden unter fortwährendem Vorschieben des Unterkiefers. Zugleich mit dieser Tätigkeit ist die Seitwärtsverschiebung vorzunehmen, natürlich muß zugleich der Ersatz der fehlenden Zähne stattfinden. Es ist bei der Seitwärtsverschiebung darauf zu achten, daß eine sachgemäße Druckverteilung stattfindet, und zwar in der Art, daß die Eckzähne und die im Höckerbiß aufeinander treffenden Molaren auf der Seite, auf welche der Kiefer hin verschoben wird, den Druck auffangen, wobei in diesem Falle auf Grund des Röntgenbefundes die Eckzähne schwächer als die Molaren belastet werden müssen. Zu gleicher Zeit muß der Biß auf der anderen Seite von den sich berührenden oberen palatinalen und unteren bukkalen Molaren-Höckern aufgefangen werden. Diese Methode ist unter dem Namen Schlittenartikulation bereits vor 25 Jahren von Karolyi im Zusammenhang mit seiner Überlastungstheorie eingeführt worden. In diesem Falle war eine Schlittenartikulation nur dann erfolgreich, wenn zugleich eine Verbindung der paradental schwer

geschädigten, beiden Molaren mit den um ihre natürlichen Kauflächen beraubten, mit kontaktlosen Füllungen versehenen Prämolaren stattfand, und zwar dergestalt, daß künstlich die Molaren-Kauflächen abgebaut wurden. Dadurch konnten aber die wichtigen 2. Molaren bei einer Brückengestaltung aus dynamischen Gründen keine Aufnahme finden, außerdem hätte ein gleichmäßiger Bißausgleich und Ausschaltung des schädlichen seitlichen Hebeldruckes ein derartiges Abschrägen der unteren Schneideflächen erfordert, daß eine Devitalisierung aller Schneidezähne hätte stattfinden müssen. Nicht zuletzt sprachen ästhetische Gründe gegen eine Kürzung der unteren Schneidezähne.

Ich sah daher von der Schlittenartikulation ab und nahm eine zwangmäßige Bißverschiebung vor. Diese erfolgte durch Bißerhöhung, d. h. Rückwandlung des vorhandenen pathologisch mesognathen in den physiologisch graden Biß. Um die Dehnungs- und Verlagerungsmöglichkeiten des Unterkiefers zu prüfen, erhielt die Patientin für einige Tage eine Aufbißschiene (Abb. 42).

Die bereits überschrittene Vortragszeit zwingt mich, die technische Ausführung nur kurz zu streifen. Meine Beschreibung stützt sich auf Salamons „Systematik der zahnärztlichen Brückenarbeiten".

Tafel V.

Das obere Brückenwerk bestand aus 2 fixen Brücken 6—4 | und | 3—7 (Abb. 45—48 u. 50) und einer bedingt abnehmbaren Bügelbrücke 8—6 | 6—8 (Abb. 43, 44 u. 49): 5 4 | und | 3 4 5 bilden die Hauptanker der zwei fixen Brücken, die mit Gewinden versehenen Grundkronen 6 | 6 und die glatte Grundkrone | 7 sind die sekundären Nebenanker der fixen Brücke. Darüber greifen die Teleskopkronen 6 | 6 7 als primäre Nebenanker der bedingt abnehmbaren Bügelbrücke 8—6 / 6—8. Die rechte obere fixe Brücke ist eine dreispannige gemischte verankerte Endpfeilerbrücke mit zwei Hauptankern 5 4 | und einem sekundären Nebenanker 6 |. Die linke obere Brücke (fix) ist eine fünfspannige gemischt verankerte Endpfeilerbrücke mit drei Hauptankern | 3 4 5, einem sekundären Nebenanker und einem eingliedrigen offenen Hängebrückenglied | 6. Die Ersatzzähne 8 | 7 8 befinden sich auf je einer Sattelbrücke, deren vordere Pfeiler die Teleskopkronen 6 | 6 7 bilden. Die rückwärtigen Enden beider Sattelbrücken finden ihre Stütze in einem beide Sattelbrücken verbindenden Bügel, der sowohl einen Pfeilerersatz darstellt, als auch zur gegenseitigen Entlastung dient. Die primären Nebenanker der abnehmbaren Bügelbrücke 8—6 | 6—8 bilden die Teleskopkronen 6 | 6 7 die, durch Aufschieben über die als sekundäre Nebenanker wirkenden Grundkronen 6 | 6 7 der fixen Brücken eine starre Verbindung zwischen den beiden fixen Brücken und der abnehmbaren Freiend-Bügelbrücke hervorruft.

Keineswegs dienen aber die Schrauben zur Unterstützung dieser starren Verbindung. Sie können also nicht als tertiäre Anker angesprochen werden; sie haben nur die Aufgabe, die Freiend-Bügelbrücke bedingt abnehmbar zu gestalten, d. h. durch die Vorkehrungen des Abschraubens bei besonderen Anlässen, wie Entzündung des Gaumens usw. Ohne Schrauben wäre die Bügelbrücke bedingungslos, d. h. jederzeit abnehmbar, also das Bild, das wir neuerdings mit gestützter Prothese bezeichnen. — Hier sei kurz eingeflochten, daß Gaumenbügelarbeiten stets abnehmbar gestaltet werden müssen. Gleichgültig, ob die Schraube die Aufgabe des tertiären Nebenankers versieht oder ohne jede Ankereigenschaft nur dazu dient, das Abnehmen der Brücke bedingt zu gestalten, auf alle Fälle müssen, die Brückenkörper, in denen die Schraubengewinde nebst Schrauben eingelassen sind dergestalt konstruiert sein (Abb. 53), daß Druck und Zug gleichmäßig aufgenommen werden, damit alle Reibungen und Widerstände in den einzelnen Gewindeteilen und die daraus entstehende nachteilige Beanspruchung vermieden werden. (Der abgebildete für diese Arbeiten konstruierte Schraubenzieher (Abb. 54) vereinfacht das Einsetzen und Entfernen der Schrauben.)

Die Grundkrone der dreiteiligen fixen Brücke 6 | und der Brückenkörper | 6 der fixen fünfteiligen Brücke enthalten Schraubengewinde, desgl. die entsprechenden Teleskopkronen 6 | 6 der abnehmbaren Bügelbrücke. 8—6 | 6—8, | 7 geht als primärer Nebenanker der abnehmbaren Brücke über den sekundären Nebenanker | 7 der fixen Brücke | 3—7 (Abb. 51 und 64).

Tafel VI.

Um über die zusammengesetzten Brückenarbeiten für den Unterkiefer (Abb. 58—63), bei denen das Prinzip der Feder und des bedingungslos abnehmbaren Brückenbügels durchgeführt wurde (im Oberkiefer das Prinzip der Schraube und des bedingt abnehmbaren Brückenbügels) zu berichten, reicht die Vortragszeit nicht aus. Auch ist noch manches über die Konstruktion, über die Materialien für die Brückenkörper, über die Präparation und die mit ihr Hand in Hand gehende Behandlung der Zähne und des Paradentiums aus-

zuführen. Auch die mit der Rekonstruktion des Gebisses zusammenhängende wesentliche Beeinflussung der Gesichtsmuskulatur, die bis in die Stirnfalten von mir nachgewiesen ist, die unmittelbar nach Einsetzen der Arbeiten eintretenden bedeutenden Veränderungen besonders in der Form von Nase, Lippe, Kinn (Abb. 65 u. 66) sollen in folgenden Arbeiten besprochen werden.

Meine Auffassung über die Beziehungen der sogenannten Alveolarpyorrhöe zum Kaudruck- und Artikulationsproblem brachte ich 1921 auf der Zentralvereinstagung zu Breslau in folgenden Sätzen zum Ausdruck:

„1. Rechtzeitiger Bißausgleich bei schädlicher Bißüberlastung zur Vermeidung der sonst unvermeidlichen Lockerung der schädlich überlasteten Zähne mit all ihren Folgeerscheinungen.

2. Bei bereits vorhandener Lockerung der Zähne und Zahnfleischerkrankungen zuerst Feststellung, ob und welche schädliche Bißüberlastungen vorliegen. Radikale Zahnfach- und Zahnfleischbehandlungen, ausgenommen Zahnsteinentfernung erst dann nach erfolgter Beseitigung der schädlichen Bißüberlastung vornehmen, wenn keine Besserung im Paradentium nach erfolgter Bißregulierung eingetreten ist. Ein gleiches Abwarten gilt für die beabsichtigte Befestigung gelockerter Zähne im ersten Stadium der Lockerung.

3. Bißausgleich bzw. Bißerhöhung muß unter einheitlichen Gesichtspunkten erfolgen: Egalisierung und Nivellierung des gesamten Gebisses, soweit es möglich ist.

Diese Maßnahmen sind für jeden einzelnen Fall auf verschiedenen Wegen durchführbar."

Eingehendes Studium und Anwendung anderer Behandlungsmethoden der Paradentosen, jahrelange kritische Beobachtungen an Erfolgen und Mißerfolgen, ständige weitere Erfahrungen auf diesem Gebiete der Zahnheilkunde haben mir in 10 Jahren keinen Anlaß gegeben, diese Forderungen nach irgendeiner Richtung hin einzuschränken oder zu erweitern.

Rumpel: Ich bedauere lebhaft, daß aus Mangel an Zeit Herr Haber seine sehr interessanten und für die tägliche Praxis außerordentlich wichtigen Ausführungen nicht zu Ende bringen konnte. Herr Haber faßt ebenso, wie ich bereits im Jahre 1911 und 1914 auf der Tagung des Zentralvereins getan habe, das Gebiß als Organ auf und führt seine Erkrankung auf Störung seiner Funktion zurück. Er sucht durch Wiederherstellung dieser Funktion, d. h. durch die Umwandlung der pathologischen Funktion in eine physiologische Funktion wirksam einzugreifen. Es gereicht mir zur Genugtuung, daß er hierzu sich derselben Mittel bedient, wie ich sie bereits vor Jahren angegeben habe. Diese Mittel sind Wiederherstellung der Okklusionsebene, durch Verkürzung oder Verlängerung von Zähnen, allgemeine Bißerhöhung und Versteifungen der einzelnen Zähne.

Fehr: In dem allerdings aus Zeitmangel nicht vollständig gehaltenem Vortrag wurde im wesentlichen nur von den sagittalen Bewegungen und ihrem evtl. schädlichen Einfluß gesprochen. Die transversalen Bewegungen, die eigentlichen Kaubewegungen, müssen meines Erachtens noch viel mehr berücksichtigt werden, da hier der Kaudruck ein viel größerer ist. Dies ist durch Kaufläehengestaltung in bestimmter Weise möglich.

Haber (Schlußwort): Zu der Kritik des Kollegen Rumpel erübrigen sich alle Bemerkungen meinerseits. Er ist der erste Vorkämpfer auf dem von mir behandelten Gebiete gewesen. Seine wissenschaftliche Stellung ist unbestritten; um so wertvoller erscheint mir seine uneingeschränkte Anerkennung meiner Arbeit."

Buchbesprechungen und Einzelreferate.

Konservierende Zahnheilkunde.

Lubetzki: Pulpektomie, Pulpotomie, Amputation. (La Presse Dentaire 1924. H. 12.)
Unter dieser Überschrift eröffnet der Schriftleiter eine wissenschaftliche Umfrage, zu der als Erster Lubetzki das Wort ergreift.

Mikroskopie, Histologie, Bakteriologie, Radiographie und Asepsis haben uns in den letzten Jahren neue Wege für die Behandlung der infizierten Pulpa gewiesen. Am leichtesten ist die akute Infektion zu bekämpfen, da ihr keine Zeit bleibt zu einer unheilbaren Krankheit zu führen. Die latente Infektion ruft zwar an der Wurzelspitze selten schwere Affektionen hervor, kann aber doch zu erheblichen Beschwerden führen. Immer wieder taucht die Frage auf, welche Behandlungsmethode der infizierten Pulpa die sicherste ist. Man wendet heute deren drei an. 1. Die Exstirpation. 2. Die Amputation der Kronenpulpa. 3. Die Pulpotomie, bei der die Wurzelkanalnerven in einer gewissen Höhe amputiert werden.

Die völlige Exstirpation setzt stets weite Kanäle voraus, wenn man Erfolg haben will; sie gibt aber keine Gewähr, ob alle Verästelungen der Pulpa tatsächlich entfernt worden sind. Die Kronenamputation ist ein Universalheilmittel, und es sollen keine Nachteile entstehen, wenn man die lebenden Nervenfäden zurückläßt. Auch die Pulpotomie, die besonders Tribeau und Martinier verteidigen, hat viele Anhänger gefunden. Aber bei keiner der drei Methoden ist wissenschaftlich nachgewiesen, daß sie den höchsten therapeutischen Wert besitzt; und gegen keinen haben sich bisher ernstliche Widersprüche erhoben. Die Anhänger der Pulpotomie verwenden zwar die arsenige Säure nicht mehr, seitdem man gefunden hat, daß bei ungenügender Tiefenwirkung die in den Kanälen belassenen Nervreste wieder Vitalität erlangen. Aber sie laufen Gefahr bei Überdeckung der Nervenreste diese zu infizieren.

Einig sind sich alle Parteien darin, daß die tiefgehende Karies mit pulpitischer Affektion wie eine chirurgische Operation behandelt werden muß. Also größte Asepsis.

Besteht dann eine Gefahr, wenn man mit sterilem Material arbeiten kann oder wenn die Nervenreste dauernd mit einem antiseptischen Medikament in Kontakt bleiben?

Und leben wir nicht bei der Totalexstirpation mit nachfolgender Ausfüllung der Kanäle mit steriler Paste dauernd in Sorge, eine mechanische Schädigung des Ligamentum (was meint Lubetzki hier? D. Ref.) hervorgerufen? Das sind Fragen, die nach Ansicht des Verfassers dringend der wissenschaftlichen Klärung bedürfen.

Solange dies nicht geschehen ist, kann man nicht entscheiden, welcher Methode der Vorzug zu geben ist.

[In Deutschland und Österreich sind wir wohl einen Schritt weiter. Die bei uns so oft ventilierte Frage hat doch gezeigt, daß alle 3 Methoden ein Recht auf Existenz haben und daß es nur darauf ankommt, in jedem Fall die geeignete Methode zu wählen. Wenn man sie alle drei beherrscht, wird diese Wahl nicht schwer sein. D. Ref.] R. Hesse (Döbeln.)

Pitsch: Verschluß von Zähnen im 3. und 4. Stadium in einer Sitzung. (La Presse Dentaire 1924. H. 6.)

Der Verfasser nimmt Bezug auf seine Veröffentlichungen in der Revue Odontologique vom April 1924, die mir leider nicht zur Verfügung steht. Dort hat er scheinbar eine Klasseneinteilung der „eröffneten Zähne" angegeben, von denen er hier die Behandlung der 3. und 4. Klasse näher beleuchtet.

1. Für Klasse 3 ist erforderlich: Lokale Anästhesie; Ausräumung nur der Pulpakammer unter Belassung der Wurzelmassen in ihren Kanälen. Einführen von Formolpaste in die Pulpakammer. Zementverschluß.
2. Für Klasse 4 ist erforderlich: Reinigen der Kanäle mit geeigneten Bohrern; Einführen von Formolpaste in die Pulpakammer unter Leerlassen der Kanäle; Verschluß mit Zement.

Alle Auswaschungen mit Alkohol, Chloroform, H_2O_2, Permanganat usw. sollen unterbleiben, da diese Flüssigkeiten in Verbindung mit der Formolpaste nur unerwartete Reaktionen hervorrufen können. Die auf beste erweiterten Kanäle und die Foramina hüllen sich mit einer Menge Formolgas, das die Zahngewebe völlig durchdringt und alle Keime rasch und restlos vernichtet.

Bei Anwendung dieser Methode zieht Pitsch die Gatesbohrer den Bintelrockbohrern vor, weil erstere beim Zurückziehen allé putriden Stoffe sofort herausbefördern und weil sie bruchsicherer sind. Hierzu kommt, daß man mit dem Gatesbohrer äußerst selten einen falschen Weg bohrt. Alle aus 2 Teilen bestehenden Kanalbohrer (Schaft und schneidender Teil),

die zumeist deutschen Ursprungs sein sollen, verwirft der Verfasser grundsätzlich. Kommt es doch einmal zum Bohrerbruch und ist das Bruchstück nicht zu entfernen, so findet das Formolgas immer noch seinen Weg zwischen der Zahnwand und dem Bruchstück, um dieses unschädlich zu machen und an der Wurzelspitze aktiv zu wirken. Am sichersten geht man, wenn man den Kanal vor dem Aufbohren mit Formollösung vollpumpt.

Seit 31 Jahren arbeitet Pitsch nach dieser Methode, angeblich mit dem besten Erfolge, so daß er sie aufs wärmste empfiehlt. R. Hesse (Döbeln).

Rouillon u. Baudouin: Die Zahnkaries beim Neolithiker von Endec. (La Presse Dentaire 1924. H. 8.)

An diesen prähistorischen Schädeln hat man einen Prozentsatz von etwa 3% Karies festgestellt, so daß man sagen kann, daß in diesen Zeiten die Karies noch eine seltene Erkrankung war. Sie befiel in der Hauptsache die Molaren, trat mit Vorliebe am Zahnfeld auf bei alten Individuen, nie bei Kindern. Allmählich schritt sie weiter vor, beginnend mit einer Art traumatischer Adamantinitis, ergriff dann das Dentin und endlich die Pulpa. Niemals aber hat man beim weiteren Verlauf der Erkrankung eine Osteomyelitis der Kiefer beobachtet. Die Ursache dieser Halskaries ist zweifellos im Auftreten von Gärungsvorgängen an den bukkalen Zahnpartien nach einer traumatischen Erosion zu suchen, wie man sie heute noch in Fällen mangelhafter Ernährung, bei schlechter Mundpflege und bei Verdauungsstörungen finden kann. Andere Kariesformen wurden an Neolithikern nicht beobachtet.

Die Verfasser kommen zu dem Ergebnis, daß also auch bei den Neolithikern schon Karies auftrat, wenn auch in sehr geringem Umfang, daß sie aber ausschließlich den Zahnhals ergriff und die labialen oder bukkalen Zahnflächen verschonte.

Hiermit wollen sie den Beweis erbringen, daß die Grundursachen der Karies ein interdentales Trauma mit Schmelzverletzung war, das dann die Infektion von Schmelz oder Dentin zur Folge hatte. R. Hesse (Döbeln.)

Klinische Zahnheilkunde.

Fargin-Fayolle: Die Zahnkaries. Streitfrage — Tatsachen — Vermutungen. (La Revue de Stomatol. 1924. Nr. 11.)

I. Streitfragen. Anatomisch sehen, physiologisch überlegen, klinisch beobachten, das sind die Grundbedingungen für jeden Fortschritt in der Forschung der Pathologie der Zähne. Über die Anatomie, Histologie und Histogenese der Zähne sind wir noch in vieler Hinsicht im Unklaren. Prenant und Retterer betonen immer wieder die technischen Schwierigkeiten der histologischen Zahnforschung. Unsere physiologischen Kenntnisse der Zähne entbehren noch der soliden Grundlagen bezüglich der Ernährung des Dentines, der Kalzifikation, der Entkalkung und anderer Vorgänge. Fargin-Fayolle führt folgende Streitfragen über die Entstehung der Karies an, die der Klärung bedürfen:

1. Entstehen Veränderungen durch die chemische Zusammensetzung des Zahnes?
2. Ist die Karies ein einzelner Affekt, die Ursache einer Krankheit, oder kennzeichnen wir unter diesem Ausdruck Affektionen, die tatsächlich stark voneinander abweichen?
3. Welches ist die allgemeine Ätiologie dieser einen oder dieser verschiedenen Affektionen?
4. Gibt es eine Allgemeinbehandlung der Karies und eine spezielle, prophylaktische?

II. Tatsachen. In diesem Kapitel spricht der Verf. über dentale Erosionen, über die ungleichmäßige Verteilung der Karies an den Zähnen, über die relative Immunität gewisser Zahnpartien. Ferner erinnert er an die Einflüsse bei Fehlen der Vitamine und an die Wichtigkeit der endokrinen Drüsen und an die Rolle, die die Konstitutionskrankheiten spielen (Typhus, Tuberkulose usw.).

III. Vermutungen. Um im Studium der Karies vorwärts zu kommen, muß man beobachten und experimentieren, und hierfür braucht man immer neue Hypothesen. In der Physiologie muß die Hypothese der Mineralisation der Zähne einer strengen Nachprüfung unterzogen werden. Ebenso wichtig sind die diesbezüglichen Maßnahmen in der Anatomie und Histologie der Zähne. Nebenher müssen die Polyarthritiden, die keilförmigen Defekte und Erosionen eingehend kontrolliert werden. Fargin-Fayolle schlägt vor, zu allererst das Problem der Modifikation und Zusammensetzung der dentalen Minerale zu lösen, wobei die Frage der Entkalkung und Wiederverkalkung mit zu beantworten wäre.

An diese Ausführungen, die auf dem Congrès Annuel de Stomatologie im Oktober 1924 gemacht wurden, schließt sich eine sehr ergiebige und angeregte Aussprache, auf deren Wiedergabe im Referat verzichtet werden muß. R. Hesse (Döbeln).

Kotányi: Histologische Befunde an retinierten Zähnen. (Zeitschr. f. Stomatol. 1924. H. 11.)

Die vorliegende Arbeit behandelt ein Gebiet, auf dem bereits die namhaftesten Forscher gearbeitet haben, ein Gebiet, das auch wiederholt zum Thema sehr interessanter Dissertationen gewählt wurde. Die Arbeit selbst ist wissenschaftlich so exakt aufgebaut, als man

es sich nur wünschen kann. Umfaßt doch das Literaturverzeichnis allein nicht weniger als 3 engbedruckte Seiten. Hierzu kommen noch eine Anzahl vorzüglicher Photographien histologischer Schnitte. Der Umfang einer solchen Arbeit erschwert aber ein wirklich eingehendes Referat bei dem beschränkten Raum so außerordentlich, daß ich mich begnügen möchte, nur das Inhaltsverzeichnis wiederzugeben, um dem Vorwurf zu entgehen, ein lückenhaftes Referat gegeben zu haben. Denjenigen Kollegen, die sich eingehender mit dieser interessanten Arbeit beschäftigen wollen, bleibt ja doch nichts anderes übrig, als die Originalarbeit selbst zu lesen:

A. Einleitung.
B. Histologische Befunde.
   I. Retinierter rechter oberer Eckzahn.
   II. Retinierter linker oberer Eckzahn.
   III. Retinierter oberer Weisheitszahn mit Zementauflagerung.
   IV. Retinierter oberer Weisheitszahn mit Resorption.
C. Begriff der Retention.
D. Ursache der Retention.
E. Retention der Milchzähne.
F. Retention mehrerer Zähne.
G. Vorgänge an retinierten Zähnen.
   a) Klinik.
      1. Allgemeine und lokale Krankheiten und retinierte Zähne. — Neuralgie.
      2. Tumoren.
      3. Zystenbildung.
      4. Odontome.
      5. Prothese und retinierter Zahn.
   b) Pathologische Anatomie.
      1. Zementauflagerung am Schmelz retinierter Zähne.
      2. Resorption an retinierten Zähnen.
      3. Entzündung.
      4. Kariesbefunde an retinierten Zähnen.

R. Hesse (Döbeln).

Kieffer: Bieten uns physikalische, insbesondere thermische Einflüsse die Möglichkeit, die Sensibilität des Dentins auszuschalten? (Zeitschr. f. Stomatol. 1924. H. 11.)

In einem historischen Überblick erwähnt der Verf. zunächst die ersten Versuche der Lokalanästhesie mittels thermischer Einflüsse in der Mitte des 16. Jahrhunderts, die Lokalanästhesie mittels gasförmiger Elemente seit 1772 und den ersten Versuch der Schmerzlinderung durch progressive Temperaturveränderungen im Jahre 1848 von J. Arnott. Dieses Verfahren ist insofern wichtig, als Arnott der Erste war, der hierbei systematisch vorging, indem er die Temperatur progressiv erniedrigte. Ferner erwähnt er dabei, daß man durch sein Verfahren zahnärztliche Operationen schmerzlos gestalten könne.

Im allgemeinen weiß man, daß bei einer Abkühlung auf $+ 5^0$ die Empfindlichkeit der Nerven herabgesetzt wird und daß bei Abkühlung auf 0^0 die Leitungsfähigkeit der Nerven aufhört, daß sie aber sofort nach Aufhören der Abkühlung wieder zurückkehrt. Praktisch verwertbar wird die Lokalanästhesie bei einer Temperatur von mindestens $- 5^0$. Diese Terminalanästhesie erlischt bei Aufhören der Kältewirkung in etwa 2 Minuten. Nach 20 Sekunden ist bei Temperatur von $- 9^0$ völlige Empfindungslosigkeit gegen Berühren mit einer Nadelspitze zu finden; nach 40 Sekunden bei $- 20^0$ unempfindlich gegen Stich in 1 mm Tiefe; bei 120 Sekunden und $- 30^0$ unempfindlich gegen Schnitte von 3 mm Tiefe. Diese letzte absolute Anästhesie dauerte nach Aufhören der Kältewirkung 6 Minuten und war relativ noch nach 24 Stunden zu spüren. Hieraus ergibt sich, daß die Empfindlichkeit eines Nerven wesentlich abnimmt, wenn er sich nicht bei Körpertemperatur befindet und daß die Leitungsmöglichkeit auf alle Reize bei einem derart vorbehandelten Nerven wesentlich geringer ist, als die eines Nerven in Körpertemperatur. Es ergibt sich hieraus weiter, daß erstens ein Nervelement im Vollbesitz seiner molekulären Funktionen einer gewissen Temperatur bedarf und zweitens, daß das Nervenelement, wenn es das Gleichgewicht verloren hat, völlig oder zum Teil sein Leitungsvermögen verliert. Mithin steht fest, daß Temperaturen, die wesentlich von der Körpertemperatur abweichen, imstande sind, das Leitungsvermögen eines Nerven herabzusetzen und schließlich aufzuheben. Trotzdem haben alle diese Feststellungen für die Unempfindlichmachung des Dentins keine praktische Vollwertigkeit. Kieffer schildert eine Anzahl Versuche Heinzmanns an Tieren und Menschen, aus den für uns folgende Feststellungen wichtig sind:

Ein Nerv ist außerstande, eine Temperaturerhohung oder -erniedrigung wahrzunehmen, wenn diese Veränderungen mit einer Langsamkeit vor sich gehen, bei der der Reizunterschied nicht mehr groß genug ist, um empfunden werden zu können. Temperaturen, die an und für sich schmerzhafte Empfindungen auslösen müßten, werden ohne jede Reaktion

ertragen, wenn ihnen in langsamem Fortschritt andere, für den Nerven angenehmere Temperaturen vorausgehen. Im Verlaufe seiner eigenen Experimente hat Kieffer, was die Dissoziation anlangt, gefunden, daß alle funktionellen Manifestationen eines Nerven nicht ohne weiteres zu gleicher Zeit in derselben Phase des betreffenden Temperatureinflusses zu verschwinden brauchen. Nun weiß man, daß verschiedene Arten der Empfindungsfähigkeit sich in ein und demselben Nerven sehr verschieden verhalten, eine Erscheinung, die man sich durch das Vorhandensein verschiedener Empfangsstationen und Leitungswege für die verschiedenen Reizquellen in ein und demselben Nervenorgan erklärt. Kieffer kommt auf Grund der bisherigen Forschung zu folgenden Schlußfolgerungen:

1. In Modifikationen der Temperatur haben wir ein Mittel, um die Schmerzempfindlichkeit des Dentins herabzusetzen.
2. Im Dentin kann man die Leitungsfähigkeit für direkte Schmerzempfindung herabsetzen, während die Leitungsfähigkeit für andere Reize erhalten bleibt.
3. In diesem Falle handelt es sich um eine Analgesie, nicht um Anästhesie.
4. Diese Erscheinungen sind eine Folge der Beeinflussung der Leitungsfähigkeit der betreffenden Nervenelemente.
5. Diese hinwiederum erklärt sich durch die Störung im physikalischen Gleichgewicht des Nervenelementes.

Es ist dem Verfasser gelungen, die Extraktion zu einem fast immer völlig schmerzlosen Eingriff zu gestalten. Die auf diesem Wege erreichbare Bekämpfung der Dentinsensibilität würde dazu beitragen, unseren bisherigen Behandlungsmethoden viel von ihrem bisherigen Schrecken zu nehmen. R. Hesse (Döbeln).

Cuit: Die gingivo-alveoläre Infektion und Neotreparsenan. (Revue Belge de Stomatologie 1924. H. 2.)

Der Verfasser übergeht die pathologischen und klinischen Erscheinungen der zahlreichen Infektionen des Zahnfleisches und stellt fest, daß die häufigste und schwerste Form die Alveolarpyorrhöe ist. Alle die zahlreichen Methoden, sei es auf chemischem oder mechanischem Wege haben nur zu Teilerfolgen geführt. Selbst die neueste Methode der Vakzinetherapie hat die auf sie gesetzten Hoffnungen nicht erfüllt.

Als Ehrlich sein Salvarsan erfand, gelang es erst die Spirochäten wirklich zu vernichten. Dieses Heilmittel haben dann viele Forscher bei Behandlung nekrotischer Vorgänge in der Mundhöhle verwendet, wobei es sich zeigte, daß man besonders gute Erfolge mit dem Neotreparsenan (914) erzielte. Man mischte dann beide Sera (606 und 914) zu einer Paste und erhielt dadurch die Möglichkeit, sie längere Zeit aufbewahren zu können. Man erhielt ein Produkt dessen therapeutische Aktivität sich noch nach 6 Monaten nachweisen ließ:

Neotreparsenan	8%,
H_2O_2	20%,
Resorzin	4%,
Glyzerin	68%.

Eine tägliche Behandlung des Zahnfleisches, wobei andere Behandlungsmethoden nebenherlaufen können, führte zu vollem Erfolge. Eine andere empfehlenswerte Zusammensetzung ist:

Neotreparsenan	1/2%
Resorzin	1/4%,
Gaiakol (Salz)	1%,
Glyzerin	10%,
Sapo	3%,
Carbonate de chaux (kohlensaurer Kalk),	30%,
Pottasche	15%,
Pulverisierte Miswurzel	50%.

R. Hesse (Döbeln).

Croês und Charlet: Zahnanomalien infolge Unterzahl. (Bericht vom Kongreß der französischen Vereinigung 1924 in Lüttich.) (La Presse Dentaire 1924. H. 11.)

Unter Zahnanomalien infolge Minderzahl versteht man das Fehlen eines oder mehrerer Zähne im Kieferbogen; also Verminderung der normalen Zahl. Aus mehreren Tabellen ist ersichtlich, daß die Unterzahl recht beträchtlich ist, und daß die kleinen Schneidezähne am häufigsten betroffen werden. Mangelhafte Entwicklung zeigen am meisten die Eckzähne. Die Ursachen des völligen Fehlens (also Fehlen des Zahnfollikels) der kleinen Schneidezähne sind noch nicht restlos geklärt; man sucht sie in hereditären Einflüssen, Kinderkrankheiten, Stomatitiden, Nekrosen u. a. m.

Die fehlerhaften Entwicklungen beruhen auf Anomalien der Richtung der Form und der Beschaffenheit des Zahnfollikels. Die Entwicklungshemmung kann durch ein Hindernis oder durch traumatische Einflüsse hervorgerufen werden und kommt im Bereiche der Eckzähne auch ohne sichtbare Ursachen vor. Die Folgen solcher Anomalien können eine

allgemeine Deformation der Kiefer sein, die auf das vegetative und psychische Leben der Kinder von großem Einfluß werden kann. Die wichtigste der so entstehenden Dysmorphose ist die Atresie der Kiefer, die eine Verkürzung des Zahnbogens nach sich zieht. Neben dieser schwersten Komplikation können noch andere Deformationen des Zahnbogens entstehen: Ektopie und Heterotopie; Rotation benachbarter Zähne um ihre Achse u. a. m. Die Behandlung beginnt mit der Röntgenaufnahme, um einen Behandlungsplan festzustellen. Hieran schließen sich vier Behandlungsmöglichkeiten: 1. Die prothetische. 2. Die orthodontisch-prothetische. 3. Die chirurgisch-prothetische. 4. Die chirurgisch-orthodontische. Über diese vier Arten der Behandlung wird in aller Kürze einiges berichtet. R. Hesse (Döbeln).

Watry: Fraktur des Unterkiefers. (Revue Belge de Stomatologie 1924. H. 2.)

Watry stellt einen 21jährigen Patienten vor, der bei einem Fußballspiel einen Zusammenstoß mit einem anderen Spieler erlitt, als beide den Ball mit dem Kopf weitergeben wollten. Der Stoß traf den Patienten dicht vor dem linken Unterkieferwinkel. Im Augenblick des Zusammenstoßes empfand der Betroffene nur die gewöhnlichen Symptome einer heftigen Kontusion. Am folgenden Tage aber versagte die Kaufähigkeit, ohne daß dabei erhebliche Schmerzen auftraten. Der Patient glaubte nur an eine einfache Erschütterung der Zähne und begab sich zu Watry in Behandlung. Nunmehr ergab sich, daß es sich um eine deutliche Fraktur im Bereiche des rechten Eckzahnes und 1. Prämolaren handelte. Die weitere Untersuchung überraschte insofern, als bei Prüfung der Beweglichkeit des großen Fragmentes eine 2. Bruchstelle im Bereiche des linken Weisheitszahnes gefunden wurde. Die Röntgenuntersuchung zeigte, daß der Weisheitszahn mit seiner Krone schief gegen die distale Wand des 2. Molaren geklemmt stand und so die Rolle eines Keiles spielte, der zu der hinteren Fraktur führte. Diese Eigentümlichkeit stellte Watry vor eine schwierige Entscheidung bezüglich der Therapie, denn zweifellos mußte die Anwesenheit des Zahnes in der Bruchlinie zu den schlimmsten entzündlichen Komplikationen führen. Die Extraktion war praktisch fast unausführbar und ließ schwere Schädigungen der Bruchstelle befürchten. Man erwartete also unter Anwendung größter Antisepsis und Asepsis zunächst ab und schritt erst zur Behandlung der rechten Fraktur nach der von Rubrecht angegebenen Methode. Erst dann ging man an die linke Fraktur heran. Die Behandlung gelang durch einen Fixationsapparat, wobei das große Fragment von selbst die Rolle einer Schiene übernahm. Als man den Apparat am 32. Tage entfernte, war die Konsolidierung der Fragmente vollständig eingetreten. R. Hesse (Döbeln).

Kleine Mitteilungen.

Zentral-Verein Deutscher Zahnärzte (E. V.).

Zur Aufnahme in den Z.V.D.Z. haben sich folgende Herren gemeldet: 1. Weber, Gerhard, Strehla (Elbe), Lindenstr. 264. 2. Kittel, Dr. Richard, Riesa (Elbe), Rosenstr. 10. 3. Schmücking, Dr. A., Helmstedt (Braunschweig), Johannesstr. 8. 4. Seer, Dr. med. u. med. dent., Neubrandenburg (Mecklenburg), Fridländerstr. 1. Weitere Meldungen bittet der Unterzeichnete baldmöglichst ihm zu übersenden.

Die diesjährige Versammlung des Z.V.D.Z. findet in Hannover vom 10. bis 13. Sept. statt. Vorträge und Demonstrationen bitte ich bis spätestens 15. Juli d. J. dem 1. Vorsitzenden Herrn Prof. Dr. Walkhoff-Würzburg, Zahnärztl. Universitäts-Institut anzumelden. Die Manuskripte derselben müssen bis spätestens 10. August d. J. an den 3. Schriftführer Dr. Fehr, Berlin W 35, Karlsbad 22 eingesandt werden.

Darmstadt, den 15. April 1925. C. Köhler, 1. Schriftführer.

Biber-Preisausschreiben 1925. Der Biber-Preis 1924 kam nicht zur Verteilung, da zur Preisbewerbung nur eine einzige Arbeit eingegangen war. Der Biber-Preis wird deshalb für 1925 erneut ausgeschrieben, und zwar in Friedenshöhe von 1000 Mk. Die Arbeit muß ein zahnärztliches oder zahntechnisches Gebiet behandeln, sie darf auch neue Apparate und Erfindungen zum Gegenstand haben, darf aber bisher nicht veröffentlicht sein. Die Arbeit soll mindestens einen Umfang von vier in Schreibmaschinenschrift geschriebenen Folioseiten haben, sie muß das geistige Eigentum des sich Bewerbenden sein und muß eine diesbezügliche Erklärung enthalten. Um den Preis können sich nur in Deutschland approbierte Zahnärzte bewerben. Als Endtermin für die Einreichung wird der 1. Oktober 1925 festgesetzt. Die Preisarbeit, in Maschinenschrift mit Kennwort versehen, ist unter Beifügung des Namens des Autors in versiegeltem Kuvert dem Vorsitzenden der Kommission: Herrn Professor Dr. Adloff, Königsberg i. Pr., Steindamm 3, einzureichen.

Im Auftrage der Biber-Preiskommission:
der Schriftführer Zahnarzt Willy Kirchner, Königsberg i. Pr., Weißgerber Straße 23, I.

Für die Schriftleitung verantwortlich: Dr. A. Rohrer in Hamburg.
Verlag von Julius Springer in Berlin W. — Druck der Univ.-Druckerei H. Stürtz A.G., Würzburg.

Verhandlungen der 61. Versammlung des Zentral-Vereins Deutscher Zahnärzte.

7. bis 9. September 1924 in München.

Weber (Köln): **Ein Beitrag zur Histologie der amputierten Pulpa.**

Durch die Arbeiten von O. Müller, Lutz, S. Meyer, Grove, Davis, Stitzel u. a. wissen wir, daß an Zähnen mit partiell entzündeter Pulpa nach Kauterisation und Amputation bzw. Exstirpation des Kanalinhalts am Foramen



Abb. 1. Obturation des Kanales durch sekundäres Zement.

apicale eine Heilung eintritt, deren Vorgänge mit denen der Wundheilung im allgemeinen und denen des An- und Abbaues im besonderen übereinstimmen. Diese Vorgänge werden von den Autoren im großen und ganzen ziemlich gleichlautend beschrieben.

Grove fand fibröse Umwandlung des Pulparestes mit starker sekundärer Zementbildung.

Davis beschreibt entweder vollständigen Verschluß durch osteoides Gewebe oder Lebendbleiben des Pulpastumpfes, stark eingeengt durch das osteoide Gewebe. In seinen Fällen soll das letztere von der metaplasierten Pulpa herrühren, kann also nichts anderes als sekundäres Zement sein.

S. Meyers histologische Resultate zeigen, daß die mumifizierte Pulpa nicht Anlaß zur Sequesterbildung und zur chronisch entzündlichen Reizung gibt, sondern „eine Heilung mit bindegewebiger Narbe" hervorruft. Zudem ist durchweg eine Bildung von sekundärem Zement im Wurzelkanal aufgetreten; dazu kommt es durch Granulationsgewebe, das durch das Foramen apicale einwandert und sich zu zementbildendem Bindegewebe umwandelt. Die mumi-

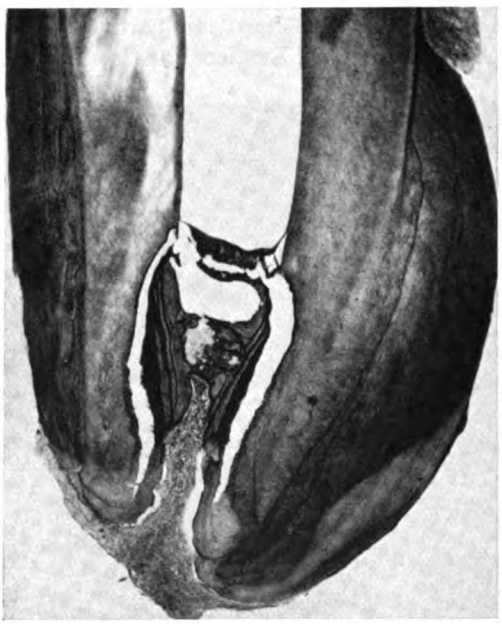

Abb. 2. Foramen apicale mit Zementablagerung und einer sich mit Kalk inkrustierenden nekrotischen Zone.

fizierten Pulpen bleiben in den Kanälen als nekrotische, imprägnierte und in ihrer Struktur fixierte Pröpfe ohne Schrumpfungserscheinungen bestehen.

Zu den gleichen Ergebnissen kommen O. Müller und Stitzel. Die genannten Autoren fassen die sich abspielenden Prozesse als Reaktionen auf den Reiz der abgestorbenen Pulpa auf. O. Müller glaubt, die Zementbildung dauere solange an, bis der ganze Kanal mit sekundärem Zement ausgefüllt sei.

Daß es dazu auch wirklich kommen kann, zeigt eine Beobachtung, die wir vor kurzer Zeit machen konnten. Die Abbildung 1 stammt von einem unteren Molaren, dessen Wurzelkanäle nach der Extraktion für die feinste Millernadel nicht durchgängig waren. Vom mesialen Kanal ist mikroskopisch nichts zu entdecken. Das ganze Lumen ist ausgefüllt mit sekundärem Zement, besonders an der Begrenzungslinie mit dem Dentin kann man deutlich Zementkörperchen nachweisen. Auf einigen Schnitten sieht man, wie das äußere Zement sich

am früheren Foramen apicale nach innen fortsetzt und den Kanal ganz massiv bis zur Kronenpulpa ausgefüllt hat. Die Begrenzungslinie nach dem Dentin zu im Inneren des Kanals ist guirlandenförmig und zeigt, daß eine Resorption der Kanalwandung an diesen Stellen stattgefunden hat. Der distale Kanal zeigt annähernd dasselbe Bild. Auch hier ist der größte Teil des Kanals mit sekundärem Zement ausgefüllt. Der auf einigen Schnitten noch sichtbare Rest von Weichgewebe zeigt keine Ähnlichkeit mit dem histologischen Bild

Abb. 3. Ein Teil der Abb. 2 bei stärkerer Vergrößerung.

der Pulpa, sondern besteht aus allerdings den Farbstoff nur schwach annehmendem Bindegewebe.

Da wir von vornherein der Ansicht zuneigten, daß die Art und Weise, wie in den Pulpastümpfen die Reaktion auf das Trauma der Amputation verläuft, sicher weitgehend mit von der Natur des verwandten Medikaments abhängt, so haben wir uns zur Aufgabe gesetzt, unser Material nach dieser Richtung zu bearbeiten.

Es ist da zunächst zu bemerken, daß wir in der Wohlfahrtszahnpflege seit 16 Jahren das von Baurmeister hergestellte Pulpinal zur Amputation der Pulpa verwenden. Die Zusammensetzung des Mittels wird allerdings vom Hersteller geheimgehalten.

Wir haben zur Klärung der oben gestellten Frage nun eine Anzahl Zähne, die wegen Vorbereitung des Mundes zum Zahnersatz entfernt werden mußten und klinisch keine Beschwerden gemacht hatten, entkalkt und nach den üblichen Methoden behandelt. Dabei bemerken wir, daß die Zähne in einem Zeitraum von 3—13 Jahren nach der Amputation noch funktioniert hatten.

Es ergab sich uns da folgendes Bild:

Die jüngsten Präparate zeigen, noch in allen Teilen das Bild der abgeätzten Pulpa, wie es allgemein bekannt ist; nur ist eine deutliche Vermehrung des

Abb. 4. Teil der Abb. 2. Granulationsgewebe im Kanal, sekund. Zement an der Kanalwand.

Bindegewebes zu konstatieren. Mit der Zeit verschwinden die Reste der zerfallenen Nervenfasern und die Blutextravasate. Das Bindegewebe beherrscht das Feld; es verteilt sich über den ganzen Kanal und ist verhältnismäßig kernarm, zeigt also nicht den Typus des Granulationsgewebes, wie es von den Autoren von den Bildern am Foramen apicale beschrieben wird.

In der Folge tritt in den peripheren, wandständigen Partien dieses Bindegewebes Kalk auf, der sich in den mit Hämatoxylin-Eosin gefärbten Präparaten durch seinen blauen Farbton kenntlich macht. Das Fehlen jeglicher Kennzeichen beweist, daß es sich nicht um sekundäres Zement handeln kann. Mit vorschrei-

tendem Alter wird der Kalksaum breiter. Bemerkt muß noch werden, daß der Kanalinhalt in diesen Stadien von einzelnen Gefäßen durchzogen wird.

Andere Präparate zeigen folgendes: In den kronenwärts gerichteten Abschnitten des Wurzelkanals befindet sich das oben beschriebene, von Kalk eingeengte Bindegewebe. Durch das Foramen apicale ist Granulationsgewebe eingewuchert und hat unter Resorption des Dentins, an den Kanalwandungen Zement abgelagert. Zwischen den beiden Gewebspartien findet sich ein autolytisch zerfallendes, daher keine Kernfärbung mehr zeigendes Gewebe, eine Nekrose, die in Verkalkung begriffen ist, wie aus den zahlreichen Kalkkugeln,

Abb. 5. Tangentialer Anschnitt der Kanalwand. Sekundärer Zement.

den färberischen Eigenschaften und der umgebenden Zone, die ebenfalls aus Kalk besteht, hervorgeht. Das an diese Verkalkungsschicht grenzende Granulationsgewebe hat aller Wahrscheinlichkeit nach keine resorbierende Wirkung, wenigstens fehlen Osteoklasten, und die Lagerung der Zellkerne spricht eher für Anbau als für Abbau.

Nach unseren Präparaten haben wir es also mit folgenden Vorgängen zu tun:

1. Bindegewebige Umwandlung der durch Arsen abgetöteten Pulpa und dystrophische Verkalkung dieses Bindegewebes.

2. Einwanderung von jungem Bindegewebe durch das Foramen apicale und Zementablagerung auf der Kanalwand.

3. Autolytischer Zerfall eines Teiles des Kanalinhaltes, was ebenfalls zur Kalkinkrustation führt.

Es entsteht die Frage, wie weit die einzelnen Vorgänge miteinander in Verbindung gebracht werden können.

Nach unseren Beobachtungen haben wir Recht zu der Annahme, daß der Wegfall der halben Sondierung und die chemischen Eigenschaften des Pulpinals, die sich allerdings unserer Kenntnis entziehen, nicht zur Nekrose auch des bindegewebigen Anteils der Pulpa führen; dieser bleibt am Leben, und verfällt später der dystrophischen Verkalkung. Dieser Prozeß ist allem Anschein nach das Primäre. Wenigstens können wir in der Mehrzahl unserer Präparate, die den Typus 1 darstellen, das Bindegewebe bis zum Foramen apicale verfolgen. Sekundäres Zement findet sich nicht, sondern immer nur der Kalkmantel. Ebenso fehlt eine Resorption des Dentins, wie sie bei aktivem, jungem Gewebe aus dem Periodontium wohl meist zu beobachten ist. Es kann also zu einem Verschluß des Kanals durch dystrophische Verkalkung des Bindegewebes kommen.

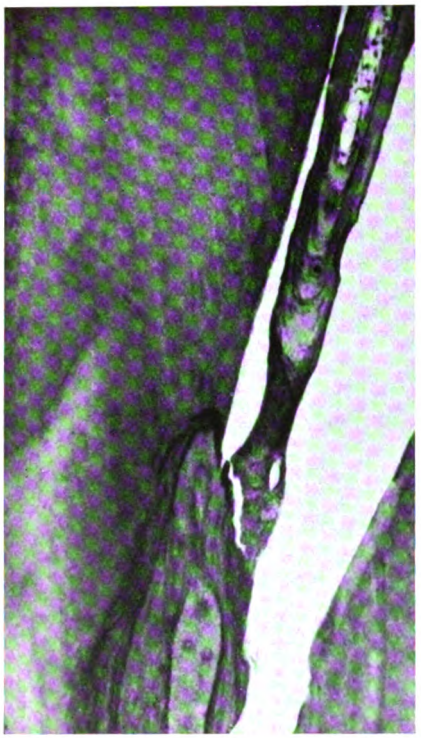

Abb. 6. Kanalabschnitt koronal von Abb. 5. Kalkablagerung in der Peripherie des Weichgewebes.

Abb. 7. Kanalinhalt, dystrophische Verkalkung an der Kanalwand.

Das schließt nicht aus, daß sich aus Ursachen, die wir nicht angeben können, auf die von uns sub 1 beschriebenen Vorgänge die von den Autoren beobachtete Zementablagerung durch Granulationsgewebe aufpfropft, wahrscheinlich nach vorhergehender Resorption des Kalkmantels. Die Abkapselung einer Nekrose durch Kalk und das Verhalten des apikal eingewanderten Granulationsgewebes zu ihr möchten wir lediglich als Episode bewerten, als eines der Bilder, unter denen die „Heilung" verlaufen kann, aber nicht verlaufen muß. In der Tat haben wir unter unseren Präparaten etwas Derartiges nicht wieder gesehen.

Zusammenfassend läßt sich also sagen:

1. Durch den Wegfall der halben Sondierung und durch die chemischen Eigenschaften des Pulpinals tritt nach der Amputation eine bindegewebige Umwandlung des Amputationsstumpfes ein.

2. In der Folge verfällt das Bindegewebe der dystrophischen Verkalkung, und zwar beginnt die Verkalkung an den Rändern.

3. Durch das Foramen apicale eindringendes Bindegewebe lagert nach Resorption des Dentins sekundäres Zement im Wurzelkanal ab. Auch dadurch wird eine Obturation des Kanals in die Wege geleitet. Es muß dahingestellt bleiben, ob der Vorgang dann des weiteren so verläuft, daß das junge Bindegewebe den abgelagerten Kalk resorbiert und Zement ablagert.

4. Der von den Autoren beobachtete, im Eingang beschriebene Weg des Zementanbaues ist also nicht die einzige Möglichkeit zur „Heilung der Amputationswunde". Unter bestimmten Bedingungen (Pulpinal!) kann der Kanal durch Kalk ausgefüllt werden.

Diskussion: Müller (Bern): Die Ergebnisse von Weber bestätigen die von mir bereits 1918 gemachten Feststellungen der Bildung von sekundärem Zement am Foramen apicale nach Pulpaamputation mit Triopaste. Die Ablagerung geht so lange, bis das Foramen apicale abgeschlossen ist. Weitere histologische Untersuchungen haben diese Befunde erhärtet, die von Lutz, Stitzel, Peter u. a. nachgeprüft wurden. Letztes Jahr (1923) schrieb ich in der Schweiz. Monatsschr. f. Zahnheilk. über die Heilungsvorgänge nach Exstirpation am Foramen apicale und habe nachgewiesen, daß auch nach Exstirpation sich durch Ablagerung von sekundärem Zement sich das Foramen reparatorisch abschließt, was als bester Abschluß zu betrachten ist. Eine solche natürliche Reparation ist anzustreben, und wissenschaftlich noch weiter zu erforschen.

Markuse: Die Fabrikation des künstlichen Porzellanzahnes.

Die geschichtliche Entwicklung des Zahnersatzes vom Altertum her, in dem zunächst ausgefallene Zähne durch Naturzähne Verstorbener, später durch Zähne, die aus Knochen oder Elfenbein geschnitzt und mit Haaren oder Draht an den Nachbarzähnen befestigt waren, ersetzt wurden, bis zu den Mineralzähnen Fonzis, darf ich wohl als bekannt voraussetzen. — Fonzi glückte als erstem im Jahre 1808 die Herstellung einzelner Zähne aus porzellanähnlicher Masse, während bis dahin nur ganze Gebisse aus Mineralmasse verfertigt waren. — Von einer Fabrikation künstlicher Zähne aus Porzellan kann man erst vom Jahre 1825 an sprechen — dem Jahre, in welchem der Grundstein zur ersten amerikanischen Zahnfabrik, der von S. S. White gelegt wurde. Interessant dürfte es immerhin sein, daß unter den ersten Pionieren, die Zähne aus Hartglas herstellten, die Deutschen: Soermann, der Maler Berlinger und der Keramiker Louis Beckers angetroffen werden. Das sonst technisch sehr aufstrebende Deutschland hatte diesem Industriezweig zunächst wenig Interesse entgegengebracht, so daß vornehmlich die Vereinigten Staaten von Nordamerika und England die Hauptthersteller von Kunstzähnen wurden. Wohl tauchten in Deutschland auch Zahnfabriken auf; jedoch erwiesen sich diese vor dem Kriege als wenig lebensfähig und erst die Umwälzung aller wirtschaftlichen Verhältnisse durch den Krieg hat auch in Deutschland die Zahnfabrikation heimisch gemacht.

Die Hauptrohstoffe der Kunstzahnmasse sind noch dieselben, wie zur Zeit der Erfindung durch Duchateau: Tonsubstanz, Feldspat und Quarz, also die gleichen Stoffe, aus denen auch unser Porzellan gewonnen wird. Lediglich die Mengenverhältnisse dieser drei Bestandteile und damit die physikalischen

Eigenschaften der Massen sind stark verschieden. Aus diesem Grunde dürfte auch der neuerdings in der Fachliteratur auftauchende Name „Mineralzahn" zweckmäßiger als der bisher übliche Ausdruck „Porzellanzahn" sein. Die physikalischen und chemischen Eigenschaften der drei Rohstoffe sowie ihre Herkunft sind kurz folgende:

Quarz ist eine wasserfreie Kieselsäure. Er bildet den wesentlichsten Bestandteil der meisten Mineralien und findet in seiner reinsten Form — dem Bergkristall — als Imitation des Diamanten für Bijouterie und Feinmechanik vielfache Verwendung.

Abb. 1.

Tonsubstanz und Feldspat sind Abbauprodukte feldspathaltiger Gesteine wie Granit und Porphyr. Sie bestehen beide aus im Molekül wechselnden Mengen von Tonerde und Kieselerde. Der Feldspat enthält außerdem noch Alkali, ein Umstand, der ihn als Flußmittel besonders geeignet macht.

An dieser Stelle sei eingeschaltet, daß die für die keramische Industrie besonders wichtige Tonerde zugleich die Muttersubstanz der farbenprächtigen Edelsteine — Rubin und Saphir — bildet, die neuerdings künstlich und in noch größerer Reinheit als die Naturprodukte hergestellt werden.

Die Aufgabe der drei Grundstoffe des Kunstzahnes ist folgende:

Die Tonsubstanz vermittelt die Bildsamkeit der Masse in die gewünschte Form. Quarz und Feldspat dienen als

Abb. 2.

Abb. 4.

Flußmittel und bewirken, daß der Schmelzpunkt der Tonsubstanz, der etwa bei 3000° C liegt, wesentlich heruntergesetzt wird.

Ich möchte Ihnen hier an Hand meines Materials demonstrieren, daß die mehr oder weniger dunkel gefärbten Rohstoffe durch Schmelzen weißliche Farbe erhalten — ein Zeichen, daß durch das Schmelzen eine chemische Umwandlung der Stoffe vor sich geht bzw. Stoffe organischen Ursprunges noch eingeschlossen waren und jetzt verbrannt sind.

Tonsubstanz, Quarz und Feldspat werden unter Heranziehung geeigneter Bindemittel zu einer plastischen Masse verarbeitet, aus der die Zähne geformt werden. Als Farbkörper werden dieser Masse zugesetzt: Die Oxyde von Eisen, Titan, Kobalt, Kupfer, Chrom, Mangan, Gold und andere färbende Elemente.

Ich will Ihnen nunmehr an einer Reihe von Bildern den eigentlichen Werdegang des Zahnes vor Augen führen:

Abb. 1 stellt eine Reihe Naturzähne dar. Dem Zahnfabrikanten ist nun die Aufgabe gestellt, diese Zähne in naturgetreuem Aussehen in gleicher Form und Größe zu erzeugen.

Es werden zunächst (Abb. 2) Modellzähne geschnitzt. Hierbei ist besonders Rücksicht zu nehmen auf die Schwindung der Porzellanmasse, aus der diese

Abb. 5.

Abb. 6.

Abb. 7.

Abb. 8.

gefertigt werden sollen. Der Schwindungskoeffizient der verschiedenen Porzellanmassen liegt zwischen 15 und 20.

Nachdem die Modellzähne geformt sind, werden nach diesen Gipsmatrizen geformt (Abb. 4) und diese dann in Bronzemetall gegossen (Abb. 5).

Um jetzt noch die letzten Feinheiten des Naturzahnes nachzuahmen, werden die Rohmatrizen von eigens hierzu geschulten Graveuren bearbeitet, bis der Modellzahn bis auf Bruchteile von Millimetern in die Matrize hineinpaßt und der fertige Kunstzahn alle äußerlichen Charakteristika des Naturzahnes besitzt, insonderheit alle Eigenschaften der Kontur und der Oberflächenmodellierung wiedergibt (Abb. 6).

Die so gewonnenen Matrizen werden je nach den verschiedenen Preßverfahren der einzelnen Fabriken technisch weiter durch Schieber, Stifte usw. vervoll-

kommnet und dann dem Betriebe übergeben. In diese Matrizen wird zunächst die vorhin beschriebene Zahnmasse hineingepreßt. Der gepreßte Zahn (Abb. 7) weist — wie Sie an dieser Abbildung sehen — noch Unebenheiten besonders an den Kanten auf. Diese Grate werden jetzt mit geeigneten Instrumenten beseitigt. Hierbei muß mit größter Vorsicht vorgegangen werden, da natürlich jedes „Verputzen" eine Deformierung des Zahnes mit sich bringen würde.

Abb. 9.

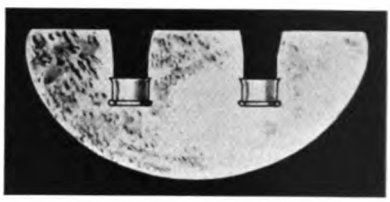

Abb. 10.

Dieser geputzte Formling, der sich noch sandig rauh anfaßt, wird jetzt in den Ofen hineingeschoben und bei einer Temperatur von 1400—1500° C gebrannt (Abb. 8).

Vorausschicken möchte ich noch, daß bei dem Pressen des Zahnes, je nachdem, ob dem Zahn ein Hütchen einverleibt oder in ihn ein massiver Stift hineingebrannt werden soll, die einzelnen Manipulationen sich ändern.



Abb. 11.



Abb. 12.

Sie sehen hier an dieser nächsten (Abb. 9) ein Hütchen, das aus Platinmetallen durch eine äußerst feine Maschine hergestellt wird. Dieses Hütchen, das geschlitzt ist, wird sich, ohne der Zahnmasse irgendwie zu schaden, ausdehnen und wieder zusammenziehen können. In dieses Hütchen wird späterhin in den gebrannten Zahn ein goldplatierter Stift hineingelötet, wie nächste Abb. 10 und Abb. 11 Ihnen zeigt.

Soll ein Stift in den Zahn direkt eingebrannt werden, so wird er in den Zahn mit eingeformt oder aber kann nach patentiertem Verfahren nur mit seiner angestauchten Kuppe in den Zahnkörper hineingebrannt werden (Abb. 12).

Sind die Zähne im Ofen genügend durchgebrannt, so sind sie vollständig fertig, d. h. sie kommen mit vollständiger Farbtönung bereits aus dem Ofen

heraus. Die Zähne werden jetzt noch sortiert, auf richtigen Stiftsitz und Druckfestigkeit mit geeigneten Apparaten geprüft, in Garnituren zusammengesteckt und verlassen die Fabrik.

Ich glaube, die allgemeine Ansicht auszusprechen, wenn ich sage, daß das Porzellan als solches unbedingt das gegebene Material ist zur Herstellung von künstlichen Zähnen. Denn kein anderes Material als dieses erfüllt die Grundforderungen, die man an einen Kunstzahn stellt, derart restlos.

Porzellan ist beliebig zu formen, fast beliebig in Farben zu nuancieren und durch seine Transparenz dem Naturzahn täuschend ähnlich.

es ist widerstandsfähig gegen alle Säuren außer Flußsäure und Alkalien,

es ist widerstandsfähig gegen jeden Temperaturwechsel und verhältnismäßig unempfindlich gegen mechanische Reize.

Weniger geklärt scheint mir die Frage zu sein, ob der Zahn mit Krampons den Idealzahn, der unbedingt zu erstreben ist, darstellt oder aber ob ein stiftloser Zahn — etwa in Form einer Facette oder eine Vollkrone, der gleichermaßen für Kautschuk und Metall zu verwenden wäre, anzustreben ist. — Entscheiden wir uns aber für den Kramponzahn, so glaube ich, daß bisher festgestellt ist, daß ein Zahn mit Edelmetallstiften der gegebenere ist. Abgesehen von dem annähernd gleichen Ausdehnungskoeffizienten des Platins und Porzellans galt bisher Platin durch seine chemischen Eigenschaften als der vollkommenste Krampon.

In neuerer Zeit ist es gelungen, dieses überaus teure Metall durch eine Platin-Palladium- und Goldlegierung zu ersetzen. Da diese Legierung im Gegensatz zu Gold — dessen Schmelzpunkt etwa bei 1040° C liegt und das aus diesem Grund und auch wegen seiner allzugroßen Weichheit für hochschmelzende Porzellanzähne als Krampon nicht in Betracht kommt — einen Schmelzpunkt von über 1500° C aufweist, gegen alle Säuren außer Flußsäure sowie gegen Elektrolyse aber gleich widerstandsfähig wie Platin ist, dürfte diese Stiftart nicht nur Laboratoriumsversuche aushalten, sondern auch allen Mundverhältnissen gegenüber durchaus widerstandsfähig sein. — Da es ferner neuerdings gelungen ist, in patentiertem Verfahren das Einbrennen der Stifte so zu bewerkstelligen, daß die Verschiedenheit des Ausdehnungskoeffizienten noch sehr viel weniger in die Wagschale fällt, dürften Stiftzähne mit Platingoldkrampons für Metallarbeiten als geeignet erscheinen. Gleichfalls dürfte das zuerst in Amerika angewendete Prinzip des Hütchenzahnes mit nachträglich eingelötetem, stark goldplatiertem Stift mit wenig oder gar nicht eisenhaltigem Nickelkern für Kautschukarbeiten zufriedenstellende Ergebnisse zeitigen.

Versuche, einen stiftlosen Zahn in schon oben angedeuteter Weise herzustellen, haben bisher leider zu keinem Ergebnis geführt. Gerade hier liegt ein lohnendes Feld auch Ihrer Mitarbeit und hiermit komme ich auf den wesentlichsten Punkt meines Vortrages: daß selbstverständlich keine Zahnfabrik der Mitarbeit der Fachwelt entraten kann. Aber nicht vereinzelte Wünsche sind hier das Ausschlaggebende. Nicht Erfahrungen, die auf das Verarbeiten nur weniger Zähne zurückgehen. Vielmehr müßten, um gedeihliche Resultate zu erreichen, nicht nur Laboratoriumsversuche stattfinden, die selbstverständlich schon in ausreichender Zahl die Fabrik selbst anstellt, sondern es müßten sich möglichst

viel Zahnärzte der kleinen Mühe unterziehen, eine Statistik aufzustellen, die etwa folgende Punkte berücksichtigen müßte:

Alter und Geschlecht der Zahnersatzträger.
Fehlende Zähne und dadurch verminderte Kautätigkeit.
Stellungsanomalien.
Zahnsteinansatz.
Entzündetes Zahnfleisch.
Nächtliches Knirschen.
Abnehmbarer oder festsitzender Ersatz.
Überlastung.
Verwendungsdauer des Kunstzahnes.

Fabrikat des Kunstzahnes und schließlich wahrscheinlicher Grund des Bruches. Bei dem Bruche des Zahnes ist festzustellen, ob der Bruch in vertikaler oder horizontaler Lage des Zahnes, ob er an den Stellen der Krampons erfolgt ist oder ob nur Ecken des Porzellans — ähnlich wie bei dem Absplittern des natürlichen Schmelzes — verloren gegangen sind.

Hierbei ist selbstverständlich zu berücksichtigen, ob Materialfehler vorliegen oder ob der Fehler anderwärts zu suchen ist, etwa durch falsche Artikulation oder ähnliche Ungenauigkeiten hervorgerufen ist.

Auch müßte schon vor Ablieferung des Ersatzstückes tunlichst festgestellt werden, ob durch Verpressen der Zähne, falsches Öffnen der Küvetten oder ähnliche Versehen im Laboratorium die Fehlerquelle eines späteren Bruches zu suchen ist.

Außer dieser Statistik wäre es noch unbedingt zu begrüßen, wenn die Williamsche Formentheorie, die bekanntlich als Nachfolgerin der Temperamentstheorie unzweifelhaft einen weiten Vorsprung in der Auswahl und Herstellung von Formen künstlicher Zähne darstellt, als letzte Forschung anerkannt bleibt, oder ob auch besonders von deutschen Forschern neue Bahnen zur Formengebung künstlicher Zähne beschritten werden.

Ich hoffe, Ihnen mit meinem Vortrage Anregungen gegeben zu haben, sich auch mit dem Problem des Kunstzahnes, besonders mit einer zweckentsprechenden Befestigungsart desselben und einer wissenschaftlich einwandfreien Formgebung zu beschäftigen.

Es sind dies Ziele, die durchaus würdig sind dem hohen Stand unserer Zahnheilkunde, deren Verwirklichung unbedingt fördernd auf die heimische Industrie wirken wird, die bemüht bleibt. ihren Anregungen zu folgen und zur Hebung der Zahnheilkunde beizutragen.

Diskussion: Öhrlein: Zu dem Vortrag nur eine Frage: Soweit mir bekannt, besteht das Negativ aus zwei Teilen, einem labialen und einem lingualen. In den letzteren werden Stifte u. dgl. eingefügt, die zur Verankerung des Zahnes dienen. Ich möchte fragen, ob das jetzt anders ist.

E. Wannenmacher (Tübingen): **Über Goldersatzmetalle.**

Obwohl die Frage der sog. Goldersatzmetalle nicht mehr so akut erscheinen mag, wie in der Kriegs- und unmittelbaren Nachkriegszeit, so ist es vielleicht aus verschiedenen Gründen doch angebracht, über Laboratoriumsversuche und praktische Beobachtungen einiger neuerer Goldersatzmetalle zu berichten.

Wie Pfaff darauf hingewiesen hat, ist der Name „Goldersatzmetall" nicht gerechtfertigt, da sämtliche in Frage kommenden Legierungen in Wirklichkeit das Gold nicht ersetzen können. Da sich aber der Name allgemein eingebürgert hat, so sei er für die folgenden Erörterungen beibehalten.

Allein der Umstand, daß immer wieder neue Legierungen zusammengestellt werden und in den Handel kommen, spricht dafür, daß bisher kein vollwertiger Goldersatz gefunden wurde, und doch muß das Bestreben fortgesetzt werden einen solchen zu suchen, da allein schon soziale Gründe es bedingen. Es sei nur darauf hingewiesen, daß es verhältnismäßig vielen unseren Patienten unmöglich ist, sich Zahnersatz in Gold herstellen zu lassen; und doch soll auch diesen eine vollwertige Arbeit geliefert werden.

Trotzdem von verschiedenen Seiten, es seien nur Schönbeck, Weikart und Friebe erwähnt, wiederholt auf die Unzulänglichkeit, ja Gefährlichkeit der Messinglegierungen im Munde hingewiesen wurde, finden gerade diese in der Farbe goldähnlichen Legierungen noch zu häufig Verwendung. Zum Teil mag dies auf die Zahlungsunfähigkeit der Patienten, zum Teil aber auch auf die vielversprechendsten Anpreisungen mancher herstellenden Firmen, die wissenschaftliche Untersuchungsergebnisse wenigstens für die Reklame benützen, zurückzuführen sein.

Im folgenden sei in Kürze über einige Untersuchungs- und Beobachtungsergebnisse aus dem Rahmen einer größeren Arbeit, die an anderer Stelle ausführlich veröffentlicht werden wird, berichtet.

Drei Messinglegierungen, nämlich Wiegold, Chrysit und Degussa wurden qualitativ und quantitativ untersucht und ergaben folgende Durchschnittsanalysen:

	Wiegold	Chrysit	Degussa
Kupfer	68,1%	63,16%	65,85%
Zink	31,3%	36,6%	34,0%
Blei	0,50%	0,24%	—
Eisen	Spuren	—	Spuren

Es handelt sich, wie soeben schon gesagt, um Messinglegierungen ähnlich denen, die uns unter dem Namen Randolf, Kosmos usw. schon lange bekannt sind. Besonders die Wiegoldlegierung wird von der herstellenden Firma mit den besten Qualitäten angepriesen. Die Legierung soll aus homogenen Mischkristallen (α-Kristallen) bestehen, ohne jede Beimengung freier Metalle sein und durch ihre hohe chemische und elektrolytische Widerstandskraft alle anderen Goldersatzmetalle übertreffen. Chrysit soll sich ohne Veränderung sogar mit Gold verbunden halten, vollkommen unschädlich sein, überhaupt solche Vorzüge besitzen, daß es von Gold nicht zu unterscheiden ist. Die Anzeige der Degussalegierung bewegt sich mehr in den Ausdrücken der Wahrscheinlichkeit, indem diese Legierung als dem Randolf ähnlich und absolut frei von Blei und Arsen bezeichnet wird, was nach der vorliegenden Analyse ohne weiteres bestätigt werden kann.

Die mikroskopische Untersuchung der Wiegoldlegierung läßt deutlich erkennen, daß sie nicht absolut homogen ist; besonders im Schliff mit Eisenchlorid geätzt werden freie Eisenteile sichtbar. Die Chrysitlegierung ist ebenfalls heterogen, während die Degussa-Edelbronze einen annähernd homogenen Eindruck macht, der jedoch durch freies Eisen teilweise gestört wird. Die

Korrosionsuntersuchungen wurden unter den bekannten Versuchsbedingungen in den verschiedensten Elektrolyten angestellt. Die Metalle wurden sowohl in Blechform unbearbeitet und bearbeitet und als Gußmetall untersucht. Der Kürze wegen kann ich nur über die markantesten Ergebnisse berichten. Die Legierungen in Form von unbearbeitetem Blech waren 31 Tage in einem Elektrolyten von 1% Milchsäure mit 0,05% Kochsalz bei 37° C. Der Augenschein der Metalle und Elektrolyten ergab folgendes Bild:

	Wiegold	Chrysit	Degussa
Metall	grünschwarze Anlauffarben	Anlauffarben	geringe Anlauffarben
Elektrolyt	stark grün	grün	weißlicher Niederschlag, sonst unverändert
Nachweis von Cu und Zn im Elektrolyten	Cu: +++ Zn: +++	Cu: ++ Zn: +++	Cu: — Zn: +++

Die Bestimmung der Gewichtsverluste im sauren Elektrolyten mit NaCl-Zusatz ergab folgende Resultate:

1. Wiegoldblech unbearbeitet 0,0047 g pro 1 qcm Oberfläche
2. Chrysitblech „ 0,0025 „ „ 1 „ „
3. Degussablech „ 0,0015 „ „ 1 „ „

Es sei nur erwähnt, daß die Untersuchungen von gehämmerten, gewalzten Blechen und Gußmetallen ganz ähnliche Resultate zeigten. Schon aus diesen Laboratoriumsversuchen ist man berechtigt zu schließen, daß Wiegold und Chrysit Messinglegierungen sind, die den allgemeinen Anforderungen bei weitem nicht genügen, sich besonders in bezug auf ihre Korrosion ungünstiger verhalten wie z. B. Randolf, während Degussa mit Randolf etwa auf die gleiche Stufe zu stellen ist, von dem Bleigehalt der beiden ersten Legierungen ganz abgesehen.

Es ist schwierig zwischen einzelnen Legierungen Resultatsvergleiche anzustellen, weil allein durch die verschiedene Konstitution der einzelnen Legierungen — von anderen Fehlerquellen ganz abgesehen — ein verschiedenes Verhalten bedingt ist. Da jedoch die Messinglegierungen in ihrer qualitativen und quantitativen Zusammensetzung ganz ähnlich sind, so seien die Fehlerquellen einmal unberücksichtigt, zumal es sehr interessant ist, die Korrosionsverluste nebeneinander zu stellen. (Die folgende Abbildung zeigt eine graphische Zusammenstellung der Durchschnittsuntersuchungsergebnisse von Wiegold, Chrysit und Degussa. Randolf und Kosmos wurden ebenfalls zum Vergleich mit einbezogen.)

Die Beobachtungen am Patienten rechtfertigen die Laboratoriumsuntersuchungen vollkommen. Es seien besonders die „Erfolge" mit Wiegold erwähnt. Diese Legierung wurde in mehreren Fällen für Kronenarbeiten versuchsweise verarbeitet, und es zeigte sich, daß sich das Metall, wie der Name sagt, „wie Gold" im Munde hielt, d. h. während der Beobachtungszeit etwa $^1/_2$ Jahr vollkommen blank blieb. Allein diese Wahrnehmung muß die Legierung verdächtig erscheinen lassen, da das blanke Aussehen auf eine starke Lösung hinweist. Die Patienten klagten fast ohne Ausnahme über unangenehmen Metallgeschmack. Das weitere Verhalten der Kronen konnte wegen Institutswechsel nicht weiter verfolgt werden; jedoch ist anzunehmen, daß ihr Schicksal bald besiegelt war. Ganz ähnlich, vielleicht in nicht in so starkem Maße, verhielt sich praktisch die Chrysitlegierung. Befolgt man noch den Rat der Hersteller, daß man Gold

mit diesen Legierungen kombiniert so wird nur eine potenzierte Korrosion die Folge sein.

Auf Grund dieser Untersuchungen ist man berechtigt, besonders Wiegold und Chrysit für Arbeiten im Munde zu verwerfen. Obwohl in dieser Beziehung die Meinungen sehr verschieden sind, ich weise nur auf die verschiedene Auffassung des Berliner und Wiener Gutachtens Messinglegierungen betreffend, die verschiedenen Ansichten Schönbecks und Fenchels hin — so muß man sich meines Erachtens auf Grund der starken Korrosion von Wiegold und Chrysit bei deren Verarbeitung bewußt sein, daß man im Munde des Patienten eine Legierung verwendet, die infolge ihrer Auflösung sich zum mindesten unangenehm bemerkbar machen kann. Lokale unerwünschte Erscheinungen wie Stomatitiden infolge von Kronen und Brücken aus Messinglegierungen werden häufig in der Literatur genannt. Eine allgemeine Intoxikation durch Kupfersalze liegt ab-

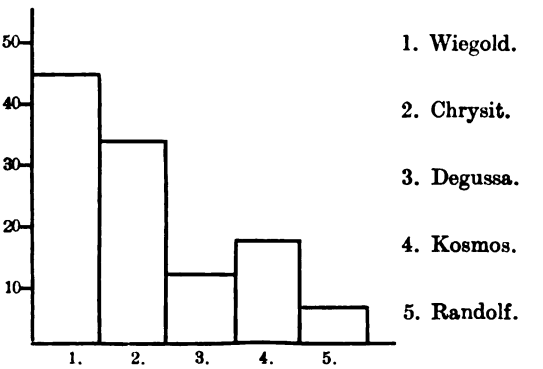

Abb. 1.

solut im Bereich der Möglichkeit. Daß durch Auflösung einer kupferreichen Legierung im Munde eine solche Schädigung möglich ist, dafür spricht der von Harnak beschriebene Krankheitsfall, der durch eine achtkarätige Goldbrücke bedingt war.

Es ist das Verdienst Schönbecks durch seine grundlegenden Untersuchungen die Minderwertigkeit der Messinglegierungen im allgemeinen festgestellt zu haben. Weiterhin war es ein begrüßenswerter Erfolg, daß an Stelle der minderwertigen Legierungen, etwas Besseres gesetzt wurde, nämlich die Checolegierung.

Nach den Angaben Pfaffs ist die Zusammensetzung des Checometalls folgende

Ag	87—89%
Sn	9—11%
Pt	0,75—1 %

Eine Nachprüfungsanalyse bestätigte diese mit folgenden Zahlen:

Ag	88,69%
Sn	10,13%
Pt	1,05%

Die Checolegierung ist auf Grund der Analysen als Edellegierung anzusprechen und kann keinesfalls schädlich sein, zumal sie als nahezu korrosionsfest zu bezeichnen ist. Eine dem Checo ganz ähnliche Legierung wird von der Gold-

und Silberscheideanstalt Frankfurt-Pforzheim hergestellt, die in ihrer Zusammensetzung prinzipiell nur dadurch abweicht, daß an Stelle der Zinn-Silberbasis eine Zink-Silbergrundlage gewählt ist. Die mikroskopische Untersuchung und Probe auf Korrosionsfestigkeit ergeben fast einwandfreie Resultate, darum sei an dieser Stelle nicht näher darauf eingegangen. Doch müssen einige praktische Nachteile erwähnt werden. Die Farbe stört manche Patienten, jedoch darf dies keine Kontraindikation darstellen. Die Verarbeitung der Legierung macht anfangs erhebliche Schwierigkeiten, z. B. Schmoren besonders des Bleches beim Löten. Hat man sich jedoch mit der Legierung eingearbeitet, so lassen sich derartige Mißerfolge meistens vermeiden. Am unangenehmsten ist wohl die Verfärbung, die sich in jedem Fall mehr oder weniger auch bei sorgfältigster Mundpflege bemerkbar macht. Es dürfte allgemein bekannt sein, daß die Verfärbung von Silberlegierungen auf die Einwirkung von H_2S zurückzuführen ist. Diejenigen Stellen, die der Zahnbürste zugänglich sind, können blank gehalten werden, während sonst überall die Verfärbung bald einsetzt. Deswegen ist an sichtbaren Stellen, die glücklicherweise auch meistens gut gereinigt werden können, für die Verwendung dieser Silberlegierung Vorsicht geboten. Außerdem stört der verhältnismäßig hohe Preis, der durch den Silber- und Platingehalt und die schwierige Herstellung gerechtfertigt sein mag. Dies wird auch mit der Hauptgrund sein, weswegen diesen Legierungen eine allgemeine Einführung nicht beschieden ist. Ist man jedoch gezwungen, Goldersatzmetalle zu verarbeiten, so kommen als beinahe einwandfreie Legierungen nur diese Silberkompositionen in Frage.

Bei der Untersuchung verschiedener Metallegierungen in bezug auf ihre Verwendbarkeit im Munde, wurde ich von Geheimrat Straub auf eine Aluminiumlegierung aufmerksam gemacht, die in ihren Eigenschaften die bisher verwendeten Aluminiumlegierungen und auch Reinaluminium übertrifft. Da ihre Verwendungsmöglichkeiten besonders zu Gußzwecken noch nicht genügend geprüft sind, möchte ich das Folgende mehr als theoretische Betrachtung aufgefaßt wissen.

Das Gießen von Reinaluminium, Magnalium und der Schröderschen Gußlegierung ist nicht leicht und häufig von Mißerfolgen begleitet. Gestanzte Platten ließen sich nur dann herstellen, wenn keine Klammern usw. angelötet werden mußten, da man bisher kein geeignetes Lötmittel für Aluminium und seine Legierungen kannte. Reinaluminium und Magnalium zeigen auch so starke Korrosionserscheinungen, daß solche Prothesen nach längerem Tragen oft siebartig durchlöchert sind. Diese starke Angreifbarkeit des Aluminiums wird auf die verschiedensten Ursachen zurückgeführt, jedoch den wirklichen Grund kennt man meines Erachtens noch nicht. Vielleicht ist die grobkristalline Struktur des Aluminiums die Hauptursache. Es kann als Erfahrungstatsache gelten, daß Aluminium, das einer bestimmten Wärmebehandlung ausgesetzt war, korrosionsfester ist. Gleichzeitig kann festgestellt werden, daß durch Wärmebehandlung die Struktur verfeinert wird.

Weiterhin muß auf Grund von Beobachtungen Folgendes erwähnt werden: Im zahnlosen Munde, oder wenn keine anderen Metalle im Munde vorhanden sind, halten sich Aluminium- oder Magnaliumprothesen relativ gut, was ohne weiteres erklärlich ist. Sind jedoch Amalgamfüllungen, besonders frisch gelegte

vorhanden, oder werden Quecksilberpräparate wie Kalomel eingenommen, so werden die Korrosionserscheinungen noch viel stärker, eine Tatsache, auf die Herrenknecht schon hingewiesen hat. Herrenknecht ist der Ansicht, daß bei Hg-Einwirkung im feuchten Milieu sich Aluminiumhydroxyd unter Wasserstoffentwicklung bildet, wobei das Hg lediglich als Katalysator wirken soll. Meines Erachtens wird der Aluminiumhydroxydbildung eine Amalgamierung voraus und nebenher gehen und es ist zum Teil in dem entstehenden weißen bis weißgrauen Niederschlag ein Aluminiumamalgam noch nachweisbar.

Die Metallbank Frankfurt gab vor etwa 2 Jahren eine Aluminiumlegierung unter dem Namen Silumin heraus, die wesentliche Vorzüge auch dem Reinaluminium besonders aber den üblichen Aluminiumlegierungen gegenüber aufweist.

Silumin ist zusammengesetzt aus

86—89% Aluminium und 11—14% Silizium

und hat ein spezifisches Gewicht von 2,5—2,65.

Bisher wurde der Siliziumgehalt, der in den meisten Aluminiumlegierungen unerwünscht enthalten war, als Feind des Aluminiums betrachtet. Durch Erhöhung des Silciumgehaltes und besonders durch bestimmte Veredelungsprozesse war es möglich eine Aluminiumlegierung von besonderer mechanischer und chemischer Widerstandsfähigkeit zu erzielen. Die Festigkeit des Silumins beträgt 20 kgqmm, die Dehnung 5—10%, der Biegewinkel 54°. Das unveredelte Silumin weist einen grobkristallinen Bruch auf; durch einen physikalisch chemischen Veredelungsprozeß läßt sich die grobkörnige Struktur in eine feinkörnige überführen. Löten und schweißen läßt sich Silumin ebenso wie Reinaluminium. Seine Beständigkeit im Leitungswasser ist höher als die des Reinaluminiums und Magnaliums. Über die Laboratoriumsuntersuchungen kann ich an dieser Stelle ebenfalls nicht ausführlich berichten. Nur auf die Widerstandsfähigkeit des Silumins gegen Hg sei noch hingewiesen.

1. Reinaluminium in 0,1% $HgCl_2$-Lösung verliert in kurzer Zeit 65% seines Gewichts
   Magnalium „ „ „ „ „ einigen Stunden 100%
   Silumin „ „ „ „ „ 58 Tagen 11%
2. Reinaluminium in 0,9% NaCl mit Cu-Amalgam in 60 Tagen 0,2%
   Magnalium „ „ „ „ „ „ „ „ 0,3%
   Silumin „ „ „ „ „ „ „ „ —

Daraus läßt sich ersehen, daß Silumin gegen Hg-Einwirkung wesentlich stabiler ist als Reinaluminium und Magnalium und auch in reiner elektrolytischer Beziehung (vgl. 2) sich gut verhält. Ganz ähnlich sind die Ergebnisse der Untersuchungen in sauren und basischen Lösungen.

In praktischer Hinsicht wurde das Silumin zum Prägen von Prothesen versucht und damit wirklich befriedigende Resultate erzielt. Ich zeige eine Prothese, die seit $1^1/_2$ Jahren im zahnlosen Munde getragen wird; sie hat sich gut gehalten und wird von der Patientin bedeutend angenehmer als das vorher getragene Kautschukstück empfunden. Leider bin ich nicht in der Lage Ihnen mehrere Prothesen vorzuführen, da infolge Institutswechsels die Patienten für mich nicht mehr erreichbar sind, jedoch ist anzunehmen, daß sich sämtliche

bisher getragenen Prothesen in gutem Zustande befinden, da mir die Patienten auf Anfrage nur Befriedigendes mitteilen.

Ob sich das Silumin allgemein in die zahnärztliche Technik einführen lassen wird, ist davon abhängig, ob sich der erwähnte Veredelungsprozeß, der beim Gießen notwendig ist, auch im kleinen durchführen läßt. Soweit kann man bis jetzt die Resultate zusammenfassen, daß wir in Silumin ein gutes billiges Material für geprägte Plattenprothesen haben, das sich jedenfalls besser verhält als Reinaluminium und Magnalium.

Hauptmeyer (Essen): **Der Werdegang des Stahlgebisses** (Filmvortrag).

Hauptmeyer-Essen sprach als Folge des gestrigen Filmvortrages von Huzel über den Werdegang des Kunstgebisses mit der mundbeständigen nichtrostenden Kruppschen Platinstahlplatte. Der Vortragende ergänzte seine Ausführungen mit dem Film, der die einzelnen Arbeitsphasen zur Darstellung brachte. In dem äußerst instruktiven Film sah man die Herstellung des Stahlgebisses von der Abdrucknahme im Mund bis zur vollständigen Fertigstellung und Funktion beim Patienten. Zugleich wurde gezeigt, welche Vervollkommnung mit den Kruppschen Stahlgebissen erreicht worden ist, die heute mehr als tausendfältig von Patienten im In- und Ausland getragen werden. Auch für die Gesundheitsbehörden und andere Körperschaften dürfte ein solcher Film aufklärend mit Bezug auf die minutiöse Arbeit des Zahnarztes wirken.

Diskussion: Reichenbach (München): fragt an, ob die beim Klarinettenblasen entstehende Hebelwirkung durch die Adhäsion überwunden wird, wenn ja, worin diese Adhäsion begründet ist.

Klughardt fragt den Vortragenden, warum er das Spence-Metall als Stanzmetall gebraucht, um so mehr als das Spencemetall einen hohen Kontraktionskoeffizienten hat und einem hohen hydraulischen Druck gegenüber sich nicht kantenfest erweist.

Hauptmeyer (Schlußwort): Mit Bezug auf die Anfrage der Adhäsion der Stahlplatten möchte ich erwidern, daß dieselbe nur erreicht werden kann bei gründlicher Vorbereitung des Mundes. Die Schleimhaut muß gesund und fest sein. Ferner spielt eine Rolle, ob die Schleimhaut naß oder trocken ist. Die Adhäsion bei einer trockenen Schleimhaut ist immer eine größere, wie bei einer nassen. Ferner kommt es darauf an, ob wir es mit einem hohen oder einem flachen Gaumen zu tun haben. Der hohe Gaumen braucht keine besonderen Adhäsionsvorrichtungen wie Sauger u. dgl.

Was die andere Anfrage angeht, so verwenden wir Spence deshalb, weil alle Metalle mit hohem Schmelzpunkt, wie auch die Phosphorbronze, deren wir uns früher bedienten, Schrumpfungen wegen ihrer lange dauernden Wärmespeicherung im Kern erleiden. Die Spencemasse erkaltet momentan am Modell, so daß sich die Schrumpfung nur an der Peripherie bemerkbar macht. Wie wir die Lunkerung beim Spence auch an der Peripherie vermeiden, haben Sie im Film durch das Aufsetzen eines Trichters gesehen.

Adrion (Berlin) und Hoenig (Berlin): **Die Stammanästhesie des Nervus maxillaris.**

(Der Vortrag erschien in der Dtsch. Monatsschr. f. Zahnheilk. 1925, Nr. 10.)
Diskussion: Müller (Würzburg).

Sauvlet (Osnabrück): **a) Die Diastema-Operation. b) Beitrag zur Extraktionstechnik des unteren Weisheitszahnes.**

Diskussion: Klughardt.

Balters (Bonn): **Die Kieferosteomyelitis der Kinder und Säuglinge und ihre Folgen.**

(Die Arbeit erschien in der Dtsch. Monatsschr. f. Zahnheilk. 1925, Nr. 8, 9.)
Diskussion: Loos, Rebel, Weiß (Glatz), Balters (Schlußwort).

Oehrlein (Heidelberg): **Kamillosan in der zahnärztlichen Praxis.**

Die Kamille ist als Heilmittel schon lange bekannt. Man verwendete sie in zweierlei Form: als Aufguß und als Kataplasma. Über die wirksamen Bestandteile war man sich kaum klar. Denn einmal war das Ausgangsprodukt sehr verschieden, weiter aber auch die Zubereitungsweise. Es kommt da sehr auf Standort der Kamille, auf Erntezeit u. dgl. an. Daß da keine gleichen Resultate möglich sind, ist ohne weiteres verständlich.

Im vorigen Jahre kam nun ein Präparat auf den Markt, das einmal die zeitraubende Herstellung des Kamillenextraktes überflüssig macht und andererseits eine vollkommen gleichmäßige Zusammensetzung aufweist und weiterhin alle wirksamen Bestandteile der Kamille enthält. Es hat den Namen Kamillosan und kommt in flüssiger und Salbenform zur Anwendung. Das Camillosanum liquidum ist eine ölige, dunkelbraune bis schmutzigschwarze Flüssigkeit, riecht äußerst stark nach Kamille. Es enthält als wirksame Bestandteile in erster Linie ätherische Öle, Gerbstoffe und apfelsaures Kalzium. Der Kamillenextrakt kommt in konzentrierter und verdünnter Form zur Anwendung.

Bevor ich aber auf das therapeutische Anwendungsgebiet eingehe, möchte ich kurz meine bakteriologischen Untersuchungen anführen. Sie waren insofern schwierig, als nur die Wirkung des Extraktes im ganzen geprüft werden konnte, da eine Isolierung der einzelnen Bestandteile ohne Zerstörung kaum möglich war. Es zeigte sich bei den Versuchen, daß das konzentrierte Kamillosan jegliche Bakterienentwicklung aus der Mundflora unterbindet. Selbst nach vielen Tagen war nicht eine einzige Kolonie zur Entwicklung gekommen. Sogar noch in Verdünnung von 1 : 1000 war noch eine Schädigung der Bakterien festzustellen. Die Zahl der Kolonien war bedeutend vermindert. Festgestellt sei also: in konzentrierter Form tötet Kamillosan die Bakterien der Mundflora ab, es kommen keine zur Entwicklung. In stärkerer Verdünnung läßt sich noch Hemmung des Bakterienwachstums konstatieren.

Therapeutisch wurde das Kamillosan bei allen Arten von Wunden, bei allen möglichen Erkrankungen des Mundes angewandt. Ich kann nur die wichtigsten kurz aufzählen. Besonders auffallend ist die Wirkung auf Druckgeschwüre jeglicher Art. Meist genügte da eine einzige Pinselung nach Beseitigung der Ursache. Schwammiges Zahnfleisch wird oft schon nach einigen Sitzungen straff und fest. Bei Gingivitis und Stomatitis jeder Art leistet es gute Dienste. In vielen Fällen erfolgt die Heilung erheblich rascher als mit anderen Medikamenten, wie vergleichende Untersuchungen meines Schülers Eck ergaben. Extraktions- und sonstige Wunden innerhalb der Mundhöhle heilen nach meinen Erfahrungen rascher bei Anwendung von Kamillosan in konzentrierter und verdünnter Form. Auch bei Behandlung der sog. Alveolarpyorrhöe kann es unterstützend gute Dienste leisten. In konzentrierter Form wird das Kamillosan zu Pinselungen, verdünnt zu Spülungen und in Salbenform zur Massage angewandt. Die Patienten klagen bei Applikation des konzentrierten Kamillosans über leichtes Brennen, das aber schon nach kurzem verschwindet. Bei allen Behandlungen verordnete ich noch Spülungen mit verdünnter Lösung, und zwar ein Tee- bis Eßlöffel voll auf $^1/_4$ l abgekochtes Wasser. Auf ein anderes Anwendungsgebiet möchte ich kurz noch verweisen und bitten meine Versuche nachzuprüfen.

Bei Zähnen mit besonders empfindlicher Wurzelhaut verwandte ich das Kamillosan in konzentrierter Form als Desinfizienz für den Wurzelkanal. Es zeigte sich dabei niemals eine Reizung des Periodontiums. Dabei ist noch meines Erachtens ein Vorteil mit verbunden. Der starke Geruch der Kamille verschwindet bei der Einlage fast ganz solange noch Fäulnis- und Gärungsvorgänge im Wurzelkanal sich abspielen. Je weiter die Desinfektion fortschreitet, desto reiner bleibt der Kamillengeruch erhalten, während bei vielen anderen derartigen Medikamenten der Geruch so stark hervortritt, daß Fäulnisvorgänge oft gar nicht festzustellen sind.

Kurz zusammenfassen möchte ich meine Erfahrungen dahin:

Das Kamillosan hat neben seiner bakteriziden auch eine adstringierende Wirkung. Bei allen Wundbehandlungen und Schleimhauterkrankungen des Mundes läßt es sich mit bestem Erfolge anwenden. Zur Wurzelbehandlung ist es wegen seiner Reizlosigkeit besonders bei empfindlichem Periodontium geeignet.

Es hat folgende Vorteile: Es ist sehr niedrig im Preis. Es ist völlig ungefährlich in seiner Anwendung und kann demzufolge jedem Patienten sogar in konzentrierter Form ohne Gefahr ausgehändigt werden. Es läßt sich so bei entfernt wohnenden Patienten die Behandlung rascher durchführen.

Diskussion: Loos: Bestätigt die ausgezeichneten Heilwirkungen des Kamillosans in der Mundhöhle auf Grund dreijähriger klinischer Erprobung und nennt als besonderen Vorzug den angenehmen Geschmack gegenüber anderen durch die Fettzersetzung schlecht schmeckenden derartigen Mitteln.

Oehrlein (Schlußwort): Der Vorteil des Kamillosans besteht darin, daß es eben eine gleichmäßige Zusammensetzung gewährleistet und in dem Preise sicher so niedrig ist, daß eine Selbstherstellung im Einzelfalle sich nicht lohnt.

Oehrlein (Heidelberg): **Die Grundlagen des zahnärztlichen Gusses.**

Wie auf allen Gebieten unseres Faches, so sind vor allem in der Metalltechnik eine Menge von physikalischen Gesetzen maßgebend. Besondere Beachtung müssen wir ihnen beim Gußverfahren widmen. Ich möchte kurz einteilen:

Physikalische Gesetze während des Gußvorganges selbst,

Physikalische Gesetze nach dem Guß.

Beim Guß selbst treten vor allem die Gesetze der Hydrostatik und die Kapillarwirkung in Kraft. Ehe ich auf die einzelnen Gesetze selbst eingehe, muß der Gußvorgang in seinem Wesen kurz erklärt werden. Wir haben einen Trichter, die Gußmulde, an die sich ein enges Röhrchen, eine Kapillarröhre, als Gußkanal anschließt, und in einen Hohlraum, die Gußform, führt. Im Gußtrichter liegt auf dem Eingang des Gußkanals das flüssige Metall. Dadurch, daß wir eine Druckdifferenz zwischen außen und innen, zwischen Gußtrichter und Guß form herstellen, wird das flüssige Metall in die Form getrieben. Dabei ist es einerlei, ob wir den Außendruck erhöhen oder den Innendruck, den Druck in der Gußform, herabsetzen.

Die erste Frage ist nun die: Welchen Druck übt das Metall selbst aus? Die zweite: Warum fließt das Metall nicht in den Gußkanal schon vor dem Guß? Die dritte: Welche Kraft brauchen wir, damit das Metall in die Gußform fließt?

Bei der ersten Frage tritt das sog. hydrostatische Paradoxon in sein Recht. Es besagt: Der Druck einer Flüssigkeit ist gleich Bodenfläche der Flüssigkeit

× Höhe derselben × S.G. Die Form des Gefäßes spielt keine Rolle. Daraus folgt: Die Form des Gußtrichters hat direkt keinen Einfluß auf den Metalldruck, wohl aber indirekt; denn je flacher der Gußtrichter ist, desto niedriger ist die Flüssigkeitssäule über dem Gußkanal, je tiefer der Trichter, desto höher die Flüssigkeitssäule. Es kommt da auf die verschiedenen Öffnungswinkel an, Dinge, die ich in einer früheren Arbeit schon erwähnte, auf die ich heute nicht näher eingehen kann.

Der Metalldruck wird demnach bestimmt:

1. Durch die Bodenfläche: je größer dieselbe, desto größer der Druck;
2. durch die Metallmenge: je größer dieselbe, desto größer der Druck;
3. durch den Öffnungswinkel des Gußtrichters: je größer derselbe, desto kleiner der Druck.

Dann ist selbstverständlich noch das spezifische Gewicht zu berücksichtigen.

Die zweite Frage lautet: Warum fließt das Metall trotz dieses Druckes nicht in den Gußkanal ein? Kurz möchte ich da einer beliebten Begründung die Spitze abbrechen. Nicht wegen des entgegenstehenden Luftdruckes fließt das Metall nicht in den Gußkanal und die Gußform ein. Die Einbettungsmasse ist für den Luftdurchtritt kein Hindernis, wie mich viele Arbeiten nach dem Sauggußverfahren überzeugten. Es tritt vielmehr eine innere Kraft in Wirksamkeit, und zwar ist es die Größe der Kohäsion im Verhältnis zur Adhäsion. Würden wir eine andere Flüssigkeit z. B. Wasser nehmen, so würde es ohne weiteres durchfließen. Es legt sich glatt allen Wänden und Flächen an. Hier ist die Adhäsion größer als die Kohäsion. Anders ist es beim flüssigen Metall. Es kugelt sich, bei ihm ist die Adhäsion kleiner als die Kohäsion. Diese hält die Metallmoleküle fester zusammen. Diese Kraft ist es auch, die den Eintritt des flüssigen Metalls in den Gußkanal, die Kapillarröhre, verhindert. Wir haben es da mit der Kapillardepression zu tun, die dadurch zustande kommt, daß der Randwinkel des flüssigen Metalls infolge der höheren Kohäsion größer als 90° ist. Weiter kann ich auf die Kapillardepression nicht weiter eingehen. Es ist die gegenteilige Erscheinung, wie wir sie bei der Kapillarattraktion haben, die im täglichen Leben eine so bedeutsame Rolle spielt. Was folgt daraus für die Weite des Gußkanals? Er darf nicht weiter sein, als dies der Metalldruck und die Höhe der Kapillardepression zuläßt.

Nach der dritten Frage ist Feststellung des zum Guß notwendigen Druckes notwendig. Da kann ich kurz angeben, daß ich durch viele Versuche mit dem Sauggußverfahren feststellte, daß bei einem Durchmesser des Gußkanals von 1 mm und einer Metallmenge von 3 g schon ein Überdruck von 0,105 g genügt, um einen Guß von 4 qcm und 1 mm Dicke durch einen einzigen senkrecht auf der Fläche stehenden Gußkanal zum Ausfließen zu bringen. Wegen Apparat und Berechnung des Druckes verweise ich wiederum auf eine frühere Arbeit in der Dtsch. Monatsschr. f. Zahnheilk. 1922.

Nun noch kurz zu den physikalischen Gesetzen nach dem Guß. Das Metall geht in den festen Aggregatzustand über, seine Temperatur fällt von dem Schmelzpunkt mehr oder minder rasch zur Temperatur der Umgebung ab. Und gerade die Abkühlungsgeschwindigkeit ist es, die die Eigenschaften des Gusses weitgehendst beeinflußt. Auf die Veränderungen in der Struktur des Metallgefüges kann ich hier nicht eingehen, sie mögen in einer späteren Arbeit

ausführliche Erörterung finden. Erwähnung sollen nur die Verschiedenheiten in den mechanischen Eigenschaften finden. Meiner Schüler und meine eigenen Versuche zeigten, daß nach den üblichen Gußverfahren hergestellte Güsse einmal mehr oder minder starke Kontraktion zeigen, wenig biegsam und schwer hämmerbar sind. Es kommt dies eben daher, daß sowohl bei den Zentrifugalverfahren wie bei der Preßmethode sofort im Augenblicke des Gusses erhebliche Abkühlung einsetzt. Der Temperaturabfall geht eben zu rasch vor sich. Beliebig reguliert werden kann die Abkühlgeschwindigkeit beim Sauggußverfahren. Die Einzelheiten vorzuführen, ist mir nicht möglich. Es soll nur das Wesentliche des Verfahrens und die Hauptvorteile dieser Apparate angegeben werden. Vorausgeschickt sei, daß das ganze Verfahren auf der Tatsache beruht, daß die meisten Einbettungsmassen für Luft genügend durchlässig sind. Es wird die Gußform luftdicht mit einem Kessel verbunden, aus dem durch Wasserstrahlpumpe die Luft soweit möglich abgesaugt wird. Zuerst ist die Gußküvette gegen den Kessel durch einen besonders gebauten Konus abgeschlossen. Sowie das Metall genügend flüssig ist, wird durch horizontale Drehung des Konus um 90° Verbindung zwischen Gußform und luftleerem Kessel hergestellt, so daß der Unterdruck des Kessels plötzlich einen Überdruck auf das Metall wirksam macht, der das Metall in die Gußform preßt. Als Hauptvorteile fand ich abgesehen von der außerordentlich leichten Handhabung folgende:

1. Metallverlust ist ausgeschlossen.
2. Beschädigung der Gußform durch zu starken Druck des Metalls ist unmöglich.
3. Durch die ganz geringe, nach Belieben zu regulierende Abkühlgeschwindigkeit ist beste Qualität des Gusses gewährleistet.

Diskussion: Haustein: Ein Sauggußapparat wurde bereits 1910 auf der Zentralvereinsversammlung (durch Prof. Bruck?) vorgeführt.

Klughardt: hebt hervor, daß das Sauggußverfahren insofern vorteilhafter ist, als die Lückenbildung bei dem Saugguß nicht so häufig aufzutreten scheint, wie man es bei dem Zentrifugalguß der Fall ist. Die Versuche, die am Jenenser Institut mit dem Oehrleinschen Apparat angestellt werden, sind noch nicht abgeschlossen.

Oehrlein (Schlußwort): Über den Prioritätsstreit wegen des Gußverfahrens brauche ich nach den Ausführungen der beiden Kollegen nichts hinzuzufügen. Betonen möchte ich nur, daß ich in all meinen Arbeiten nie mit einem Worte nur die Priorität in Anspruch nahm. Es ist mir nur an der wissenschaftlichen Erforschung des Gußverfahrens gelegen. Bemerkt sei, daß Kollegin Budenbender-Hoffmann ein Patent auf das Verfahren erhielt (das Patent ist jedoch verfallen), mir ist jedoch die technische Ausführung des Gußapparates geschützt.

Fritz Faber (München): **Die Lamellen des Zahnschmelzes.**

Seit längerer Zeit mit Untersuchungen des Zahnschmelzes mich befassend, möchte ich von den verschiedenen Formen, unter denen die organische Substanz des Schmelzes auftritt, eine Form besonders herausgreifen und einer Besprechung unterziehen, das sind die Schmelzlamellen. Und zwar deshalb, weil gerade diese Strukturen seit der ihnen von Boedecker vor bereits nicht ganz 20 Jahren gegebenen genaueren Spezifizierung merkwürdigerweise vielfach nicht, wie ich glaube sagen zu dürfen, die Beachtung gefunden haben, die ihnen in ihrer Eigenschaft als besondere und wesentliche Gebilde des Schmelzes zukommt.

Die Schmelzlamellen haben als Grundlage das plasmatische Gerüst, aus dem die Elementarteile des Schmelzes bei dessen Mineralisation sich gebildet haben und sind als Formationen von Prismen, wobei sich deren Substanz in einer mehr ursprünglichen Anlage erhalten hat, anzusprechen. Durch diese ihre gewebliche Zusammensetzung und die allgemeine Art der Prismenformierung kommen die Lamellen anderen dem Schmelz eigenen, ebenfalls mehr organische Prismenformationen darstellenden Bildungen, den sog. büschelförmigen Fortsätzen, wie sie Boedecker genannt hat, zwar nahe, sind aber von diesen in ihrem Auftreten und in ihrer Gestaltung doch so verschieden, daß sie scharf auseinander gehalten werden müssen — mögen uns hier und da auch gewisse Übergangsbilder bei der histologischen Untersuchung begegnen. Diese Scheidung zwischen den beiden Bildungen, wie sie hinsichtlich ihres Verlaufes von Miller und Boedecker bei der von ihnen erstmalig gegebenen Darstellung zum Ausdruck gebracht worden ist, wird in jüngerer und jüngster Zeit meist nicht mehr eingehalten. Vielfach werden sie neuerdings mehr oder weniger durcheinander geworfen, ja sogar gleichgesetzt. Wohl bestimmt aber zu Unrecht.

Die Schmelzlamellen stellen besondere, in ihrer Art ganz bestimmte Bildungen des Schmelzgewebes dar. Es sind Züge wenig verkalkter organischer Substanz — wie erwähnt von Prismencharakter —, die in mehr oder weniger gleichbleibender Dicke verlaufend, lamellenartig, das Email in seiner ganzen Ausdehnung vom Dentin bis zum Schmelzoberhäutchen durchsetzen. Die Verbindung mit beiden Geweben ist eine ziemlich innige, besonders mit dem Dentin, in das sie fast stets noch ein Stück weit hineinragen. Ganz auffallend ist die enge kompakte Aneinanderfügung der Lamellenteile und ihre gedrehte Anordnung in zopfartigen innig miteinander verflochtenen Windungen. Daneben besteht öfters auch eine mehr feinfaserige Struktur.

Dies alles ganz im Gegensatz zu den büschelförmigen Fortsätzen, die an der Grenze zwischen Schmelz und Dentin, nicht mit letzterem fest verbunden, schmalstielig ansetzend, nach oben sich stark verbreiternd und büschelförmig, wie schon Linderer und Boedecker es in ihren Benennungen treffend ausgedrückt, sich verzweigend in den Schmelz ziehen, ohne dessen Oberfläche zu erreichen. Die büschelförmigen Fortsätze strahlen meist in regelmäßigen Abständen nebeneinander von den Begrenzungen der Grübchen an der Dentinoberfläche in den Schmelz ein und überwiegen so an Zahl weit die nur vereinzelt auftretenden Lamellen.

Was die Ausprägung der Prismenstruktur anlangt, so sind auch hierin beide Bildungen verschieden. Während bei den büschelförmigen Fortsätzen die Prismenkonturen meist sehr prägnant in Erscheinung treten, ist dies bei den Lamellen nur selten der Fall. Dies hat wohl seinen Grund vor allem darin, daß an letzteren die Prismen nicht so gut zur Ausbildung gekommen sind. Zu berücksichtigen ist bei der histologischen Untersuchung aber auch, daß später äußere Einflüsse vom Munde her, zunehmend mit dem Grad der Inanspruchnahme des Zahnes, mancherlei Veränderungen an dem bis zur Schmelzoberfläche reichenden Gewebe der Lamellen bewirkt haben können, wodurch deren ursprüngliche Struktur in verschieden hohem Grade verwischt worden ist. Außerdem ist bei den Lamellen das organische Gefüge, wie schon aus der intensiveren Färbbarkeit und der größeren Widerstandsfähigkeit gegenüber Säuren

hervorgeht, viel massiger als bei den büschelförmigen Fortsätzen, die in ihrer organischen Struktur weit zartere Gebilde darstellen.

Ich glaube durch Hervorhebung dieser morphologischen Besonderheiten zur Genüge begründet zu haben, daß wir es bei den Lamellen um ganz bestimmte, in ihrer Art charakteristische Modifikationen des organischen Schmelzgewebes zu tun haben.

In der typischsten Gestaltung finden sich die Schmelzlamellen an glatten Zahnflächen. Hier durchsetzen sie in Form eines gleichmäßigen blattartigen Streifens fast durchwegs axial gerichtet den Schmelz. Mit Vorliebe kommen sie an den Approximalseiten vor; auffallend stark aber nicht selten an den Frontzähnen, lingual oder mehr labial, so an den oberen mittleren Schneidezähnen. Ganz besonders aber, wenn auch nicht in so typischer Weise, treten sie — fast möchte ich sagen mit einer gewissen Regelmäßigkeit — an den grübchen- und furchenförmigen Vertiefungen der Schmelzoberfläche auf in mehr oder weniger ihnen entsprechender Gestaltung.

Was die Lamellen darstellen, ob sie einem Zwecke und wenn ja, welchem Zwecke sie dienen, darüber, ebenso wie auch bei anderen organischen Schmelzgebilden irgend etwas Bestimmtes zu äußern, sind wir wohl zunächst noch außerstande. Es sind dies Fragen, die sich mit der allgemeinen Frage der Bedeutung der organischen Schmelzsubstanz überhaupt decken. Möglich, daß die Lamellen einer Erhöhung der Stabilität des Schmelzes dienen, möglich daß sie einer Saftströmung dienen — wir wissen es nicht. Sicher aber sind wir noch lange nicht so weit, sie, nur weil sie einen geringeren Verkalkungsgrad, als er dem Schmelz sonst eigen ist, aufweisen, mit Bestimmtheit als Bildungsfehler hinstellen zu können. Im Gegenteil. Ich glaube vielmehr: ihr Auftreten ist derart konstant, derart charakteristisch, daß die Vermutung berechtigt ist, sie als dem Schmelz direkt eigentümliche, zu dessen Bau gehörende, also wirkliche reguläre Bestandteile des Schmelzes und nicht als ein Gewebe, das eigentlich nicht hergehört, zu bezeichnen.

Kurz möchte ich noch erwähnen, daß die Lamellen zu verschiedenen Veränderungen am Zahn in direktem Zusammenhang stehen können. So können, wie ich nachgewiesen, die Lamellen die Veranlassung abgeben zu Erscheinungen, die gemeinhin unter dem Namen Schmelzsprünge bekannt sind. An einer solchen in Form eines blattartigen Streifens den Schmelz durchsetzenden Lamelle sind durch das Eindringen von Stoffen aller möglichen Art Veränderungen entstanden, wodurch, d. h. durch die dabei statthabenden Verfärbungen entsprechend dem Lamellenverlauf, ganz der Eindruck eines Sprunges hervorgerufen wird.

Von größter Wichtigkeit aber sind die Beziehungen der Lamellen zur Karies. Sie sind zweierlei Art. Einmal fördern sie wohl sicher das Entstehen der Karies, indem sie eine gute Angriffsmöglichkeit für das diese hervorrufende chemische bzw. bakterielle Agens am Zahnschmelz abgeben. So finden wir denn auch vielfach den Einbruch der Karies in den Schmelz gerade am Orte einer Lamelleneinlagerung. Außerdem aber begünstigen die Lamellen ganz wesentlich das Fortschreiten der Karies, und zwar im Schmelz selbst, als auch von hier zum Zahnbein hin. Wir erkennen an Querschnitten oft deutlich, wie das Übergreifen der

Schmelzkaries zum Dentin genau dort statthat, wo die Lamelle mit ihrem Endteil in das Zahnbein übergeht. Die Karies, dürfen wir wohl sagen, tritt wohl sicher nicht allein deshalb mit Vorliebe an bestimmten Teilen des Zahnes, vor allem Vertiefungen und auch Approximalflächen auf, weil hier Speisereste gut zurückgehalten und so leicht unter Bildung einer den Schmelz entkalkenden Säure vergoren werden können, sondern vielmehr auch aus dem Grunde, weil gerade hier, besonders in den Fissuren und Grübchen, vielfach größere Züge organischer Substanz durch die ganze Schmelzdicke verlaufend in direkter Verbindung mit der Außenfläche stehen. Der Schmelz weist an Orten stärksten Angriffs besonders schwache Stellen auf, und ist dadurch hier bakteriellen bzw. chemischen Einwirkungen besonders ausgesetzt. Beides zusammen, Retention und Schmelzbeschaffenheit, machen diese Stellen zu Prädilektionsstellen für Karies. Das ist die große praktische Bedeutung der Lamellen. Projektion von mikroskopischen Präparaten. (Zahnärztliches Institut München, klinische Abteilung.)

Diskussion: Schwartz: Anfrage, ob zur Klärung des Charakters der Lamellen die von mir erzeugten künstlichen typischen Sprünge herangezogen wurden.

Seidel: Die Lindererschen Büschelfasern und die Boedeckerschen Lamellen stellen für denjenigen, der Zahnhistologie praktisch betreibt, eine fast tägliche Beachtung dar. Seidel glaubt den Tenor des Vortrages in der beabsichtigten Stützung der Hypothese von der Prädisposition der Karies durch Boedeckersche Lamellen sehen zu sollen, und wundert sich, daß Vortragender nicht auch über Präparate berichtet, die dagegen sprechen, daß Boedeckersche Lamellen Prädisposition für Karies bieten. Seidel gibt kurzen Bericht über solche eigenen Präparate.

Rebel: Anfrage, ob auch Serienschnitte angelegt worden sind. Einige vorgezeigte Präparate konnten für sich allerdings den Eindruck erwecken, daß die Infektion, wenn ich so sagen darf, an diesen Stellen vorgetragen wurde und zur Karies in der Tiefe geführt hat. — Die Betrachtung der Nachbargebiete solcher Kariesherde ist für die grundsätzliche Entscheidung von großer Bedeutung.

Faber (Schlußwort): Was die Bildung von Schmelzsprüngen auf mechanischem Wege anlangt, so habe ich mich bereits in früheren Arbeiten eingehend hierüber geäußert und auch die Untersuchungen von Schwarz u. a. einer Betrachtung unterzogen. Aber gerade diese Versuche zeigten durch die Höhe der zur Sprungerzeugung an extrahierten Zähnen notwendig gewesenen Belastung, daß die Drucke, denen die Zähne im Munde im allgemeinen ausgesetzt sind, wohl kaum in höherem Maße sprungbildend an ihnen wirken könnten. Gegenüber dem von Herrn Seidel gemachten Einwand, wonach einmal ein Molar keine Karies in den Fissuren, die Lamellen enthielten, dagegen starke Karies an den lamellenfrei befundenen Approximalseiten gezeigt, möchte ich hervorheben, daß ich mit dem Hinweis auf den Zusammenhang der Lamellen mit der Karies natürlich nicht gesagt haben möchte, daß die Karies an die Lamellen gebunden sei. Ich habe vielmehr meiner Meinung lediglich dahin Ausdruck gegeben, daß in diesen die Karies für ihr Entstehen und Ausbreiten ein in hohem Grade förderndes Moment fände. Andererseits kann es freilich auch sein, daß die Karies trotz einer guten Disposition, die in der Beschaffenheit und Lage einer bestimmten Schmelzpartie begründet ist, so an den Fissuren, nicht zur Entstehung kommt. Hierbei muß man sich immer vor Augen halten, daß es ja außerdem für die Entstehung und Ausbreitung der Karies fördernde und hemmende Faktoren geben kann, die sich vorläufig noch unserer Kenntnis entziehen. Zudem und vor allem aber dürften an einem einzigen Zahn gemachte Beobachtungen besonderer Art wohl kaum Schlüsse nach irgendeiner Richtung hin zulassen, zumal die Feststellung, ob eine Approximalseite, an der starke Karies aufgetreten, wirklich ganz lamellenfrei ist, nur sehr schwer, ja wohl auch nicht ganz zuverlässig sein dürfte. Den Hinweis Herrn Rebels, daß zur einwandfreien Deutung der an histologischen Befunden gezeigten Beziehungen der Lamellen zur Karies Serienschnitte für die Beurteilung der Nachbargebiete sehr wesentlich seien, erkenne ich vollkommen an. Wenn mir auch wegen der großen Schwierigkeit in der Behandlung der einzelnen Zahnstücke durchgehende Serienschnitte nicht immer gelungen sind, so habe ich doch Schnitte aus verschiedenen Tiefen erhalten, deren Befunde mit den gezeigten sich decken.

Buchbesprechungen und Einzelreferate.

Klinische Zahnheilkunde.

Seimbille: Beitrag zum Studium der fuso-spirillären Stomatitiden und der reflexopathischen Störungen. (La Province Dentaire 1924. H. 1.)

Noch immer sind die Ansichten geteilt, ob die Stamatitis ulcerosa eine kontagiöse, epidemische oder spezifische Krankheit ist; ob sie ohne jede Spezifität durch allerhand Bakterien erzeugt wird, oder ob es sich um trophische Störungen handelt. S. teilt die Stomatitiden in spezifische und septisch-polymikrobische im Gegensatz zu Bergeron, der von idiopathischen und symptomatischen spricht und die ersteren auf äußere, die letzteren auf innere Ursachen zurückführt. Trotz aller Bemühungen, die Spezifität dieser Erkrankung nachzuweisen, ist dies bisher nicht gelungen. Catelan beobachtete 1877 die Stomatitis ulcerosa bei Soldaten und Matrosen und führte die Krankheit auf polymikrobische Einflüsse zurück, wobei ihm Maget und Lebedinsky sekundieren. Aber auch die Forschungen dieser Autoren bringen trotz logischer Ausführungen keinen klaren Beweis für ihre Theorie. Um endlich die reflexopathische Theorie zu verstehen, macht der Verfasser zunächst einige erklärende Ausführungen: Ein Reflex ist ein nervöser Akt, der einen durch die zentripedalen Nervenfasern ausgelösten Exzitation folgt, durch die Nervenzellen zurückgestrahlt wird, um dann durch eine zentrifugale Nervenfaser einem mehr oder minder entfernt liegenden Organ übermittelt zu werden. Der normale Reflex ist ein physiologischer Vorgang, der aber praktisch nicht vorkommt. Denn der Organismus liegt dauernd im Kampf gegen feindliche Elemente traumatischer oder mikrobischer Art, gegen hereditäre oder erworbene Einflüsse. Also besteht ein wirklich normaler Zustand tatsächlich nie. Wenn man nun von einer normalen Reizbarkeit, Überreizung und Unterreizung spricht, so kann man die erstere ohne weiteres als fast nie vorhanden ausschalten, denn im allgemeinen balanziert der Organismus eben zwischen Über- und Unterreizbarkeit. Unter die Überreizbarkeit rechnet man die vasomotorischen oder sekretorischen Störungen, gewisse Haut- und Mundaffektionen wie: Herpes, Aphthen, vorübergehende Zahnneuralgien, gastro-intestinale und verschiedene Sehstörungen; hinzu kommen vielleicht noch: Krämpfe, epileptische und hysterische Zustände. An diese nervösen Störungen schließen sich gingivale Stomatitiden und akute Affektionen. Wir fassen diese Erscheinungen als reflexopathische Störungen zusammen, im Gegensatz zu den wahren trophischen Störungen, die sich in einer stärkeren Veränderung der Struktur des betreffenden Organes kennzeichnen und die wir schon unter den Zustand der Unterreizbarkeit rechnen müssen. In diesem Zustand beobachtet man viel ernsthaftere Erscheinungen: Dystrophie, Atrophie, Paralyse, Ekzeme, chronische Verdauungsstörungen usw. Hierhin muß man wohl auch die Krebse rechnen, deren Ätiologie ja noch dunkel ist, und die Alveolarpyorrhöe, die durch die trophische Resorption des Alveolarrandes charakterisiert ist. Der Zutritt von Bakterien kompliziert dann alle diese Erkrankungen.

Der Organismus reagiert gegen äußere Anreize durch sein Nervensystem, indem er sie durch Reflexe abzuwehren sucht. Der pathologische Reflex, der ein in unbeständigem Gleichgewichtszustand befindliches Gebiet beeinflußt, kann eine Verschlimmerung herbeiführen, und somit haben wir den Schlüssel zur Theorie der trophisch-neurotischen Affektion, die zahlreich und in den verschiedensten Formen auftreten, und zu denen man die gingivalen Stomatitiden rechnen muß. (Leider kann die Fortsetzung dieser lehrreichen Arbeit nicht folgen, da ich nicht in den Besitz des 2. Heftes gelangen konnte. Der Ref.)

R. Hesse (Döbeln).

Péter und Sebastian: Gefahrdrohende Momente in der Zahnheilkunde. (Zeitschr. f. Stomatol. 1924. H. 9.)

Man muß die eigentlichen gefahrdrohenden Momente, wo das Leben des Patienten tatsächlich in Gefahr steht, von den üblen Zufällen scharf trennen. Es handelt sich zunächst um die anatomisch vorgezeichneten Bahnen für die Ausbreitung phlegmonöser Prozesse, die auf andere Organe übergreifen können; ferner um lebenbedrohende Blutungen, deren Ursachen verschiedenster Art sein können. Bei schwer stillbaren Blutungen empfehlen die Verf. Injektionen mit Diphtherieserum. Lebenbedrohend wird unter Umständen die Aspiration von Fremdkörpern, wie kleine Gipsstücke beim Abdrucknehmen. An Brechreiz leidende Patienten sind vorher am weichen Gaumen mit Kokain zu pinseln. Häufiger ist das Verschlucken von Fremdkörpern (Kronen, kleine Gebisse, Gebißteile). Solche Fälle sind stets ernst zu nehmen. Als nächsten Punkt führen die Verf. die Injektion unrichtiger Flüssigkeiten an, Fälle, die zwar vereinzelt vorkommen, die aber unter Umständen zu schweren Unzuträglichkeiten führen können. Endlich ist noch das Abbrechen von Injektionskanülen zu erwähnen, ein Mißgeschick, das besonders bei der Mandibularanästhesie eintreten kann. Während Williger zu sofortiger Operation rät, betonte Pichler, daß es durch-

aus nicht immer zu Beschwerden kommen muß und daß man deshalb zunächst abwarten soll. Vorbeugend wird empfohlen 8 cm lange Nadeln zu verwenden bei denen die Nadellötstelle frei bleibt, an der fast stets der Bruch erfolgt. Außerdem soll jede forcierte Bewegung vermieden werden, d. h. man soll beim Auftreffen auf Widerstand die Nadel zurückziehen und weiter medialwärts die Einführung erneut versuchen. R. Hesse (Döbeln.)

Reichenbach: Die Mundhöhle bei Blasmusikern. (Zeitschr. f. Stomatol. 1924. H. 9.)

Hinweise auf Berufserkrankungen im Bereiche der Mundhöhle finden wir bei der Erforschung der Phosphornekrose, der Bäckerkaries (Hesse), bei Arbeiten von Kunert, Bruck, Kümmel u. a. m. Reichenbach hat sich speziell mit Personen beschäftigt, die Blasinstrumente spielen, und beschreibt einerseits die Entstehung der Tonbildung, andererseits die Handhabung der einzelnen Instrumente (Flöte, Tuba, Rohrblattinstrumente, Blechblasinstrumente, Holzblasinstrumente) endlich die durch sie hervorgebrachten Schädigungen. Aus früheren Untersuchungen betont Reichenbach, daß wir bei zahnlosem Ober- und Unterkiefer nicht in der Lage sind einen Ersatz zu schaffen, mit dem mit unbedingter Sicherheit geblasen werden kann. Die drei Hauptgründe hierfür bestehen:

1. In den ungünstigen Hebelverhältnissen beim Ansatz.
2. In dem Außerartikulationstehen der beiden Zahnreihen beim Blasen.
3. In dem hohen Luftdruck innerhalb der Mundhöhle während des Blasens.

Die weiteren Resultate seiner Forschung verbindet der Verf. mit nachstehenden Forderungen.

1. Mundhöhle und Zahnsystem weisen enge Beziehungen zum Beruf der Blasmusiker auf.
2. Gewisse Anomalien der Struktur und der Stellung, vorhandene Zahnlücken können für die Erlernung des Berufes als Kontraindikationen wirken.
3. Deshalb müssen an den Musikschulen eingehende zahnärztliche Untersuchungen stattfinden, damit nur geeignete Individuen ausgebildet werden.
4. Die durch den Beruf entstehenden pathologischen Erscheinungen im Bereich der Mundhöhle können bei gründlicher und mehrmals im Jahre wiederholter Behandlung auf ein Mindestmaß beschränkt werden.
5. Soweit hierzu ein Zwang nicht ausgeübt werden kann, muß für weitgehendste Aufklärung Sorge getragen werden. R. Hesse (Döbeln).

Raymond: Diagnose der erythematösen Stomatitiden. (La Semaine Dentaire 1924. Nr. 19.)

Man unterscheidet zwei Hauptarten: 1. Stomatitis apyrétiques und 2. Stomatites pyrétiques. Zu den ersteren rechnet man die durch Zahnstein erzeugten, wobei man die Stomatitis der Graviden ausscheiden muß. Bei der Diagnose soll man nach dem Berufe des Patienten forschen, da ja eine ganze Anzahl Berufe Entzündungen des Zahnfleisches hervorrufen. Kommen alle diese Möglichkeiten nicht in Frage, so können medikamentöse Ursachen vorliegen (Quecksilber, Wismut, Brom, Jod, Arsen usw.) Ferner kann Diabetes das primäre Übel sein, und schließlich spielen gewisse Bakterien eine ausschlaggebende Rolle. Die Stomatitiden der 2. Art sind fast stets Begleiterscheinungen kontagiöser Erkrankungen, wie Ziegenpeter, Variola, Typhus, Masern, Scharlach. Bei Säuglingen laufen sie neben Aphthen her, wobei sie völlig erythematösen Charakter annehmen können. Bei Urtikaria erscheint eine Stomatitis in wenigen Minuten, um schon nach 24 Stunden wieder zu verschwinden. Tritt diese zweite Art im Jünglingsalter auf, so muß an eine Dentitio difficilis gedacht werden. R. Hesse (Döbeln).

Léger-Dorez: Extraktion von Prämolaren. (La Semaine Dentaire 1924. Nr. 20.)

Die Extraktion der Wurzeln des oberen 2. Prämolaren macht oft erhebliche Schwierigkeiten, besonders wenn die Krone tief frakturiert ist. Der Verf. empfiehlt folgendes Verfahren: Erweitern des Wurzelkanales mit einem kräftigen Gewindebohrer, Eindrehen eines schlanken Schraubenschlüssels, um die Wurzel in ihrer Längsachse zu spalten. Hierbei befördert man meist die eine Hälfte zutage. Die andere lockert man mit dem geraden Hebel und entfernt sie dann mit einem feinen Hakenexkavator. R. Hesse (Döbeln).

Ruppe: Fibröse Ostitis. (La Semaine Dentaire 1924. Nr. 21.)

Bei dieser Krankheit gehen zwei Vorgänge nebeneinander her: 1. Destruktion des gesunden Gewebes. 2. Bildung schlechter Produkte, die dann zu den verschiedensten Krankheiten führen. Ist die Destruktion im Übergewicht, so kommt es zu erheblicher Gewebseinschmelzung (Recklinghausen). Überwiegt der zweite Vorgang, dann haben wir eine hypertrophische und deformierende Krankheit vor uns (Paget). In ganz schweren Fällen entsteht eine Leontiasis ossea. Gleichen sich beide Vorgänge etwa aus, dann haben wir es mit einer einfachen fibrösen Ostitis zu tun. Die drei Hauptformen sind also die Krankheit nach Recklinghausen, die nach Paget und die Leontiasis ossea. Diese Formen werden naher besprochen und einzelne Fälle in Bildern vorgeführt. R. Hesse (Döbeln).

Béla Simon: Die Trigeminusneuralgie vom Standpunkt des Stomatologen. (La Semaine Dentaire 1924. Nr. 25.)

Man unterschiedet idiopathische und symptomatische Neuralgien, wobei letztere stets eine Fogeerscheinung anderer Erkrankungen sind, während die Ersteren selbständig auftreten und zur direkten Behandlung des Nerven zwingen. Die symptomatische Neuralgie kann, soweit es den Stomatologen interessiert, auftreten als Folge einer Gewebsvernarbung am Aveolarrand, einer versteckten Karies, einer Pulpitis, einer alveolo-dentalen Arthritis, einer Quetschung einer Nervenfaser, einer langwierigen Extraktion, einer Zyste, eines eingekapselten Zahnes usw. Außerdem können Infektionen und Entzündungen neuralgische Schmerzen erzeugen, ebenso Granulome, Hyperzementose und Zysten.

R. Hesse (Döbeln).

Tellier und Beyssac: Gewaltige Steine im Canalis Whartonianus. (La Semaine Dentaire 1924. Nr. 22.)

Die Verff. schildern zwei Fälle, bei denen der eine Stein die Größe eines Zitronenkerns hatte und 0,8 g wog, der andere aber 4 cm Länge und 1,5 cm Breite aufwies und 3,7 g schwer war. R. Hesse (Döbeln).

W. Meyer: Heilung von Extraktionswunden unter abnormen Verhältnissen (eine tierexperimentelle Studie). (Zeitschr. f. Stomatol. 1924. H. 8.)

Unter Hinweis auf die Arbeit Eulers (Dtsch. Monatsschr. f. Zahnheilk. 1923. H. 4) spricht Meyer zunächst über den Wundverschluß. Die Epithelialisierung der Oberfläche geht um so schneller vonstatten, je besser sich die Zahnfleischränder über den Alveoleninhalt legen.

An Hand von Mikrophotographien zeigt der Verf. die Heilungsvorgänge von Extraktionswunden unter abnormen Verhältnissen, wobei er betont, daß der Verschluß nach erfolgter Naht sich schneller vollzieht, als ohne Naht.

Nach Einbringung eines Fremdkörpers (Gerstenkorns) in die Extraktionswunde zeigte sich eine starke Leukozytose und Abtransport des Gerstenkorns, ohne daß ein erheblicher Einfluß auf den zeitlichen Ablauf der Heilung erfolgt wäre. Bei fester Tamponade, die 8 Tage liegen blieb, zeigte sich darunter eine vollkommen geschlossene Extraktionswunde. Unter den Infektionen unterscheidet man bei den Extraktionswunden zwei Arten, die primären, die schon vor der Extraktion bestanden und die sekundären, die erst während der Extraktion in die Wunde Eingang fanden. Die bei diesen Untersuchungen erzielten Resultate, die an Abbildungen eingehend besprochen werden, ergaben für die Praxis etwa folgendes:

1. Bei schlecht gepflegtem Munde soll man vor der Extraktion erst eine gründliche Zahnreinigung und ergiebige Jodapplikation vornehmen.
2. Bei akuten Prozessen (z. B. bei eitriger Tonsillitis) soll man nicht extrahieren.
3. In vielen Fällen verhindert die Selbstreinigung der Wunde die Infektion.
4. Deshalb soll die Dosis Suprarenin in der Injektionsflüssigkeit auf ein Mindestmaß beschränkt werden, um die Blutung, die ihrerseits für die Reinigung der Wunde sorgt nicht zu hemmen. Sie ist auch der Bildner des die Alveole schützenden Koagulums.
5. Die Wunde ist von Knochensplittern, Dentin- und Schmelzresten zu säubern. Hochragende Alveolarränder müssen abgetragen werden.

Kommt es trotzdem zu einer Infektion, so ist ausgiebig Chlorphenolkampfer anzuwenden, der eine große anästhesierende Wirkung besitzt. R. Hesse (Döbeln).

Tellier: Das Periodontium, ein bindegewebiges-epitheliales Mischgewebe. (La Revue de Stomatologie 1924. H. 12.)

Das Ligamentum alveolo-dentale ist mesodermalen Ursprungs und aus Bindegewebe mit einigen epithelialen Überresten zusammengesetzt. Die Wurzelhaut hingegen ist ektodermalen Ursprungs und besteht aus spithelialem und retikulärem Bindegewebe. Die anatomisch-pathologischen Affektionen des Periodontium sind Infektionen als Folge von Karies und Erkrankungen des Ligamentum bei pyorrhöischen Affektionen, außerdem Tumoren. Bei der akuten Periodontitis haben die Läsionen ihren Sitz im Bindegewebe, bei der chronischen hingegen im Epithel.

Bei der einfachen akuten Periodontitis besitzen die pyogenen Mikroorganismen, speziell die Staphylokokken und Streptokokken, eine vermehrte Virulenz, die zu Entzündungen mit dem Sitze im Bindegewebe des Ligamentum führt. Doch treten auch Zustände mit schwacher Virulenz ein (Streptococcus viridans), die im Epithel- und im Bindegewebe zur chronischen Periodontitis führen können. Unter anderen Umständen, z. B. bei Atrophie des Knochengewebes, reagiert wieder das Epithelgewebe in höherem Maße. Eine Anzahl Tumoren leiten ihren Ursprung vom Periodontium ab, und zwar die Sarkome als bindegewebige Tumoren und die Epitheliome als Epitheltumoren. Beim Studium der infektiösen Schädigungen des Periodontiums können wir folgende Gruppen unterscheiden:

1. Die durch die Karies hervorgerufenen Schädigungen, sowohl akuter wie chronischer Art. Erstere (die akuten) stellen eine destruierende Läsion des Bindegewebes dar, letztere eine solche des Epithels.
2. Die Alveolarpyorrhöe, die nicht allein epithelialen Ursprungs seien, sondern einer doppelten organischen Fortentwicklung bindegewebiger- epithelialer Art entstammen dürfte.

Die Therapie kennt die prophylaktische Behandlung und die Heilbehandlung der epithelialen Tumoren mit Magnesium und die Alveolarpyorrhöe mit Kochsalz und Elektrizität. Hierzu kommt die chirurgische Therapie, die Wurzelspitzenresektion und gingivale Resektionen. R. Hesse (Döbeln).

Broschüre: „Die Zähne und die Prosa des Lebens". Von Dozent des klinischen Instituts für Verkomn. d. Ärzte, Dr. med. **N. Astachoff.**

Die Reform der zahnärztlichen Ausbildung in Rußland fordert gegenwärtig seitens der Zahnärzte eine allgemeine medizinische Vorbereitung. Die geringe Popularität der Odontologie in ärztlichen Kreisen erweckt die Befürchtung, daß wohl ein Mangel an Odontologen in unserem Lande auftreten wird.

Astachoff führt uns in seiner Broschüre: „Die Zähne und die Prosa des Lebens" in halb-belletristischer Form eine Übersicht über die gegenwärtigen wissenschaftlich-praktischen und biologischen Interessen der Odontologie ein. In der Reihe von literarischen Erzählungen suchte der Verfasser die jungen ärztlichen Kräfte mit vielen Interessen und biologischen Problemen der Odontologie bekannt zu machen und auf diese Weise die Wißbegierde der Studenten oder jungen Ärzten zu erwecken. Dank dem Bilderreichtum der Sprache und dem Umfang der vom Verfasser berührten Fragen macht die Broschüre einen großen Eindruck und diese Art von Verbreitung der Odontologie hat die Aufmerksamkeit der großen Schichten aller Mediziner auf sich gelenkt. Der Verfasser hebt deutlich auf das enge Verhältnis zwischen Zahnerkrankungen und dem ganzen menschlichen Organismus ab. Eigentlich in Form einer leichten Skizze berücksichtigt sind auch die Fragen über Vererbung, Endokrinologie, Charakter, Mimik, usw.

Der bilderreiche Stil der Beschreibung, welcher einen Hauptreiz der Schrift bildet, leidet sehr bei der Übersetzung und dies ist ein Hindernis, welches sich der Schrift bei ihrer Verbreitung über die Grenzen Rußlands in den Weg legt.

J. Piskunoff (Assistent d. zahnärztl. Poliklinik d. klin. Instituts für Vervollk. d. Ärzte in Leningrad.)

A. W. Wellings: Drei Fälle von Odontom. Aus dem pathologischen Laboratorium des Birminghamer Zahnärztlichen Hospitals. (Brit. dent. journ. Vol. 46, Nr. 3, S. 106 bis 114. 1925.)

Durch eine ganze Reihe deutlicher Abbildungen, auch histologischer, erläuterter eingehender Bericht des Verfassers über drei ihm behufs näherer Untersuchung von drei verschiedenen Kollegen unter Mitteilung des betr. klinischen Befundes übersandte Odontome.

Im 1. Fall bestand bei einem 40jährigen Mann eine leichte nichtentzündliche Schwellung in der Alveolargegend zwischen den Wurzelspitzen von $\overline{2}|$ und $\overline{3}|$; keine Hyperämie. nur der Zahnfleischrand bei $\overline{3}|$ hatte sich etwas zurückgezogen. Röntgenologisch wurde ein Odontom mit scheinbar 4 oder 5 zahnähnlichen Gebilden (denticles) diagnostiziert. In Lokalanästhesie (interosseale Injektion zwischen $\overline{3}|$ und $\overline{2}|$) wurde eine dünnwandige Kavität von vorn eröffnet und die Dentikel hauptsächlich mittels Exkavatoren zwischen und hinter $\overline{2}|$ und $\overline{3}|$ entfernt. Sorgfältige Kürettierung der Höhlenwände unter Schonung der periodontalen Membranen. Die Kavität, die bei der ersten Eröffnung keinen Eiter, sondern nur eine kleine Menge Flüssigkeit enthielt, wurde lose mit Gaze austamponiert, die am nächsten Tage wieder entfernt wurde. Keine Schwellung. Normale Heilung. $\overline{32}|$ blieben ungeschädigt und vital. Die entfernten kleinen Körper wurden zusammen mit einem Teil der Zystenwand dem Verf. zur Untersuchung übersandt, die folgendes Ergebnis hatte: Außer einer wahrscheinlich aus unregelmäßig verteilten Zahngeweben zusammengesetzten etwas größeren verkalkten Masse von unregelmäßiger Form fand Wellings eine Anzahl kleiner konischer Zähnchen mit Schmelz auf ihren Kronenoberflächen, ferner eine Anzahl sehr viel kleinerer verkalkter Massen und endlich ein weiches breiiges Material, das sich infolge seines Gehalts an zahllosen ganz kleinen verkalkten Körpern ganz sandig anfühlte. Die vertikale Sektion eines der Dentikel ergab, daß dasselbe ein perfekter Zahn mit Schmelzbekleidung der Krone, gut gebildetem Dentin, einer zentralen Pulpahöhle und Zement war. Die Kapsel erwies sich als die gewöhnliche, mit Epithel ausgekleidete fibröse Wand. Diagnose: nach der neuen Klassifizierung ein zusammengesetztes Odontom (compound composite odontome), nach dem alten System ein zusammengesetztes follikuläres Odontom oder eine zahntragende Zyste. Während aber nach Verf. die meisten dieser seltenen Neubildungen mit dem Fehlen eines oder mehrerer Zähne zusammenhängen, waren im vorliegenden Fall

alle Zähne in der Zahnreihe vorhanden; aus diesem Grunde und ferner wegen des Sitzes der Geschwulst in der Schneidezahngegend spricht Verf. die Vermutung aus, daß diese Neubildungen möglicherweise an den Stellen, an denen Zähne des typischen Säugetiergebisses verloren gegangen sind, d. h. in der Schneidezahn- und Prämolarengegend häufiger vorkommen.

2. Fall. Kompliziertes zusammengesetztes Odontom. Es handelt sich um eine an der höchsten Stelle etwa $^3/_4$ Zoll (1 Zoll = $2^1/_2$ cm. D. Ref.) hohe unregelmäßige Masse von verkalktem Gewebe mit einer rauhen unebenen quadratischen Basis von etwa $^3/_4$: $^1/_2$ Zoll Durchmesser, von der sie sich zu einem stumpfen Kegel verjüngt. An der Basis saß etwas weiches, scheinbar nicht entzündliches Gewebe. Das harte Gewebe hatte das Aussehen und die Konsistenz von Knochen und Zahnbein, während einige weiße Zonen wohl Schmelz sein konnten. Die Sektion ergab eine dicht verkalkte Masse mit einem tiefen „Graben", der den Tumor in zwei ungleiche, an der Basis miteinander verbundene Hälften teilte. Der „Graben" kommunizierte mit einer zweiten kleineren sich nach dem Zentrum der größeren Hälfte der Masse erstreckenden Kavität, die etwas weiches Gewebe und lose verkalkte Massen enthielt, die beim Schleifen herausfielen; die Sektion der größten derselben ergab, daß sie ganz aus Schmelz bestand. Der Körper des Odontoms bestand hauptsächlich aus „feinröhrigem" Dentin, zwischen dem sich Zonen anderer sehr komplizierter und schwierig zu „entwirrender" Strukturen befanden. Die Spitze oder Krone ist mit sehr schlecht entwickeltem Schmelz bedeckt, welches Gewebe auch den „Graben" und die angrenzende Höhle auskleidet. Die Außenseite ist von der dem Zahnhals entsprechenden Stelle an mit an einigen Stellen ganz dünnem und strukturlosem, an anderen dickem und viele Lakunen enthaltendem Zement bekleidet. „An der Basis befindet sich eine Öffnung, die zu Pulpakammern führt, die in entgegengesetzten Richtungen in beiden Teilen der Neubildung verlaufen. Pulpakammern oder solchen ähnliche Bildungen sieht man auch an anderen Stellen, aber einige von ihnen scheinen von einer zentralen Kammer unabhängig zu sein und haben ihr eigenes Röhrchensystem." Soviel Verf. weiß, ist das fragliche Odontom in der Gegend des letzten unteren Molaren entfernt worden; ob das Gebiß vollständig war oder früher gewesen ist und ob die Masse durchgebrochen oder noch im Knochen eingebettet war, ist ihm nicht bekannt.

3. Fall. Dilatiertes zusammengesetztes Odontom, nach der alten Klassifizierung Wurzelodontom. Dasselbe brach bei einem 34jährigen Manne in der Mittellinie genau hinter den oberen Inzisivi, „einem gewöhnlichen Sitz für überzählige Zähne", durch. Die Krone war konisch, der Wurzelteil weit expandiert und mehrere Male größer als die Krone. Die Basis ist abgerundet und nach ihrer Mitte zu erhebt sich ein scharfer Grad, wo sich ein ziemlich großes Foramen für den Eintritt von Gefäßen und Nerven in die Pulpakammer befindet. Länge etwa 13 mm, Breite der Wurzelbasis etwa 9 mm. Eine Sektion ist bis jetzt noch nicht gemacht worden. Verf. glaubt aber, daß der innere Bau mit demjenigen eines anderen, ihm vor einiger Zeit als aus der Gegend des unteren 3. Molaren stammend übersandten ganz ähnlich aussehenden Tumors übereinstimmt, der bei der Sektion in seinem Innern einen großen, ganz abgeschlossenen Hohlraum aufwies; das an der Basis befindliche große Foramen führt in eine schmale, in den Wänden des Odontoms verlaufende Pulpakammer, von der die Zahnbeinröhrchen ausgehen. Niemeyer (Delmenhorst).

E. Tate: Die Allgemeinanästhesie in der Zahnheilkunde. (Brit. dent. journ. Vol. 46. Nr. 3, S. 114—117. 1925.)

Für junge gesunde Erwachsene und Personen im mittleren Alter eignet sich, wenn es sich nur um die Erzielung einer kurzen Allgemeinanästhesie handelt, am besten Stickstoffoxydul, das dagegen von jungen Kindern nicht gut vertragen wird, bei denen es schnell auftretende Zyanose sowie Respirationsspasmus und unruhige heftige Bewegungen auslöst; kommt es bei diesen überhaupt zur Narkose, so ist dieselbe nur von sehr kurzer Dauer und oft ungenügend. Für Kinder unter 6 oder 7 Jahren ist Chloräthyl, nach der offenen Methode gegeben, sehr zufriedenstellend; die Anästhesie tritt nach ungefähr einer Minute ein und dauert 1—2 Minuten, wobei der kleine Patient eine gute Farbe behält, nicht zyanotisch wird und nur selten erbricht. Ist aus irgendeinem Grunde eine Verlängerung der Narkose notwendig, so gibt Verf. mittels des Shipway- oder Pinsonapparates Ätherdämpfe. Ist bei Kindern einmal Anästhesie eingetreten, so genügt zu ihrer Unterhaltung schon eine sehr geringe Menge eines Betäubungsmittels. Stickstoffoxydul ist bei Herzkranken zwar nicht kontraindiziert, aber nur mit besonderer Vorsicht anzuwenden; der Puls sollte während der ganzen Dauer der Darreichung beobachtet werden und bei dem geringsten Anzeichen von Aussetzen desselben das Gas sofort weggelassen werden. Sehr nervösen Patienten gibt man zweckmäßig vor dem Schlafengehen eine volle Dosis Brom und eine zweite etwa 1 Stunde vor der Narkose. Aspirin widerrät Verf., da dasselbe, besonders bei Verwendung von Stickstoffoxydul, geeignet ist, Zyanose hervorzurufen. Die Verwendung von Chloroform ist nach Tate nur selten indiziert.

Für schwierigere und ausgedehntere zahnärztliche Operationen, die wohl immer im Krankenhaus ausgeführt werden, wo die betr. Patienten dann vorher wie für jede andere Operation präpariert werden, hat Verf. die intratracheale sowie die rektale Ätheranästhesie als die brauchbarsten Methoden erprobt, die er auch des näheren beschreibt.

Niemeyer (Delmenhorst).

Hamilton Bailey: Speichelsteine der Glandula submaxillaris. (Brit. dent. journ. Vol. 46, Nr. 4, S. 174/175. 1925.) Aus The brit. journ. of surg., October 1924.)

Die Glandula submaxillaris sitzt „rittlings" auf dem hinteren freien Rande des M. mylohyoideus und besteht aus 2 Teilen: einem bukkalen, der unter der Mukosa des Mundbodens liegt und einem mehr als $^2/_3$ der Drüse umfassenden cervikalen Teil, der das submaxillare Halsdreieck einnimmt. Aus diesem Grunde ist zur Untersuchung der ganzen Drüse eine bimanuelle Palpation notwendig. Männer erkranken nach Verf. an Speichelsteinen häufiger als Frauen, im Verhältnis von 3:1. Das Alter variierte in den 32 im Londoner Hospital beobachteten Fällen von 16 bis zu 65 Jahren. Schmerzen können vollständig fehlen und die Steine nur zufällig entdeckt werden. Der typische spasmodische Schmerz tritt beim Beginn einer Mahlzeit auf, ist oft sehr heftig und kann Zahnschmerzen gleichen. Die nahen Beziehungen des Nervus lingualis zur Unterkieferspeicheldrüse machen es erklärlich, daß die Schmerzen bisweilen auch in die Zunge ausstrahlen können. Eine Schwellung unter der Mandibula ist oft ein brauchbares diagnostisches Zeichen, während eine mit den Mahlzeiten in Verbindung stehende Variation in der Größe geradezu pathognomonisch ist. Eine Schwellung am Mundboden ist weniger gewöhnlich und zeigt an, daß der Stein gerade hinter der „Ampulle" des Ductus Whartonianus sitzt. Submaxillare Speichelsteine werfen, da sie reich an Mineralsalzen sind, gewöhnlich einen guten X-Strahlen-Schatten. Im vorderen Teil des Ausführungsganges kann ein Stein gewöhnlich klinisch entdeckt werden, aber im hinteren Drittel kann er schwer zu diagnostizieren sein; in diesen Fällen ist die Radiographie fast unentbehrlich.

Differentialdiagnose. In erster Linie kommt periodontale Eiterung in Betracht: Selby berichtet 9 Fälle von Speichelstein, die ihm als angebliche Zahnabszesse behufs radiographischer Untersuchung überwiesen worden waren. Die Schwellung im submaxillaren Dreieck kann mit zervikaler Adenitis verwechselt werden; Sicherung der Diagnose durch bimanuelle Palpation. Bei älteren Individuen mit einer Menge Steine in der Drüse selbst kann das Alter des Patienten, die steinharte Konsistenz der Drüse und die Unregelmäßigkeit ihrer Kontur zur Annahme einer bösartigen Neubildung führen; Klärung durch die Radiographie. Bei akuter Entzündung in einem Fall von Verlegung des Ductus kann akute primäre parenchymatöse Glossitis oder Ludwigs-Angina vorgetäuscht werden. Ferner können peritonsilläre Abszesse bis in die Submaxillargegend vordringen.

Komplikationen. Da die Speichelsteine eine Stasis des Speichelflusses bewirken müssen, so folgt fast immer eine retrograde sekundäre Infektion: In 6 Fällen, in denen die Drüse exstirpiert worden war, zeigte die histologische Untersuchung chronische Entzündung und Fibrosis der Drüse. Karzinom ist außerordentlich selten; nur etwa 20 Fälle sind berichtet. Eine Striktur des Ductus Whartonianus, die nach einer Eiterung um einen Speichelstein herum oder als Folge der Entfernung eines Steins durch den Ductus und gelegentlich auch aus anderen Ursachen eintreten kann, kann die gleichen Symptome wie die Obstruktion durch einen Stein hervorrufen.

Behandlung. Ist ein Stein nicht größer als ein Apfelsinenkern und in den vorderen zwei Dritteln des Ausführungsganges gelegen, so ist eine abwartende Behandlung am Platze; ist diese erfolglos, so ist die Spaltung des Ductus in Lokalanästhesie indiziert; ebenfalls bei sekundärer Infektion. Für die Exzision eines im hinteren Teil des Ductus Whartonianus impaktierten Steines ist die Narkose angezeigt. Die Exstirpation der Drüse ist notwendig: bei multiplen Speichelsteinen in der Drüse, die Symptome verursachen; bei alten Fällen von Obstruktion durch einen Stein im Duktus; bei chronischer Entzündung der Drüse, die nach der Entfernung des Steins persistiert; bei Striktur des Ductus, nachdem seine Dilatation nicht gelungen ist. Die Resultate dieser Operation sind nach Bailey sehr zufriedenstellend und die Patienten haben durch den Verlust der Drüse keine Beschwerden.

Niemeyer (Delmenhorst).

V. V. Monteiro: Ein Fall von hysterischer Kieferklemme. (Brit. dent. journ. Vol. 45, Nr. 22, S. 1518. 1924.)

Ein 23jähriges junges Mädchen von neurotischem Temperament klagte über periodische Anfälle von Kieferklemme, die bisweilen 3—4 Tage anhielten, während welcher Zeit die Patientin nur flüssige Nahrung zu sich nehmen konnte. Bei der ersten Konsultation konnte sie den Mund völlig öffnen; die Mundhöhle erwies sich als gesund und das Gebiß war vollzählig und ebenfalls vollständig gesund. Auch die Bewegungen der Kiefergelenke waren

normal. Trotz dieses vollständig negativen Befundes verlangte Patientin die Entfernung der beiden ganz gesunden unteren Weisheitszähne, da sie die fixe Idee hatte, daß an diesen irgendetwas nicht in Ordnung sein müsse. Nach anfänglicher Weigerung extrahierte Verf., als in der folgenden Woche zwei weitere Anfälle von Kieferklemme aufgetreten waren, die genannten Zähne schließlich doch und zwar zur großen Erleichterung der Patientin, da sie sich nun vor weiteren Anfällen sicher fühlte. Und wirklich hatte sich in den seitdem verflossenen 14 Monaten noch kein Anfall wieder eingestellt, trotzdem keine Allgemeinbehandlung erfolgt war. Monteiro glaubt sich daher, zumal er auch bei der Sektion der beiden Zähne nichts Abnormes gefunden hat, berechtigt, einen nicht gewöhnlichen Fall von hysterischer Kieferklemme anzunehmen. Niemeyer (Delmenhorst).

Anquetil: Zwei Beobachtungen über verzögerten Durchbruch zweier Eckzähne. La Semaine Dentaire 1924, Nr. 26.)

Im ersten Falle handelt es sich um eine 43jährige Dame bei der der rechte Eckzahn, mit seiner Krone zwischen den Zahnhälsen von $\overline{1|1}$ beim Durchbruch stecken geblieben war. Der 2. Fall betraf einen 49jährigen Patienten, bei dem im Gebiet des linken oberen seitlichen Schneidezahnes unter einem Ersatzstücke palatinal ein Eckzahn durchbrach. Seine Wurzel war nach der Nase zu gerichtet. Nach Extraktion erhielt der Patient ein neues Ersatzstück, das nun nicht mehr dauernd zerbrach. R. Hesse (Döbeln).

Nivard: Osteitis des rechten Unterkiefers als Folge einer Infektion durch die Wurzeln von $\overline{6|}$. (La Semaine Dentaire 1924. Nr. Nr. 27.)

Allgemeine Verhältnisse: Patient 35 Jahre alt, kräftige Konstitution; selten krank gewesen, gerötete Schleimhaut. Lokale Verhältnisse: Wurzeln von $\overline{6|}$ wegen Abszeß extrahiert. Gegenwärtiges Stadium: Fast schmerzlose Schwellung im ganzen rechten Unterkiefer und in der Halspartie. Submaxillare Drüsen geschwollen und schmerzhaft.

Das Allgemeinbefinden ist durch die Infektion stark beeinträchtigt. Diagnose: Osteophlegmone des rechten Unterkiefers. Im Röntgenbild sieht man ausgedehnte Substanzverluste. Der Erkrankung, die ihren Ausgang von $\overline{6|}$ nahm, fielen weitere 4 Zähne $\overline{5\,4\,3\,2|}$ zum Opfer, wobei sich noch 2 Sequester abstießen. Dann erst kam der Prozeß zum Stillstand. R. Hesse (Döbeln).

Duchange: Allgemeine Betrachtungen über die lokale Vakzinetherapie (V.-Th.) in der Stomatologie. (La Semaine Dentaire 1924, Nr. 28 u. 30.)

Nach den bisher angestellten Versuchen kommt Duchange zu folgenden Ergebnissen:

1. Ein sich langsam entwickelnder periapikaler Abszeß ist durch die V.-Th. um vieles leichter zu heilen, wenn der Vorgang pyogener und nicht chronischer Natur ist, besonders wenn er zirkumskript ist und keine Fistel besteht.
2. Der chronische apikale Abszeß ist schwer heilbar, besonders wenn er diffus ist.
3. Die idiopathische Osteitis ist der V.-Th. unterworfen, die die Ausschälung der Knochensplitter erleichtert.
4. Die akute entzündliche Pyoarthritis ist ebenfalls der V.-Th. unterworfen.
5. Der gewöhnliche akute Abszeß ist für eine gemischte chirurgisch-vakcinale Behandlung geeignet.

Diese fünf Erkrankungen werden in ihren Beziehungen zur V.-Th. an einer Anzahl Fälle besprochen. Bei der traumatischen Kieferostitis erzielt man mit der V.-Th. unvergleichliche Erfolge. Der chronisch-zirkumskripte Abszeß weicht der V.-Th. ohne andere Behandlungsmethode leicht. Die akute entzündliche Pyoarthritis weicht erst allmählich. Der diffuse chronische Abszeß (ohne Fistel) widersteht der V.-Th. energisch. Der akute Abszeß muß wie ein chronisch diffuser behandelt werden, also chirurgisch und vakcinal. R. Hesse (Döbeln).

Kleine Mitteilungen.

Zentral-Verein Deutscher Zahnärzte (E. V.).

Zur Aufnahme in den Z.V.D.Z. haben sich folgende Herren gemeldet: 1. Weber, Gerhard, Strehla (Elbe), Lindenstr. 264. 2. Kittel, Dr. Richard, Riesa (Elbe), Rosenstr. 10. 3. Schmücking, Dr. A., Helmstedt (Braunschweig), Johannesstr. 8. 4. Seer, Dr. med. u. med. dent., Neubrandenburg (Mecklenburg), Fridländerstr. 1. Weitere Meldungen bittet der Unterzeichnete baldmöglichst ihm zu übersenden.

Die diesjährige Versammlung des Z.V.D.Z. findet in Hannover vom 10. bis 13. Sept. statt. Vorträge und Demonstrationen bitte ich bis spätestens 15. Juli d. J. dem 1. Vorsitzenden Herrn Prof. Dr. Walkhoff-Würzburg, Zahnärztl. Universitäts-Institut anzumelden. Die Manuskripte derselben müssen bis spätestens 10. August d. J. an den 3. Schriftführer Dr. Fehr, Berlin W 35, Karlsbad 22 eingesandt werden.

Darmstadt, den 15. April 1925. C. Köhler, 1. Schriftführer.

Für die Schriftleitung verantwortlich: Dr. A. Rohrer in Hamburg.
Verlag von Julius Springer in Berlin W. — Druck der Univ.-Druckerei H. Stürtz A.G., Würzburg.

Verhandlungen der 61. Versammlung des Zentral-Vereins Deutscher Zahnärzte.

7. bis 9. August 1924 in München.

Praeger (Tübingen): **Aus der Vererbungspathologie des menschlichen Gebisses.**

Meine Ausführungen mögen dazu dienen, Ihnen darzulegen, mit welchen Methoden wir auf dem Gebiete der Vererbungspathologie des menschlichen Gebisses forschend vorgehen, und Ihnen einige Resultate der Forschung vorzuführen.

Aus der vielfach recht komplizierten Nomenklatur der Vererbungslehre, von der die Vererbungspathologie nur ein Teil ist, möchte ich vorläufig nur drei Begriffe erläutern: Phänotypus, Idiotypus und Paratypus.

Alles, was man an einem Patienten beobachtet, alle Eigenschaften, Merkmale, Anlagen, Symptome nennen wir das Erscheinungsbild, den Phänotypus des Menschen. An diesem Phänotypus hat er vieles mit der Erbmasse von seinen Eltern und Voreltern bekommen, ererbt. Solche Merkmale nennen wir idiotypische, ihre Gesamtheit den Idiotypus des Patienten. Alles andere ist im Leben, d. h. also seit der Zeugung dazugekommen oder abgeändert worden; wir sprechen von paratypischen Merkmalen und dem Paratypus.

Ein Beispiel soll diese Begriffe erläutern. Wir werden später noch ausführlicher über die eineiigen Zwillinge sprechen müssen. Das sind Zwillinge, die durch Zweiteilung einer befruchtenden Eizelle entstanden sind. Von diesen identischen Zwillingen können wir im allgemeinen sagen, daß das, was an ihnen verschieden ist, auf nicht erbliche Faktoren zurückzuführen ist.

Aus meinen Untersuchungen über solche identische Zwillinge möchte ich als Beispiel für die so wichtigen Begriffe: Phäno-, Idio-, Paratypus folgendes vorausschicken:

Bei den beiden Zwillingen M., Maria und Martha, haben wir einen bukkalen Durchbruch der oberen Eckzähne, also eine Extraversion (Simon). Wenn wir nicht annehmen, daß diese Anomalie durch äußere, paratypische Faktoren veranlaßt ist, die beide Kinder in gleicher Weise betroffen hat — das wäre nicht wahrscheinlich — müssen wir die Anomalie als idiotypisch bedingt auffassen. Nun sehen wir uns die Zahnbogenmaße der beiden Mädchen an:

		Maria	Martha	Differenz
Zahnbogenbreite (ohne M_3)	Oberkiefer	54,6	56,1	1,5
	Unterkiefer	54,6	55,1	0,9
Zahnbogenlänge (ohne M_3)	Oberkiefer	42,2	43,7	1,5
	Unterkiefer	38,7	41,6	2,9!
Zahnbogenindex	Oberkiefer	129,4	128,4	1,0
	Unterkiefer	140,1	134,1	6,0!

Da fällt zunächst auf, daß Martha überhaupt das größere Gebiß hat, das hängt mit der übrigen Entwicklung des Kopfes und des Gesichtes zusammen; zwar sind die Gesichtshöhe und Jochbogenbreite gleich groß, doch ist bei Martha

die Unterkieferwinkelbreite um 1 mm, die Schädelbreite um 2 mm größer. Die Zahnbogenmaße der Martha sind von 0,9—1,5 mm größer als die Marias — abgesehen von der Zahnbogenlänge im Unterkiefer, die bei Maria um fast 3 mm kleiner ist. Dadurch ist wieder der bedeutend größere Zahnbogenindex für den Unterkiefer Marias bedingt.

Wir ersehen hieraus, daß die Größenverhältnisse der Alveolarfortsätze idiotypisch bedingt scheinen, bis auf kleine Entwicklungsdifferenzen, denen wir überall begegnen und die natürlich paratypisch veranlaßt sind, ferner sehen wir einen groben Unterschied, der ebenfalls paratypisch verursacht sein muß. Hier wird uns die Ursache klar, wenn wir die Modelle betrachten; wir sehen, im Unterkiefer Marias sind die beiden ersten Molaren extrahiert, daher die Verkürzung. Hier kann man die Wirkung der Extraktion zahlenmäßig verfolgen.

Betrachten wir nun einmal die verschiedenen menschlichen Verwandtschaftsgemeinschaften, die sich zur Untersuchung in Vererbungsfragen eignen, so gehört dazu in erster Linie die Rasse. Die Lehre von den Krankheiten, die sich bei Rassen häufen, nennen wir Rassenpathologie. Wir befinden uns da auf einem schwierigen Gebiet. Auf die Rasse, die in einer gleichmäßigen Umwelt lebt, wirken äußere Faktoren in gleicher Art und Weise ein, so daß dieselben Krankheiten auch auftreten können, ohne ererbt zu sein. Das gilt z. B. für die Ernährungsverhältnisse. Die Europäer ernähren sich anders als die Australier, besonders was die Konsistenz der Nahrung anbelangt. So könnte das gehäufte Auftreten der Zahnkaries bei uns als eine Folge der äußeren Einflüsse angesehen werden. Diese Ansicht wird z. B. bei der Schule Pickerill-Andresen vertreten. Ob das ganz richtig ist, werden wir dann noch sehen.

Ein weniger gefährlicher Boden ist die Familienpathologie. Aber auch hier kommt es leicht vor, daß Familienmitglieder unter gleichen äußeren Bedingungen leben und daher an denselben paratypisch entstandenen Krankheiten leiden. Lassen sich allerdings die Eigenarten von Familien so weit verfolgen, wie bei den Habsburgern oder auch schon in Goethes Familie, so haben wir es ja mit Generationen zu tun, die sicher nicht unter völlig gleichen Verhältnissen gelebt haben.

Ich demonstriere Ihnen im folgenden zunächst den Stammbaum der Habsburger von 1364 bis Ende des 16. Jahrhunderts und dann ein paar Bilder von Herrschern aus dieser Zeit und verweise Sie auf die gründlichen Untersuchungen von Kantorowicz in der Dtsch. Monatsschr. f. Zahnheilk. 1915. Wir sehen aus dem Stammbaum, der nach Greve (Dtsch. zahnärztl. Wochenschr. Bd. 14, S. 285. 1901) zusammengestellt ist, daß sich zunächst zwei Fürstenhäuser vereinigten, von denen nur in einem die Progenie erblich war; infolge der Dominanz dieser Anomalie waren die Kinder aus der Ehe der Maria von Burgund mit dem progenen Maximilian I. ebenfalls mit Progenie behaftet; eines dieser Kinder, Philipp der Schöne heiratete Johanna die Wahnsinnige von Spanien, in deren Familie ebenfalls Progenie dominant erblich war. Das Resultat war, daß die Menge von Kindern und Kindeskindern sämtlich mit Progenie behaftet waren.

Wenn Rubbrechts (zit. von Greve s. o.) Angaben stimmen, ist im Hause Spanien einmal eine sog. unregelmäßige dominante Vererbung vorgekommen; das Überspringen einer Generation ist bei so ausgesprochen dominant vererblichen Krankheiten immer sehr merkwürdig. Die Gründe können sein:

1. Eine fehlerhafte Anamnese, in dem Fall ein Fehlen oder Verzeichnen von Bildern der betreffenden Familienmitglieder. Im Mittelalter nahm der Maler es gelegentlich mit der Ähnlichkeit nicht so genau;

2. kann aber auch die Anomalie durch irgendeinen äußeren oder einen anderen erblichen Faktor nicht manifest geworden sein.

Ein ähnliches Überspringen, sogar von zwei Generationen, finden wir in Goethes Familie, deren Bildnisse von Knoche in erschöpfender Weise untersucht worden sind, und deren Stammbaum ich Ihnen demonstriere. Einige zum Teil von Houwen neu veröffentlichte Bilder von Goethes Sohn und seinen Enkeln projiziere ich ebenfalls, wenn auch die Bilder bei Knoche die Progenie zuweilen besser vorführen, besonders die Bilder aus den späteren Lebensaltern.

Leider finden sich in der zahnärztlichen Literatur verhältnismäßig wenig Vererbungsforschungen in der Familie, obwohl Kantorowicz die systematische Sammlung solcher Untersuchungen nebst Modellen schon vor Jahren propagiert hat.

Als weiteres Beispiel für Vererbungserscheinungen, die innerhalb einer Familie beobachtet wurden, zeige ich Ihnen einen Fall von überzähligen Zapfenzähnen hinter der oberen Front bei Bruder und Schwester. Beim Bruder sind alle vier Schneidezähne vorhanden, bei der Schwester sind die mittleren im Durchbruch, die seitlichen stecken, wie eine Röntgenaufnahme zeigte, noch im Kiefer. Daß es sich bei dieser Anomalie nicht um einen gleicherweise auf Bruder und Schwester einwirkenden äußeren, paratypischen Faktor handelt, ist doch wahrscheinlich.

Ein weiteres, sehr ergiebiges Gebiet für den Vererbungspathologen ist die systematische Untersuchung von eineiigen Zwillingen, die ich schon erwähnte. Die Diagnose „eineiig" läßt sich am sichersten bei der Geburt durch den Plazentarbefund stellen; ist darüber nichts bekannt, so ist trotzdem die Diagnose durch die fabelhafte Ähnlichkeit der Zwillinge mit einiger Wahrscheinlichkeit möglich. Wir arbeiten bei den Zwillingsuntersuchungen statistisch, so daß ein Fehler, der durch falsche Diagnose sich einschleichen würde, bald wieder in der Menge der Zahlen verschwindet.

Über die Befunde selbst ist zu sagen: Was an eineiigen Zwillingen verschieden ist, ist paratypisch bedingt, d. h. erworben. Als Beispiel diene eine — wahrscheinlich durch paratypische Fehler der inneren Sekretion — verursachte Form des Turmschädels. Auf dem demonstrierten Bild hat nur einer der Zwillinge einen Turmschädel [1]). Von dieser Verschiedenheit ist auch der Zahnbogen betroffen. Der obere Bogen ist bei dem einen — normalen — schön abgerundet, bei dem andern — Turmschädel — bildet er vorn einen spitzen Winkel.

Was an eineiigen Zwillingen gleich ist, ist entweder vererbt, oder durch gleiche Umgebungsverhältnisse in gleicher Weise beeinflußt, Die letztere Möglichkeit tritt aber bei größeren Statistiken in den Hintergrund, da eine völlig gleiche Wirkung der Umwelt doch nicht gerade häufig ist. Jedenfalls müssen wir mit den Schlüssen aus der Gleichheit vorsichtiger sein, als bei denen aus der Verschiedenheit.

[1]) Daneben gibt es auch vererbliche Fälle von Turmschädel, besonders mit Icterus haemolyticus vergesellschaftet.

Darf ich Ihnen nun in Kürze einige Resultate aus meinen Untersuchungen an eineiigen Zwillingen berichten. Es handelt sich vorläufig um 25 Paare, eine Zahl, die bei der Seltenheit der eineiigen Zwillinge nicht zu unterschätzen ist.

Den Orthodonten interessieren am meisten die Stellungsanomalien. Als Regel ist hierbei aufzustellen, daß der Bißtypus bei den Zwillingen immer der gleiche ist, daß aber innerhalb des Typus Abweichungen häufig sind. Einige Beispiele:

1. Ein Fall von Progenie bei beiden Zwillingen.

2. Bei dem schon vorhin erwähnten Pärchen Maria und Martha M. Durchbruch der Eckzähne außerhalb der Zahnreihe. Bei Martha sind links die oberen Backzähne um eine Prämolarenbreite, rechts um eine halbe Prämolarenbreite, bei Maria auf beiden Seiten um eine Prämolarenbreite verschoben.

Auch für die Zahnentwicklung gilt der Satz, daß im allgemeinen die Art und Weise des Durchbruchs ererbt erscheint, daß aber kleinere Abweichungen häufig sind, die paratypisch bedingt sein müssen.

In ganz auffälliger Weise stimmen Zahn- und Höckerform überein; nie gibt es bei eineiigen Zwillingen Verschiedenheiten der Höckerzahl oder der Fissurenbildung. Bei Maria und Martha M. wurde auch die Zahngröße gemessen; es zeigte sich eine Übereinstimmung bis auf zehntel Millimeter, was Breite und Dicke der Zähne anlangt. Nur die bukkolingualen Durchmesser der unteren zweiten Molaren zeigen Differenzen bis zu 1,3 mm, ein Anzeichen dafür, daß zur Zeit der Kronenbildung, also zwischen 6. und 11. Lebensjahr äußere Faktoren eingewirkt haben. Solche Einwirkungen auf die Kronenbildung scheinen aber nach allen Befunden sehr selten zu sein.

Auch die Wurzelform der Zähne ist stark vererblich. Auf Röntgenaufnahmen von eineiigen Zwillingen fällt die große Ähnlichkeit der Wurzeln auf. Das demonstrierte Bild zeigt, daß die Wurzeln der unteren Molaren bei beiden demselben Typ zugehören; im Oberkiefer ist bei jedem ein Eckzahn retiniert, der eine rechts, der andere links.

Auch Rassenuntersuchungen zeigen die Vererblichkeit von Wurzelbildung, z. B. die merkwürdige Zylinder- und Prismenbildung bei den Altsteinzeitmenschen von Krapina. Auch bei dem Fund aus der Ofnethöhle bei Nördlingen, der am Ausgang der Altsteinzeit steht, läßt sich ein Röntgentyp aufstellen, von dem aber kleine Abweichungen vorkommen. Vielleicht handelt es sich in Krapina und der Ofnethöhle um Familien oder Sippen.

Ein wichtiges, interessantes, aber schwieriges Gebiet ist die Vererbung der Kariesdisposition. Eine bekannte Tatsache ist, daß die Kariesdisposition in Europa immer mehr zugenommen hat. Ich zeige Ihnen eine Tabelle der Kariesfrequenz in der Vor- und Frühgeschichte. Darin möchte ich besonders hervorheben, daß die erste Bevölkerung, wo die Karies als Volkskrankheit auftrat, ein wildes Jägervolk war, das von keinerlei Zivilisation oder Kochkunst etwas wußte; und doch sind 11% der Zähne erkrankt. Das rührt nachweisbar von der Fissuren- und Grübchenbildung der Molaren her; Approximalkaries kam fast nicht vor. Die Karies verlief im allgemeinen gutartiger wie bei uns.

Der gewaltige Unterschied des Krankheitsbildes bei der Ofnetpopulation — nur Fissurenkaries — und des Bildes bei späteren Völkern — fast nur Approximalkaries — weist darauf hin, daß wir einen ätiologischen Unterschied zwischen diesen beiden Erkrankungsarten machen müssen. Das folgende Bild

zeigt das Verhältnis von Fissuren und Approximalkaries bei verschiedenen Beobachtungsgruppen.

Bei dem ältesten Material, dem aus der Ofnethöhle, gewaltiges Überwiegen der erkrankten Fissuren; später — bis heute — Überwiegen der kariösen Berührungsflächen. Die Zahl der Fissurenkaries ist aber wieder verhältnismäßig angestiegen.

Wie ist das erwähnte Verhältnis nun bei den untersuchten eineiigen Zwillingen? Im allgemeinen sind die Zahlen für Fissuren- und Approximalkavitäten gleich. Wir unterscheiden aber Fälle, die von der Vererbung abhängen können von solchen, die hauptsächlich von äußeren Faktoren beeinflußt sind. Das nächste Bild wird den Unterschied deutlicher machen. Da stellt sich nun heraus, daß zu der ersten Gruppe mit stark idiotypischem Einschlag mehr Fissuren — als Approximalfälle, zu der zweiten, im wesentlichen paratypischen Gruppe, hauptsächlich Approximalfälle gehören. Es wird also die Fissurenkaries mehr von vererblichen Faktoren abhängen als die Approximalkaries, wenn auch die letztere ebenfalls häufig idiotypischen Ursprungs ist.

Bei der Beobachtung der Karies bei eineiigen Zwillingen unterscheiden wir eine Gruppe A von Fällen, wo bei beiden Zwillingen entsprechende Zähne erkrankt sind, und eine zweite B, wo nur bei einem der Zwillinge ein oder zwei entsprechende Zähne kariös sind, aber nicht bei dem andern. Die Gruppe A, bei der idiotypische Ursachen zu überwiegen scheinen, verhält sich zahlenmäßig zu der — mehr paratypisch beeinflußten — Gruppe B wie 68:40.

Weiterhin müssen wir unsere Zwillinge einteilen in eine Gruppe, wo die Kariesfrequenz der beiden ziemlich gleich ist, und eine andere, wo die Karieszahlen stark differieren. Über die Ursachen dieser starken Differenz, die paratypisch bedingt sein müssen und die wir meist aufgefunden haben, muß ich mir aus Zeitmangel versagen zu berichten. Sehen wir uns die vorhin erwähnten Gruppen A und B an, unter Weglassung der „stark differierenden" Zwillingspaare, so verändert sich das Verhältnis A:B sehr zugunsten der Gruppe A (41:14). Daraus geht hervor, wie wichtig idiotypische Einflüsse in der Kariesätiologie sind.

Ein letztes Bild zeigt Ihnen die Verteilung der Kariesfälle auf die einzelnen Zähne. Die Fälle der Gruppe A (vorwiegend idiotypische Ätiologie) machen — besonders in der Molarengegend ähnliche Kurven wie die bei Port und Euler angegebenen Durchschnittswerte überhaupt; die Kurven der Gruppe B (mit starker paratypischer Beeinflussung) machen oft gerade die entgegengesetzten Bewegungen, sie bevorzugen z. B. die unteren Frontzähne und vernachlässigen die Prämolaren. Daraus folgt, daß bei den Zähnen, die besonders häufig befallen werden, der idiotypische Einfluß größer ist, als bei den Zähnen, die seltener an Karies erkranken. Anmerkend sei gesagt, daß ich auch zwei Fälle von marginalen Paradentosen bei beiden Zwillingen gesehen habe, in einer ausführlichen Arbeit[1]) über die Vererbungsverhältnisse des Gebisses überhaupt werde ich darauf zurückkommen.

Wir sind mit unseren Untersuchungen noch lange nicht am Ende, sondern müssen bestrebt sein, die Statistiken immer mehr zu verbessern. Mancher von Ihnen ist sicher in seiner Praxis imstande, solche Forschungen zu machen. Ich hoffe, daß ich mit dem Wunsche, daß recht viele Herren solche Fälle veröffentlichen oder den Instituten, die sich damit befassen, zur Verfügung stellen, keine Fehlbitte tue.

[1]) Zahnärztl. Rundsch. 1925. Nr. 44/45.

Fritz Münzesheimer (Berlin): **Die Anwendung neuer Lichtquellen in der Zahnheilkunde.**

Die Lichttherapie in der Zahnheilkunde ist an sich nichts absolut Neues. Schon vor langem wurde von Herrenknecht das Kopflichtbad mit dem Lichtbügel empfohlen und angewendet, um durch die physikalische Erzeugung einer Wärme eine Hyperämie zu erzeugen, die auf den Ablauf einer Entzündung und schmerzhafter Prozesse günstig einwirkt. Die Ultraviolett-Therapie wurde von Leix, Seidel, Zilz u. a. in die Zahnheilkunde eingeführt. Der von diesen Autoren gebrauchte Apparat war die bekannte, sog. „künstliche Höhensonne", bei der Quecksilberdampf in Quarzröhren zum Leuchten gebracht wird. Diese chemisch wirkende Lichtquelle, die in der Allgemeinmedizin ziemlich weit verbreitet ist, war aber für die Zahnheilkunde nur mit ganz besonderer Vorsicht anwendbar, da die meisten vom Zahnarzt zu bestrahlenden Bezirke mit Schleimhaut bedeckt sind, die gegen Licht besonders empfindlich ist und auch die Abwehrkräfte der äußeren Haut, namentlich das Pigment, nicht besitzt. Auch die Abänderungen der allgemein üblichen künstlichen Höhensonne in die kleinere, etwas modifizierte sog. Kromayerlampe hat natürlich keine Änderung in dem Effekt gebracht. Im übrigen ist bei dieser die Notwendigkeit der Wasserkühlung und die ziemlich umständliche Handhabung für die Einführung und Verbreitung in der Praxis ein Hindernis gewesen. Ganz abgesehen aber davon zeigte sich, daß die Quecksilberdampflampe durch ihren Reichtum an intensiven Verbrennungsstrahlen von erheblicher Gefährlichkeit in ihrer mundtherapeutischen Anwendung ist. Infolgedessen ist es nicht verwunderlich, daß die Quintessenz der Leixschen wie Seidelschen Arbeiten über die ultraviolette Lichttherapie in der Zahnheilkunde doch mehr ablehnend als zustimmend ist, da die Verbrennungsgefahr mit den von ihnen benutzten Apparaten im offenbaren Mißverhältnis mit den zu erreichenden therapeutischen Erfolgen steht. Wirkliche Erfolge waren mit der Quecksilberdampflampe nur bei der Zahnbleichung, wobei die Schleimhaut und die Nachbarzähne sorgfältig durch Cofferdam abgedeckt wurden, und zur Narbendehnung, wobei die Bestrahlung von außen erfolgen konnte, zu erreichen. Diese Mängel haben dazu geführt, daß die ultraviolette Therapie bisher keine weite Verbreitung in der Zahnheilkunde gefunden hat. Erst der Bau neuer Apparate, die praktischer gebaut und bei denen die Gefahrmomente der Quecksilberdampflampe ausgeschaltet sind, gaben neuen Anstoß, die Lichttherapie, und zwar speziell die ultraviolette Therapie in der Zahnheilkunde wieder anzuwenden. Da durch Veröffentlichungen der Quarzlampengesellschaft in der letzten Zeit einer Verwirrung der Begriffe Vorschub geleistet wird, so ist es notwendig, auf die physikalischen und biologischen Grundlagen der Lichttherapie etwas näher einzugehen. Ultraviolett und verbrennungsfrei sind an sich keine Gegensätze, denn der Begriff Ultraviolett gilt für alle Strahlen, die jenseits der Sichtbarkeitsgrenze des Spektrums liegen, also für die Strahlen, die eine kürzere Wellenlänge als 400 $\mu\mu$ haben. Diese Strahlengruppe ist nun in ihrer biologischen Wirksamkeit, wenn sie auch alle zum Ultraviolett gehören, keineswegs einheitlich, denn die Strahlen mit einer Wellenlänge von 400—290 $\mu\mu$ sind die biologisch hochwertigen Strahlen,

wobei die therapeutisch wirksamsten Strahlen zwischen 310 $\mu\mu$ und 290 $\mu\mu$ Wellenlänge liegen. Die Strahlen, die eine geringere Wellenlänge wie 290 $\mu\mu$ bei stärkerer Intensität besitzen, sind die destruierend auf das Gewebe wirkenden Strahlen, sie sind die Verbrennungsstrahlen. Da nun die Quecksilberdampflampe ein Licht aussendet, in dem die Strahlen mit einer Wellenlänge zwischen 290 und 200 $\mu\mu$ intensiv und reichlich vertreten sind, erklärt sich daraus ihre Verbrennungswirkung. Der bekannte Strahlenforscher Jüngling hat eben wegen der biologischen Verschiedenheit der kurzwelligen Strahlen das Ultraviolett in zwei Teile geteilt und hat für Ultraviolett I die Strahlen bis zu 290 $\mu\mu$ und für Ultraviolett II die Strahlen von 290—200 $\mu\mu$ bezeichnet. Nur das Licht einer Lampe, das auch die Strahlen des Ultraviolett II in stärkerer Intensität besitzt, hat Verbrennungswirkung. So ist zwar für Quarzlampen die Anweisung gegeben worden, diese Strahlen durch Vorschalten des Uviolfilters auszuschalten. Wenn nun allerdings weiter, trotz des Bestrebens durch Vorschalten solcher Filter eine gewisse Möglichkeit zur verbrennungsfreien Bestrahlung zu geben, gesagt wird, daß man mit Hilfe eines aus gewöhnlichem Fensterglas bestehenden Filters eine absolut verbrennungsfreie Lichtquelle erreiche, so stimmt das allerdings. Leider werden bei Vorschaltung eines solchen Filters fast sämtliche ultravioletten Strahlen, also auch die, die biologisch wirksam sind und gerade für unsere lichttherapeutischen Maßnahmen in Anwendung kommen sollen, mit abgefiltert.

Grundsätzliche Unterschiede für die Lichttherapie bestehen nur zwischen und den rein physikalisch wirkenden, also Wärme ausstrahlenden, im Gewebe Hyperämie erzeugend wirkenden Lampen und den chemisch wirkenden Lichtquellen mit ultraviolettem Licht. Von den physikalisch wirkenden Lampen habe ich eingangs erwähnt, daß sie schon lange bekannt sind. Das von ihnen ausgestrahlte Licht gehört hauptsächlich dem Wärmespektrum an, dem roten und infraroten. Dabei soll betont werden, daß sie mitunter mit Vorteil angewandt werden. Ihr Nachteil besteht im wesentlichen darin, daß sie bei ihrer alleinigen Anwendung lange Bestrahlungszeiten (Minimum 40 Minuten) erfordern und daß sie für den Patienten nicht gerade angenehm sind. Die Hyperämie, die durch sie erzeugt wird, ist stark genug, um auf entzündliche Erscheinungen im Bereiche der Mundhöhle durch Abschwemmung der Entzündungsstoffe günstig einzuwirken. Immerhin steht ihre lichttherapeutische Kraft der der Lichtquelle mit ultravioletten Strahlen erheblich nach. Meines Erachtens besteht ihr Hauptwert als Zusatzinstrumentarium für ultraviolette Therapielampen.

Die z. Zt. für unser Zwecke meines Wissens einzig brauchbare künstliche Lichtquelle, die ultraviolette Strahlen, neben einem verhältnismäßig großen Reichtum an sichtbaren Strahlen, auf deren Bedeutung Sonne in Kopenhagen wiederholt hingewiesen hat, aber keine Verbrennungsstrahlen hat, ist die Ultrasonne, System Dr. Landeker-Steinberg[1]). Ich möchte sie als eine biologische Strahlenquelle bezeichnen, die zunächst folgenden Forderungen gerecht wird, die zur Wirksamkeit notwendig sind:

1. Ultraviolett als stärkster Heilfaktor des Lichtes.

[1]) Herstellerin: Ultraheilstrahlen-Apparate A.-G. Berlin W 50.

2. Möglichst ausgedehnte, gefahrlose Bestrahlungen, um den anerkannten Voraussetzungen der Lichttherapie gerecht zu werden, daß die biochemischen Umsetzungen innerhalb des Gewebes proportional der Lichtmenge nicht der Lichtstärke sind.

Wie haben wir uns nun die chemische Wirkung des ultravioletten Lichtes vorzustellen? Diese Frage ist nicht ganz einfach zu beantworten, da zwischen den in vitro und in vivo angestellten Versuchen erhebliche Unterschiede bestehen und der Reagenzglasversuch uns nur die einfachsten Fragen beantwortet. Im Reagenzglasversuch ist es gelungen, mannigfache Einwirkungen auf die verschiedensten Eiweißkörper bei Bestrahlungen mit ultraviolettem Licht nachzuweisen. In vivo dagegen sind wir noch im wesentlichen auf die Erklärungen klinischer Beobachtungen angewiesen, wobei wir uns mit Vorteil anerkannter Theorien über die Deutung allgemeiner biologischer Vorgänge bedienen können. Von diesen Theorien kann uns vielleicht die Schadesche molekularpathologische Erklärung der Entzündung, wenn uns deren exakter Beweis in vivo gelingt, nicht nur die Erklärung der Entzündungsentstehung, sondern auch den Schlüssel zur Entzündungsbekämpfung geben, wobei besonders die chemische Wirkung des ultravioletten Lichtes deutungsfähig wird. Ohne näher hier auf diese pathologischen Probleme eingehen zu wollen (ich kann da kurz auf frühere Arbeiten von mir hinweisen) sei hier gesagt, daß die Ultraviolettlichttherapie eine Reiztherapie mit unspezifischen Reizen ist. Diesen Reiz haben wir uns so vorzustellen, daß er in dem dem Entzündungsherd benachbarten Gebiet eine unterschwellige Entzündung hervorruft, wonach der primäre Herd entlastet wird. Außerdem werden die Abwehrkräfte des Körpers mobilisiert. Es entsteht in diesem Bezirk eine Hyperämie. Die Bakterien werden abgetötet, so daß eben alle Faktoren zusammen eine Heilwirkung im primären Herd hervorrufen. Eine so mit Licht ausgeführte Reiztherapie hat natürlich vor der Reiztherapie, wie sie von einer ganzen Reihe von namhaften Vertretern unseres Faches mit Injektionen in das entzündete Gebiet oder Umspritzung desselben ausgeübt wird, mannigfache Vorteile. Während bei der Reizkörpertherapie durch Injektionen notwendigerweise durch die Tatsache des zuerst vermehrten Druckes allein zunächst ein Schmerzanstieg hervorgerufen wird, der allerdings durch Anästhetika und auch Hypnotika bekämpft wird, ist dies bei der, ich möchte sagen unkörperlich wirkenden Reiztherapie durch Einwirkung des ultravioletten Lichtes nicht notwendig. Im übrigen ermangelt der ultravioletten Lichttherapie auch jegliche Gefahr, die durch die immerhin mögliche Hineinspritzung von Infektionserregern in das umliegende Gewebe, hervorgerufen wird. Ein Schmerzanstieg erfolgt also bei der Bestrahlung nicht, sondern die Erleichterung tritt meistens sofort bei der ersten Sitzung ein.

Außer diesen subjektiven, bemerkbaren Erleichterungen bei vorhandenen Schmerzen fühlt der Patient meistens überhaupt nichts. Mitunter wird ein gewisses Wärmegefühl, das in dem beleuchteten Bezirk entstanden ist, angegeben oder ein leichtes Prickeln. Bemerken möchte ich noch, daß manchmal Zähne, die in dem belichteten Bezirk stehen, durch die Hyperämie, die in ihren Pulpen erzeugt wird, während der Bestrahlung schmerzen. Dies betrifft besonders schon beschliffene, für Kronen vorbereitete Zähne. Diese muß man dann entweder durch Zellstofflagen oder auch durch Zinnkappen abdecken. Objektiv

fällt auf, daß Wunden mit schlechten Granulationen und solche, die verjaucht sind, häufig schon nach der ersten Bestrahlung ein auffallend besseres Aussehen zeigen, daß der Fötor sich verliert und gute Granulationen entstehen.

Das Indikationsgebiet für die Lichttherapie können wir recht weit fassen, und zwar umfaßt es:

A. Alle entzündlichen Erscheinungen.

1. Schleimhaut (Gingivitis und Stomatitis ulcerosa). Immerhin sei bei diesen Erkrankungen der Mundschleimhaut gesagt, daß sie vorteilhafter weil meistens schneller durch die bekannte Ätzbehandlung bekämpft werden können. Bei der Behandlung der Stomatitis aphthosa, besonders wenn die Aphthen schon groß sind, ist die Lichttherapie gegenüber einer Ätzbehandlung aber im Vorteil.

2. Erkrankungen des Periost, des Os und des Periodontiums. Hierzu sei bemerkt, daß ich häufig bei Wurzelhautreizungen, die im Anschluß an eine Wurzelfüllung entstanden waren, schon nach der ersten Sitzung eine vollkommene Schmerzlosigkeit des vorher mitunter sehr empfindlichen Zahnes erreicht habe.

3. Erkrankungen der Oberkieferhöhle. Ich hatte Gelegenheit, zwei Fälle zu behandeln, wo akute Kieferhöhlenentzündungen dentogener Ursache bestanden haben und wo die Patienten in beiden Fällen große Mengen Eiter aus Mund und Nase entleert hatten. Bei dem einen Fall gelang die Restitutio ad integrum ohne jegliche Spülung, während in dem anderen Fall außerdem noch Spülungen gemacht wurden. Immerhin schien gerade dieser Fall durch Spülungen nicht zu beeinflussen, während mit dem Eintritt der Lichttherapie die Heilung sehr schnell einsetzte.

4. Entzündliche Erscheinungen in der Kaumuskulatur, die zu Kieferklemmen führen. Dabei ist es gleichgültig, ob die Kieferklemmen durch akute Entzündungen, etwa durch Komplikationen von einem nicht ganz durchgebrochenen Weisheitszahn ausgehen oder in der Folge von Operationen, etwa Kieferresektionen, entstanden sind. Es ist selbstverständlich, daß Kieferklemmen auf letzterer Basis schwerer und nur durch eine größere Anzahl von Sitzungen überwunden werden können. In diesen Fällen haben übrigens auch die physikalisch wirkenden Lichtquellen auch in ihrer alleinigen Anwendung noch die besten Resultate ihres Anwendungsgebietes ergeben.

B. Wunden.

1. Frakturen sowohl des Ober- wie des Unterkiefers.
2. Operationswunden
a) nach Extraktionen bzw. Meißelungen;
b) nach Aufklappung bei chirurgischer Behandlung der Paradentose.

In diesen Fällen zeigt sich, daß unter der Bestrahlung die Wunden offenbar schneller und besser als sonst heilen. Bei der Nachbehandlung der Paradentose mache ich die Bestrahlung jedoch nicht nur mit dem Ziele der besseren Verheilung, sondern ich will durch die Bestrahlung mit ultraviolettem Licht die Durchblutung im Alveolarfortsatz mit fördern helfen, denn dies erscheint mir ja auch das Heilungsprinzip überhaupt der ganzen chirurgischen Behandlung der Paradentose, wie ich an anderer Stelle ausgeführt habe, zu sein.

Da die ultraviolette Lichttherapie diese Forderungen erfüllt, und zwar auf einfache und für den Patienten angenehme Weise, hat sie den Vorzug vor anderen, ähnlichen Mitteln.

C. Bleichen von verfärbten Zähnen.

Selbstverständlich kommen hierfür nur Verfärbungen in Frage, die durch Bakterien oder Blutergüsse hervorgerufen sind.

Die Technik der Bestrahlung ergibt sich eigentlich aus der Apparatur von selbst. Der Apparat wird so eingestellt, daß der Tubus in den Mund des Patienten zu liegen kommt. Die Feineinstellungen, besonders der Seite, erfolgen am praktischsten durch Drehung des Kopfes des Patienten. Bei Benutzung des Operationsstuhles kann man die Höheneinstellung mit diesem vornehmen, sonst an dem Apparat selbst. Bevor der Patient den Tubus in den Mund bekommt, wird der zu bestrahlende Bezirk mit 5%iger Eosinlösung oder wie neuerdings angegeben wurde, mit 5% rose bengale bepinselt. Dadurch wird das Gewebe für Licht empfindlicher und wir können die Bestrahlungszeit herabsetzen. Bei vorhandenen starken Schwellungen kombiniere ich ultraviolett, das intraoral, und Wärme, die von außen appliziert wird. Zu diesem Zwecke habe ich an der Ultrasonne einen kleinen Arm anbringen lassen, der je nach Belieben eine hochkerzige Lampe oder eine Heizspirale trägt, die physikalisch wirkend, eine starke Hyperämie hervorruft. Die Beleuchtungsdauer beträgt im Durchschnitt 20 Minuten. Es ist dies eine Zeitdauer, in der genügend Licht appliziert wird, die aber auch für den Patienten nicht zu unangenehm ist. Natürlich können auch längere Bestrahlungen, wo es notwendig ist, vorgenommen werden, da keine Verbrennungen, auch nicht durch langdauernde Bestrahlungen zu befürchten sind.

Beim Bleichen der Zähne wird der betreffende Zahn von palatinal her eröffnet und in die Kavität nach Ausräumung etwa noch vorhandener putrider Massen Perhydrol und abwechslungsweise Hypochlorit eingelegt und dann von labial her bestrahlt. Natürlich ist erstens für vorhergehende feste Abfüllung des Wurzelkanals zu sorgen, und zweitens ist Vorsicht geboten, damit durch das aufschäumende Perhydrol keine Verätzung der Schleimhaut hervorgerufen wird. Eventuell legt man hier zum Schutz vor diesen Verätzungen Cofferdam.

Schließlich will ich noch ein paar Zahlen anführen. Ich habe im ganzen bisher 177 Fälle behandelt. Davon waren

Zahnbleichen	15
Kieferhöhlenempyeme	2
Frakturen	18
Gingivitiden	24
Nach Meißelungen bzw. Operationen	21
Nach Alveolarpyorrhöeoperationen	46
Wurzelhautentzündungen	39
Kieferklemmen	12
Summa	177 Fälle

Die Durchschnittszahl der notwendigen Sitzungen war 4,3. Während mir nur einmal die Fortsetzung der Bestrahlungsbehandlungen verweigert wurde, war

festzustellen, daß alle anderen Patienten sich der Lichtbehandlung gern unterzogen und sie auch von keinem unangenehm empfunden wurde.

Drei Kieferklemmen, die nach Oberkieferresektion wegen Karzinoms vorgenommen wurden, waren zwar unmittelbar nach der Bestrahlung immer gebessert, kehrten jedoch bis zum anderen Tage immer wieder in die alte Lage zurück.

Einer der gebleichten Zähne ist bald nach der Bleichung abgebrochen. Es ist möglich, daß er durch die Wirkungen des Lichtes oder der verwandten Bleichmittel brüchiger geworden ist.

Sonst war die Wirkung der Bestrahlung immer gut, oft geradezu, besonders was auch die Schnelligkeit des Erfolges betraf, überraschend.

Alles in allem kann ich sagen, daß die Erfolge der Lichttherapie so ermutigend sind, daß ihre weitere Anwendung in der Zahnheilkunde nur empfohlen werden kann. (Aus dem zahnärztl. Institut Berlin, techn. Abteil.)

Diskussion: Haustein: Michel hat bereits 1906 eine der Ultrasonne ganz ähnliche Lampe konstruiert.

Herrenknecht: Bei der Lichttherapie spielen die Wärmestrahlen oft eine nicht unwesentliche Rolle. Oft genügt sogar allein die Wärme, weil sie eine stark aktive Hyperämie erzeugt. So haben wir bei entzündlichen Erkrankungen aller Art (bei Periodontitis, Kieferverletzungen, Kieferhöhlenentzündungen usw.) in vielen Tausenden von Fällen und auch bei Neuralgie durch Kopflichtbäder gute Erfolge gesehen. Hierbei wirken nur die Wärmestrahlen. Die chemisch wirksamen Strahlen fehlen in der Wärmequelle — Glühlampen — fast ganz. Kopflichtbäder kann ich wegen ihrer guten und des Fehlens jeder schädlichen Wirkung durchaus empfehlen. In der zahnärztlichen Wochenschrift habe ich früher ausführlich darüber berichtet. Bei der Bestrahlungstherapie, die Michel auch schon vor vielen Jahren angewendet hat, waren ebenfalls hauptsächlich die Wärmestrahlen wirksam. Auch er erzielte gute Erfolge.

Münzesheimer (Schlußwort): Die von Michel (Würzburg) gebrauchte Lichtquelle ist mir leider unbekannt, doch dürfte es sich wahrscheinlich um eine gewöhnliche Bogenlampe handeln, bei der keine Spezialkohlen in Anwendung kommen. Das Spektrum dieser gewöhnlichen Kohlen reicht zwar auch bis ins Ultraviolett, doch geht es noch unter die Grenze von 290 $\mu\mu$, daher erzeugt es auf Schleimhäuten Verbrennungen. Bei günstigster spektraler Lichtverteilung liegt das Intensitätsmaximum zwischen 310 und 290 $\mu\mu$ Wellenlänge.

Die von Herrenknecht erwähnten günstigen Resultate mit physikalisch wirkendem Licht haben außerdem zur Anwendung von Neonlicht geführt. In mit Neongas gefüllten Geislerschen Röhren wird durch Durchleitung von elektrischem Strom ein intensiv rotes Licht ohne jede Filterung erzeugt, wobei das Spektrum dieses Lichtes weit ins Infrarot hineinragt. Das praktisch kalte Licht wird vom Patienten etwa so empfunden, als ob er in der warmem Mittagssonne säße. Die Hyperämiewirkung ist tiefgehend. Es dient vor allem mir bis jetzt zur Lösung von Kieferklemmen. Da diese Strahlenart medizinisch noch Neuland ist und meine Versuche sich erst über $^1/_2$ Jahr erstrecken, kann über das Indikationsgebiet dieser Lampe und ihre endgültige Stellung in der Strahlentherapie noch nichts Definitives gesagt werden. Sicherlich wird die chemisch wirkende Ultravioletttherapie mit verbrennungsfreien Lichtquellen in der Strahlentherapie dominieren, wobei die physikalisch — rein gefäßerweiternd — wirkenden Lichtquellen wertvolle Unterstützungsmittel sein können.

Adrion (Berlin) und Hoenig (Berlin): **Die Stammanästhesie des Nervus maxillaris.**

(Der Vortrag erschien in der Dtsch. Monatschr. f. Zahnheilk. 1925, Nr. 10.)

Diskussion: Müller (Würzburg).

Sauvlet (Osnabrück): **a) Die Diastema-Operation. b) Beitrag zur Extraktionstechnik des unteren Weisheitszahnes.**

Diskussion: Klughardt.

Balters (Bonn): **Die Kieferosteomyelitis der Kinder und Säuglinge und ihre Folgen.**

(Die Arbeit erschien in der Dtsch. Monatsschr. f. Zahnheilk. 1925, Nr. 9/10).
Diskussion: Loos, Rebel, Weiß (Glatz), Balters (Schlußwort).

Winkler (Frankfurt a. M.): **Die Dynamik des Kieferapparates und ihr Einfluß auf die Prothetik.**

Diskussion: Klughardt, Dünkelberg, Degler, Pape, Kaiser.

Walkhoff: **Darstellung feinster Strukturen des Zahnbeins mittels ultravioletten Lichtes.**

(Der Vortrag erschien in der Dtsch. Monatsschr. f. Zahnheilk. 1924, H. 22.)

Fabian (Hamburg): **Untersuchungen zur Frage der Speeschen Kurve und der Kiefergestaltung.**

Diskussion: Fehr (Berlin).

Schluß des Verhandlungs-Berichtes.

Kinnfurunkel und Unterkieferosteomyelitis.

Von

Dr. Herbert Hofrath.

(Aus der Westdeutschen Kieferklinik, Düsseldorf. [Direktor Prof. Dr. Bruhn.])

Mit 1 Abbildung.

In der Literatur sind nur wenige Fälle veröffentlicht, bei denen, ausgehend von Staphylodermien des Gesichts, die Entwicklung pyogener Erkrankungen der Kieferknochen beobachtet wurde. Fast alle Autoren nehmen hier für die Entstehung der Ostitis resp. Osteomyelitis ein „kontinuierliches Fortschreiten der Infektion auf die benachbarten Partien" an. Wenn ich auch nicht direkt bestreiten will, daß sich bei besonderer Disposition (z. B. Diabetes), durch ein Fortschreiten der Infektion im Gewebe, von einem Kinnfurunkel aus eine Osteomyelitis des Unterkiefers entwickeln kann, so erscheint mir, wenigstens nach den Fällen zu beurteilen, die ich in unserem Krankenhaus beobachten konnte, der hämatogene Weg erklärlicher. Bevor ich nun an Hand der Krankengeschichten näher auf diese Fälle eingehe, halte ich es zunächst geboten, die Vorgänge, die sich bei der Einwanderung des Staphylokokkus in die Haut, seinem Vordringen in die Tiefe des Gewebes und seiner Verbreitung im Knochenmark abspielen, einmal näher zu beleuchten, um klarzustellen, aus welchem Grunde gerade der Furunkel im Kinnbereich gelegentlich Veranlassung zur Entwicklung einer Markphlegmone des Unterkiefers gibt, während die Eiterkokkenerkrankungen der übrigen Gesichtshaut, trotz einer oft innigeren Beziehung zwischen Kutis und Knochen, kaum zu einer Ostitis und Periostitis führen.

Die erste Einwanderung des Staphylococcus albus und aureus in die Haut, für die ein Riß in der Hornschicht genügt, manifestiert sich als kleine gelbliche Pustel. Diese sogenannte staphylogene Impetigo entsteht dadurch, daß die Proliferation der Eiterkokken zwischen Horn- und Stachelschicht beginnt, ihre Giftwirkung die Leukozyten auf chemotaktischem Wege anlockt und die Hornschicht durch die sich subkorneal entwickelnde Eiterung von der Stachelschicht halbkugelförmig abgehoben wird.

Bildet sich im weiteren Verlauf des Prozesses ein roter entzündlicher Halo um den Eitertropfen, so spricht diese Entwicklung einer entzündlichen Veränderung der Blutkapillaren dafür, daß die Staphylokokken an einem Punkte des Pustelbodens weiter in die Tiefe gedrungen sind. Begünstigt wird das Fortkriechen nach der Tiefe dort, wo der Boden der Impetigopustel durch den Trichter eines Lanugohaarbalges präformiert ist. Hier senkt sich die Kokkenkultur zwischen dem Haarschaft und der Wurzelscheide bis auf den Grund des Lanugohaarbalges und nimmt von dem gesamten Follikel Besitz. Aus der Impetigo ist eine Follikulitis entstanden. Die Bildung einer eitrigen Haarbalgentzündung gewahrt man nicht nur an den Lanugohärchen, sondern auch an den gröberen und stärkeren Haaren des Integumentes. Hier zeitigt jedoch die kräftigere Struktur des Haarbalges, die der Leukozytenpassage erheblicheren Widerstand leistet als der Lanugohaarbalg, eine Erschwerung der Leukotaxis. Die durch Erhöhung der Toxinspannung verursachte schmerzhafte Spannung des Haarbalges unterscheidet auch klinisch das Bild der Follikulitis der gröberen Haare, der Perifollikulitis, von der Follikulitis des Lanugo. Auf die näheren Vorgänge, die sich bei der Leukotaxis der staphylogenen Perifollikulitis abspielen, werde ich noch später zurückkommen.

Um nun eine Erklärung zu finden, warum die Eiterkokkenerkrankung der Gesichtshaut im allgemeinen eine umschriebene eitrige Entzündung bleibt, die höchstens durch ihre schleichende Fortpflanzung und Verbreitung in der Gestalt einer sich jahrelang hinziehenden und immer wieder aufflackernden Furunkulose lästig wird, in einzelnen Fällen jedoch schwerere Formen annimmt, zur pyogenen Infektion der Nachbarorgane, ja sogar tödlichen Allgemeininfektion führt, ist es notwendig, die Vorgänge, die sich bei der Einwanderung und Ausbreitung der Staphylokokken abspielen, genauer zu betrachten.

Auf dem Wege, den die Kokken nach unten in den Haarbalg zurücklegen, findet ein fortgesetzter Kampf zwischen diesen und den von allen Seiten herbeistürzenden Leukozyten statt, bei dem die Leukozyten durch das Staphylotoxin abgetötet werden. Dieses Absterben der Leukozyten, wie auch der von den Kokken infizierten Hautbezirke, beruht auf einer chronischen Erstickung durch Sauerstoffentziehung (Unna). Durch die Sauerstoffabgabe der Leukozyten an die vordringenden Kokkenhaufen werden diese von einem asphyktischen Leukozytenwall eingeschlossen und durch die von ihnen selbstgeschaffene nekrobiotische Umgebung lebendig eingekapselt.

Wird nun der Wall von den Kokken durchbrochen, wobei meist mechanische Einwirkungen, wie Reiben, Quetschen, Kratzen usw. eine Rolle spielen, und treffen die fremden Gäste wieder auf normales Gewebe, so setzt diese Abwehrvorrichtung des Körpers wieder automatisch ein und bereitet dem Durch-

bruch, durch Bildung eines neuen Leukozytenwalles, ein vorläufiges Ende. — Während nun, wie schon erwähnt, der weiche Haarbalg des Lanugohaares dem Hindurchwandern der Leukozyten keinen Widerstand entgegensetzt, wächst letzterer mit zunehmender Dicke des Haares, d. h. Festigkeit des Haarbalges. Die Leukozyten können nicht mehr so leicht hindurchtreten und stauen sich dort, wo diesseits der Haarbalgwand die Kokkenmassen eindringen, und es entwickelt sich statt der Follikulitis eine Perifollikulitis. Die durch die Anwesenheit der Kokken und durch das von ihnen ausgehende Toxin hervorgerufene Spannung in der Haut richtet sich nach der Textur des betroffenen Gewebes, d. h. nach dem Widerstand, den die herbeigelockten Leukozyten durch das Gewebe erfahren. Aus diesem Grunde finden wir bei den Perifollikulitiden eine gesteigerte Spannung, die auch mit einer erhöhteren Schmerzhaftigkeit einhergeht, während bei den Follikulitiden und auch der Säuglingsfurunkulose, wo das weiche Gewebe der Leukotaxis keinen Widerstand leistet, keine erhöhte Toxinspannung in Erscheinung tritt, obwohl sich hier genau derselbe Vorgang abspielt wie bei der Furunkulose der Erwachsenen.

Ob es sich nun um die beschriebenen einfachen Arten der Staphylodermien handelt oder ihre Hauptgruppe, den Furunkel oder Karbunkel, welche durch Bildung eines Komplexes kleinster Hautabszesse zustande kommen, die entsprechend den Einbruchsstellen der Kokken rings um einen oder eine Anzahl Haarbälgen auftreten, überall bietet sich das gleiche Bild, daß die in dem Gewebe vordringenden Staphylokokken immer wieder von einem peripheren Leukozytenwall eingeschlossen werden, und der chemotaktische Mechanismus als selbsttätiger Körperschutz in Aktion tritt. Daher behält auch der Prozeß bezüglich seiner Weiterentwicklung und Ausbreitung auf die Umgebung einen schleichenden Charakter, solange er sich lediglich im Gewebe fortentwickelt, trotz der oft unangenehmen klinischen Sensationen. Ich sehe hier von den Fällen ab, wo bei verminderter Widerstandskraft der Gewebe durch Diabetes, Kachexie, Marasmus usw. überhaupt eine Neigung zur Ausbreitung jeder pyogenen Infektion besteht.

Wenn wir dieses „sprungsweie Vorarbeiten" der Kokkentrauben und punktweise Ausbreitung, das den Prozeß stets charakterisiert, berücksichtigen, erscheint auch die Erklärungsweise der Entstehung einer Unterkieferosteomyelitis — (und zwar die fast schlagartige Ausbreitung des Prozesses auf den gesamten Unterkiefer bei Vorhandensein eines kleinen „Eiterpickels" am Kinn, wie ich das bei den später beschriebenen Fällen beobachten konnte) — „durch ein kontinuierliches Übergreifen der Infektion auf die benachbarten Partien", ohne Verbreitung der Erreger auf dem Blutwege, den Kernpunkt des Vorganges nicht zu treffen, selbst wenn man zur Stützung dieser Vermutung die nahen Beziehungen zwischen Haut und Periost am Kinn in den Vordergrund der Erwägung schiebt. Wenn wirklich die Lokalisation des Furunkels in der Nähe des Knochens eine ätiologische Rolle für die Entwicklung einer Ostitis spielte, so müßten die Eiterkokkenerkrankungen der Haut des Nasenrückens, Nasolabialfalte, Jochbeins, seitlicher Kieferrand und Kieferwinkels usw., Stellen, wo für eine derartige Fortleitung die gleichen, wenn nicht günstigere Verhältnisse vorliegen, ähnliche Folgeerscheinungen für den Knochen

zeitigen. In Wirklichkeit kommt es an diesen Stellen kaum zu einem Übergreifen der Follikelentzündung auf Periost und Knochen, vielmehr sehen wir die Verbreitung der Infektion andere Wege gehen.

Es müssen also andere Momente vorliegen, die den relativ harmlosen Furunkel veranlassen, seine im allgemeinen obwaltende „Benignität" von Zeit zu Zeit aufzugeben und die schweren Formen fortschreitender Entzündung in die Umgebung und in entfernt liegende Organe anzunehmen.

Da wir nun nicht, in Analogie mit den Geschwülsten, von gutartig und bösartigen Furunkeln sprechen können, wenn auch die Virulenz der Infektionserreger und der Gewebswiderstand bei der Leukotaxis dem klinischen Bilde ein unterschiedliches Merkmal aufprägen, aber für die Annahme eines gefahrdrohenden Charakters, durch ungehemmte Weiterentwicklung, keine ausschlaggebende Bedeutung haben, müssen wir den meist plötzlichen Eintritt einer Verbreitungstendenz auf eine anatomische Eigenart der betroffenen Gewebe zurückführen, die es den Kokken ermöglicht, Wege zu finden, auf denen sich ihnen die Leukozytenabwehr nicht entgegenstellt und ihren Weitermarsch nicht hindert. Diese natürlichen Einfallpforten sind die Blutwege. Es sind also für die Fortentwicklung der Staphylodermien diejenigen Gewebe besonders geeignet, deren reiche Vaskularisation günstige Transportwege für die Angreifer darstellen. Daß aber trotzdem auch in blutgefäßreichen Geweben der Furunkel seine Devise „unschuldig und langweilig" (Unna) meist beibehält, erklärt sich aus der erhöhten Abwehrtätigkeit in der Umgebung des sauerstoffreichen Blutgefäßbindegewebes. Hat aber trotzdem der Abwehrmechanismus einmal versagt, und ist es den Staphylokokken gelungen, in die Blutbahn zu gelangen, fühlen sie sich dort vollkommen ungestört und ihre Verbreitungswege sind jetzt die Blutbahnen. Für die Wahl des Ortes ihrer sekundären Niederlassung, wo sie, ihrer Wachstumseigentümlichkeit gemäß, zusammenhängende Haufen bilden und den ersten Anstoß zur Bildung eines Eiterherdes geben, spielen, wie wir später sehen werden, Eigenarten im Bau des arteriellen oder venösen Systems, Zirkulationsgeschwindigkeit usw. eine Rolle. Für den bösartigen Charakter des Furunkels muß daher in erster Linie seine Lokalisationsstelle verantwortlich gemacht werden, die auch bezüglich der Stetigkeit der Verbreitungswege ein wiederkehrendes klinisches Bild zeugt.

Charakteristisch hierfür ist der Furunkel der mittleren Gesichtspartien, bekannt und gefürchtet wegen des Fortschreitens des entzündlichen Prozesses auf dem Wege der Vena facialis anterior, Vena ophthalmica superior zum Sinus cavernosus. Eine Verbreitung in die Gewebstiefe und Ausdehnung der Eiterung auf den Knochen und das Knochenmark wird hier kaum zur Beobachtung gelangen.

Unter Berücksichtigung des Vorhergesagten kann man behaupten, daß dem Furunkel an und für sich eine fortschreitende Entzündungstendenz nicht innewohnt, daß es aber trotzdem Gefahrmomente in sich birgt, wenn die Bedingungen gegeben sind, daß die Kokken in die Blutbahn eintreten und bei großer Virulenz und Menge aus dem primären Entzündungsherd auf dem Wege der Blutbahn verschleppt werden, ohne der Wirkung der vorhandenen bakteriziden Stoffe zu unterliegen. Welches Krank-

heitsbild sich jedoch entwickelt, hängt von dem weiteren Verlauf der befallenen Gefäße in ihrer Versorgungsbeziehung zu den einzelnen Organen und der hier durch die Gefäßverzweigung, durch besondere Anordnung der feinsten Gefäße und Kapillarschlingen, Blutstromverlangsamung usw., für eine mechanische Ablagerung und Ansiedlung der Erreger vorhandenen günstigen Verhältnisse.

Diese Punkte spielen auch bei der Entwicklung einer Osteomyelitis nach Eiterkokkenerkrankungen der Haut eine Rolle. Inwieweit gerade hier die Gefäßversorgung des Knochens von Bedeutung ist, ersehen wir aus den Untersuchungen Lexers. Seine Röntgenaufnahmen, auf denen die intraossalen Gefäße durch Quecksilberterpentininjektion sichtbar gemacht sind, geben eine übersichtliche Darstellung über die besonderen Verhältnisse des Gefäßsystems des Knochens und veranschaulichen, wie diese besonderen Verhältnisse der Gefäßverästelung die Ablagerung eingeschwemmter Bakterienhaufen und die Entstehung entzündlicher Knochenherde begünstigen.

Bevor ich nun auf die Vorgänge, die sich bei der hämatogenen Infektion des Knochenmarkes abspielen, näher eingehe, dürfte es geboten sein, an Hand

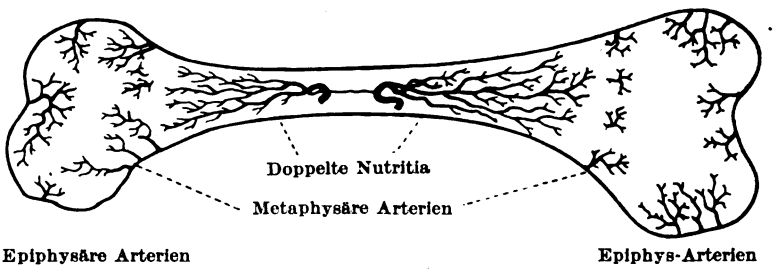

Abb. 1. Schematische Darstellung der intraossalen Gefäßverzweigung am Femur. (Nach Lexer.)

einer schematischen Darstellung die intraossale Gefäßverzweigung zu betrachten. Gewählt ist der lange Röhrenknochen, weil die Gefäßversorgung desselben und somit auch die Entstehung der hämatogenen Osteomyelitis große Vergleichsmomente mit dem Unterkiefer aufweist.

An den langen Röhrenknochen Jugendlicher differenzieren sich 3 Gefäßbezirke, die die Dia-, Meta- und Epiphyse versorgen und den Wachstumszonen und Knochenkernen zustreben. Die Art. nutritia, als diaphysäres Gefäß, am Femur doppelt, sonst einfach, zeigt einen gestreckten Verlauf und strebt mit büschelförmiger Anordnung der Zweige der Knorpelfuge zu.

Die metaphysären Gefäße dringen durch Kanälchen der Kortikalis ein, um den Rest des Abschnittes zu versorgen, den die Nutritia übrig läßt. Sie sind, wie auch die epiphysären Arterien, die den Knochen an den Ansatzstellen der Gelenkkapsel und -bänder erreichen und zum größten Teil gegen den Knochenkern hin verlaufen, und zum kleineren wieder an der Epiphyse nach dem Gelenkknorpel einbiegen oder die Knorpelfuge durchbohren, Endarterien (Langer). Gegen Schluß der Wachstumszeit weist die A. nutritia eine bedeutende Veränderung auf, die durch ihr geringes Kaliber im Vergleich zu den metaphysären und epiphysären Zweigen und den stark geschlängelten und rankenartigen Verlauf auffällt.

Frägt man sich bei der Betrachtung eines gut injizierten langen Röhrenknochens wohin können oder müssen mit der Blutbahn infizierte Emboli oder Bakterienhaufen geraten, und wo sind die für eine Ablagerung und Ansiedlung von Infektionsstoffen günstigen Stellen innerhalb der intraossalen Arterienverzweigung, so geht man in der Annahme nicht fehl, daß besondere anatomische Eigentümlichkeiten im Gefäßbau, wo durch die Übergänge weiterer arterieller Gefäße in beträchtlich engere Knochenkapillaren oder wo durch Neubildung von Kapillaren divertikelartige Ausbuchtungen der Wände eine Verlangsamung des Blutstromes zustande kommt, der Infektionslokalisation zugute kommen.

Die Entwicklung der akuten hämatogenen Osteomyelitis erklärt Lexer so (ich sehe hier von dem Zusammenhang zwischen Trauma und eitriger Osteomyelitis ab), daß ein aus dem primären Eiterherd stammender, in die feineren arteriellen Übergangsgefäße und Kapillaren eingeschwemmter, infizierter Embolus einen konzentrierten Angriff unternimmt oder, daß sehr virulente Staphylokokken im Knochenmark abgelagert werden und ihrer Eigenart entsprechend zu Haufen auswachsen und so den Kern eines Eiterherdes bilden.

Den letzteren Modus fand Dumont bei seiner experimentellen Nachprüfung der Anschauung Lexers bestätigt.

Die Präparate zeigten 6—8 Stunden nach Einbringung der Staphylokokken in die Blutbahn, daß sich in den feinsten Gefäßen kleine Haufen von Staphylokokken abgelagert hatten, ohne jedoch zunächst eine sichtbare Veränderung der Endothelzellen hervorgerufen zu haben.

Bereits nach 15 Stunden waren Veränderungen des Gefäßendothels wahrnehmbar, und es hat eine Durchwanderung der Gefäßwand stattgefunden.

Nach 24 Stunden hatten sich die Kokken am Ort ihrer Niederlassung stark vermehrt und es bildete sich kleinzellige Infiltration um die Kokkenhaufen, welche auch von der nächsten Umgebung der Gefäßwand Besitz ergriffen hatte.

Nach 96 Stunden sind schon kleinste miliare Abszesse zu finden.

Durch diese Versuche Dumonts scheint die Erklärung Lexers von der Ätiologie der hämatogenen Osteomyelitis experimentell bestätigt zu sein, wonach durch die anatomischen Verhältnisse der Knochengefäße und biologische Eigenschaft der Staphylokokken eine mechanische Ablagerung dieser in den feinsten Gefäßen stattfindet, hier zu Haufen auswachsen und so den Kern eines Eiterherdes bilden.

Ähnliche Gefäßverhältnisse, wie wir sie beim Röhrenknochen gesehen haben, finden wir beim Unterkiefer. Es treten am Kinn, als Ansatzstelle vieler Muskeln, wichtige Arterien mit feinsten Übergangsgefäßen ins Knochenmark ein, die wie die diaphysären Gefäße der Röhrenknochen natürliche Verschleppungswege für den Erreger der Osteomyelitis darstellen und durch die Eigenart und Ansiedlung des Staphylococcus pyogenes aureus, mit dem wir es weitaus, am häufigsten hier wie dort zu tun haben, begünstigen können. Daß die Osteomyelitis des Unterkiefers auf dem gleichen Wege entsteht, wie die der Röhrenknochen, wird schon dadurch wahrscheinlich, daß zuweilen gleichzeitig mit der Kiefererkrankung eine Osteomyelitis des Humerus oder der Tibia sich entwickelte, oder auch ihr folgte oder voraufging (Perthes).

Besteht nun in der Eintrittsumgebung dieser Knochengefäße, z. B. am Kinn, eine Eiterkokkenerkrankung, und entwickelt sich plötzlich, ohne daß eine andere Ursache in Betracht kommt, eine Osteomyelitis des Unterkiefers, so dürfte ein kausaler Zusammenhang zwischen beiden kaum fraglich sein. Schwieriger erscheint es hingegen, den Nachweis zu erbringen, daß wirklich ein Furunkel als Ursache der bestehenden Unterkieferosteomyelitis anzusehen ist, wenn zur Zeit keine klinischen Merkmale mehr darauf hinweisen und als einziger Anhalt die Angabe des Patienten dienen muß, daß ein „Eiterpickel" vor Wochen oder Monaten am Kinn vorhanden war. Wenn wir jedoch berücksichtigen, daß die langsame und heimtückische Fortpflanzung und Verbreitung für die Staphylodermie pathognomonisch ist, da nach dem Abheilen des Furunkels die Staphylokokken ohne abzusterben in der Umgebung noch sehr lange zurückbleiben und durch einen Anlaß neue Eiterkokkenerkrankungen zeugen können, so wird man in seiner Annahme kaum fehlgehen, den „Eiterpickel" als causa morbi zu betrachten. Selbstverständlich müssen andere verursachende Momente auszuschließen sein. Daß in ähnlichen Fällen die Unterkieferosteomyelitis nicht durch Fortschreiten des eitrigen Prozesses nach der Gewebstiefe und ein allmähliches Übergreifen auf den Knochen und das Knochenmark zustande kommt, sondern daß vielmehr die Infektion des Knochens auf hämatogenem Wege durch die an der Kinnhaut eingedrungenen und auf dem Wege der Blutbahn verschleppten Staphylokokken entsteht, darüber dürfte kein Zweifel bestehen.

Ob nun die in der Literatur beschriebenen Unterkieferosteomyelitiden nach Kinnfurunkeln auf hämatogenem Wege entstanden sind, läßt sich an der Hand der dort beigefügten Krankenberichte nicht mit Bestimmtheit entscheiden, obwohl bei der Berücksichtigung der Pathogenese der Staphylodermie und Osteomyelitis die Annahme berechtigt ist. Daß sich natürlich auch ausgedehnte furunkulöse Abszesse im Kinnbereiche auf Knochen und Knochenmark ausdehnen können, ist selbstverständlich, wenn auch nicht lediglich in dem Sinne eines „kontinuierlichen Übergreifens", wie häufig angenommen wird, da auch hier Invasionen der Lymph- und Blutbahnen mit Bildung metastatischer Abszesse sowohl in der nächsten Nachbarschaft als auch entfernter vom primären Herde im Vordergrunde der Ausbreitung und Fortleitung stehen.

Als Belege lasse ich einige Krankenberichte folgen, aus denen zweifellos hervorgeht, daß die auftretende Kieferosteomyelitis auf eine Staphylodermie im Kinnbereich zurückzuführen ist, und daß die Infektion des Knochenmarkes, in Anbetracht des relativ geringfügigen, umschriebenen Primärherdes und der zum Teil entfernter lokalisierten Eiterherde im Knochen (Fall 2) lediglich auf dem Blutwege stattgefunden haben kann.

Fall 1. A. B., 19 Jahre alt. Operiert am 7. Februar 1894. Vor 4 Monaten nach Furunkel am Kinn plötzlich Schmerzen im Unterkiefer, diffuse Schwellung desselben. Nach einiger Zeit Eiterung aus dem Munde.

Jetzt starke Kieferklemme. Der ganze Unterkiefer, mit Ausnahme des rechten aufsteigenden Astes, erheblich verdickt, überliegende Haut stark infiltriert, mit Fisteln durchsetzt. Schnitt am unteren Rande des Kiefers entlang ergibt multiple Sequester im Körper wie im linken aufsteigenden Kieferaste. Ein Jahr später wurde noch ein kleiner Sequester extrahiert.

Fall 2. W. F., 30 Jahre alt. Operiert am 16. Januar 1909. Nach Furunkel am Kinn vor $^3/_4$ Jahren Osteomyelitis des aufsteigenden Kieferastes, starke Schwellung.

Inzision ergibt Knochen bedeckt mit periostalen Wucherungen; hoch oben, dicht unter dem Processus coronoideus, ein erbsengroßer Substanzverlust mit kleinsten Sequestern. Fast geheilt entlassen.

Von diesen beiden Fällen, die Prof. Riedel, Jena, in einer Arbeit über Furunkelmetastasen veröffentlichte, ist der zweite besonders hervorzuheben. Bemerkenswert ist hier die sich weit entfernt vom primären Eiterherde entwickelnde Osteomyelitis, ganz im Sinne der Lexerschen Erklärung über die Entstehung der hämatogenen Knochenmarkseiterung. Die gleiche Ursache und einen ähnlichen Krankheitsverlauf zeigten die folgenden Fälle, die ich selbst zu beobachten Gelegenheit hatte. Auch hier kann weder über den kausalen Zusammenhang zwischen Furunkel und Osteomyelitis noch über den Infektionsweg des Knochenmarks ein Zweifel bestehen.

Fall 3. Frl. K. Operiert am 3. 8. 22. Dr. Lindemann. Patientin ist vor 14 Tagen nach Furunkel am Kinn ganz plötzlich erkrankt, mit hohem Fieber, nach vorhergegangenem Schüttelfrost und heftigen Schmerzen im Unterkiefer und Zähnen. Die Zähne lockerten sich, die Mundschleimhaut schwoll an und belegte sich. Es trat stark stinkender Geruch aus der Mundhöhle auf. Vor 10 Tagen wurde der rechte untere Eckzahn von einem Arzte entfernt. Es trat keine Besserung ein. Vor einigen Tagen Durchbruch von Eiter in die Mundhöhle. Patientin kam dann in das Krankenhaus.

Starke Schwellung der die rechte Unterkieferhälfte und das linke Kinnmittelstück deckenden Weichteile, die Schwellung erstreckt sich nach rechts bis zur Gelenkhöhe. Eigentliche Fluktuation nirgends feststellbar. Mäßiges Fieber bis 38,3. Puls klein, 96 Schläge. Mundschleimhaut und Lippen stark geschwollen. Über dem Zahnfortsatz des Unterkiefers bis zum rechten Kieferwinkel zeigt die Schleimhaut zahlreiche Fistelöffnungen, aus denen reichlich Eiter quillt; Patientin kann den Mund nur wenig, unter heftigen Schmerzen, öffnen.

Vom Inneren her wird der Unterkiefer freigelegt. Links wird die Durchtrennung in Gegend der 3. Molaren vorgenommen, da die Nekrose bis hierher reicht. Nach rechts hin muß der ganze Kiefer ausgelöst werden, da er zum Teil, in einzelne Fragmente gelöst, in den stark verjauchten Weichteilen und stinkendem Eiter liegt. Koronoid und Kondyloid werden mit entfernt. Später kleinere Nachoperation.

Fall 4. Frl. H. W. 23 Jahre alt. Operiert am 1. 1. 24. Prof. Dr. Bruhn. Patientin gibt an, daß sie am 3. 2. 23 einen kleinen Eiterpickel am Kinn bemerkte, den sie sich selbst am 3. Tage durch Ausdrücken entfernte. In der darauffolgenden Nacht Schüttelfrost und am folgenden Tage ausgedehnte Anschwellung der Kinn- und Kieferweichteile. Patientin begibt sich in eine chirurgische Klinik. Dort wurde $\lfloor\overline{4}$ der angeblich gelockert war, entfernt und beidseitig am Unterkieferende von außen inzidiert. Im Anschluß trat eine Lockerung der gesamten Zähne des Unterkiefers ein und es bildeten sich zahlreiche Schleimhautfisteln. Patientin wurde der Kieferklinik überwiesen.

Es besteht ein außergewöhnlich starker und übler Mundgeruch. Die bedeckenden Weichteile des Unterkiefers sind bis zur Kieferwinkelgegend geschwollen, ebenso ist der Knochen bis zum $\overline{8|8}$ aufgetrieben. Am Alveolarfortsatze befinden sich zahlreiche Fistelöffnungen und an einzelnen Stellen durchbrechen kleinere Knochensequester die Schleimhaut. Die Bezahnung ist bis auf $\lfloor\overline{4}$ erhalten und kariesfrei, jedoch erheblich gelockert.

Vom Munde aus wird vorgegangen und nach Ablösung der Schleimhaut vom Zahnfortsatze aus der Unterkieferknochen entfernt. Es fällt die Kontinuität über dem ganzen Kinnbereich fort. Stehen bleiben nur seitlich je ein Stumpf mit den beiden $\overline{8|8}$. Beide Stumpfe verjüngen sich nach vorne bis zur Prämolarengegend. Die Fisteln werden ausgelöffelt. Es folgen noch kleinere Eingriffe.

Fall 5. Fr. S. O., 22 Jahre alt. Operiert am 1. 10. 24. Prof. Dr. Bruhn. Patientin gibt an, daß sie sich am Karfreitag einen rechts unten am Kinn sitzenden Pickel aufgekratzt habe. Am nächsten Tage seien Kinn, Mundboden und seitliche Kieferweichteile angeschwollen. Die Schwellung habe später stark zugenommen, so daß sie am 1. Ostertage einen Arzt konsultiert habe. Von diesem sei noch am gleichen Tage eine Inzision beidseitig am unteren Kieferrand mit Perforation des Mundbodens vorgenommen worden. Die Eiterung habe jedoch fortbestanden, und es sei trotz aller Behandlung keine Besserung eingetreten. Sie suchte am 24. 9. 24. die Kieferklinik auf.

Der Befund deckt sich mit dem vom Fall 4. Auch hier bedeckten zahlreiche Fistelöffnungen den Alveolarfortsatz. Die äußerlich intakten Zähne waren noch sämtlich vorhanden, jedoch stark gelockert.

Zahnfortsatz und Kieferkörper wird bis zu den Kieferwinkeln entfernt, streckenweise bleibt eine schmale Spange des Kieferrandes erhalten. Es finden sich eine Menge Sequester vor, die in Eiter gefüllten Höhlen liegen Das Periost ist größtenteils nekrotisiert. Auf der rechten Seite grenzt sich der Zerfallsprozeß vor dem 3. Molaren ab, der erhalten werden kann. Bei den beiden letzten Fällen ist noch bemerkenswert, daß sich der Kieferbogen, trotz der breiten Kontinuitätsunterbrechung, ohne merkliche Verkürzung, spontan regenerierte und nach relativ kurzer Zeit mit einer Zahnprothese belastet werden konnte.

Über experimentelle Erzeugung atypischer Epithelwucherungen am wachsenden Zahnkeim.

(1. Mitteilung.)

Mit 7 Abbildungen.

Von

Privatdozent Dr. med. et med. dent. **Rudolf Weber.**

(Aus der städtischen Zahnklinik zu Köln a. Rh. [Direktor: Prof. Dr. Zilkens].)

Die folgenden Zeilen berichten über die ersten Ergebnisse einer Versuchsreihe, die zu der Beantwortung der Frage: Wie reagiert der Schmelzbildungsapparat und der Zahnkeim auf von außen herangetragene Schädigungen? unternommen wurde. Bestimmend für die Fragestellung waren theoretische Überlegungen, die sich aus dem Studium der Arbeiten von Bernh. Fischer und seiner Schüler (vgl. unten) ergaben.

Wir gingen in folgender Weise vor: Jungen Hunden im Alter von 4 bis 6 Wochen wurde der letzte Milchmolar trepaniert. In die Bifurkationsstelle der Wurzeln wurde mit einem Rosenbohrer vorsichtig ein Loch bis zur vollständigen Perforation gebohrt und nun die Kanüle der Rekordspritze vorsichtig ins Gewebe eingeführt. Wir spritzten jedes Mal langsam einige Tropfen von Scharlach-R., in Olivenöl gelöst, ein. Die Trepanationsstelle des Zahnes wurde mit Zement verschlossen. Die verletzte Pulpa blieb unbehandelt. Es versteht sich von selbst, daß unter aseptischen Kautelen gearbeitet wurde. Ursprünglich war beabsichtigt gewesen, den Zahnkeim von außen unter Schonung des Milchzahnes anzugehen. Diese Absicht wurde aus der Überlegung heraus nicht ausgeführt, daß dadurch eine Verschleierung der erwarteten Befunde durch Anregung des Epithelwachstums der Schleimhaut der Mundhöhle möglich gewesen wäre, da die Trepanationsstelle sich nicht hätte verschließen lassen. Bei der eben geschilderten Versuchsanordnung war ein Einwachsen des Epithels ausgeschlossen, da die Perforationsstelle bis zum Tode des Tieres (das erste, worüber hier ausschließlich berichtet wird, wurde 17 Tage nach dem Eingriff getötet) verschlossen blieb.

Mikroskopisch zeigt sich in der Übersicht folgendes Bild:

In der Pulpa des Milchmolaren liegt in der Perforationsstelle ein Infiltrationsherd, gegen den sich die unverletzt gebliebene Pulpa durch eine Demarkations-

zone abgegrenzt hat. Die Pulpa des Milchzahnes zeigt das Bild einer hochgradigen Atrophie. Zu einer weitgehenden Nekrose ist es jedoch nicht gekommen.

Angrenzend an die Bifurkation hat sich eine Zyste entwickelt, wahrscheinlich durch Verflüssigung nekrotischer Gewebsteile. Zu einer völligen Reinigung ist es in ihr noch nicht gekommen. In ihr liegen neben nekrotischen Gewebsfetzen auch Dentinsplitter. Trotz aller Vorsicht ist also das Vorgehen noch reichlich grob und roh gewesen. Die Zyste ist mit Epithel ausgekleidet. Ihre Umgebung besteht aus kernreichem Granulationsgewebe, in dem hier und da durch die Schnittführung selbständig erscheinende größere und kleinere Epithelzellhaufen anzutreffen sind. Der untere Pol der Zyste grenzt an den einen Höcker des Zahnkeimes. Von der Höhe dieses Höckers bis zur Höhe des anderen

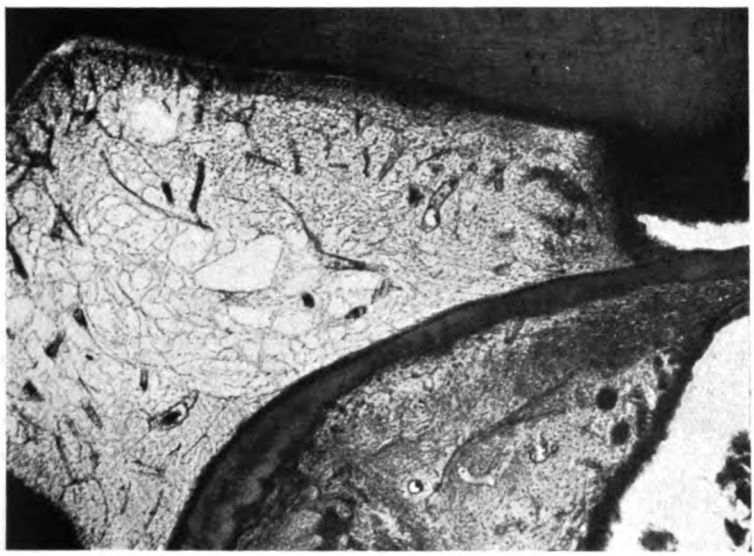

Abb. 1.

ist der Schmelzbelag fast völlig verloren gegangen. An seiner Stelle findet sich den Schmelzresten und dem Dentin aufgelagert ein Epithelzellenbelag vom Aussehen des Plattenepithels.

Eine zweite, etwas kleinere Zyste, die ebenfalls epithelialisiert ist, ist in der Fissur zwischen den beiden Höckern entstanden. An den abhängigen, peripheren Partien der Höcker ist der junge Schmelzbelag — tief braunrötlich gefärbt — erhalten geblieben. Ihm liegt auf große Strecken ein Pflasterepithel auf, das erst weiter von der Stelle der Einwirkung des Traumas in den Zylinderepithelüberzug des inneren Schmelzepithels übergeht.

Die feineren Veränderungen werden am besten an der Hand der Abbildungen untersucht. Abb. 1 zeigt die atrophische Pulpa des Milchzahnes. Vor allem in den zentralen Partien ist die Atrophie gut zu erkennen, während in der Gegend der auf Strecken hin erhaltenen Odontoblastenschicht eine Lage nicht infiltrierten, keine Entzündungserscheinungen aufweisenden, also normalen Pulpa-

gewebes zu sehen ist. An der Perforationsstelle ist — wie gesagt — die Pulpa zugrunde gegangen. An dieser Stelle liegt der schon beschriebene Infiltrationsherd mit der Demarkationslinie.

Abb. 2 zeigt den zahnkeimwärts gelegenen Rand der Zyste. Nekrotische Gewebsfetzen liegen in ihr. Ihre Umrandung wird gebildet von einer mehrfachen Lage platter Epithelzellen, die nach dem Zahnkeim zu mit dem Schmelz und Dentin bedeckenden Plattenepithel zusammenhängen. Diese Stellen des Zusammenhanges zwischen Zysten und Keimepithel sind in den Abb. 2 und 3 nicht getroffen. In anderen Schnitten ist die Zusammengehörigkeit beider aber ohne jeden Zweifel festzustellen. Da, wo die Zyste an die Wand des Milch-

Abb. 2.

zahnes grenzt, hat sich — was besonders deutlich an den Schnitten zu erkennen ist, in denen die Perforationsstelle getroffen ist — ihr Epithel auf das Zahnbein bzw. auf das Zement, soweit es noch nicht resorbiert ist, eine kleine Strecke weit herübergeschoben.

Abb. 3 zeigt das gleiche Bild aus einem etwas anderen Schnitt.

Das Epithel, das an die Stelle des Schmelzbildungsapparates getreten ist, zeigt im allgemeinen an allen Stellen der Schnitte ein ziemlich gleichmäßiges Aussehen. Die dem Schmelz bzw. dem Dentin zugewandten Partien lassen deutlich den Bau der Plattenepithelzellen wiederfinden. Wir sehen Stachelzellen, d. h. die Zellen der „obersten" Lagen, sind durch Interzellularbrücken miteinander verbunden (Faserepithel). Je nach der Schnittführung erreicht dieses Plattenepithel verschiedene Mächtigkeit, immer aber weisen seine dem Zahnkeim abgewandten Lagen eine typische und mächtige Basalzellenschicht

auf, in der sich reichlich Kernteilungsfiguren finden. An manchen Stellen der Präparate sind die platten Lagen aufgelockert. Der Zellzusammenhang erscheint



Abb. 3.

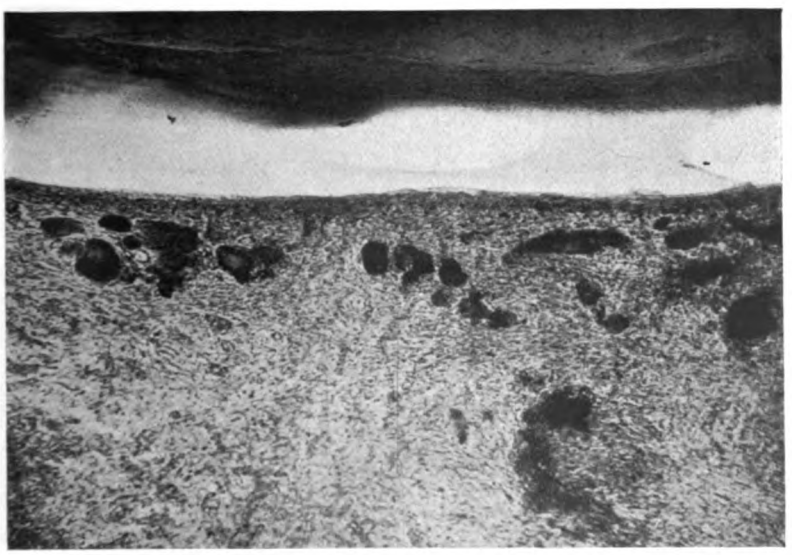

Abb. 4.

dann lockerer und der Faserapparat ist schön wahrzunehmen. Indessen finden sich auch andere Stellen, an denen das Epithel aus kleineren, spindeligen Zellen besteht („Übergangsepithel").

Die Begrenzung des Schmelzes auf der Höhe der Höcker ist durch eine schmale nekrotische Zone gegenüber der Verletzungsstelle gekennzeichnet.

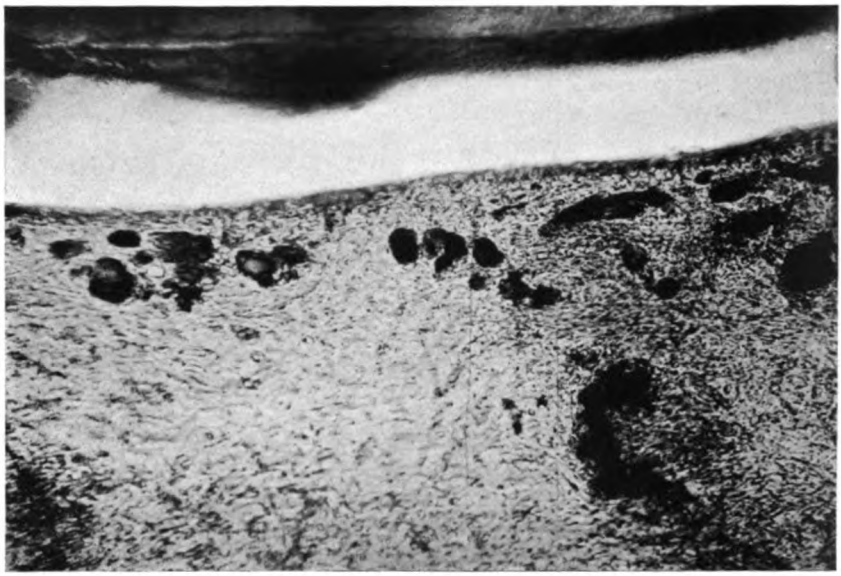

Abb. 5.

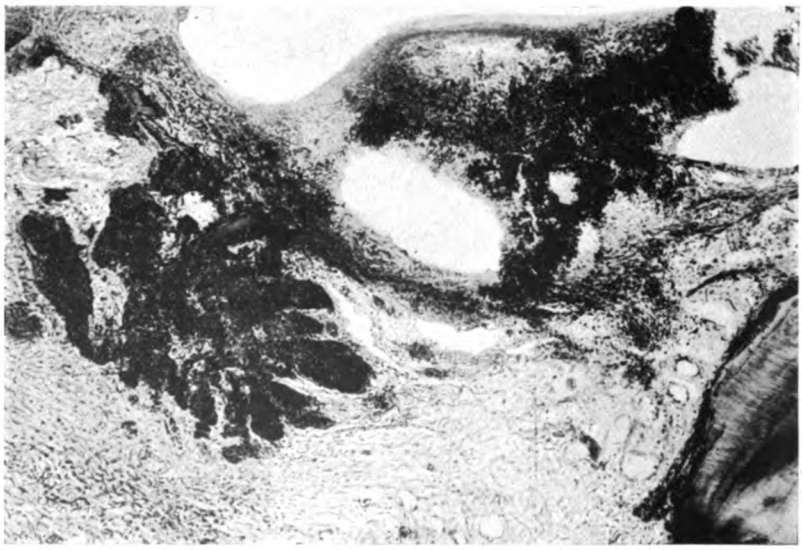

Abb. 6.

Wichtig ist die Feststellung, daß sich dann das Epithel ohne Kontinuitätstrennung über das Hartgewebe hinüberschiebt.

Abb. 4 und 5 zeigen einige weitere Einzelheiten des Epithelaufbaues. In Abb. 4 ist die Stelle in der Nähe der Fissur wiederzufinden. Der Schmelz ist hier nicht völlig zugrunde gegangen. Die Oberfläche des Keimes wird von einer verhältnismäßig dünnen Epithellage begrenzt. Peripher davon sind Epithelzapfen in die Umgebung hineingewachsen, die hier angeschnitten sind und scheinbar außer Zusammenhang mit dem Grenzbelag stehen, was natürlich nur durch die Schnittführung bedingt ist.

Abb. 6 ist ein Teil des Randes der Zyste in der Fissur. Der Randbelag ist schön zu sehen. Daneben liegt ein vielfingeriger Epithelzapfen, in dessen Nähe nach unten verschleppte Dentinsplitter zu finden sind.

Einen interessanten Nebenbefund zeigt Abb. 7, die aus den abhängigen Partien der Zahnkeimkrone stammt. Hier ist es zu einer wellenförmigen Ein-

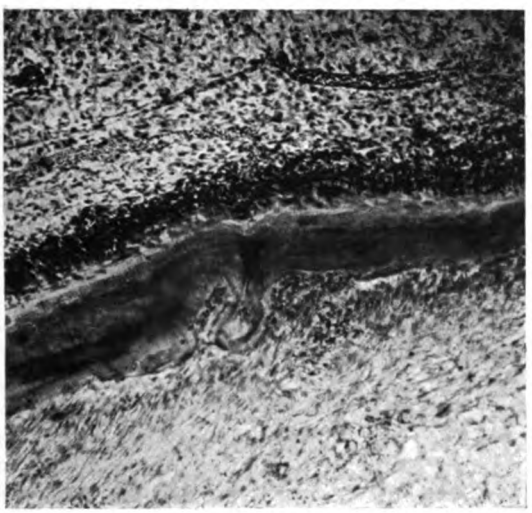

Abb. 7.

und Ausbuchtung des Zahnbeins gekommen. Diese Stelle liegt schon unterhalb der Schmelzgrenze. Die Epithelscheide ist durchbrochen. Bindegewebszüge setzen sich an der Zahnwand an. In der Bucht des Zahnbeins liegt das Epithel der Wurzelscheide. Über die Genese dieser Bildung vermögen wir nichts auszusagen.

Fassen wir die bisher erhobenen Befunde zusammen, so läßt sich über die erzielten Veränderungen sagen:

Durch das Trauma des Bohrens und der Einspritzung ist ein Gewebsdefekt entstanden, der zur Bildung zweier Zysten geführt hat. Der junge Schmelz ist auf weite Strecken hin zugrunde gegangen, ebenso der Schmelzbildungsapparat. An die Stelle der Schmelzepithelien ist Plattenepithel getreten, das zapfenartig in die Umgebung wächst und den Hohlraum der Zyste ausgekleidet hat. Eingebettet liegt das ganze in ein zellreiches Granulationsgewebe, das in der Peripherie von Bindegewebe begrenzt wird.

Wir stehen vor der Aufgabe, unsere Befunde mit bekannten Vorgängen in der pathologischen Anatomie in Verbindung zu bringen und vor der Frage: Worin liegt die allgemein pathologische Bedeutung der von uns beobachteten Veränderungen?

Wird, wie in unserem Falle, durch irgendwelche Noxen ein Epitheldefekt gesetzt, so kann die Heilung auf zwei verschiedene Weisen vor sich gehen. Die Epidermis z. B. regeneriert von den Keimzonen aus. Zunächst gleiten die Epithelien von den Defekträndern auf die zu überhäutende Bindegewebsfläche vor (taktible Sensibilität) und dieses aktive Vorschieben macht mit dem Einsetzen der Zellteilungen in dem Keimfeld immer größere Fortschritte. Die neugebildeten Epithelien stellen später durch Aufschichtung und reguläre Differenzierung den typischen Bau der Epidermis wieder her.

Bei chronisch entzündlichen Zuständen verläuft die Regeneration in etwas verändertem Rahmen. Am Oberflächenepithel der Haut, der Schleimhäute, an den Drüsenepithelien kommt es zu atypischen Epithelwucherungen, die mit Zellinfiltration und granulierender Wucherung des Bindegewebes einhergehen und gelegentlich karzinomähnlich aussehen können. Diese atypischen Epithelwucherungen sind durch die Bilder von soliden, weit in die Umgebung vordringenden Zapfen gekennzeichnet, die sich weiter verästeln können. Ihr heterotopes Vordringen kann auf weite Strecken hin erfolgen, so z. B. am Magen, am Darm, in der Gallenblase usw. Auch an serösen Häuten kann sich ähnliches abspielen, indem das Serosaepithel atypisch in die Tiefe wuchert und unter Umständen auch drüsenartige, schlauchförmige Wucherungen bildet. Vom Karzinom unterscheiden sich alle diese atypischen Epithelwucherungen durch das Beschränktbleiben auf die Örtlichkeit, durch die Fähigkeit zu spontaner Rückbildung nach Aufhören des chronisch entzündlichen Prozesses, der hier die führende Rolle spielt. Es fehlt die „Aggressivität des Epithels", das dem Wege folgt, den die Entzündung nimmt. Die Korrelation zwischen Bindegewebe und Epithel bleibt gewahrt (Borst).

Ein Beispiel für diese Art der Epithelregeneration bieten die Ausheilungsvorgänge der chronischen Cholezystitis (Aschoff und Bacmeister). Hier kommt es vorwiegend zur Bildung eines Granulationsgewebes, das aus den bloßliegenden Stümpfen der Schleimhaut hervorwächst und zunächst noch nackt ist, aber allmählich von den in den intervillösen Buchten erhalten gebliebenen Epithel neu epithelialisiert wird. Ist die Zerstörung hochgradiger, so bleiben nur die Luschkaschen Gänge als Quellen der Epithelneubildung übrig. Die über die Granulationen hinaufwachsenden Epithelien weichen dann durch ihre mehr flachen Zellen, tiefere Färbung des Protoplasmas, Fehlen der charakteristischen Körnelung von den normalen Epithelien ab.

Bedeutungsvoll, auch für die Auffassung unserer Befunde, sind die Untersuchungen von Bernh. Fischer und seiner Schüler. Schon im Jahre 1906 hat B. Fischer nachgewiesen, daß es mit Sicherheit gelingt, experimentell Epithelzellen zu starken, oft (äußerlich) krebsähnlichen Wucherungen durch Einwirkung chemischer Stoffe, unter denen Scharlach-R., in Öl gelöst, an erster Stelle steht, zu veranlassen. B. Fischer unterscheidet in der Wirkung streng zwei Arten der Zellwucherung:

1. Die rein regenerative Wucherung des Epithels. Sie tritt dann auf, wenn die Haut primär geschädigt wurde. Der regenerative Charakter läßt sich nach B. Fischer leicht durch systematische Analyse des Versuchsverlaufs nachweisen: Durch die Injektion des Öles bildet sich eine größere oder kleinere Nekrose aus, die dann durch die Hautepithelwucherung vom übrigen Gewebe abgegrenzt wird, indem das Epithel der Epidermis am Rande zwischen lebendem und abgestorbenem Gewebe in die Tiefe wächst. Wenn die Nekrose eine unregelmäßige Gestalt und größere Ausdehnung angenommen hat, so können durch das Einwachsen des Epithels in alle Buchten und Spalten sehr starke und weitgehende Epithelwucherungen zustande kommen, die dann alle Merkmale der oben gestreiften Epithelwucherungen haben.

2. Von diesen rein regenerativen Vorgängen ist die Wirkung des Scharlachöles auf das Epithel, ganz besonders der Haarbälge zu trennen. Hier kommt es zu einer starken Epithelwucherung, ohne jede Nekrose. „Daher dürfen wir diese Art der Epithelwucherung nicht als Regeneration, nicht als regenerative Wucherung bezeichnen, sondern als eine Wucherung eigener Art. Zu dieser besonderen Art der Wucherung tritt dann noch die Neigung des Epithels, die Öltropfen im Gewebe zu umwachsen . . .“ (B. Fischer).

Die Erklärung für all diese Vorgänge und Befunde sieht B. Fischer in einer chemotaktischen Wirkung des Scharlachöles. Er nimmt an, daß die wirksamen Stoffe gerade durch die Lösung in Öl an die Zelle, besonders wohl an die Lipoidhüllen der Zelle und ihrer Elementarorgane, der Granulationen des Protoplasmas, herankommen.

Es ist anzunehmen, daß die atypische Epithelwucherung in unseren Präparaten eine Folge des bei der Entzündung allgemein gesteigerten Stoffwechsels ist, wie das auch für alle derartigen Vorgänge in anderen Organen gilt. Damit können wir wohl ohne Fehler eine besondere Wirkung der angewandten Medikamente ausschließen und zunächst feststellen, daß das Trauma des Eingriffs eine reaktive Entzündung hervorgerufen hat, die den Charakter der Regeneration trägt, besonders insofern als die epitheliale Potenz der Oberflächenbekleidung zum Ausdruck kommt.

Wir haben, bevor wir zu einer vorsichtigen Deutung unserer Befunde kommen können, jetzt unser Augenmerk auf die Herkunft der den Zahnkeim überziehenden Epithelzellen zu lenken.

Bei der Besprechung des histologischen Bildes haben wir darauf hingewiesen, daß der Aufbau des Epithels nicht an allen Stellen gleichartig ist. Wir sagten vielmehr, daß neben deutlich als solchem erkennbaren Faserepithel sich Partien finden, wo das Epithel aus kleinen, im Schnitt spindelförmigen, protoplasmaarmen Zellen, die oft lange, spitze Fortsätze haben, besteht. Dort handelt es sich um ein Übergangsepithel, dessen nächste Differenzierungsstufe das typische Plattenepithel sein würde.

Mit kurzen Worten: Wir konstatieren das Vorkommen eines ortsungehörigen Epithels.

Sehen wir uns in der pathologisch-anatomischen Literatur der letzten Jahre um, so wird dort von einer Anzahl Autoren ähnliches beschrieben (Goldzieher, Teutschländer, Askanazy, Meyenburg, Siegmund, Chuma, Pincsohn, Silberberg u. a.). Uns interessiert von diesen Arbeiten besonders,

daß es bei der chronischen Entzündung zu einem Ersatz des normalen Epithels durch ein ortsfremdes kommen kann. So fand Teutschländer in den Bronchien von an Bronchopneumonie zugrunde gegangenen Ratten Basalzellwucherungen in den Luftwegen. Die Basalzellen differenzieren sich in den obersten Lagen zu einem Übergangsepithel, woran sich die Bildung regulären Faserepithels schließen kann. Auch Siegmund berichtet über drei Fälle von Lungenkarzinom, die sich in Bronchiektasien entwickelt haben, wobei das einschichtige Zylinderepithel sich an mehreren Stellen in ein unregelmäßiges, oft mehrfach geschichtetes Übergangsepithel umgewandelt hat. Diese Basalzellenwucherungen sind häufig eine Vorstufe für weitere Umwandlungen zu Plattenepithel. Sie können im Sinne Teutschländers zu einer Charakterveränderung des ortszuständigen Epithels führen.

In unseren Präparaten ist die Herkunft der Epithelwucherungen von der Basalzellenschicht des benachbarten Schmelzbildungsapparates zu erkennen. Eine Herleitung vom eigentlichen Schmelzepithel ist nicht denkbar, da diese hochdifferenzierten Zellen nicht mehr die Fähigkeit zur Regeneration besitzen. Da die Basalzellen die physiologischen Regenerationszellen sind, da ferner nach Teutschländer die Bildungspotenzen einer Zelle nach einem biologischen Gesetz um so größer zu sein pflegen, je größer ihr Regenerationsvermögen ist, so müssen wir auch für unsere Beobachtungen die Basalzellen als Träger der Epithelwucherungen und als Mutterzellen der weiter differenzierten, zahnkeimwärts gerückten Lagen anerkennen. Eine Herkunft des Epithels von der Schleimhaut der Mundhöhle ist nach der Art der Versuchsanordnung ausgeschlossen.

Was nun die eigentliche Deutung der Beobachtungen angeht, so ist zunächst die Erklärungsmöglichkeit nach Schridde anzuführen. Dieser Autor versteht unter indirekter Metaplasie einen Vorgang, „der darin besteht, daß das ortsdominierende Organmerkmal in der Deszendenz der Zelle unter die Qualitätshöhe des ortsunterwertigen herabsinkt und daß dieses dann zum ortsdominierenden gewordene Merkmal zur Ausbildung gelangt". Zum Verständnis dieser Anschauungen haben wir uns daran zu erinnern, daß der Schmelzbildungsapparat sich aus der Basalzellenschicht der embryonalen Mundschleimhaut herleitet. Das ortsunterwertige Organmerkmal des Schmelzbildungsapparates ist das ortsdominierende der Mundschleimhaut — die Plattenepithelzelle. Den ganzen Vorgang könnten wir uns also so vorstellen, daß es durch die experimentell gesetzte Entzündung zu einem für den Ort atypischen Regenerat kommt, indem allmählich das ortsunterwertige Organmerkmal — das Plattenepithel — über das bisher ortsdominierende — das Zylinderepithel — die Überhand gewinnt und an dessen Stelle zum ortsdominierenden wird.

Da die Erklärungen von Schridde allem Anschein nach in der Fachliteratur keinen nachhaltigen Widerhall gefunden haben, da ferner sich seit seinen Veröffentlichungen die Anschauungen über die Bedeutung des anisogenen Ersatzes gewisser Epithelien durch ortsungehörige gewandelt haben, so möchten wir nicht zu ihrer Annahme raten.

Die Zusammenfassung, die neuerdings Krompecher über den ganzen Fragenkomplex veröffentlicht hat und die sich auf einen wesentlich anderen Standpunkt stellt, scheint uns eine bessere Handhabe zur Deutung zu geben.

Mit diesem Autor kommen wir zu dem Schluß, daß die noch nicht terminal differenzierten, postembryonalen, pluripotenten Basalzellen die Fähigkeit haben, sich regeneratorisch zu ortsfremdem Epithel zu differenzieren. Es handelt sich keineswegs um eine Umwandlung von Zylinderepithel zu Plattenepithel, sondern um eine Entfaltung der prospektiven Potenz der Basalzellen, mit anderen Worten: um eine regeneratorische Dysplasie im Sinne Krompechers.

Zusammenfassung.

Das Trauma des Eingriffes und der nachfolgenden Entzündung hat die Basalzellen benachbarter Gebiete des Schmelzapparates zu atypischer Wucherung angeregt, wobei es unter Entfaltung der epithelialen Potenz zu einer Epithelialisierung künstlich geschaffener Hohlräume gekommen ist. Die Bildung ortsfremden Epithels auf dem Zahnkeim fällt unter den Begriff der „regeneratorischen Dysplasie" (Krompecher).

Nachwort: Für die vielfachen fruchtbaren Anregungen und für seine tatkräftige Unterstützung haben wir dem Oberarzt des pathologisch-anatomischen Institutes der Universität Köln, Herrn Privatdozent Dr. H. Siegmund, auch an dieser Stelle herzlichst zu danken.

Literatur.

Aschoff und Bacmeister: Die Cholelithiasis. Jena 1909. — Askanazy: Korresp.-Bl. f. Schweiz. Ärzte. Bd. 49. — Borst: in Zweifel-Payr: Die Klinik der bösartigen Geschwülste. Leipzig 1924. — Chuma: Virchows Arch. f. pathol. Anat. u. Physiol. Bd. 247. — Fischer, B.: Münch. med. Wochenschr. 1906. — Derselbe: Frankfurt. Zeitschr. f. Pathol. Bd. 27. — Goldzieher: Zentralbl. f. allg. Pathol. Bd. 29. — Krompecher: Beitr. z. pathol. Anat. u. z. allg. Pathol. Bd. 72. — Lußmann: Med. Diss. Frankfurt 1921. — Marchand: Prozeß der Wundheilung. Stuttgart 1901. — Derselbe in Krehl-Marchand: Handb. d. allg. Pathol. Bd. 4, 1. Leipzig 1924. — Meyenburg: Zentralbl. f. allg. Pathol. Bd. 30. — Pincsohn: Virchows Arch. f. pathol. Anat. u. Physiol. Bd. 232. — Schridde: Die Entwicklungsgeschichte des menschlichen Speiseröhrenepithels. Wiesbaden 1907. — Derselbe: Die ortsfremden Epithelgewebe. Jena 1909. — Silberberg: Virchows Arch. f. pathol. Anat. u. Physiol. Bd. 232. — Teutschländer: Zentralbl. f. allg. Pathol. Bd. 30.

Kasuistischer Beitrag zur Verwendung des Paraformaldehyds als Arsenersatzpräparat[1]).

Von

Dr. **Alfred Hoffmann**, Leipzig.

In seiner jüngst veröffentlichten Abhandlung[2]) hat Moschner außer dem Arsen in den verschiedenen Handelsformen, den Arsenverbindungen Jodarsen und Schwefelarsen, noch eine große Reihe anderer Präparate, teils anorganischer, teils organischer Natur in den Kreis seiner Untersuchungen gezogen. Ich verzichte darauf, alle diese Mittel hier aufzuzählen und beschränke mich

[1]) Nach einem am 7. Dezember 1924 in der zahnärztlichen Gesellschaft zu Leipzig gehaltenen Vortrage.

[2]) Läßt sich das Arsen zur Abtötung der Pulpa durch andere Körper ersetzen? Zahnärztl. Rundschau Jg. 1924, N. 48.

darauf, lediglich aus den 21 Punkten, in denen Moschner am Schluß seiner Arbeit deren Ergebnisse rekapituliert, folgendes kurz herauszugreifen:

Punkt 1. Das souveräne Mittel zur Pulpendevitalisation ist das Arsenik.

Punkt 9. Alle Arsenpräparate, die eine Nekrotisierung des Pulpengewebes bewirken, haben auch die unangenehme Nebenerscheinung der Ätzwirkung im Gefolge.

Diese letztere, allgemein bekannte Eigenschaft des Arsens ist die größte Schattenseite sämtlicher Arsenpräparate; am unangenehmsten dokumentiert sie sich ja bekanntlich in den gelegentlich auftretenden Nekrosen der Interdentalpapille und weitergreifend auch des Septum interalveolare mit ihren verhängnisvollen Folgen. Daß derartige unglückliche Erscheinungen auch bei exaktestem Vorgehen und ohne Verschulden des Operateurs vorkommen können, steht außer allem Zweifel. Ich erinnere nur an die unbeabsichtigt verlängerte Wirkungsdauer des Arsens infolge plötzlicher Erkrankung des Patienten, wobei es außerdem häufig zu schweren apikalen Reizungen kommt. Da wir nun, wenn wir uns Moschners Untersuchungen anschließen, und besonders, wenn wir uns Punkt 1 und 9 seiner Schlußfolgerungen zu eigen machen, vom Arsen nie loskommen werden, und da ferner nach den in letzter Zeit mehrfach ausgeführten Nachprüfungen des mit so außerordentlicher Reklame eingeführten und empfohlenen Rothschen Präparats auch dieses Mittel keineswegs arsenfrei, also nicht „giftlos" ist, so müssen wir Fränkel [1]) dankbar sein, daß er uns auf ein neues, und, wie ich gleich vorwegnehmen will, ganz offenbar völlig unschädliches Mittel zur Behandlung der erkrankten Pulpa hingewiesen hat, das in der Überschrift genannte Paraformaldehyd.

Leider ist es mir nicht möglich gewesen, trotzdem ich mich an den Autor direkt gewandt hatte, diese Dissertation zu erlangen, und ich bin deshalb in bezug auf seine Ausführungen lediglich auf ein kurzes Referat in den „Zahnärztlichen Mitteilungen" (Jg. 1924, Nr. 7) angewiesen, das ich hier im Wortlaut anführen will:

Der erste Teil der Arbeit bringt die Literatur über die Methoden der Pulpaabtötung, der zweite eigene Versuche des Verfassers an 35 Patienten mit Paraformaldehyd und anästhesierenden Substanzen in allen möglichen Anwendungsformen. Es kristallisiert sich schließlich die Applikation folgender Paste heraus:

Paraformaldehyd 1,5
Alypin 1,5
Ol. caryophyll. q. s. ut fiat pasta moll.

Diesem Medikament werden folgende Eigenschaften nachgerühmt:

1. schmerzloser Pulpentod,
2. Desinfektion des Pulpagewebes,
3. Tiefenwirkung durch eine noch vorhandene Dentinschicht,
4. keine Reizung der Wurzelhaut,
5. tadellose Mumifizierung der Pulpa. Anwendungsdauer etwa fünf Tage.

Auf Grund dieser kurzen Angaben habe ich seit $^3/_4$ Jahren Versuche mit Paraformaldehyd angestellt und dasselbe ausschließlich an Stelle des Arsens verwendet. Die Paste habe ich in der angegebenen Form beibehalten und nur die kleine Veränderung vorgenommen, daß ich sie durch Zusatz von wenig Eosin gefärbt und dadurch in der Kavität besser sichtbar gemacht habe. Meine

[1]) Paraformaldehyd als Ersatz für Arsen in der Zahnheilkunde. Inaug.-Diss. Tübingen 1924.

Erfahrungen stützen sich allerdings nur auf 24 Fälle, die aber, soweit ihre Behandlung regulär durchgeführt werden konnte, alle so günstig verlaufen sind, daß ich geglaubt habe, mit der Veröffentlichung trotz des beschränkten Materials nicht länger warten zu sollen. Das Ergebnis von 17 Fällen zeigt die nachstehende Tabelle.

Fall Nr.	Zahn	Diagnose	1. Einlage	2. Einlage
1	⌊7	Pulp. ac. part.	8 Tage	—
2	⌊8	do.	6 „	8 Tage
3	4⌋	do.	6 „	8 „
4	⌈7	do.	14 „	14 „
5	3⌋	do.	8 „	11 „
6	8⌋	do.	6 „	17 „
7	3⌋	do.	8 „	—
8	⌊3	do.	7 „	—
9	⌊7	do.	11 „	—
10	⌈7	do.	5 „	9 Tage
11	6⌋	do.	28 „	10 „
12	⌊7	do.	7 „	6 „
13	⌊7	do.	9 „	—
14	⌈8	do.	14 „	13 Tage
15	⌈7	do.	5 „	9 „
16	⌊7	do.	7 „	6 „
17	⌊7	do.	5 „	—

Der Erfolg war in sämtlichen Fällen gut. Nach der Einlage traten nur im Falle Nr. 6 obiger Tabelle leichte Schmerzen auf. Sämtliche Fälle wurden mit Ausnahme Nr. 13 (Amputation) pulpaexstirpiert.

Besonderer Wert auf Freilegung der Pulpa wurde in keinem Fall gelegt; vielmehr wurde das Paraformaldehyd appliziert, sobald das Exkavieren zu schmerzhaft wurde, also in den meisten Fällen auf die noch bedeckte Pulpa. Überall da, wo sich eine zweite Einlage notwendig machte, wurde vorher entweder die Kronenpulpa amputiert oder die Pulpenhöhle zum mindesten breit eröffnet. Zur Vermeidung jeglichen Druckes wurden die Einlagen stets mit weichem Fletcher verschlossen.

Über weitere, etwas abweichende sieben Fälle möchte ich noch kurz berichten. Dreimal kamen bereits anderwärts wurzelbehandelte und mit Amputation abgeschlossene Zähne zur Beobachtung, bei denen infolge neuerlicher Schmerzen die Füllungen entfernt werden mußten. Es fanden sich stets hochgradig sensible Wurzelpulpen, die nach je einer Einlage von 12, 4 bzw. 17 Tagen dann schmerzlos entfernt werden konnten. In einem Falle (⌊7⌋) waren starke Dentikelbildungen vorhanden, der Erfolg aber auch hier ein vollkommener. In zwei Fällen sollten Richmondkronen aufgesetzt werden; Kanäle beide Male stark verkalkt; Erfolg in dem einen Fall nach eintägiger Wirkung, in dem anderen Fall nach zwei Einlagen von drei und vier Tagen. Zwei Fälle waren resultatlos; jedoch nicht durch Versagen des Mittels; von diesen entzog sich

der eine der Behandlung und nach vier Monaten kam der Zahn infolge inzwischen eingetretener Periodontitis zur Extraktion; bei dem anderen Fall wurde die Paraformeinlage wegen Abreise nach vier Tagen — ohne Erfolg — entfernt und durch Acid. carbol. ersetzt. Weiterbehandlung ist dann später durchgeführt worden.

Aus meinen Beobachtungen mit Paraformaldehyd ergeben sich folgende Schlußfolgerungen:

1. Der Erfolg ist ein besserer, wenn die Wirkungsdauer keine zu kurze ist, am besten nicht unter 6—8 Tagen. Dieselbe kann aber offenbar ohne Schaden wesentlich verlängert werden, wenn nötig auf drei bis vier Wochen.

2. Zur schmerzlosen Totalexstirpation der Pulpa sind meist zwei Einlagen erforderlich.

3. Schmerzen von seiten der Pulpa sind während der Einwirkungszeit in nennenswerter Weise nicht, Reizerscheinungen von seiten des Periodontiums überhaupt nicht beobachtet worden.

4. Auf Freilegung der Pulpa ist kein Wert zu legen, da die Wirkung auch durch dicke Dentinschichten hindurch stattfindet.

5. Die Möglichkeit, die Einlagen ohne Schaden ziemlich lange, jedenfalls viel länger als Arsen, belassen zu können, bedeutet einen großen Vorteil gegenüber dem Arsen durch Fortfallen der Schädigungen, die häufig bei unbeabsichtigtem längerem Verbleiben des Arsens auftreten, ganz abgesehen vom Fehlen jeder Ätzwirkung auf die Interdentalpapille.

6. Die regelmäßig zu beobachtende starke Härtung des Pulpengewebes erleichtert die Exstirpation in hohem Grade.

Diese Ergebnisse decken sich vollständig mit denjenigen Fränkels. Auch die Untersuchungen von Euler und Rebel[1]) über „Neuere Pulpadevitalisationsmittel", darunter auch über Paraformaldehyd, weichen nur in wenigem von dem oben Dargelegten ab. Euler, der den histologischen Teil bearbeitet hat, stellte zwar nach fünftägiger Liegedauer eine stellenweise Erweiterung der periodontalen Gefäße über die Norm hinaus mit Vermehrung der Leukozyten fest, sagt aber gleichzeitig, daß eine eigentliche Schädigung des Periodontiums nicht auftritt. Rebel hat das Paraformaldehyd klinisch in etwa 50 Fällen untersucht. Er hat als durchschnittliche Einlagedauer 11 Tage festgestellt; bei gesunden Zähnen oft 20 und mehr Tage. Außer in wenigen Fällen aufgetretenen geringen Reizungen (wahrscheinlich periodentaler Art. Der Verf.) hat auch Rebel keinerlei Einlageschmerzen beobachtet; auch die Leichtigkeit der Exstirpation der Pulpa hebt er ausdrücklich hervor. In einer Epikrisis empfiehlt Rebel vor dem Gebrauche des Paraformaldehyds, falls stärkere Dentinschichten noch die Pulpa bedecken, die Anwendung von Kobalt, weil sonst, wie dies beim Devidalisieren lebender Brückenpfeiler angeblich der Fall sein soll, der Gebrauch des Paraformaldehyd „praktisch undurchführbar" sei. Mit dieser Behauptung kann ich mich nach meinen obigen Ausführungen keinesfalls einverstanden erklären.

Wie die hier in Frage stehende Paste bei längerem Verweilen auf die Schleimhaut, speziell auf die Interdentalpapille und auf das Sept. interalveol. wirkt, wäre durch klinische Untersuchungen noch festzustellen. Ich vermute aber,

[1]) Neuere Pulpadevitalisationsmittel. Dtsch. zahnärztl. Wochenschr. Jg. 1924, Nr. 19.

falls eine Ätzwirkung überhaupt auftreten sollte, daß diese dann sicher viel geringer sein wird, als beim Arsen. Auf jeden Fall ist das Mittel zur Nachprüfung dringend zu empfehlen, da es der fundamentalen Forderung jeder Therapie „nil nocere" unbedingt in weit größerem Maße gerecht wird als das Arsen.

Zum Schluß seien kurz einige pharmakologische Angaben über Paraformaldehyd angeschlossen, wie ich sie den Werken von A. Oßwald [1]) und Kobert [2]) entnommen habe.

Paraformaldehyd entsteht beim Kochen der wässerigen konzentrierten Lösung des Formaldehyds als weißes Pulver, welches beim trockenen Erhitzen wieder in Formaldehyd übergeht. Diese weiße krystallinische Masse ist in Wasser, Äther und Alkohol unlöslich, leicht löslich in Alkalien. Das Paraformaldehyd besitzt, wie alle Aldehyde, außer einer hypnotischen Wirkung eine örtliche Reizwirkung auf die Gewebszellen, welch letztere für das erste Glied der Reihe, das Formaldehyd — und da dieses aus dem Paraformaldehyd ständig wieder frei wird, auch für letzteres — so groß ist, daß sie die hypnotische Wirkung verdeckt.

Die Reiz- und Ätzwirkung äußert sich an den Schleimhäuten und an offenen Gewebsstellen, ebenso an der äußeren Haut. In stärkerer Konzentration macht Formaldehyd, ebenso wie Paraformaldehyd, die Haut lederartig, indem es mit den Zellen der Hornschicht, wie mit den Proteïnstoffen überhaupt, eine chemische Verbindung eingeht.

Wie schon gesagt, ist die Wirkung des Paraformaldehyds die gleiche wie die des Formaldhyds, was scheinbar zu den Erfahrungen unserer Praxis im Widerspruch steht, da Formaldehyd, auf lebende Pulpen gebracht, bekanntlich Schmerzen auslöst. Dieser Widerspruch findet aber seine Erklärung darin, daß sich beim Gebrauche von Paraformaldehyd nur allmählich Formaldehyd abspaltet. Hierzu kommt die in unserer Paste enthaltene relativ große Menge Alypin, deren anästhetische Wirkung schon in die Erscheinung getreten ist, bevor sich größere Mengen Formaldehyd abgespaltet haben.

Die Haltbarkeit der Paste scheint eine ziemlich große zu sein, da die von mir benutzte nach ziemlich $^3/_4$ Jahren noch immer wirksam ist.

---

[1]) Chemische Konstitution und chemische Wirkung, ihre Beziehungen zueinander bei den Kohlenstoffverbindungen.

[2]) Lehrbuch der Intoxikationen.

Buchbesprechungen und Einzelreferate.

Konservierende Zahnheilkunde.

Jordan: Die Behandlung der Zähne bei Kindern. (La Semaine Dentaire. 1924/1925. H. 49.)

Durch möglichst frühzeitige Behandlung der Zähne gelingt es sicher, die Karies erheblich einzuschränken und den Kindern viele schwere Stunden zu ersparen. Deshalb ist für jeden Zahnarzt die Kenntnis einer präzisen Behandlung der kindlichen Zähne unerläßlich. Im ersten Kapitel zeigt der Verf., wie der Zahnarzt für die Kinder sorgen soll, indem er sie mit Liebe und Geduld behandelt. Das zweite Kapitel spricht vom Verhalten des Zahnarztes dem Kinde gegenüber. Er muß ihm Vertrauen einflößen, als wäre es ein

Glied der Familie oder ein guter Freund. Schon im Wartezimmer sollen die Kinder von einer freundlichen Person in Empfang genommen werden, die ihre Aufmerksamkeit ablenkt, indem sie dem Kinde Spiele oder Bücher gibt. Dabei muß man auf die verschiedene Veranlagung der Kinder Rücksicht nehmen. H. Hesse (Döbeln).

Pincemaille: Eine neue Methode der kornären Pulpektomie. (La Semaine Dentaire 1924. Nr. 38.)

Unter Bezugnahme auf die Arbeiten von Davis und Grove, Friteau und Parisot spricht der Verf. über die konservierende Behandlung der Wurzelkanalfasern unmittelbar nach der Entfernung der Kronenpulpa, indem er 6 Arbeitsstufen unterscheidet:

1. Anästhesie der Pulpa.
2. Isolierung des Zahnes und Vorbereitung der Kavität.
3. Eröffnen der Pulpakammer und Entfernen der Kronenpulpa. Reicht die Anästhesie nicht aus, so soll man sich noch der Druckanästhesie bedienen.
4. Säubern der Kavität: Rp. Thymol 2 g Essence de canelle } à a 5 g
„ de girofles
Acide phénique
Chloroforme
unter Belassung des Medikamentes für einige Augenblicke im Kavum.
5. Einführen von Zinkoxydpaste unter größter Asepsis.
6. Aufpressen der Paste auf die Wurzelkanalnervfasern und provisorischer Verschluß. Nach einigen Tagen endgültige Füllung. R. Hesse (Döbeln).

Pary: Acidum permanganicum bei Behandlung infizierter Zähne. (La Semaine Dentaire 1924. Nr. 32.)

An Stelle des Acidum sulfuricum, das gewisse Nachteile bei der Behandlung bietet, empfiehlt Pary das Acidum permanganicum wegen seines hohen Oxydgehaltes. Es eröffnet beim Oxydationsvorgang die Kanäle und hat fast keinerlei Einfluß auf das Dentin. Es hält sich bei normaler Temperatur, wirkt nicht verätzend und bildet weder Schorfe noch Verbrennungen. Außerdem besitzt es eine große bakterizide Eigenschaft.

Rp. Eau distillée 100 ccm
Permanganate de Potasse 7 g

Rp. Eau distillée 100 ccm
Acid. H_2SO_4 pur à 66 100 g.

R. Hesse (Döbeln).

Nivard: Die Rolle des Kupfers in der Mundtherapie. (La Semaine Dentaire 1824/25, H. 25.)

Infolge der vernichtenden Wirkung der Kupfersalze auf die Bakterien hat Nivard die Spitzen verdächtiger Wurzelkanäle mit Kupfersalzen gefüllt. Dadurch erzielte er eine Vernichtung aller Bakterien im Wurzelgebiet. Seine Untersuchungen setzt der Forscher noch fort. R. Hesse (Döbeln).

Palazzi: Die Veränderungen der Pulpa unter der Einwirkung von Silikatzementfüllungen. (La Semaine Dentaire 1925, H. 2—8.)

Von den markantesten Nachteilen der Porzellanzementmasse nennt Palazzi die große Neigung zu Sprüngen und Brüchen, die Kontraktionsneigung an den Zahnrändern und die Veränderungsmöglichkeit der Farbe. Am bedenklichsten aber ist die schädliche Einwirkung auf die Pulpa, die zu Nekrosen und Fistelbildung führen kann. Die experimentellen Untersuchungen haben den Verf. zu folgenden Ergebnissen geführt:

1. Die Silikatzemente üben eine pathogene Wirkung aus, wobei es sich um ein Kapillargift handelt.
2. Die Veränderungen der Pulpa kennzeichnen sich durch eine Hyperämie, die sich am stärksten in der der Silikatzementfüllung am nächsten gelegenen Partie äußert.
3. Im Anschluß hieran entstehen Gefäßveränderungen und Hämorrhagien, während die Odontoblastenschicht eine Abwehrstellung einnimmt.
4. Hierauf folgt ein Stadium der Degeneration (aseptische Nekrobiose der Pulpa).

Nach einer kritischen Betrachtung der Arbeiten von Wustrow, Rebel und Kulka berichtet Palazzi über die Folgen der verschiedenen beobachteten Veränderungen und betont, daß zunächst ein hyalin-kolloider Degenerationsprozeß einsetzt, dem eine retikuläre Atrophie und fibröse Degeneration folgen. An einem weiteren großen Untersuchungsmaterial erläutert Palazzi die toxikologischen Fragen und kommt zu folgendem Ergebnis:

1. Die pathogene Wirkung der Silikatzemente auf die Pulpa durch Kapillargifte ist unbestreitbar.
2. Sie kennzeichnet sich durch Erscheinungen von Angiotasie mit Überbildung, durch Ektasie der Kapillaren und hämatische Diapedese.

3. Ihnen folgen Erscheinungen von umschriebener oder totaler Hyperämie der Pulpa, hämorrhagische Zustände und Thrombose.

4. Im nächsten Stadium kommt es zu hyalin-kolloider Degeneration der gesamten Pulpa.

5. Dann erfolgt retikuläre Atrophie und fibröse Degeneration.

6. Mikroorganismen sind nicht vorhanden, dagegen pulpitische Herde und totale diffuse Infiltrationen.

7. Vom biologischen Standpunkt kann man die durch Silikate erzeugten Veränderungen mit denen durch Zementflüssigkeiten und durch Orthophosphorsäure bedingten Veränderungen identifizieren.

Im dritten Teil spricht Palazzi unter Bezugnahme auf die Arbeiten von Pape, Kulka, Fasoli, Proell, Römer u. a. über die Toxichemie der Pulpaveränderungen, indem er unser Interesse besonders auf die Phosphorsäure, die Meta- und die Orthophosphorsäure lenkt. Die monobasischen Salze sind die am leichtesten, die tribasischen die um vieles schwerer löslichen. Der Hauptbestandteil der Zinkphosphatzemente ist das primäre Zinkphosphat, während das primäre Aluminiumphosphat Hauptbestandteil der Silikatzemente ist. Die Silikatzementflüssigkeit besitzt größere Ionisation und stärkere Säureentwicklung als die Zinkphosphatzementflüssigkeit. Erstere wirken also in zwiefacher Hinsicht schädigend auf die Pulpa, einmal durch die neutrale Reaktion des Pulvers, sodann durch den stärkeren Säuregehalt der Flüssigkeit. Das Zusammentreffen dieser beiden Faktoren bedingt die schädigende Wirkung auf die Pulpa. Man kann sagen, daß die Phosphorsäure mit ihren sauren Salzen den ersten Anstoß zur Schädigung der Pulpa gibt, indem sie eine chemotoxische Wirkung ausübt. Der Degenerationsprozeß wirkt sich katalytisch aus. Es kommen aber auch inhärierende Ursachen in Betracht: Untaugliche Behandlungsmethoden oder unsachgemäße Verarbeitung des Zementes. (Fortsetzung folgt.) R. Hesse (Döbeln).

Klinische Zahnheilkunde.

T. **Asteriades: Einige ernste Infektionen dentalen Ursprungs.** (Brit. dent. journ. Vol. 45, Nr. 24, S. 1650—1652. 1924.) Aus Journ. de chirurg., September 1924.

Verf. berichtet in der vorliegenden Arbeit ausführlich über fünf interessante Fälle von besonders schweren Infektionen dentalen Ursprungs, von denen zwei einen tödlichen Verlauf nahmen. Wir halten dieselben wegen der Intensität der Infektion, der Rapidität der Komplikationen und ihres ernsten Charakters für wichtig genug, um sie, möglichst kurz, wiederzugeben.

1. Fall. Angina Ludovici nach einer Zahnextraktion: Wiederherstellung. Ein junger Soldat hatte sich einen ihn schon lange quälenden rechten unteren 2. Molaren von einem reisenden Dentisten entfernen lassen, worauf am selben Abend heftige Schmerzen in der Submaxillargegend und am nächsten Tage Frostschauer, Fieber und Erbrechen aufgetreten waren. Es bestand Schwellung des Mundbodens und unter dem Kiefer, intensiver Trismus und starke Depression. Bei der 3 Tage nach der Extraktion erfolgten Aufnahme im Hospital wurde die Diagnose auf Angina Ludovici gestellt. Der Mundboden wölbte sich rechtsseitig so hoch wie der Alveolarrand vor. Die Zunge war gegen den Gaumen gepreßt und stark belegt. Kieferklemme. Fötider Speichel tropfte von den Lippen. Der Hals über dem Os hyoides war geschwollen, hart und empfindlich. Respiration rapide, Temperatur 39,5° C, Puls 120—140. Die sofort ohne Anästhetikum ausgeführte und in einer Inzision in der Mittellinie vom Kinn bis zum Zungenbein und einer Spaltung der Musculi mylohyoidei bestehende Operation förderte ein wenig dunkle faulige Flüssigkeit sowie einige Gasblasen zu Tage. Bei Erweiterung der Inzision stieß man auf eine mit hartem abgestorbenem Gewebe gefüllte Höhle. Gründliche Eröffnung, Kauterisierung und Tamponierung der Wunde. Dem Patienten wurde Serum, Kampferöl, Strychnin, Elektrargol und Delbets Vakzine gegeben. In der entleerten Flüssigkeit fanden sich bei der bakteriologischen Untersuchung Saprophyten, B. perfringens und viele Anaerobier. Fortgesetzte Irrigation mit Dakinscher Lösung und Wasserstoffsuperoxyd. Am 4. Tage nach der Operation stieß sich ein großes gangränöses Gewebsstück ab; starke Eiterung. Patient war 42 Tage nach der Operation vollständig wiederhergestellt.

2. Fall. Orbitalabszeß und septische Thrombose des Sinus cavernosus, verursacht durch eine Zahnextraktion: Tod. Einem Soldaten war von einem Barbier ohne irgendwelche aseptische Vorsichtsmaßregel ein rechter unterer Molar entfernt worden; trotz der Extraktion wurden die Schmerzen schlimmer und breiteten sich bis zur Masseter- und Frontalgegend aus. Die ganze rechte Gesichtsseite wurde in Mitleidenschaft gezogen: zuerst war die Haut blaß und wurde dann rot und entzündet. Fieber. Die Masseteren waren kontrahiert, der Atem übelriechend, die Zunge stark belegt, und das Schlucken schmerzhaft. 5 Tage nach der Extraktion Aufnahme im Krankenhaus. Die Temperatur variierte von

39,5—40° C. Die Haut war verfärbt. Weder in der Submaxillar- noch in der Parotisgegend Anschwellung. Am folgenden Tage Schwellung der rechten Augenlider mit Chemosis; leichter Exophthalmus und fast vollständige Fixation des Augapfels mit Schmerzhaftigkeit der Orbita. Das Allgemeinbefinden wurde stetig schlechter. Dem Patienten wurden vorrätige Vakzine, Milchinjektionen und Glukoseserum gegeben. Der Exophthalmus wurde schlimmer und die Schmerzen waren furchtbar. Oberhalb und unterhalb des Augapfels wurden Inzisionen gemacht und die Öffnungen mittelst einer Sonde erweitert, wobei sich jedoch nur wenig Blut entleerte. Gazetamponade. Trotzdem keine Besserung; die Temperatur blieb hoch und die immer schlimmer werdenden Schmerzen breiteten sich bis zur Temporal- und Parietalgegend aus. Morphiuminjektionen. Albuminurie. Delirium. Nach langem Todeskampf starb Patient 12 Tage nach der Extraktion. Bei der Autopsie zeigte sich die retro-okulare Gegend mit einer schwärzlichen Flüssigkeit infiltriert. Eiter wurde nicht gefunden. Die Gewebe waren hart, geschrumpft und wächsern. Thrombose der Augengefäße und des Sinus cavernosus. Die Dura mater war verdickt, adhärierend und kongestioniert. Das Herz war normal, aber die Nieren waren gerötet und die Kapsel adhärierend.

3. Fall. Angina Ludovici und Gasgangrän der linken pterygo-maxillaren Gegend, verursacht durch einen impaktierten 3. Molaren: Heilung. Der 45jährige Patient, der ernstlich krank, mit einer Temperatur von 39,5° C zum Hospital gebracht wurde, hatte schon lange an Dentitio difficilis des linken unteren Weisheitszahnes gelitten. 5 Tage vorher hatte ihm sein Zahnarzt das Zahnfleisch inzidiert, um den Durchbruch zu erleichtern. Seitdem war sein Allgemeinbefinden schlecht; Appetitmangel, viel Schmerzen von paroxysmalem Charakter. Trismus. Das Schlucken war fast unmöglich. Die Untersuchung ergab alle klassischen Symptome von Ludwigs Angina: Anschwellung des Halses in der suprahyoidalen Gegend, Kieferklemme; fötider Speichel tropfte von den Lippen. Tiefe Inzisionen förderten nur etwas dunkle Flüssigkeit zutage. In Dakinsche Lösung getauchte Gazestreifen wurden in die Wunden eingeführt. Im übrigen war die Behandlung derjenigen des 1. Falles ähnlich. Nach zeitweiser Besserung stieg eine Woche später die Temperatur wieder und Patient klagte über intensive Schmerzen in der ödematösen linken Backe. Die Schwellung breitete sich bis zur Temporalgegend, den Augenlidern, dem Processus mastoideus und der Stirn aus. 3 Tage später trat leichte Ekchymose auf, die allmählich zunahm. Bei Palpation machte sich deutliche Gaskrepitation bemerkbar. Multiple Inzisionen, wobei soviel gangränöses Gewebe als möglich entfernt und Gasblasen sowie etwas bräunliche Flüssigkeit entleert wurden. Die örtliche Injektion eines polyvalenten Antigangrän-Serums hatte eine heftige Reaktion zur Folge: die Temperatur stieg auf 40° C. Am nächsten Tage aber zeigte sich eine Besserung des Zustandes, die sowohl lokal als auch allgemein fortschritt, so daß Patient 74 Tage nach dem Beginn der Krankheit als geheilt entlassen werden konnte. Später wurde der schuldige Zahn unter Lokalanästhesie entfernt.

4. Fall. Suprahyoidale Zellulitis nach einer Zahnextraktion: Wiederherstellung. 5 Tage nach der so vorsichtig wie möglich ausgeführten Extraktion zweier kariöser unterer Molaren zeigte sich bei der 20jährigen Patientin am Halse über dem Zungenbein eine harte Schwellung. Temperatur über 40° C, Frostschauer, Dyspnoe, außerordentlich toxisches Aussehen. Gangrän des sich nach oben vorwölbenden Mundbodens. Atem sehr übelriechend, Kieferklemme. Der Hals war, besonders über dem Os hyoides geschwollen; vor dem vorderen Rande des M. sternomastoideus war deutliche Krepitation vorhanden. Der Fall schien verzweifelt zu sein. Ausgedehnte Inzisionen des Mundbodens entleerten fauligen gelben Eiter. Auch am Halse wurde inzidiert und eine mit Gas vermischte fötide bräunliche Flüssigkeit evakuiert, die weder Staphylokokken noch Streptokokken, dagegen eine Unmenge von anaerobischen und saprophytischen Organismen enthielt. Infusion von normaler Salzlösung und Injektion von Antistreptokokkenserum, da Antigangränserum nicht zur Verfügung stand. Trotz der Behandlung blieb der Zustand noch 6 Tage lang bedrohlich; dann aber setzte Besserung ein. Nach Abstoßung eines großen gangränösen Gewebsstückes verschwand auch der faulige Geruch. Patientin war nach 40tägiger Krankheitsdauer vollständig wiederhergestellt.

5. Fall. Tiefe Zellulitis der rechten temporo-maxillaren Gegend mit Abszeß beider Orbitae und Thrombose des Sinus cavernosus, verursacht durch einen infizierten Zahn: Tod.

Ein 20jähriges Mädchen wurde in beunruhigendem Zustande mit Zellulitis der linken Submaxillargegend zum Hospital gebracht. Der 1. und 2. untere Molar waren stark kariös und in Eiter gebadet. Unter dem Kiefer befand sich eine sich bis zur Mitte des M. sternomastoideus erstreckende Anschwellung. Extraktion. Durch eine Inzision über dem vorderen Rande des M. sterno-mastoideus wurde eine Eiteransammlung entleert. Auch der Mundboden wurde eröffnet und ebenfalls Eiter evakuiert. Beide Öffnungen kommunizierten miteinander. Der Zustand besserte sich und beide Wunden begannen schon zu heilen, als die Patientin plötzlich wieder sehr krank wurde und die Temperatur bis auf 40° C stieg. Unter starken Schmerzen begann das untere Zahnfleisch gangränös zu werden. Extraktion

zweier Prämolaren und eines Molaren der linken Seite, aus deren Alveolen ebenfalls Eiter floß. Auch längs des rechten Ramus ascendens zeigte sich eine Anschwellung, die die Backe sowie die submaxillare und die temporale Gegend ergriff. Ausgedehnte rechtsseitige Inzisionen förderten etwas Eiter und bräunliche Flüssigkeit zu Tage. Das Gewebe war infiltriert und hart und der Knochen exponiert. Albuminurie, Ödem der Schenkel und Beine. Herztonika, Delbets Vakzine und Milch wurden injiziert. Am nächsten Tage Exophthalmus des rechten Auges. Einen Tag später Fixierung beider Augen und Schwellung der Augenlider. Abszeß beider Orbitae. Sehen vollkommen ausgeschaltet. Koma. Fadenförmiger Puls, beschleunigte Respiration, Inkontinentia. 13 Tage nach der Aufnahme Tod. Autopsie nicht gestattet. Wahrscheinlich lag Thrombose des Sinus cavernosus vor, die sich von den fazialen Venen und der Orbita ausgedehnt hatte. Niemeyer (Delmenhorst).

Fernand Ledé: Über den ersten Zahndurchbruch. (Bull. de l'acad. de méd. de Paris. T. 92, H. 5, S. 132. 1924.)

Ledé hat 26 Jahre hindurch an 4495 kleinstädtischen Kindern Zahnuntersuchungen angestellt. Verwertbar waren die Vermerke über 3012 Kinder unter 2 Jahren, also mit je 16 Zähnen.

Wenn die Mutter an der Brust allein ihr Kind nährte, so bekam dieses als erste die unteren mittleren Schneidezähne schon vor 8 Monaten. Entsprechend früh erschienen die anderen Zähne. Nahm die Mutter als Amme noch ein fremdes Kind an die Brust, so verzögerte sich der Zahndurchbruch bei ihrem eigenen Kinde um so mehr, je jünger dieses war beim Hinzukommen des Pflegekindes. Der Durchbruch erfolgte erst nach dem 8. Monate; ebenso verzögerte er sich bei den anderen Zähnen. Mit Rücksicht auf solche Hemmungen sollte kein Säugling einer Amme anvertraut werden dürfen, deren eigener nicht wenigstens 4 Monate alt ist. Andernfalls treten auch bei dem fremden Kinde die ersten Zähne erst mit 9 Monaten hervor; dasselbe trifft zu für die fremden Kinder, bei deren Milchmutter seit der Niederkunft schon längere Zeit zurückliegt, auch wenn sie keinen Teilhaber an der Brust haben. 1280 Kinder wurden künstlich ernährt. Bei ihnen erscheint als erster nach 9 Monaten 24 Tagen der rechte, 1 Tag später der linke untere mittlere Schneidezahn; die 14 übrigen kommen ungefähr einen Monat später heraus als die der Brustsäuglinge. Nach derselben Gliederung zeigt eine Übersicht die Erscheinungstage der übrigen Zähne. Einfluß haben: Beschäftigung oder Ruhe der Mutter vor der Empfängnis, Geburtenzahl, Zwillingsgeburten, Diathesen, Dauer der Schwangerschaft, Gewicht bei der Geburt, gewöhnlicher oder regelwidriger Geburtsverlauf, Ernährung vom Augenblicke der Geburt an.
Georg Schmidt (München).

Smelhaus: Über Replantation der Milchzähne. (Zeitschr. f. Stomatol. 1925, H. 1.)

Nach einigen rückblickenden Ausführungen über die Replantation bleibender Zähne wendet sich der Verf. dem Gebiet der Milchzähne zu. Er beschreibt einige Fälle, in denen es ihm angeblich gelang, große Milchschneidezähne bei Kindern im Alter von zwei bis drei Jahren zu replantieren. Vom praktischen Standpunkte aus hält Smelhaus die Milchzahnretention für möglich, ob aber die Erfolge einer wissenschaftlichen Nachprüfung standhalten, entzieht sich noch seiner Kenntnis, denn es ist noch nicht geklärt, wie sich der replantierte Milchzahn weiterhin während des Zahnwechsels verhalten wird. Wahrscheinlich wird es nicht zu einer Resorption der Wurzeln des pulpalosen Milchzahnes kommen. Sicher aber ist, daß man mit der Replantation den Raum für den Nachfolger freihält und einer Verjüngung des Zahnbogens vorbeugt. Selbstverständlich kann man nur gesunde Milchzähne replantieren und von diesen nur solche, die im Bereiche der sechs Frontzähne stehen.
R. Hesse (Döbeln).

Pichler: Bericht über sechs Todesfälle nach Zahnextraktionen. (Zeitschr. f. Stomatol. 1925, H. 2.)

Als allgemeine Regel muß man festhalten, daß die Extraktion bei einer akuten Periostitis, wenn sie überhaupt indiziert ist, lieber früher als später gemacht werden soll, ohne Rücksicht auf das Stadium, in dem sich die Entzündung in der Umgebung des Zahnes befindet. Von den sechs Fällen, die Pichler beschreibt, verliefen tödlich, zwei infolge Meningitis, nach Fortpflanzung der Entzündung auf dem Wege der Venen, einer infolge Mediastinitis, einer infolge ausgesprochener Pyämie, einer infolge von Intoxikation und einer infolge Lungengangrän nach Abheilung einer ursprünglichen perimaxillären Phlegmone. Fünfmal begann die Infektion in der Gegend der unteren Molaren und einmal im Oberkiefer. Alle sechs Fälle haben das eine gemeinsam, daß sie Frauen in jungen oder mittleren Jahren betrafen. In zwei Fällen kamen die Patienten zu spät zur Behandlung. Ob in den übrigen Fällen der letale Ausgang hätte verhütet werden können, ist nicht mit Sicherheit zu sagen.

Gegen schwere Infektionen leisten Injektionen mit Silberpräparaten, Preglscher Jodlösung und Urotropin sehr gute Dienste. Das Wichtigste aber bleibt doch die chirurgische

Behandlung, obwohl der Allgemeinzustand der Patienten infolge der sehr erschwerten Nahrungsaufnahme meist sehr schlecht ist. Die Prophylaxe beginnt schon mit der rechtzeitigen Behandlung der Milchzähne und der sorgfältigsten Füllung der Wurzelkanäle. Auch bei Extraktionen muß sie berücksichtigt werden in bezug auf die Injektionsanästhesie. Insbesondere soll man bei ein und demselben Patienten nie ein und dieselbe Nadel verwenden, wenn sie mit dem Speichel in Berührung gekommen ist. Es empfiehlt sich immer eine Platinkanüle zu benutzen, die man jedesmal vor Gebrauch ausglühen kann. Die meisten Gefahren bietet die Mandibularanästhesie. R. Hesse (Döbeln).

Pitsch: Behandlung der Hämorrhagien in der Stomatologie. (La Presse Dentaire 1925, H. 1.)

Die Hämorrhagien als Folge von Zahnextraktionen sind durchaus nicht so selten und ab und zu sogar der Anlaß zu letalem Ausgang. Man unterscheidet in der Therapie die allgemeine Behandlung: Injektionen von Pferdeserum und örtliche Behandlung: die Tamponade.

Pitsch hat mit dem „Hämostyl" ausgezeichnete Erfolge erzielt, noch bessere mit „Anthema". Weiß man, daß der Kranke an Hämophilie leidet, dann tut man stets gut, zunächst eine Injektion mit Anthema vorzunehmen. Nach der Extraktion soll man die örtliche Behandlung, die Tamponade, anwenden, indem man die einzelnen Alveolen gut austamponiert. Eine Gefahr besteht bei Anwendung dieser Methode dann nie mehr.
R. Hesse (Döbeln).

Hans Seidel (Marburg): **Blutstillung im Munde.** (Münch. med. Wochenschr. 1925. Nr. 12.)

In den seltensten Fällen handelt es sich um Gefäße, die abgeklemmt oder abgebunden werden können. Meist kapillare Blutungen bei Menschen mit pathologisch starker Neigung zur Blutung. Tamponade treibt die Wundränder auseinander, wenn die Quelle der Blutung oberhalb der knöchernen Alveole, also in den Weichteilen liegt. Man hat dann das Bedürfnis, einen Deckel darüber zu legen, der die Ränder umfaßt und seitlich zusammendrückt. Das ist möglich mit Hilfe eines entsprechend geschnittenen Flaschenkorkes. „Nehmen wir an, der erste untere Molar ist gezogen, die Nachbarzähne stehen, so schneidet man von dem Flaschenkorken senkrecht zu seiner Längsachse ein Stück ab, das ein klein wenig länger ist als die Lücke. Senkrecht zu dieser Schnittfläche teilt man den Korken in zwei ungleich große Segmente, etwa drei Viertel oder zwei Drittel oder ein Drittel, je nach der Höhe des Alveolarfortsatzes. Das größere Stück höhlt man aus und schneidet es so zurecht, daß es wie ein Sattel über die Alveole greift. Nach kleinen konkaven Ausscheidungen der Seitenflächen muß sich der Korksattel zwischen die Nachbarzähne auf die vorher mit Jodoformgaze nicht zu fest und nicht zu hoch tamponierte Alveole ohne stärkere Gewalt drücken lassen." Ein durch den Korksattel hindurchgezogener Faden, der außerhalb des Mundes mit dem übrig gebliebenen Korkstückchen verbunden wird, verhindert das Verschlucken des Korksattels während der Nacht. Schließlich wird ein kasuistischer Beitrag zur Blutungstherapie geliefert, wo der Korkdruckverband lebensrettend wirkte.
P. Laband (Hamburg).

Hofer: Zur Operationstechnik großer Zahnzysten des Oberkiefers. (Zeitschr. f. Stomatol. 1924, H. 12.)

Hofer unterscheidet Zysten, die mit der Zahnanlage, Teilen oder Resten derselben in Zusammenhang stehen (radikuläre, follikuläre Zysten, multilokuläre Kystome), Weichteilzysten (Schleimzysten, zystische Lymphangiome, Gesichtspaltenzysten, Ranula, Speicheldrüsen-Speichelgangzysten) und zystische Degenerationen von gut- oder bösartigen Kiefertumoren (zystische Fibrome, Myxome, Sarkome, Karzinome und die Tumoren bei Ostitis fibrosa).

In der vorliegenden Arbeit hat Hofer nur die echten Zysten berücksichtigt, die mit dem Zahnsystem in Verbindung stehen und die sich als Folge der chronischen Periodontitis entwickeln. Bei allen operativen Eingriffen ist darauf zu achten, daß die die Zahnwurzeln versorgenden Gefäße und Nerven nicht geschädigt werden. Von allen Methoden ist noch immer die von Partsch angegebene die zuverlässigste und beste, insbesondere auch bei großen Oberkieferzysten, denn die Abflußbedingungen sind die denkbar günstigsten.
R. Hesse (Döbeln).

Goldenberg: Über postvakzinale Reaktionen in der Vakzinetherapie des Zahnfleisches. (La Semaine Dentaire 1925, H. 1.)

Durch eine Veröffentlichung von Duchange über das Studium der Vakzinetherapie bei Infektionen in der Mundhöhle wird unsere Aufmerksamkeit besonders auf die Reaktionen gelenkt, die ab und zu als Folge der Injektionen mit Stock-Vakzin unter die Mukosa des Zahnfleisches entstehen können. Man unterscheidet schwache Reaktionen wie leichtes

Fieber, das rasch vorübergeht, und stärkere Reaktionen, wie Schüttelfrost und besonders Erscheinungen im Gehirn. Die Kenntnis der zweiten Gruppe basiert auf drei persönlichen und zwei von anderer Seite mitgeteilten Beobachtungen, bei denen es sich um eine Anaphylaxie gehandelt haben soll. Goldenberg bestreitet dies, indem er betont, daß eine zweite Injektion vier Tage nach der ersten ausgeführt wurde, also um vieles eher als die erforderliche Frist für die Inkubationszeit der Anaphylaxie verstrichen war. Es handle sich also nicht um eine wahre Anaphylaxie, sondern um einen vakzinalen Schock, wie man ihm in der Vakzinetherapie öfter einmal begegnet. R. Hesse (Döbeln).

Hulin: Über eine pathogene Methode bei periapikalen Infektionen. (La Presse dentaire 1925, H. 1.)

Unter periapikaler Infektion versteht man eine Infektion an der äußersten Wurzelspitze, die in die Tiefe des Knochengewebes vordringt und akuter oder chronischer Natur sein kann. Bei den dentalen Infektionen folgt die Phagozytose denselben Bahnen, wie in der allgemeinen Pathologie. Wir beobachten hierbei vier Erscheinungen, die der Reihe nach aufzutreten pflegen:

1. Der Entzündungsherd enthält virulente Mikroben.
2. Diese büßen ihre Virulenz ein.
3. Sie verlieren die Fähigkeit sich zu vermehren.
4. Sie können sich nicht verteidigen und verschwinden durch Phagozytose.

Ein derartig von seinen Mikroben befreiter Herd strebt unverzüglich nach Reparation. Dieser Vorgang ändert sich aber und wird erheblich komplizierter, wenn vom normalen Wege abgewichen wird. Wenn wir auch die Wurzelkanäle noch so sorgfältig behandeln, letzten Endes überlassen wir doch den Leukozyten die Sorge für die Vernichtung der durch die Wurzelspitze vorgedrungenen Bakterien. Zur Unterstützung der Leukozyten müssen wir die harten Gewebe mit einem Antiseptikum behandeln, das im Wasser löslich ist, die Albumine nicht koaguliert, das haltbar und bakterizid wirkend ist und intensive Penetrationsfähigkeit besitzt. Auch mit Hilfe der Diathermie kann der Kampf der Leukozyten gegen die Infektionserreger gefördert werden. Hulin hofft bald eine gebrauchsfähige, vollkommene Methode bekannt geben zu können, die sich auf seine bisherigen Experimente und Beobachtungen gründet. R. Hesse (Döbeln).

Münzesheimer: Die Anwendung physikalischer Heilmethoden in der Zahnheilkunde mit besonderer Berücksichtigung der Lichttherapie. (Korresp.-Blatt f. Zahnärzte 1925, H. 1.)

In der vorliegenden Arbeit berichtet der Verf. über die Vorzüge der Ultrabestrahlung. Aus den uns früher bekannten Arbeiten des Autors wissen wir bereits, eine wie wichtige Rolle diese Strahlentherapie heute spielt. Aus diesen Arbeiten kennen wir auch im allgemeinen die Anwendungsgebiete und Anwendungsmöglichkeiten. Ich begnüge mich deshalb, hier die von Münzesheimer zusammengestellten Indikationsgebiete wiederzugeben:

1. Bleichung schmutziger oder verfärbter Zähne, wobei die Nachbargewebe nicht abgedeckt zu werden brauchen.
2. Stomatitis aphthosa, besonders im vorgeschrittenen Stadium; vier bis fünf Bestrahlungen von je 20 Minuten Dauer.
3. Operierte Fälle von Alveolarpyorrhöe, um bessere Durchblutung und bakterizide Wirkung zu erzielen.
4. Kieferfraktur nach Schienung. Die gelockerten Zähne festigen sich schneller und Narbenkontrakturen erweichen besser.
5. Abszesse, eitrige Periostitiden, Phlegmonen, Osteomyelitis.
6. Schnelle Resorption postoperativ entstandener Ödeme und Hämatome unter sofortigem Nachlassen der Schmerzen.
7. Akute und chronische Wurzelhautentzündung nach sorgfältiger Wurzelbehandlung.
8. Kieferklemme. Sofort intraorale Bestrahlung, wenn irgend angängig.

R. Hesse (Döbeln).

Tellier: Das Periodont, ein Mischgewebe verbunden mit epithelialem Bindegewebe. (La Semaine dentaire 1924/25. H. 50 ff.)

1. Das alveolo-dentale Ligament ist mesodermen Ursprungs und zusammengesetzt aus Bindegewebe mit einigen epithelialen Überresten.
2. Die zirkumradikuläre Membran ist ektodermen Ursprungs, zuerst zusammengesetzt aus Epithelgewebe, später aus retikulärem Bindegewebe.

Die anatomisch-pathologischen Läsionen des Periodontes sind die Infektionen als Folge der Karies (akute und chronische Periodontitis).

Die Alveolarpyorrhöen und gewisse solide und liquide Tumoren.

Die akute Periodontitis hat ihren Sitz im Bindegewebe, die chronische hingegen im Epithelgewebe.

Die Pyorrhöen findet man im Epithelgewebe, wie auch die periodontalen Tumoren. Bei den akuten Wurzelhautentzündungen handelt es sich um Läsionen des Bindegewebes, bei den chronischen um solche des Epithelgewebes. Das Periodont kann also füglich als Mischgewebe bezeichnet werden. R. Hesse (Döbeln).

Kulenkampff (Zwickau): **Die Trigeminusneuralgie und ihre Behandlung.** (Münch. med. Wochenschr. 1925. Nr. 6.)

Die Trigeminusneuralgie hat mit den vielen Erkrankungen, die Schmerzen im Trigeminusgebiete auslösen, nichts zu tun. Subjektive Symptome sind Schmerzanfälle, parästhetische Anfälle („wie ein Elektrisiertwerden", Drehen, Rieseln) und gemischte Anfälle. Die objektiven Symptome gehören in das Gebiet der Störung der Sympathikusinnervation. Es sind: Tränensekretion, Errötten, Schweißausbruch, Speichelfluß. Die Ursache dieses Krankheitsbildes ist eine Störung in der Sympathikusinnervation. Plötzliche spastische Zustände an den das Ganglion Gasseri versorgenden Gefäßstämmchen, die direkt aus der Karotis stammen, rufen den Schmerzanfall hervor. Auslösung der Anfälle durch Reize, die zu Kapillarreflexen führen, die ja vom Sympathikus geregelt werden, wie streichelnde Berührung, Luftzug, Zähneputzen. Kulenkampff warnt vor dem gänzlich nutzlosen Zahnziehen. Die Trigeminusneuralgie gehört zu der Gruppe der vasomotorischen Neurosen. Die Behandlung wird in drei Etappen eingeteilt: 1. Physikalisch-medikamentöse: Atropin in 1%iger Lösung von dreimal 3 bis dreimal 8 Tropfen, jedesmal 5 Tage lang und wieder zurück; die Kur dauert 3—4 Wochen. Daneben physikalische Reize auf das Gefäßnervensystem (Kälte, Wärme, Licht, Elektrizität, Massage, Rizinusabführkur). Zu vermeiden Alkohol und Nikotin. Morphium ist wegen der Gefahr, daß der Kranke dem Morphinismus verfällt, auszuschalten. Chlorylen hat versagt. 2. Injektionsbehandlung. Die Alkoholinjektion an die Austrittsstelle nach Schlösser hilft nie, dagegen heilt die Alkoholinjektion am Ganglion den Kranken wie eine Operation, da der Trigeminus am Angriffspunkt der Störung zerstört wird. Verf. hat bereits 97 solcher Injektionen gemacht. Die dritte Etappe besteht im operativen Eingriffe, entweder Thiersche Extraktion oder retroganglionäre Durchschneidung der Trigeminuswurzel. Paul Laband (Hamburg).

Edwin Haubenreisser (Göttingen): **Narkose.** (Fortschr. d. Zahnheilk. 1925, H. 1.)

Phlegmonöse Prozesse, schwere Ostitiden, mit Kieferklemme einhergehende Prozesse, sehr ängstliche Patienten sowie ungebärdige Kinder bedingen die Vornahme einer Narkose. Bei längerdauernden Eingriffen wird Äther das Narkotikum der Wahl sein, für kleinere chirurgische Eingriffe steht uns im Chloräthyl ein ausgezeichnetes Betäubungsmittel zur Verfügung. Vor länger dauernden Chloräthylnarkosen ist zu warnen, da das Chloräthyl in gleicher Weise wie das Chlorofrom Herz, Leber und Nieren schädigt. Neuerdings ist von Wieland Narcylen (gereinigtes Azetylen) als Narkotikum in die Praxis des Chirurgen eingeführt worden. Bei Narzylennarkose tritt starke Anspannung der Kiefermuskulatur ein, die Maske muß dauernd in festem Anschlusse am Gesicht bleiben. Aus diesen Gründen kommt Narzylen für zahnärztliche Zwecke nicht in Frage. Nach Besprechung der Mischnarkose und der kombinierten Morphium-Chloroform- bzw. Äthernarkose wird die übliche Narkosetechnik besprochen. Für mundchirurgische Zwecke ist es nachteilig, daß das Operationsfeld gleichzeitig Durchgang für die Narkosedämpfe ist. Es besteht die Gefahr einer Aspiration von Blut und Splittern. Es werden daher mehrere Apparaturen angegeben, mittels derer das Narkosegas direkt in die Trachea geleitet wird. Hierzu wird als vorteilhafteste die modifizierte Kuhnsche Apparatur empfohlen. Paul Laband (Hamburg).

W. Rimarski: Die Narzylenbetäubung in sicherheitstechnischer Hinsicht. (Münch. med. Wochenschr. 1925. Nr. 10.)

Nachdem bereits von Hurler aus der Münchener Klinik über einen Fall von Explosion bei Azetylen-Sauerstoffgemisch-Narkose berichtet wurde, weist Hurler darauf hin, daß die Zündung der explosiblen Gasgemische eintreten kann, wenn die Ausatmungsgase in den Operationsraum gelangen und man mit dem Thermokauter arbeitet.

Paul Laband (Hamburg).

Guido Fischer (Hamburg): **Lokalanästhesie.** (Fortschr. d. Zahnheilk. 1925, H. 1.)

Über den eigentlichen Vorgang der Betäubung wissen wir sehr wenig. Die heute im Gebrauch befindlichen Medikamente sind Kokain als Oberflächenanästhetikum, Novokain zur Tiefenanästhesie und neuerdings Tutokain. Die anästhesierende Kraft des Tutokains soll nach der Firma achtmal stärker sein als beim Novokain, während seine Giftigkeit nur doppelt so groß ist wie die Novokains. Fischer hat am Tierversuch nachgewiesen, daß die anästhesierende Potenz nur doppelt so groß ist als die des Novokains. Infolge der starken vasodilatatorischen Wirkung des Tutokains benötigt man zur vollen Entfaltung der Wirkung einen stärkeren Suprareninzusatz, als er bei Novokain erforderlich ist, wodurch eine stärkere Giftigkeit der 1%igen Tutokainlösung gegenüber der gleich wirksamen 2%igen Novokainlösung entsteht. Das Tutokain erfüllt demnach nicht die ihm

nachgerühmten Vorzüge und wird das Novokain kaum zu ersetzen vermögen. Die im Handel befindlichen Ampullenpräparate von Novokain enthalten meist Zusätze zur Erhöhung der Haltbarkeit; diese Zusätze reizen das Gewebe. Im Tierversuche entsteht in den betäubten Geweben ein Gefäßkrampf, der sich bei Anwendung von frisch zubereiteter Lösung nicht einstellt. Zur Gewähr, daß Zellschädigungen und Stoffwechselstörungen vermieden werden, ist eine isotonische Lösung für Lokalanästhesie zu verwenden. Hierzu nimmt man am besten:

Natr. chlor.	0,9
Calc. chlor.	0,02
Kal. chlor.	0,008
Aq. dest.	100,0.

Die einzige Ampulle, die einer frisch zubereiteten Lösung gleichwertig ist, wird von Wölm-Spangenberg fabriziert, und zwar in Form einer Doppelampulle. Das Prinzip der Ampulle besteht darin, in zwei zusammenhängenden Ampullengläsern, die aber in der Mitte durch einen leichtflüssigen Metallkern getrennt sind, Flüssigkeit einerseits und anästhesierende Salze andererseits trocken im Vakuum steril eingeschmolzen aufzubewahren. Erst nach Schmelzen des Metallkernes tritt die Ringerlösung aus der einen Ampullenhälfte zu der Novokain-Suprarenintablette in der anderen Ampullenhälfte. Die Herstellung der Lösung aus Tabletten, die Novokain und Suprarenin enthalten, kann nicht mehr empfohlen werden, da das Suprarenin in der nicht luftdicht verschlossenen Tablette nicht haltbar bleibt. Die Bereitung der Injektionsflüssigkeit aus Novokain-Stammlösung mit jedesmaligem Suprarenin-Zusatz ist ein für die Praxis zu umständliches Verfahren. „Hier wird die Doppelampulle zweifellos eine klaffende Lücke schließen.".

Bei chronischen Erkrankungen der Pulpa und Wurzelhaut, der Markräume und des Periostes wird Presojod (2% Novokain-Suprarenin und Preglsche Jodlösung āā) oder Trypaflavinlösung 1: 500, 2% Novokain-Suprarenin āā injiziert, im Sinne einer Reiztherapie des erkrankten Gewebes. Im Unterkiefer muß man die Stoffe von der interdentalen Papille aus in das Kieferinnere befördern. Sog. endostale Injektionsmethode. Die vom Autor angegebene Spritze mit Krückenstockgriff und Schutzkappe wird empfohlen, die rostfreien Kanülen als ein großer Fortschritt bezeichnet. Die intraossale Injektionsmethode, wobei man die Knochenspongiosa zunächst mit einem Rosenbohrer eröffnen muß, um dann unter starkem Druck direkt in den Markraum zu injizieren, wird abgelehnt. Die Gefahr der Keimverschleppung ist hier zu groß. Dagegen ist für Lokalbetäubung im Unterkiefer, die für Kinderbehandlung, Reiztherapie und lokale Anämie erwünscht sein kann, die endostale Anästhesie indiziert. Sodann wird die Leitungsanästhesie am Foramen rotundum von der Flügelgaumengrube und die Ausschaltung des N. nasopalatinus durch das For. incisivum beschrieben.

Es wird nun die Anwendung der Lokalanästhesie bei konservierender Tätigkeit besprochen. Die sicherste Dentin-Pulpaanästhesie ist die Injektionsanästhesie. Bei Anwendung von frischen, unzersetzten isotonischen Lösungen ist eine Pulpenschädigung ausgeschlossen. Bei der Pulpenexstirpation ohne Arsen wird die Wurzelpulpa außerdem noch mit Kokain-Suprarenintablette unter Druck anästhesiert und anämisiert. Fischer weist schließlich noch auf seine schon an anderer Stelle veröffentlichten Ergebnisse hin, nämlich daß die Plexusanästhesie stets nur von der Umschlagsfalte her zu erfolgen habe. Spritzt man in das straffe Gewebe der Alveolarschleimhaut, so setzt man leicht durch Infiltration der hier inserierenden Muskeln schmerzhafte Ödeme.

Bei der Wichtigkeit des behandelten Themas sei das Studium dieses Artikels im Original empfohlen. Paul Laband (Hamburg).

Paradentose.

Neumann: Beiträge zur Behandlung der Paradentosen. (Korresp.-Blatt f. Zahnärzte 1925, H. 1.)

Der Verf. greift auf die von Weski aufgestellte Einteilung der Paradentosen zurück, der alle durch Atrophie der Weichteile- und Knochenumgebung des nichterkrankten Zahnkörpers gekennzeichneten Krankheitszustände als Paradentosen bezeichnet. Es schwindet entweder nur der Knochen oder Knochen und Zahnfleisch schwinden gleichmäßig (Totalatrophie). Der Knochenschwund erfolgt teils in vertikaler, teils in horizontaler, teils in intraalveolärer, teils in kavernöser Form. Die horizontale Atrophie ist prognostisch günstiger als die vertikale. Mit der medikamentösen Behandlung kommt man nicht zum Ziele, denn man will durch die Therapie die Granulationen restlos entfernen und die Taschen beseitigen, wobei man zwischen Zahnfleisch- und Knochentaschen unterscheiden muß. Gerade die letzteren verlangen eine radikal-chirurgische Behandlung. Wir müssen danach streben, eine Totalatrophie herzustellen. Alle diese Forderungen können aber nur

auf chirurgischem Wege erfüllt werden. Diese Therapie wird an einer Anzahl Abbildungen erläutert. Zu dieser Therapie tritt die Schienung, die am besten schon vor der Operation vorgenommen wird; ferner das Röntgenbild, das uns in die Lage versetzt, nichteiternde Paradentosen sofort als solche zu erkennen. R. Hesse (Döbeln).

Technische Zahnheilkunde.

Pichler: Der Schutz des freien Zahnfleischrandes bei Kronen- und Brückenarbeiten. (Zeitschr. f. Stomatol. 1924. H. 7.)

Pichler unterstützt größtenteils die von Gottlieb in der vorstehenden Arbeit gemachten Ausführungen und betont, daß die Tiefe der Tasche der größte Feind des Zahnes ist. Um sie zu beseitigen, muß der Stumpf rücksichtslos präpariert und das die Tasche bildende Zahnfleisch durch Massage abgehärtet und zur Verhornung gebracht werden. Das Zahnfleisch braucht aber einen Schutz gegen übermäßige Insulte. Deshalb ist Pichler im Gegensatz zu Gottlieb für gute Kontakte, die zu einer funktionellen Beanspruchung des Zahnfleisches führen. Er setzt sich auch energisch für die Erhaltung der Papille und des freien Zahnfleischsaumes ein, der die Zähne vor Karies schützt. R. Hesse (Döbeln.)

Gottlieb: Die Prinzipien der Stumpfpräparation. (Zeitschr. f. Stomatol. 1924. H. 7.)

Unter Stumpfpräparation versteht man die Herrichtung der natürlichen anatomischen Krone, zwecks Aufnahme einer passenden künstlichen Krone. Abgesehen davon, daß der Rand des Ringes überall dicht am Stumpf anschließt, ist darauf zu achten, daß ein hygienisches Ideal erreicht wird. Die günstigsten topographischen Bedingungen im Bereiche des Epithelansatzes sind dann gegeben, wenn der Umfang des Zahnes am Epithelansatz am größten ist. Für ein gutes Passen des Ringes ist die richtige Form des Stumpfes maßgebend. In den Fällen, in denen infolge des vorgeschobenen Standes des Epithelansatzes der Boden der Tasche die Schmelzzementgrenze erreicht oder überschritten hat, wo wir also mit der Präparation des Stumpfes noch einen weiteren Zweck erreichen, als nur ein gutes Sitzen des Ringes, in diesen Fällen ist ein Kronenersatz angezeigt, bei dem die Präparation des Stumpfes erfolgen muß. Die Entscheidung zugunsten eines Ersatzes durch eine Füllung hat solange zu erfolgen, bis der Boden der Tasche annähernd an der Schmelzzementgrenze angelangt ist, während der Ersatz durch eine Krone erst dann angezeigt ist, wenn der Boden der Tasche diesen Punkt erreicht oder überschritten hat. Fehlende Kronenteile, sofern sie nahe am Zahnfleischrande liegen, müssen zunächst durch Amalgam ergänzt werden, nie durch Zement, ohne Rücksicht auf das Zahnfleisch oder das Ligamentum circulare. Dagegen muß man dem Taschenboden größte Aufmerksamkeit widmen. Wir erzeugen dann ideale topographische Verhältnisse und eine Abwehrzone gegen pyorrhöische Zustände. Hauptbedingung bleibt stets das Präparieren des Stumpfes bis zum Boden der Tasche.
R. Hesse (Döbeln).

Orthodontie.

Villain und Nevrezé: Prophylaxe der Kiefermißbildungen und Zahnmißstellungen bei Kindern. (La Presse Dentaire 1924. H. 7.)

Die dento-maxillo-fazialen Mißbildungen und Mißstellungen muß man unter die Zahl der chronischen Gebrechen rechnen, die befähigt sind, ernsthafte Komplikationen zu erzeugen. Von der dentalen Seite betrachtet, komplizieren sich die gutartigen Fälle stets bei Verlust eines oder mehrerer Zähne, vermöge des Grundsatzes, daß die Funktion das betreffende Organ erhält. Vom allgemeinen gesundheitlichen Standpunkt besehen, wird die Kaufähigkeit erschwert, und mancherlei gastro-intestinale Mißstände sind die Folge. Ästhetischerseits sind diese schweren Fälle fähig, das soziale Leben zu hemmen, gerade bei den Knaben, denen gewisse Mißstellungen haben wirkliche Difformitäten zur Folge. Materiell betrachtet ist eine verzögerte Behandlung kostspielig, weil sie länger dauert und schwieriger wird. Die Prophylaxe muß schon vor der 1. Dentition einsetzen und erstreckt sich vom intrauterinen Leben bis zum 12. Lebensjahre. Von den Ursachen, die die Mißbildungen und Mißstellungen hervorrufen sind zu nennen:

1. Die allgemeinen: Mangelhafte Verkalkung; Rachitis; toxische Infektionen; hereditäre Lues, Tuberkulose, Alkoholismus; vererbte Mißstellung; endokrine Affektionen; mangelhafte Ernährung; Avitaminose; Schwächezustände.
2. Die proximalen: Nasale Läsionen; Adenoide; alle Affektionen, die Mundatmung verursachen; fehlerhafte Gebisse; gestörtes muskuläres Gleichgewicht mit Atonie der einen und Hypertonie der anderen Muskelgruppe; Schädigungen der temporomaxillären Artikulation; knöcherne Schädigungen; anormales Volumen der Zunge.
3. Die lokalen: Chronische Dentitionsstörungen; morphologische Störungen; Mißbildungen der Kiefer; Mißstellung des Unterkiefers.

Bei der Prophylaxe sind drei Perioden beachtenswert, in denen die vorbeugenden Maßnahmen einsetzen sollen.

1. Die follikuläre Periode oder der Zahndurchbruch in der Zeit vom intrauterinen Leben bis zum 2. Lebensjahre. Hier handelt es sich darum, Zähne und Knochen durch kalkhaltige Nahrung zu kräftigen.
2. Die Periode der Milchzahndentition vom 2. bis 6. Lebensjahr. In dieser Zeit ist die nasale Atmung zu fördern und das Milchgebiß konservierend zu behandeln.
3. Die Periode der dauernden Dentition vom 6. bis 12. Lebensjahr. Hier spielen die lokalen Ursachen eine Hauptrolle. Das Richten schiefstehender Zähne und Kiefer muß sobald als möglich erfolgen.

Für eine wirklich erfolgreiche Prophylaxe ist also ein Hand-in-Handarbeiten von Hausarzt, Erziehern und Zahnarzt während dieser drei Perioden unerläßlich.

R. Hesse (Döbeln).

Comte: Untersuchungen über die Form des oberen normalen Kieferbogens. (La Province Dentaire 1924, H. 4.)

Die vorliegenden Untersuchungen basieren auf anthropologischen Grundsätzen, wobei vorausgesetzt wird, daß nur der normale Kieferbogen (arcade) die Grundlage für die orthodontische Wissenschaft bilden kann. Das zu behandelnde Gebiet teilt Comte in zwei Abschnitte:

1. Studium des Kieferbogens an sich.
2. Studium des Kieferbogens und seiner Beziehungen zu dem übrigen Teile des kraniofaszialen Massiv.

Nach einem längeren historischen Rückblick versucht der Verf. den Begriff „normal" zu definieren, indem er sagt. Normal ist jeder Kieferbogen, der die folgenden Eigenschaften erfüllt:

1. Vollständigkeit der Zahl aller seiner Bestandteile, z. B. 12. Lebensjahr mit 24 Zähnen.
2. Regelmäßigkeit und Symmetrie der Zahnkurve, z. B. regelmäßige Reihenfolge aller Zähne aufeinander, gute Kontaktpunkte, gleichmäßige Kieferhälften mit normaler Sagittallinie.
3. Normale Okklusion.
4. Vertikale Implantation der Zähne im Processus alveolaris.

Es würde zu weit führen, die in den folgenden Abschnitt niedergelegten Tabellen, Formaten und geometrischen Figuren wiederzugeben. Ich beschränke mich deshalb auf eine kurze Zusammenfassung der Ergebnisse dieser Forschungen:

Mit Unrecht spricht man von einer parabolischen, hyperbolischen, runden und eiförmigen Kurve des Oberkieferbogens. Diese Bezeichnungen sollten verschwinden, denn sie scheinen nur für die Abschätzung der Form berechtigt zu sein. Die Ellipse ist keine unwandelbare Figur, sondern sie wechselt in der Größe; sie stellt eine unendliche Reihe von Modifikationen dar, indem sie je nach den Bezeichnungen der beiden Achsen zueinander variiert. Um in den Grenzen des Normalen zu bleiben, muß sich die Beziehung der beiden Achsen zueinander zwischen zwei äußersten Grenzen halten; aber wir sind nicht imstande, diese Grenzen zu bestimmen. Um dies zu erreichen, müßte man eine beträchtliche Zahl von Fällen untersuchen. Von großem Vorteil wäre es ferner, wenn man den Wert der Achsen bestimmen konnte, der sich auf die Messungen stützen müßte; z. B. die Breite einer bestimmten Zahngruppe oder die leicht meßbare Entfernung einiger Punkte voneinander. Endlich müßte man zur Festlegung eines Behandlungsplanes den Kieferbogen vorher bestimmen können. Wir sehen, wie sehr diejenigen irren, die dem normalen Bogen eine einzige Form zusprechen wollen, während seine Größe tatsächlich dauernd wechselt. Ein Bogen mit kleinen Zähnen ist eben stets kleiner als ein Bogen mit großen Zähnen. R. Hesse (Döbeln).

Izard: Transversale Kieferexpansion in der dentofazialen Kieferorthopädie. (La Revue de Stomatol. 1925, H. 1. Fortsetzung.)

Nach einem kurzen historischen Rückblick gibt Izard eine kritische Betrachtung der verschiedenen Expansionsmethoden. Zunächst spricht er über die Expansion, die wir durch Quellung pflanzlicher Substanzen erreichen: Holz, Leinen- und Seidenfaden. Die Seidenligatur wird entweder allein oder in Verbindung mit Apparaten verwendet. Die Expansion mittels elastischen Kautschuks findet zumeist Anwendung zur Separation von Zähnen oder zu lingualem Druck. In Gestalt von Gummiringen bietet uns der Kautschuk eine weitere vorzügliche Hilfskraft. Weiter ist die Expansion durch Schraubengewinde zu erwähnen, die auf die mannigfachste Art Verwendung finden kann und eine sehr intensive Wirkung entwickelt. Auf die zahlreichen Möglichkeiten, die in der Arbeit bildlich dargestellt sind, wird aus Mangel an Raum nur hingewiesen. Endlich steht uns für die Expansion der elastische (federnde) Metalldraht zur Verfügung, der in Bogen-, Schlangen- und Schraubenform zur Anwendung gelangt.

Selbstverständlich müssen alle Apparate stabil und zweckmäßig gebaut sein. Ob man festsitzende oder bewegliche verwendet, hängt ganz von der Art des Falles ab. Sicher ist, daß die beiden erfolgreichsten Expansionsapparate der von Mershon und der von Ainsworth angegebene sind. Ersterer wirkt durch Druck, letzterer durch Zug. (Fortsetzung folgt.)

R. Hesse (Döbeln).

Siffre: Präventivbehandlung gegen Zahn-Mißstellungen. (La Province Dentaire 1924. Heft 3.)

Nach Siffres Ansicht ist es nicht schwer die meisten Anomalien zu verhüten, denn hauptsächlich handelt es sich anfangs um Anomalien der Stellung eines oder einzelner Zähne im Zahnbogen. Die vorbeugenden Maßnahmen ergeben sich ausschließlich aus einer physiologischen Untätigkeit nämlich aus dem Fehlen oder dem Mangel der Resorption der Milchzahnwurzeln. Alle Stellungsverschiebungen der bleibenen Zähne beruhen auf dem Widerstand der Milchzähne, die dem ersteren einen falschen Weg vorschreiben. Mithin basieren die therapeutischen Vorbeugungsmaßnahmen auf der Identität des temporären und permanenten Kieferbogens. Verschiebt man die bleibenden Zähne in der Durchbruchszeit nur um 1 mm, so erzielt man dadurch schon eine Erweiterung des Kieferbogens um 4 mm. Nach beendetem Milchzahndurchbruch erscheint im 6. Lebensjahre der erste Molar, hinter dem Milchzahnsystem. Im Gegensatz zu denjenigen, die dem 6 Jahr-Molar bei der 2. Dendition die wichtigste Rolle zusprechen, behauptet Siffre, dieser Zahn sei ein störendes Organ; er sei die Ursache aller Mißstellungen der Prämolaren und Eckzähne. Da der Zahn hinter den Milchmolaren steht, muß er, als äußerster Endpunkt, den Einfluß des Kieferbogens aushalten, und er kann gelegentlich durch distal-mesiale Verschiebung vorrücken und ein Gebiet in Besitz nehmen, da die Milchmolaren für die Prämolaren freihalten sollen. Nur wenn die Milchzähne gesund sind und ihren Platz fest behaupten, wird sie der 6 Jahr-Molar nicht stören. Eine wichtige Rolle spielt, wie schon gesagt, der normale Resorptionsvorgang der Milchzahnwurzeln. Nach dem Gesetze der Resorption resorbiert ein mittlerer Schneidezahn die Wurzel des entsprechenden Milchschneidezahnes vollständig, außerdem aber noch die mesiale Hälfte der seitlichen Milchschneidezahnwurzel. Ein seitlicher Schneidezahn resorbiert den Rest der noch vorhandenen seitlichen Milchschneidezahnwurzel und die mesiale Hälfte der Milchzahnwurzel usw. Der normale Resorptionsvorgang entspricht also dem Bilde der normalen Okklusion.

Was nun die Präventivmaßnahmen anlangt, so führt der Verf. etwa folgendes aus: Bemerkt man beim Durchbruch der mittleren bleibenden Schneidezähne, daß die Milchzähne, besonders die seitlichen, einen zu starken und andauernden Widerstand leisten, so soll man alle 4 Milchschneidezähne extrahieren. Brechen die unteren Schneidezähne durch, so soll man die unteren und oberen Milcheckzähne extrahieren. Damit zwingt man 8 bleibende Zähne sich in den Raum von 20 Milchzähnen zu setzen. Der temporäre Kieferbogen bleibt unverändert; Prämolaren und Eckzähne treten in normale Position; die mesiale Fläche des 1. Prämolaren wird nicht verschoben und es besteht für alle Fälle genügend Platz, so daß sich alle Zähne korrekt einreihen. Überängstliche Gemüter können den gewonnenen Zwischenraum durch einen kleinen mit Klammern befestigten Apparat erhalten.

R. Hesse (Döbeln).

Izard: Transversale Kieferexpansion in der dento-faxialen Orthopädie. (La Revue de Stomatologie 1924. H. 12.)

Unter transversaler Kieferdehnung versteht man jede Zunahme des transversalen Durchmessers eines oder beider Kiefer, ganz gleichgültig, ob sie symmetrisch oder asymmetrisch, total oder partiell erfolgt. Bis zum 2. Jahre sind allgemeine Ursachen der Hauptanlaß zur Kieferatresie (Endognathie); vom 2.—6. Jahre hingegen sind es proximale Faktoren, die die Ätiologie der Atresie bestimmen (Mundatmung, nasale Läsionen, pharyngeale Affektionen usw.). Zwischen dem 6.—12. Jahre spielen örtliche Ursachen die Hauptrolle. Ganz besonders ist die Mundatmung und das gestörte muskuläre Gleichgewicht zu beachten. Dabei ist die Schlaffheit der lingualen Bänder (la sangle linguale) ein Hauptfaktor für die Entstehung der Kieferatresie. Wenn im Alter von 4—5 Jahren die Weite des Kieferbogens zwischen den lingualen Flächen der zweiten Milchmolaren geringer ist als 28 mm, dann ist es gewiß, daß das Kind vorher an einer Entwicklungshemmung gelitten hat, die ohne äußere Hilfe nicht mehr behoben werden kann. Die Endognathie erkennt man leicht an einer Verengerung des Gesichtsdurchmessers; außerdem bestehen vertikale und sagittale Deformationen, mißgestaltetes Gaumengewölbe und Mundatmung. Zur Feststellung der Ursachen der Atresie empfiehlt es sich, stets einen Oto-Rhino-Laryngologen zu Rate zu ziehen, wegen etwaiger adenoider Wucherungen oder nasaler Ursachen für die Mundatmung; auch endokrine Störungen, Rachitis und andere Erscheinungen können die Ursache sein. Der Umfang der Deformation richtet sich nach dem Umfange der Kieferkurve, die nach der Gesichtsform zu errechnen ist. Diesen Umstand hat bisher keine Messungsmethode Rechnung

getragen. Das Maximum des transversalen Durchmessers des oberen Kieferbogens darf nicht die Hälfte des Durchmessers von Jochbogen zu Jochbogen überschreiten. — Die meisten Fälle von spontaner Expansion entstehen durch die muskuläre Aktion, besonders der Masseter und Temporalis. Außer der Behandlung mit Apparaten bedient man sich der physiologischen Behandlung durch Muskelübungen, der allgemeinen, medizinischen Behandlung und nur in Ausnahmefällen der Extraktion. Durch die Expansion kommt es zu Veränderungen des Knochengewebes, indem die expandierende Kraft den knöchernen Widerstand beseitigt. Das günstigste Alter für die Expansion ist das 6. Lebensjahr; zwischen dem 9.—12. Jahr soll man sie möglichst vermeiden; im allgemeinen soll sie nicht vor dem Ausfall der Milchzähne erfolgen. Der Apparat darf die harten und weichen Gewebe in keiner Weise stören oder verletzen; man vermeide also Ligaturen, schone das Ligamentum und verhüte jede Art von Schmerz. Der Apparat soll ferner alle physiologischen Funktionen gewährleisten und nicht durch schlechte Anlage oder unmäßige Form die normale Muskeltätigkeit hindern. Bei der Befestigung muß vollständige vertikale Stabilität erreicht werden; sie muß auch für alle Variationen der symmetrischen oder asymmetrischen Expansion geeignet sein und trotzdem in keiner Weise die Tätigkeit der Stützzähne behindern.

Die Expansionskraft muß die fraglichen Zähne senkrecht treffen und kontinuierlich sein. Dabei ist die Kraft durch Druck derjenigen durch Zug vorzuziehen, womit aber nicht gesagt sein soll, daß dies zur Regel erhoben wird. (Fortsetzung folgt.) R. Hesse (Döbeln).

Izard: Die Ausladung des Kinnes. Ihre Wichtigkeit in der dento-fazialen Orthopädie für die Diagnose und die Behandlung. (La Province dentaire 1924, H. 6.)

Bei den meisten sagittalen maxillo-fazialen Deformationen mit anormaler Kinngestaltung handelt es sich fast immer um eine totale Verschiebung des Unterkiefers nach vor- oder rückwärts. Manchesmal aber ist die sagittale Deformation im ganzen oder zum Teil durch eine Variation im Volumen des Kinnvorsprunges entstanden. Bei der Entwicklung des Kinnes unterscheidet man drei Arten:

1. Den normalen Typ:

a) Die durch die Oberlippe, Unterlippe und Kinn gebildete Einheit muß von den beiden Frontalebenen (vordere oder Fronto-Gabellarebene und hintere oder Fronto-Orbitalebene) begrenzt sein.

b) Die Oberlippe kann geradlinig verlaufen, darf aber über die Frontalebene nicht hinausgehen.

c) Die Unterlippe muß in bezug auf die Oberlippe leicht zurücktreten.

d) Das Kinn muß konvex geformt sein und von der Unterlippe durch eine markierte, aber nicht zu stark hervortretende Furche getrennt sein.

e) Der Kinnvorsprung soll die hintere Frontalebene ganz überragen. Letztere verläuft häufig durch den unteren Rand der Mandibula.

f) Der Vorsprung vor dem Kinn muß deutlich abgegrenzt sein, aber in bezug auf die Unterlippe zurückstehen.

2. Die Makrogenie: Sie kennzeichnet sich durch starkes Mißverhältnis im Profil zwischen den beiden Lippen und dem Kinnvorsprung. Letzterer ist stark vorgetrieben. Man kennt zwei Arten:

a) Die wahre Makrogenie: Beide Lippen stehen richtig, der Kinnvorsprung aber reicht weit hinaus. Die vordere Fläche des Kinnes steht mit der vorderen Frontalebene in Kontakt.

b) Die falsche Makrogenie: Hier springt das Kinn in Wahrheit nicht übermäßig vor, sondern es handelt sich um eine bilabiale Retrusion mit normalem Kinn. Das ist für die Diagnose wichtig, da man in solchen Fällen von einer alveolaren Retrognathie sprechen muß.

Die Behandlung der Makrogenie geschieht auf orthodontischem oder chirurgischem Wege. Letztere Methode ist wohl bisher noch nicht versucht worden. Die Operation wäre etwa mit einer superfiziellen Osteoektomie zu vergleichen.

3. Die Mikrogenie: Sie charakterisiert sich durch Abwesenheit des ganzen Kinnvorsprunges. Es existiert keine Trennungslinie zwischen Unterlippe und Kinn. Auch hier unterscheidet man verschiedene Formen.

a) Die Mikrogenie kann allein auftreten. Das Profil ist im übrigen normal und man kann beim ersten Blick meinen, es handle sich um eine mandibulare Retrognathie.

b) Häufig ist die Mikrogenie begleitet von einer mandibularen Retrognathie, die sie kompliziert und die Behandlung erschwert. Es handelt sich oft um eine mandibulare Atrophie mit Abstumpfung des Winkels. Oft besteht, besonders bei unterer Retrognathie, eine vestibulare Neigung der oberen Schneidezähne, wodurch die Mikrognathie noch verstärkt wird.

c) Endlich kann der Kinnvorsprung gänzlich fehlen.

Die Behandlung geschieht auf orthodontischem, prothetischem oder chirurgischem Wege. Letzterer ist bei einfacher Mikrogenie nicht anzuraten. Bei beträchtlicher Deformation aber scheint die knöcherne Transplantation durch Knochenverpflanzung erfolgreich zu sein. Doch ist die Behandlung im allgemeinen als schwer und unsicher im Erfolg zu bezeichnen. R. Hesse (Döbeln).

Anatomie.

Montfort: Untersuchungen über die Innervation der Zähne. (La Semaine Dentaire 1924. Nr. 22—24.)

Aus dem Text und den Abbildungen dieser interessanten Arbeit ist zu ersehen, daß die Innervation des Zahnes reichlich kompliziert ist. Das Zahnmark gibt zahlreiche Fasern nicht nur in das Dentin, sondern auch in die Schmelzschicht ab, wodurch ein reich verzweigtes Nervenfasernetz entsteht. An der Schmelz-Dentingrenze liegen sogar Elemente der Nervenbündel, die scheinbar miteinander in Verbindung stehen. Auch die der Arbeit beigefügten zahlreichen mikrophotographischen Schnitte bestätigen diese Vermutung. Der Nervenapparat besteht aus den Pulpanerven, Fasern für die Muskulatur (? d. Ref.) und sympathischen Fasern. Er sorgt auch für die Innervation der harten Zahngewebe.
R. (Hesse Döbeln).

Adloff: Einige besondere Bildungen an den Zähnen des Menschen und ihre Bedeutung für seine Vorgeschichte. (Anat. Anzeiger 23/24, Bd. 58. 1924.)

Wer sich mit der Entwicklungsgeschichte des menschlichen Gebisses beschäftigt, wird mit Interesse Kenntnis genommen haben von den Mitteilungen, die Adloff in dem „Anatomischen Anzeiger" macht, womit wir nicht so sehr den Nachdruck legen wollen auf seine Betrachtungen über das Eckzahnproblem um die bekannte Frage der prismatischen Wurzelstruktur, als vielmehr auf die Entwicklung der überzähligen mesio-bukkalen Randhöcker.

Man weiß, um was es sich handelt: in ihrem systematischen Zusammenhange sind dieselbe zuerst von Bolk erklärt, der in der Entwicklung der überzähligen Höcker-Elemente der Milchdentition zurückfindet, und in dem Umstande daß ihre Anwesenheit sich ausschließlich auf die beiden letzten Molaren beschränkt, ein kräftiges Argument zugunsten seiner Hypothese sieht.

Nachdem — auch von anderer Seite — darauf hingewiesen war, daß sich auch auf dem ersten Molar ein überzähliger Höcker entwickeln kann, lenkt jetzt Adloff die Aufmerksamkeit darauf, daß auch die Prämolaren durch eine gleiche Formabweichung gekennzeichnet sein können, so daß wenigstens hier, der von Bolk gegebene Entwicklungsmodus nicht in Betracht kommen kann.

Daß es Adloff gelungen sein sollte, die Unhaltbarkeit der Bolkschen Hypothese zu beweisen, kann Referent vorläufig noch nicht annehmen: seiner Meinung nach ist die Frage der überzähligen Höckerformation viel weniger einfach, als die Forscher bisher angenommen haben — weder Adloff noch Bolk machen hierbei eine Ausnahme — und wird die Lösung dieses interessanten Problems in ganz anderer Richtung gesucht werden müssen.
de Jonge Cohen (Amsterdam).

R. Weber (Köln a. Rh.): **Anatomie.** (Fortschr. d. Zahnheilk. Lief. 1. 1925.)

Es wird darauf hingewiesen, daß auch die Morphologie noch für die Zahnheilkunde wichtige Probleme birgt. Weber bespricht die jüngste Arbeit von Huber über die Morphologie des M. auriculo-mandibularis der Säugetiere. Daraus ist zu entnehmen, daß die Fazialismuskulatur als ein einheitliches, auf einen kleinen Raum beschränktes Muskelgebiet ihren Anfang genommen hat. Differenzierung führte dann zur Scheidung in ein oberflächliches und ein tiefes Fazialisgebiet. Aus der oberflächlichen Fazialismuskulatur hat sich bei den Primaten die Antlitzmuskulatur, beim Menschen die mimische Muskulatur entwickelt. Nach interessanten Ausführungen über die Kinnbildung wird das rudimentäre „Ackerknechtsche Organ" erwähnt, das bei vielen Säugetieren hinter den unteren mittleren Inzisiven liegt. Weber schließt seine Ausführungen mit der Besprechung der experimentellen Arbeiten von Landsberger, der eine kontinuierliche Wachstumsbewegung im Alveolarfortsatz auch noch nach Ausbildung von Zähnen und Zahnfächern nachgewiesen hat, und mit der Arbeit von Weidenreich, der die Bedingungen der Ausbildung des Processus alveolaris studierte. Paul Laband (Hamburg).

Physiologie.

Faber: Zur Frage nach dem Leben des menschlichen Zahnschmelzes. (Zeitschr. f. Stomatol. 1924. H. 10.)

Die organische Schmelzsubstanz kann nach den bisherigen Forschungsergebnissen nicht als eine formlose, homogene Masse bezeichnet werden. In das biologische Verhalten

des Zahnschmelzes ist uns bis heute noch jeder Einblick versagt, denn wir haben ein Gewebe vor uns, das durch seine ausgedehnte Verkalkung einem Stoffwechsel nur beschränkten Raum und Grad gibt. Es fragt sich nun, ob wir heute schon ein Recht haben, die organische Substanz des Schmelzes rundweg als Bildungsanomalie, als Strukturfehler zu erklären, oder ob wir vermuten können, daß sie doch bis zu einem gewissen Grad einen normalen Bestandteil des Schmelzes darstellt. Faber setzt sich in seinen Ausführungen in erheblichen Gegensatz besonders zu Walkhoff und steht auf dem Standpunkt, daß alles das, was man gegen ein im Schmelz statthabendes Leben vorgebracht hat uns keinen Grund und kein Recht gibt, dem Schmelz vitale Vorgänge ganz abzusprechen. Ebensowenig, wie wir Beweise gegen eine Vitalität des Schmelzes haben, können wir das, was für eine Schmelzvitalität spricht zunächst für beweisend ansehen. Durch histologische, chemisch-physikalische und biologische Untersuchungen aber ist nachgewiesen, daß wir unter gewissen Bedingungen im Schmelz das Vorkommen vitaler Vorgänge als sehr wahrscheinlich ansehen können. Im Einklang hiermit stehen auch gewisse klinische Erscheinungen, so daß wir wohl berechtigt sind, Lebensäußerungen im Schmelz zu vermuten. Hierüber ist allerdings heute noch nichts Bestimmtes zu sagen; auch hier handelt es sich zunächst nur um Vermutungen. Aber die Frage ist auf eine falsche Bahn geschoben, weil man aus dem, was wir bisher wissen bzw. ahnen zu weitgehende Folgerungen gezogen hat. R. Hesse (Döbeln).

Bakteriologie und Hygiene.

Nißle (Freiburg i. Br.): **Zur Bakteriologie der gesunden und kranken Mundhöhle.** (Zentralblatt f. Bakteriol. Bd. 93, H. 1/4. 1924.) Vortrag auf der 10. Tagung der Dtsch. Verein. f. Mikrobiol.

Bericht über vier Dissertationen von Daber, Kupfer, Bielefelt und Picard, die unter Leitung von Nißle ausgeführt sind.

I. Untersuchung von Daber, über die Technik der Isolierung von Fäulniserregern. Nur von bakteriologischem Interesse.

II. Untersuchung von Kupfer über die Frage, ob die Mundflora in Verbindung mit dem Luftsauerstoff in ähnlicher Weise Eiweißabbauprodukte in sauerstoffhaltige Stickstoffverbindungen überführen kann, wie bei der Selbstreinigung des Bodens. Der Umstand, daß fast regelmäßig salpetrige Säure im Speichel nachweisbar ist, deutete auf die Möglichkeit eines derartigen Nitrifikationsprozesses hin.

Das Ergebnis der Untersuchung war, daß der Gehalt des frischen Speichels an salpetriger Säure lediglich auf der Wirkung einer im Speichel vorhandenen Oxydase beruht, nicht auf Bakterientätigkeit.

III. Vergleich der aus dem Speichel gesunder und kariöser Mundhöhlen gewonnenen Milchsäurebakterien (Bielefeld).

Die Unterschiede in den chemischen Leistungen beider Bakterienarten sind recht erhebliche. „Die größere Wachstumsintensität und die höhere Säurebildung der Bakterien aus kariöser Mundhöhle dürfte aber doch keinen Anlaß bieten, sie als besondere Spezies den Milchsäurebildnern der gesunden Mundhöhle gegenüber zu stellen; vielmehr wird man in den ersteren nur Modifikationen erblicken müssen, die sich erst unter dem Einfluß der fortschreitenden Karies entwickelt haben."

IV. Prüfung des Grammverhaltens der Bakterienflora aus gesunden und kranken Mundhöhlen (Picard). Untersucht an 127 Zungenbelagabstrichen.

In der Mundhöhle gesunder Personen bis zur Vollendung des 1. Lebensjahres überwiegen der grampositiven Bakterien. Von da ab wechselnder Befund bis Beginn des Schulalters. Bei älteren Personen mehr gramnegative als grampositive Mundbakterien.

In kranken Mundhöhlen jeden Lebensalters überwiegen der grampositiven Bakterien. Art der Ernährung und Mundpflege sind ohne Einfluß auf das Grambild.

Greve (Erlangen).

Bousquet: Zunehmende Bedeutung der Mundprophylaxe in der gewöhnlichen Praxis. (La Semaine Dentaire 1924. Nr. 35.)

Zunächst stellt der Verf. fest, daß infolge eines Irrtums die Überschrift verändert wurde. Statt „gewöhnlicher Praxis" muß es heißen: „allgemein üblichen Zahnbehandlung". — Sodann weist er darauf hin, daß die Sprechzimmer hygienischen Charakter tragen müssen unter Vermeidung aller überflüssigen Möbel. Die Desinfektoren sollen sichtbar, und alle Trinkgefäße leicht auswaschbar und auswechselbar sein. Vor jeder Behandlung soll der Mund des Patienten gründlich gesäubert, insbesondere vom Zahnstein befreit werden. Da sehr viele Patienten wenig Wert auf Gesundheitspflege legen, muß man sie von der Allgemeinhygiene der Nahrungsmittelhygiene, der häuslichen Hygiene und der Mundhygiene gut unterrichten. R. Hesse (Döbeln).

Pharmakologie.

Schönfeld und **Müller**: **Klinische Beobachtungen und experimentelle Untersuchungen über die Resorptionsfähigkeit der Harnröhren- und Blasenschleimhaut beim Menschen.** (Münch. med. Wochenschr. 1925. Nr. 8.)

Nachdem in der Münch. med. Wochenschr. 1924 von O. A. Schwarz ein tödlich verlaufener Fall von Tutokainvergiftung beschrieben worden ist, interessiert hier der Todesfall nach Injektion von 10 ccm einer 5%igen Lösung von Alypin. nitric. Das Mittel wurde mit einer Tripperspritze in die vordere Harnröhre gegeben. P. Laband (Hamburg).

Holzweißig: **Kasuistische Mitteilungen über das Kalomelexanthem.** (Münch. med. Wochenschr. 1925. Nr. 5.)

Die Kranke reagierte auf kleinste Mengen von Hg mit einem Exanthem. Dabei wird erwähnt, daß Wolf-Frankfurt über einen Fall von Überempfindlichkeit berichtet hat, wo eine Frau nach Legen einer Amalgamfüllung ein Exanthem bekam.

P. Laband (Hamburg).

Chirurgie.

Georg Axhausen (Berlin): **Allgemeine Chirurgie.** (Fortschr. d. Zahnheilk. 1925. H. 1.)

Die Lebensvorgänge bei der Heilung von Wunden werden nach den Feststellungen von Marchand geschildert; sie sind grundsätzlich dieselben, ob man die klaffende Wunde sich selbst überläßt (Naturheilung) oder ob man durch Naht eine Kunstheilung herbeiführt. Der Ausgang der Naturheilung ist infolge der breiten Narbe eine unvollkommene Wiederherstellung. Die Ursache der Gewebsregeneration sollen nach Bier Hormone sein, die sich aus den zerfallenden Geweben bilden. Es wird nun Genaueres über die Vorgänge bei Überpflanzungen von Epithelgeweben, Fett und Knochen gebracht. Die wertvollen Ausführungen müssen von jedem Kollegen, der sich mit Transplantationen beschäftigen will, im Original nachgelesen werden. Ebenso steht es mit dem zweiten Absatz dieses Artikels, der sich mit den Wundheilungsstörungen beschäftigt. Hier ist jedes Wort so wichtig, daß ein Referat nicht angängig erscheint. Der Schlußabschnitt handelt von der Wundbehandlung. Es werden folgende Richtlinien aufgestellt:

1. Durch die eigenen Maßnahmen keine neuen Keime in die Wunde hereinzubringen.
2. Die Zahl der vorhandenen Keime zu verringern.
3. Die Wundresistenz zu erhöhen.
4. Die zweckmäßige Wundgestaltung zur Ausführung zu bringen.

Die Frage der chemischen Wunddesinfektion wird eingehend besprochen, die jetzt geübte Tiefendesinfektion frischer Wunden durch Rivanolumspritzung abgelehnt. Verf. zieht die operative Wundanfrischung vor, da sie nicht nur eine Keimverringerung, sondern auch eine Erhöhung der Wundresistenz herbeiführt. Die Behandlung von infizierten Schrunden, Wundabszessen und Phlegmonen wird kurz erwähnt, bei der Behandlung der ausgebrochenen pyogenen Infektionen den modernen Antiseptizis eine gewisse Stelle eingeräumt. Zum Schlusse verbreitet sich Axhausen über die Therapie einiger spezifischer Infektionen, wie der mit Diphtherie, Milzbrand, Starrkrampf und Lues.

Das Studium dieses Artikels wird jedem chirurgisch arbeitenden Kollegen wertvolle Anregungen zum Weiterarbeiten über die angeschnittenen Themen vermitteln, ein ausgedehntes Literaturverzeichnis erleichtert dies. Paul Laband (Hamburg).

Kleine Mitteilungen.

Breslau: Dem außerordentlichen Professor für Zahnheilkunde Dr. med. et med. dent. h. c. Walther Bruck ist vom Minister für Kunst, Wissenschaft und Volksbildung ein Lehrauftrag für Geschichte der Zahnheilkunde erteilt worden. Professor Bruck, welcher bereits eine größere Anzahl von Arbeiten aus diesem Gebiet veröffentlicht hat, ist der erste Dozent in Deutschland, der dieses Fach an einer Universität lehren wird.

Zentral-Verein Deutscher Zahnärzte (E. V.).

Die in der Dtsch. Monatsschr. f. Zahnheilk. 1925, H. 7, S. 196 zur Aufnahme gemeldeten Kollegen sind bis auf Herrn Specht, der das Aufnahmegesuch zurückgezogen hat, als Mitglieder aufgenommen worden.

Ein Einspruch war nicht erfolgt.

i. A.: Dr. R. Hesse, 1. Kassenführer.

Für die Schriftleitung verantwortlich: Dr. A. Rohrer in Hamburg.
Verlag von Julius Springer in Berlin W. — Druck der Univ.-Druckerei H. Stürtz A.G., Würzburg.

Deutsche Monatsschrift für Zahnheilkunde, 1925, Heft 14. 15. Juli.

Untersuchungen über physikalisch-chemische Eigenschaften einiger bekannter zahnärztlicher Amalgame auf Grund neuer Versuchsmethoden.

Von

Dr. **Günther Hauch**, Göttingen.

[Aus dem physikalisch-chemischen Institut der Universität Göttingen (Direktor: Geheimrat Prof. Dr. Tammann) und dem zahnärztlichen Institut der Universität Göttingen (Direktor: Prof. Dr. med. Euler).]

Mit 23 Abbildungen.

Bis Ende des 19. Jahrhunderts hat es wohl kein Autor eines Werkes über operative Zahnheilkunde unterlassen, lange eingehende Kapitel dem Füllen der Zähne mit Gold zu widmen, während nur in kurzen Spalten das Füllen der Zähne mit Amalgam behandelt wurde. Jenen Zahnärzten ist auch einerseits eine gewisse Berechtigung hierzu nicht abzusprechen, hatten sie doch die Goldfüllung als den besten und dauerhaftesten Ersatz für verloren gegangene Zahnsubstanz kennen und schätzen gelernt, andererseits scheuten sie sich wohl auch umzulernen, bzw. an dem Ausbau dieser neuen Füllungsmethode mitzuarbeiten. Vor allem war es der größte Teil der amerikanischen Zahnärzte, die dem Amalgam den Krieg erklärten. Sie gingen sogar so weit, daß sie die Kollegen aus ihren Vereinen ausschließen wollten, die sich nicht verpflichteten, den Gebrauch der Quecksilberfüllungen ganz zu vermeiden. Wenn auch die damals im Gebrauch befindlichen Amalgame viel zu wünschen übrig ließen, und die Einwände, welche gegen sie von den Anhängern der Goldfüllmethode vorgebracht wurden, berechtigt waren, so war doch wenigstens schon der Grundstein gelegt für ein neues Füllungsmaterial, das jetzt nach einem Werdegang von etwa 35 Jahren durch wissenschaftliche Arbeit den Ansprüchen, die man an einen guten Ersatz stellen mußte, einigermaßen gerecht werden konnte.

Kaum hatte Townsend im Jahre 1855 sein Silber-Zinn-Amalgam (44,5% Ag und 55,5% Sn) als bestes unter den damals bekannten Amalgamen hergestellt, als Fabrikanten und auch Zahnärzte Dutzende von Metallkonglomeraten mit den höchsten Lobpreisungen auf den Markt warfen, die aber, da jeder wissenschaftlich begründete Anhalt für die Anfertigung von Amalgamen damals noch fehlte, ganz nach dem willkürlichen Ermessen der Fabrikanten zusammengesetzt waren. Es konnte hierdurch auch nicht ausbleiben, daß man wenig gute Erfahrungen mit diesen Füllmaterialien machte, hatte man doch bei der Herstellung der Legierung nicht den geringsten Wert auf ihre notwendige Widerstandsfähigkeit gelegt, noch hatte man die Volumenveränderungen, die bei dem willkürlichen Zusatz von Hg zur Legierung bei diesen Amalgamen in hohem Maße auftreten mußten, durch wissenschaftliche Untersuchungen möglichst auszuschalten angestrebt.

Erst Black versuchte etwas Klarheit über die physikalischen und chemischen Eigenschaften der Zahnamalgame zu erbringen, aber um mit Fenchel zu sprechen: Blacks Amalgamarbeiten zeugen von bewundernswertem Fleiß und Intelligenz, sind aber durch Mangel an Literaturkenntnis und wissenschaftlicher Grundlage in falsche Wege geleitet.

Die im Jahre 1899 erscheinende Arbeit Witzels brachte uns wohl einen Schritt weiter, konnte aber immer noch nicht voll befriedigen, wenngleich aus ihr manche sehr gute Beobachtung sprach.

Friedemann erst war es, der durch seine physikalischen Untersuchungen von 58 Amalgamen im Auftrage des Zahnärztlichen Vereins für Niedersachsen mehr Licht in das Dunkel der Amalgamfrage brachte. Er prüfte die im Handel befindlichen Amalgame auf ihr Verhalten in bezug auf Ausdehnung und Kontraktion, sowie ihren Widerstand gegen Druck und Schlag. Seine schon mehr auf Wissenschaftlichkeit und vor allem auf praktischen Versuchen basierende Arbeit gab den späteren Untersuchern der Amalgamfrage eine gute Unterlage für ihre eingehenderen Forschungen. Vor allem hat er endlich den Zahnärzten die Augen geöffnet über den Wert des Materials, das sie verarbeiten; dem von den von ihm untersuchten 58 Amalgamen genügten nur 4 den zahnärztlichen Anforderungen.

Die ersten wissenschaftlichen und daher sehr wertvollen Arbeiten brachte der Zahnamalgamforschung Fenchel. Er hat sich ganz in den Dienst dieser Arbeit gestellt. Wenngleich auch durch ihn diese Frage noch nicht erschöpfend gelöst ist, so hat er doch eine Grundlage geschaffen, auf der heute mit Erfolg weiter gearbeitet werden kann.

Ehe ich zu den Untersuchungen selbst übergehe, will ich erst noch einige notwendige Ausführungen über die Amalgame als Füllungsmaterial vorausschicken.

Alle bisher sich mit der Frage der Füllungsmaterialien des Zahnarztes beschäftigenden Autoren haben eine Reihe von Thesen aufgestellt, denen diese genügen müssen, um einen dauernden Ersatz der verlorenen Zahnsubstanz zu gewährleisten. Miller z. B. verlangt 12 Eigenschaften. Daß bisher noch keine ideale Füllmasse, welcher Forderung Gold noch am ehesten gerecht wird, gefunden ist, liegt vor allem daran, daß wir mit unendlich vielen physikalischen und chemischen Veränderungen der Substanzen zu rechnen haben. Vor allem die komplizierten Verbindungen der zusammengesetzten Amalgame bieten derartig viel Mannigfaltigkeiten auf dem Wege bis zu ihrer vollkommenen Auskristallisation, daß es fast fraglich erscheint, in ihnen ein Material zu finden, das allen Anforderungen gerecht wird. Über den Begriff und das Wesen des Amalgams hat wohl Fenchel in seinen Arbeiten genügend Klarheit gebracht, so daß ich darüber kurz hinweggehen kann.

Wie wir wissen, geben verschiedene Metalle verschiedene Eigenschaften des Amalgams. Reines Silber- und reines Zinkamalgam sind als Zahnfüllung ungeeignet. Ersteres zeigt bei der Erstarrung starke Kontraktion außer Verfärbung usw. Zinkamalgam ist als Füllung einer großen Menge unkontrollierbarer Prozesse, wie Entstehung elektrischer Ströme, elektrochemischer Reaktionen usw. unterworfen, oxydiert leicht und zeigt außerdem eine 1%ige Ausdehnung. Die Untersuchungen haben ergeben, daß Metalle allein, wenn sie mit

Hg überhaupt eine Verbindung eingehen, als Amalgame zu Füllungszwecken unbrauchbar sind. Eine Ausnahme bildet nur das Kupferamalgam, das als einzigstes binäres Amalgam heute noch seinen nicht geringen Platz in der Zahnheilkunde behauptet. Erst Legierungen mehrerer Metalle ergaben als Feilung oder Folie amalgamiert einigermaßen zufriedenstellende Resultate. Die heute in der Praxis gebrauchten Amalgame bauen sich fast alle auf aus den Hauptkomponenten Silber, Zinn, Quecksilber. Die chemigraphischen Beziehungen dieser drei Metalle sind daher maßgebend für die Endprodukte und deren Verhalten in bezug auf Form und Farbe.

In den Diagrammen sehen wir die bildliche Darstellung der Kontraktion bzw. der Expansion zweier Metalle, die miteinander legiert bzw. verrieben werden bei den verschiedenen Prozentgehalten zueinander.

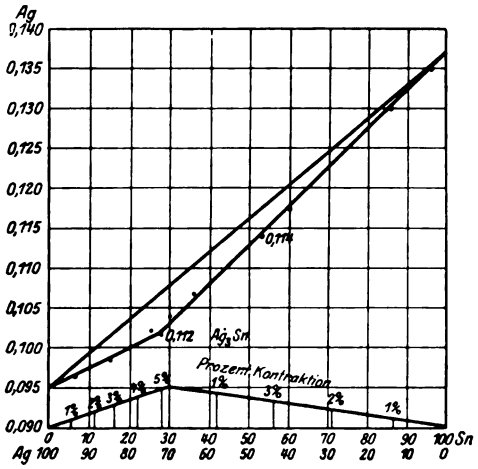

Abb. 1. Spezifisches Volumen der Zinn-Silberlegierungen nach Petrenko.

1. Bei Zinn-Silberlegierungen (Abb. 1) bilden beide Metalle die chemische Verbindung Ag_3Sn bei einer Kontraktion von 5%. Nach Fenchel ist diese Verbindung nur bei Temperaturen über 400° beständig. Bei langsamer Abkühlung soll sie sich aufspalten. Je nach der Art der Abkühlung erhält man verschiedene Resultate.

2. Unter den Zinn-Quecksilberlegierungen (Abb. 2) fand Joule die chemische Verbindung Sn_7Hg mit einem Prozentgehalt von 80,6 Sn, indem er überschüssiges Hg unter starkem Druck auspreßte. Fenchels Untersuchungen dekken sich mit denen Joules. Er stellte völlig homogene Kristalle fest, deren Zusammensetzung der Verbindung Sn_7Hg entspricht mit einer Volumenzunahme von 1%. Horsdorf gelang es, ein Amalgam herzustellen mit 82,6% Sn, in dem er eine chemische Verbindung Sn_8Hg sah. Nach Fenchels Untersuchungen kann als Zinnamalgam für zahnärztlichen Gebrauch nur die Verbindung Sn_7Hg in den Vordergrund treten.

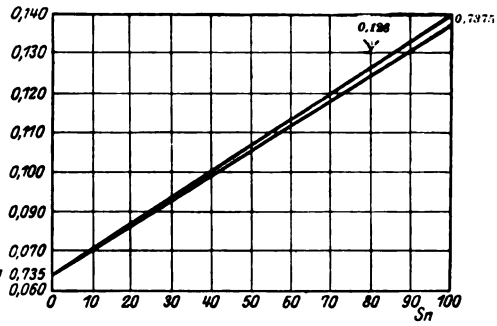

Abb. 2. Spezifisches Volumen der Zinn-Quecksilberlegierungen nach Fenchel.

3. Unter den Silber-Quecksilber-Amalgamen (Abb. 3) erhielt Ogg die chemische Verbindung Ag_3Hg_4, Reinders Kristalle von der Zusammensetzung Ag_3Hg_2

und Ag_3Hg_4. Nach May entsteht eine höchste Kontraktion von 10% bei Bildung von Ag_3Hg_4 und 5% für Ag_3Hg_2.

Die Volumenveränderungen eines Zinnsilberamalgams spielen sich folgendermaßen ab:

1. Aufspaltung der Zinnsilberlegierungen in Silber und Zinn durch Eintritt des Hg unter Ausdehnung um 5% des Volumens,
2. Bildung von Ag_3Hg_2 mit 5% Kontraktion.
3. Bildung von Ag_3Hg_4 mit 10% Kontraktion.
4. Bildung von Sn_7Hg mit 1% Expansion.

Welche wesentliche Rolle die Menge von Hg für das volumetrische Verhalten der Amalgame spielt, läßt sich aus dem Vorhergehenden ersehen. Ebenfalls geben die kürzlich von Zecher angestellten Untersuchungen über die spezifischen Volumina der Zinn-Silber-Amalgame hierüber Aufschluß. Jedes Zuviel oder Zuwenig an Hg hat große Bedeutung für die Auskristallisierung des Amalgams. Wenngleich auch heute noch von vielen Praktikern eingewendet wird, daß sie lieber etwas zu viel als zu wenig Hg zum Anrühren nehmen und den Überschuß auspressen, so ist aber damit keineswegs der Füllung gedient, es ist vielmehr ein grober Fehler, denn es wird nicht Hg ausgepreßt, sondern ein flüssiges Amalgam. Nach Tebrich ergibt die Analyse ein Zinnamalgam. Auch die Gewähr für die Dauerhaftigkeit einer Füllung liegt nicht zum mindesten an dem richtigen Mischungsverhältnis von Hg und Legierung. Abgesehen von dem Unästhetischen der Zubereitung des Amalgams in der Hohlhand für den Patienten ist es geradezu ein grober Kunstfehler, denn auch die beste, auch wissenschaftlich untersuchte Legierung wird durch den willkürlichen Zusatz von Hg unbrauchbar. Es kann gar nicht genug darauf hingewiesen werden, gewissenhafte Mischungen herzustellen, die mit Hilfe von Wage oder im Handel befindlichen Dosierungsapparaten dem Patienten wie Zahnarzt die größten Unannehmlichkeiten erspart.

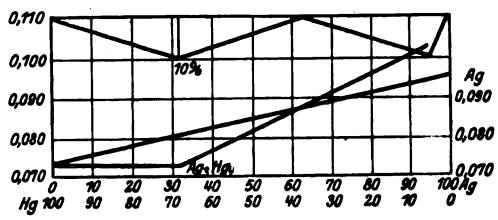

Abb. 3. Spezifisches Volumen bei Silber-Quecksilberlegierungen nach May.

Am Schluß meiner allgemeinen Ausführungen möchte ich noch einiges über die Fabrikation der Amalgame erwähnen. Man weiß, daß die Güte eines Amalgams von der Leichtigkeit und Vollkommenheit der Amalgamation abhängt. Fenchel sagt: Dasjenige Amalgam ist das beste, das die vollkommenste Amalgamation aufweist. Nun hat die Untersuchung ergeben, daß ein Amalgam desto weniger sein Volumen ändert, je niedriger sein Schmelzpunkt ist.

Es galt also, Mittel und Wege zu finden, den Schmelzpunkt der Legierung möglichst herabzusetzen. Zuerst ging man daran, den allzu hohen Silbergehalt, der für die Amalgame absolut nicht vorteilhaft war — es gab Amalgam bis zu 70% Ag — herabzusetzen. Fenchels Untersuchungen ergaben, daß alle Amalgame, die der Formel 48 Ag und 52 Sn am nächsten kommen, in bezug auf Festigkeit, Form und Farbe die besten sind. Ferner setzte man auf Kosten des Zinns andere Metalle der Legierung zu, deren Schmelzpunkt niedriger ist

als der des Zinns. Das unter anderem hierzu verwandte Blei, das natürlich auch zur Erniedrigung des Schmelzpunktes beiträgt, mußte aber bald wegen seiner Giftigkeit wieder ausgeschaltet werden.

Ein weiteres Verfahren, eine leichtere Amalgamation herbeizuführen, besteht darin, daß man eine Voramalgamation der Legierung vornimmt. Dies kann geschehen durch Einleiten von Hg-Dämpfen in die flüssige Legierung oder durch Zusatz von Hg auf andere Art. Durch das in Dampfform eingeleitete Hg entsteht eine Umlagerung der Moleküle der Legierung, die so gleichzeitig voramalgamiert werden und die spätere völlige Amalgamation erleichtern.

Eine Patentschrift sagt: Eine Metallfeilung, deren Legierung oder Mischung bereits ein den zahnärztlichen Ansprüchen genügendes Amalgam ergibt, wird mit Hg amalgamiert. Nach dem Erstarren wird dieses Präparat nochmals so weit erhitzt (eventuell bis zum Schmelzen), daß das Hg zum größten Teile abgegeben wird. Der so erhaltene Barren wird nochmals gefeilt oder gestampft, gehobelt und das so entstandene Produkt als Feilicht verwendet. Dieses Feilicht abermals mit Hg verrieben, ergibt ein für die Zahnfüllung erheblich geeigneteres Material als bei der ersten Amalgamierung, da es farben- und formbeständiger und härter wird als nach der ersten Amalgamierung.

Während dieser Fabrikant der Legierung Hg zusetzt, lösen andere umgekehrt in dem Quecksilber einen bestimmten Teil der Legierung auf in der Meinung, so zu einem günstigen Resultat zu kommen.

Bei einem anderen Verfahren, das aber in der Praxis keinen Anklang gefunden hat, wird die fertig angeriebene Amalgampasta vor der Verwendung in einem kräftigen Metallspatel mit Holzgriff erhitzt. Das Ende des Spatels ist verbreitert und trägt auf der einen Flachseite nahe an der Längskante und parallel zu ihr eine tiefe Furche, die zur Aufnahme einiger Tropfen Wasser dient. Seitlich der Furche wird das weiche plastische Amalgam plattgedrückt. Mit einer nicht rußenden Flamme wird das weiter rückwärts liegende Kreuz des Spatels erhitzt, bis sämtliches Wasser vollkommen verdunstet ist. Das Amalgam wird darauf auf Papier geschoben und mit dem heißen Spatel nochmals ausgestrichen. Die Größenverhältnisse des Spatels sind derart, daß nach dem Verdampfen des Wassers an der Spitze des Spatels eine Temperatur von 120° herrscht. Das Amalgam ist nach diesen Vorbereitungen aufgeschlossen und verwendungsfähig.

Dies seien einige der chemischen Methoden, um eine möglichst vollständige Amalgamation der Legierung herbeizuführen. Wie schon Fenchel erwähnt, ist die Form der Feilung nicht unwesentlich für eine gute Amalgamation. Eine solche verläuft um so schneller und gründlicher, je größer die Angriffsfläche und je geringer die Tiefe ist, die dem Quecksilber zu seiner Arbeit geboten wird. Um diesen beiden Faktoren gerecht zu werden, griff man zu mechanischen Hilfsmitteln.

Der Fabrikant eines Folienamalgams stellt dies zuerst in alter Weise durch Feilung her. Die körnerartigen Feilspäne werden alsdann zu sehr dünnen, gleichmäßig starken ebenen Plättchen oder Folien gewalzt. Diese bieten dem Quecksilber zu seiner Einwirkung eine große Oberfläche, wodurch eine gute Amalgamation gewährleistet wird.

Bei der Herstellung des Foliengoldamalgams von Lange-Göttingen sollen nun sämtliche Erfahrungen, die man bisher auf diesem Gebiete gemacht hat, angewendet sein. Die für die Güte eines gebrauchsfähigen Amalgams notwendige Schmelzpunkterniedrigung ist angestrebt worden. Ebenfalls hat, wie bei Fenchels Kompensationsamalgam, eine Voramalgamation stattgefunden. Um nun dem Quecksilber eine möglichst große Angriffsfläche mit geringer Tiefe zu bieten, wurde bei dem Folienamalgam Dr. Lange nicht die Feilungs-, sondern die Folienform angewandt. In diesem Falle wird nicht die Methode des Auswalzens der Feilung zu kleinen gleichmäßigen Schuppen benutzt. Lange ist es vielmehr gelungen, unter möglichster Vermeidung jeglichen Druckes und jeglicher Dichtung der Legierung eine maschinelle Zerkleinerungsvorrichtung zu konstruieren, die es ihm ermöglicht, äußerst lockere, 0,091 mm dünne Folien zu schneiden. Dieses Verfahren ist ihm durch D.R.P. Nr. 369 356 geschützt. Des Herstellers letzte Versuche haben noch dünnere Folien wie die bisherigen gezeitigt, die im durchfallenden Lichte vollkommen durchsichtig sind.

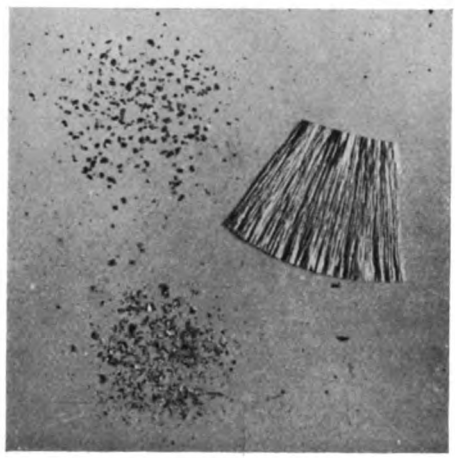

Abb. 4.



Abb. 5.

Abb. 4 zeigt eine Langesche Folie neben einem Feilungs- und einem gewalzten Folienamalgam.

Abb. 5 stellt Dr. Langes Folie im durchfallenden Lichte dar.

Es leuchtet wohl ein, daß durch die große Porosität der Folie dem Hg eine äußerst schnelle und intensive Wirksamkeit geboten ist. Ob dieses Amalgam den Ansprüchen genügt, die an ein gutes Füllungsmaterial gestellt werden müssen, werden die Untersuchungen zeigen.

Dem Thema suche ich dadurch gerecht zu werden, daß ich neben dem Langeschen Folienamalgam noch drei andere, viel in der Praxis gebrauchte Feilungsamalgame auf ihre physikalischen und chemischen Eigenschaften untersuche. Aus begreiflichen Gründen vermeide ich es, die Namen der drei Marken zu nennen, sondern bezeichne diese mit den laufenden Zahlen 2—4. Der Einfachheit halber erhält das Langesche Diamant-Goldamalgam die Nr. 1.

Die Analysen der Legierungen ergaben folgende Zusammensetzung:

Amalgam I	47,0	Ag	Amalgam II	44,0	Ag
	46,0	Sn		47,0	Sn
	1,8	Cu		3,5	Cu
	1,5	Bi		1,4	Bi
	0,6	Au		0,4	Au
	1,6	Zn		2,1	Zn
	1,5	Hg		1,4	Hg
				0,2	Pb?
„ III	52,0	Ag	„ IV	47,2	Ag
	43,0	Sn		44,0	Sn
	0,2	Cd		1,9	Cu
	1,3	Bi		1,4	Bi
	2,3	Au?		0,9	Au
	1,2	Hg		2,1	Zn
				1,3	Hg
				Spur	Pb und Fe

Herrn Dr. phil. Wendehorst, Assistent an der Technischen Hochschule zu Braunschweig, sei an dieser Stelle mein Dank für die Ausführung der Analysen ausgesprochen.

Zuerst will ich der Amalgamation der Legierungen näher treten.

Es heißt: Die Güte eines Amalgam hängt ab von der Leichtigkeit und Vollkommenheit der Amalgamationen.

Um meine vier Amalgame auf diese vier Eigenschaften miteinander vergleichen zu können, mischte ich die Legierungen mit Hg unter gleichen Bedingungen (50 Teile Hg : 50 Teilen Leg.) durch Schütteln in Reagenzgläsern und beobachtete sie halbminutlich.

Amalgam I: nach $^1/_2$ Min.: Keine sichtbare Verbindung,
nach 1 Min.: Zusammenballung zu kleinen Kugeln, die sich
nach $1^1/_2$ Min. zu einer geschmeidigen Paste ohne jegliche Körnung vereinigen.

Amalgam II: Nach $^1/_2$ Min.: Keine sichtbare Verbindung.
Nach 1 Min.: Beginn von Zusammenballung zu kleinen Kugeln.
Nach $1^1/_2$ Min.: Noch keine innige Vereinigung.
Nach 2 Min.: Vereinigung, aber noch körnige Masse.
Nach $2^1/_2$ Min.: Pasta, aber noch körnig.
Nach 3 Min.: Dasselbe.

Amalgam III: Nach $^1/_2$ Min.: Keine sichtbare Verbindung.
Nach 1 Min.: Dasselbe.
Nach $1^1/_2$ Min.: Zusammenballung zu kleinen Kugeln mit leichter Körnung.
Nach 2 Min.: Weiche Pasta ohne Körnung.

Amalgam IV: Nach $^1/_2$ Min.: Keine sichtbare Verbindung.
Nach 1 Min.: Dasselbe.
Nach $1^1/_2$ Min.: Leichte Zusammenballung.
Nach 2 Min.: Verbindung von Hg und Feilung, aber nicht homogene Masse.
Nach $2^1/_2$ Min.: Zusammenballung zu kleinen Kugeln, starke Körnung.

Nach 3 Min.: Masse vereinigt sich zu einer Kugel.

Nach $3^1/_2$ Min.: Masse noch stark körnig.

Nach 4 Min.: Masse zeigt bei Auseinanderstreichen noch starke Körnung.

Es kann nun eingewendet werden, daß bei diesem Versuch den Bedingungen der einzelnen Legierungen nicht genau entsprochen wurde, vor allem, was den Hg-Zusatz betrifft. Ich kann mich dem auch nicht verschließen, muß aber darauf aufmerksam machen, daß auf diese Weise ein guter Anhalt für die Leichtigkeit und Vollkommenheit der Amalgamationen unter gleichen Verarbeitungsbedingungen gegeben ist. Bei der Zubereitung im Mörser macht man dieselben Beobachtungen, sieht sogar zum Teil noch größere Unterschiede, vor allem in der Körnung der Pasta, wenn die zur Bereitung des Amalgams festgesetzte Menge von Hg genommen wird. Vor allem liegen die Zeitpunkte der vollkommenen Amalgamation noch weiter auseinander. Der Versuch zeigt der Reihe nach die Amalgamation von Amalgamen I, III, II, IV.

Den ersten Versuch über Volumenveränderungen der Amalgame führte ich in kleinen Reagenzgläschen aus. Der Vater dieses Gedankens war Friedemann, dessen Methode (Eosinprobe) von späteren Untersuchern mehr oder weniger verändert angewandt wurde. Ich selbst habe mit meinen vier Amalgamen mehrere Male diese Methode durchgeführt, konnte aber mit der bisher am meisten benutzten Farbflüssigkeit dem Eosin keinen befriedigenden Erfolg erbringen.

Die Röhrchen wurden, nachdem sie mit Amalgam beschickt waren, teils sofort in eine $1\,^0/_0$ige wässerige Eosinlösung von Körpertemperatur gebracht, teils erst nach dreimal 24 Stunden derselben ausgesetzt. Trotz sorgfältigstem Kondensieren unter möglichst gleichen Bedingungen, was Zeit und Druck anbetrifft, fand ich bei den einzelnen Amalgamen die verschiedensten Ergebnisse. Bei Amalgam I und II zeigte sich bei zwei Versuchen kein Durchdringen von Eosin zwischen Glaswand und Amalgam. Bei drei anderen Malen war der obere Rand des Amalgams $^1/_2$ mm rot verfärbt. Drei Röhrchen, von denen zwei mit Amalgam I, das dritte mit Amalgam II gefüllt waren, zeigten sogar eine Rotfärbung des Zementes, das jedem Amalgam als Unterlage diente. Die Eosinlösung war bei diesen Röhrchen nicht an allen Stellen zwischen Glaswand und Amalgam durchgedrungen, sondern hatte seinen Weg bis zum Zement an zwei bzw. einer Stelle erreicht. Amalgam IV zeigte ähnliche Resultate. Anders bei Amalgam III. Hier war ohne Ausnahme das Eosin bei sämtlichen Versuchen fast an allen Stellen zwischen Glaswand und Amalgam durchgedrungen und hatte das Zement tief rot gefärbt.

Nach diesen wechselnden Beobachtungen halte ich die Eosinlösung nicht für das geeignete Mittel, den Randschluß der Amalgame zu prüfen. Bestärkt wurde ich durch die Arbeit von Rühle, der durch seine Untersuchungen am gefüllten Zahn zu dem Schluß kommt, daß: „Das Eosin zur Prüfung des Randschlusses unbrauchbar ist. Es ist als ein molekular verteilter Farbstoff zu fein dispers, seine Teilchen sind zu klein, so daß er auch überall dort in den Zahn eindringen kann, wo gar keine eigentlichen „Fehler" vorhanden sind." Was Rühle vom Zahn sagt, kann in diesem Falle für die Berührungsfläche von Glaswand und Amalgam gelten. Man wird stets damit rechnen müssen, beim Kondensieren bzw. Anpolieren der Füllung an die Glaswand kleinste

Partikelchen des Amalgams abzureißen, wodurch die Oberfläche, die man gerade durch sorgfältiges Polieren für Flüssigkeiten undurchdringlich machen will, an ihren Rändern beschädigt wird. Da erfahrungsgemäß eine Füllung porös ist, d. h. es uns manuell kaum gelingen wird, beim Stopfen kleinste Lufteinschlüsse zu vermeiden, vor allem aber an den Seitenwänden der Füllungen solche vorhanden sein werden, wird regelmäßig bei der geringsten Beschädigung der Randzone des Amalgams der darüber stehenden Eosinlösung der Weg viel leichter gewiesen sein als einwandernden Mikroorganismen.

Rühle schlägt in seiner Arbeit die kolloiden Farbstoffe Kongorubin und Kongorot vor. Ersteres nimmt eine Mittelstellung ein zwischen den eigentlichen Kolloiden und den molekularen Farbstoffen, letzteres ist ein rein kolloider Farbstoff. Die Größe der färbenden Teilchen steigt also in folgender Reihe an: Eosin-Kongorubin-Kongorot.

Meine Versuche mit dem Kongorubin zeigten bedeutend befriedigendere Ergebnisse. Die Röhrchen wurden in derselben Weise wie beim Eosin beschickt und auf Körpertemperatur gehalten. Amalgam I und II ließen weder eine 1%ige bzw. 5%ige Kongorubinlösung bis zum Zement durchdringen, noch zeigte der obere Rand der Füllung irgendeine Verfärbung. Auch die mit Amalgam IV gefüllten Röhrchen ergaben gute Resultate. Das Zement wurde bei drei Versuchen nicht verfärbt; nur zeigte sich in einem Falle am oberen Rande des Amalgams eine einige Zehntelmillimeter breite rote Farbzone. Amalgam III kontrahierte so stark, daß in allen Röhrchen das Zement tiefrot gefärbt war.

An dieser Stelle möchte ich noch etwas näher auf den Röhrchenversuch mit Amalgam IV eingehen. Wie wir später beim Dilatometerversuch mit Amalgam IV sehen werden, kontrahierte sich dort das Amalgam sehr stark nach anfänglicher Expansion. Es war im Verhältnis von 45 Teilen Hg und 55 Teilen Legierung angerührt im Gegensatz zum Röhrchenversuch, wo 40 Teile Hg und 60 Teile Legierung gebunden wurden und nach starkem Kondensieren die oberen weichen Massen entfernt wurden. Dies zeigt deutlich, mit welch mannigfaltigen Resultaten man bei demselben Amalgam mit verschiedenem Hg-Gehalt zu rechnen hat.

Die Eosin- und Kongoproben geben wohl einen Anhalt über das rohe volumetrische Verhalten der Amalgame, aber genauere Aufklärung über Kontraktion und Expansion verschaffen sie uns nicht. Um diese zu erhalten, muß man feinere Untersuchungsmethoden anwenden.

Bevor ich zu diesen übergehe, möchte ich an dieser Stelle die Ergebnisse der Berechnungen der spezifischen Gewichte der Legierungen und Amalgame geben. Die spezifischen Gewichte der Legierungen sind:

Legierung I = 8,5764,
„ II = 8,5267,
„ III = 8,8202,
„ VI = 8,2716.

Die spezifischen Gewichte der Amalgame ergaben die Werte:

Amalgam I = 9,8610,
„ II = 9,4579,
„ III = 10,6232,
„ IV = 9,8447.

Die von mir zuerst zum Zwecke der Feststellung des volumetrischen Verhaltens der Amalgame benutzten Pyknometer, in denen man mit Hilfe der Bestimmung der spezifischen Gewichte in den einzelnen Zeitabschnitten die Volumenveränderungen feststellen kann, verwarf ich bald, da man bei ihnen mit zu großen Fehlerquellen zu rechnen hat. Ich möchte an dieser Stelle nur auf die Gefahren hinweisen, die dem Untersucher durch die Stopfen- und Glasschliffe drohen. Mit welchen Schwierigkeiten ist es schon verknüpft, konstante Pyknometer zu erhalten. Man wird immer Differenzen von mindestens $^2/_{10}$ bis $^4/_{10}$ mg bei der Wägung mit der Pyknometerflüssigkeit erhalten. Dabei muß man darauf achten, daß der Stöpsel stets in derselben Art und an derselben Stelle aufgesetzt wird. Temperaturunterschiede, auch wenn sie berücksichtigt werden, können zu Fehlerquellen Anlaß geben. Auch der Verdunstungsfaktor spielt eine nicht zu verachtende Rolle. Deshalb sollten bei spezifischen und volumetrischen Bestimmungen nur Pyknometer mit Kapillare und Thermometer benutzt werden. Diese sind aber für unsere Zwecke zu groß, da das zu untersuchende Material zu teuer ist und kleine Mengen ebenfalls zu ungenauen Berechnungen führen. Wenn ich noch erwähne, daß bei Benutzung von Pyknometern die Ausrechnung sämtlicher gefundenen Werte unter Berücksichtigung der Temperatur, Volumenänderung des Glases usw. viel Zeit in Anspruch nimmt, so sprechen viele Gründe gegen diese Versuchsmethode.

Abb. 6.

Fenchel hat früher mit Hilfe eines Pyknometers mit Steigrohr Dilatometer) Untersuchungen über Volumenveränderungen angestellt. Ich griff diesen Gedanken auf und versuchte mit Hilfe eines Dilatometers mit gut eingeschliffenem Steigrohr von Kapillarweite zum Ziel zu kommen. Auch hier zeigten sich die Schwierigkeiten mit den Glasschliffen wie beim Pyknometer. Außerdem trat noch der Verdampfungsfaktor in unangenehme Erscheinung. Ich ging daher auf folgende Weise vor (Abb. 6):

Nachdem die Kapillare A mit Hilfe einer Teilmaschine mit Millimetereinteilung versehen und mit Quecksilber ausgemessen war, wurde an ihrem unteren Ende ein Glasrohr B von etwa 10 cm Länge angeschmolzen. Am oberen Ende dementsprechend ein etwas engeres C, das zur Kapillare ausgezogen und dann zugeschmolzen wurde. In B wurde der Amalgamzylinder D, der mit Hilfe einer Matrixe gestopft war, eingeschoben, dann an der Stelle E das Rohr über der Flamme etwas ausgezogen. Das Dilatometer wurde darauf mit seinem offenen Ende in F mit der Quecksilberpumpe (Gaedepumpe) verbunden und bis auf etwa 5 mm evakuiert. An der Stelle E wurde dann der ganze Apparat von der Pumpe abgeschmolzen. Die Füllung des Dilatometers wurde derart ausgeführt, daß es mit der Spitze in die Flüssigkeit eingetaucht und unter derselben die Kapillare von C abgebrochen wurde, wodurch infolge des Unterdruckes die Flüssigkeit in den Apparat einströmte. Noch vorhandene kleine Luftblasen wurden durch leichtes Erwärmen und mit Hilfe eines dünnen Drahtes aus A entfernt. Nachdem dann das Dilatometer in ein Wasserbad von Körpertemperatur getaucht war, wurde es mittels eines Kapillarhebers auf

eine bestimmte Marke eingestellt. Dann ließ ich das Dilatometer abkühlen und schmolz die Kapillare bei C wieder zu. Die Aufstellung der Apparatur, d. h. von Zubereitung des Amalgamzylinders bis zur ersten Ablesung dauerte $^3/_4$ Stunde. Diese Zeit konnte demnach für die Volumenschwankungen nicht berücksichtigt werden.

Als Dilatometerflüssigkeit benutzte ich Toluol, das nach dreifacher Destillation unter metallischem Natrium wasserfrei gemacht und unter Natriumstückchen aufbewahrt wurde. Ich griff deshalb zu Toluol, weil ich durch Versuche festgestellt hatte, daß Petroleum und Paraffinöl, die ich zuerst gebrauchte, eine verhältnismäßig starke Gasentwicklung in Gegenwart der Amalgame hervorriefen und hierdurch genaue Beobachtungen sehr erschwerten. Ob es sich hierbei um chemische Reaktionen handelt, oder ob die beiden Flüssigkeiten trotz Destillierens nicht wasserfrei wurden, so daß das H_2O in ihnen auf die Amalgame wirkte, wurde von mir nicht untersucht. Wenngleich ich bei den Amalgamen II und IV in Anwesenheit von Toluol auch noch Gasentwicklung beobachtete, so war dieselbe aber so gering, daß die Bläschen durch leichtes Klopfen entfernt werden konnten. Der Nachteil, der dem Toluol anhängt, ist derjenige, daß es zu leicht verdunstet. Um diesem Übel abzuhelfen, wurde, wie schon oben erwähnt, die Kapillare bei C nach der Gebrauchsfertigmachung des Dilatometers wieder zugeschmolzen. Bei erhöhter Temperatur (35,6°) wird naturgemäß über der Flüssigkeitssäule ein Überdruck entstehen. Dieser Fehler ist aber sehr gering, da 1. sich über der Kapillare A der mit Toluolgas gefüllte Raum C von etwa $1^1/_2$ ccm befindet, wodurch eine Kompression auf ein Minimum beschränkt wird, 2. das Dilatometer dauernd auf konstanter Temperatur gehalten wird. Um Fehler durch Temperaturänderungen auszuschalten und um gleichzeitig das Verhalten der Amalgame bei Mundtemperatur zu untersuchen, setzte ich die Dilatometer in ein Wasserbad von 35,6° (nach Eckström mittlere Temperatur der Prämolaren und Molaren). Dieses wurde mit Hilfe eines Rührers und durch einen Quecksilberregulator, der die Gaszufuhr zu einem Mikrobrenner regelt, konstant gehalten. Die Ablesungen vom Dilatometer wurden stets bei derselben Temperatur vorgenommen, die unter Benutzung eines Beckmann-Thermometers, das $^1/_{100}$-Gradeinteilung hat, eine Viertelstunde lang durch Zuschütten von warmen und kalten Wassers genau gleichmäßig gehalten wurde. In den ersten sechs Tagen fanden die Ablesungen alle 12 Stunden statt, in der Folgezeit alle 24 Stunden. In den Diagrammen sind die zweite und dritte Dekade zusammengefaßt, da während dieser Zeit die geringsten Veränderungen stattfanden. Gleichzeitig zeigen die Kurven die Volumenveränderungen in $^1/_{10}$ cmm an. Aus dem spezifischen Gewicht und diesem Maße ergeben sich die prozentualen Volumenveränderungen. Ein Zehntel Kubikmillimeter entspricht etwa $^1/_{10}$ %.

Im Obigen wies ich schon darauf hin, daß das richtige Mischungsverhältnis von Legierung und Hg für das Amalgam von größter Bedeutung ist. Leider findet man heute bei den wenigsten zahnärztlichen Amalgamen eine Angabe des Herstellers über den notwendigen Hg-Zusatz. Fenchel gibt für sein Kompensationsamalgam das Mischungsverhältnis von 40 Hg : 60 Leg. an. Meine Untersuchungen bestätigen die Richtigkeit dieses Verhältnisses. Lange will für sein Diamant-Goldamalgam 50 Teile Hg mit 50 Teilen Legierung verbunden

sehen. Wenngleich Fenchel wie Lange nach ihrer vorschriftsmäßigen Mischung und starkem Kondensieren des Amalgams im Zahn die oberen weichen Massen fortnehmen, so wird nur bei dem ersteren der Erfolg ein wirklich guter sein. Meine Untersuchungen mit dem Diamantamalgam zeigten, daß das richtige Mischungsverhältnis ebenfalls in 40 Teilen Hg und 60 Teilen Legierung besteht.

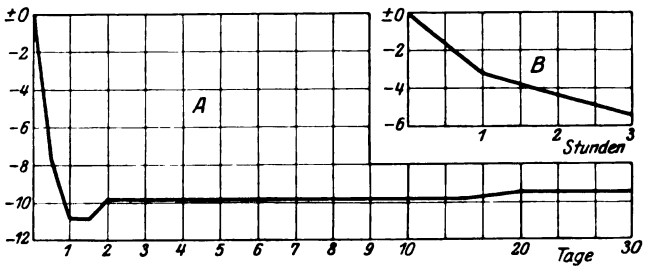

Abb. 7. Amalgam I.

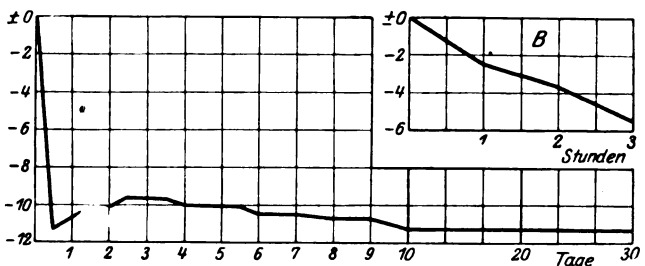

Abb. 8. Amalgam II.

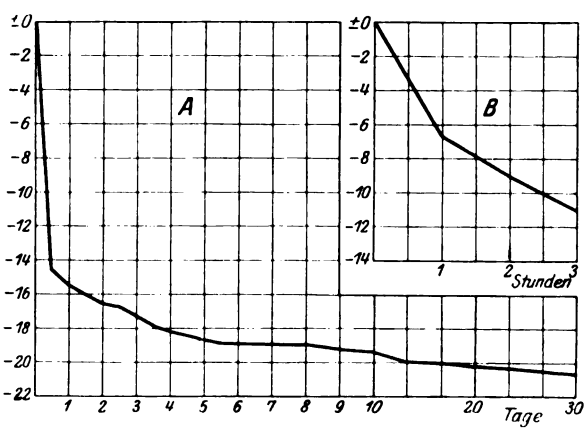

Abb. 9. Amalgam III.

Dieses Amalgam, noch genügend kondensiert, ergibt ebenso geringe Volumenschwankungen wie das Kompensationsamalgam von Fenchel. Für den Praktiker ist es also von größter Bedeutung, zu wissen, wie er sein Amalgam anzurühren hat. Kein Zahnarzt sollte heute mehr seiner Legierung nach reiner Willkür Hg zusetzen, sondern mit Amalgamwagen bzw. Dosierungsapparaten arbeiten, wie sie von Fenchel, Lange u. a. in den Handel gebracht sind.

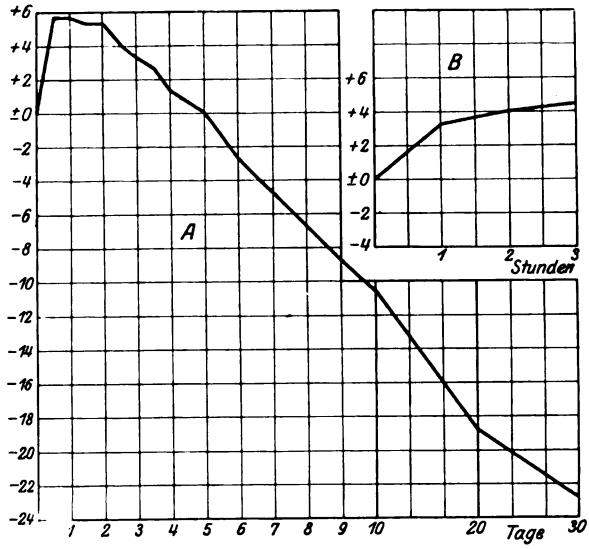

Abb. 10. Amalgam IV.

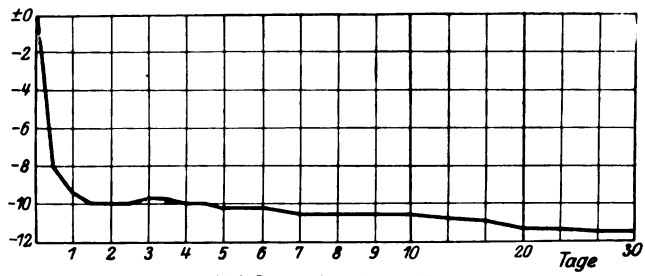

Abb. 11. Amalgam I.

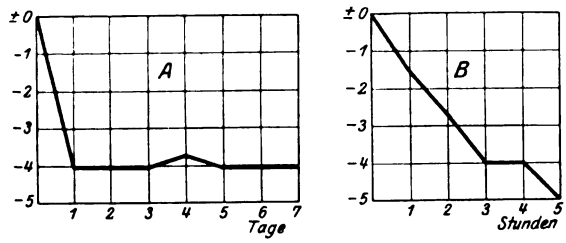

Abb. 12. Amalgam I.

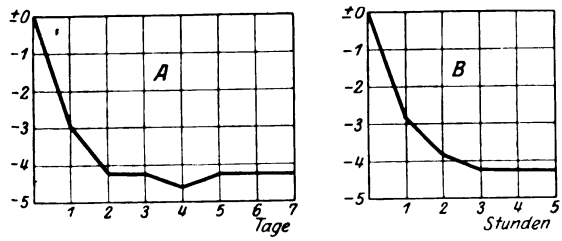

Abb. 13. Amalgam II.

Durch Versuche fand ich, daß auch die anderen zwei von mir als Vergleichsobjekte gebrauchten Amalgame in dem oben angegebenen Mischungsverhältnis anzurühren sind. Bei erhöhter Hg-Zugabe werden die Amalgame zu weich und brauchen naturgemäß eine zu lange Zeit zum Erhärten. Auf die Volumenveränderungen hat ein Zuviel an Hg eine geradezu unheilbringende Wirkung. Denn ständig konnte ich recht starke Kontraktionen bis zu 3% beobachten.

Zuerst wurden die Amalgame I, II und III unter denselben Bedingungen untersucht, d. h. sie wurden im Verhältnis von 40 Teilen Hg und 60 Teilen Legierung, ohne daß nach Kondensierung durch Fortnahme der oberen weichen Massen der Hg-Gehalt vermindert wurde, hergestellt und beobachtet. Das Mischungsverhältnis von Amalgam IV war 45 Teile Hg und 55 Teile Legierung.

Die Diagramme Abb. 7—10 geben Aufschluß über die Veränderungen. Interessant ist die starke Kontraktion der Amalgame in den ersten 24 Stunden. Am meisten fällt diese bei Amalgam III ins Auge. Während bei Amalgam II nach den ersten 12 Stunden und bei Amalgam I nach 36 Stunden eine Expansion eintritt, die sich bei ersterem im Laufe von 30 Tagen wieder in eine schwache Volumenabnahme verändert und bei Amalgam I in derselben Zeit teils bestehen bleibt, sogar noch etwas zunimmt, ist bei Amalgam III nur ein langsamerer Verlauf der Kontraktion festzustellen. Amalgam IV zeigt in den ersten 12 Stunden eine lebhafte Expansion, die sich aber nach 24 Stunden in eine ständige gleichmäßige Volumenabnahme umändert. Daß sämtliche Amalgame in den ersten drei Stunden die größten Volumenschwankungen zeigen, läßt sich aus den gleichen Diagrammen B ersehen.

Die aus den Kurven ersichtlichen kleinsten Veränderungen, die zwischen 1—2 Hundertstel Kubikmillimeter schwanken, sind wohl kaum als Volumenänderungen anzusprechen. Ich führe sie auf Beobachtungsfehler als auch auf kleinste Temperaturunterschiede im Thermostaten zurück.

Abb. 11 zeigt Amalgam I im Mischungsverhältnis von 45 Teilen Hg und 55 Teilen Legierung. Wenngleich der Unterschied in den Kurven bedeutender erscheint, als er in Wirklichkeit ist (die Differenz beträgt $^2/_{10}$%), so erkennt man doch deutlich den Einfluß der vermehrten Hg-Zugabe.

In den Diagrammen Abb. 12 und 13 sind die Amalgame I und II im Mischungsverhältnis 40 : 60 unter starkem Kondensieren und unter Fortnahme der oberen weichen Massen zubereitet. Sie kommen auf diese Weise der Zusammensetzung der Füllung im Munde gleich. Wie bei den ersten Versuchen, zeigten sich auch hier wieder die größten Veränderungen in den ersten drei Stunden, wie die Diagramme B erkennen lassen. Die Kontraktionen sind in beiden Fällen sehr gering im Verhältnis zu den früheren Versuchen. Sie betragen nur $^4/_{10}$%. Die Hauptursache liegt in dem guten Kondensieren der Amalgame. Das für die Amalgamation überflüssige Hg ist in Form der weichen oberen Pasta entfernt worden. Auffallend ist, daß bei Amalgam I bereits nach 24 Stunden, bei Amalgam II nach 48 Stunden die Massen keine größeren Veränderungen mehr zeigen. Dieser Umstand ist um so mehr zu begrüßen, weil die Zahnfüllung mit diesen Amalgamen bereits nach einigen Tagen poliert werden kann, ohne daß man befürchten muß, daß nachträglich stärkere Volumenänderungen eintreten.

Um auch am Zahn selbst meine Beobachtungen über Volumenänderungen feststellen zu können, füllte ich mit den vier Amalgamen extrahierte Zähne, verfertigte mir nach 14 Tagen Schnitte davon und untersuchte mikroskopisch die Berührungsstellen von Dentin und Amalgam (siehe Abb. 14—17). Bei Amalgam I, II und IV konnte ich keine Zwischenräume an den Berührungs-

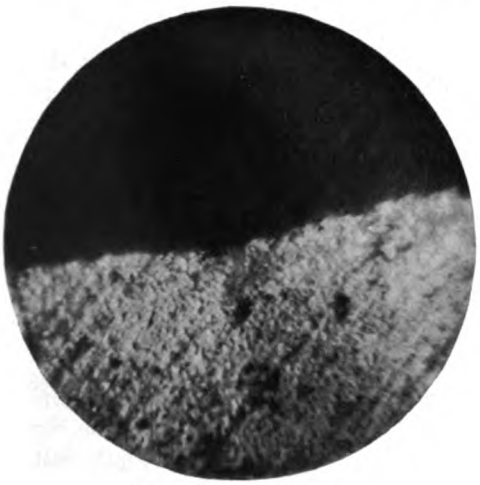

Abb. 14. Amalgam I.

Abb. 15. Amalgam II.

Abb. 16. Amalgam III.

Abb. 17. Amalgam IV.

stellen beobachten, die Amalgame waren innig mit dem Dentin verbunden, eine beobachtungsmögliche Kontraktion hatte also nicht stattgefunden. Anders war es bei dem Zahn, der mit Amalgam III gefüllt war. Hier konnte ich deutlich kleinste Spalten zwischen Dentin und Amalgam feststellen, ein Zeichen, daß sich das Amalgam durch Kontraktion von dem Dentin abgelöst hatte.

Die Güte der Amalgame ist aber auch abhängig von der Zeit, die sie zu ihrer Erhärtung gebrauchen. Denn einerseits würde ein zu schnelles Festwerden der Füllungsmasse zu Verarbeitungsschwierigkeiten führen, sie sogar vielleicht unbrauchbar machen, andererseits wieder ein zu langes Weichbleiben des Amalgams zur Deformation der Füllung führen bzw. den Patienten große Unannehmlichkeiten bereiten. Nach einer Zeit von $1^1/_2$—2 Stunden müssen Amalgamfüllungen den an sie gestellten Anforderungen genügen.

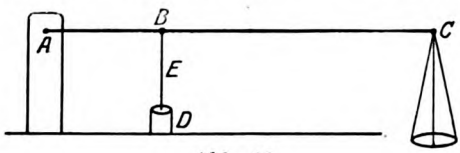

Abb. 18.

Um die Erhärtungsdauer der einzelnen Amalgame unter denselben Bedingungen feststellen zu können, benutze ich einen Apparat, wie nebenstehende Bilder (Abb. 18 und 19) zeigen. Derselbe stellt nichts anderes als einen einarmigen Hebel vor. In A ist der Drehpunkt des Kraft- und Lastarmes, in C wirkt die Last in Form eines Gewichtes, in B die Kraft nach den Hebelgesetzen. Diese wird derart ausgenutzt, daß der Eisenzylinder E, dessen unteres Ende kegelförmig mit einem Winkel von 45° abgedreht ist, auf das Amalgam wirkt, das in ein Eisennäpfchen D von der Form eines Zylinders gestopft ist. Sämtliche Amalgame wurden unter denselben Bedingungen hergestellt (40 Teile Hg zu 60 Teilen Leg., gut kondensiert), in gleichgroße Näpfchen gestopft, mit demselben Gewicht 680,7 g belastet und nach gleicher Zeitdauer beobachtet. Die Näpfchen wurden sofort nach dem Stopfen in den auf Mundtemperatur eingestellten Thermostaten gebracht. Nach der ersten Stunde wurde der erste Druckversuch angestellt, und zwar derart, daß die Last eine halbe Minute wirkte. Die weiteren Untersuchungen wurden halbstündlich unter denselben Druckbedingungen ausgeführt. Die durch die Kegelspitze des Zylinders D hervorgerufene Eindruckstelle im Amalgam wurde im Mikroskop gemessen, darauf jedesmal die obere Schicht des Amalgams mit derjenigen des Eisenzylinders bis zum Verschwinden der Eindruckstelle an der Drehbank abgedreht. In den Zeitzwischenräumen standen die Eisenzylinder mit den Amalgamen im Thermostaten. Die im Mikroskop abgelesenen Weiten der Durchmesser der Eindruckstellen wurden in Millimeter umgerechnet und dann in 1 dividiert, woraus man den Erhärtungsfaktor 1/q erhält.


Abb. 19.

Die Werte der Erhärtungsfaktoren der einzelnen Amalgame waren folgende:

Amalgam I	Amalgam II
nach 1 Stunde 1/q = 3,33	nach 1 Stunde 1/q = 3,33
„ $1^1/_2$ „ „ = 4,166	„ $1^1/_2$ „ „ = 4,166

Amalgam I		Amalgam II	
nach 2 Stunden	1/p = 5,0	nach 2 Stunden	1/p = 5,0
„ 2½ „	„ = 5,9	„ 2½ „	„ = 5,9
„ 3 „	„ = 6,66	„ 3 „	„ = 6,66
„ 3½ „	„ = 7,143	„ 3½ „	„ = 7,143

Amalgam III		Amalgam IV	
nach 1 Stunde	1/q = 2,27	nach 1 Stunde	1/q = 1,85
„ 1½ „	„ = 3,12	„ 1½ „	„ = 2,19
„ 2 „	„ = 4,17	„ 2 „	„ = 2,77
„ 2½ „	„ = 4,76	„ 2½ „	„ = 3,12
„ 3 „	„ = 5,26	„ 3 „	„ = 3,33
„ 3½ „	„ = 5,55	„ 3½ „	„ = 3,57
„ 4 „	„ = 5,88	„ 4 „	„ = 3,7
„ 4½ „	„ = 6,25	„ 4½ „	„ = 4,0
„ 5 „	„ = 6,66	„ 5 „	„ = 4,17
„ 5½ „	„ = 7,143	„ 5½ „	„ = 4,34
		„ 6 „	„ = 4,54

Bei diesem Versuch benutzte ich noch ein fünftes Amalgam von der Zusammensetzung:

Ag = 60,2
Sn = 44,0
Cu = 2,5
Bi = 0,6
Au = 0,25—0,4
Zn = 1,3
Hg = 1,2
Pt etwa 0,1 (zweifelhaft)
Spur von Pb.

Die Erhärtungsfaktoren von dem Amalgam V waren

nach 1 Stunde	1/q = 2,0
„ 1½ „	„ = 2,5
„ 2 „	„ = 3,125
„ 2½ „	„ = 3,7
„ 3 „	„ = 4,0
„ 3½ „	„ = 4,166
„ 4 „	„ = 4,382
„ 4½ „	„ = 4,76
„ 5 „	„ = 5,0
„ 5½ „	„ = 5,55

Nach 24 Stunden wurde mit sämtlichen Amalgamen noch eine Untersuchung angestellt die ergab, daß die Erhärtungsfaktoren folgende Werte angenommen hatten:

Amalgam I		Amalgam II	
nach 24 Stunden	1/q = 8,33	nach 24 Stunden	1/q = 8,33
Amalgam III		Amalgam IV	
nach 24 Stunden	1/q = 7,143	nach 24 Stunden	1/q = 7,143

Amalgam V
nach 24 Stunden 1/q = 7,143

Dieser Versuch zeigt, daß die Erhärtungszeit der Amalgame I und II kürzer ist als wie der anderen Amalgame, denn schon nach $3^1/_2$ Stunden haben die ersteren einen Härtegrad erreicht, den Amalgam III erst nach $5^1/_2$ Stunden, die anderen noch später erst erreichen. Aus den Ergebnissen der Untersuchung nach 24 Stunden kann man auch Schlüsse noch auf die Festigkeit der fünf Amalgame ziehen.

Da nun das Alter der Legierung nicht ohne Einfluß auf die Erhärtungszeit der Amalgame ist, wie wir später sehen werden, so kann man einen genauen Vergleich über das Festwerden der einzelnen Amalgame nicht anstellen, trotz-

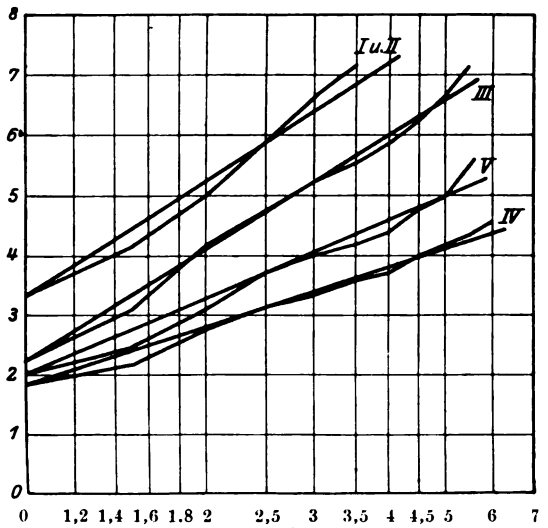

Abb. 20.

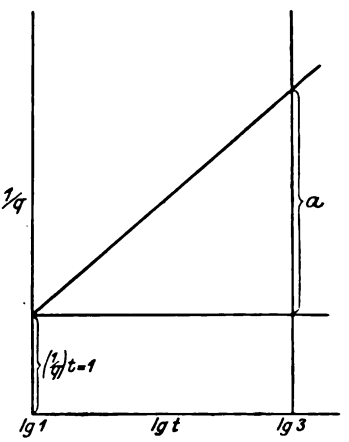

Abb. 21.

dem deren Legierungen sämtlich älter als vier Monate waren. Vielleicht haben Altersunterschiede von jenseits vier Monaten noch eine Einwirkung auf die Erhärtung.

Die Härte der Amalgame zu den verschiedenen Zeiten läßt sich in Abhängigkeit von der Zeit durch eine e-Funktion darstellen (Abb. 20). Um dies einzusehen trägt man am besten die Härte 1/q in Abhängigkeit von dem Logarithmus der Zeit (lg. t.) in logarithmisches Koordinatenpapier ein. Die beobachteten Werte schließen sich dann, wie man aus Abb. 20 ersieht, innerhalb der Fehlergrenzen an gerade Linien an. Dies gilt aber nur für die erste Zeit der Erhärtung, und zwar bis ein gewisser Härtegrad erreicht ist. Spätere Veränderungen verlaufen nach anderen Gesetzen. Die Fehlergrenzen wurden aus den Ablesungsfehlern im Mikroskop bei zehn Ablesungen unter denselben Bedingungen als mittlere mit $\pm$ 1 (maximale Differenz betrug 3) festgestellt.

Die Gleichung der Geraden lautet (Abb. 21):

$$1/q = (1/q)_{t=1} + b \,.\, lg \,.\, t. \quad \text{(Gl. 1).}$$

Die Werte für b wurden aus der Gleichung:

$$a/lg \,.\, 3 = b$$

berechnet. Diese unveränderliche Größe ist für die Vorgänge der Erhärtung

charakteristisch. Sie hängt natürlich von der Temperatur in hohem Maße ab und die ermittelten Werte b gelten immer für die Versuchstemperatur 35,6°.

Aus Gleichung 1 folgt, wenn

$$\lg t = \frac{\ln t}{0{,}4343} \text{ ist,}$$

$$1/q = (1/q)_{t=1} + \frac{b}{0{,}4343} \cdot \ln t \text{ und}$$

aus dieser:

$$t = e^{\frac{0.4343}{b} \cdot (1q - (lq)_{t=1})}$$

Diese Gleichung gibt die Zeit der Erstarrung als e-Funktion der Härte wieder. Die Werte b für die einzelnen Amalgame sind:

6,43 für Amalgam I und II,
6,27 „ „ III,
3,25 „ „ IV,
4,3 „ „ V

Da das Alter der Legierungen erfahrungsgemäß auf die Erhärtungszeit der Amalgame eine starke Einwirkung hat, interessierte es mich, diese Einflüsse durch meine Untersuchungsmethode zu beobachten. Ich war in der Lage, die Versuche mit Legierungen derselben Zusammensetzung von einem Alter von 4 Monaten, 4 Wochen, 10 Tagen und 5 Tagen vorzunehmen. Der Einfachheit halber bezeichne ich die Amalgame dem Alter nach mit Amalgam A bis D. Die Amalgame wurden in einem Mischungsverhältnis von 40 Teilen Hg zu 60 Teilen Leg. angerührt und in die Eisennäpfchen gestopft, aber ohne daß durch starkes Kondensieren ein Verlust am Hg-Gehalt eintrat. Die übrige Behandlung war dieselbe wie beim vorigen Versuch.

Die Werte für 1/q waren:

Amalgam A.		Amalgam B.	
nach 1 Stunde	1/q = 1,785	nach 1 Stunde	1/q = 2,27
„ 1½ „	„ = 2,27	„ 1½ „	„ = 2,94
„ 2 „	„ = 3,33	„ 2 „	„ = 4,17
„ 2½ „	„ = 3,84	„ 2½ „	„ = 4,54
„ 3 „	„ = 3,0	„ 3 „	„ = 5,0
„ 3½ „	„ = 5,5	„ 3½ „	„ = 5,55
„ 4 „	„ = 6,25	„ 4 „	„ = 6,2
„ 4½ „	„ = 7,143	„ 4½ „	„ = 7,143
Amalgam C		Amalgam D	
nach 1 Stunde	1/¼ = 2,5	nach 1 Stunde	1/8 = 3,57
„ 1½ „	„ = 3,57	„ 1½ „	„ = 5,0
„ 2 „	„ = 5,0	„ 2 „	„ = 5,55
„ 2½ „	„ = 5,55	„ 2½ „	„ = 6,25
„ 3 „	„ = 6,25	„ 3 „	„ = 7,143
„ 3½ „	„ 7,143		

Um dieselbe Härte zu erreichen, braucht also Amalgam A und Amalgam B 4½ Stunden, Amalgam C 3½ und Amalgam D 3 Stunden. Trägt man wieder

die Werte für 1/q in Abhängigkeit von dem Logarithmus der Zeit in logarithmisches Koordinatenpapier ein, so schließen sich die beobachteten Werte wiederum an gerade Linien an (Abb. 22).

An dieser Stelle möchte ich gleichzeitig das Ergebnis der Härteprüfung der Amalgame nach der Moßschen Härteskala niederlegen: Es ist dies ein Ritzverfahren mit verschiedenen harten Mineralien von Talk bis Diamant. Die Härte sämtlicher Amalgame lag zwischen 2 und 3, d. h. Gips hatte keine Einwirkung, während Kalkspat Ritzstellen auf den blankgeschliffenen Metallen hervorrief.

Die Festigkeit der Amalgame prüfte ich nach der Friedemannschen Methode. Sein Fallapparat (Abb. 23) gibt nur Aufklärung über die Widerstandskraft der Amalgame bei plötzlicher Beanspruchung. Von der Festigkeitsprobe gegen dauernde Belastung (s. Apparat von Fenchel) mußte ich aus wirtschaftlichen Gründen absehen.

Ich verfuhr wie Friedemann, indem ich mit

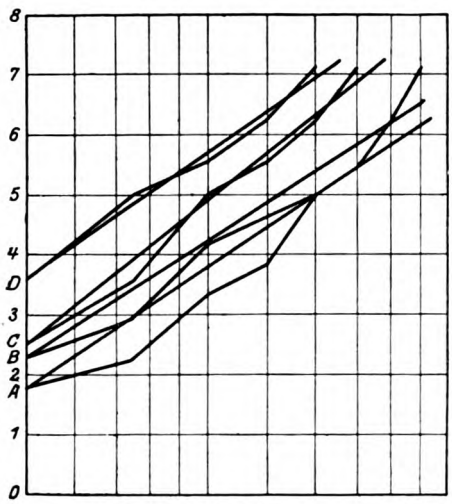

Abb. 22.



Abb. 23.

einer Matrize Amalgamhalbkugeln von einem Gewicht von 25 g anfertigte. Dieselben, die auf Mundtemperatur gehalten waren, wurden nach Herausnahme aus der Matrize vollkommen glatt geschliffen, ebenso der Grat, der der Trennungsstelle beider Matrizenhälften entsprach, mit Sandpapier entfernt. Nach 14 Tagen wurden die Fallversuche vorgenommen, und zwar derart, daß ich das Gewicht von 22 g zum ersten Male auf der Höhe von 10 cm auf die Halbkugeln herabfallen ließ. Zeigte sich kein Sprung auf der Basis der Halbkugel, so wurde von Zentimeter zu Zentimeter der Versuch wiederholt.

Die Amalgame hielten eine Hubhöhe aus von Zentimeter:

Amalgam I	Amalgam II	Amalgam III
1. 27	23	21
2. 25	25	20
3. 24	24	23

Amalgam IV	Amalgam V
1. 21	24
2. 22	23
3. 20	21

Die Durchschnittshöhe betrug also für:

Amalgam I	Amalgam II	Amalgam III	Amalgam IV	Amalgam V
25 cm	24 cm	21 cm	21 cm	22,5 cm

Einige Hauptbedingungen, denen ein gutes Amalgam Genüge leisten muß, habe ich im obigen angeführt. Es soll nun noch die Farbbeständigkeit der Amalgame untersucht werden.

Wie wir wissen, entwickelt sich im Munde, vor allem in einem wenig gepflegten, Schwefelwasserstoff, der durch Zersetzung von Speiseresten und des Muzins durch Spaltpilze hervorgerufen wird. Die Konzentration ist aber derart gering, daß er sich im Munde nur mikrochemisch nachweisen läßt. Auf eine im Munde liegende Amalgamfüllung wird der H_2S eine mehr oder weniger große Einwirkung haben, und zwar derart, daß die Füllungen sich mit einem Sulfidniederschlag belegen. Erfahrungsgemäß beziehen sich Kupferamalgamfüllungen sehr bald mit schwarzem Kupfersulfid. Aber auch Gold- und Silberamalgamfüllungen, vor allem letztere, werden von H_2S angegriffen.

Um möglichst scharfe Unterschiede bei dem Versuch auf Farbbeständigkeit zu bekommen, benutzte ich eine gesättigte H_2S-Lösung als Reagens. Diese wirkte auf die Amalgamwürfel, die gut poliert waren, drei Monate lang ein. Schon in den ersten 24 Stunden konnte ich Verfärbung der Amalgame beobachten. Während Amalgam IV noch vollständig silberglänzend war, hatten Amalgam II und I eine ganz schwache Graufärbung angenommen. Amalgam III war bedeutend tiefer verfärbt als Amalgam I und II. Von Tag zu Tag änderte sich das Bild. Während Amalgam III im Laufe der Zeit immer tiefer bronzefarben wurde, fast schwarze Farbe annahm, verfärbte sich Amalgam II und I nur gering. Amalgam IV blieb während der ganzen Zeit hell; der Silberglanz war nur durch eine matte Oxydschicht ersetzt.

Die Einrichtung organischer und Mineralsäuren auf die Amalgame wurde von mir nicht untersucht. Die Versuchsmethoden hat Witzel in seinem Werk eingehend behandelt.

Worin der Grund dieser verschiedenen Farbveränderungen liegt, ist meines Erachtens schwer zu deuten. Ich möchte mich wohl der Ansicht Tebrichs anschließen, der in einer geringen Verfärbung den Beweis einer gewissen chemischen Homogenität des Amalgams sieht. Ob nicht aber auch der Au-Gehalt eine Rolle spielt, die ihm Febrich nicht zusprechen will, müssen genauere Untersuchungen zeigen. Bei den von mir untersuchten Amalgamen hatte gerade Amalgam IV einen verhältnismäßig großen Au-Gehalt und die beste Farbbeständigkeit. Die Bedeutung des Pt-Zusatzes, der bei den im Handel befindlichen Amalgamen nur geringe Prozentsätze ausmacht, ist für seinen etwaigen Einfluß auf die Farbbeständigkeit eines Amalgams auch noch nicht genügend

untersucht worden. Es wäre zu wünschen, daß in dieses Dunkel von Metallographen, die für solche Untersuchungen wohl geeigneter als wir Zahnärzte sind, mehr Licht gebracht würde.

Zusammenfassung.

Fasse ich die Erfahrungen, die ich bei meinen Untersuchungen gemacht habe, zusammen, so komme ich zu dem Schluß, daß die größte Sorgfalt neben wissenschaftlicher Zusammensetzung der Legierung auf das richtige Mischungsverhältnis von Leg. und Hg zu legen ist. Dieses bedingt in erster Linie die Güte des Amalgams, vor allem, was das volumetrische Verhalten, Erhärtung und Festigkeit derselben betrifft. Naturgemäß kann auch nur das gewissenhafte Legen einer Füllung zu einem befriedigenden Erfolg führen.

Von den von mir auf ihre Brauchbarkeit für die zahnärztliche Praxis untersuchten Amalgamen ist das Amalgam Nr. I (Dr. Lange) als das beste zu bezeichnen. Das Amalgam Nr. II (Dr. Fenchel) ist dem Amalgam I bezüglich der Härte, Kantenfestigkeit und Farbe gleichzustellen. Amalgam I (Dr. Lange) hat vor II (Dr. Fenchel) den Vorteil der leichteren und vollkommeneren Amalgamation infolge der porösen Folienform, in welcher dasselbe in den Handel kommt, und die durch D.R.P. Nr. 369 356 geschützt ist.

Meine Untersuchungen haben ergeben, daß Dr. Langes Folienamalgam nach den bisher als richtig anzusehenden wissenschaftlichen Grundsätzen aufgebaut ist. Es entspricht in jeder Weise den Anforderungen, die an ein gutes Amalgam gestellt werden müssen.

Ich möchte es an dieser Stelle nicht versäumen, Herrn Geheimrat Prof. Dr. Tammann, Direktor des physikalisch-chemischen Instituts in Göttingen, wo ich meine Hauptversuche anstellte, für die überaus lehrreichen Anregungen und freundlichen Unterstützungen bei meinen Versuchen meinen verbindlichsten Dank auszusprechen.

Ebenfalls erlaube ich mir, Herrn Privatdozenten Dr. Rebel, Abteilungsleiter am zahnärztlichen Institut in Göttingen, meinen ergebensten Dank zu sagen für die Stellung dieses Themas, das mich in die Lage setzte, auch auf diesem, für den Zahnarzt sehr wertvollem Gebiete reiche Erfahrungen für die Praxis zu sammeln.

Schriftennachweis.

Abegg: Handbuch der anorganischen Chemie. Bd.2, II. Abt. — Fenchel: Amalgame, Untersuchungs-, Verarbeitungs- und Herstellungsmethoden. 1920. — Derselbe: Metallkunde, ein Lehr- und Handbuch für Zahnärzte. 1911. — Derselbe: Neue Amalgamuntersuchungen und ihre Bedeutung für die zahnärztliche Praxis. Österr.-ungar. Vierteljahrsschr. f. Zahnheilk. — Friedemann: Physikalische Untersuchungen von 58 Amalgamen. Dtsch. Monatsschr. f. Zahnheilk. 18. Jg. 1/2. — Gmelin-Kraut: Handbuch der anorganischen Chemie, Quecksilber und Verbindungen. Bd. 5, 2. 1913. — Goldmann: Der heutige Stand der Amalgamfrage. Dtsch. Zentralbl. f. Zahnheilk. Bd. 11, S. 16. — Landolt-Börnstein: Physikalisch-chemische Tabellen. — Michel: Die konservierende Zahnheilkunde. 1912. — Patentschriften. — Persen: Über den Einfluß der Folienformen auf das Volumen der Zinn-Silber-Amalgame. Zahnärztl. Rundschau. Jg. 1922. Nr. 3. — Rühle: Die Prüfung des Randschlusses vermittels kolloider Farbstoffe. Dtsch. zahnärztl. Monatsschr. 1922. H. 5. — Tammann: Grundriß der Metallographie. 1914. — Tebrich: Die Abhängigkeit der physikalischen Eigenschaften der Amalgame von ihrer chemischen Zusammensetzung. Diss. Würzburg 1920. — Witzel: Das Füllen der Zähne mit Amalgam. 1899. — Zecher: Über das spezifische Volumen der Zinn-Silber-Amalgame. Zahnärztl. Rundschau Jg. 1921, Nr. 29.

Die Zähne und das Geschlecht.

(Autorreferat des Vortrages auf dem odontologischen Kongresse in Moskau von 1923.)

Von

Dr. med. N. Astachoff.

Dozent des Reichsinstitutes für Vervollkommnung der Ärzte in Leningrad.

„Ich habe hier nur einen Strauß fremdartiger Blumen gesammelt; mir gehört allein das sie vereinigende Band." Michel de Montaigne (De la Physionomie).

In der gegenwärtigen medizinischen Weltliteratur kann man ein außergewöhnliches Interesse für die Fragen über den weiten biologischen Maßstab beobachten. Der Grund hierfür liegt in der kolossalen Bedeutung der Vererbung und der konstitutionellen Prädisposition in wissenschaftlich-klinischer Auslegung der Pathogenese zu einer ganzen Reihe von Krankheiten des menschlichen Organismus.

Die Odontologie hat sich in letzter Zeit durch eine Menge von Werken, welche Zeugnis dafür ablegen, daß auch sie mit dem gegenwärtigen Fortschritt des wissenschaftlichen Gedankens Schritt zu halten weiß, bereichert. In einem seiner letzten Artikel (Ergebn. d. ges. Zahnheilk. Bd. 7, H. 2—4. 1923) bemerkt O. Loos nicht unberechtigt, daß „die wissenschaftliche Zahnheilkunde kein medizinisches Sonderfach, sondern, wie allgemeine Medizin, ein Stück Naturwissenschaft ist."

Das vorliegende kurze Autoreferat ist nur eine zusammengefaßte Skizze von Gedanken aus meiner Arbeit: „Die Zähne und das Geschlecht", welche demnächst in einer Zeitschrift über die Fragen der Eugenik vollständig erscheinen soll. Es verfolgt den Zweck, den Odontologen einige neue Enthüllungen über die wichtigsten biologischen Eigenschaften der Zähne, welche eine kolossale wissenschaftliche und praktische Bedeutung haben, zu machen.

Ich habe nicht die Absicht irgendeine definitive und vollständig ausgearbeitete wissenschaftliche Theorie oder Hypothese aufzustellen. Die weiter vorgebrachten Folgerungen habe ich auf Grund eines enormen Materials, welches im Laufe von mehr als 15 Jahren durch meine Hände gegangen ist, gemacht. Nach sorgfältiger Prüfung, Analyse und Bestätigungen durch experimentale und statistische Angaben der Anatomie, Endokrinologie und Lehren über Vererbung und Konstitution bin ich zu nachstehenden Folgerungen gekommen.

Die Biologie kennt kein anderes Gesetz, welches dem ersten Grundgesetz, der Biogenese, dem Gesetze der Vererbung oder Erhaltung der Art (Idiostasis) gleichwertig wäre. Es ist völlig analogisch dem Weltgesetze: dem Gesetze der Erhaltung der Materie und Energie. Dem Studium desselben sollte ein ehrenvoller Platz in der Odontologie eingeräumt werden.

Stern sagt: „Jeder Mensch hat seine individuelle polyglanduläre Formel." Diese Formel ist vor allem eng mit dem Gesetze der Erhaltung der vererbten Massen, welche jeder Mensch von seinem Vater und seiner Mutter empfangen

hat, verbunden. Ferner wird diese Formel auch durch die individuellen Eigenarten eines jeden Menschen auf äußerliche und innerliche Reize zu reagieren charakterisiert. Auf diese Weise wird die Individualität der Funktionen des Organismus durch diese polyglanduläre Formel von Stern bedingt und steht in enger Beziehung zu der Vererbung dieser oder jener elterlichen vererbten Massen.

Wir wissen nun, daß das ganze endokrine System in einer klar ausgeprägten Korrelation nicht nur mit allen eingeschlossenen Komponenten, sondern auch mit dem ganzen Nervensystem steht. Jedoch gibt es in der Ontogenese des Menschen eine Periode, in der die Formenbildung seiner einzelnen Organe, Gewebe und Systeme bei noch unvollendeter Differenzierung des neuroglandulären Systems vor sich geht. Augenscheinlich steht die gegenseitige Verbindung und gegenseitige Abhängigkeit während der Entwicklung der Keimzellen in der frühen Lebensperiode der Frucht im Mutterleibe unter dem Einfluß der Gormonen der Keimzellen. Auf solch einem Gesichtspunkt steht auch J. Bauer.

Nun wollen wir bemerken, daß die Entwicklung des Embryo selbst erst nach der Vereinigung in ein Ganzes des Ovozits mit dem Spermazit, zweier ursprünglichen Halbzellen, welche ihre Chromosomen zur Hälfte reduziert haben, beginnt. Folglich bildet jeder menschliche Organismus seine individuelle polyglanduläre Formel aus zwei Komponenten. Freilich können wir in unserer Zeit mit bewaffnetem Auge den morphologischen, groben Unterschied zwischen Ovozit und Spermazit schon erkennen. Jedoch wird niemand bestreiten, daß noch mehrere unterscheidbare kolloid-chemische Eigenschaften dieser zwei Keimzellen auch bis jetzt vollständig für unser Auge und unsere Kompetenz verhüllt sind. Trotzdem fühlen und begreifen wir, daß die genotypische (primordiale) Individualität des Menschen, ihrem Wesen nach, das Resultat eines sehr komplizierten und problematischen biochemischen Vorganges ist, welcher durch die Konjugation von zwei elterlichen Keimzellen hervorgerufen worden ist. Zuletzt, sowohl bei der Vereinigung selbst, als auch in allen ihren Folgen, wirken beide Ursprünge, der väterliche und der mütterliche, ihre vererbten Massen, die Genen (nach Johannsen), summarisch und einzeln bei der „Koordination" des Baues und der Formenbildung des Organismus mit.

Dies ist der Grund, weshalb die Fragen, wie groß in jedem Organismus der Einfluß des männlichen und weiblichen Ursprunges ist, wie das Verhältnis dieser Ursprünge bei den Eltern selbst gewesen ist, ob die Inklination nach Seite „M" oder „F" stattgefunden hat, wer von den Eltern die Prävalenz der vererbten Gaben bedingt hat, welcher Einfluß (der weibliche oder der männliche) bei der gemeinsamen Koordination des Fötusbaues des Organismus vorgeherrscht hat, durchaus keine unnützen sind.

Denn der grobe, äußerliche morphologische Unterschied zwischen den Geschlechtern in Form generativer Vorrichtungen und sekundärer geschlechtlicher Merkmale nimmt auf sich nicht die Monopolie für die Definition Sterns ganzer Formel für das polyglanduläre System in jedem Individuum.

G. Peritz (Einführung in die Klinik der inneren Sekretion S. 44) bemerkt: „Wenn man aus experimentalen Untersuchungen der Formenbildung des Geschlechts Schlüsse für die Physiologie und Pathologie des Menschen ziehen will, so kann man sagen, daß wahrscheinlich die Gormonen nur dort wirksam

sind, wo die Zellen des Organismus dementsprechende Faktoren enthalten, d. h. nur in den Fällen, in welchen sich Emil Fischers bildlicher Ausdruck vom Schlüssel und Schloß anwenden läßt, oder wenn, wie Ehrlich sagt, die Faktoren der Zellen gaptoforme Gruppen, — Rezeptoren für die Gormonen, enthalten,"

Somit entsteht in der Literatur (Peritz, Weyle, Wolff, Paul u. a.) wenn nicht die Überzeugung, so doch jedenfalls die logische Notwendigkeit der Annahme, daß die somatischen Zellen des menschlichen Organismus allelomorphische geschlechtliche Faktoren enthalten, welche durch die Gormonen des Zentralorgans erst aktiv werden. Die Ansicht, daß ein Geschlecht die Merkmale und Eigenschaften des anderen in sich verborgen trägt, wird durch solche Tatsachen, wie z. B. die Übertragung spezifischer weiblicher Merkmale und Eigenschaften durch männliche Individuen auf die weibliche Nachkommenschaft bewiesen. So hat z. B. schon Darwin bemerkt, daß ein Stammochse die Fähigkeit seiner Mutter, Milch zu geben, auf die Nachkommenschaft überträgt, oder daß ein Kampfhahn seine Eigenart durch weibliche Nachkommen übergibt. Gleiche Beobachtungen können leicht am Menschen gemacht werden.

Deshalb wird auch der Genotyp, als der die Grundlagen der beiden Geschlechter enthaltende, nach dem Prinzip dieser Allelomorphität der geschlechtlichen Faktoren der somatischen Zellen mit folgender Formel bezeichnet:

männlich: $\sigma = (M > F)\ (M > f)$; weiblich: $\varphi = (M < F)\ (M < F)$.

Es hängt von dem Grade und der Beständigkeit der Prävalenz des einen oder des anderen Ursprunges (M oder F) auch ab, ob in einem Individuum beständig die Merkmale nur des einen Geschlechtes zum Ausdruck kommen, oder ob eine sonderbare Vermischung der Merkmale und Eigenschaften verschiedener Geschlechter (Kampf zwischen den Grundlagen, ungenügende Einwirkung auf die somatische Masse des Pubertätsgormonen) stattfindet.

Der Gedanke, daß die „Bisexualität der Gewebe" in ihren verschiedenen Variationen — einerseits — eine weitverbreitete und durchaus nicht immer pathologische Erscheinung sei und — anderseits — der Gedanke, daß diese „Bisexualität der Zellen" keine unbedeutende Rolle in den physiologischen und pathologischen Reaktionen des Menschen spielt (ich weise auf Manuilofs Arbeit: Leningrad, Über die Reaktion des Blutes zur Geschlechtsbestimmung bei Menschen, Tieren und bei Pflanzen. Münch. med. Wochenschr. 1924, Nr. 51), gab mir persönlich so viel neuer und interessanter Beobachtungen, daß es sich wohl lohnen sollte, die Aufmerksamkeit der möglichst weiten Kreise der Ärzte aller Spezialitäten, hauptsächlich die der Odontologen darauf zu lenken und ihn an verschiedensten klinischen Material zu prüfen und einer kritischen Analyse zu unterziehen. Das Geschlecht, nicht in des Wortes enger Bedeutung, sondern die eine oder andere Abtönung, „Aspektivität" (wie ich es nenne) der ganzen Bisexualität der Gewebe", welche manchmal mit den äußerlichen Merkmalen des Geschlechtes nicht übereinstimmt, spielt zweifellos eine bedeutende, noch wenig bekannte und niedrig geschätzte Rolle in der Pathogenese der verschiedensten Krankheiten des menschlichen Organismus (sowohl der somatischen, als auch psychischen).

Und so finden wir, daß die Zähne des Menschen durch ihre Form, den Charakter ihrer „Aspektivität" (wie man aus der weiteren Beschreibung ersieht) die Übersättigung des menschlichen Organismus mit „M"- oder „F"-

Ursprüngen, welche jedes Individuum von seinen Eltern dem Gesetze der mendelnden Vererblichkeit zufolge erhalten hat, schroff charakterisieren.

Die Zähne des Menschen stehen nicht unter dem Einfluß der Pubertätsgormonen und in der Literatur werden sie nirgends zu den Organen, welche sekundäre sexuelle Merkmale tragen, gezählt. Die Zähne des Menschen bewahren, namentlich wegen dem Umstande, daß die Entwicklung und Formenbildung ihrer Kronen fertig gegossen und mit einem Emaillepanzer lange Zeit vor dem Eintreten der Pubertätsgormonen in den menschlichen Körper versehen sind, ihre primordiale (ursprüngliche) vererbte Masse, in der der väterliche und mütterliche Ursprung in stabilen, unveränderlichen, gleichsam kristallisierten Merkmalen (Stigmen), welche den Maskulinismus oder Feminismus der gegebenen Person, unabhängig von ihrem Geschlecht, charakterisieren, gezeichnet ist.

Die Anatomen (Sernoff, Welker, Weisbach, Ecker, Broca, Kulikowskaja u. a.) haben schon vor langer Zeit darauf hingewiesen, daß der weibliche Schädel sich bedeutend von dem männlichen unterscheidet (Beschr. Anatomie von Sernoff, S. 101—102). Die Schädel der Individuen des einen oder des anderen Geschlechtes haben einen eigenen (wie der anatomische Ausdruck heißt) „Aspekt". „Das gewohnte Auge bestimmt in vielen Fällen zielmich richtig das Geschlecht der Person des in Frage kommenden Schädels" — schreibt Kulikowskaja. Derartige Beobachtungen sind auf einem riesigen statistischen Material und durch große Autoritäten im Gebiete der Anatomie begründet, daß wir diese „Aspektivität der Schädel auch auf die Zähne anwenden sollten.

Da bei diesen Arbeiten über den Unterschied zwischen den männlichen und weiblichen Durchschnittsschädel wir die Indikation finden, daß die Gesichtspartie des weiblichen Schädels im Vergleich zu der des männlichen von kleineren Dimensionen in jeder Hinsicht ist, bin ich auf Grund einer ganzen Reihe geometrischer Aufstellungen zu dem Schluß gekommen, daß die Zähne eines typischen Mannes in jeder Hinsicht, d. h. in ihrer ganzen Form größer als die Zähne einer typischen Frau sein müssen. Nimmt man die Durchschnittszahlen für die Zahnkronen, die uns Mühlreiter in der Dtsch. Vierteljahrsschr. f. Zahnheilk. 1874 anführt, so finden wir, daß die Inklination nach Seite plus den männlichen Aspekt der Zähne charakterisiert, nach Seite minus dagegen, den weiblichen. Dieselbe „Aspektivität" finden wir auch bei den Milchzähnen!

Als ich auf diese Weise den Begriff von der „Aspektivität" der Zähne, welcher, wie ich bereits erwähnt habe, mit der Größe der Kronen in Zusammenhang steht, feststellte, habe ich den interessanten Vorgang bemerkt, daß die „Aspektivität" oft mit dem Geschlecht nicht übereinstimmt. Nicht selten haben Männer kleine Zähne von „weiblichem Aspekt", Frauen — große Zähne von „männlichem Aspekt", zuweilen kann man eine allelomorphische „Aspektivität" der Zähne der beiden Kiefer in einem Munde beobachten.

Nach sorgfältigem Studium der Embryologie des Menschen, hauptsächlich der Zähne, kam ich zu dem Schluß, daß 1. die Dimensionen der Kronen aller Zähne sich sehr früh ergibt und ein für alle Male während der ganzen Lebenszeit unverändert bleibt: Der Zahnschmelz ist nach der Dentition ein fertiges Gewebe in ihrem Wachstum und ihrer äußeren Form; 2. der Bau der Zahnkronen geht dem Wachstum der Knochen voran; und 3. zwischen der Entwicklung der Kiefer und Zähne existiert eine sichtbare Dischronität und eine Unabhängigkeit

der beiden Prozesse voneinander. Ich stellte alle Beobachtungen an einem Material an, welches keine starken und sichtbaren Symptome irgendeiner Krankheit, die dem Wachstum oder der Entwicklung des Knochengerüstes hinderlich gewesen wäre; auch waren die meisten slawischen Ursprunges in Leningrad.

Ich legte mir die Frage vor: woraus läßt sich wohl die eine oder die andere Form der Zahnkronen, ihre Größe, ihr „Aspekt" erklären und beachtete, daß dies durchaus nicht mit der Größe und Dimension der Knochen des Ober- und Unterkiefers zusammenhängt, doch wurde mir eine mich zufriedenstellende Antwort darauf dann zuteil, nachdem ich mich an einem kolossalen Material von der Familienähnlichkeit der Zähne und der Gesichtszüge überzeugt und begriffen hatte, daß eine solche Ähnlichkeit keine zufällige sein konnte, da sie wohl sonst nicht so oft zu finden und so weitverbreitet wäre. Alle sich so oft wiederholenden und weitverbreiteten biologischen Erscheinungen müssen einer Gesetzmäßigkeit unterworfen sein.

Nach langjährigen Beobachtungen, Prüfungen und Messungen einer Menge Zähne kann ich nun positiv behaupten, daß die Größe und Form der Zahnkronen des Menschen dem vom Mönch Mendel begründeten Gesetze der Vererbung unterworfen sind: 1. dem Gesetze der Prävalenz der Merkmale und 2. dem Gesetze der Spaltung der Merkmale.

Jetzt ist mir klar, weshalb ein Sohn die Zähne einer Mutter haben kann und eine Tochter die ihres Vaters; ebenso klar ist auch die endlose Variation der Kombinationen der vererbten Merkmale, die Ähnlichkeit der Zähne und der Gesichtszüge zwischen Geschwister. Zugleich bemerken wir bei Kindern, die ihrem Geschlechte nicht entsprechende „Aspektivität" der Zähne haben, daß eine gleiche „Aspektivität" in den Kiefern, wie auch in den Knochen des Gesichtsskelettes existiert. Parallel dieser Verschiedenartigkeit der Aspektivität welche, sich in dem Gebiete der Odontologie offenbart, habe ich in dem ganzen Soma desselben Individuums das Vorhandensein der einen oder anderen Abtönung der Bisexualität der Gewebe des ganzen Organismus oder seiner einzelnen Teile, Organe, Gewebe und sogar seiner Psyche oder, wie man es gegenwärtig nennt, des ganzen Betragens des Menschen bemerken können.

Ferner bin ich nach dem Studium der odontologischen Literatur über Endokrinologie zu dem Schlusse gekommen, daß:

1. Die Größe der Form der Zahnkronen des Menschen in einer großen Anzahl von Fällen mit ziemlich normal entwickeltem Endokrinsystem — mit den genotypischen Blutdrüsen koordiniert sind;

2. daß das Gesichtsskelett, die Alveolarfortsätze und folglich auch die Dentitio — den phenotypischen endokrinischen Drüsen untergeordnet (subordiniert) sind, d. h. sie können auch die konditionellen Faktoren offenbaren.

Der „Aspekt" der Zähne kann, außer dem obenerwähnten Ausmessen nach Mühlreiters Tabelle, kürzer, schneller, einfacher und ziemlich richtig durch ein geübtes Auge, wie die Anatomen mit den Schädeln verführen, bestimmt werden. Ich habe eine Methodik solch einer Definition detailliert ausgearbeitet, worauf ich darauf bedacht war, sie nach Möglichkeit zu vereinfachen, so daß meine Mitarbeiter und Studenten in der kürzesten Zeit sie vollkommen beherrschen. Das Auge des Odontologen, welches gewöhnlich eine genügende

Erfahrung im Augenmaß hat, lernt schnell meine Methode kennen. Die Gewohnheit des Auges, die „Aspektivität" der Zähne zu bestimmen, ist der Gewohnheit des Drucksetzers, das Schriftmaß zu erkennen, oder des Jägers, die Nummer des Schrotes mit dem Auge zu unterscheiden, analogisch.

Die Bezeichnung „Aspektivität" der Zähne hat in der Odontologie, wie mich persönliche Erfahrung lehrt, eine große praktische Bedeutung, da sie dem Zahnarzt ermöglicht, sich ein Urteil über die Immunität der in Frage kommenden Zähne zur Karies und über die Neigung derselben zu Paradentose, als auch über die ganze „dentale" Vererbung zu bilden. Dieselbe „Aspektivität" der Zähne lüftet auch den Schleier, welcher über einer ganzen Reihe von Fragen, welche mit der Gnathostatik und Gnathodynamik und folglich auch mit der Orthodontie zusammenhängen; zugleich ist sie auch bei den Problemen der Prophylaxis von nicht geringer Bedeutung (konstitutionelle Prophylaxis!)

So besitzen z. B. Zähne von „männlichem Aspekt", unseren klinischen Beobachtungen zufolge, die größte Immunität gegenüber Karies. In dieser Hinsicht kommt ihnen oft eine mit ihnen korordinierte, starke, gut entwickelte Kaumuskulatur, ein reicher, nicht sehr klebriger Speichel, eine Neigung solcher Zähne zu grober (fester) Nahrung zu Hilfe, und, was von nicht geringer Bedeutung ist, existiert in diesen Fällen eine beständige Ähnlichkeit solcher Patienten mit dem Vater, mit der männlichen Linie, nicht nur in der Form der Zahnkronen, sondern auch in dem Gesicht, dem Körperbau, der Konstitution, dem Geschmack und den Charaktereigenschaften.

Der Maskulinismus, welcher öfter als der Feminismus einen gesunden Reichtum an Keimplasma hat, übergibt ihn seiner Nachkommenschaft und drückt gleichsam in der Form der Zahnkronen einen „Stempel" einer gesunden „Familienfirma" auf.

Dieser Gedanke hat, wie ich mich überzeugt habe, eine sehr große allgemeinmedizinische Bedeutung.

Ein Mund, mit dem knöchernen Skelett von männlichem „Aspekt" und Zähnen — von weiblichem „Aspekt" — gibt keine günstige Voraussagung im Hinblick auf das frühzeitige Ausfallen der Zähne (präsenile Alveolaratrophie), welche gewöhnlich mit dem knöchernen Skelett nicht harmonieren, infolge der relativen Minderwertigkeit des Baues der ganzen Zahnmasse, als auch der übergroßen Empfindlichkeit (Reaktivität) der Zahnwurzelhäute gegenüber der Überlastung.

Ein Mund — mit dem knöchernen Skelett von weiblichem „Aspekt" und Zähnen von männlichem „Aspekt" — ist oft Anomalien der Stellung der Zähne in den Alveolarbogen, Anomalien der Okklusion und einem zu starken innerlichen Gewebedrucke unterworfen, oft beobachten wir hierbei eine Neigung zur frühzeitigen Atrophie des alveolären Kammes und der interdentalen Septen (Alveolarpyorrhoea!)

Die „Aspektivität" der Zähne und des Gesichtsskelettes gibt die Möglichkeit sich rasch in den Fragen über die Vererbung der Anomalien der Konstitution zu orientieren, je nachdem ob die Aspektivität der Zähne und Kiefer in die männliche oder weibliche Linie schlägt, geht auch bei den Kindern die Vererbung der Anomalien der Stoffmetamorphose, welche solch wichtige Rolle in der Pathogenese der Paradentosen spielen.

In dem Gebiete der Okklusionsanomalien beweist die „Aspektivität" der Zähne wahrnehmbar die Bedeutung der Vererbung der Form des Gesichtsskelettes von einem und der Form der Zähne vom anderen des Elternpaares und ermöglicht auf diese Weise sich auf Tatsachen stützend, die Pathogenese und den Mechanismus dieser Okklusionsanomalien auf festeren und klareren Begriffen von Vererbung, Pathognathostatik und Pathognathodynamik aufzubauen.

In den Fragen der Prophylaxis wird das Studium der „Aspektivität" der Zähne zweifellos den Wert des Vererbungsprinzips aufklären und dementsprechende Berechtigungen in der Statistik, welche bis jetzt den Unterschied der Geschlechter, unabhängig von äußerlichen morphologischen Merkmalen nicht annehmen wollte, vornehmen.

Nicht geringer sollte die Aufmerksamkeit aller Ärzte aller medizinischen Spezilitäten gegenüber der „Aspektivität" der Zähne sein. Hauptsächlich ist sie für die Endokrinologen, Neuropathologen, Psychiater, Pädiater und Internisten wichtig.

Diese Aufmerksamkeit der Ärzte auf die Zähne des Menschen, welche so lebhaft seine Vererbung und Widerstandsfähigkeit gegen Krankheiten widerspiegeln, wird nach meiner Meinung von nicht geringer Bedeutung auch in der Durchführung hygienischer Ansichten auf die Sanierung des Mundes in den breiten Volksschichten sein.

Die Odontologen werden dann in der ganzen Medizin treue Bundesgenossen für den Kampf gegen die Karies, diese Geißel der Kulturwelt, finden.

Schließlich kann die „Aspektivität" der Zähne einen starken Ansporn zum weiteren Studium der Fragen über die Vererbung beim Menschen geben, wobei man besondere Methoden berücksichtigen muß.

Bei der Schätzung der wissenschaftlichen Bedeutung der Eugenik, welche so eng mit der Lehre von der Vererbung zusammenhängt, kommen uns Downcasters Worte unwillkürlich in den Sinn: „Man sollte nicht zweifeln, daß eine Nation, welche dem Bewußtsein der Massen eugenische Ideen zu unterbreiten versteht und praktische Maßnahme zu ihrer Verwicklung findet, bald die Weltherrschaft erlangen wird."

Der Feminismus der Struktur der chinesischen Nation hat, nach Ansicht von Ethnologen große politisch-ökonomische Folgen und vielleicht hängt auch davon die Eigenschaft ihres staatlichen Konservatismus ab. Frauen mit männlichem Aspekt der Zähne emanzipieren sich, nach meiner Beobachtung, leichter und öfter, als die mit weiblichen.

Trotz der Neuheit des von mir angeschlagenen Themas möchte ich schon jetzt die feste Überzeugung aussprechen, daß das Studium und Bewertung der „Aspektivität" der Zähne und der Kiefer in der Odontologie, d. h. dort, wo die Zähne selbst und die sie umgebenden Systeme und Vorrichtungen der Gegenstand unserer Aufmerksamkeit ist, zweifellos eine nützliche Rolle spielen werden.

Die Aspektivität der Zähne muß nach meiner Meinung unsere ferneren wissenschaftlichen Arbeiten im Gebiete der Odontologie mit einem neuen biologischen Kompaß ausrüsten, sie wird ihnen einen biologischen Aufschwung der Gedanken geben. Dann werden sich unseren Augen in der Odontologie noch weitere Horizonte erschließen.

Kasuistischer Beitrag zur Suggestion und Hypnose in der Zahnheilkunde.

Von

Dr. **Jugel**, Berlin.

Suggestion und Hypnose sind nicht erst eine Erkenntnis der letzten Jahrzehnte. Schon lange ist die Wirkung von Suggestion und Hypnose bekannt.

Früher glaubte man, zu Zeiten Mesmers an ein „Fluidum" und suchte durch die sogenannten „Striche" die Versuchsperson in Hypnose zu versetzen. Braid wiederum erzeugte durch Fixierung eines glänzenden Gegenstandes Ermüdung und brachte so seine Versuchspersonen in Hypnose. Andere Autoren gingen dazu über, das hypnotische Bewußtsein mehr durch Suggestion zu erreichen.

Doch erst in den letzten Jahrzehnten suchte man sich das Wesen von Suggestion und Hypnose klar zu machen. Man unterschied in erster Linie zwischen Außen- und Innenseele. Jene ist dann tätig, wenn wir einem Objekt oder einem Begriff unsere ganze Aufmerksamkeit zuwenden, so daß wir darüber nichts in unser Bewußtsein gelangen lassen. Die Innenseele ist mehr oder weniger von der Außenwelt abgewandt.

Je nach dem Grade, in welchem unsere Innenseele von der Außenwelt abgewandt ist, unterscheidet man verschiedene Stufen als sogenannte Bewußtseinsstadien. Während dieser Bewußtseinsstadien ist die Innenseele erheblich weniger kritisch und aktiv nach außen, so daß in solchen Stadien leicht Sinnestäuschungen oder auch Urteile und Befehle ins Innere gelangen können, die nicht mit denen des sonstigen Bewußtseins übereinstimmen würden. Man spricht dann von „Unterschiebungen" ins Bewußtsein. Derartige Unterschiebungen aber infolge von Müdigkeit, Halbschlaf oder Schlaf sind Suggestionen. Wird dieser Zustand, diese Unterschiebungen, künstlich herbeigeführt, so nennt man ihn Hypnose. Diese ist also weiter nichts, als ein Dämmerzustand, in dem Suggestionen leicht übernommen werden. Von diesem Dämmerzustand oder von dieser Hypnose unterscheidet man nun verschiedene Stadien.

Im ersten Stadium herrschen die Sinnestäuschungen vor. Im zweiten tritt in vielen Fällen völlige Starrheit der Muskulatur, sogenannte Katalepsie auf. Alsdann kommt es zur Bewußtseinsspaltung oder Amnesie, ein Zustand, in dem eine Erinnerung an Vergangenes nicht mehr möglich ist, aber auch sehr häufig bei vollem Bewußtsein eine Erinnerung an die Vorgänge im amnestischen Zustande nicht mehr eintritt. Wird die Hypnose noch tiefer, so geht sie mit Lethargie einher, ein Zustand von anhaltender Bewußtlosigkeit, sogenannte Schlafsucht, aus der man nur vorübergehend geweckt werden kann, ein Zustand, den man des öfteren bei Hysterie findet, also nervöser, nicht organisch bedingter Natur.

Um nun eine kunstgerechte und sicherwirkende Hypnose einzuleiten, gehört schon eine große Übung und Erfahrung dazu, eine Person in kürzester Zeit

so weit zu bringen, daß sie in Hypnose einen Befehl so annimmt, daß er auch ausgeführt wird. Bedenken muß man dabei immer, daß in erster Linie Befehle und Suggestionen ausgeführt werden, die im Gedankenkreis der Hypnotisierten liegen, unter Umständen sogar einen Wunsch derselben darstellen. Und zwar ist es leichter, den Befehl oder die Suggestion im hypnotischen Zustand zur Ausführung bringen zu lassen, als im posthypnotischen Zustand, also im darauffolgenden Wachzustand. Man muß bedenken, daß hierbei die entgegenstehenden Hemmungen des vollen Bewußtseins viel stärker hervortreten, als in der Hypnose selbst.

Wenn man bedenkt, daß mit der Erkrankung des Körpers in der Regel auch eine Veränderung des Gemütes, der Phantasie einhergeht, so wird man erkennen, welche Anwendung die Hypnose in der Medizin verdient. Gibt es doch Kranke, die tatsächlich durch Einbildung, durch Selbsthypnose erkranken.

Daraus läßt sich mit Leichtigkeit erkennen, welche Krankheiten am besten und am sichersten mit Hypnose geheilt werden können. Solche sind also in erster Linie Erscheinungen von Nervosität, Trinksucht, sexuelle Entgleisungen, Verfolgungswahn, Hysterie und ähnliche Krankheiten, die eine nicht rein körperliche Ursache haben. Ich kann also nicht verlangen, einen körperlich bedingten Schmerz oder ein rein körperliches Leiden durch Hypnose zur Heilung zu bringen. Wohl aber kann ich sie stets als unterstützendes Moment heranziehen, nachdem ich zuvor den Ursprung des Leidens erkannt habe. Jede Suggestion und Hypnose bedeutet aber mehr oder minder einen schwerwiegenden geistigen Eingriff, eine geistige Operation, die allerlei Gefahren bringen kann, wenn sie nicht von kundiger Hand vorgenommen wird.

Um diesen letzten Zeilen besonderen, nachhaltigen Ausdruck zu geben, möchte ich einen Fall beschreiben, der auf einen solchen falschen geistigen Eingriff zurückzuführen ist.

Es kommt die Patientin B. wegen Zahnschmerzen in Behandlung. Die Patientin ist 20 Jahre alt. Das Gebiß ist ziemlich verwahrlost. Im rechten Oberkiefer stehen die priodontitischen Wurzeln von $\overline{67}$. Diese sollen entfernt werden. Es wird Leitungsanästhesie gemacht, durch den Canalis pterygopalatinus sowie am Foramen infraorbitale. Darauf wird völlig schmerzlos extrahiert und bei $\overline{6}$ ein hängengebliebenes Granulom mit dem scharfen Löffel entfernt. Darauf verfällt die Patientin in einen koma-ähnlichen Zustand, aus dem sie nicht zu wecken ist, trotz Koffeineinspritzung, Herzmassage nach König, künstlicher Atmung und Reiben der Schläfen mit feuchten Tüchern. Die Patientin wurde dem Krankenhause überführt.

Anamnese: Die Patientin war von guter Konstitution, gesunder Hautfarbe und früher nicht krank gewesen. Auf Befragen der Angehörigen, ob die Patientin diesen Zustand schon des öfteren gehabt hätte, wurde verneint, ihr Wesen hätte allerdings in letzter Zeit eine deutliche Veränderung dahin gezeigt, daß sie sehr vergeßlich und einsilbig gewesen wäre. Als Grund dafür wurden spiritistische Sitzungen angegeben, welche die Patientin des öfteren besucht habe.

Cor.: o. B. Pulmones: o. B. Patellarreflexe sowie Pupillarreflexe vorhanden, nur wenig erregbar. Pupillen reagieren auf Lichteinfall und Konvergenz. Wassermann-Reaktion: 0.

Harn: Albumen: 0, Sacharum: 0.

Am dritten Tage der Krankenhausaufnahme erwachte die Patientin aus dem Dämmerzustand und konnte selbst befragt werden. Sie drückte zunächst eine deutliche Verwunderung über ihren Aufenthalt aus und konnte sich an die eigentlichen Vorgänge nicht mehr erinnern. Auf Befragen gab sie alsdann an, daß sie einem Hypnotiseur als Medium gedient habe, könne sich aber an die eigentliche Hypnose nicht mehr erinnern. Von den Vorgängen in der Hypnose selbst wußte die Patientin nichts.

Diagnose: Die Patientin befand sich somit in einem posthypnotischen Dämmerzustand, und zwar im Stadium der Amnesie. Es ist anzunehmen, daß die Patientin hypnotisiert worden ist und ihr Suggestionen gegeben worden sind, die sie sehr wahrscheinlich in diesen Dämmerzustand versetzt haben. Ob nun in den stattgehabten Injektionen mit nachfolgenden Eingriffen der Grund zur Auslösung dieses amnestischen Zustandes zu sehen ist, scheint fraglich. Es wäre ja immerhin möglich, daß die Patientin sich selbst aus Angst oder Furcht diesen Zustand suggeriert hat in Anlehnung auf die vorher erfolgte Hypnose. Diese hatte etwa 4 bis 5 Tage zuvor stattgefunden. Zu dieser Zeit bestanden bereits die periodontitischen Schmerzen.

Therapie: Trotz des scheinbar vollen Erwachens der Patientin wurde sie wiederum in Hypnose versetzt, was mit Leichtigkeit gelang, um sie von etwaigen Suggestionen zu befreien. Es wurde alsdann suggeriert, daß sie ihr volles Denkvermögen zurückerhalten habe und fürderhin nicht mehr beeinflußt werde. Nach weiteren 5 Tagen, also 8 Tage nach der ersten Extraktion, wurden unter Leitungsanästhesie wiederum 2 Wurzeln $\overline{56}$ extrahiert. Es traten an der Patientin keine abnormen Erscheinungen auf.

Differentialdiagnostisch: Differentialdiagnostisch wäre in Frage zu ziehen, Coma diabeticum, Eklampsie und Hysterie.

Ersteres konnte sehr bald durch die stattgehabte Untersuchung des Harnes ausgeschaltet werden. Eine Eklampsie konnte ebenfalls nicht in Betracht kommen, da keine besonderen Anzeichen einer Eklampsie vorhanden waren, die darauf hindeuteten. Auch war aus der Anamnese diesbezüglich nichts zu entnehmen. Ein hysterischer Zustand mußte also zunächst als der nächstliegende Fall angesehen werden. Nach Angabe der Angehörigen haben jedoch irgendwelche abnorme Anzeichen, die auf eine Hysterie hätten hindeuten können, nicht bestanden. So mußte auch hiervon wiederum abgesehen werden, zumal man keine besonderen Anzeichen für eine Hysterie bei der Untersuchung finden konnte. Klar wurde der Fall erst dann, als die Anamnese ein ungefähres Bild der Patientin gab und man von der stattgehabten Hypnose erfuhr. Jedoch lag eine Verwechslung mit einer der zuletzt genannten Erkrankung sehr nahe.

Möge dieser Fall beweisen, daß Suggestion und Hypnose einen außerordentlich wichtigen Faktor bei der Behandlung der verschiedensten Krankheiten bilden können, sofern sie richtige Anwendung erfahren, daß sie wiederum aber auch zum Verhängnis werden, wenn man sie zu Gauklerkünsten oder als Mißbrauch anwendet. Es ist also in vielen Beziehungen notwendig, dieses erst so junge Gebiet noch weiterhin wissenschaftlich auszubauen zum Segen und zum Wohle der Medizin. Nur so allein vermag die Hypnose mitunter recht gute Erfolge zu erzielen.

Ein Fall von akuter Leukämie mit letalem Exitus.

Von

Dr. **Jugel**, Berlin.

Anamnese: Die 18jähr. Patientin B. kam wegen Zahnfleischbeschwerden und schlechten Geschmackes mit üblem Mundgeruch in Behandlung Wegen dieser Beschwerden war sie seit einigen Tagen bei einem Zahntechniker in Behandlung gewesen, ohne jedoch irgendeine Besserung zu erfahren. Auf Befragen gab sie an, sie sei mit Chromsäure geätzt worden, da es sich nach Ansicht des Technikers um einen tuberkulösen Prozeß handelte. Die Patientin war außer Diphtherie früher nicht weiter ernstlich erkrankt Die Veränderungen am Zahnfleisch hätten seit etwa 8 Tagen bestanden Hin und wieder hätte die Patientin auch Gliederschmerzen gehabt. Der Speichelfluß im Munde sei ihr lästig.

Status: Die Patientin ist sehr blass. Die Drüsen des lymphatischen Rachenringes sind etwas vergrößert. An der Mundschleimhaut bestehen gangränöse Erscheinungen. Das Zahnfleisch selbst ist stark gelockert, sehr schmerzhaft und blutet bei leisester Berührung, vornehmlich im Bereich der Interdentalpapillen. Letztere sind teilweise nekrotisiert. Die Zähne sind gelockert. Das Gebiß ist lückenlos bis auf einen Wurzelstumpf von $\underline{|4}$. Diese Wurzel zeigt periodontitische Erscheinungen. Der Speichelfluß ist vermehrt und reagiert sauer auf Lackmus; außerdem besteht ein sehr übelriechender, stinkender Atem.

Diagnose: Eine sofortige, klare Diagnose zu stellen, war mir nicht möglich, ohne vorherige genaue Untersuchung, jedoch lag der Verdacht auf akute Leukämie sehr nahe. Die Diagnose war insofern erschwert, da nach Aussage der Patientin mit Chromsäure geätzt worden war. Chromsäure ist aber eine sehr stark ätzende Säure und es wäre leicht möglich, daß die Nekrosen am Zahnfleisch geradezu von der Säure herrührten, zum mindesten durch die Säure vergrößert worden sind, wenn sie zuvor bestanden haben. Anzunehmen ist ja ohne weiteres, daß Veränderungen am Zahnfleisch bestanden haben. Es fragt sich nur, wie weit der Prozeß gediehen war und welcher Art. Aber ganz davon abgesehen, so kann man schon, ohne vorher genauer auf die Diagnose einzugehen, sagen, daß es sich hier wieder einmal um einen tragischen Fall handelt, insbesondere, da der betreffende Techniker einen tuberkulösen Prozeß mutmaßte und lediglich ätzte. Wenn es sich tatsächlich um eine Tuberkulose der Munschleimhaut gehandelt hätte, so wäre ja an und für sich gegen die Chromsäureätzung nichts einzuwenden. So liegt hier aber ein doppeltes Verschulden des betreffenden Zahnkünstlers vor und die gerichtlichen Folgen werden wohl daher auch nicht ausbleiben. Ich will jetzt zu dem eigentlichen Krankheitsbild zurückkehren. Auf Grund der Diagnose, akute Leukämie wurde die Patientin dem Krankenhaus zugeführt.

Hier ergab das Blutbild keinen wesentlichen Befund außer Massen von Myeloblasten, wohl aber der Befund der Patientin. Diese lag unter schweren Allgemeinerscheinungen mit Fieber, Knochenschmerzen und Erscheinungen von seiten des Verdauungskanals darnieder. Im Munde waren jetzt auch deutliche Zeichen von Hämorrhagien, so daß ein Zweifel in der Diagnose nicht mehr

bestand. Leider war aber der Fall durch die vorangegangene falsche Behandlung verschleppt worden und führte daher nach dreitägigem Krankenhausaufenthalt zum Exitus. Durch die vorgenommene Autopsie konnte auch der letzte Zweifel, die Verwechslung mit skorbutischen Veränderungen der Schleimhaut, klargelegt werden. Diese ergab eine mäßig vergrößerte Milz. Durch die drei charakteristischen Symptome dieser Krankheit wie Fieber, septische Angina und schwere hämorrhagische Diathese, sowie durch die Massenanhäufung von Myeloblasten und den mäßigen Milztumor, war die Diagnose auf akute Leukämie sichergestellt.

Nach Aussage der Patientin beabsichtigte der Zahntechniker, die Wurzel von $\underline{|4}$ unter lokaler Betäubung zu extrahieren, was jedoch von der Patientin verweigert wurde. An und für sich wäre dagegen nichts einzuwenden, da die Wurzel infolge ihrer Unbrauchbarkeit und ihrer periodontitischen Erscheinungen der Zange verfallen war. Mit Rücksicht aber auf die im Munde bestandenen Erscheinungen mit Verdacht auf Leukämie wäre es direkt ein Kunstfehler gewesen, wollte man eine solche Wurzel extrahieren unter derartigen Zahnfleischveränderungen, wegen der bestehenden Gefahr der Verblutung und der außerordentlich hohen Infektionsgefahr. Denn die verminderte Widerstandsfähigkeit der Gewebe bildet geradezu die Eingangspforte für eine Infektion. Desgleichen fallen die Wundränder bei Druck oder Quetschung sehr leicht der Gangrän anheim. Die Schmerzen werden durch Auflegen von Eisstückchen und durch Antineuralgica, Veronal und Bromural bekämpft.

Differentialdiagnostisch wäre, wie schon gesagt, Skorbut in Frage gekommen. Von einer Tuberkulose konnte überhaupt keine Rede sein. Auch hier sind ja in erster Linie die Veränderungen am Zahnfleisch maßgebend. Diese äußern sich ähnlich wie bei der Leukämie durch Schwellung und Neigung zu Blutungen, besonders bei Berühren des Zahnfleisches. Die Speichelsekretion ist ebenfalls vermehrt, auch ist er sauer, jedoch nicht fadenziehend. Besonders in Mitleidenschaft gezogen sind auch hier die Interdentalpapillen. Überwiegend sind in erster Linie die Wucherungen am Zahnfleisch, die bedeutende Dimensionen erreichen können und dadurch ein schwammartiges Aussehen erzielen können. Tonsillen und Gaumen mit Zäpfchen sind ebenfalls geschwollen. Hämorrhagien können vorhanden sein. Hier wäre eine Entfernung der Wurzel direkt angebracht, da das Bestreben, Entfernen schadhafter Zähne oder Wurzeln, als Vorbeugung gegen die Erkrankung des Zahnfleisches anzusehen ist. Desgleichen lassen sich die Zahnfleischwucherungen mit dem Galvanokauter leicht abtragen. Nicht selten gehören zu dem charakteristischen Bilde des Skorbutes Hautblutungen, die meistens bei Infektionskrankheiten vorkommen und dann multipel auftreten, oft in so großer Zahl, daß die Haut wie mit Blut bespritzt erscheint. Bei dem Skorbut sind diese Hautblutungen sehr massenhaft, bald klein- bald großfleckig. Auch die Schleimhäute, besonders die Mundschleimhaut, sind bisweilen durch Blutaustritte gesprenkelt. Seltener dagegen führt die Leukämie zu einer solchen hämorrhagischen Diathese, die sich durch Auftreten von Hautblutungen zu erkennen gibt. In allen Fällen aber bezeichnet das Auftreten von Hautblutungen eine ernste Wendung der Krankheit. Es ist also zu ersehen, wie sehr sich beide Erkrankungen in ihrem Krankheitsbilde ähnlich sein können, in ihrer Behandlung jedoch grundverschieden sind. Wie hier jedoch von einem tuberkulösen Prozeß gesprochen werden konnte, zumal die Patientin sonst keine Spur von Tuberkulose nachweisen ließ, ist gänzlich unverständlich.

Buchbesprechungen und Einzelreferate.

Konservierende Zahnheilkunde.

Hermann Schröder (Berlin): **Die Behandlung pulpakranker Zähne.** (Vierteljahrsschrift f. Zahnheilk. 1924. H. 4.)

Überzeugt von der Unmöglichkeit, die Pulpa wirklich restlos zu entfernen, hat Verf. gesucht, ein Wurzelfüllmaterial zu finden, welches das Wundgebiet so versorgen soll, daß die biologische Potenz des periapikalen Gewebes nicht herabgesetzt wird. Als besonders wichtig bei der Behandlung pulpakranker Zähne hebt Verf. hervor:

1. Die Vermeidung der arsenigen Säure.

2. Die Durchführung der Exstirpation der Pulpa unter aseptischen und antiseptischen Kautelen.

3. Die Imprägnierung der restierenden Pulpareste, auch der kleinsten Verzweigungen, sowie des Inhaltes der sich nach dem Pulparaum öffnenden Dentinkanälchen mit leicht diffundierenden chemischen Mitteln, die das organische Gewebe in eine möglichst neutrale, jeder Infektion unzugängliche Substanz umwandeln, ohne dabei die vitale Kraft des periapikalen Gewebes zu beeinträchtigen.

4. Die Auskleidung des gesamten Pulparaumes mit einem wandständigen bakteriendichten Überzug, der zugleich auch die Regio ramificationis sicher abschließt.

ad 1. Verf. lehnt die Arsentherapie ab und empfiehlt die heute unbedenkliche Allgemeinanwendung der lokalen Anästhesie. Für die Anästhesierung im Unterkiefer empfiehlt Verf. die „endostale Anästhesie". Oft schon nach einer halben Minute ist völlige Anästhesie eingetreten.

ad 2. Die Exstirpation hat unter strengster Wahrung der Regeln der Asepsis zu geschehen. Wieweit die Asepsis durch Antiseptika zu unterstützen ist, wird nicht entschieden. Das Bestreben des Verf. geht jedoch dahin, das apikale Wundgebiet vor sekundärer Infektion zu schützen.

Verf. überschwemmt die freigelegte Pulpa mit der von Renström angegebenen Alaun-Glyzerinlösung, welche mit einer glatten, wandständig apikalwärts geführten Nadel verteilt wird.

Rp. Thymol 0,05
Glyzerin 10,0
post solutionem adde Alaun 4,0.

Zur Extraktion empfiehlt Verf. die von ihm angegebenen Nadeln, deren Zahnung 1 mm oberhalb der dreikantig auslaufenden abgerundeten Spitze beginnt und nach einer Länge von 4 mm aufhört. Es soll hiermit das Zerreißen des Gewebes vermieden werden, außerdem sollen die Nadeln erstaunlich leicht hochzuführen sein. Zur Auflösung der Pulpareste wird Natriumhypochlorit verwandt, zur Erweiterung des Kanals Salzsäure.

ad 3. Verf. empfiehlt zur Umwandlung der restierenden Pulpenreste und des organischen Inhaltes der Tomesschen Fasern den Kieselsäuretetramethylester, eine wasserhelle, aromatisch riechende Flüssigkeit, die von starker Diffusionskraft ist und durch Säuren, Alkalien, Salzlösungen, ebenso aber durch organische Säfte zu Methylalkohol und einer kolloidalen Kieselsäurelösung aufgespalten wird. Letztere zeigt alle Eigenschaften eines Kolloides. Die Viskosität nimmt mit der Zeit mehr und mehr zu, um schließlich in einen festen glasartigen Zustand überzugehen. Die erste Absonderung der Kieselsäure ist gallertig. Es gelingt, an extrahierten Zähnen selbst voluminöse Pulpen in kurzer Zeit zu verkieseln. In den beigegebenen Abbildungen wird die Durchdringung bis in die feinsten Verästelungen sehr gut gezeigt.

Die Verkieselung der lebenden vaskularisierten Pulpa eines Zahnes in situ geht langsamer vor sich und muß durch ausgiebige Sondierung mit Salzsäure unterstützt werden. Unter allen Umständen haftet der Ester den Wänden fest an.

Zur praktischen Anwendung wird nach der Extraktion ein mit dem Ester getränkter Wattefaden möglichst weit in den Kanal eingeführt, man läßt den Wattefaden einige Minuten liegen und pumpt nach Entfernung des Wattefadens eine Harzesterlösung von annähernd sirupöser Konsistenz mit einer Nadel. Verf. empfiehlt zu diesem Zweck die sog. Rattenschwanznadeln, in den Kanal. Zur kompakten Ausfüllung des Kanals werden sodann verkieselte und mit einer Harzschicht überzogene Papierpoints nachgeschoben.

Ist die Exstirpation unmöglich, so wird nach trichterförmiger Erweiterung der Kanaleingange mit einer fünfkantigen Nadel, der Kanalinhalt mit Salzsäure zerstört und darauf Ester und Esterlack eingeführt.

Eine Schädigung des periapikalen Gewebes ist nicht beobachtet worden und auch nicht anzunehmen, weil die Reaktion sofort eintritt und die bereits verkieselten Massen

das Vordringen des überschüssigen Esters verhindern. Außerdem ist festgestellt, daß die Bildung von sekundärem, den Wurzelkanal abschließenden Zement nicht behindert wird.

Zusammenfassend gibt Verf. eine Übersicht des Ganges der Behandlung und stellt eine Abhandlung über die Behandlung gangränös zerfallener Pulpen für die nächste Zeit in Aussicht.

Kritisch ist zu bemerken, daß uns mit obigem ein ganz neuer Weg zur Behandlung pulpakranker Zähne und zur Abfüllung der Wurzelkanäle gezeigt wird. Bemerkenswert im Vergleich zu vielen in letzter Zeit veröffentlichten Methoden ist, daß wir mit einem Verfahren bekannt gemacht werden, welches bereits jahrelang auf seine Brauchbarkeit hin erprobt ist. Ohrt (Hamburg).

Wirth: Klinische und histologische Untersuchungen über die Einwirkung des Durchspritzungsverfahrens mit Chlorphenol, Chlorkampfer und Phenolkampfer auf die chronisch granulierende apikale Periodontitis. (Schweiz. Monatsschr. f. Zahnheilk. 1925. Nr. 1.)

Trotz der Erfolge der chirurgischen Behandlungsmethode, der Wurzelspitzenresektion, ist man immer wieder bestrebt, auf medikamentösem Wege die mit periapikalen Prozessen behafteten Zähne für die Kaufähigkeit zu erhalten.

Wirth beschränkt sich in der Hauptsache auf die Untersuchung über die Erfolge der Behandlung der chronischen granulierenden Periodontitis mittels des Durchspritzungsverfahrens, indem er zugleich die einschlägige Literatur bis zur Neuzeit heranzieht. An eigenen Untersuchungen prüft er diese Erfolge nach, die er bei den Fällen, die nach der Walkhoffschen Methode und nach der von Kneschaurek und Heinrich angegebenen Technik behandelte, erzielte. Diese Technik ist allgemein bekannt und braucht hier nicht wiederholt zu werden. Gleichzeitig werden histologische Untersuchungen angestellt, deren Ergebnisse in Tabellen und vorzüglichen Röntgenogrammen niedergelegt sind.

Die Versuche wurden mit den in der Überschrift angegebenen Medikamenten angestellt. Dabei zeigte es sich, daß bei Verwendung von Chlorphenol etwas Schmerzen und Schwellung auftraten. Gelockerte Zähne wurden wieder fest und funktionsfähig und Fisteln verschwanden. Histologisch jedoch war festzustellen, daß der apikale Herd zwar kleiner geworden, aber nicht verschwunden war, daß sich also ein abbauender aber kein ausheilender Vorgang vollzieht. Eine restitutio ad integrum dürfte demnach nicht zu erzielen sein. Wurde auch die Weiterentwicklung des Granuloms gehemmt, so wird doch wahrscheinlich die resorbierte Wurzelspitze als Fremdkörper einen Reiz auf ihr umgebendes Gewebe ausüben und so die völlige Heilung verhindern. Im allgemeinen muß man also sagen, daß der Wurzelspitzenresektion doch der Vorzug zu geben ist.

R. Hesse (Döbeln).

G. Gaina (Mailand): **Experimentelle Untersuchungen über die Wirkung der Formaldehydpräparate auf die Zahnpulpa.** (Vierteljahrsschr. f. Zahnheilk. 1924. H. 4.)

Das Ergebnis obiger Untersuchungen ist, daß alle Präparate, die Formaldehyd oder sein Polymer Trioxymethylen, wenn auch in schwacher Konzentration (1—5%) enthalten, selbst in beträchtlicher Entfernung anatomische Schädigungen an der Pulpa hervorrufen, welche kaustisch für das Gewebe werden können. Bei entzündeter Pulpa ist die Anwendung solcher Präparate immer schmerzhaft und wirkt entzündungsverstärkend. Aus diesen Gründen ist auch das Präparat Dentamo nach Viggo Andresen abzulehnen, da es 5% Trioxymethylen enthält. Ohrt (Hamburg).

Palazzi: Die Veränderungen der Pulpa unter der Einwirkung von Silikatzementfüllungen. (La Semaine Dentaire 1925. H. 2—8. — Fortsetzung und Schluß.)

Diese Beobachtungen führen zur Untersuchung der Frage: Welche Mittel gibt es, diese schädigenden Einflüsse zu verhüten? Da Arsenwirkungen durch Ausschalten dieses Giftes aus den Zementen nicht mehr in Betracht kommen, muß man die Schuld der Phosphorsäure beimessen und versuchen, ein Eindringen derselben in die Pulpa und Dentinkanälchen zu verhüten. Versuche mit Lacküberzügen der Kavitätenwandungen hatten nur geringen Erfolg. Bei Anwendung von Guttapercha spielte deren Porosität eine hindernde Rolle. Die Abdichtung mit Goldfolie scheiterte meist an der Unausführbarkeit der Anbringung. Ebenso zeitigten die Versuche mit Thymol und Fletscher nur geringen Erfolg. Versuche mit der Jakobsenschen Unterfüllung haben den Verf., wie seine mitgeteilten Ergebnisse zeigen, ebensowenig zufriedenstellen können. Sie hat etwa denselben Wert wie eine Schutzschicht aus Oxyphosphatzement.

Palazzi kommt zu dem Ergebnis, daß für den Schutz der Pulpa gegen die schädigenden Einflüsse der Silikatzemente gegenwärtig die basische Schutzschicht mit Oxyphosphatzement die sicherste ist, und daß unter den Firnissen die von Jakobsen angegebene Firnislösung wegen der Einfachheit ihrer Applikation noch den besten Erfolg verspricht.

R. Hesse (Döbeln).

M. Maier: Das indirekte Inlay. (The Dental Cosmos. Vol. 67, H. 2. 1925.)

Beschrieben wird das indirekte Inlayverfahren an approximalen Kavitäten. Zunächst werden überhängende Schmelzränder mit Hammer und Schmelzmeißel abgetragen. Dann entfernt Maier die Zahnsubstanz an den Approximalflächen soweit als möglich, um eine sekundäre Karies an den disponierten Stellen nach Möglichkeit zu verhindern. Es versteht sich, daß die Wände mit Bohrern und Steinchen absolut parallel gemacht werden müssen. Der Autor sieht darauf, daß ebenfalls auf der Kaufläche die Fissuren aufgezogen werden, um dem Inlay den nötigen Halt zu geben und nachträgliches Auftreten von Karies zu vermeiden. Abdruck wird mit Hilfe entsprechender kleiner Abdrucklöffel genommen, wozu Kupferbänder zurechtgebogen und an den Approximalstellen ausgeschnitten werden. Das Positiv wird aus Amalgam gefertigt, das sehr kantenbeständig sein muß.

Weber (Köln).

Klinische Zahnheilkunde.

Die örtliche Betäubung in der Zahnheilkunde mit besonderer Berücksichtigung der Schleimhaut- und Leitungsanästhesie. Ein Lehrbuch für Zahnärzte, Ärzte und Studierende. Von Dr. med. dent. et phil. **Guido Fischer**, a. o. Professor der Zahnheilkunde und Direktor des Zahnärztlichen Instituts der Universität Hamburg. 5. vermehrte, vollständig umgearbeitete Auflage. Berlin: Verlag von Hermann Meußer 1925. Preis geb. Mk. 18.—

Die Gesamteinteilung des Stoffes scheint mir bei der neuen Auflage wesentlich übersichtlicher, indem der frühere Teil 3 nunmehr getrennt ist in Teil 3 (Anatomie des Kieferapparates) und Teil 4 (Die Technik der örtlichen Einspritzung). Dabei haben beide Abschnitte eine bessere Abrundung und Ergänzung erfahren. So ist z. B. in Teil 3 als neues Kapitel „Die Muskulatur und die Zwischenschicht des Kieferapparates" mit sehr hübschen Situationsbildern hinzugekommen. Wenn ich auch die Erfahrungen nicht bestätigen kann, die letzten Endes Fischer zur besonderen Berücksichtigung der Muskulatur am Kiefer führten (Ödeme, Schädigung und Funktionsschwächung), so vermögen die neu beigegebenen Bilder doch eine sehr klare Vorstellung der feineren Topographie zu geben. Überhaupt ist, um das gleich hier zu erwähnen, dem bildlichen Teil bei der neuen Auflage wieder ganz besondere Aufmerksamkeit geschenkt. Trotz des Wegfalles mancher entbehrlicher Abbildungen ist die Zahl derselben doch von 111 der 4. Auflage auf 159 vermehrt worden. In Teil 4 ist als neues Kapitel hinzugetreten: „Die endostale und intraosseale Einstichmethode." Der Beurteilung, die diese beiden Methoden durch Fischer erfahren, kann man im ganzen zustimmen, denn S. 288 Zeile 8 von unten ist da, wo von der Verschleppung virulenter Keime die Rede ist, das Wörtchen „nicht" wohl nur versehentlich ausgelassen. Ob man bei Kindern die Rauschnarkose wirklich so in den Vordergrund rücken darf, wie dies im folgenden Kapitel (Die örtliche Betäubung im Kindesalter) geschieht, erscheint mir doch fraglich.

Im ersten Teil des Buches ist als wertvolle Bereicherung ein Beitrag des Kolloidchemikers Liesegang aufgenommen worden über die Diffusion der Lokalanästhesie. Liesegang kommt zu dem Schlusse, daß eine beschleunigte Diffundierbarkeit des Novokains (Zusätze von Alkalien) nicht so günstig ist als eine gewisse Verzögerung der Diffusion bei längerem Verweilen des Injektionsdepots an Ort und Stelle. Diese Diffusionsverzögerung kann erreicht werden durch eine Verdichtung der Gewebskolloide (durch Suprarenin, dann auch durch Sulfate). Es spricht immerhin für die Objektivität Fischers, daß er, der die Ringerlösung so sehr propagiert, diese Ausführungen Liesegangs gebracht hat, obwohl sie nicht gerade zugunsten der Ringerlösung aufgefaßt werden können.

Was das Instrumentarium anlangt, so hat Fischer ja schon in der letzten Auflage auf die Notwendigkeit einer Speichelschutzkappe hingewiesen und das damit versehene Modell kehrt auch in der neuen Auflage wieder. Was die Form des Anästhetikums anlangt, so erscheint in der neuen Auflage als Novum die Doppelampulle nach Woelm. Der Leitgedanke dabei ist zweifellos gut, von der Zuverlässigkeit der Doppelampulle konnte ich mich indessen nicht vollständig überzeugen. Zunächst ist die Zahl der Ampullen, bei denen die eingeschlossenen Tabletten gelb, d. h. unbrauchbar geworden sind, verhältnismäßig hoch und dann ist die Behandlung der Ampullen selbst keineswegs so einfach wie man das nach S. 60 und Abb. 2, I—III annehmen möchte. Mir ist es jedenfalls trotz strengster Anlehnung an die Vorschriften nur verhältnismäßig selten gelungen, die Ringerlösung vollständig in die Tablettenampulle überzuführen.

Aber von diesem Einwurf abgesehen, muß man doch Fischer zubilligen, daß er sich sehr bemüht hat, auf seinem Spezialgebiet nicht still zu stehen, sondern stets weiter zu arbeiten und dementsprechend darf er von der neuen Auflage seines weithin bekannten Buches auch mit Fug und Recht sagen: „Vermehrt und vollständig umgearbeitet". Der Praktiker jedenfalls wird hier für alle Fragen des täglichen Anästhesierens eine Antwort

finden und so ist nicht zu zweifeln, daß auch die neue Auflage die gleiche gute Aufnahme findet wie die früheren. Daß es auch der Verlag an nichts hat fehlen lassen (z. B. große Zahl farbiger Abbildungen) soll der Vollständigkeit halber nicht unerwähnt bleiben. Euler.

Müller: Die Peritomie des Zahnfleisches. (Zeitschr. f. Stomatol. 1923, H. 1.)

Um bei Extraktionen, die oft bedeutenden Verletzungen des Zahnfleisches zu verhüten, hat Müller ein Instrument konstruiert, von der Form einer rechtwinklig gebogenen derben Zahnsonde, die innen scharfkantig ist. (Hierzu eine Abbildung.) Mit diesem Instrument löst er vor der Extraktion das Zahnfleisch rings um den Zahn vom Zahnhals ab bis zum Alveolarrand und erzielt dadurch eine glatte Extraktion, keine Zahnfleischverletzung, raschere Heilung der Extraktionswunde und bessere Deckung der Knochenteile.

Diese Maßnahme nennt Müller „Peritomie" und das dazu verwendete Instrument das „Peritom".

In günstigen Fällen genügt die Peritomie schon, periodontische Schmerzen zu beheben, ohne daß man die Extraktion vornehmen muß. An der Hand einer Anzahl Krankenfälle erläutert Müller seine Ausführungen und kommt zusammenfassend zu dem Schluß, daß die Peritomie eine zirkuläre gänzliche Loslösung des Zahnfleisches bis an den Alveolarrand ist und als Voroperation bei jeder Zahn- oder Wurzelextraktion als Mittel zur Schmerzstillung und Heilung der akuten Periodontitis und zum Zweck der richtigen und schmerzlosen Applikation von Kronenringen gemacht wird. R. Hesse (Döbeln).

Georg Rosenow (Königsberg): **Über die Lehre von der oralen Sepsis.** (Vierteljahrsschrift f. Zahnheilk. 1925. H. 4.)

Vortrag, gehalten anläßlich der Einweihung des Zahnärztlichen Instituts der Universität Königsberg.

Vortragender gibt einen zusammenfassenden Überblick über die Lehre von der oralen Sepsis, die von vielen Deutschen zu wenig beachtet wird. In Amerika sind zur Zeit drei Richtungen:

1. Die orthodoxe Richtung, die alle pulpalosen Zähne rücksichtslos zieht.
2. Die Richtung, welche nur die pulpalosen Zähne erhalten will, die nicht infiziert sind.
3. Die Richtung, die auch infizierte Zähne konservativ zu behandeln sucht.

Vortragender bedauert, daß in Deutschland noch keine eingehende Nachprüfung der amerikanischen Befunde erfolgt ist und fordert die Zahnärzte auf, gemeinsam mit den Ärzten an diese Arbeit zu gehen. Ohrt (Hamburg).

Edward C. Rosenow (Rochester): **Experimentelle und klinische Studien über Herdinfektion und elektive Lokalisation.** (Vierteljahrsschr. f. Zahnheilk. 1924. H. 4.)

Verf. gibt eine Übersicht über die von ihm seit Jahren gemachten Versuche. Es ist ihm in zahlreichen Fällen gelungen, mit Reinkulturen aus infektiösen Herden (Granulomen, Tonsillen usw.) bei Tieren dieselben Infektionen in anderen Organen hervorzurufen, von denen der betreffende Kranke befallen war. Diese elektive Lokalisationsfähigkeit läßt sich bei den meisten Bakterien durch viele Generationen hindurch unter bestimmten Bedingungen züchten. Es kann nur empfohlen werden, die Arbeit im Original zu lesen. Ohrt (Hamburg).

Pont: Beobachtung einer dentiferen Zyste. (La Province Dentaire 1925, H. 1.)

Der vom Verf. demonstrierte Fall betrifft ein Kind von $9^1/_2$ Jahren. Das Röntgenbild zeigt eine dentifere Zyste im Bereiche des zweiten Milchmolaren. Pont lenkt unsere Aufmerksamkeit besonders auf den Umstand, daß keinerlei Entzündungsvorgänge bestanden haben, obwohl ein Zusammenhang mit dem früher devitalisierten und jetzt infizierten Milchmolar bestanden. Die Operation selbst verlief normal und mit gutem Erfolg. R. Hesse (Döbeln).

Delater et Berger: Das paradentale Granulom. (La Revue de Stomatol. 1923. Nr. 6. Fortsetzung und Schluß.)

Die gewöhnlichste Art der Entwicklung ist die zystische Vakuolosation des Epithels, wobei man das Granulom in jedem Entwicklungsstadium beobachten kann. Ist kein Epithel vorhanden, so erkennt man das bei gewissen Granulomen, deren Vorkommen verhältnismäßig selten ist. Jedoch soll damit nicht gesagt sein, daß kein epithelialer Ursprung vorhanden sei. An der Hand vorzüglicher Skizzen zeigen die Verff. einfache Granulome, wie sie von anderen Autoren beschrieben und in mikroskopischen Bildern niedergelegt worden sind.

Im Schlußabschnitt (1923, Nr. 7) folgen Berichte und Befunde über zystische Granulome, über Umbildungen in Epitheliome und Sarkome und über solche Granulome, die ihres Epithels verlustig gegangen sind.

Die Verf. betonen abschließend, daß das Granulom histologisch ein Tumor ist, der gewöhnlich gutartig bleibt und nur selten krebsig entartet. Dagegen unterliegt es leicht der Infektion und bildet insofern eine Gefahr für den Organismus. Dieser Gefahr begegnet man entweder durch Extraktion des schuldigen Zahnes oder durch Resektion der betreffenden

Wurzelspitze. Die antiseptische Wurzelbehandlung allein ist nach Ansicht der Autoren nicht fähig, ein Granulom zur Ausheilung zu bringen. R. Hesse (Döbeln).

Maurel: Klinische und chirurgische Studie der adamantinen Epitheliome. (La Presse dentaire 1925, Nr. 3.)

Der Sitz dieser Tumoren ist gewöhnlich der Unterkiefer, wo er mit Vorliebe die Form einer multilokulären Zyste annimmt; doch kann er auch in selteneren Fällen einen soliden Tumor darstellen. Seine Größe ist variabel und kann sehr beträchtlich werden. In manchen Fällen enthält er in sich eingeschlossen einen Zahn, wobei man feststellen kann, daß zwischen Epitheliom und Karies keinerlei Beziehungen bestehen. Schmerzhafte Erscheinungen fehlen im allgemeinen, es sei denn, daß es zu Komplikationen kommt; die häufigste ist die Infektion durch Abszesse, intrabukkale Fisteln, seltener durch extrabukkale Fisteln. Die Entwicklung ist langsam fortschreitend. Obwohl andere Autoren eine Neigung zu Rezidiven betonen, kann sich Maurel dieser Auffassung nicht anschließen.

In den typischen Fällen ist die Diagnose nicht schwer. In unklaren Fällen leistet die Radiographie sehr gute Dienste. Differentialdiagnostisch kommen in Betracht: Paradentale Zysten, dentifere Zysten und Odontome, ferner Sarkome, Epuliden, Epitheliome sowie Eiterungsprozesse: Osteomyelitis, Tuberkulose, Lues.

Die einzige mögliche Behandlung ist die chirurgische. Sie soll möglichst frühzeitig und gründlich ausgeführt werden, um Rezidiven vorzubeugen. Sie besteht in der partiellen Resektion des Kiefers. Eine etwa vorhandene Disartikulation erhöht die Schwierigkeit des operativen Eingriffes. Vor der Operation soll man eine Prothese herstellen und bereit halten, um den Verlust der Artikulation zu verhüten und einer Pseudarthrose vorzubeugen. Die osteoperiostitische Knochenpflanzung mittels einer Knochenspange aus der Tibia wird am zweckmäßigsten nach der von Delagénière angegebenen Methode ausgeführt.

R. Hesse (Döbeln).

A. Höjer und G. Westin: Kiefer und Zähne bei skorbutischen Meerschweinchen. (The Dental Cosmos Vol. 67, H. 1. 1925.)

Avitaminotisch ernährte Meerschweinchen zeigen folgende Veränderungen an den Kiefern: Der schon fertig verkalkte Knochen wird porös. Es wird dann neuer Knochen angebildet, der aber quantitativ und qualitativ minderwertig ist. An den Zähnen zeigt sich folgendes: Die Odontoblastenlage verschwindet, es kommt zu einer amorphen Verkalkung des Prädentins, in dem die Tomesschen Kanäle fehlen. Das Zahnbein wird porös, statt Dentin wird ein Pulpaknochen gebildet. Weiterhin sind Hämorrhagien zu finden, Nekrosen und hydropische Prozesse im Pulpagewebe. Weber (Köln).

Barail: Anwendung von Hochfrequenzströmen in der zahnärztlichen Therapie. (La Presse dentaire 1925. H. 2.)

Nach einem kurzen historischen Rückblick erläutert der Verf. zunächst den Apparat und seine einzelnen Bestandteile, um sich alsdann der therapeutischen Anwendung zuzuwenden.

Die physikalisch-chemische Tätigkeit besteht im Aufleuchten und Ausströmen, womit eine starke bakterizide Wirkung erzielt wird. Durch Erzeugung von violetten und ultravioletten Strahlen wird diese Eigenschaft noch erhöht. Die Massage und Durchdringung der Gewebe ist eine weitere Eigenschaft dieser Ströme, wobei unter leichter Wärmeentwicklung unzählige Elektronen auf die Gewebe günstig einwirken.

Dieses Eindringen der Hochfrequenzströme auf osmotischem Wege in die Gewebe nennt man Elektrosmose. Sie findet vorteilhaft Anwendung beispielsweise bei Behandlung der Pyorrhöen, indem auf diese Weise die Lebensbedingungen der Bakterien vernichtet werden. Fortsetzung und Schluß: Heft 3.

In der Therapie finden diese Ströme Anwendung bei Behandlung der tiefgehenden infektiösen Karies und bei deren Komplikationen. Bei der einfachen Wurzelhautentzündung werden nach Eröffnung des Pulpakavums und nach Beseitigung aller Gewebsreste schwache Ströme für 4—5 Minuten durch die Wurzeln geleitet. Nach 4—5 Tagen wiederholt man diese Behandlung und setzt sie solange fort, bis sich kein fötider Geruch mehr bemerkbar macht.

Bei Komplikationen (akute Arthritis, abszedierende Wurzelhautentzündung, Fistelbildung) findet das gleiche Verfahren statt, nur unter längerer Anwendung des Stromes und häufigerer Wiederholung. Die Erfolge sind stets gute.

Nicht weniger befriedigend sind die Ergebnisse bei Behandlung der Alveolarpyorrhöe. Nach Beseitigung des Zahnsteines gibt man längs der Wurzeln einige Tropfen einer Lösung: 10 g destilliertes Wasser und 1 g Kokain und reinigt die Zähne gründlichst. Mittels der massierenden Elektrode wird dann das Zahnfleisch 10 Minuten massiert, und zwar stets nur im Bereich von 5—6 Zähnen, indem man zugleich die Frequenz langsam verstärkt. Dann behandelt man das Zahnfleisch im Bereich des Zahnhalses mit:

Clorzink Jodzink	aa	1 g
Jodtinktur Aqua dest.	aa	10 g
Kokainchlorhydrat		50 cg

Die zweite Sitzung erfolgt 4—5 Tage später und besteht in Kauterisation mit der Glühelektrode für jeden Zahn 2 Minuten. In den weiteren Sitzungen werden die Massagen wiederholt und zum Schluß die Zähne mit harter Bürste und folgendem Zahnpulver gebürstet:

Perborat von Soda	10 g
Benzoat von Soda	2,50 g
Bokarbonat von Soda	0,50 g
Mentholessenz	einige Tropfen

Bei Verletzungen oder Wunden im Munde, also nach Extraktionen oder bei Dentitio difficilis bedient man sich der osmotischen oder massierenden Elektrode.

Die Hämorrhagien bekämpft man entweder mit der Glühelektrode oder, was mehr zu empfehlen ist, mit der osmotischen Elektrode.

Ferner ist die Elektrosmose als örtliches Anästhetikum verwendbar. Diese extradentale Anästhesie mittels der osmotischen Elektrode bezeichnet der Verf. als geradezu ideal im Vergleich zur unsicheren intradentalen Anästhesie.

Endlich finden die Hochfrequenzströme noch erfolgreich Anwendung beim Bleichen von Zähnen mit zwei Teilen Perhydrol und einem Teil 95%igen Alkohol und bei der Diagnostik auf elektrischem Wege. R. Hesse (Döbeln).

Paradentose.

J. C. Hall und Cl. Westbay: Der bakterielle Faktor bei der Alveolarpyorrhöe. (The Dental Cosmos Vol. 67, H. 2. 1925.)

Eine Untersuchung über die Veränderungen, die Speichelproben im Brutofen erleiden, zeigt, daß gewisse charakteristische H-Ionenwerte im Speichel gesunder und kranker Mundhöhlen bestehen. Alle Speichelproben, die in nicht oder nur lose verschlossenen Gläsern im Brutofen aufbewahrt worden, reagieren nach einigen Tagen alkalisch, wobei der endliche p_H-Wert 8,4—8,6 beträgt. Diese Veränderungen bleiben unbeeinflußt durch Altersverschiedenheiten oder Zahnstatus. Festes Verschließen der Proben verhindert das Alkalischwerden, aber auch hier tritt Fötor auf. Weber (Köln).

Rubbrecht: Die Behandlung der Alveolarpyorrhöe. (Revue Belge de Stomatol. 1924. Nr. 4.)

Auf dem im Oktober 1924 stattgefundenen stomatologischen Kongreß in Paris wurde dieses Thema, das ja die zahnärztliche Wissenschaft unablässig bewegt, ausführlich behandelt. Rubbrecht gibt über den Inhalt der einzelnen Vorträge einen gedrängten Überblick:

Lebedinsky sprach über Pyophagie, indem er den Nachweis über die schädigenden Einflüsse der Alveolarpyorrhöe auf die inneren Organe und das Allgemeinbefinden erbringt. Er verbreitet sich sodann über die Pathogenie und Ätiologie, über die lokalen Ursachen, die Bakteriologie und die Behandlungsmethoden. Bei letzteren verweist er ganz besonders auf die Vakzinetherapie.

Tellier befaßt sich mit dem Periodontium als einem bindegewebig-epithelialen Mischgewebe, worüber hier bereits von mir referiert ist.

Beal stellt Betrachtungen über die Behandlung der Alveolarpyorrhöe an, bei denen die Vakzine- und Arsentherapie eine Hauptrolle spielen.

Marques wendet sich in erster Linie der chirurgischen Behandlung zu unter besonderer Stamm- und Infiltrationsanästhesie.

Davenport spricht über den Wert der Radiographie und demonstriert Spezialinstrumente für die Behandlung der Alveolarpyorrhöe. Ferner gibt er einige Rezepte für die medikamentöse Behandlung bekannt.

Fargin-Fayolle referiert über die Polyarthritiden, während Hugenschmidt nachweist, daß man dem Leiden schon mit einigen wenigen Instrumenten beizukommen vermag.

Neospoulous zeigt in klaren prägnanten Worten den Verlauf der chirurgischen Behandlungsmethode und die Fixation der gelockerten Zähne.

Béhard lenkt unsere Aufmerksamkeit auf die prothetische Behandlung der Alveolarpyorrhöe.

In einer kurz zusammengefaßten Betrachtung stellt der Verf. fest, daß bezüglich der Pathogenie und Ätiologie noch weitgehende Meinungsverschiedenheiten bestehen. Obwohl

durch die Anwendung von Stovarsol ein neuer Behandlungsweg eröffnet zu sein scheine, erobere sich doch die chirurgische Behandlung täglich mehr Anhänger. Hieran schließt sich eine ergiebige Diskussion. R. Hesse (Döbeln).

Technische Zahnheilkunde.

Josef Glück (Abbruzzia): **Der Hohlguß in seiner Anwendung bei Brückenzwischengliedern.** (Vierteljahrsschr. f. Zahnheilk. 1924. H. 4.)

Beschreibung einer Hohlgußmethode. Verf. modelliert das Zwischenglied voll in Wachs, macht Vorguß und modelliert in dem Vorguß die bukkale und mastikale Fläche, die zusammengegossen werden. Der palatinale Hohlraum wird mit Einbettungsmasse ausgefüllt, hierauf die palatinale Fläche modelliert, für sich gegossen und dann beide Gußstücke zusammengelötet. Ohrt (Hamburg).

Friedrich Grotto (Prescow): **Über Hohlguß.** (Vierteljahrsschr. f. Zahnheilk. 1924. H. 4.)

Verf. modelliert das Brückenglied voll in Wachs, bettet es bis zur Oberfläche in Gips ein, brüht das Wachs heraus und läßt flüssiges Wachs einlaufen, welches nach einigen Sekunden hinausgeschleudert wird. An den Wänden bleibt bei einiger Übung genügend Wachs haften. Dann wird der Hohlraum mit Einbettungsmasse gefüllt, oben mit Wachs zugeschmolzen und ein dicker Eisenstift eingelassen. Nach Entfernung des die Form umgebenden Gipses wird an der dem Eisenstift entgegengesetzten Seite der Gußstift befestigt, eingebettet und gegossen. Ohrt (Hamburg).

C. S. van Horn: Die Ausschaltung von Fehlerquellen beim Anfertigen von Goldinlays. (The Dental Cosmos Vol. 67, H. 2. 1925.)

Die ausführliche, mit einer Anzahl Tabellen versehene Arbeit stellt fest, daß die Schärfe des Wachsabdruckes noch nicht die Präzision in den Dimensionen garantiert. Die Temperatur, unter welcher das Wachsmodell eingebettet wird und die Temperatur, bei welcher das Gold in der Mulde fließt, sind wichtige Faktoren für die Präzision des Gusses. Schleudern in „kalten" Muffeln bringt gewöhnlich vom ästhetischen Standpunkt schöne Inlays hervor, es geht das aber unter beträchtlichen Opfern für die Genauigkeit vor sich. Die Gußtemperatur kann ruhig bis auf 1000° F hinauf getrieben werden. Solche Güsse sehen dann zwar nicht so schön aus wie „kalt" geschleuderte, stimmen aber eher mit den Dimensionen des Wachsmodelles überein. Weber (Köln).

W. S. Crowell: Der Einfluß der Veränderungen des Wachses und des Einbettungsmateriales auf die Dimension des zahnärztlichen Gusses. (The Dental Cosmos Vol. 67, H. 2. 1925.)

Das Schrumpfen des Wachsmodelles ruft einen Fehler von 0,85% in den Längendimensionen des Gusses hervor, das Schrumpfen des Einbettungsmateriales einen Fehler von 0,60—0,90%. Diese Fehlerquellen werden durch unsaubere Technik vergrößert. Zum Anrühren der Einbettungsmasse soll so wenig wie möglich an Wasser genommen werden. Eine dünne Mischung kann die Schrumpfung verdoppeln. Die Muffel soll sorgfältig getrocknet werden, sie darf nur kurze Zeit bei niedrigen Temperaturen vorgewärmt werden. Dabei muß das Wachs ganz ausgetrieben sein. Mit je größerer Wucht die Schleudermaschine das Metall in die Muffel hineintreibt, desto niedriger kann die Gußtemperatur sein und desto geringer wird der erzeugte Fehler. Weber (Köln).

C. J. Grawinkel (Hamburg): **Über das Gießen.** (Vierteljahrrschr. f. Zahnheilk. 1924. H. 4).

Grawinkel stellt fest, daß das zahnärztliche Gußverfahren ein Überdruck- und kein Preßgußverfahren ist. Die hauptsächlichen Fehlerquellen sind nach Grawinkel zunächst darin zu suchen, daß die zur Vorbereitung und Ausführung des Gusses notwendigen Maßnahmen nicht exakt genug ausgeführt werden. Dann ist die Einbettungsmasse zu grobkörnig. Um die Wände der Gußform mehr zu glätten, mischt Grawinkel der Einbettungsmasse Bronzepulver bei und hat hiermit erheblich bessere Resultate erzielt. Ohrt (Hamburg).

Katzner (Lwow): **Goldbrücken in Kombination mit unechtem Metall.** (Vierteljahrsschrift f. Zahnheilk. 1924. H. 4.)

Bukkale und mastikale Fläche werden aus Goldblech gestanzt, der Hohlraum als Inlay aus unechtem Metall gegossen und die Rückenfläche wird mit Goldlot so überschwemmt, daß das unechte Metall gänzlich bedeckt ist, so daß nach Ansicht des Verf. keine elektrolytischen Vorgänge stattfinden können. Ohrt (Hamburg).

J. Strauß: Über Weichteilprothesen. (Schweiz. Monatsschr. f. Zahnheilk. 1924. H. 12.)

I. Teil: Die geschichtliche Entwicklung der plastischen und prothetischen Methoden für den Ersatz von verloren gegangenen Gesichtsweichteilen.

Es werden zunächst die ersten Anfänge der Rhino- und Oroplastik, die sich am weitesten rückwärts verfolgen lassen, weil bei den ältesten Völkern das Abschneiden von Nasen und

Ohren als Strafmaßnahme bestand, erwähnt. Diese Strafen hatten zur Folge, daß man sich mit dem Ersatz verloren gegangener Körperteile aufs eifrigste beschäftigte. Abgesehen von den mehr oder minder erfolgreichen chirurgischen Methoden bedient man sich des orthopädischen Verfahrens, indem man versucht, körperfremde Substanzen, wie Bernstein, Kautschuk und Metalle einheilen zu lassen. Ferner konstruierte man Nasengerüste aus Neusilber, Zelluloid und Guttapercha. Martin stellte federnde Apparate her, die den Nasenrücken allmählich heben sollten. Die Prothetik der Nasen- und Ohrendefekte wurde später auch auf die Lippen ausgedehnt und schließlich auch bei Kieferdefekten angewendet. Claude Martin hat drei verschiedene Methoden, Gesichtsteile zu ersetzen, angegeben:

1. Die autoplastische Operation.
2. Die mit dieser Operation kombinierte Prothese (Stützapparate).
3. Die eigentliche Prothese.

Er erzielte die besten Erfolge mit Porzellan. Leider ist dieses Material schwer zu verarbeiten und schwer an Gewicht. Bei Deckung größerer Gewichtsdefekte griff er deshalb zum Kautschuk. In neuerer Zeit wurde auch das Zelluloid bei Ohrdefekten zur Herstellung von Ohrprothesen wieder verwendet. Versuche mit Wachs hatten nur teilweise Erfolg.

II. Teil: Eine neue Methode zur Herstellung von Weichteilprothesen auf Grund von Untersuchungen von Dr. phil. J. Strauß und dem Verfasser.

Die Anforderungen, die an die Grundmasse gestellt werden, sind folgende:

1. Vollständige Weichheit im festen Zustande etwa von der Konsistenz der Haut.
2. Dehnbarkeit, elastische Festigkeit, Zähigkeit auch noch in papierdünner Stärke.
3. Hochgradige Helligkeit der Grundmasse (glasig, durchsichtig, hochtransparent).
4. Fähigkeit aller Farbenabstufungen.
5. Farbenlichtbeständigkeit auch gegen ultraviolette Strahlen.
6. Große Haltbarkeit, keine Austrocknung, keine Sprödigkeit.
7. Temperaturbeständigkeit zwischen minus 20 und mindestens plus 40 Grad.
8. Wasserschwer- oder Wasserunlöslichkeit der fertigen Prothese. Waschbarkeit.

Weiter ist es wünschenswert, daß die Masse noch folgende Eigenschaften besitzt:

1. Die Weichheit der Masse muß man nach Bedarf variieren können.
2. Die Substanz soll fähig sein, die Temperatur der nächsten Umgebung anzunehmen.
3. Die hygroskopische Eigenschaft der Masse soll der unterliegenden Haut die Möglichkeit geben, Feuchtigkeit an die Prothese abzuführen.
4. Die Masse soll das für die natürliche Haut charakteristische Maß von Glanz und Mattigkeit besitzen.

Nach vielen Versuchen haben die Verfasser eine solche Masse gefunden, die sich folgendermaßen zusammensetzt:

Gelatine	30 g (Trockensubstanz),
Wasser	50 g,
Glyzerin	60 g (spez. Gewicht 1,26),
Gummi arabic.	10 g einer Lösung 1 : 1 in Wasser; Trockensubstanz 5 g,
Tragantschleim	15 g 5%ige wässerige Lösung = 0,75 g Trockensubstanz.
	165 g (Trockensubstanz einschließlich Glyzerin 95,75 g).

Die Befestigung geschieht auf normaler Haut oder auf Narbengewebe, seltener auf Schleimhaut, also zumeist auf einer rauhen Unterlage, wobei die Ränder sorgfältig angepaßt werden müssen mittels einer Klebeflüssigkeit. Diese setzt sich zusammen aus: 65 Teilen Chloroform, 15 Teilen Mastix und 1 Teil Paragummi. Sie ist in Wasser unlöslich. R. Hesse (Döbeln).

Orthodontie.

Robin: Dentale-faziale-kranielle Unregelmäßigkeiten. Ihre Behandlung nach einer edelgestaltenden Methode. (La Semaine Dentaire 1922. Nr. 48.)

Die folgenden Ausführungen sind noch mit dieser vielversprechenden Überschrift versehen: Genaue Angaben über die erstaunlichen Erfolge dieser Behandlung auf die normale Entwicklung und den Allgemeinzustand der Kinder.

Die Wohlgestaltung (L'Eumorphie) ist eine Wissenschaft, die es sich zur Aufgabe gemacht hat, die günstigsten Bedingungen zu studieren und die Anwendung geeigneter Mittel zur Erlangung eines vollständigen Gleichgewichtes zwischen der Morphologie und den Funktionen zu lehren. Zu diesem Zwecke gilt es drei Ziele zu verfolgen:

1. Wiederherstellung der normalen Stellung der Zahnbögen und ihrer normalen Gebrauchsfähigkeit.
2. Korrektur von Unregelmäßigkeiten der fazial-kranialen Schädelbasis.
3. Nachprüfung der naso-pharyngealen Höhlen durch die Ohren-, Nasen- und Larynxspezialisten.

Die zur Anwendung gelangenden Apparate werden je nach dem vorliegenden Fall konstruiert. Robin beschreibt ihre Herstellungstechnik bei orthognaten-epistognathen und prognathen Kiefern unter Beifügung einer großen Anzahl guter Skizzen.

Zur Unterstützung der Kaufähigkeit konstruierte der Verf. einen Mastikationsapparat, der meist für den Unterkiefer in Anwendung kommt. Er ist stets dann nötig, wenn man Zurückweichen des Unterkiefers in den Ruhestand verhüten will. Diesen Apparat demonstriert der Verf. in drei Abbildungen. Er bezeichnet seine Herstellung und Anwendung als sehr einfach. R. Hesse (Döbeln).

Izard: Die transversale Expansion in der dento-fazialen Orthopädie. (La Revue de Stomatol. 1925. H. 2. Fortsetzung und Schluß.)

Diese beiden Apparate beschreibt Izard in ihrer Ausführung und Anwendung, indem er zugleich eine Anzahl Skizzen für das bessere Verständnis beifügt. Weiter erwähnt der Verf. noch die Apparate von Oliver und Angle. Diese alle unterzieht er einer eingehenden Kritik, die ihn zu dem Ergebnis bringt, daß sich die Apparate von Ainsworth und Mershon ergänzen und allen anderen vorzuziehen sind. Der Apparat Angles kann nur in einzelnen Fällen zur Anwendung kommen, besonders wenn es sich um Zug handelt. Dieser Arbeit ist ein außerordentlich reichhaltiges Literaturverzeichnis angefügt, dem eine ausgiebige Diskussion folgt. R. Hesse (Döbeln).

Anatomie, Histologie.

Schwarz: Kiefer und Zähne der Melanesier in morphologischer und morphogenetischer Beziehung. (Schweiz. Monatsschr. f. Zahnheilk. 1925, H. 2.)

Sarasin hat 267 neukaledonische und Speiser etwa 400 neuhebridische Schädel nach Basel gebracht, an denen Schwarz Untersuchungen, speziell an Kiefern und Zähnen, vornahm. Diese Untersuchungen ergaben, daß apikale Verzweigungen, Markkanäle, Querbrücken und Inselbildungen auch bei den primitiven Völkern schon vorgekommen sind. An verschiedenen Ausgüssen von Zähnen zeigt der Verf. wie allmählich eine Zahnform in die andere übergeht. Zum Verständnis des Gebisses und der Okklusion sind anthropologische und morphologische Kenntnisse unbedingt erforderlich. Deshalb empfiehlt Schwarz sehr mit Recht die Aufnahme dieser Disziplin in dem Studienplan.

Zum Schluß sei besonders auf die ganz hervorragenden photographischen Abbildungen der einzelnen Schädelteile, der Zähne und Zahnausgüsse hingewiesen.

R. Hesse (Döbeln).

Adloff (Königsberg): **Über neuere Begriffe in der Zahnhistologie und Biologie.** (Vierteljahrsschr. f. Zahnheilk. 1924. H. 4.)

Kritische Beleuchtung der von Gottlieb eingeführten Begriffe über das Wesen des Zahndurchbruches, der Epithelscheide usw. Verf. lehnt die Gottliebschen Theorien meist ab und begründet dies. Ohrt (Hamburg).

W. Adrion: Verbesserte Methode der Gelatineeinbettung für Gefrierschnitte. (Zentralbl. f. allg. Pathol. u. pathol. Anat. Bd. 33, Nr. 8. 1922.)

Die Vorteile, die die Gelatineeinbettung bei histologischen Untersuchungen bietet, sind so groß, daß sie sich immer mehr Anhänger erworben hat. Leider ist sie nicht immer anwendbar, da man die Gelatine bisher nicht aus den Schnitten entfernen konnte. In folgendem zeigt Arion, wie man dieses Hindernis beseitigen kann.

Die Vorteile der Gelatineeinbettung beruhen in der Vermeidung des Alkohols und damit in der Umgehung der Schrumpfung der Präparate; man kann infolge dessen auch Fettfärbungen anwenden. Auch das Ausfallen der Randpartien beim Aufziehen kommt in Fortfall. Deshalb ist diese Methode für die Zahngewebe besonders gut zu gebrauchen. Bisher konnten bei der Gelatineeinbettung gewisse Färbungen, z. B. mit Thionin-Pikrinsäure, nicht angewendet werden. Erst nachdem es gelungen ist, die Gelatine aus den Schnitten zu entfernen, kann man sich auch dieser Färbungen bedienen.

Man darf, um dieses zu erreichen, nicht mehr das Fixieren in Formalin anwenden, sondern man muß den Gelatineblock ohne Vorbereitung gefrieren und schneiden. Wenn der Block die Konsistenz eines mittelharten Radiergummis hat, läßt man langsam anfrieren; dann läßt man wieder langsam auftauen und schneidet erst nach dem zweiten Anfrieren. Die Temperatur des Wassers, in dem man die Schnitte auffängt, soll möglichst niedrig sein. Adrion hat auf diese Weise Serienschnitte vom 5 μ Dicke hergestellt, die mit dem Pinsel aufgefangen und ins Wasser gebracht wurden.

Die nicht fixierte Gelatine entfernt man, indem man sie 1—2 Stunden in angesäuertem Wasser (3—4 Tropfen Eisessig auf 20 ccm) bei 37 Grad im Brutschrank stehen läßt und dann nochmals auswässern läßt.

Schnitte, die leicht ausfallen, klebt man vor dem Entgelatinieren mit Eiweißglyzerin auf einen Objektträger. Als Färbemittel können jetzt alle Lösungen, sowohl schwach alkalische als auch leicht verdünnte, benutzt werden.

Es folgt nochmals eine kurze Zusammenfassung des Arbeitsganges. Die angegebene Methode ist, wie Adrion selbst zugibt, noch weiter auszubauen; sie zeigt aber immerhin einen gangbaren Weg. R. Hesse (Döbeln).

Chirurgie.

Rouvillois und Bercher: Pseudarthrose mit ausgedehntem Substanzverlust des Unterkiefers. (La Rev. de Stomatol. 1914. Nr, 6.)

Es handelt sich um eine schwere Gesichtsverletzung eines 1915 im Felde verwundeten Offiziers mit Verlust der knöchernen Substanz des Unterkiefers und mit allen Anzeichen einer starken Pseudarthrose des horizontalen Unterkieferastes. Da der Patient die Operation zunächst verweigerte, konnte sie erst 8 Jahre später vorgenommen werden, nachdem die Immobilisation der Fragmente mit großer Mühe gelungen war. Zur Deckung des knöchernen Defektes wurde ein Stück der Tibia verwendet, das man in zwei Teilen einfügte. Eine Hälfte zwischen die Fragmente, die andere außerhalb derselben. Zur Feststellung der Bruchenden wurde ein besonderer Apparat hergestellt. Das Röntgenbild zeigte 10 Monate nach der Operation eine Knochenbrücke zwischen den Fragmenten, ein neuer Beweis für die Zuverlässigkeit der Methode der osteoperiostitischen Knochenverpflanzung.

R. Hesse (Döbeln).

Alleyes: Die Exzision mit dem Henkerknoten. (Revue Belge de Stomatol. 1921. Nr. 12.)

Im allgemeinen führt man die Exzision eines Tumors oder einer hypertrophischen Geschwulst mit einem schneidenden Instrument oder mit dem Kauter oder auf chemisch-kaustischem Wege aus. Man kann sich aber auch des sog. Henkerknotens, wie man ihn in der Weberei nennt, bedienen, indem man durch Torsion des Stieles jeden Polyp, jede Hypertrophie, sogar ungestielte Geschwülste mitentfernen kann. Dieser Knoten, auch einfacher oder Schifferknoten genannt, wird mit einem zähen gewachsten Faden, wie man ihn bei der Anlage von Spanngummi und in der Orthodontie verwendet, geschlungen.

Da dieser Knoten allgemein bekannt sein dürfte, erübrigt es sich, die Art der Schlingung hier zu wiederholen. Vor der Exzision empfiehlt sich die Anästhesie der Umgebung des Tumors, wobei einige Tropfen mitten auf das Zentrum desselben gegeben werden in der Richtung nach dem Stiel. Mittels dieses Knotens wird alsdann der Stiel des Tumors oder dessen Basis, falls ein Stiel fehlt, abgeschnürt, wobei die Blutung gleich Null ist; die Heilung erfolgt per primam.

Diese Maßnahme ist nicht möglich bei Tumoren, deren Basis sich weit in die Tiefe erstreckt und bei bösartigen Tumoren. R. Hesse (Döbeln).

M. Sicard: Behandlung rückfälliger Unterkieferverrenkung mit Alkoholeinspritzung in die Muskeln. (Bull. de l'acad. de méd. de Paris. Bd. 89. H. 8, p. 271. 1923.)

Wenn die Senker des Unterkiefers über die Heber überwiegen, renkt er sich aus seinem Gelenke aus. Sicard sucht daher den Tonus und die Kontraktionskraft der Heber zu stärken. Dazu spritzt er zunächst 1 ccm 1%iges Novokain, dann 2 ccm 90%igen Alkohol in die Mm. masseter, temporalis, pterygoidei. Vier Krankengeschichten. Sofortiger und Dauererfolg. Georg Schmidt (München).

P. Basy: Stein der linken Submaxillardrüse. (Bull. de l'acad. de méd. de Paris. Bd. 90, H. 32, S. 148. 1923.)

Ein erst seit mehreren Tagen an umschriebenem Mundbodenschmerz leidender Fünfzigjähriger hatte einen Stein in der entzündlich verdickten Submaxillarspeicheldrüse, wie das Röntgenbild und die Betastung von der Mundhöhle her ergaben. Von hier wurde der Stein unter örtlicher Betäubung herausgeschnitten. Basy beobachtete außerdem eine Mundbodeneiterung bei Stein des Stenonschen Ganges sowie eine Submaxillarphlegmone infolge eines Steines der Submaxillarspeicheldrüse. Demnach soll man, wenn diese entzündlich geschwollen ist, im Röntgenlichte auf Steine fahnden.

Georg Schmidt (München).

E. Precht: Totalnekrose des Unterkiefers. (Vierteljahrsschr. f. Zahnheilk. 1924. H. 4.)

Beschreibung eines Falles von totaler Unterkiefernekrose und nachfolgendem Ersatz, welcher dadurch unterstützt wurde, daß eine schmale Knochenleiste stehen geblieben war.

Ohrt (Hamburg).

Innere Medizin.

G. Haendel (Schievelbein): **Läßt sich eine in den Kinderjahren überstandene Rachitis in späterer Zeit noch an den Kiefern und Zähnen nachweisen?** (Zahnärztl. Rundschau 1924. Nr. 28.)

Verfasser kommt auf Grund von Literaturstudien zu dem Schlusse, daß mit Ausnahme des offenen Bisses, der „sicher eine rachitische Erscheinung ist", sonstige Anomalien der

Kiefer, ebensowenig wie die Hypoplasien der Zähne, keinen Rückschluß auf eine überstandene Rachitis gestatten, wenn nicht noch am sonstigen Körper Anzeichen dieser Erkrankung vorliegen, von denen er den „rachitischen Rosenkranz" besonders erwähnt.

Eine so entschiedene Stellungnahme im Kampf der Meinungen, zumal ohne eigene experimentelle Arbeiten, erscheint mir zu weitgehend. Die neuesten Forschungen über den Kalkstoffwechsel einerseits und das endokrine Drüsensystem andererseits weisen, ohne allerdings bisher die letzte Antwort gegeben zu haben, in der Richtung, daß zwar die allgemeinen Erscheinungen der Rachitis und die Hypoplasien der Zähne nicht unbedingt im Verhältnis von Ursache und Wirkung stehen müssen, daß vielmehr beide Erscheinungen auf Störungen des Kalkstoffwechsels beruhen und diese wiederum durch eine Dysfunktion des endokrinen Systems bedingt werden, so daß möglicherweise der Begriff Rachitis als Erkrankung sui generis aus der Pathologie verschwinden wird.

E. Schottländer (Berlin).

Lothar Papendorf (Berlin-Oberschöneweide). **Frühsymptome der perniziösen Anämie.** (Zahnärztl. Rundschau 1924. Nr. 29.)

Verfasser weist mit Recht darauf hin, daß gewisse Frühsymptome dieser infausten Erkrankung dem Zahnarzt zu Gesicht kommen können. Das wichtigste dieser Symptome ist die akute Form der Hunterschen Glossitis, die sich durch ein fast unerträgliches Zungenbrennen bei der Nahrungsaufnahme äußert. Diese Lokalisation treibt die Erkrankten außer zum Allgemeinpraktiker zum Laryngologen, zum Dermatologen und zum Zahnarzt. Prof. Seyderheim-Göttingen berichtet, daß 15% seiner Frühdiagnosen der perniziösen Anämie aus den Polikliniken der genannten drei Disziplinen stammten, daß aber in der Praxis leider nur ganz vereinzelt Fachärzte solche Fälle dem Internisten überweisen. Schaumann-Helsingfors gibt als Vorläufer der Perniziosa die Trias: Achylie, Zahnfäule, Glossitis an. Seyderheim fügt noch Stomatitis ulcerosa und Alveolarpyorrhöe hinzu.

E. Schottländer (Berlin).

A. Sartory et G. Canuyt: Beiderseitige Aktinomykose des Gesichts-Halsgebietes — Actinomyces hominis Foulerton. Starke Jodkur. Heilung. (Bull. de l'acad. de méd. de Paris. Bd. 89, H. 28, S. 65. 1923.)

Eine Fünfundfünfzigjährige litt an langwieriger Schwellung, Fistelung und Eiterung der rechten und der linken Wangenhalsgegend. Wiederholte Einschnitte ohne Erfolg. Auf mehrwöchige tägliche Gaben von Jodkali von 8—10 g ging die Entzündung in Kürze fast völlig zurück. Aus dem Eiter wuchs der Strahlenpilz Foulerton (1906). Seine Eigenschaften werden beschrieben.

Georg Schmidt (München).

Frey: Rachitis. — Kiefer und Zähne. (La Revue de Stomatol. 1925. H. 2.)

Die Rachitis charakterisiert sich insbesondere durch Erweichung und Deformation des Knochens. Man unterscheidet drei Stadien: 1. eine irritative Phase. 2. eine dystrophische Phase, 3. eine reparatorische Phase. Unter den Infektionen und Intoxikationen, die die Ursache bilden können, steht in erster Linie die kongenitale Lues, sodann digestive Affektionen, endlich die Tuberkulose.

Der Oberkiefer zeigt häufig die verschiedensten Formen der Rachitis. Die kongenitale Rachitis als Folge von adenoiden Wucherungen erzeugt am Oberkiefer ganz erhebliche Schädigungen. Der Unterkiefer verhält sich der Rachitis gegenüber widerstandsfähiger. In bezug auf die Zähne begegnet man Stellungsanomalien, Mißbildungen im Schmelz und in der Form, partieller Dystrophie und Erosionen.

Zur Behebung des Leidens ist es erforderlich, daß die Nasenatmung hergestellt wird, daß die orthodontische Behandlung einsetzt und daß die Allgemeinbehandlung der Rachitis auf medikamentösem Wege erfolgt.

R. Hesse (Döbeln).

G. Snyder (New York): **Die dentalen Affektionen und ihre Beziehungen zu den Systemerkrankungen.** (Revue Belge de Stomatol. 1921. Nr. 12.)

Im Jahre 1888 sprach Hunter zum ersten Male die Vermutung aus, daß zwischen Rheumatismus, Anämie und gastrischen Leiden einerseits und der bukkalen Sepsis andererseits direkte Beziehungen bestehen müssen, eine Vermutung, die um vieles später Billing und dessen Mitarbeiter unterstützten (1915), woran sich dann die Theorie der fokalen Infektion anschloß. In letzter Zeit ist ja unsere Aufmerksamkeit besonders auf die infektiösen dentalen Herde gelenkt worden, deren Heilung nur eine geringe Operation beansprucht. Man übertreibt aber ihre Wichtigkeit, während man zugleich andere Organe, wie die Tonsillen und den Verdauungsapparat zu wenig beachtet. Die infektiösen Herde sind Eingangspforten für die Bakterien so gut wie jede kleine bukkale Ulzeration oder tiefgehende Geschwüre. Auch das Alter muß berücksichtigt werden, denn zwischen 40 und 60 Jahren sind die Beziehungen zwischen dentaler Infektion und Allgemeininfektion ganz besonders häufig. Andererseits kann ein epikaler Abszeß auch das Ergebnis und nicht die Ursache einer Allgemeininfektion sein. In diesen Fällen würde also die Extraktion

ihr Ziel verfehlen. Die Ausführungen Rosenows bekämpft der Verf., wie dies auch die Mehrzahl der Bakteriologen tun, die seine Ergebnisse als nicht stichhaltig befunden haben.

Die dentalen Infektionen spielen sicher in gewissen individuellen Fällen eine wichtige Rolle, aber sie büßen einen großen Teil ihrer Wichtigkeit ein, wenn wir auf den geringen Prozentsatz der Fälle zurückblicken, die durch ihre Beseitigung zur Heilung gelangt sind. Es ist also schwer nachzuweisen, ob und inwieweit die dentalen Infektionsherde die Ursachen für andere Erkrankungen bilden. R. Hesse (Döbeln).

Nasen-Rachen-Ohrenheilkunde.

Loos: Nasenstenose aus dentaler Ursache. (Zeitschr. f. Stomatologie. 1923. Heft 3.)

Die Nasenstenosen bedingen ein Zusammenarbeiten zwischen Zahnarzt und Rhinologen, da sie oft dentalen Ursprungs sind. Bei Inversion eines Zahnkeimes bricht der Zahn gelegentlich in die Nasenhöhle durch. Ein retinierter Zahn kann mit seiner Wurzel unter der Schleimhaut des Nasenbodens stehen oder diesen vorwölben; Zysten können die Nasenhöhle in Mitleidenschaft ziehen. Weit häufiger führen entzündliche Veränderungen und Eiterungsprozesse der Wurzelhaut der Schneide- und Eckzähne zu einer Mitbeteiligung der Nasenhöhle, wenn sich der Eiter nicht auf dem gewohnten Wege nach dem Vestibulum oris Ausgang verschaffen kann, sondern gegen den Nasenboden zu aufsteigt und hier die Schleimhaut durchbricht.

Im Anschluß an alle diese hier erwähnten Möglichkeiten, die der Verf. mit Beispielen aus der Literatur nachweist, führt er einen Fall an, bei dem durch die Radiographie ein retinierter seitlicher Schneidezahn gefunden wurde (Skizze), nach dessen Entfernung auf chirurgischem Wege die Patientin wieder spontan durch das linke Nasenloch Luft bekam, was seit langem nicht mehr möglich gewesen war.

Zusammenfassend betont Loos, daß Nasenstenosen entstehen können: 1. Wenn bei Inversion der Zahnkeime Zähne in die Nasenhöhle durchbrechen, 2. wenn retinierte Zähne so hoch gelagert sind, daß ihre Wurzelspitze die Nasenschleimhaut vorwölbt, 3. wenn sich Zahnzysten gegen die Nasenhöhle zu verbreiten und den Nasenboden oder die laterale Wand verdrängen, 4. bei Abszessen, die sich im Anschluß an Wurzelhautentzündungen nach der Nase zu ausbreiten, wobei der Durchbruch durch die Schleimhaut des Nasenbodens oder des Nasenseptums erfolgen kann. R. Hesse (Döbeln).

Haut- und Geschlechtskrankheiten.

Marx: Einige Beiträge zum syphilitischen Zahnfleischschanker. (La Semaine Dentaire 1924. Nr. 31.

Klinisch betrachtet sind die allgemeinen Krankheitserscheinungen folgende: Auftreten nach einer mittleren Inkubationszeit von 25 Jahren nach der Infektion; allgemeine Erkrankungsanzeichen fehlen, bis auf leichte Temperatursteigerung und Mattigkeit. Meist tritt die Erkrankung an einer einzigen Stelle auf, selten an mehreren. Der Sitz ist mit Vorliebe nahe am Zahnhals der lingualen und palatinalen Seite. Der Zahnfleischsaum ist am Krankheitsherd erodiert, die Zähne in ihren Alveolen stark gelockert. Bei der Diagnose ist die bakteriologische Untersuchung mit dem Ultramikroskop unerläßlich.

R. Hesse (Döbeln).

Gornouel: Dentale Zusammenhänge mit Kiefersyphilis. (La Semaine Dentaire 1924. Nr. 29.)

Bei der Unterkiefersyphilis hat man drei anatomisch-klinische Formen beobachtet: 1. die Osteo-Periostitis, 2. Exostosen und Hyperostosen, 3. Progressive Verdünnung der Alveolarbögen. Am Oberkiefer fand man die Hyperostosen und das zirkumskripte Gumma. Die Zähne spielen bei der syphilitischen Infektion insofern eine wichtige Rolle, als fast bei allen Erkrankten auch kranke Zähne festgestellt wurden, die man als Förderer der Krankheit ansprechen mußte. Die in den kariösen Zähnen nistenden Mikroben finden in den schon erkrankten Kiefern weitere Verbreitung und werden durch die Blutbahn verschleppt. Ohne dentale sekundäre Infektion gibt es keine akute Entwicklung, keine pseudophlegmonösen Fortschritte der Kiefersyphilis. Bei einem gesunden Gebiß gewinnt man Zeit für die medikamentöse Behandlung, denn die Entwicklung der Krankheit geht dann viel langsamer von statten. R. Hesse (Döbeln).

Villeneuve: Ein Beitrag zur Wismuth-Stomatitis. (La Semaine Dentaire 1922. H. 18.)

Es handelt sich um eine Stomatitis, die bei Syphilisbehandlung mit Wismuthsalz hervorgerufen wird. Nachgewiesenermaßen ist die antisyphilitische Macht dieses Medikamentes sehr groß. Der einzige bisher festgestellte Nachteil dieser intramuskulären Injektionen ist das Auftreten einer Stomatitis, die allerdings gutartiger als die Stomatitis mercurialis ist. Durch mangelhafte Mund- und Zahnpflege wird sie sehr begünstigt; sie tritt in 30%

der Fälle, oft in sehr heftiger Form auf und meist schon nach der ersten oder zweiten Injektion, selbst bei solchen Kranken, die Mund und Zähne gut pflegen. Man unterscheidet im allgemeinen drei Stadien:

1. Stadium: Auftreten eines grauen Zahnfleischsaumes.

2. Stadium: Anwesenheit bräunlich pigmentierter Flecken von der Größe eines Fünfzigcentimesstückes.

3. Stadium: Ulzerationen mit diphtherischem Überzug des Zahnfleisches und der Wangenschleimhaut. Sie sind oft von einem grauen Saum umgeben; der Speichelfluß ist nicht so reichlich wie bei der Stomatitis mercurialis.

Diese Stomatitis ist an sich schwer, verläuft aber bei Anwendung antiseptischer Mundspülungsmittel und sorgfältiger Zahnbehandlung schnell. R. Hesse (Döbeln).

Augenheilkunde.

F. de Lapersonne: Entfernung von in der Augenhöhle vorhandenen überzähligen Zähnen. (Bull. de l'acad. de méd. de Paris. T. 90, H. 35, p. 201. 1923.)

Bei einer 15jährigen Patientin mit Exophthalmus und Sehstörungen des rechten Auges entdeckte man im Röntgenbilde zahlreiche überzählige Zähne, die sich rosenkranzartig von der oberen Zahnreihe bis hinauf um die Augenhöhle erstreckten. 2 Jahre später wurden Glotzauge und Nystagmus lästig, ja schmerzhaft. Daher in Chloroformnarkose Aufklappung der rechten äußeren knöchernen Augenhöhlenwand nach Krönlein. Im Boden und gegen das Dach der Augenhöhle zu 4 Zähne in dichtem Gewebe, einer davon in einer Art dünnen Zahnfaches. Nur die Wegnahme des am tiefsten und innersten gelegenen Zahnes war etwas schwierig wegen des unmittelbar darüber verlaufenden Sehnerven. Ein fünfter Zahn war fast ganz hineingesunken in die Oberkieferhöhle, ein sechster eingedrückt in die Siebbeinzellen. Die Zähne waren aufwärts gerichtet. Sie hatten an der Vortreibung des Augapfels keine Schuld; ihre Entfernung hätte zu Entzündung der Kiefer- und Nasenhöhle führen können und unterblieb daher. Rücklagerung des aufgeklappten Knochens. Völliger Nahtverschluß. Glatte Heilung. Nach 3 Monaten kein Exophthalmus mehr; der Augapfel steht noch nach oben und außen, und seine Beweglichkeit nach außen ist noch fast ganz aufgehoben. Der erste der herausbeförderten Zähne entspricht einem Milchmolaren, dessen Wurzeln resorbiert werden und reitet auf dem zweiten und dritten Zahne (bleibender erster und zweiter Molar), deren Wurzeln verschmolzen und verkrümmt sind. Der vierte Zahn stellt einen in der Entwicklung begriffenen bleibenden Molar dar. Wahrscheinlich sind noch andere Zahnkeime zurückgeblieben, die sich vielleicht noch entwickeln werden.

Georg Schmidt (München).

Verschiedenes.

Veröffentlichungen aus dem Gebiete der Medizinalverwaltung. Bd. 18, H. 3. Berlin 1925. Verlag Rich. Schoetz. Preis 1,80 M.

Über die Frage der Einrichtung von Zahntechniker-Kammern und der weiteren Ausbildung der Zahntechniker.

Das Heft enthält die Verhandlungen über den genannten Gegenstand nach dem Bericht des Schriftführers des Ausschusses und des Landesgesundheitsrats.

Das Ergebnis der Abstimmung war, daß die Mehrheit gegen die Schaffung einer Zahntechniker-Kammer stimmte. Greve (Erlangen).

Rechtstaschenbuch für Ärzte, Zahnärzte, Apotheker, Hebammen und anderen Heilpersonen. Von **Wilh. Boermann,** Amtsger.-Rat in Stuttgart. Stuttgart 1925. Verlag f. Wirtschaft u. Verkehr.

Das kleine handliche Taschenbuch will eine Zusammenfassung aller für die im Tite genannten Personen in Betracht kommenden Rechstbestimmungen sein, weil diese nicht von der Gesetzgebung einheitlich und zusammengefaßt aufgebaut sind. Die Aufgabe ist also, jedereit ein leichtes Zurechtfinden in einer bestimmten Frage zu ermöglichen. Zu diesem Zwecke ist das Buch folgendermaßen disponiert:

I. Teil: Leitfaden durch die Gesetzgebung: 1. allgemeine Stellung im öffentlichen Recht; 2. Arzt und Zahnarzt in der Sozialversicherung; 3. Standesvertretung und Unterstützungswesen; 4. die privatrechtliche Stellung der Ärzte; 5. der beamtete Arzt.

Daran schließen sich an Abschnitte über Privatkrankenanstalten, Apotheker und deren Belange; Hebammen und andere Heilpersonen.

II. Teil: Lexikon des Ärzte- und Apothekerrechts.

In beiden Teilen sind auch die Belange der Zahnärzte hinreichend gewürdigt. Da aber fast stets die Bestimmungen für Ärzte ohne weiteres auch für Zahnärzte gelten, so ist das genaue Studium auch dieser Abschnitte notwendig. Wenn es auf S. 13 heißt: „eine besondere Doktorprüfung für Zahnärzte gibt es nicht", so ist das ein bedauerlicher Irrtum.

Der zweite Teil ist der umfangreichere. Man wird hier über die einschlägigen Fragen des Rechtes kurz unterrichtet. Dabei mache ich besonders darauf aufmerksam, daß das Studium gerade dieses Teiles manchen über alle medizinischen und sozialmedizinischen Fragen schnell orientiert. Um nur willkürlich einige nicht zahnärztliche Stichworte hervorzuheben, so seien es folgende: Abgabe von Arzneimitteln, Ablehnung als Gutachter, Ablehnung des Amtes als Geschworener, als Gutachter, Ärztliche Behandlung, Amerikanischer Doktortitel, Amtsverschwiegenheit, Arztwahl, Bader, Berufsvergehen, Boykott eines Arztes, Dentist (an der Westgrenze verboten), Diebstahl im Wartezimmer, Ehefrau, Einwilligung zu einer Operation, Fahrlässigkeit, Feuerbestattung, Firmenschild, Gebühren, Geheimmittel, Gesundheitsamt, Gewerbesteuer, Giftschein, Haftung des Arztes, Heildiener, Kassenarztvertrag, Kognak, Körperverletzung, Kunstfehler, Praxisverkauf, Rotes Kreuz, Schmerzlose Behandlung, Umsatzsteuer, Wein, Zeugnisverweigerungsrecht u. a.

Die Anschaffung des Buches wird sicher viel Nutzen stiften. Greve)Erlangen).

Baudouin: Die wirkliche Bedeutung der heidnischen und prähistorischen Zahnverstümmelungen. (La Semaine Dentaire 1924. Nr. 33 u. 34.)

Das Einkerben der Zähne findet man in Südamerika, Afrika, auf den Philippinen und im Malayischen Archipel. In Japan hat man an neolithischen Schädeln Verstümmelungen gefunden, bestehend aus zwei in die Schneiden der Inzisivi eingesägten Schnitten, so daß drei Zacken übrig blieben. Ähnliche Verstümmelungen entdeckte man an Schädeln aus der Jurazeit. Es scheint als ob alle diese Volksstämme die Zähne des ihnen heiligen Kaiman oder Krokodils, dieses großen Reptils Zentralamerikas, nachbilden wollten. Die Bantus Afrikas verstümmeln ihre Zähne heute noch nach der Form der Krokodilzähne, denn sie halten sich für Nachkommen der großen Gottheit, die sich im Krokodil repräsentiert. In Mexiko leben Indianerstämme, die ihre Zähne spitz zufeilen. Diese Verstümmelungsart stammt schon aus prähistorischer Zeit. Der Grund hierfür ist derselbe, wie der oben angeführte. Die Eskimos feilen ihre Zähne sogar bis auf den Zahnfleischrand ab und finden Nachahmung bei den asiatischen Malaien, den Bewohnern der Aleuten u. a. Dentalen Abrasionen unterzogen sich auch die Indianer der Trinidadbucht, wobei die Frauen die Abrasion bis unter das Zahnfleisch durchführen. Diese Stämme scheinen sich die ihnen geheiligten zahnlosen Vögel als Vorbild genommen zu haben. Ferner findet man in Afrika einzelne Stämme, die ihre Zähne durch künstliche Frakturen verstümmelten. Andere Völker schmücken ihre Zähne durch Einfügen von bunten Edelsteinen. Endlich hat man in Mexiko falsche Zähne aus prähistorischem Gold gefunden, die an der Wurzelspitze quer durchbohrt waren. Durch Extraktion von Schneidezähnen, Eckzähnen und 1. Prämolaren führte man eine Verstümmelung der Kiefer herbei. Man beseitigte entweder zwei Eckzähne oder vier Schneidezähne oder kombinierte das Verfahren beliebig.

Es besteht ein alter Aberglaube, daß die mit einem Diastema behafteten Personen „Auserwählte Gottes" seien. Hieraus folgert Baudouin, daß die Besitzer von Diastema eine alte vererbte Anlage in sich tragen, da man an prähistorischen Schädeln künstlich hergestellte Diastemata fand. An neolithischen Schädeln entdeckte man interinzisive und kaninoinzisive künstliche Diastemata. Der Ursprung aller dieser Verstümmelungen soll in der Religion zu suchen sein, in dem Bestreben ein heiliges Tier nachzuahmen.

(Sollten hier nicht gewisse erotische Momente mitspielen? Die Frauen wurden durch solche Verstümmelungen den Männern begehrenswerter und umgekehrt. Davon erwähnt Baudouin nichts. R. Hesse (Döbeln).

Alexander Sörup (Dresden): **Odontoskopie.** (Vierteljahrsschr. f. Zahnheilk. 1924. H. 4.)

Ein zahnärzlicher Beitrag zur gerichtlichen Medizin.

Verf. beschreibt an Hand eines von ihm begutachteten Falles eine Methode, mit deren Hilfe man aus Bißwunden an der Leiche den vermeintlichen Mörder feststellen kann. Die Arbeit, welche durch gute Abbildungen sehr unterstützt wird, eignet sich nicht für ein Referat und verdient im Original nachgelesen zu werden. Ohrt (Hamburg).

Kleine Mitteilungen.

Prag: An der Deutschen Universität hat sich Dr. med. Anton Loos, langjähriger 1. Assistent des Zahnärztlichen Institutes, habilitiert.

Deutsche Gesellschaft für Anatomie und Pathologie.

Die diesjährige ordentliche Tagung findet Anfang Oktober in Frankfurt a. M. statt. Nähere Mitteilungen werden demnächst bekannt gegeben.

i. A.: Weski, Schriftführer.

Für die Schriftleitung verantwortlich: Dr. A. Rohrer in Hamburg.
Verlag von Julius Springer in Berlin W. — Druck der Univ.-Druckerei H. Stürtz A.G., Würzburg.

Ampullen oder Tabletten[1])?

Von

Prof. Dr. med. **Max Melchior.**

Direktor der chirurgischen Abteilung des zahnärztlichen Instituts in Kopenhagen.

Mit 2 Abbildungen.

Die Frage, ob man Ampullen oder Tabletten verwenden soll, ist von großer Bedeutung, weil der Zahnarzt heutzutage ganz allgemein — oft mehrmals am Tage — Lokalanästhesie in seiner Praxis verwendet. Darüber hinaus aber ist dies eine sehr wichtige Frage, sehr viel schwieriger und weitergreifend, als man sich dies wohl im allgemeinen vorzustellen pflegt. Es ist also nicht gut möglich, von vornherein ohne weiteres ein Urteil abzugeben, weshalb ich die hauptsächlichsten Gesichtspunkte dieses umfassenden und wichtigen Themas beleuchten will. Es gehört hierzu eine gründliche Kenntnis beider Methoden, gründliches Studium und große Erfahrung.

Von vornherein gibt es manches, was zugunsten der Ampullen spricht — man hat die fertige Auflösung stets zur Hand, ihre Anwendung ist leicht und bequem und man erspart sich dadurch das Kochen. Aber nichtsdestoweniger hat man stets Bedenken gehabt, Ampullen zu gebrauchen, und dies aus verschiedenen Gründen.

Zunächst zeigt der Zusatz von Nebennierenpräparaten eine begrenzte Haltbarkeit; dieselben werden unter dem Einfluß der atmosphärischen Luft, die sich ja stets in der Ampulle findet, nach und nach zersetzt; es entstehen verschiedene Oxydationsprodukte, die sich dadurch zu erkennen geben, daß die anfänglich wasserhelle Lösung ihre Farbe verändert. Diese wird zunächst leicht gelblich, später jedoch ausgesprochen gelb oder auch rötlich; ja, es kann damit enden, daß die Flüssigkeit trübe wird, und daß sich ein lockerer, wolkiger Bodensatz bildet. Die schwache Verfärbung, der eine leichtere Zersetzung zugrunde liegt, ist nur von untergeordneter, praktisch nicht in Betracht kommender Bedeutung; eine ausgesprochene Verfärbung aber geht nicht nur mit einer Verringerung der anästhesierenden Kraft einher, sondern, was schlimmer ist, die Flüssigkeit nimmt toxische Eigenschaften an, so daß sie unter keinen Umständen zur Injektion verwendet werden darf.

Dieses labile Verhalten der Novocainlösungen mit Zusatz von Nebennierenpräparaten ist eine der Ursachen gewesen, daß die verschiedenen Autoren den Gebrauch fertiger Ampullen verworfen haben, und zwar in Übereinstimmung mit Braun, der für die gesamte moderne Injektionstherapie den Grund gelegt hat; sie geben den Rat, die Tablettenmethode als die normale zu betrachten. Ich will mich darauf beschränken, Braun[2]) zu zitieren, dessen Worte ja in

[1]) Vortrag gehalten im Zahnärztlichen Verein am 2. Februar 1925 in Kopenhagen und auf dem ersten Kongreß der Skandinavischen Odontologischen Dozentenvereinigung in Oslo am 21. Februar 1925.

[2]) Braun H.: Die Lokalanästhesie. 4. Aufl. 1914. S. 207.

Anbetracht seiner großen Erfahrungen und Kenntnisse besonders ausschlaggebend sind. Er sagt: „Die sehr bequeme Tablettenform ist bei allen Alkaloiden, welche in der Heilkunde Verwendung finden sollen, ganz besonders aber für einen so leicht veränderlichen Körper wie Suprarenin, jeder anderen Dosierungsform vorzuziehen. Suprarenin ist in Lösung nicht beständig, in der trockenen Tablette hält es sich sehr lange." Und er führt weiter aus: „Die Haltbarkeit der Suprareninlösung ist von sehr vielen Zufälligkeiten abhängig, deren Vermeidung man selbst bei sorgfältigstem Arbeiten nicht in der Hand hat." Die Ampullen haben denn auch niemals richtige Aufnahme gefunden, obgleich sie in ziemlicher Anzahl im In- und Auslande verwendet werden, und dafür eine recht starke Agitation entfaltet wird.

Selbst wenn die chemische Zusammensetzung der Ampullenflüssigkeit anscheinend noch so gut ist, so muß man doch zunächst einmal die Garantie haben, daß die Lösung, mit der man arbeitet, stets eine gleichbleibende Beschaffenheit hat und nicht etwa mehr oder minder starker Zersetzung unterworfen ist.

Bisher litten alle Ampullen unter den geschilderten Verhältnissen; man konnte nicht darüber fortkommen, daß Nebennierenpräparate in Lösung nicht haltbar sind, selbst wenn die Haltbarkeit stark variiert, je nach den verschiedenen Ampullen- und Glassorten, der Herstellungs- und Aufbewahrungsart, Zusammensetzung und Alter der Lösungen — also abhängig von einer Reihe mannigfacher Faktoren.

Ich will nun etwas näher auf die Bestrebungen, die in dieser Richtung gemacht worden sind und schließlich zu einem günstigen Resultat geführt haben, eingehen.

Es ist bekannt, daß man schon seit vielen Jahren schweflige Säure und schwefligsaure Salze als Konservierungsmittel benutzt hat, so zur Aufbewahrung von Fleisch, verschiedenen Zerealien, Gerste und Reis, welche hierdurch eine schöne frische Farbe erhalten. Auch in der Gärindustrie haben sie Verwendung gefunden, des ferneren zum Bleichen in der Technik, besonders für Wolle. Medizinisch wurden sie für antiseptische und antipyretische Zwecke benutzt, so bei Diphtherie und abnormen Gärungszuständen im Darmtraktus, und zwar ohne Schaden zu stiften, selbst in ziemlich hohen Dosen.

Zwei französische Forscher, Malmy und Richard[1]) nahmen im Jahre 1921 eine Reihe von Versuchen vor, um farblose Adrenalinlösungen herzustellen, die sich in Ampullen ohne Zersetzung halten sollten. Besonders gaben die Verhältnisse im Weltkriege, welche den ausgedehnten Gebrauch der Ampullen notwendig machten, hierzu den Anlaß. Nachdem sie verschiedene Zusätze zu Adrenalinlösung $1\,^0/_{00}$ versucht hatten, kam ihnen der Gedanke, schweflige Säure anzuwenden, die sich in der Menge von 1 g per Liter als sehr geeignet erwies; sie nimmt den in der Flüssigkeit enthaltenen Sauerstoff auf und verhindert so die Oxydation des Adrenalins. Die Autoren sagen über die genannte Substanz folgendes[2]): „L'acide sulfureux agit à la fois comme dissolvant, comme réducteur et comme antiseptique puissant." Als reduzierendes Mittel verhindert es Oxydationsprozesse, als starkes Antiseptikum bewahrt es die Lösung vor Infektion. Dies ist ein großer Vorteil, weil es die Sterilität garantiert, oder,

[1]) Journ. de pharmacie et de chim. Tome 23, p. 209. 1921.
[2]) l. c. p. 211.

mit den Worten der Autoren: „Il assure une stérilité parfaite aux solutés d'adrénaline. „ Sie betonen im übrigen, daß der geringe Zusatz von schwefliger Säure keine schädigende Wirkung gezeigt hat.

Im Jahre 1923 ging ein französischer Chemiker, Marc Bridel[1]), weiter, indem er voraufgegangene Versuchsresultate zum Ausgangspunkt nahm. Er stellte sich es zur Aufgabe, haltbare farblose Lösungen verschiedener Alkaloide herzustellen, besonders von Novocain mit Zusatz von Nebennierenpräparaten; er betonte, daß durch Oxydation der gelösten Substanzen starke Gifte entstehen können, und daß die Chirurgen, die mit anästhesierenden Präparaten arbeiten: „désiraient tous avoir des solutions incolores". Nach mehreren Versuchen ist er beim Natriumbisulfit stehen geblieben, welches in einem Zusatz von 1—3‰ die Oxydation verhindert, indem ein Teil des Salzes sich mit dem Sauerstoff der Luft und der Lösung zu Sulfat umsetzt. Er wies auch nach, daß solche Lösungen imstande sind, eine Sterilisation von 20 Minuten bei 110° zu ertragen, ohne daß ihre physiologischen Eigenschaften hierbei verändert werden. Sie bewahren ihr lokalanästhesierendes Vermögen und bleiben unbegrenzt haltbar, ohne sich zu verfärben.

Es ist klar, daß diese Erfindung einen wesentlichen Fortschritt bedeutet und sie ist denn auch nicht ohne praktische Resultate geblieben. Durch ein Dekret des französischen Unterrichtsministeriums vom 23. August 1923 ist der Zusatz von Natriumbisulfit im „Codex pharmaceutique" offizinell geworden, und in Frankreich werden derartige Lösungen denn ganz allgemein gebraucht, wie man auch begonnen hat, sie in Deutschland einzuführen.

Nachdem die Angelegenheit nun soweit gediehen war, habe ich mich mit Herrn Dr. phil. Höst-Madsen entschlossen, solche Versuche mit Natriumbisulfitzusatz zu machen, da hierin etwas wirklich Neues und Wertvolles vorzuliegen schien. In dem Laboratorium seiner Apotheke wurden alsdann Ampullen mit diesen neuen Lösungen hergestellt, wobei die von mir schon früher angegebenen Formeln als Grundlage dienten, und zwar in vier verschiedenen Konzentrationen, d. h. mit einem Gehalt von

1%—1,5%—2%—2,5% Novocain.

Die genaue Zusammensetzung ist folgende:

1%ige Novocain-Suprarenin-Lösung plus Kaliumsulfat nach Max Melchior.

Novocain	0,02	2 ccm
Suprarenin	0,00003	
Natr. chlorat.	0,012	
Kal. sulfuric.	0,008	
Sol. Natr. bisulfuros. (Ph. Gall.)	0,3%	

1½%ige Novocain-Suprarenin-Lösung plus Kaliumsulfat nach Max Melchior.

Novocain	0,03	2 ccm
Suprarenin	0,000045	
Natr. chlorat.	0,012	
Kal. sulfuric.	0,008	
Sol. Natr. bisulfuros. (Ph. Gall.)	0,3%	

[1]) Journ. de pharmacie et de chim. Tome 27, p. 166. 1923.

2%ige Novocain-Suprarenin-Lösung plus Kaliumsulfat nach Max Melchior

Novocain	0,04	2 ccm
Suprarenin	0,00006	
Natr. chlorat	0,012	
Kal. sulfuric.	0,008	
Sol. Natr. bisulfuros. (Ph. Gall.)	0,3%	

2½%ige Novocain-Suprarenin-Lösung plus Kaliumsulfat nach Max Melchior

Novocain	0,05	2 ccm
Suprarenin	0,00075	
Natr. chlorat.	0,012	
Kal. sulfuric.	0,008	
Sol. Natr. bisulfuros. (Ph. Gall.)	0,3%	

Die zur Auflösung der Substanzen verwendete Flüssigkeit besteht aus 0,6%iger Kochsalzlösung, hergestellt mit schwach salzsäurehaltigem destilliertem Wasser mit Zusatz von 0,4% Kaliumsulfat und 0,3% Natriumbisulfitlauge von 30 Gewichtsprozent.

Hinsichtlich der Bedeutung von Kaliumsulfat ist zu sagen, daß dieses den lokalanästhesierenden Effekt des Novocains in hohem Grade verstärkt. Im übrigen verweise ich diesbezüglich auf meinen Vortrag in Kopenhagen im Zahnärztlichen Verein vom 22. Februar 1923 [1]). Die Bedeutung des Bisulfits war ja schon oben erläutert.

Wir haben ganz besondere Rücksichten auf den osmotischen Druck der Lösungen genommen, so daß diese isotonisch oder isoosmotisch mit dem Blute werden, was äußerst wichtig ist. Hierzu will ich folgendes bemerken: Da 4‰ Kaliumsulfat hinsichtlich Isotonie 2‰ Kochsalz entspricht und 1‰ Natriumbisulfit ungefähr ½‰ Kochsalz, ist die Menge des letzteren mit 0,6% für die Lösungen bestimmt worden, so daß die fertigen Lösungen in Übereinstimmung mit einer 0,9%igen Kochsalzlösung als isotonische zu bezeichnen sind. Der osmotische Druck einer Salzlösung wird mit Hilfe des Gefrierpunktes bestimmt. Dieser hängt wiederum von der Anzahl Moleküle resp. Ionen im Liter ab, und es gibt hier das Gesetz, daß isotonische Lösungen den gleichen Gefrierpunkt haben. Für die 0,9%ige Kochsalzlösung beträgt dieser fast genau — 0,56, was wiederum genau der Gefrierpunkt des Blutes ist. Eine Lösung von 9 g Kochsalz in 1 Liter Wasser hat also den gleichen osmotischen Druck wie das Blutserum und wird deshalb auch allgemein als Grundlage zur Auflösung der Lokalanästhetika benützt.

Hiergegen könnte man einwenden, daß die oben erwähnten Ampullen ja außer den anorganischen Salzen noch Novcoain enthielten, und daß man bei Bestimmung der Isotonie nur auf jene Rücksicht genommen hätte. Und da wir auch bei den mit Novocain kombinierten Lösungen Isotonie zu erzielen wünschen, könnte man die Frage aufwerfen, ob dieser Zusatz, der noch dazu in den einzelnen Ampullen ganz verschieden ist, nicht etwa den osmotischen

[1]) Tandlaegebladet 1923. Nr. 3 et „Den norske Tandlaegeforenings Tidende" 1923. H. 6.

Druck in wesentlichem Grade beeinträchtigen könnte. Das ist zwar auch der Fall, indem beispielsweise eine 2%ige Novocainlösung eine 0,5%ige Kochsalzlösung erfordert, um völlig isotonisch mit der physiologischen Kochsalzlösung von 9‰ zu sein; und andere Konzentrationen würden entsprechende Zahlen erfordern.

Es hat sich indessen gezeigt, daß eine derartige Lösung allerdings den gleichen Gefrierpunkt wie das Blut oder die physiologische Kochsalzlösung aufweist, d. h. im rein physikalischen Experiment; aber biologisch gesehen, würde eine solche Lösung als hypotonisch zu betrachten sein, d. h. von zu geringem Druck, indem sie Hämolyse hervorruft, wobei die roten Blutkörperchen infolge von Wasseraufnahme durch die Zellmembran stark aufquellen, während das Hämoglobin aus den Zellen austritt und zur Auflösung gelangt.

Dies ist so zu erklären, daß eine gewöhnliche semipermeable Membran sich ganz anders verhält als die lebende Zellmembran, indem diese eine Resorption von Wasser und Alkaloiden gestattet, nicht aber von anorganischen Salzen. Bei all den verschiedenen Alkaloiden, die eine chemische Wirkung auf die Zelle ausüben, somit also die Zellmembran passieren, wie beispielsweise die Lokalanästhetika, des ferneren Morphin, Kodein usw., ist niemals geglückt, isotonische, physiologische Lösungen herzustellen; selbst hochkonzentrierte Lösungen rufen Hämolyse hervor. Es wäre deshalb auch ganz verkehrt, wenn man bei steigendem Novocaingehalt die Kochsalzmenge der Lösung verringern wollte. Man muß dagegen in dem Bestreben, isotonische Lösungen herzustellen, prinzipiell ganz davon absehen, wie hoch der Alkaloidgehalt ist, und hat nur Rücksicht auf die nicht lipoidlöslichen, anorganischen Salze zu nehmen, so daß diese eine Lösung bilden, die mit der 0,9%igen Kochsalzlösung isotonisch ist.

Kantorowicz[1]) ist — soweit mir bekannt — der einzige, der in einem Lehrbuch die große praktische Bedeutung derselben hervorgehoben und betont hat. An und für sich ist es zwar nichts Neues, denn es war seit Jahren bekannt; auch wir haben diese Verhältnisse gut gekannt und bei Herstellung unserer Lösungen hierauf Rücksicht genommen.

Es gibt aber noch einen weiteren Punkt, den ich kurz besprechen will; es ist die Frage hinsichtlich einer passenden Wasserstoff-Ionenkonzentration.

Unter Wasserstoff-Ionenkonzentration versteht man die Anzahl freier H-Ionen in einer Flüssigkeit, indem man von chemisch reinem Wasser ausgeht, das aus H . OH in chemischer Bindung besteht, aber darüber hinaus noch einige wenige freie Hydroxyl- und H-Ionen im Verhältnis von $\frac{1}{10^7}$ enthält. Der negative Exponent, mit p_H bezeichnet — für Wasser beträgt er also 7 — wird als Neutralpunkt in die Skala eingesetzt; steigt nun die Anzahl der H-Ionen, so treten die verschiedenen niedrigeren Zahlen auf, die links von 7 liegen und einen steigenden Säuregrad ausdrücken, während die Zahlen, die zur Rechten bis hinauf zu 14 liegen, eine steigende Alkalimenge bezeichnen. Für das Blut ist nun $p_H = 7{,}3$; während beispielsweise gewöhnliches Trinkwasser ein p_H

[1]) Kantorowicz: Klin. Zahnheilk. Berlin 1924. S. 127.

von 6—8 hat, schwankend je nach der Pufferwirkung der hierin enthaltenen Salze. Eine Injektionsflüssigkeit, die genau dasselbe p_H wie das Blut hätte, würde — rein theoretisch gesehen — vorzuziehen sein, aber in praxi spielen die genauen Zahlen keine Rolle, zufolge der ausgezeichneten Pufferwirkung des Blutes, welche bewirkt, daß Lösungen mit einem höheren oder niedrigeren p_H rasch auf den gleichen Säuregrad eingestellt werden.

Die Erfahrung hat auch gelehrt, daß Abweichungen innerhalb gewisser Grenzen ganz irrelevant sind, und diese Auffassung wird denn auch von kompetenter Seite bestätigt. Unsere Lösungen haben ein p_H von 4, eine Zahl, die sich auch bei anderen Lösungen zur Lokalanästhesie findet; sie hat sich als die praktisch beste erwiesen, da Novocain-Suprareninlösungen mit einem höheren p_H als 4,5 nicht haltbar sind. Es zeigt sich am besten auch dadurch, daß man da, wo die Einstellung lediglich nach dem p_H des Blutes erfolgt war, hiervon wieder abgekommen ist. Man soll nämlich bei der Herstellung der Injektionslösung nicht nach dem p_H, des Blutes einstellen, sondern, wie oben erwähnt, lediglich nach dem p_H, welches die günstigsten Bedingungen für die Haltbarkeit der Lösungen gibt.

Ich komme nun zur Besprechung des Ampullenglases, welches große Bedeutung hat. Dieses besteht für unsere neueren Ampullen aus dem feinsten durchsichtigen Jenenser Glas. Hierdurch erreicht man zunächst, daß die Lösung kein Alkali aus dem Glase aufnehmen kann, und wir brauchen deshalb keinen sog. „Puffer", d. h. ein saures Salz, zuzusetzen, wechels das allmählich abgespaltene Alkali neutralisiert, und das bisweilen als Zusatz zu Ampullenlösungen verwendet wird. Weiter muß als ein besonderer großer Vorzug hervorgehoben werden, daß das Glas ungefärbt und wasserklar ist, so daß man sich mit Leichtigkeit überzeugen kann, ob und wieweit der Inhalt farblos ist oder nicht. Dies ist in der Tat ein bedeutender Vorzug, da viele Ampullen aus gelblichem oder braunem Glase bestehen, so daß der Inhalt selbst stärkere Zersetzungsgrade zeigen kann, ohne daß es jedoch möglich wäre, dies zu erkennen, weil ja das Glas jedwede Verfärbung maskiert. Wir haben genug Beispiele hierfür bei Untersuchung verschiedener Ampullen gefunden. Prinzipiell muß es als ein Vorteil betrachtet werden, wenn man farbloses Ampullenglas, welches eine Kontrolle des Inhaltes gestattet, verwenden kann.

Aber selbst wenn es nun geglückt ist, Ampullen herzustellen, deren Glas zufriedenstellend ist, und bei denen die Zusammensetzung der Lösung und ihre Haltbarkeit vorzüglich ist, so ist die Frage damit doch keinesfalls gelöst.

Ich erwähnte gleich zu Beginn, daß die chemische Beschaffenheit einer der Gründe sei, welche gegen die Ampullen sprächen; es sind aber noch weitere Gesichtspunkte, die hier eine große Rolle spielen. Vor allem besteht als oberste Forderung die Sterilität der angewendeten Lösung; dies muß eine unabweisbare Vorbedingung für jedwede Injektion sein.

Bei der Ampullenmethode arbeitet man ja mit kalten Lösungen und man muß sich also sicher darauf verlassen können, daß die Flüssigkeit im Augenblick der Injektion steril ist. Dies ist auch wohl in der Regel der Fall, da ja die meisten Ampullen in der Hitze sterilisiert werden, während man andere durch antiseptische Stoffe in relativ schwacher Lösung keimfrei zu machen sucht. Stärkere Lösungen kann man hierfür nicht benutzen,

da sie stark reizend auf die Gewebszellen wirken und Anlaß zu höchst unangenehmen Nachwirkungen geben können.

Während von anderen Seiten Klagen über nicht sterile Ampullenlösungen in der Literatur erhoben worden sind, konnten wir hierzulande niemals ähnliches zu hören bekommen und wir müssen in der Regel davon ausgehen, daß die Flüssigkeit steril ist; durch bakteriologische Untersuchungen ist mir das auch wiederholt bestätigt worden.

Aber selbst wenn die Lösung in der Ampulle steril ist, so ist damit doch keineswegs erwiesen, daß sie es auch im Augenblick der Injektion ist. Die Ampulle muß doch zuerst einmal geöffnet, und der Inhalt vermittels einer Kanüle durch den dünnen Hals in die Spritze aufgesaugt werden. Und hiermit kommen wir zu einem Punkt, dem man, wie ich glaube, im allgemeinen nicht die genügende Aufmerksamkeit gewidmet hat, und die doch meiner Meinung nach von allergrößter, ja fundamentaler Bedeutung ist, nämlich, wie man die Ampulle öffnet. Zunächst muß man sich klar machen, daß das äußere Ampullenglas durch viele Hände gegangen ist und daß es lange Zeit in Berührung mit Packpapier oder gewöhnlicher Watte war, die Massen von Bakterien beherbergen.

Vielen Ampullenpackungen ist auch eine kleine Feile mitgegeben, die ebensowenig steril ist. Und nun wird die Ampulle mit dieser Feile, deren dicht sitzende feine Zacken und Zwischenräume ganz hervorragende Schlupfstätten für alle mögliche Art von Schmutz bilden, geöffnet. Man macht mit der Feile einen Riß in dem Glase, wobei eine Wolke feinsten infizierten Glasstaubes in die Luft hinauswirbelt; ist dies geschehen, wird der Ampullenhals abgebrochen, wonach die Ampulle offen ist, so daß Staub und sonstiges in die Flüssigkeit hineinfallen kann. Hierdurch ist eine große Möglichkeit für Infektion der Lösung gegeben. Zunächst kann Glasstaub, ja selbst Glassplitter hineinfallen [1]), und ich sehe somit in der kleinen eleganten Feile ein geradezu wohlgeeignetes Infektionsgerät. Man wird vielleicht sagen, das sei reine Theorie und Übertreibung. Aber ganz und gar nicht. Es sind nüchterne Realitäten, mit denen man rechnen muß, und die eventuell schicksalsschwere Bedeutung bekommen können.

Ich will in diesem Sinne zunächst anführen, was Guido Fischer [2]), der auf dem Gebiete der zahnärztlichen Anästhesie eine führende Rolle spielt, hinsichtlich dieses Punktes sagt: „Die Ampulle soll ebenso steril gehalten werden wie jedes andere bei der Injektion benutzte Instrument. Die gefüllte Ampulle beherbergt wohl eine sterile Lösung, das äußere Ampullenglas ist jedoch keineswegs steril. Zunächst warne ich davor, den Ampullenhals mit einer Feile anzuritzen, um denselben leichter abbrechen zu können. Diese geradezu septische Maßnahme ist durchaus unnötig, ja sogar schädlich. Mit der Feile werden zahlreiche Infektionskeime in die sterile Lösung gebracht."

[1]) In der nachfolgenden Diskussion erklärte B. Jernaes, daß er wiederholt kleine Glasstückchen in der Ampullenflüssigkeit nach dem Öffnen hat nachweisen können. Es ist also nicht nur möglich, sondern de facto der Fall und somit von weittragender Bedeutung für den Wert der ganzen Ampullenmethode.

[2]) Fischer G.: Die örtliche Betäubung in der Zahnheilkunde. 4. Ausg. Berlin 1919. S. 49.

Fischer sagt weiter, daß Schönbeck interessante Versuche über die Möglichkeit einer Infektion steriler Ampullenlösungen angestellt hat, und eventuell in welchem Grade dies der Fall sei bei der in Deutschland allgemein üblichen Ampullenöffnung in einer sterilen Serviette oder zwischen den Branchen einer Zange. Es zeigte sich, worauf man die größte Bedeutung legen muß, daß die Lösung in allen Fällen infiziert war; es war nicht eine einzige, die nach dem Öffnen noch steril war. Sie keimfrei zu bewahren, gelang nur mittels einer recht umständlichen Methode, die näher beschrieben wird. Die äußeren Glasflächen wurden mit einer antiseptischen Lösung (Karbol oder Lysol) sorgfältig abgewaschen, abgetrocknet und längere Zeit zu 6—10 Stück in einem Glasbehälter von dunkelviolettem Glase in 70%igem Alkohol aufbewahrt. Dieses Vorgehen scheint mir aber zu kompliziert, um allgemein praktische Verwendung finden zu können.

Nun wird man ganz gewiß geltend machen können, daß, selbst wenn die Lösung beim Öffnen der Ampulle infiziert wird, dies praktisch keine Bedeutung hat, da ja viele Ampullenlösungen mit antiseptischen Zusätzen versehen sind, wie beispielsweise Natriumbisulfit, welches antiseptisch wirkt, und dessen Eigenschaften von Richard und Malmy [1]) stark betont werden, die sogar meinen, daß ein solcher Zusatz hinreichend ist, um eine vollkommene Sterilität zu gewährleisten, so daß man jedes Aufkochen erspart. Andere Ampullen enthalten wiederum verschiedene andere Antiseptika; so wird zuweilen auch Chinosol zu 1‰ verwendet.

Es ist ja wahrscheinlich, daß eine eventuelle Infektion bei der Ampullenöffnung in den meisten Fällen ohne Bedeutung sein wird, da die Lösung selbst eine gewisse Anzahl Bakterien zu töten vermag oder aber mit Sicherheit ihre Weiterentwicklung verhindert. Aber es gibt doch viele Bakterien, die durch kurzdauerndes Verbleiben in derartigen Lösungen nicht abgetötet werden; eine absolute Garantie für die Keimfreiheit der Lösung kann also nicht gegeben werden. Es ist doch zu bedenken, daß man in der Praxis nur mit einem kurzen Zwischenraum von wenigen Minuten rechnet zwischen dem Augenblick, wo die Ampulle geöffnet wird, bis zu dem Moment, wo man die Lösung injiziert.

Im Zusammenhang hiermit will ich anführen, daß Höst-Madsen Versuche angestellt hat, paraffinierte Korkstopfen mit Hilfe einer 1‰igen Chinosollösung zu sterilisieren; es zeigte sich, daß sie selbst noch nach zwölfstündigem Aufenthalt in der Lösung ein Wachstum ergaben; sicher steril waren sie erst nach 24 Stunden. Diese Versuche, die andere Ziele zum Zwecke hatten, sind an und für sich sehr interessant. Wir haben aber auch einige andere Versuche vorgenommen, die in direktem Zusammenhang mit diesem Thema stehen, nämlich mit kleinen Glassplittern von seiten der Bruchstelle der Ampulle. Wie bereits hervorgehoben, kann man keineswegs darüber hinfortsehen, daß solche kleinen Glasstückchen in die Ampullenlösung hineingelangen. Unter gewöhnlichen Verhältnissen, wo man überhaupt keine Kautelen getroffen hatte, um die Flüssigkeit von einer Infektion zu schützen, war natürlich stets Wachstum zu verzeichnen. Von größerer Bedeutung ist, daß wir untersuchten, wie

[1]) l. c. S. 211.

derartige Glassplitter sich verhielten, wenn sie kürzere Zeit in den antiseptischen Flüssigkeiten verweilt hatten, die man für gewöhnlich zu Ampullenlösungen verwendet, nämlich 1‰ige Natriumbisulfitlösung oder 1‰ige Chinollösung. Bezüglich der letzteren erwies es sich, daß nach einem Aufenthalt von einer Minute stets Wachstum erfolgte, während dies in der Regel nach zwei und mehr Minuten ausblieb, aber doch nicht mit völliger Sicherheit, da bei einem Versuch selbst nach fünf Minuten noch Wachstum eintrat. Bezüglich der Natriumbisulfitlösung wurden ganz übereinstimmende Zahlen gefunden.

Diese Versuche sind nicht in genügender Anzahl vorgenommen worden, um hieraus allgemeine Schlüsse ziehen zu können; sie waren für uns der Leitfaden bei der Frage, ob die antiseptischen Flüssigkeiten irgendeine absolute Sicherheit hinsichtlich Sterilität geben.

Es ist mir nun von jeher klar gewesen, daß sich hier ein sehr wunder Punkt für die Ampullenmethode findet. Ich bin denn auch mit einigen Vorschlägen gekommen, die alle zum Ziele hatten, die von außen her kommende Infektionsgefahr abzuwenden. Zunächst ist daran zu denken, die Methode der Feile aufzugeben und diese ganz abzuschaffen. Es ist beabsichtigt, die Ampullen in Zukunft so herzustellen, daß die Glashütte das Anritzen selbst besorgt, und zwar an dem Punkte, wo die Ampulle später geöffnet werden soll. Die Anritzung wird also vorgenommen, ehe die Ampulle gefüllt und sterilisiert wurde, so daß die Feile ganz überflüssig wird, und damit eine gefährliche Infektionsquelle beseitigt ist.

Das aber ist noch nicht ausreichend; man muß soweit als möglich für eine Sterilität der Außenfläche des Glases sorgen. Ich habe deshalb folgendes vorgeschlagen, welches wahrscheinlich bereits in allernächster Zeit zur Anwendung gelangen wird. Bevor die Ampullen in die Schachteln verpackt werden, wird die Bruchstelle mit einem sterilen Wattetupfer vermittels 70%igem Alkohol abgewaschen, dann zunächst auf eine Unterlage von steriler Watte gebracht, während sie nach oben, also gegen den Deckel zu, mit einer Lage sterilem Papier bedeckt werden. Will man nun eine Ampulle öffnen, so wird sie aus der Schachtel herausgenommen, der Hals abgebrochen, wobei man nur Sorge zu tragen hat, daß man nicht die Bruchstelle selbst berührt, worauf man das Aufsaugen in die sterile Spritze vornimmt. Wir haben zahlreiche auf diese Weise behandelte Ampullen untersucht, und in allen Fällen zeigte sich die Lösung steril.

Schließlich sind es noch die Etiketten, die manche Mühe verursacht haben. Es ist klar, daß man leicht das Papier sterilisieren könnte; aber das Etikett soll doch nach dem Sterilisieren aufgeklebt werden. Der Kleister oder Gummi, der benutzt wird, ist ein herrliches Nährsubstrat für Bakterien, ähnlich einer Nährgelatine. Der letzte Vorschlag, der uns über alle Schwierigkeiten forthilft, geht darauf hinaus, sowohl Papier als Kleister abzuschaffen; es ist beabsichtigt, die Aufschrift in Zukunft auf die Glasoberfläche einzuätzen unter kurzgefaßter klarer Angabe des Inhaltes.

Man wird wohl mit mir darüber einig sein, daß die Durchführung dieser Bestrebungen einen wichtigen Schritt vorwärts auf dem Wege zu einer größeren Sicherheit bedeutet, und daß wir wohl damit erreicht haben, was praktisch möglich ist.

Die besprochenen 1- und 2%igen Novocainampullen haben wir auf der chirurgischen Abteilung des zahnärztlichen Institutes zur Anästhesierung mit besonders befriedigendem Resultat verwendet.

Die 1%ige Novocainlösung wurde zu 16 Leitungsanästhesien und 12 lokalen Anästhesien verwendet, und zwar bei 5 Männern, 6 Frauen und 6 Kindern. Die 2%ige Novocainlösung wurde ebenfalls zu 16 Leitungsanästhesien benützt und 12mal zur lokalen Anästhesie, und zwar bei 13 Männern, 9 Frauen und 4 Kindern. Alles in allem wurden die verschiedenen Ampullenlösungen zur Anästhesie bei 43 Patienten verwendet, d. h. bei 18 Männern, 15 Frauen und 10 Kindern. Die Wirkung war in allen Fällen völlig zufriedenstellend, so daß keinerlei Unterschied im Vergleich mit den sonst gebräuchlichen, aus Tabletten frisch hergestellten Lösungen nachgewiesen werden konnte.

In keinem Falle wurden Komplikationen während oder nach der Anwendung konstatiert. Ich muß ferner hinzufügen, daß diese Ampullen meiner Ansicht nach vor den verschiedenen anderen Ampullen, die sonst in der zahnärztlichen Praxis Verwendung finden, bedeutende Vorteile haben. So ist zunächst die Haltbarkeit eine vorzügliche. Wir haben eine Anzahl derselben im Doppelfenster bei vollem Tages- und Sonnenlicht während 7 Monaten aufbewahrt, ohne daß die geringste Veränderung der Lösung eingetreten ist. Es konnte keine Umbildung des Suprarenins, keine Verminderung des anästhesierenden Vermögens oder irgendwelche toxische Eigenschaft der Lösung nachgewiesen werden.

Die dänische Medizinalverwaltung hat denn auch auf Antrag verfügt, daß die nach obigen Angaben hergestellten Novocain-Suprarenin-Lösungen zum zahnärztlichen Gebrauch offiziell zugelassen sind.

Die Zusammenfassung des oben Erwähnten ist also, daß es geglückt ist, Ampullen mit lokalanästhesierenden Flüssigkeiten herzustellen, deren betäubende Wirkung und chemische Zusammensetzung ausgezeichnet ist, und deren Haltbarkeit unveränderlich ist. Da das Ampullenmaterial aus farblosem dünnen Jenaer Glas besteht, kann der Inhalt leicht kontrolliert werden. Des ferneren ist die Ampullenlösung zufolge ihrer Herstellungs- und Öffnungsweise nicht nur steril, sondern es ist gleichzeitig ein hoher Grad von Sicherheit gegeben, eine Infektion der Flüssigkeit beim Öffnen der Ampulle zu vermeiden.

Soll damit nun gesagt sein, daß die Zahnärzte von jetzt ab auf den Gebrauch der Tabletten verzichten und Ampullen an ihrer Stelle gebrauchen sollen? Keineswegs, und ich will gern meinen Standpunkt klarlegen. Wenn ich bemüht war, den Zahnärzten diese Ampullen in die Hand zu geben, so geschah es einfach deshalb, weil sie, wie eben gezeigt, gegenüber den früher gebräuchlichen bedeutende Vorteile haben. Ich glaube auch, daß der Zahnarzt in gewissen Ausnahmefällen auf den Gebrauch von Ampullen angewiesen ist, z. B. in der Reisepraxis, bei Besuchen auf dem Land oder gelegentlich auch zum militärischen Gebrauch, kurz gesagt da, wo die Verhältnisse ein Aufkochen schwierig oder unmöglich machen.

Aber die Tablettenmethode hat doch ihre großen Vorzüge, da die Haupteinwände, die sich gegen Ampullen im allgemeinen richten, hier in Fortfall kommen.

In den trockenen Tabletten hält sich das Suprarenin und das Anästhetikum jahrelang, ohne seine lokalanästhesierende Eigenschaft zu verlieren oder sich zu zersetzen, wenn die Tabletten zweckmäßig aufbewahrt werden, d. h. geschützt vor Feuchtigkeit und Licht.

Wir haben unlängst auf der chirurgischen Abteilung Tabletten benutzt, die zwei Jahre gelegen hatten und ebenso gute Resultate gaben wie frischbereitete.

Tabletten sind jederzeit fertig zum Gebrauch, und man kann ohne ein Risiko für Infektion leicht und rasch eine sterile Lösung mit ausgezeichnetem Anästhesierungsvermögen herstellen. Die Frage der Sterilität ist so wichtig, daß sie auch im Zusammenhang mit dieser Methode näher besprochen werden soll. Zunächst kann ich feststellen, daß unsere Tabletten in den Röhrchen steril sind. Wir haben in dieser Hinsicht eine Reihe von Versuchen mit den 1 und 2%igen Tabletten, insgesamt 10 Gläschen, vorgenommen, und es zeigte sich, daß sie stets steril waren. Dies könnte möglicherweise überraschen, aber man muß sich vergegenwärtigen, daß Bakterien im allgemeinen sehr schlecht eine längere Zeit von Trockenheit ertragen, daß Tabletten mit der Maschine unter sehr hohem Druck fabriziert werden, und daß eventuelle Bakterien hierbei in die Chemikalien, die ihrerseits meistens auch bakterizide Eigenschaften besitzen, geradezu eingemauert werden.

Bei dieser Methode besteht fernerhin nicht die Gefahr einer nachträglichen Verunreinigung, wenn man sich strikte daran hält, die Tabletten aus den Originalröhrchen direkt in das Kochgefäß zu bringen. Es ist umständlich und unzweckmäßig, die Tabletten erst auf die Hand zu schütten oder sie mit den Fingern bzw. einer Pinzette oder ähnlichem herauszunehmen.

Ich will noch bemerken, daß, wenn man bei der Tablettenmethode schlechte oder unangenehme Wirkungen beobachtet, dieser Mißerfolg fast stets anderen Ursachen, nicht aber den Tabletten zuzuschieben ist.

Einmal kann es sich um unsauberes Arbeiten handeln, wobei die Lösung infiziert wird, oder auch um eine Lösung, die allzulange bei Zimmertemperatur aufbewahrt wurde oder aber in der Zwischenzeit infiziert worden ist. Besonders häufig liegt der Fehler an einer schlechten Technik; oder aber, das Spritzenmaterial ist vorher mit Lysol ausgespritzt oder mit Sodalösung ausgekocht worden, was leicht eine Zersetzung des Nebennierenpräparates mit sich führt, da dieses außerordentlich empfindlich ist gegenüber den geringsten Spuren von Alkali. Guido Fischer[1]) berichtet von einem interessanten Beispiel, wo von einem großen Hospital darüber geklagt wurde, daß die Tabletten plötzlich ihre lokalanästhesierende Kraft verloren hätten. Bei näherer Untersuchung zeigte es sich, daß die Kochsalzlösung, die zur Auflösung der Tabletten benutzt wurde, eine geringe Menge Soda enthielt; als der Fehler beseitigt war, wirkten die Tabletten gerade so gut wie vorher.

Zur Auflösung der Tabletten wird nach Angabe der Lehrbücher im allgemeinen destilliertes Wasser verwendet, dem pro Liter 2—3 Tropfen verdünnte Salzsäure zugesetzt sind. Wenn man sicher ist, frisch destilliertes Wasser zu haben, so ist dieses steril oder jedenfalls sehr keimarm. Aber ich möchte doch darauf aufmerksam machen, daß destilliertes Wasser, wenn es

[1]) l. c. S. 52.

einige Tage gestanden hat, von Bakterien geradezu wimmelt; benützt man ein derartiges verunreinigtes Wasser, so wird es beim Kochen zwar ganz gewiß steril, aber die im Wasser zurückgebliebenen abgetöteten Bakterienkörper können eine gewisse Gewebsreizung verursachen, die sich in Nachschmerzen und Schwellungen äußert — was allgemein „Wasserfehler" genannt wird.

Selbst wenn diese Erscheinungen rasch vorübergehen, ohne bleibende Folgen zu hinterlassen, so sollte man selbstverständlich von vornherein vermeiden, sie hervorzurufen. Glücklicherweise kann man diese Klippe leicht überall umschiffen, wo man gutes Trinkwasser zur Hand hat. Das frische Wasser ist in den meisten Fällen sehr keimarm, und die wenigen Keime, die sich darin befinden, werden beim Aufkochen rasch abgetötet; es hat des weiteren den Vorteil, immer greifbar zu sein und nichts zu kosten. Wir selbst gebrauchen in Kopenhagen tagtäglich unser gutes Leitungswasser auf der chirurgischen Abteilung und haben niemals Unbequemlichkeiten damit gehabt.

Wir kommen nun zum letzten Punkte, nämlich dem Behälter, in welchem die Tabletten vor dem Gebrauch unter Aufkochen gelöst werden. Das vielfach benützte Porzellanmodell bezeichnet Guido Fischer[1]) als „besonders praktisch und sehr zu empfehlen". Bekanntlich besteht dieser Tiegel aus dünnem weißem Porzellan, ungefähr von der Form eines umgekehrten Zylinderhutes. Auf der Innenseite dieses Gefäßes befindet sich ein Maßstab; da man den Meniskus aber von oben nicht gut ablesen kann, muß man das benötigte Quantum Wasser zunächst in einem graduierten Glase abmessen und es in den Behälter übergießen. Außerdem ist zu beachten, daß die Seitenwände des Gefäßes mit dessen Boden ungefähr in einem rechten Winkel zusammenstoßen, der nicht leicht sauber zu halten ist, und wo sich, wenn auch nicht wahrnehmbar für das bloße Auge, Infektionsstoffe ansammeln können, welche die Sterilisation erschweren, weil das Aufkochen ja nur wenige Minuten dauert.

Man weiß doch sehr gut, daß alle modernen Instrumentenschränke und Operationsräume von dem abgekommen sind, was wir „die toten Winkel" nennen, und daß man jetzt verlangt, daß Wände und Boden abgerundet ineinander übergehen sollen, gerade deshalb, weil man dadurch Schlupfwinkel für Infektionsstoffe vermeidet. Ich kann deshalb Fischers Beurteilung nicht beipflichten. Um jenen Nachteilen zu entgehen, habe ich ein neues Kochglas konstruiert, welches im Prinzip sehr einfach ist. An Stelle von undurchsichtigem Porzellan besteht es aus feinstem dünnen und durchsichtigem Glas, in welches eine Maßskala eingeritzt ist, so daß das Kochgefäß gleichzeitig als Meßglas dient. Mit größter Leichtigkeit kann man hier durch das Glas den Flüssigkeitsspiegel genau beobachten und auch die geringste Farbenveränderung wahrnehmen. Man braucht nur soviel Leitungswasser hineinzugießen, daß nach dem Kochen noch die gewünschte Menge zurückbleibt; man muß also von Anfang an ein klein wenig mehr nehmen, da man mit einem Verdunsten von ungefähr 10% zu rechnen hat. Weiterhin ist zu bemerken, daß der Boden des Kochglases kugelförmig ist und gleichmäßig abgerundet in die Seitenflächen übergeht; zudem besteht das Glasmaterial aus Jenenser Glas, was auch von großer Bedeutung ist, da dieses kein Alkali abgibt, wodurch die Flüssigkeit völlig wasser-

[1]) l. c. S. 62.

hell bleibt. Eine leicht gelbliche Färbung, die gelegentlich beim Erhitzen auftritt, ist praktisch ohne jede Bedeutung.

Die Glasgefäße werden in zwei Größen hergestellt, und zwar für 20 und für 10 ccm; sie werden von einem Metallring getragen, in welchem drei Füße eingeschraubt und festgenietet sind, zugleich mit einem Handgriff. Dieses Modell hat vor demjenigen aus Porzellan noch den Vorzug der Billigkeit; es ist durch verschiedene Dentaldepots und Laboratorien zu beziehen.

Die Injektionsflüssigkeit wird in diesem Gefäß unmittelbar vor dem Gebrauch 2—3 Minuten gekocht, und man hat dann die Sicherheit, mit einer sterilen Lösung zu arbeiten. In dieser Richtung haben wir mit acht Tage altem destilliertem Wasser Versuche gemacht, das in einem Standgefäß aufbewahrt wurde, welches während eines Monats nicht gereinigt worden war,

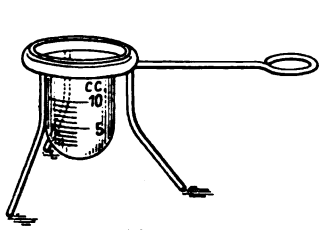

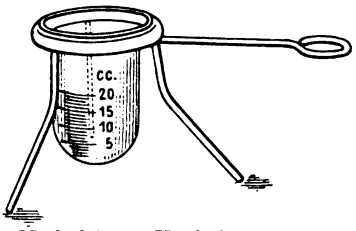

Abb. 1 u. 2. Professor Max Melchiors Kochglas.

also unter denkbar ungünstigen Vorbedingungen. Trotzdem zeigte es sich, daß die Flüssigkeit nach dem Kochen von drei und zwei Minuten stets, nach einer Minute nur ausnahmsweise, steril war. Bei Versuchen mit unserem Trinkwasser genügte in jedem einzelnen Falle ein Kochen von einer Minute.

Nachdem ich nun jede Methode für sich ausführlich besprochen habe, dürfte es am Platze sein, Vergleiche anzustellen. Man kann zugeben, daß die Ampullen sehr wohl Anwendung finden und ausgezeichnete Resultate geben können, falls man gute Ampullen verwendet, da diese ja die gleichen wirksamen Substanzen enthalten wie die Tabletten, zu Zeiten auch in ganz entsprechendem Verhältnis. Aber man muß in der Lage sein, festzustellen, daß die Ampullen eine farblose Lösung enthalten, weil die Nebennierenpräparate sich in Lösung nicht gut halten, besonders wenn man auf ihr labiles Verhalten nicht sonderlich Rücksicht genommen hat. Im Gegensatz hierzu sind die Tabletten lange Zeit haltbar.

Des ferneren besteht beim Öffnen der Ampullen, je nach Beschaffenheit der Lösung oder der Art und Weise, wie man sie öffnet, eine mehr oder minder große Möglichkeit, ihren Inhalt zu verunreinigen, und deshalb muß man notwendigerweise entsprechende Kautelen obwalten lassen.

Im allgemeinen gibt die Ampullenmethode keine absolute Garantie für Sterilität der Lösung, was ein schwer ins Gewicht fallender und unbestreitbarer Vorzug der Tablettenmethode ist. Das Aufkochen der Lösung ist weit entfernt davon, ein Nachteil zu sein, und muß durchaus als ein großes Plus angesehen werden. Diese Methode macht

das Arbeiten zuverlässig und gibt eine Garantie für Sterilität der Lösung. Man entgeht auch der Notwendigkeit, Vorkehrungen gegen nachträgliche Verunreinigungen zu treffen, da man ja nichts weiter zu tun hat als die körperwarme Flüssigkeit direkt aus dem Kochgefäß in die ausgekochte Spritze aufzuziehen. Dagegen würde die Unterlassung des Aufkochens und das Arbeiten mit kalten Lösungen leichter eine Infektion der Injektionsflüssigkeit mit sich führen, was eventuell ernsthafte Folgen haben könnte.

Die Frage: Tabletten oder Ampullen kann prinzipiell nicht darnach beantwortet werden, was praktisch, leicht und bequem ist, sondern das Ausschlaggebende muß sein, welche Methode die größte Sicherheit für eine unzersetzte, einwandfreie und richtig zusammengesetzte Lösung zur Lokalanästhesie und die beste Garantie gegen eine Infektion bietet. Welcher Chirurg würde wohl mit Rücksicht auf Leichtigkeit und Bequemlichkeit die ungeheure Verantwortung auf sich nehmen, von der peinlichsten und beschwerlichsten Durchführung seiner Asepsis Abstand zu nehmen?

Ich kann gerade an dieser Stelle nicht genug betonen, daß der Zahnarzt, welcher seine Einspritzungen unter die Schleimhaut des Mundes vornimmt und besonders wenn er Leitungsanästhesien ausführt, die gleiche Verantwortung und Verpflichtung übernehmen muß wie der Chirurg, der dieselben Eingriffe vornimmt. Durch eine Infektion in diesen tiefen Bindegewebsschichten z. B. hinter der Tuberositas maxillae sup. oder am Foramen mandibulare könnten ja die gefährlichsten Erkrankungen entstehen, wie schwere Phlegmonen oder septische Thrombophlebitiden, die gerade in diesen Regionen die ernsthaftesten Folgen haben und den Tod herbeiführen können. Derartige traurige Zufälle sind auch bekannt und in den meisten Handbüchern besprochen; ich weiß, daß auch skandinavischen Praktikern solche schwere Infektionen begegnet sind, wenn sie auch glücklicherweise nicht zum Tode geführt haben. Der letzte und neueste Fall von Infektion bei Leitungsanästhesie wird von Johan Rygge [1]) in seinem Lehrbuche beschrieben.

Endlich will ich noch erwähnen, daß die Tabletten im Gebrauch fünf- bis sechsmal billiger sind als die Ampullen, und auch das kann ja eine gewisse Bedeutung haben.

Nach allem, was ich vorher angeführt habe, sollte die Tablettenmethode die Normalmethode sein, die man ruhig empfehlen kann. Ich glaube, ein gewisses Recht zu haben, mich zu dieser Frage zu äußern, da wir auf der chirurgischen Abteilung des Zahnärztlichen Institutes während vieler Jahr ein Tausend und Abertausenden von Fällen Novocain-Suprarenin-Tabletten angewendet und außerordentlich zufriedenstellende Resultate gehabt haben, ohne daß jemals Infektionskrankheiten als Komplikation aufgetreten sind.

Wir führen täglich eine große Anzahl von Injektionen aus, und ich könnte mir überhaupt nicht denken, diese erprobte ausgezeichnete Methode aufzugeben, die derartig gute Resultate gibt, wenn man sie nur richtig anzuwenden versteht. Diese meine Anschauung fällt ganz und gar mit derjenigen

[1]) Rygge J.: Laerebok i Tand- og Mundsygdomme. Kristiania 1924. S. 71.

von sachverständigen ausländischen Autoritäten zusammen. Braun[1]) führt aus, daß die Lokalanästhetika in abgeschmolzenen Ampullen bei Zahnärzten zwar „sehr beliebt", aber „am wenigsten zu empfehlen" seien. Er kommt zu dem Resultat[2]): „Das Tablettenverfahren ist das einfachste und zuverlässigste. Außerhalb der großen chirurgischen Anstalten ist es das einzige, welches empfohlen zu werden zulässig ist." Er referiert auch Auslassungen von Liebl[3]) und solche vom chemischen Gesichtspunkt aus, alle mit dem gleichen Endergebnis. Guido Fischer[4]) schreibt über dieses Kapitel: „Ich bin überzeugt, daß wir auch für die Zahnheilkunde die Tablettenlösung als das beste und sicherste Ziel erstreben sollten." Hinsichtlich der Ampullen betont er das Folgende[5]): „Demgegenüber ist die frisch bereitete Tablettenlösung unendlich viel reiner, besser und unverändert zusammengesetzt, daß die geringe Mühe des Aufkochens der Tabletten leichter getragen werden kann als die Verantwortung, die man durch Benutzung der niemals einwandfreien Ampullenlösung zu vertreten hat", Worte, die mir aus der Seele gesprochen sind, und weiter „ . . . . das Tablettenverfahren muß für die Zahnheilkunde als suverän, allen anderen Methoden unbedingt überlegen, bezeichnet und daher wärmstens befürwortet werden".

In dem großen „Handbuch der Zahnheilkunde" hat Partsch[6]) einen Abschnitt über Lokalanästhesie geschrieben, aus dem ich in aller Kürze folgende Zeilen zitiere: „Deshalb ist es auch ratsamer, die Lösung immer frisch zu bereiten. — — Besonders bei Vermischung mit den Adrenalin- und Suprareninpräparaten bekommen die Lösungen leicht einen gelblichen Ton, selbst wenn sie in zugeschmolzenen gläsernen Ampullen aufbewahrt sind."

Sicher (Wien) spricht sich in seinem Lehrbuch[7]) ebenfalls mit aller nur wünschenswerten Klarheit über die Frage: Ampullen oder Tablettenmethode folgendermaßen aus: „. . . . ist erstere gewiß die bequemste, so ist doch die letztere (Tablettenmethode) in jeder Hinsicht die allersicherste. Es bezieht sich dies erstens auf die Haltbarkeit des Suprareninzusatzes, die in den festen Tabletten eine größere ist als in der Lösung der Ampulle, und zweitens auf die sicher zu erzielende Sterilität der Injektionsflüssigkeit, die eine Conditio sine qua non für die Applikation des Anästhetikums ist. Auf dieses letztere Postulat kann nicht eindringlich genug hingewiesen werden."

Solche Aussprüche von kompetenten führenden Sachverständigen können noch durch verschiedene andere kompletiert werden; ich werde mich aber damit begnügen und nur noch einen amerikanischen Verfasser zitieren, nämlich Mendel Nevin[8]), welcher in einem großen, kürzlich erschienenen Handbuch

[1]) l. c. S. 207.
[2]) l. c. S. 209.
[3]) Liebl: Über Lösungen in der Lokal- und Lumbalanästhesie. Beitr. z. klin. Chirurg. Bd. 52, S. 244. 1907.
[4]) l. c. S. 55.
[5]) l. c. S. 49.
[6]) Hdb. der Zahnheilkunde von Partsch, Williger und Hauptmeyer. Bd. 1, S. 266.
[7]) Harry Sicher: Anatomie und Technik der Leitungsanästhesie im Bereiche der Mundhöhle. 1920. S. 2.
[8]) Mendel Nevin: Conduction and Infiltration. New York 1923. S. 257.

unter anderem folgendes zu diesem Thema sagt: „Ampules containing the necessary ingredients for local anesthesia are obtainable on the market in various sizes and strengths. They may be used for injection, provided the operator is assured of their sterility. One must take the manufacturers assurance as to that, for there is no opportunity offered to the anesthetist to sterilize the contents of the ampule before using. For this reason mainly the writers preference is for tablets or else an anesthetic solution, which he may sterilize again before attempting to inject it into the human tissues."

Diese Aussprüche müßten hinreichend sein, um zu zeigen, daß man auch im Auslande die Tabletten den Ampullen für zahnärztliche Zwecke vorzieht.

Experimenteller Beitrag zur Hochfrequenz-Massage des Zahnfleisches.

Von

Hofzahnarzt Dr. **A. Reißner**, München.

Mit 3 Abbildungen.

Die Literatur über die therapeutische Wirkung der Hochfrequenzströme ist bei uns in Deutschland außerordentlich spärlich. Nur ganz vereinzelt finden sich kleine Aufsätze hierüber und dann nur in wenig vorteilhafter und gründlicher Form. Es würde viel zu weit führen im Rahmen meines heutigen Themas eine chemisch-physikalische Untersuchung oder Ergründung vornehmen zu wollen. Für das Studium dieser Fragen empfehle ich den Kollegen das Buch: Kompendium der Hochfrequenz von Dr. Adolf Schnee, Leipzig 1920. Dieser Autor hat sowohl am Tier wie an Menschen eingehende Versuchsreihen angestellt. Er geht mit Forschern wie Moutier, Chalamel, Ugo Gay, Gidon, Doumer Mas, Hiß, A. und W. Laqueur, Bühler, Slavik, Vassilidès und zahlreichen anderen vollkommen konform. Schnee stellte fest, daß es mit Hochfrequenzströmen beispielsweise zuverlässiger als wie mit jedem anderen Hilfsmittel der physikalischen Therapie gelingt den bei Präsklerose, Arteriosklerose, Nephritis usw. pathologisch gesteigerten Blutdruck mit Dauererfolg zu reduzieren. Neben Schnee möchte ich vor allen Dingen für das Gebiet der Hochfrequenztherapie Bergonié nicht unerwähnt lassen und empfehle ich den Kollegen das Handbuch der gesamten medizinischen Anwendungen der Elektrizität 2. Bd., 2. Hälfte, s. S. 898 u. ff.

Mancherorts hat man bisher diese Therapie etwas skeptisch betrachtet und war sehr gern geneigt etwaige Erfolge auf das Konto Suggestivwirkung zu buchen. Daß letztere absolut nicht in Frage kommt, will ich heute zeigen, und möchte eingangs nur einmal kurz die Wirkungsweise der Hochfrequenzströme skizzieren, um dann später auch im mikroskopischen Bilde den Effekt derselben vor Augen zu führen. Bei Applikation der Hochfrequenz direkt auf Hautpartien sieht man die betreffende Stelle zunächst ganz blaß werden, indem jede Sichtbarkeit von Blutgefäßen durch deren Kontraktion verschwunden

ist. Ganz allmählich folgt eine Periode der Gefäßerweiterung, wobei die Haut rot wird, mehr oder weniger deutlich von einer blassen Zone umrankt. Es kommt auch leicht zu Hautzerstörungen. Hat man kräftige Funken genommen und die Applikationsdauer erhöht, so entsteht nach einiger Zeit eine Blase und die Heilung dauert längere Zeit wie bei einer Verbrennung zweiten Grades. Je nach Anwendungsweise sieht man Abstufungen von Wirkungslosigkeit bis hinauf zur völligen Verschorfung der Haut mit Zerstörung des Unterhautzellgewebes. Hieraus erhellt ganz deutlich, daß es sich bei Anwendung der Hochfrequenzströme um tatsächliche Wirkungen handelt. Schon August und Walter Laqueur (Berlin) konnten in einem auf dem IV. Internationalen Kongreß für Physikotherapie im März 1913 in Berlin gehaltenen Vortrag u. a. feststellen, daß sich die Wirkungen der Hochfrequenzströme jeweils nach der 4. oder 5. zuweilen auch erst nach der 10. Sitzung und dann auch nur ganz allmählich einstellten. Wäre der suggestive Einfluß das wirksame Agens, so wäre meiner Ansicht nach der Effekt am raschesten und sichersten schon nach der ersten oder zweiten Applikation zu konstatieren. Nach der vorliegenden Literatur sehen wir die Erhöhung des Stoffumsatzes (Vermehrung der CO_2, Abgabe durch Haut und Lunge) Vermehrung der Ausscheidung von Harnsäure und Harnstoff, Erniedrigung des arteriellen Blutdruckes usw. Diese wie viele andere günstige Erscheinungen lassen sich wohl in erster Linie durch die allgemeine oder lokale Wärmewirkung dieser Ströme erklären. Neben der Joulèschen Wärme oder vielleicht infolge dieser dürften hier wohl noch lebhafte molekulare und atomistische Erschütterungen und Umschichtungen im Spiele sein. Als weitere Folgeerscheinungen fand Bergonié Phagozytose, bindegewebige Zellproliferationen, Vernarbungswirkungen usw.

Diese Konstatierung, wie auch einige wenige Arbeiten aus unserem Spezialgebiet, ermunterten mich nun eingehendere Versuche anzustellen. Gerade in den letzten Jahren konnte man mehr denn je die verschiedensten Erkrankungen des Zahnfleisches konstatieren. Im besonderen sieht man eine Stomatitis gripposa wie ich sie nennen möchte, außerordentlich häufig. Das Zahnfleisch, ist stets aufgelockert, direkte Taschenbildung, leicht livid verfärbt, aus den Taschen sickert hier und da weiß- bis gelbliches Sekret, starker Foetor ex ore, schweres Sprechen und Kauen und erhebliche Schmerzen, stark beeinträchtigtes Allgemeinbefinden mit leichten Fiebergraden. Diese Affektion tritt gegen Ende oder nach überstandener Grippe auf und persistiert oft wochen- ja manchmal sogar monatelang. Speziell hierfür fand ich in der Hochfrequenztherapie ein ganz außergewöhnlich glänzendes Adjuvans (Hyperämiewirkung). Die Hochfrequenzströme wurden durch luftleer gemachte Glasröhren appliziert. Diese wurden in passenden Formen hergestellt auf das erkrankte Zahnfleisch in leicht massierender Weise aufgesetzt. Die ultravioletten Strahlen entfalteten eine kräftige bakterizide Wirkung. Die Versuche ergaben, daß nicht nur frische Bakterienherde verschwanden, sondern auch bereits vollkommen entwickelte alte Kolonien von Staphylokokken und Streptokokken abgetötet wurden. Das erkrankte Gewebe wurde zerstört. Gleich nach den ersten Tagen sehen wir die austrocknende Eigenschaft. Durch kräftigere Anwendung der Massage mit Hochfrequenz kombiniert, kommt es zu stärkerer Absonderung von Eiter gegen die Oberfläche

(s. auch Zils, Scharphuis). Durch den Gasaustausch, Entwicklung von Sauerstoff und Abgabe von Kohlensäure wird ein reger Stoffwechsel erzeugt. Durch die vasomotorische Wirkung sehen wir Gefäßerweiterung und Senkung des Blutdruckes. Die behandelte Stelle zeigt eine intensive innere Durchwärmung (Joulèsche Wärme).

Die guten Erfolge der d'Arsonvalisation häuften sich in der Praxis zusehends. Dies veranlaßte mich die Wirkungsweise experimentell zu erforschen. 1922 brachte ich meine „Experimentelle Studien zur Therapie des Zahnfleischschwundes durch Massage", Zahnärztl. Rundschau, 31. Jahrg., Nr. 11. Heute muß ich nun ergänzend feststellen, daß ich erstens einmal bei der trockenen Massage geblieben bin und zweitens neben der dort beschriebenen Massage die Hochfrequenzmassage einführte oder überhaupt nur mit den praktischen Ansätzen der Hochfrequenzapparate direkt massierte. Ich rekapituliere heute zunächst meine Feststellungen von 1922:

„Durch die mechanische Manipulation des Streichens, Reibens, Bürstens wird ein Druck auf das erkrankte Zahnfleisch ausgeübt, wodurch alle Entzündungsprodukte aus den Gewebsinterstitien in die Lymphwege gepreßt und durch diese resorbiert werden. Die Massage erreicht demnach eine sichere Resorption und eine schnellere Zirkulation. Als Folge davon findet man eine größere Lebhaftigkeit bei den Ernährungsvorgängen und ein Nachlassen der unangenehmen subjektiven Beschwerden (Prickeln, Brennen) durch die Verringerung des durch die Entzündung hervorgerufenen Druckes. Die Schleimhaut wird gereinigt, die physiologischen Funktionen werden gebessert. Die Schleimhaut wird dünner, blutleerer und fester, und die Erscheinungen der Endosmose und Exosmose gehen besser vonstatten. Die Sekretionsfunktion wird angeregt — Krankheitsprodukte werden verteilt und resorbiert, und so hat die Massage nicht nur eine ableitende und resorbierende, sondern auch durch die Entfernung der Zirkulationshindernisse eine kreislaufbeschleunigende Wirkung. Gerst (9) sah bei der beschleunigten Zufuhr von Bildungsmaterial durch die Massage eine Regeneration der Schleimhautepithelien, die bei den Entzündungen zugrunde gegangen sind. Schirmer (23) berichtet in einer sehr ausführlichen Arbeit, daß bedeutende Gewebsverluste wie bei Stomatitis ulcerosa, durch Granulationswucherungen in 2—3 Tagen durch Massage zur Vernarbung gekommen sind. Er rühmt auch die schmerzlindernde Wirkung der Massage bei Periostitis. Ferner ist er für die Verwendung dieses Heilfaktors nach Replantationen, um die Funktionsfähigkeit wieder herzustellen. Bei Neuralgien empfehlen Malgaigne (15) und Berghmann (1) die Massage. Die Nutzanwendung bei Alveolarpyorrhöe ist an dieser Stelle zur Genüge bekannt, und ich begnüge mich in der Hauptsache damit, die wertvollsten Arbeiten nachfolgender Autoren zu zitieren. Blessing (2), Feiler (4, 5), Kieffer (12), Frantz (6), Harlan (10), Partsch (bei 5), Körner (bei 5), Sachs (bei 5), Piergili (16b), Rehfuß (20), Littia (14), Graser (7), Pasch (16). Die meisten dieser Autoren empfehlen diese Massage auch besonders bei gesundem Zahnfleisch zur Kräftigung und Prophylaxe. Hierfür möchte ich noch ergänzend die Arbeiten von Sender (21) Sörup (22), Facail (25), Kieffer (12), Feiler (4) und Reißner (17, 18, 19) in Erwähnung bringen.

Nach Klarlegung der verschiedenen Wirkungsweise der einfachen Massage möchte ich nun heute den Effekt zeigen, den eine Massage in Kombination mit Hochfrequenzströmen auslöst. Es liegt mir weiter sehr viel daran einen Vergleich zwischen der Wirkungsweise der einfachen Massage und der Hochfrequenzmassage vorzunehmen und habe ich dieserhalb eine Versuchsreihe angestellt, die ganz analog den Experimenten ist, die in oben zitierter Arbeit stattfanden. Ich verwendete drei gleichalterige Meerschweinchen, die ganz gleichmäßig und regelmäßig mit Gemüseabfällen, Heu, Hafer und Brot ernährt und einmal des Tages mit Wasser getränkt wurden. Tier 1 wurde nicht behandelt. Tier 2 wurde mit Hochfrequenz am Zahnfleisch massiert, und zwar beim Stromfluß von einer halben Umdrehung. Tier 3 dieselbe Therapie nach Stromfluß eine ganze Umdrehung. Als Massageapparate verwendete ich den Hochfrequenzapparat „Horus". Stromstärke 110 Volt.

Behandlungsplan.

Tag	Tier	Massage-dauer Minuten	Therapie nach Stromfluß	Bemerkungen
21. 1. 1925	III	4	1 Umdreh.	Epithel wird sehr trocken, geht nach 1 Minute häutig ab. Starke Hyperämie.
	II	4	1/2 ,,	Epithel weniger trocken, minimale Epithelfetzen, nach 2 Minuten bemerkbar.
22. 1. 1925	III	4	1 ,,	—
	II	4	1/2 ,,	—
23. 1. 1925	III	4	1 ,,	Leichte Gewebszerstörungen.
	II	4	1/2 ,,	—
24. 1. 1925	III	4	1 ,,	Gewebszerstörungen rings um die Zähne, besonders frontal.
	II	4	1/2 ,,	Gewebszerstörung minimal. Lingual lediglich starke Hyperämie und Wucherungen des Zahnfleisches.
25. 1. 1925				Ruhetag
26. 1. 1925	III	1/4	1 Umdreh.	Befund nach dem Ruhetag: Zähne etwas locker, am Zahnfleisch ausgiebige Nekrose. Mit Pinzette lassen sich dicke Streifen (1/2—1 mm) totes Gewebe entfernen. Ernährungszustand des Tieres zurückgegangen. Nach einer Viertelminute heftige Abwehrbewegung des Tieres, leichter Schock, Tier muß vom Operationstisch abgebunden werden. Nach 1 Minute hat sich das Tier wieder erholt und die Massage wird fortsetzt.
		3 3/4	1/2 ,,	Mit reduzierter Stromstärke (1/2 Umdreh. nach Stromfluß).
	II	4	1/2 ,,	Befund nach dem Ruhetag: Zahnfleisch ist gewuchert, straff von hellrosa Farbe. Ernährungszustand des Tieres gut.
27. 1. 1925	III	4	1/2 ,,	Zähne bleiben locker, Abstoßung etwas verringert. Zahnfleisch stark entzündet.
	II	4	1/2 ,,	—
28. 1. 1925	III	4	1 ,,	Therapie in alter Stärke (1 Umdrehung)
	II	4	1/2 ,,	—
29. 1. 1925	III	4	1 ,,	—
	II	4	1/2 ,,	—
30. 1. 1925	III	4	1 ,,	Abstoßungen fast aufgehört, Ernährungszustand leicht gebessert.
	II	4	1/2 ,,	Ernährungszustand auffallend gut.
31. 1. 1925				Ruhetag
1. 2. 1925				Ruhetag
2. 2. 1925	III	4	1 ,,	—
	II	4	1/2 ,,	—
3. 2. 1925	III	4	1 ,,	Zähne sind noch immer locker. Zahnfleisch zeigt keine Abstoßungen mehr, sieht straff, hellrosa aus. Ernährungsstörungen leicht gebessert, aber noch lange nicht wie bei Versuchsbeginn.
	II	4	1/2 ,,	Zahnfleisch sehr straff, hellrosa und stark gewuchert letzteres besonderes bei der Papille. Ernährungszustand außerordentlich gut.

Tag	Tier	Massage-dauer Minuten	Therapie nach Stromfluß	Bemerkungen
			Schluß der Behandlung.	
6. 2. 1925	III	—	—	Zähne sind wieder fester geworden.
	II	—	—	—
9. 2. 1925	III	—	—	Es besteht noch ausgiebige Nekrose am Zahnfleisch. Schlechter Ernährungszustand.
	II	—	—	Am Zahnfleisch nichts Besonderes. Ernährungszustand auffallend gut.
10. 2. 1925	III	—	—	Granulationen.
	II	—	—	—
13. 2. 1925	I	Es wurde jeweils ein Stück Zahnfleisch exzidiert.		
	II			
	III			

Nebenbefund.

Um den Einfluß der Hochfrequenzbehandlung nicht nur lokal beobachten zu können, wurde auch einiges Augenmerk auf die Allgemeinwirkung dieser Therapie gelegt und habe ich durch meinen Assistenten außer obigen Feststellungen noch das Gewicht der einzelnen Tiere an verschiedenen Tagen kontrollieren lassen. Die drei Tiere hatten vor Beginn der Versuchsreihe alle so ziemlich das gleiche Gewicht. Ich füge nun eine kleine Tabelle an, aus der man Gewichtsdifferenzen konstatieren kann.

13. 2. 1925	Tier	I	Gewicht	537 g
	„	II	„	637 „
	„	III	„	420 „
18. 2. 1925	Tier	I	Gewicht	530 g
	„	II	„	645 „
	„	III	„	465 „
23. 2. 1925	Tier	I	Gewicht	530 g
	„	II	„	650 „
	„	III	„	500 „

Hieraus ist ersichtlich, daß Tier II, also das Tier, das mit Hochfrequenzstrom mit für das Tier geeigneter Stromstärke behandelt wurde, eine große Gewichtsdifferenz im Vergleich zu dem unbehandelten Tier I und dem scheinbar mit zu starker Dosis behandelten Tiere III, zeigt. Tier II zeigt eine Gewichtszunahme von mehr als 100 g, also mehr als ein Fünftel des Gewichtes vor der Versuchsreihe in einem Zeitraum von 3 Wochen. Tier III mit stärkerem Strom behandelt, zeigt gerade das Gegenteil, indem es nahezu 100 g abnahm.

Betrachten wir die Rubrik „Bemerkungen", so sehen wir schon allein aus diesen makroskopischen Befunden den außerordentlich günstigen lokalen Einfluß der Hochfrequenzmassage am Zahnfleisch wie auch eine außerordentlich günstige Allgemeinwirkung auf den Gesamtorganismus. Um nun aber wie bei einer früheren Versuchsreihe weiterhin noch durch mikroskopische Befunde weitere eklatante Beweise für die überaus günstige Einwirkung der Hochfrequenztherapie haben zu können, exzidierte ich, wie in der vorstehenden Tabelle ersichtlich ist. 10 Tage

nach Aufhören der letzten Massage bei allen drei Tieren jeweils ein Stück der Gingiva. Diese exzidierten Stücke legte ich sofort in eine 4%ige Formalinlösung. Die Präparate wurden dann in Paraffin in der üblichen Weise eingebettet. Hierauf wurden eine Reihe von 7 Mikren dicken Schnitten verfertigt und diese wiederum mit Hämatoxylin-Eosin gefärbt. Die Reproduktion dieser Schnitte bringe ich hier in nachfolgenden Abbildungen 1 von Tier I, Abb. 2 von Tier II und Abb. 3 von Tier III.

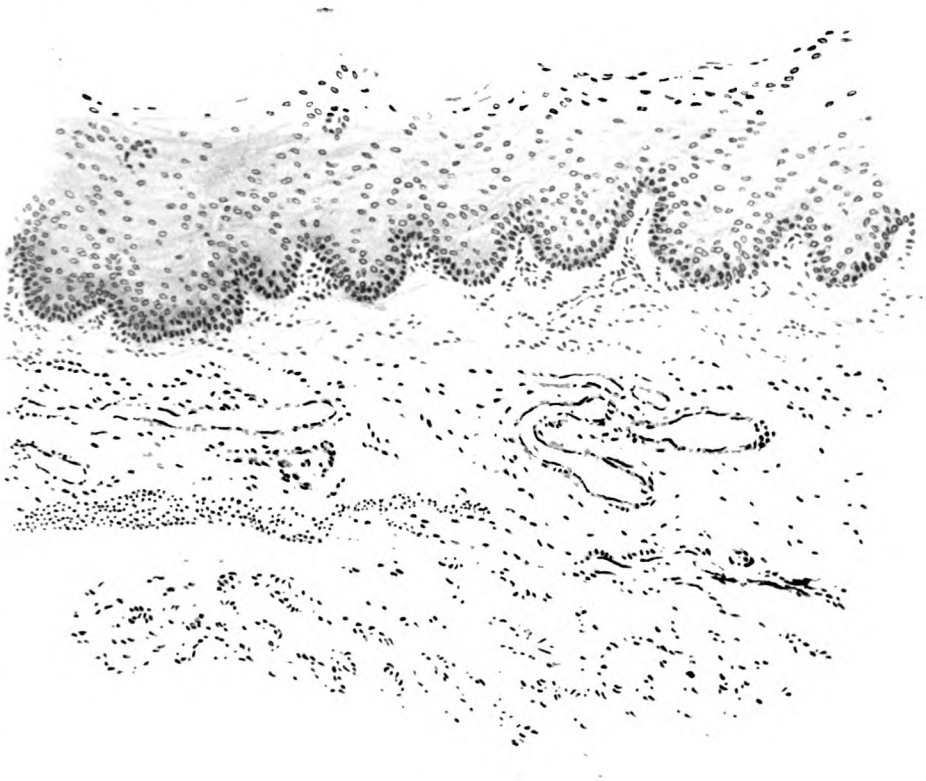

Abb. 1.

Abb. 1: Zellarm, Gewebsfasern zart und dünn, lockeres Gewebe im ganzen, Blutgefäße schmal, nirgends irgendwelche entzündliche Veränderungen. Abb. 2: Vermehrung und Straffung der Bindegewebsfasern, Gefäße erweitert, in der Umgebung der Gefäße Anhäufung von Rundzellen im Bindegewebe. Epidermis verbreitert, Zapfen dringen tiefer in das darunter gelegene Gewebe ein, Fasern vermehrt, verstärkt, laufen in parallelen Zügen nebeneinander, Zellen zahlreicher, im ganzen das Bild einer ausgesprochenen Gewebsvermehrung bei Verbreiterung der Epidermis, Verstärkung und größere Straffung des subkutanen Bindegewebes. Bild 3: Epidermis verloren gegangen,

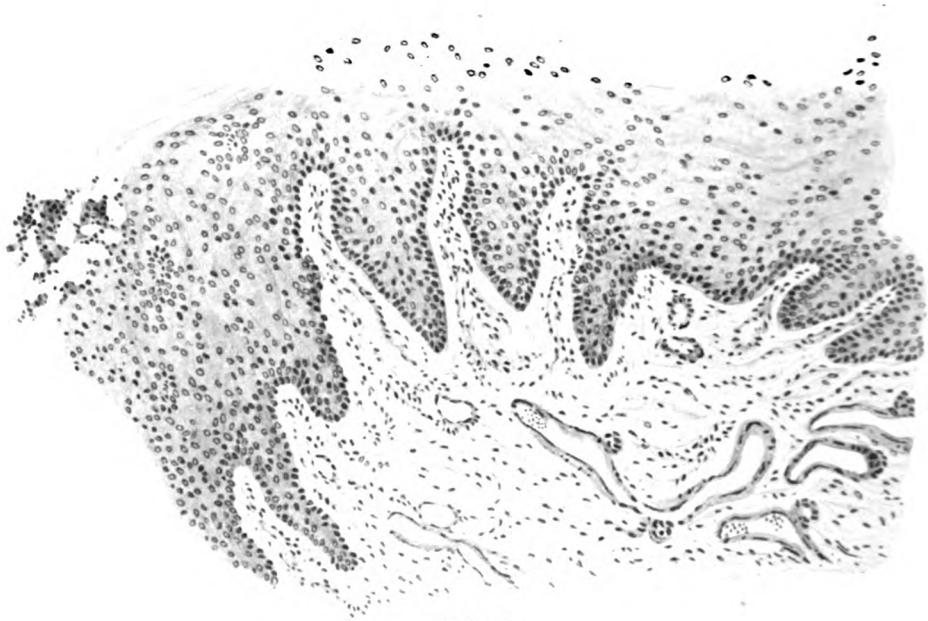

Abb. 2.

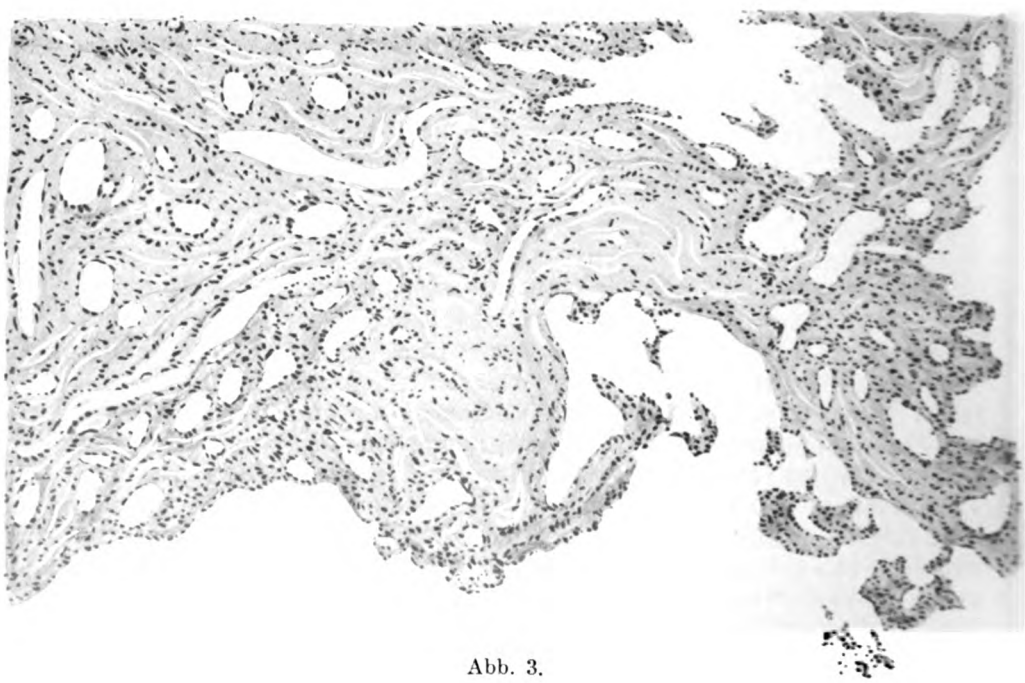

Abb. 3.

vereinzelte Reste in fetziger Form und in Abstoßung begriffen. Das subkutane Gewebe ist noch zellreich, doch ist das Gewebe im großen und ganzen aufgelockert und zeigt kleine Nekroseherdchen, die diffus über das ganze Gewebe zerstreut sind. Im Vergleich zu meiner früheren Arbeit (s. Zahnärztl. Rundschau 1922. Nr. 11, S 168) bei der ähnliche Resultate mit einfacher Massage erzielt wurden, war auch ein Optimum des Gewebewachstums auf Grund mäßiger entzündlicher Reaktionen nachweisbar. Wir sehen im vorliegenden Falle (Abb. 2) einen ähnlichen Vorgang. Nur sind hier sämtliche produktiven Vorgänge, wie sie sich in der Gewebsvermehrung, Gewebsstraffung und anderem dokumentieren außerordentlich gesteigert. Die Hochfrequenz scheint die entzündlichen und die damit verknüpften regenerativen Vorgänge im Vergleich zur einfachen Massage erheblich zu potenzieren. Auffallend erscheint auch die damit verbundene wesentliche Gewichtszunahme des Tieres. Schnee nimmt an, daß die Heilungstendenz durch die Hochfrequenzbehandlung bei vielerlei Krankheiten durch die Zuführung von Negativionen herbeigeführt wird. Von der Anschauung ausgehend, daß sich der gesunde Körper in einem bestimmten physikalischen Zustande befindet, der in einer gewissen Sättigung mit Negativionen seinen Ausdruck findet, nimmt er logischerweise beim kranken Organismus ein entsprechendes Fehlen dieser Negativionisierung an. Die Hochfrequenz führt dem Körper Negativionen zu und bewirkt dadurch physikalisch ausgedrückt eine Widerherstellung der normalen Spannung und damit Regeneration und einen Weg zur Gesundung. Auf Grund dieser Überlegung liegt die Möglichkeit nahe, daß durch eine Vermehrung der Zufuhr von Negativionen beim an sich gesunden Körper eine Steigerung der vitalen Vorgänge und damit Gewichtszunahme stattfindet und so erklärt werden kann. Die zweifellos in Abb. 3 vorhandenen regressiven Vorgänge in Form des Gewebsschwundes, der Nekrosen, des Epithelverlustes weisen daraufhin, daß ein Übermaß auch hier ein Sistieren der produktiven Vorgänge und damit letzten Endes den Gewebstod zur Folge hat.

Die vorliegende Arbeit beschäftigt sich mit Vorgängen am gesunden Gewebe. Die praktische Erfahrung, welche aus dem experimentellen Ergebnis gewonnen werden kann, ist die, daß die Hochfrequenz krankhafte Veränderung entzündlicher Art am Zahnfleisch zweifellos in weitgehendster Weise beeinflussen kann. Die Erfolge, die die Praxis zeitigte sprechen auch in diesem Sinne. Von großer Bedeutung ist es aber festzustellen, wie groß das Optimum des Stromzuflusses bei Hochfrequenz sein muß, um die produktiven Gewebsveränderungen im günstigsten Sinne herbeizuführen. Nach vielen eingehenden Experimenten kommt der Praktiker natürlich zu einer gewissen gefühlsmäßig richtigen Dosierung. Für die allgemeine Einführung ist es aber unbedingt notwendig exakte Angaben so bieten zu können, daß jeder Arzt durch einfache Schaltung die richtige Stromstärke verwenden kann. Sowohl ein Zuviel wie ein Zuwenig wäre unter Umständen schlimmer als das Fehlen jeglicher therapeutischer Beeinflussung. Es wäre Sache der Technik und im engen Zusammenhang damit weiterer experimenteller Forschung einen Apparat zu konstruieren, der eine entsprechende genaue Dosierungsmöglichkeit zuläßt, damit auch die Höhe der Dosierung für jedwede Behandlung fast skalenmäßig festgesetzt werden kann.

Es eröffnen sich hier für die Forschung sowohl wie für die Therapie entzündlicher Vorgänge vielerlei Möglichkeiten. Vielleicht geben diese Zeilen manchen Kollegen eine Anregung sich mit der oft mit Mißtrauen angesehenen Hochfrequenz zu befassen. Wenn auch sicherlich die von manchen Propheten verkündeten großen Erfolge der Hochfrequenz bei allen möglichen Krankheiten zweifellos übertrieben sind, so ist die völlige Negierung dieser Methode sicherlich unberechtigt. Die Wahrheit liegt eben auch hier in der Mitte und die Therapie hat in dieser Behandlungsart eine wertvolle Bereicherung erfahren, der sich auch die Zahnheilkunde zweifellos mit großem Vorteil bedienen kann. Stomatitis gripposa, prophylaktisch und therapeutisch bei Alveolarpyorrhöe, Behandlung von apikalen Herden, Linderung von Schmerzen bei Periodontitis, akuten Abszessen, Zahnfleischschwund, Heilung der Taschenbildung, gegen Zahnfleischblutungen, für das Festwerden gelockerter Zähne, Sistieren der Eiterabsonderung, prophylaktisch zur Vermeidung von Rezidiven bei akuter Gingivitis, Stomatitis ulcerosa usw. Auch bei Verwendung und Verabreichung anderer Heilmittel (Medikamente) sah ich bei Kombination mit leichter Hochfrequenzmassage eine potenzierte Wirkung. Ich möchte diesen Effekt auf die Erwärmung des Körpers, durch den ein galvanischer Strom fließt (Joulésches Gesetz) zurückführen. Ich betone nochmals, daß die Zahnfleischmassage dank dieser Eigenschaft in allen geeigneten Fällen mittels Hochfrequenzströmen oder kombiniert mit diesen der einfachen früher gehandhabten Zahnfleischmassage, weil wirksamer, entschieden vorzuziehen ist. Vgl. die heute gebrachten Bilder mit Abb. 5 meiner Arbeit vom 21. März 1922 in Nr. 11 der Zahnärztl. Rundschau.

Ganz besonders möchte ich jedoch darauf hinweisen, daß es keinesfalls statthaft ist, eine Therapie mit Hochfrequenzströmen in die Hände vom Laien zu legen. Diese Therapie noch weiter ausgebaut und in gute Adaptionsmöglichkeit gebracht, wird durch die Hand des Arztes viel Segen und Heil bringen können. Eine Reklame, die die Benützung dieser Apparate von seiten der Patienten selbst anstrebt, hat zu unterbleiben und sollte durch die Organisationen genauest überwacht werden. Die Nutzanwendung der Hochfrequenzmassage des Zahnfleisches habe ich heute in diesem experimentellen Beitrag nur kurz angedeutet, da ich sie nach Klarlegung hier wohl als bekannt voraussetzen darf. Zum Schlusse erscheint es mir jedoch noch ganz dankbar, wenn ich meinen oben gebrachten Hinweis betreffs Verabreichung von Arzneimitteln und gleichzeitiger Anwendung von Hochfrequenzströmen dahin ergänze, daß ich nachfolgende Erfahrung niederlege. Auf Grund vieler klinischer Experimente sah ich die auffallende Tatsache, daß, wenn ich speziell bei Injektionen zur lokalen Betäubung 2—3 Minuten nach der Injektion Hochfrequenz einschaltete, stets bei geringstem Gebrauch von Anästhetizis die größtmöglichste Wirkung erzielte. Ich wäre der verehrten Kollegenschaft außerordentlich dankbar, wenn sie sich der Mühe unterziehen würde, die in vorliegendem Aufsatze gebrachten Resultate nachzuprüfen bzw. zu ergänzen, damit ermöglicht würde, daß einem Heilfaktor, wie ich ihn in der Hochfrequenzmassage gefunden habe, eine entsprechende Würdigung bzw. klare Stellung auf dem Gebiete der therapeutischen Hilfsmittel gegeben werden kann.

Literatur.

Büchel, Hans: Hochfrequenztherapie in der Zahnheilkunde. Zahnärztl. Rundschau. Bd. 47/48, S. 714, 716. — Cederborg, Axel (Göteborg): Der Hochfrequenzstrom in der Mundtherapie, Odontologisk Tidskrift. 31. Jahrg. H. 3. — v. Jacksch: Erfahrungen über die therapeutische Wirkung der Hochfrequenzströme. Wien. klin. Wochenschr. 1910. Nr. 44. — Kenyon-Jeffes: Bemerkung über dentale Hochfrequenzbehandlung. Brit. dental journ. 1921. Nr. 15. — Neff, D. Milton: The Dental Summary. 1922. Nr. 11. — Paule, G. de: Die Hochfrequenzströme in der Zahnheilkunde. La cultura stomatol. 1924. Nr. 5. — Reißner, Alb.: Zahnärztl. Rundschau 1922. Nr. 11. — Derselbe: Moderne Mundhygiene. Berlin 1912. — Derselbe: Dtsch. zahnärztl. Wochenschr. 1909. S. 538. — Derselbe: Ein Beitrag zur Mundhygiene bei Kindern. Separatabdruck der Dtsch. zahnärztl. Zeitschr. — Scharphuis, Paul: Beiträge zur Behandlung von Hochfrequenzströmen. Zahnärztl. Rundschau. 1923. 27/28, S. 226/227. — Schnee: Kompendium der Hochfrequenz. Leipzig 1920. — Zilz: Die therapeutische Beeinflussung der Alveolarpyorrhöe mittels d'Arsonvalisation. Österr.-ungar. Vierteljahrsschr. f. Zahnheilk. 1911. Nr. 3.

(Aus der technischen Abteilung des zahnärztlichen Instituts der Universität Zürich [Prof. Dr. med. h. c. A. Gysi]).

Die Messung der Gelenkbahn und die Einstellung der Modelle in den Artikulator bei der partiellen Prothese und bei vollbezahnten Kiefer.

Von

Dr. med. **Ludwig Köhler.**

Vorläufige Mitteilung nebst Ergänzung zu der Erwiderung an Balters in der Dtsch. Monatsschr. f. Zahnheilk. 1924, H. 23.

Mit 4 Skizzen.

1. Die Hufeisenschablone Gysis wird mit Abdruckmasse, am besten mit Kerr, gegen die untere Zahnreihe oder Zahnreihe plus Bißschablone angepreßt unter möglichst geringer Erhöhung des Bisses. Nach völliger Kühlung des entfernten Abdruckes kann die Schablone wieder eingesetzt werden und ist so genügend fest am Unterkiefer fixiert, um den Gysischen Gesichtsbogen zur Gelenkbahnmessung tragen zu können. Durch Anbringung von nach oben offenen Häkchen in der Prämolarengegend der Hufeisenschablone, Einhängen von Gummibändern und extraoralem Zug an diesem durch den Patienten wird man in schwierigen Fällen den Halt der Schablone weiter sichern. In der Regel ist das nicht notwendig. Es folgt dann

2. das Anlegen des Gesichtsbogens und Einstellung der Kondyldrähte auf den konventionellen oder individuell feststellbaren Kondylpunkt, die Messung der Gelenkbahn (Vorbißbahn) auf dem Kartonblatt, dessen unterer Rand parallel zur prothetischen Ebene (durch unteren Tragusrand und unteren Rand des Nasenflügels) gehalten wird. (Abb. 1.)

Dadurch wird die Neigung der Kondylbahn zur prothetischen Ebene bestimmt.

Eine Kontrollmessung auf der gleichen Seite zeigt, ob der Meßkarton richtig und ruhig gehalten wurde.

3. Festlegung der Lage und Entfernung der oberen Zahnreihe vom Gelenk. Die Hufeisenschablone wird mit erwärmtem weichem Wachs beschickt und gegen die obere Zahnreihe angepreßt, bis ihre untere Fläche parallel zur prothetischen Ebene steht. Man kontrolliert dies durch Anlegen zweier Lineale. (Abb. 2.) Nach Abkühlen des Wachses wird die Schablone erneut eingeführt, vom Patienten

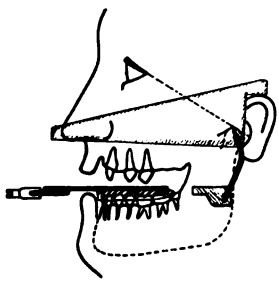

Abb. 1. Gelenkbahnmessung.

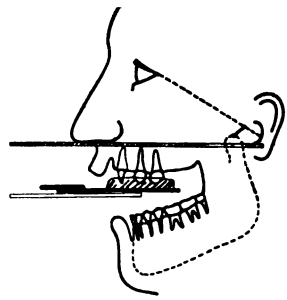

Abb. 2. Einstellung der Hufeisenschablone parallel zur prothetischen Ebene.

angepreßt, der Gesichtsbogen angelegt und die Kondyldrähte auf den konventionellen Kondylpunkt (Verbindungslinie zwischen Tragusmitte und äußerem Augenwinkel, 1 cm vor dem Tragusrand) eingestellt. Die Registrierbleistifte müssen dabei aus der Hülse vorstehen und gleich großem (am besten etwa 1 cm) Abstand vom markierten Hautpunkt haben. (Abb. 3.) Jetzt sind wir in der Lage, das obere Modell derart im Artikulator zu montieren, daß die eingestellte Ebene

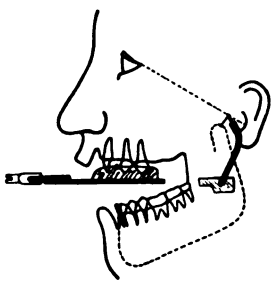

Abb. 3. Einstellung des Oberkiefers zum Kondylpunkt.

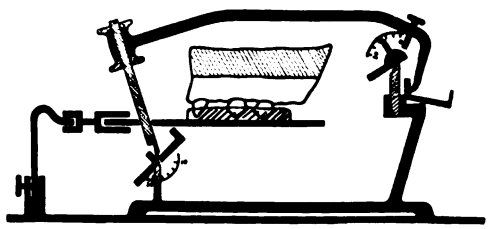

Abb. 4. Einstellen des oberen Modells in den Artikulator.

des Oberkiefers in sagittaler Richtung parallel zur Tischebene steht und so die Einstellung der gemessenen Gelenkbahnneigung zur Tischebene erfolgen kann.

4. Wie in Abb. 4 angegeben, wird jetzt das obere Modell mittels der gegen den Oberkiefer angepreßten Hufeisenschablone und des Gesichtsbogens in dem verstellbaren Gysiartikulator oder den Simplex eingestellt, je nach dem Winkel, den die Messung der Gelenkbahn ergeben hat. Das untere Modell wird mit Hilfe einer Wachsbißplatte oder Schablone gegen das obere fixiert und dann ebenfalls eingegipst. Erst dann stellt man den Neigungswinkel der Gelenkbahn am Artikulator ein.

Die räumlich richtige Lage zum Gelenk ist so gewährleistet. Das ganze Verfahren kann in der gleichen Sitzung, in der der erste Abdruck genommen wird, durchgeführt werden und beansprucht nach einiger Übung nicht länger als 5—10 Minuten.

Die ausführlichere Begründung des Vorgehens erfolgt demnächst an anderer Stelle und in anderem Zusammenhang.

Die Mitteilung an dieser Stelle soll nur als ein weiterer Gegenbeweis für die Anschauungen Balters dienen.

Seine Entgegnung in der Dtsch. Monatsschr. f. Zahnheilk. 1925, Nr. 4 zeigt, daß er meine Erwiderung nicht richtig verstanden hat.

Balters präzisiert neuerdings seine Auffassung über die Kieferbewegung folgendermaßen: „Eine individuelle Kondylenbewegungsbahn des Kiefers gibt es also nicht; diese ist vielmehr durch die Zähne (Höckergestaltung, Zahnbogenform, Zahnhöhe-Alveolarabstand) und den Abstand vom Gelenk bestimmt." Das Wort „diese" in dem vorerwähnten Satz ist wohl sinngemäß in Kieferbewegung zu ändern. Beweise für seine Ansicht ist uns Balters bis jetzt schuldig geblieben. Er hält aber trotzdem daran fest, „daß es keine individuelle Kondylenbewegungsbahn innerhalb der Artikulationsweite gibt, bei der der Kondyl sich so sicher und individuell bestimmt in seiner Bahn bewegt, wie die Eisenbahn in ihren Schienen, sondern daß diese wie oben geschrieben auch durch andere Faktoren bestimmt wird." Dieser Satz Balters ist bedingt richtig, weil er verschieden verstanden werden kann. Natürlich kann der Kondyl von der Okklusionsstellung aus nicht nur Vorbiß und Seitbiß und die dazwischen liegenden Zwischenbißbewegungen ausführen, sondern dazu noch in vorgeschobener Stellung unter Umständen transversale Bewegungen.

Die Diskussion dreht sich aber gar nicht um die Exkursionsbreite der Bewegungen des Kondyls in der Horizontalebene oder einer dazu geneigten Ebene, vielmehr darum, ob die Neigung der Ebene, in der sich die Bewegungen abspielen, individuell gegeben und sehr genau bestimmbar ist, und ob die Sagittalprojektion auf den Meßkarton bei der Gelenkbahnmessung richtig oder falsch ist, d. h. genügend genau zur Wiedergabe in einem Gelenkartikulator.

Da ich den Balters schen Satz auf die Neigung der Bahn und deren Sagittalprojektion beziehe, muß ich ihn für falsch betrachten, da er mit unseren Beobachtungen nicht übereinstimmt.

Ich habe dagegen Balters darauf hingewiesen, daß ich eine größere Anzahl Messungen mit dem Gesichtsbogen ausgeführt habe, bei denen sich eine individuell sehr genau bestimmbare Gelenkbahnneigung fand, wie dies Gysi u. a. bereits festgestellt haben. Beweisend für die Richtigkeit der Messung war für mich die Kontrollmessung durch mich selbst und andere bei demselben Patienten.

Die Höckergestaltung — in unserem Fall die Lage der Bißebene und die Bißhöhe — beeinflußte die Messung der Gelenkbahnneigung nicht; diese Beobachtung beweist, daß die Neigung der Bahn des Kondyls von den von Balters angeführten Elementen unabhängig ist.

Balters hat ferner die Messung der Gelenkbahn angegriffen und sagt: „Die Aufzeichnung der Gelenkbewegung direkt ist entweder falsch, weil durch die Einschaltung der Meßapparate eine Bißerhöhung hervorgerufen wird, oder zu

umständlich, wenn dieser Fehler durch Umbau der Apparatur behoben werden soll."

Ich behaupte, daß auch diese Feststellung Balters nicht zutrifft. Die Aufzeichnung der Gelenkbahn beim Bezahnten durch Auflegen der Hufeisenschablone führt wohl zu einer Bißerhöhung, gestattet aber dennoch eine sichere Messung der Vorbißbahnneigung des Kondyls. Allerdings stößt man manchmal auf kleine Schwierigkeiten, die aber bei richtiger Technik der Messung beim Zahnlosen wie beim Bezahnten erkannt und behoben werden können, mit zunehmender Übung und Erfahrung um so schneller und sicherer. Auch die Einstellung der Bennetschen Lateralbewegung und der Symphysenbahn sind durch Bißnahme mit Bißschablonen in Seitbißstellung durchführbar, aber nach neueren Untersuchungen Gysis nicht mehr so wesentlich, wie man bisher annahm.

Aus den vorliegenden Ausführungen geht zur Genüge hervor, daß ich die Ausführungen von Balters ihrem Sinne nach schon in der ersten Erwiderung richtig wiedergegeben habe, und daß sein Vorwurf in der Dtsch. Monatsschr. f. Zahnheilk. 1925, H. 7, ich hätte durch die Kürzung und Änderung der Zitate deren Sinn und Inhalt entstellt, nicht zutrifft, da ich zeigen konnte, daß auch in erweitertem Umfang die Zitate nicht zutreffen.

Die Fehlerquellen und die Fehlergröße im allgemeinen und im Einzelfall lassen sich bei dem von Gysi für die ganze Prothese und dem von Willemse und mir für die partielle Prothese angegebenen Arbeitsweg überblicken und kontrollieren. Das ist bei all den neuen Arbeitsmethoden, die nach dem Luce Prinzip arbeiten, nicht der Fall; ganz abgesehen vom Einschleifen oder Modellieren der Artikulation außerhalb des Mundes. Aus diesem Grunde habe ich mich veranlaßt gesehen, das Vorgehen Gysis am Ende meiner ersten Erwiderung zu empfehlen.

Die anatomisch und kinematisch richtig konstruierten Artikulatoren und die Anwendung des Gesichtsbogens zur Messung und eventuell auch zur Einstellung der individuellen Gelenkbahn werden aber durch die völlig unbewiesenen Behauptungen Balters bei den nach Balters „weniger Eingeweihten und Urteilsmächtigen" mißkreditiert und diese Kollegen so zu falschen Schlüssen verleitet. Daran ändert die gelegentliche anerkennende Erwähnung der unübertroffenen Forschungsresultate Gysis durch Balters gar nichts. Diese Anerkennung steht meines Erachtens in einem seltsamen Gegensatz zu den Anschauungen Balters über Kondyl- und Kieferbewegungen, die zum Teil völlig das Gegenteil der Gysischen Ansichten sind.

In dieser Art steht Balters allerdings nicht vereinzelt, sondern hat sogar, wie dies die Ausführungen Peters zeigen, bereits Schule gemacht, ein weiterer Beweis, daß meine Erwiderung an Balters notwendig war, nicht um die Schmälerung der Verdienste Gysis zu verhüten, sondern um weiteren Verwirrungen der Kollegen in der Frage des A.P. entgegen zu treten. Die gleiche Verwirrung in Grundfragen des A.P. finden wir auch in den U.S.A. (Hall, Monson), in England (Bennet), in Frankreich (Darsissac), Österreich (Major), Deutschland (Eichentopf) u. a. Allenthalben wird versucht, mit dem Luce-Prinzip oder auf anderen Wegen genauere Resultate zu erreichen als mit dem einfachen Gysi-Simplex. Den Beweis, daß das tatsächlich der Fall sei, sind aber alle diese

Autoren schuldig geblieben, abgesehen von der Umständlichkeit des Vorgehens und der bereits erwähnten Unübersehbarkeit und Unkontrollierbarkeit der möglichen Fehlerquellen beim Luceverfahren. Hierüber soll an anderer Stelle berichtet werden.

Literatur.

Ackermann, F.: L'articulateur adaptable de Gysi type 1924. Schweiz. Monatsschr. f. Zahnheilk. 1924. H. 7. — Balters: Dtsch. Monatsschr. f. Zahnheilk. 1925. H. 7. — Fritsche: Beitrag zur Bewegung des Unterkiefers. Dtsch. Monatsschr. f. Zahnheilk. 1923. H. 1. — Petèr, Franz: Zeitschr. f. Stomatol. 1924. H. 10. — Schwarze: Ref. über Lublinsky. Dtsch. Monatsschr. f. Zahnheilk. 1925. H. 1. — Willemse, L. M.: De Gysi-Gesichtsbog toegspart bij partielle Kunstgebitten. 1. Sept. 1922. Tijdschrift voor Tandheelkunde.

Zu Ziebes Artikel: Die Molarensenkung in Abhängigkeit von Schneidezahnüberbiß und Kondylenführung.

Von

Dr. Wilhelm Balters, Bonn.

In der Deutschen Monatsschrift für Zahnheilkunde 1925, Heft 7, bespricht Ziebe die rechnerischen Ausführungen, die ich gelegentlich der Betrachtung über „die durch die Kondylensenkung erfolgte Molarensenkung" in meiner Arbeit über zwei neuere Artikulatoren machte. Mit diesen Ausführungen wollte ich den Beweis bringen, daß die genaue Feststellung eines so kleinen Maßes, wie es sich durch die Kondylensenkung ergibt, bei der Nachgiebigkeit der Schleimhaut und der Gelenke praktisch nicht möglich ist und wir deswegen auf die Feststellung der Senkung für die totale Prothese verzichten müssen. In dieser Betrachtung sieht Ziebe einen Fehler, und zwar sagt er, daß das von mir errechnete Maß von 0,8 mm Molarensenkung „nur der Vergrößerung der Kondylensenkung entspricht, die sie dadurch erfährt, daß der Kondylus sich nicht einfach dreht oder horizontal vorwärts gleitet, sondern sich an einer geneigten Fläche abwärts verschiebt". Die Molaren senkten sich aber im ganzen durch das Hinzutreten der Schneidezahnführung um mehr, und zwar ein ganz beträchtliches Maß. Das ließe sich in genauer Weise aus einer geometrischen Konstruktion errechnen, für die von Ziebe dann Anleitung gegeben wird.

Ich wollte in leicht verständlicher Rechnung eben das zeigen, was auch Ziebe richtig verstanden hat, nämlich die Größe des Maßes, um das sich die Molarensenkung vermehrt, wenn zu der Senkung durch die Schneidezahnführung noch eine Senkung durch die Führung am Tuberculum articulare hinzutritt. Denn hier liegt der Kernpunkt der Frage nach der Notwendigkeit der Kiefergelenksmessungen für totalen Ersatz. Ist die allein durch die Senkung der Kondylen veranlaßte Senkung der Molaren (Vorschubbewegung bei ebenen Schablonen oder bei Gebissen mit Schlittenartikulation, wo die Senkung in der Molarengegend durch einen Schneidezahnüberbiß fortfällt) so gering, daß sie sich der genauen Feststellung praktisch entzieht, dann ist ihre Feststellung überflüssig, weil wir bei der Aufstellung der Zähne das Maß doch unbersücksichtigt lassen müssen. Sowohl aus Ziebes, als auch aus meiner Rechnung geht das Maß nur annäherungsweise hervor. Soll das Maß genau errechnet werden, und für einen bestimmten Fall von Kondylen- und Schneidezahnführungsbahn, dann müssen wir uns der Rechnung anschließen, die Bakker in seinen jüngst erschienenen „Voordrachten over de Theorie der Prothodontie" gegeben hat. Hier können wir auch, allerdings in Winkelgraden angegeben, die geringen Unterschiede erkennen, welche die Molarensenkung erfährt, wenn die Kondylenbahn ihre Neigung ändert. So beträgt beispielsweise die Winkeländerung zwischen den beiden ebenen Zahnreihen nur 55 Minuten, wenn die Kondylenbahn sich um 10 Grad (von 30° auf 40°) ändert, ein Maß, das sicher unserer Messung unter den gegebenen Umständen nicht zugänglich ist. Nun habe ich allerdings einen Fehler gemacht, der Ziebes Ausführungen verstehen läßt. Auf Seite 370 der Deutschen Monatsschrift für Zahnheilkunde 1924, Zeile 4, habe ich nämlich das Fehlen der Worte „durch die Senkung der Kondylen veranlaßte" bei der Korrektur nicht bemerkt. Dadurch wird der Anschein erweckt, als ob unter der Senkung der Molaren in ihrer Gesamtgröße das errechnete kleine Maß zu ver-

stehen sei. Es muß hier heißen: Daraus läßt sich auch leicht die durch die Senkung der Kondylen veranlaßte Senkung im Molarengebiet errechnen. Gemeint ist also tatsächlich das Maß der Vergrößerung der Molarensenkung durch die Kondylensenkung, was auch aus der Beschriftung der Abb. 11 hervorgeht, die Ziebe allerdings ohne Beschriftung als Abb. 1 wiedergibt. Hier hätte Ziebe die Beschriftung ebenso wie die Zeichnung sagen müssen, daß das angegebene Maß keineswegs die Gesamtsenkung der Molaren darstellen sollte.

Die Rechnung bleibt also zu Recht bestehen und ebenso die Schlüsse, die sich aus der Rechnung und Betrachtung ergeben.

Wir können die sicher vorhandenen individuellen Gelenkverhältnisse beim totalen Ersatz nicht berücksichtigen, weil wir sie mit Genauigkeit nicht feststellen können und wir können deshalb bei der Herstellung eines totalen Ersatzes von der Kondylenbahn annehmen, daß sie horizontal verläuft. Um es noch einmal zu sagen, die Gelenkbahn verläuft nicht horizontal. Aber wir können in der Annahme handeln, als ob sie horizontal verliefe. Die praktische Durchführung beweist die Richtigkeit der Ansicht.

Auch sind die weiteren Schlüsse recht interessant und keineswegs ohne Einfluß auf die Entwicklung der Artikulationslehre und die Lösung der Artikulatorfrage, so vornehmlich die Entscheidung der Frage, der direkten oder indirekten Führung der Kiefer durch die Gelenke, worauf ich in einem Aufsatz, der in Kürze in der zahnärztlichen Rundschau erscheint, eingehen werde.

Buchbesprechungen und Einzelreferate.

Konservierende Zahnheilkunde.

Hentze (Kiel): **Die Behandlung der Milchzähne.** (Zahnärztl. Rundschau 1924. Nr. 43.)

Hentze stellt auf Grund 24jähriger Beobachtungen fest, daß neun Zehntel aller Stellungs- und Bißanomalien auf den vorzeitigen Verlust der Milchzähne zurückzuführen sind. Daneben auch noch eine beträchtliche Zahl allgemeiner Entwicklungsstörungen. Er bedauert mit Recht das Fehlen von Mundhygienekliniken, wie sie in den U.S.A. segensreich wirken.

Sehr nützlich ist in der Arbeit eine Beobachtung festgelegt, die in der Literatur sonst fehlt, aber dem aufmerksamen Praktiker längst bekannt ist — das Persistieren aller Milchzähne mit größeren Kupferamalgamfüllungen lange über die normale Zeit hinaus. Die Diffusion basisch-kohlensauren Kupfers in die Dentinkanälchen des Wurzelteiles hemmt also zweifellos die Resorption; das gleiche gilt von den antiseptischen Pasten, wie sie bei der Wurzelbehandlung der Milchzähne gebräuchlich sind. Hentze hält mit Recht die Totalexstirpation der Milchzahnpulpa für unangebracht und übt in seiner Klinik die Amputationsmethode. Devitalisierende Pasten werden ganz vermieden. Er amputiert die Kronenpulpa unter enossaler Anästhesie, übrigens 4%iges Novocain in Ringerlösung. Die Pulpenstümpfe werden für etwa 10 Minuten mit folgender Mischung bedeckt und selbst für diese kurze Zeit mit Fletscher abgeschlossen (10 Teile 40%igen Formaldehyd, 1 Teil Müllersche Flüssigkeit). Nach Entfernung des Formalinwattebäuschchens wird das Pulpenkavum mit sterilem Paraffin gefüllt. Strenge Sterilität schließt Mißerfolge ziemlich aus. Selbst bei fistulösen Zähnen wird der Versuch zur Erhaltung gemacht. Die putriden Massen werden nach Entfernung des erweichten Dentins mit Jodnelkenöl überschwemmt, die gangränösen Pulpafetzen vorsichtig exstirpiert, ein mit Jodnelkenöl getränkter Faden Kohlenwatte oder Asbest in die Kanäle eingeführt. Darüber Guttapercha. Treten Schmerzen auf, so entfernt man die Guttapercha, läßt aber die Fäden in den Kanälen.

Hentze betont zum Schlusse aber sehr mit Recht, daß die beste Zahnbehandlung in der Kleinkinderpraxis die Prophylaxe ist — die Aufklärung der Mütter, so daß wir nur einfachste Fissurenkaries zu Gesicht bekommen sollten. Aber bis dahin hat es leider noch gute Wege! Erich Schottländer (Berlin).

Polus: Überkappung der Pulpa mit Argent. nitricum. (Revue Belge de Stomatol. 1925. Heft 1.)

Die Devitalisation der Zähne und die Behandlung der Wurzelkanäle regen immer wieder zu neuen Versuchen an, dieses Problem zu lösen. Die Erhaltung der Pulpa ganz oder teilweise (Pulpektomie, Pulpotomie, Überkappung) ist das Hauptbestreben hierbei.

Nach einer ausführlichen Besprechung über die Histologie, Anatomie und Pathologie der Pulpa, die nichts Neues bietet, wendet sich der Verf. zu den Medikamenten, die er bei seiner Methode verwendet. Er stellt sich eine Paste aus folgenden Bestandteilen her:

Argent. nitric. 1 Vol.
Zinkoxyd 5 : 10 Vol.
Eugenol Q. S.

die er für die Überkappung verwendet. Diese Paste ist sowohl analgetisch, als auch antiseptisch und nicht härtend, Eigenschaften, die Polus besonders hervorhebt und die er dem Einfluß des Argent. nitric. zuschreibt.

Er verwendet sie bei oberflächlicher spontaner Freilegung der Pulpa an einem Pulpahorn, oder wenn das Pulpahorn nur noch durch eine ganz dünne Dentinschicht bedeckt wird, vorausgesetzt, daß noch keine Hyperämie besteht, oder bei bereits eingetretener Dentinitis. Außerdem verrichtet die Paste sehr gute Dienste als Wurzelfüllungsmaterial.

R. Hesse (Döbeln).

Rodier: Anwendung eines beiderseitigen Lippen- und Wangenhalters. (La Semaine Dentaire 1925. Heft 20.)

Das abbildungsweise demonstrierte Hilfsmittel besteht in einem federnden Bügel, dessen beide Enden, ähnlich wie unsere chirurgischen Wangenhalter, U-förmig abgebogen sind. Diese Abbiegungen greifen in den Mundwinkeln nach innen, während der federnde Bügel, entsprechend den bei Frost verwendeten Ohrenschutzklappenhaltern um den Hinterkopf geführt wird. Mittels dieses Halters werden gleichzeitig Wangen und Lippen beider Kopfhälften gleichzeitig und selbsttätig weggezogen, so daß der Operateur beide Hände für die Arbeit frei bekommt.

R. Hesse (Döbeln.)

Müller: Über Pulpadevitalisation und Wurzelfüllung. (Zeitschr. f. Stomatol. 1925, H. 3.)

Müller gibt einen kurzen Bericht über seine Erfolge mit dem kolloiden As $2—O_3$ in den letzten $1^1/_2$ Jahren. Dieses feste Arsenpräparat läßt sich leicht dosieren. Die kleinste Dosis betrug 0,00016 g pro Tablette. Gleichmäßige Resultate erzielte man mit Dosen von 0,00079—0,0009 g nach 2—5 Tagen. Bei vorhandener Dentindecke soll diese, um Schmerzen zu verhüten, gut befeuchtet werden, ehe man die Tablette einlegt. Histologisch wurde eine große Tiefenwirkung des Präparates festgestellt.

Die Absicht, die nach Pulpagangrän entstandenen Granulome vom Wurzelkanal aus medikamentös zu beeinflussen, führte Müller dazu, zunächst die Kanäle nach Radiographie chemisch und mechanisch zu reinigen und zu erweitern, um die Foramina möglichst durchlässig zu gestalten. Dann folgte eine Einlage mit Asphalin, die nach 2—3 Tagen, dann nach 8 Tagen und schließlich mit monatlichem Wechsel erneuert wurde, bis unter Röntgenkontrolle die Rückbildung des Granulomes festzustellen war. Erst dann folgte die Wurzelfüllung. Die idealste Wurzelfüllung ist die mittels einer Flüssigkeit, wie z. B. die Albrechtsche. Da diese aber durch Formalinzusatz schädigend wirkt, hat Müller ein neues Präparat verwendet, das in sterilen Röhrchen geliefert wird, hoch in den Kanal gepumpt werden kann und keinerlei Zusatz von Thymol, Phenol, Alkohol oder Formalin enthält.

R. Hesse (Döbeln).

Klinische Zahnheilkunde.

Nux: Schwierigkeiten bei der Extraktion anormal stehender Zähne. (La Presse Dentaire 1925. Heft 4.)

Die Beobachtung einer Anzahl bei der Extraktion frakturierter Zähne, die man dann vergeblich zu extrahieren versucht hatte, geben dem Verf. Gelegenheit, einiges über dieses Thema mitzuteilen.

1. Fraktur eines unteren rechten Molaren während der Extraktion am Zahnfleischrand. Die Wurzeln waren gegeneinander gebogen, und der Operateur hatte die Extraktion nicht ausführen können. Nach Separation der Wurzeln gelang die Extraktion jeder Wurzel einzeln sehr leicht.
2. Extraktion anormal stehender Eckzähne. Diese gestaltet sich schwierig, wenn die Krone noch tief im Alveolarfortsatz liegt. Die üblichen Zangen versagen fast stets, besonders dann, wenn sie sich nicht zwischen den Zahn und seine Nachbarzähne führen lassen. Manchmal gelingt es mit der Universalzange von Rauhe den Zahn quer zu fassen und durch langsam rotierende Bewegungen zu luxieren. In komplizierten Fällen benutze man den Hebel von Evrard, Frenchette oder Croës, indem man ihn zwischen Eckzahn und Prämolar hochführt und dabei in einem Winkel von 45 Grad durch leichte Rotation den Eckzahn herabdrückt. Der Prämolar muß geschont werden.
3. Ein palatinal stehender oberer Prämolar läßt sich mit Hebel oder schmaler Bajonettzange fast immer extrahieren.

Wenn alle diese Versuche fehlschlagen, dann wende man die von Quintin beschriebene Methode an: Nach Anästhesie beseitige man die Knochenwand des Alveolarfortsatzes,

befestige an den Zahn einen Metallring mit Schaft und klopfe mit einem kleinen Hammer dagegen. Der Zahn löst sich dann aus der Alveole. In gewissen Fällen ist aber auch dann noch nicht die Extraktion möglich. Es gibt dann noch zwei Wege, die aber langwierig und manchmal schmerzhaft sind.

1. Methode Delabarre: Einige Tage vor der Extraktion umgibt man den Zahn mit einem Kautschukring, der bis unter den Zahnhals reicht. Dieser hat die Neigung, nach oben entlang der Wurzel zu quellen. Infolge dieses dauernden Druckes entsteht eine Entzündung des Ligamentum, die sich in einer traumatischen alveolären Arthritis auswirkt. Der Zahn lockert sich in seiner Alveole und kann nach einigen Tagen leicht extrahiert werden.
2. Methode David: Mittels einer kleinen Pinzette führt man ein Stück feinen Blumendraht zwischen den Zahn und den Alveolarrand des Zahnes und bestellt den Patienten nach 2 bis 3 Tagen wieder. Die Extraktion geht dann leicht von statten.

David erreicht sein Ziel auf dieselbe Weise wie Delabarre, nur verwendete er statt Kautschuk den Blumendraht.

Im allgemeinen kann man mit dem Hebel stets auskommen. Doch versagt er bei vielen Operateuren, weil sie sich nicht an ihn gewöhnen wollen. Diesem Umstand verdankt die subalveoläre Zange ihre Entstehung. Anderen war der Hebel zu gefährlich, weil er beim Abgleiten schwere Verletzungen hervorrufen könne. Diese Befürchtungen scheiden bei Anwendung der neuzeitlichen Hebel ohne weiteres aus. Ein anatomisch richtig geformter Hebel, der sachgemäß geführt und gestützt wird, kann nie abgleiten. R. Hesse (Dobeln).

Lionel H. Head: Schwierige Extraktion eines anormal gelegenen Caninus. (The British Dental Journ. Vol. 46, Nr. 9, p. 517. 1925.)

Bei dem an Trigeminusneuralgie leidenden Patienten waren vor etwa 8 Jahren sämtliche oberen Zähne extrahiert worden. Das Röntgenbild ergab die Impaktion des horizontal hoch oben im Sulkus gelegenen oberen linken Caninus. Durch Aufklappung von einem langen horizontalen Schnitt aus und Entfernung eines Streifens der äußeren Platte der Alveole wurde der Zahn freigelegt, zuerst mit einem gekrümmten Elevator gelockert und dann mit einer oberen Bajonettzange extrahiert. Die Wurzelspitze zeigte beträchtliche Exostose.

Niemeyer (Delmenhorst.)

Alfred Cowan: Ein Fall von nicht durchgebrochenem, heftige Kopfschmerzen verursachenden Caninus. (The British Dental Journ. Vol. 46, Nr. 9, p. 518. 1925.)

Der 32jährige Patient, der wegen heftiger sich bis zur rechten Schläfengegend erstreckender Schmerzen über dem Stirnbein schon längere Zeit in ärztlicher Behandlung gewesen war, ohne Besserung zu verspüren, konsultierte Verf., um sich zu vergewissern, ob sein Leiden vielleicht dentalen Ursprungs sein könnte. Etwa 7 Jahre vorher waren angeblich der rechte obere Caninus und der laterale Inzisivus extrahiert worden. Aus dem auf den ersten Blick gesund erscheinenden Zahnfleisch entleerte sich bei Druck über der Eckzahngegend eine kleine Menge Eiter; die Sonde stieß auf einen glatten Körper, der sich auf der Radiographie als ein nicht durchgebrochener, schräg im Knochen liegender, mit seiner Krone nach der Wurzel des rechten zentralen Inzisivus gerichteter Eckzahn entpuppte. Nach Aufklappung des Zahnfleisches von einer längs des Alveolarrandes vom mittleren Schneidezahn bis zum 1. Bikuspis gemachten Inzision aus war die Krone des Caninus zu sehen. Durch starkes Hochschieben eines linken unteren Elevators zwischen zentralem Inzisivus und der Spitze des Caninus gelang die Entfernung des letzteren, worauf die Kopfschmerzen vollständig verschwunden sind. Der früher entfernte Caninus ist nach der Ansicht des Verfassers jedenfalls der Milcheckzahn gewesen.

Niemeyer (Delmenhorst).

Reimann: Über die benigne Epulis und die epulisähnlichen malignen Sarkome des Alveolarfortsatzes der Kiefer. (Schweiz. Monatsschr. f. Zahnheilk. 1925. Heft 4.)

Mit vorliegender Arbeit bezweckt der Verf., zu untersuchen, ob sich die klinisch malignen Epuliden anatomisch von den klinisch gutartigen verläßlich unterscheiden lassen; ferner soll die Frage untersucht werden, ob die gutartigen Riesenzellensarkome des Alveolarfortsatzes wirklich als echte Sarkome anzusprechen sind, oder ob sie sich nicht nur klinisch, sondern auch histologisch von ihnen unterscheiden und ob zwischen ihnen und den braunen riesenzellenhaltigen Tumoren der Ostitis fibrosa irgendwelche Beziehungen bestehen.

Der Unterkiefer scheint, wie auch Hesse gefunden hat, von den Epuliden häufiger befallen zu werden als der Oberkiefer. Unter den Geschlechtern treffen wir die Epuliden öfter beim weiblichen als beim männlichen Geschlecht an. Am zahlreichsten treten sie im 3. und 4. Jahrzehnt auf. Die Ätiologie ist noch ungeklärt; Schwangerschaft begünstigt die Entstehung. Weitere Reizzustände, die die Epuliden fördern, sind Störungen in der Entwicklungsmechanik, also Reize nicht infektiöser Natur. Scheinbar ist das periendostale

Gewebe der gemeinsame Mutterboden der peripheren und zentralen Riesenzellensarkome; hierfür spricht auch das klinische Verhalten der Riesenzellensarkome. Eine scharfe Grenze zwischen beiden Sarkomgattungen ist nicht zu ziehen. Da zwischen Granulomen und Epuliden ein Zusammenhang besteht, ist wohl anzunehmen, daß auch zwischen Epuliden und Zahnzysten Beziehungen existieren. In der Hauptsache sind die Epuliden Osteoklastome, d. h. Abkömmlinge des osteoklastischen Systems, wobei sie sich aus osteoklastischen Riesenzellen aufbauen und mit Abkömmlingen des osteoblastischen Systems mischen (gemischte, ossifizierende Epuliden).

Die echten epulidenähnlichen Sarkome des Alveolarfortsatzes können primär als Geschwülste auftreten, oder als epulisartige Wucherungen als Teilerscheinung generalisierter Sarkomatose.

Die Gutartigkeit gewöhnlicher Epuliden hat Veranlassung gegeben, sie zur Ostitis fibrosa in Beziehung zu bringen. Es besteht tatsächlich zwischen beiden eine gewisse Übereinstimmung, indem beide hauptsächlich jüngere Erwachsene, vorwiegend Frauen befallen. Die hyperostotischen Wucherungen haben mit den Epuliden die Lokalisation auf den Alveolarfortsatz gemeinsam. Es ist also wahrscheinlich, daß die Epuliden eine besondere Form der Ostitis fibrosa sein können, insbesondere, wenn man berücksichtigt, daß die Ätiologie beider Krankheiten viele gemeinsame Merkmale aufweist. Störungen der inneren Sekretion scheinen dabei eine wesentliche Rolle zu spielen. — Die Epuliden können auch multipel und symmetrisch auftreten.

Zusammenfassend schließt der Verf. mit folgenden Sätzen:

Die am Alveolarfortsatz auftretenden sog. sarkomatösen Epuliden lassen sich in gutartige Riesenzellensarkome und in die epulisartigen echten Sarkome trennen. Die peripheren und zentralen Riesenzellensarkome bilden eine besondere Gruppe gutartiger Geschwülste, die anatomisch reife Gebilde darstellen. Ihr Reichtum an Riesenzellen und gleichmäßig gebauten Spindelzellen und ihre ätiologischen Beziehungen bringen sie der Ostitis fibrosa nahe. Die Sonderstellung der Riesenzellen des Alveolarfortsatzes erklärt sich aus den besonderen biologischen und anatomischen Bedingungen der Kiefer als Träger der Zähne. Die klinisch bösartigen epulisähnlichen Geschwülste sind echte Sarkome mit den charakteristischen Eigenschaften maligner Blastome. Für die sarkomatösen Epuliden wird folgende Einteilung vorgeschlagen: 1. Echte Epuliden (Osteoklastome, osteoblastisch-osteoklastische Mischgeschwülste). 2. Pseudoepuliden (echte Sarkome).

Zum Schluß sei auf das der Arbeit angefügte reichhaltige Literaturverzeichnis und 5 bunte Tafeln mikroskopischer Präparate hingewiesen. R. Hesse (Döbeln).

Poiré: Fibromatöse Hypertrophie des Zahnfleisches. (La Semaine Dentaire 1925. Heft 18.)

Der Verf. beschreibt einen Fall bei einem 1,90 m langen Soldaten, den er zu beobachten Gelegenheit hatte: Es besteht eine allgemeine Hypertrophie, die wie ein dichtes Polster die ganzen oberen und unteren Alveolarränder außen wie innen vom Eckzahn bis zum 3. Molaren befallen hat. Die Kaufähigkeit ist stark beeinträchtigt.

Die Ätiologie dieser Erkrankung ist ungeklärt. Es handelt sich um eine unbekannte Grundursache, vielleicht um eine Art Endzustand einer chronischen oder lokalen Phlogose. Im vorliegenden Fall dürfte man es mit einer ausgesprochenen Akromegalie zu tun haben, von angeborenem Charakter, bei Abwesenheit entzündlicher Vorgänge.

R. Hesse (Döbeln.)

J. Raymond et F. Bonnel-Limoges: Myeloblasten-Fibrosarkom des Zahnfortsatzes. Bull. et mém. de la soc. de Paris. 1924. H. 8, S. 708.

Ein 50jähriger Mann leidet seit 8 Monaten an einer epulisartigen Geschwulst des Zahnrandes des Oberkiefers. Sie ist haselnußgroß. Mikroskopischer Befund der entfernten Neubildung: gutartiges Myeloblastensarkom. Georg Schmidt (München).

Ralph A. Broderick: Eine Untersuchung der Infektionsquellen der an den Wurzelspitzen pulpaloser Zähne gefundenen nekrotischen Zonen. (The British Dental Journ. Vol. 46, Nr. 7, p. 357—373. 1925.)

Als Resultate seiner umfassenden diesbezüglichen bakteriologischen Untersuchungen, auf die wir aus Raummangel leider nicht näher eingehen können, verzeichnet Broderick:

1. Daß der Streptokokkus konstant in den an den Wurzelspitzen pulpaloser Zähne gefundenen nekrotischen Zonen vorhanden ist.

2. Daß die betreffende Streptokokkenart keine spezifische ist, sondern mit den im Speichel des betreffenden Patienten, der die ursprüngliche, gewöhnlich auf dem Wege der Pulpa wirkende Infektionsquelle bildet, gefundenen Arten variiert.

3. Daß diese nekrotischen Zonen in ausgewählten Fällen, wenigstens temporär, steril gemacht werden können.

Das der interessanten Arbeit beigegebene Literaturverzeichnis umfaßt 14 Nummern.

Niemeyer (Delmenhorst).

Harry Sicher: Anatomie und Technik der Leitungsanästhesie im Bereiche der Mundhöhle. Ein Lehrbuch für den prakt. Zahnarzt, 2. verbesserte Auflage mit 31 Textabbildungen. Nach Originalen des Malers Karl Hajek. (63 S.). (Berlin: Julius Springer 1925.) 3.90 Goldmark.

Die erste Auflage des vorliegenden Werkes erschien im November 1919 und fand unter den Zahnärzten eine so günstige Aufnahme, daß der Verf. 1924 die zweite Auflage folgen lassen konnte.

Der Inhalt ist im wesentlichen derselbe geblieben. Neu aufgenommen wurde die Besprechung der üblen Zufälle bei der Injektion und die intranasale Leitungsanästhesie des N. nasopalatinus, ferner die Injektion am Stamme des II. Trigeminusastes durch den Canalis pterygopalatinus.

Den mir zur Verfügung stehenden Raum werde ich deshalb der Besprechung dieser drei Abschnitte widmen und verweise für den übrigen Teil des Werkes auf das in der Dtsch. Monatsschr. f. Zahnheilk. 1921, S. 26/27 erschienene Referat Gerhard Mays.

Vermeidung übler Zufälle: Dem Nadelbruch begegnet man am besten durch Auswahl einer entsprechend langen Injektionskanüle. Ist ein Bruch erfolgt, so soll man die in der Tiefe ruhende und oft schwer aufzufindende Nadel ruhig liegen lassen, solange sich keine Beschwerden einstellen.

Unbedingt ist eine intravenöse oder intraarterielle Injektion zu vermeiden. Bei Novokain wird es zwar kaum zum Exitus letalis kommen, wohl aber zu schweren Kollapsen. Vor der endgültigen Injektion überzeugt man sich durch leichte Aspirationsbewegungen des Spritzenstempels, ob die Nadel in einem Gefäß steckt, ob also Blut in die Spritze eintritt. Bei Synkope post extractionem lege man den Patienten sofort nach der Injektion flach auf den Rücken und läßt ihn auf diese Weise die Wartezeit verbringen.

Anästhesie des Nervus nasopalatinus. a) Die intraorale Methode. Durch Injektion in das Foramen incisivum können beide Nervi nasopalatini anästhesiert werden. Es ist aber der erheblichen Schmerzen wegen nicht ratsam, in die Papilla palatina einzustechen. Sicheren Erfolg erzielt man, wenn man mit einer feinen Nadel 10 mm vom palatinalen Zahnfleischrand des kleinen Schneidezahnes einsticht und dort $^1/_4$ ccm injiziert. Man kann in gewissen Fällen knapp neben der Papilla palatina einstechen und dann die Nadel nach oben innen gegen die Mündung des Canalis incisivus führen.

b) Die intranasale Methode. Etwa 20 mm vom hinteren Ende des Septum nasi, hart neben dem Septum am Nasenboden tritt der Nervus Scarpae in den Canalis incisivus. Mit kurz geschliffener Nadelspitze kann man hier den Nervus Scarpae anästhesieren, nachdem man zuvor 10%iges Alypin oder Kokaintupfer in den rechten und linken unteren Nasengang gelegt hat.

Leitunganästhesie des zweiten Trigeminusastes in der Fossa pterygopalatina. Die Flügelgaumengrube ist von der Mundhöhle aus erreichbar, wenn es gelingt, von der Hinterwand des Tuber maxillae nach oben und innen bis zum Hiatus sphenomaxillaris vorzudringen, eine nicht sehr zu empfehlende Methode. Die Rhinologen versuchten, sie durch das Foramen sphenopalatinum zu erreichen. Der dritte Weg führt durch die Orbita und kann ebenfalls nicht empfohlen werden. Der vierte Weg durch die Wange entlang dem Tuber maxillae durch den Hiatus sphenomaxillaris ist gefahrlos gangbar. Die Nadel muß sehr langsam (mindestens 8 cm) sein, und die Haut vorher durch Jodanstrich sterilisiert werden. Der fünfte in mancher Hinsicht einfachste Weg erreicht die Fossa pterygopalatina vom Foramen palatinum majus aus durch den Canalis pterygopalatinus. Nach etwa 15 Minuten ist der II. Trigeminusast völlig anästhetisch. In jedem Falle ist damit zu rechnen, daß Injektionsflüssigkeit durch die Fissurae orbitales in die Augenhöhle dringt und Doppeltsehen verursacht wird. Diese Anfälle gehen aber rasch vorüber. R. Hesse (Döbeln).

Josiah S. Hughes (Manhattan, Kansas): **Anästhesie und Stoffwechsel.** Aus der chemischen Abteilung der Staatlichen Landwirtschaftlichen Akademie in Manhattan, Kansas. (Current Researches in Anesthesia and Analgesia Vol. 4, Nr. 1, p. 3—10. 1925.)

Nach Verf. verhindern Anästhetika nicht nur die Tätigkeit des Nervensystems, sondern sie verändern auch in größerem oder geringerem Maße die Funktion und den Stoffwechsel jeder Körperzelle. Ist des Patienten „System" nun in der richtigen Verfassung, um diesen Veränderungen entgegenwirken und den normalen Metabolismus wiederherstellen zu können, wenn das Anästhetikum den Körper verläßt, so wird kein Schaden angerichtet; ist es dagegen nicht in der Lage, die Zellen zu ihrem normalen Zustande zurückzuführen, so treten ernste Folgen ein, als welche Hughes Azidosis, Alkalosis, Ketosis und Toxikosis nennt. Verf. teilt die Wirkungen der Anästhetika auf den Körper in primäre und sekundäre ein; die primären sind die durch die Anästhetika selbst an den Körperzellen hervorgerufenen Veränderungen, die sekundären die Veränderungen, die durch Substanzen verursacht werden, die im Körper produziert werden. So könnten wir die Verhinderung der Oxydation durch das Anästhetikum als primäre Wirkung, die schädliche Wirkung der durch diese

verringerte Oxydation produzierten Säuren dagegen als sekundäre bezeichnen. In gleicher Weise würden die Zerstörung von Leberzellen durch Chloroform oder seine Zersetzungsprodukte den primären und die Wirkungen der durch die Nichtfunktion der Leber verursachten Produkte den sekundären Wirkungen zuzurechnen sein.

Den weiteren interessanten, aber sich nicht für eine kurze Besprechung eignenden Einzelheiten wollen wir nur noch entnehmen, daß alle Anästhetika die Neigung haben, die roten Blutkörperchen in der Weise zu desorganisieren, daß das freie Hämoglobin in das Plasma austritt. Die die Hämolyse begünstigenden Bedingungen kennt man bis jetzt noch nicht. Niemeyer (Delmenhorst).

Gaston Labat (New York City): **Anästhesie — Das prädominierende Element in der Chirurgie.** (Current Researches in Anesthesia and Analgesia Vol. 4, Nr. 1, p. 29—35 1925.)

Das Problem von heute ist nach Verf., alle bekannten Anästhetika an ihrem richtigen Platz zu verwenden. In naher Zukunft wird nach seiner festen Überzeugung die regionale Anästhesie die „Methode der Wahl" werden und die Allgemeinnarkose nur noch in ausgewählten Fällen in Anwendung kommen. Niemeyer (Delmenhorst).

M. S. Harmon (Seattle, Wash.): **Präoperative Narkotika.** (Current Researches in Anesthesia and Analgesia Vol. 4, Nr. 1. p. 15—20. 1925.)

Verf. zieht aus seinen diesbezüglichen Versuchen die nachstehenden Schlußfolgerungen:

1. Um die höchste Wirksamkeit zu entfalten, sollte ein präoperatives Narkotikum mindestens 45 Minuten, am besten aber schon eine Stunde vor der Operation gegeben werden.
2. Morphin in kleinen verteilten Dosen befähigt den Chirurgen, irgendeine „frühe" Idiosynkrasie gegen dasselbe zu entdecken.
3. Unter sonst gleichen Bedingungen kürzt ein präoperatives Narkotikum die Zeit der Einleitung ab und verringert die benötigte Menge des verwendeten Anästhetikums.
4. Das in geteilten Dosen in Magnesiumsulfatlösung gegebene präoperative Narkotikum verkürzt die Zeit der Einleitung noch weiter und gibt eine ruhigere Narkose und setzt die Menge des Anästhetikums herab.
5. Wenn einem Patienten ein Narkotikum in verteilten Dosen in Magnesiumsulfatlösung vor der Operation gegeben wird, so ist sein postoperatives Befinden bedeutend besser; es tritt weniger Übelkeit und Erbrechen auf und es ist weniger Morphin erforderlich.

Niemeyer (Delmenhorst).

William Guy: Allgemeinanästhesie. (The British Dental Journ. Vol. 46, Nr. 8, p. 440 bis 444. 1925.)

Guy gibt am Schluß seiner Abhandlung folgende Zusammenfassung:

Die besten Resultate mit dem größten Maß von Sicherheit für den Patienten und Bequemlichkeit für den Operateur werden mit folgenden Anästhetizis erzielt:

1. Für kurze Operationen, 30—60 Sekunden, z. B. Extraktion eines oder zweier Zähne: Gas und Oxygen, oder Gas und Oxygen mit 1—2 ccm Äthylchlorid.
2. Für etwas längere Operationen, z. B. Extraktion einer Anzahl von Zähnen: Gas und Oxygen mit 2—3 ccm Äthylchlorid.
3. Für längere und schwierigere Operationen, 90—150 Sekunden: Gas und Oxygen mit 3 ccm Äthylchlorid und 3 ccm Äther.
4. Für Operationen, die voraussichtlich 10 Minuten oder länger dauern: Gas und Oxygen und Äther. Niemeyer (Delmenhorst).

W. J. Jones (Columbus, Ohio): **Der Sauerstoffgehalt des Blutstromes in der Äther-, Stickstoffoxydul-Oxygen- und Äthylen-Oxygen-Narkose.** (Current Researches in Anesthesia and Analgesia Vol. 4, Nr. 1, p. 25—28. 1925.)

Verf. erweitert in der vorliegenden Arbeit auf Grund einer Reihe von 71 an Kaninchen und Hunden mit Äther-Oxygen, Stickstoffoxydul-Oxygen und Äthylen-Oxygen ausgeführten Experimenten seine bereits vor fünf Jahren bei der Besprechung des Stickstoffoxyduls aufgestellte Behauptung, daß die Narkose durch eine gewisse Alteration der oxygenierenden Prozesse im Körper hervorgerufen wird, und daß die Betäubung das Resultat einer verminderten Zufuhr von Sauerstoff ist, dahin, daß dies nicht nur für Stickstoffoxydul, sondern ebensowohl auch für Äther und Äthylen zutrifft. „Die herabgesetzte Oxydation ist nicht nur eine Begleiterscheinung der Anästhesie, sondern das Wesentliche derselben, nämlich ihre primäre Ursache, weil Irritabilität von Sauerstoff abhängig ist und der Verlust der Reaktion auf Irritation eben Anästhesie ist."

Jones fand bei seinen Experimenten, daß die Volumenprozente Sauerstoff im Blut der Versuchstiere während der Narkose je nach der Tiefe der letzteren um 20—50% reduziert waren, und daß in einigen Fällen der Tod erst eintrat, wenn der Oxygengehalt bis auf

6% gefallen war. Nebenbei konnte noch festgestellt werden, daß konzentrierte Äthylendämpfe längere Zeit vertragen wurden als Stickstoffoxydul.

Niemeyer (Delmenhorst.)

Floyd F. Romberger (Lafayette, Ind.): **Chirurgische Technik von einem Studium von 4000 Anästhesien.** (Current Researches in Anesthesia and Analgesia Vol. 4, Nr. 1, p. 11–14. 1925.)

Die 4000 vom Verf. für 34 Chirurgen und 15 Zahnärzte ausgeführten Narkosen umfassen nicht weniger als 2716 Gas-Oxygen-Narkosen, ferner 1020 Äther- (offene Tropfmethode), 153 Gas-Äther- (geschlossene Methode), 50 Chloroform-, 41 Äthylchlorid- und 20 Äthylennarkosen.

Die Gas-Oxygen-Narkosen wurden als solche begonnen und vollendet, wobei zu verschiedenen Malen synergistisch solche Mittel, die ratsam oder notwendig erschienen, angewandt wurden, nämlich: Äther, Chloroform, Anästhol, Paraldehyd, Somnoform und Äthylen. In der großen Mehrzahl der unter Gas-Oxygenanästhesie ausgeführten Abdominaloperationen wurde Novokain als Infiltration längs der Inzisionslinie und als intramuskuläre Injektion verwendet.

Für die Ätheranästhesien wurde zur Einleitung der Narkose fast ausschließlich Äthylchlorid gebraucht und dann mit Äther nach der sog. offenen Tropfmethode fortgefahren, welche Technik nach Verf. Zeit ersparen und, wenn sachverständig ausgeführt, sehr angenehm für den Patienten sein soll.

Die Gas-Äther-Anästhesien wurden nach einer streng geschlossenen Methode „gegeben".

Chloroform- und Äthylchlorid-Anästhesien wurden rein als solche vermittels einer offenen Maske administriert.

Die Verteilung der verschiedenen Narkosenarten sowie der verschiedenen Operationen, unter denen sich nicht weniger als 486 Extraktionen befinden, ist auf zwei übersichtlichen Karten graphisch dargestellt.

R. Eisex (Berlin): **Über eine verbrennungsfreie Ultraviolettstrahlenlampe.** (Zahnärztl. Rundschau 1924. Nr. 42.)

Eisex klagt eingangs mit Recht darüber, daß die Lichttherapie in der Zahnheilkunde noch lange nicht genügend gewürdigt wird. Er sieht einen Grund hierfür in dem bisherigen Fehlen einer Lampe mit einer für Schleimhäute des Mundes unschädlichen Wellenlänge der Ultraviolettstrahlen. Diesem Übelstande hilft die „Verbrennungsfreie Ultra-Sonne, System Dr. Landecker-Steinberg" ab. Die Erfahrungen Eisexs während etwa eines halben Jahres bei Gingivitis, Stomatitis der verschiedensten Ursprünge, Zysten, Alveolarpyorrhöe waren sehr gute, ebenso bei der Nachbehandlung operativer Eingriffe. Die Handhabung der Lampe ist sehr einfach, Filterung, Abdeckung sind unnötig. Sie ist daher sehr empfehlenswert.

Erich Schottländer (Berlin).

Paradentose.

Rob. Neumann (Berlin): **Kritische Betrachtungen über die radikal-chirurgische Behandlung der sog. Alveolarpyorrhöe und der anderen Paradentosen unter besonderer Berücksichtigung eines Falles von nichteitriger Paradentose.** (Zahnärztl. Rundschau 1924. Nr. 41.)

Der Titel ist etwas irreführend, denn es handelt sich im wesentlichen um eine der sattsam bekannten Polemiken mit Gottlieb. Interessanter ist die anschließende Schilderung einer nichteitrigen Paradentose. Das ist der zweite derartige Fall, den Neumann beschreibt, und so dürfte tatsächlich seine und Weskis Behauptung vom Vorkommen derartiger Formen bewiesen sein, die bisher bestritten wurde, besonders von Römer.

Erich Schottländer (Berlin).

Matth. Max Reinmöller (Rostock): **Klinische Untersuchungen über Alveolarpyorrhöe.** (Zahnärztl. Rundschau 1924. Nr. 42/43.)

Der Arbeit, die einen Auszug aus der Habilitationsschrift des Verf. darstellt, ist in einem kurzen Referat nicht gerecht zu werden. Sie bringt eine Reihe sehr wichtiger und neuer Momente zur Klärung des Problems herbei. Es ist, belegt durch sehr genaue Beobachtungen, mit großer Deutlichkeit gesagt, daß in den Vordergrund aller Erörterungen über diese Erkrankung die konstitutionelle Komponente zu stellen ist, und zwar „ein abwegiges Korrelationsverhältnis der Drüsen innerer Sekretion zu einander oder zum Gesamtorganismus".

Es ist ein für das heutige therapeutische Handeln hartes, aber wohl richtiges Urteil, wenn Reinmöller in einem der zusammenfassenden Leitsätze sagt, „als symptomatische Therapie kommen die bisher üblichen Maßnahmen in Frage".

Die Zusammenfassung sei hierher gesetzt. Die Richtungs- und Zielsetzung der Arbeit geht aus ihr am besten hervor.

1. Die Alveolarpyorrhöe ist keine rein lokale Erkrankung.
2. Sie ist eine Infektionskrankheit, erwachsen auf dem Boden einer besonderen Konstitution.
3. Diese vom normalen Typus abweichende Konstitution beruht auf einem abwegigen Korrelationsverhältnis der Drüsen innerer Sekretion zueinander oder zum Gesamtorganismus.
4. Hierbei ist besonders das Verhalten von Thymus und Testis (Ovarium) ausschlaggebend.
5. Das Serum eines jeden, der an Alveolarpyorrhöe leidet, baut das Eiweiß von Thymus oder Testis (Ovarium) oder beidem ab.
6. Nicht jeder, dessen Serum Thymus und Testis (Ovarium) abbaut, braucht an einer Alveolarpyorrhöe zu leiden.
7. In diesen Fällen besteht also nur die Krankheitsbereitschaft, auf deren Boden es namentlich in den mittleren Lebensdezennien doch in vielen Fällen zum Ausbruche der Erkrankung kommt.
8. Die Krankheitsbereitschaft zur Alveolarpyorrhöe ist während des Lebensablaufes erworben oder aus dem Keimplasma der Aszendenz ererbt.
9. Die sich auf dem Boden einer erworbenen Konstitutionsänderung entwickelnden Krankheitsformen sind von der echten Alveolarpyorrhöe zu trennen (z. B. Lues).
10. In diesen Fällen hat die Therapie besondere Wege einzuschlagen.
11. Die Krankheitsformen, die auf mechanischen anormalen Belastungskomponenten beruhen und durch Ausschaltung derselben allein zur Heilung kommen, sind ebenfalls mit der echten innersekretorisch bedingten Alveolarpyorrhöe nicht zu identifizieren.
12. Alle lokalen symptomatischen Behandlungsmethoden allein sind bei der echten Alveolarpyorrhöe wenig erfolgversprechend.
13. Ohne Beeinflussung der Konstitution keine kausale Therapie. Beide Maßnahmen sind gleichzeitig vorzunehmen.
14. Als symptomatische Therapie kommen die bisher üblichen Maßnahmen in Frage.
15. Als kausale erscheint die Organotherapie der gegebene Weg.
16. Bei dem gesamten Krankheitsbild ist nicht allein der pathologischen Anatomie, sondern auch der pathologischen Physiologie Rechnung zu tragen.

Erich Schottländer (Berlin).

Technische Zahnheilkunde.

Oehrlein (Heidelberg): **Die physikalischen Gesetze beim Gußverfahren.** (Zahnärztl. Rundschau 1924, Nr. 38.)

Am Schlusse der eingehenden theoretischen Betrachtungen über die physikalischen Grundlagen des Gußverfahrens, besonders des notwendigen Druckes, kommt Oehrlein zu folgenden praktischen Ergebnissen:

Das Gold oder sonstige Metall fließt in geschmolzenem Zustande deswegen nicht ohne weiteres in den Gußkanal, weil die Kohäsion seiner Teile größer ist als die Adhäsion.

Dasselbe physikalische Verhalten erschwert die genaue Ausfüllung der Gußform. Aber auch die negative Kapillarwirkung, die Kapillardepression, erhöht noch diese Schwierigkeit.

Es ist nur ein k einer Druck notwendig, einschließlich des Massendruckes selbst bei größeren Objekten nicht einmal 0,5 g, um die molekularen Kräfte zu überwinden.

Erich Schottländer (Berlin).

F. Tryfus (Heidelberg): **Über die Verbesserung der Goldkronentechnik mit Hilfe einer neuen Kronenformzange.** (Zahnärztl. Rundschau 1924, Nr. 38.)

Die von Tryfus angegebene Zange scheint sehr zweckmäßig zu sein, da sie im Gegensatz zu den gebräuchlichen eine verschiedene Profilierung des Halsteiles und der eigentlichen Kronenform gestattet. Sie hat ferner ein kleines Gesenke mit dem man Fissuren in die Bukkal- bzw. Lingualflächen pressen und somit eine physiologisch exakte Form herstellen kann.

Erich Schottländer (Berlin).

Greve: Untersuchungen über die Verwendbarkeit einiger der heute dem Zahnarzt zur Verfügung stehenden lötenden Zahnarbeiten. (Zeitschr. f. Stomatol. 1925. H. 1, 3.)

Die neueren Zahnsorten zeigen zwar eine ziemlich gute Verwendbarkeit bei Kautschukarbeiten, dagegen eine erheblich beschränktere bei Metallarbeiten. Sie genügen im letzteren Falle eigentlich nur noch bei Anwendung der sog. Kästchenmethode, versagen aber bei den Lötarbeiten. Gelingt aber die Lötarbeit ausnahmsweise doch einmal, so machen sich bald elektrolytische Zerstörungen an den Lötstellen bemerkbar.

Greve hat an 7 verschiedenen Zahnsorten, sowohl bei Gold- als auch bei Randolflötung, Versuche angestellt und zugleich deren Porzellanmassen untersucht und festgestellt, daß der Saxoniazahn den Anforderungen des Lötprozesses am besten entspricht.

Bei den Versuchen kamen 8 verschiedene Lösungen als Elektrolyte zur Anwendung. Dabei zeigte es sich, daß die Elwe-, die Wisko-, die Saxonie-, die Solila-, die Parkus-, die Gibraltar- und die Silberpalladiumzähne je nach der Einwirkung der verschiedenen Elektrolyte an den Krampons verschieden stark angegriffen werden. Genaue Resultate zeigen die Wägungstabellen und verschiedene Kurventafeln. Man ersieht aus ihnen, daß die Silberpalladiumzähne die geringste Beeinflussung erfahren, während der Wiskozahn am stärksten angegriffen wird. Bringt man Goldschutzplatten an, so bleibt dies nicht ohne Einfluß auf die Korrosionserscheinungen. Für gelötete Metallarbeiten kommen nur die Silberpalladiumzähne, ferner der Saxonia- und der Solilazahn in Betracht, wenn der durch Edelmetallüberzug bedeckte innere Teil der Krampons an keiner Stelle den Mundflüssigkeiten ausgesetzt ist. R. Hesse (Döbeln.)

Henry Stephen: Neue Materialien für Zahnfleischverkleidungen bei Gebissen. Eine Betrachtung der Phenol-Formaldehyd-Harze hinsichtlich ihrer Verwendung in der Zahntechnik. (The British Dental Journ. Vol. 46, Nr. 8, p. 437—440. 1925.)

Verf. bespricht die Zusammensetzung und Eigenschaften von drei zu Zahnfleischverkleidungen künstlicher Gebisse empfohlenen synthetischen Phenol-Formaldehyd-Harzen, des Bakelite A, des Ixolain und des deutschen Erzeugnisses Heureka. Die praktische Verwendung dieser Materialien verlangt große Sorgfalt bei ihrer Verarbeitung und den Gebrauch spezieller Apparate, um die ursprünglich plastische Form des synthetischen Harzes in eine härtere und widerstandsfähigere zu überführen. Die Gebrauchsanweisungen der betr. Fabrikanten bezüglich Temperatur, Druck und Erhärtungszeit müssen daher genau befolgt werden, um besonders die bei zu hoher Temperatur mögliche Zersetzung der Farbe zu vermeiden. Eine weitere Schwierigkeit liegt darin, daß der plastische Zustand der synthetischen Harze nur wenige Wochen anhält, welchem Übelstand durch kühles Aufbewahren und Applikation von ein wenig Methylspiritus oder Azeton auf die hartgewordene Masse vorgebeugt resp. abgeholfen werden kann. Synthetische Harze sind widerstandsfähig gegen saure und alkalische Mundsekrete, außerordentlich hart, aber spröde, nicht leicht ritzbar, werden unter gewöhnlichen Verhältnissen von Feuchtigkeit nicht angegriffen und sind vollständig unlöslich in Wasser; sie haben ein niedriges spezifisches Gewicht (Bakelite A = 1,25) und erhöhen daher das Gewicht des Gebisses nicht wesentlich.

Auf die Technik der Verwendung der genannten Materialien geht Verf., der Chemiker zu sein scheint, mit keinem Worte ein. Niemeyer (Delmenhorst).

Orthodontie.

A. **Kadner** (Hamburg): **Zahnretentions-Kuriositäten.** (Zahnärztl. Rundschau 1924, Nr. 39.)

Ein ausführlicheres Referat der Arbeit ist wegen Raummangel nicht angängig, sie muß im Original nachgelesen werden. Neun Fälle durch eine Kunstdrucktafel trefflich illustriert, jeder sehr eingehend nach Ätiologie, Symptomatologie, Diagnose und Therapie analysiert. Jeder Fall bietet sehr interessante Besonderheiten. Einmal handelt es sich um ein Odontom, entstanden aus der Verschmelzung eines Prämolaren und Molaren, ein anderes Mal um zwei rechtwinklig im Wurzelteil verwachsene Molaren mit starker Zementhypertrophie an der Verwachsungsstelle. Andere Fälle betreffen überzählige Zähne und Zahnkeime die im Kiefer retiniert wurden. Ein ganzes Konglomerat solcher überzähliger Keime im linken Zwischenkiefer wird beschrieben. Wieder andere Fälle zeigen gewaltige Zystenbildungen über retinierten Eckzähnen, einmal sogar doppelseitig.

Erich Schottländer (Berlin).

W. H. Dolamore: Die falsche Lage (misplacement) von Zähnen in ihrer Beziehung zu den Deformitäten der Zahnbögen. (The British Dental Journ. Vol. 46, Nr. 10, p. 565—579. 1925.)

Der vorliegenden, mit vielen instruktiven Abbildungen teils auf Tafeln, teils im Text versehenen Arbeit, auf deren Einzelheiten näher einzugehen zu weit führen würde, wollen wir nur entnehmen, daß man nach Dolamore, wenn einzelne Zähne eine bemerkenswert unregelmäßige Stellung zeigen, wohl ein Naturspiel annehmen kann, daß man jedoch bei falscher Stellung mehrerer Zähne, besonders, wenn symmetrische Deformitäten bestehen, das hereditäre Moment in Betracht ziehen muß. Er betont allerdings, daß es zur Klärung resp. Lösung dieses Problems noch weitgehender Forschungen, und zwar in Form von Messungen bedarf. Niemeyer (Delmenhorst).

Alb. Liebmann (Berlin): **Poltern (Paraphasia praeceps), eine Sprachstörung und ihre Beziehung zu Kiefern und Zähnen.** (Zahnärztl. Rundschau 1924. Nr. 40.)

Zahnärztlich interessiert an dem Aufsatz im wesentlichen die Angabe, daß die Herstellung normaler anatomischer Verhältnisse durch orthodontische Maßnahmen allein zur Beseitigung der mannigfachen Sprachstörungen nicht genügt. Es muß sich immer eine systematische Lautübung anschließen. Erich Schottländer (Berlin).

Röntgenologie.

R. W. Clayton Cooper: Zwei die Deutung von Radiogrammen betreffende klinische Fälle. (The British Dental Journ. Vol. 46, Nr. 6, p. 286—288. 1925.)

I. An der Hand eines konkreten, durch drei Röntgenbilder sowie ein Diagramm erläuterten Falles aus seiner Praxis, legt Verf. die Notwendigkeit dar, die X-Strahlen-Diagnose mit der klinischen Untersuchung zu kombinieren, um sonst leicht mögliche diagnostische und damit auch therapeutische Irrtümer zu vermeiden. Der betreffende, nicht gesunde Patient, der an Gewicht verloren hatte, eine schlechte Gesichtsfarbe besaß und über ein Gefühl von Mattigkeit sowie schlechten Geschmack im Munde am Morgen klagte, hatte bei einem Radiologen eine Aufnahme anfertigen lassen, die außer anderen affizierten Zähnen eine scheinbar die Wurzeln der beiden oberen mittleren Inzisivi umfassende Zyste zeigte. Da aber die klinische Untersuchung der beiden Zähne vollständig negativ ausfiel, so machte Verf. noch zwei Kontrollaufnahmen, die erste von oben und die zweite von der Seite, die beide übereinstimmend ergaben, daß die fragliche Zyste mit den genannten Zähnen nichts zu tun hatte, sondern ziemlich weit hinter ihnen, und zwar direkt in der Mittellinie lag. Ihre Eröffnung erfolgte daher auch vom Gaumen aus.

II. An zwei Röntgenaufnahmen der vorderen Partie eines Ober- und eines Unterkiefers zeigt Cooper, daß eine normale Alveole a ein gut ausgeprägtes, unregelmäßige dunkle Räume einschließendes Netzwerk und b eine gleichmäßige Verteilung von hellen und dunklen Zonen aufweist, während bei Zerstörung oder bei krankhafter Zunahme von Knochen die Gleichförmigkeit der Verteilung von hellen und dunklen Stellen zerstört ist und unter pathologischen Einflüssen das Netzwerk des Knochens sein deutliches Aussehen einbüßt und die dunklen Zonen die Neigung zeigen, statt ihres unregelmäßigen einen regelmäßigen Umriß anzunehmen. Niemeyer (Delmenhorst).

F. Spanier (Karlsruhe): **Die Vorteile doppelseitig begossener Filme für zahnärztliche Röntgenaufnahmen.** (Zahnärztl. Rundschau 1924, Nr. 38.)

Spanier bestätigt die günstigen Urteile Hirschbergs (Zahnärztl. Rundschau 1924, Nr. 33) auf Grund dreijähriger Erfahrungen. Gewisse, auch von Hirschberg erwähnte Schwierigkeiten beim Entwickeln vermeidet Spanier dadurch, daß er die Filme an einer Ecke mit einer Stecknadel durchsticht, diese bis zum Knopf durchstößt und die Nadel als Handhabe benutzt. Erich Schottländer (Berlin).

Pordes: Die Röntgentherapie entzündlicher Affektionen, insbesondere im Bereiche der Kiefer. (Zeitschr. f. Stomatol. 1925, H. 3.)

Pordes spricht zunächst über die Röntgentherapie der Entzündungen im allgemeinen und von der biologischen Wirkung der Röntgenstrahlen. Dann wendet er sich zu dem Spezialgebiet des Zahnarztes.

Die Pulpitis scheidet als ungeeignet aus. Dagegen ist die Wurzelhautentzündung ein ausgezeichnetes Gebiet für die Röntgentherapie, insbesondere dann, wenn die zahnärztliche oder chirurgische Behandlung nicht zum Ziele führt. Der Effekt der Bestrahlung ist nicht Dauerheilung, sondern Überwindung der periodontitischenAttacke. Pordes empfiehlt die prophylaktische Bestrahlung bei fertig behandelten Brückenpfeilern und bei Zähnen, die von Periodontiti plastica befallen sind. Bei dolor post extractionem und dolor post resectionem apicis bringt die Bestrahlung Erleichterung und Heilung, vorausgesetzt, daß eine Entzündung vorhanden war; prophylaktische Bestrahlung vor der Operation ist für den Nachschmerz belanglos. Die Alveolarpyorrhöe scheint kein erfolgversprechendes Gebiet zu sein; dagegen spricht die idiopathische Trigeminusneuralgie auf Röntgenbestrahlung sehr gut an; ebenso ist die Aktinomykose mit Röntgenbestrahlung am schnellsten und kosmetisch schönsten zu heilen. R. Hesse (Döbeln).

Anatomie, Histologie.

Orban: Beiträge zur Kenntnis der Schmelzlammellen. (Korresp.-Blatt f. Zahnärzte. 1925, H. 2.)

Die Lamellen entstehen durch Sprünge im Schmelz. In diese wuchert das angrenzende Gewebe hinein. Wenn auch das äußere Schmelzgewebe mit hineinwuchert, dann kann

es zu einer Verhornung der Ansatzstelle der Lamellen kommen. Den nicht verhornten Teil bilden dann die Ameloblasten, Stratum intermedium und Schmelzpulpa.

Die verhornten Lamellenanteile kann man oft als Duplikaturen der Hornkutikula verfolgen. Sie entstehen aus dem äußeren Schmelzepithel durch Einstülpung. Derartige Sprünge kann man auch an Wurzeln beobachten. In diesen Fällen sind die Sprünge mit Zement gefüllt. R. Hesse (Döbeln).

Physiologie.

Mach: Über die Fixation dauernd wachsender Zähne. (Korresp.-Blatt f. Zahnärzte 1925, H. 2/3.)

Man war bisher der Ansicht, daß die dauernd wachsenden Zähne der Nager kontinuierlich aus dem Kiefer herauswachsen, wobei ungeklärt blieb, wie dieser Vorgang mit dem entgegengesetzt wirkenden Kaudruck in Einklang zu bringen sei. Die Befestigung des Zahnes in der Alveole mußte also völlig anders sein, als beim Menschen. Letzteres hat neuerdings Sicher nachgewiesen. Die Untersuchungen Machs haben ihn zu dem Ergebnis geführt, daß diese Zähne gerade in entgegengesetztem Sinne, nämlich in den Kiefer hinein, wachsen. Ein aktives Heraustreten der Zähne aus dem Kiefer findet nicht statt, sondern der Zahn erhebt sich dadurch über den Alveolarrand, daß dieser durch Abbau immer entsprechend niedergelegt wird. Mithin fallen also die Richtung des Kaudrucks und des Wachstums immer zusammen. Die Vorgänge bei den stetig wachsenden Zähnen erscheinen im wesentlichen also nur als ein Dauerzustand des einmaligen Durchbruches des Milchgebisses und der bleibenden Zähne. R. Hesse (Döbeln).

S. Wilson Charles: Die normalen Bewegungen des Unterkiefers. (The British Dental Journ. Vol 46, Nr. 6. p. 281—285. 1925.)

Auf Grund seiner umfassenden Untersuchungen über die normalen Bewegungen des Unterkiefers kommt Verf. zu nachstehenden interessanten, zu den bisher geltenden Anschauungen im Widerspruch stehenden Schlußfolgerungen: Der Unterkiefer wird nicht durch die Tätigkeit der sog. Depressoren (Genio-hyoideus, Digastricus und Platysma) herabgezogen, sondern er wird gesenkt und gehoben durch die „Interaktion" folgender vier Muskeln: Pterygoideus externus, Masseter, Pterygoideus internus und Temporalis, die wie eine Gruppe wirken. Diese Muskeln sind in der Weise angeordnet, daß sie den Unterkiefer wie in einer Schlinge halten, und, wenn in Tätigkeit, so, daß die Aktion eines Teiles (Depression oder Elevation) immer in dem entgegengesetzten Teil der Gruppe ihr Gegengewicht findet. Das Resultat ist eine kontrollierte, balanzierte und rhythmische Bewegung.

Der Kondylus dient nicht als Fulkrum oder Drehpunkt, um den die Bewegungen der Mandibula stattfinden, und zu keiner Zeit ist der Kondylus in dem hintersten Teil der Fossa glenoidalis.

Da die Tätigkeit der „Depressorgruppe" darin besteht, den Kopf des Kondylus nach vorne zu ziehen, so folgt daraus, daß bei der geringsten Separation der Zahnreihen der Kondylus von seiner Ruhestellung aus nach vorn und unten gewandert ist.

Während der lateralen Bewegung treten die Kondylen beide nach vorn auf die Eminentia articularis und kehren dann mit verschiedener Schnelligkeit in ihre Ruhestellungen zurück; „die Theorie, daß ein Kondylus als Bewegungs- oder Drehzentrum und der andere als Balancierpunkt wirkt, hat keine Berechtigung".

An Einzelheiten erscheint uns aus der sehr lesenswerten Arbeit noch besonders erwähnenswert, daß nach der Feststellung von Charles der Fibrocartilago interarticularis s. Meniscus gefäßhaltig und nicht die „träge, nichtvaskularisierte Scheibe" ist, wie sie Prentiss und die meisten anderen Autoren beschrieben haben, und ferner, daß die bisher fälschlicherweise Depressoren der Mandibula genannten Muskeln Digastricus und Genohyoideus nach den Untersuchungen von Keith, Johnston, Joyce Partridge und Verf. selbst einzig und allein am Sprechen oder Schlucken beteiligt sind.

Niemeyer (Delmenhorst).

Egger: Experimentelle Untersuchungen über den Einfluß der akzessorischen Nahrungsstoffe auf das Zahnsystem. (Schweiz. Monatsschr. f. Zahnheilk. 1925, H. 3.)

Egger hat an Tieren experimentelle Untersuchungen über den Einfluß der Vitamine vorgenommen. Die drei akzessorischen Nahrungsfaktoren A B C sind wiederholt in den Fachzeitschriften (zuletzt von mir in der Zahnärztl. Rundschau) so eingehend besprochen worden, daß ich hier auf eine Wiederholung verzichten kann.

Die an Ratten vorgenommenen Versuche hatten das Ergebnis, daß man mit vitaminfreier Nahrung bei Ratten in ziemlich kurzer Zeit (6—8 Wochen) die schwersten Erscheinungen der Avitaminose erzeugen kann. Dabei können auch deutliche Schädigungen des Zahn-

systems beobachtet werden. Weitere Versuche werden später zeigen, inwieweit die Nahrung in ihrer Zusammensetzung, Form und Wirkungsweise, mit ihrem Gehalt oder ihrer Armut an akzessorischen Nahrungsstoffen ätiologisch bei der Entstehung der Karies in Betracht kommt. R. Hesse (Döbeln).

Pathologie.

Bauer: Die Appositions- und Resorptionsvorgänge an Knochen und Zähnen. (Zeitschr. f. Stomatol. 1925, H. 3).

Die Prozesse, die sich an den Zähnen im Sinne eines An- und Abbaues abspielen, sind ätiologisch und morphologisch die gleichen wie am Knochen, nur treten besondere äußere funktionell-mechanische Einwirkungen hinzu, deren Grund einerseits in der bindegewebig gelenkigen Verbindung des Zahnes mit seiner Umgebung, andererseits in der komplizierten funktionellen Beanspruchung der Zähne gelegen ist. Der Abbau des Knochens erfolgt, gleichgültig ob unter physiologischen oder pathologischen Verhältnissen stets und überall durch die Osteoblasten. Bei dem Anbau von Knochen oder Zement werden präformierte Bindegewebsfasern einbezogen, die die Ursache einer ungleichmäßigen Verkalkung, deren körnig-krümeliges und streifiges Aussehen oft als Halisterese mißdeutet wurde, bedeuten.

Abgesehen von Osteomalazie und Rachitis können auch örtliche breitere Zonen unter entzündlichen Bedingungen beobachtet werden. Neben Anbau laufen stets Abbauprozesse nebenher, die an die Tätigkeit der von Köllicker Ostoklasten (nicht Osteoklasten) genannten Zellen gebunden sind. Pommer hingegen betont scheinbar mit mehr Recht, daß es nur eine zelluläre Resorption gebe. Derselbe behauptet weiter, daß auf das Zusammenpassen der Berührungsflächen der Zellen und Lakunen das Hauptgewicht zu legen sei.

Die mannigfache Form der Ostoklasten hängt vom Wachstumsdruck im Resorptionsraume und vom Widerstande des abzubauenden Knochengewebes ab. Diese Ostoklasten können in Form von Riesenzellen auftreten; sie können auch flachspindelig, klein, groß, dünn oder dick sein. Der zelluläre Abbau kann auch kalklose Gebiete befallen, wie Bauer an verschiedenen Abbildungen zeigt. Druck der umgebenden Weichteile regt die Tätigkeit der Ostoklasten an. Die Steigerung des Blutdruckes löst den zellulären Abbau aus.

Neben den funktionellen Momenten kommen unter pathologischen Verhältnissen die entzündlichen und irritativen Einwirkungen für den An- und Abbau in Betracht. Diese Faktoren sind bestimmend für den An- und Abbau an den Zähnen. Dabei kann sich unter pathologischen Verhältnissen die Funktion auch als schädigende Reizwirkung geltend machen (z. B. bei der Alveolarpyorrhöe). R. Hesse (Döbeln).

Bakteriologie und Hygiene.

Arthur Bulleid: Eine experimentelle Studie der Leptothrix buccalis. Aus der bakteriologischen und der zahnärztlichen Abteilung von Guys Hospital, London. (The Guys Hospital Reports. Oktober 1924; The British Dental Journ. Vol. 46, Nr. 6, p. 289—300. 1925.)

Auf Grund der schon länger bekannten, auch von Bulleid festgestellten Tatsache, daß sich bei Anwesenheit von Zahnstein an den Zähnen immer gleichzeitig auch Leptothrix buccalis im Munde findet, hatten einige Beobachter, namentlich Goodrich und Moseley, die Vermutung ausgesprochen, daß dieser Organismus für die Produktion und Deponierung von Zahnstein wesentlich sei. Verf. hat es nun unternommen, diese Schlußfolgerung einer wissenschaftlichen Nachprüfung zu unterziehen und zu diesem Zwecke sowohl Experimente in vitro als auch an Tieren (Katzen) angestellt, deren Verlauf und Ergebnisse er in der vorliegenden interessanten Abhandlung an der Hand mehrerer sehr instruktiver Abbildungen ausführlich mitteilt.

Die Arbeit gliedert sich in drei Hauptabschnitte, deren erster, die Bakteriologie der nach Bulleid außerordentlich schwierig in Reinkultur zu züchtenden Leptothrix buccalis, nachstehende Unterabteilungen umfaßt: a) Die biologischen Charaktere. b) Die Morphologie. c) Die Färbeeigenschaften. d) Die kulturellen Charaktere. e) Die kulturellen Reaktionen in zuckerhaltigen Medien und Lackmusmilch. Zehn deutliche Mikrophotographien erläutern diesen Abschnitt.

Die im zweiten Abschnitt behandelten Experimente in vitro ergaben, daß die künstlichen Kulturen der Leptothrix in flüssigen, Kalksalze enthaltenden Medien den Kalk präzipitierten, wobei die Menge des Niederschlags mit der Länge der Inkubationszeit zunahm. In einer nicht mit Leptothrix buccalis inokulierten Kontrollröhre resp. -flasche zeigte sich dagegen gar kein resp. nur ein unendlich kleiner Kalkniederschlag. Auf Grund seiner Versuche, auf die wir wegen Raummangels leider nicht näher eingehen können, hält Verf. es für wahrscheinlich, daß die durch dieselben zweifellos festgestellte kalkfällende

Wirkung der Leptothrix auf irgendeiner, dem Mikroorganismus selbst innewohnenden Eigenschaft und nicht etwa auf der Produktion eines Exotoxins beruht.

Der dritte und letzte Abschnitt enthält eine ausführliche, durch sieben Abbildungen erläuterte Beschreibung der an mehreren gesunden Katzen angestellten, und wie wir vorwegnehmen wollen, durchweg positiv ausgefallenen Versuche, durch Kombinierung von mechanischer Verletzung des Zahnfleisches und Implantation von Leptothrixkulturen die Bildung von Zahnstein anzuregen.

Wie Verf. resümiert, scheinen diese Experimente eine gewisse Berechtigung zu dem Schluß zu geben, daß die Leptothrix buccalis eine aktive Rolle bei der Produktion von Zahnstein spielt. „Wahrscheinlich sind für ihre uneingeschränkte Aktivität gewisse akzessorische Faktoren wesentlich, wie genügender Schutz, spezielle Nahrung und möglicherweise irgendeine besondere mikrobielle Symbiose; denn es ist Tatsache, daß beim Menschen das Bestehen einer marginalen Gingivitis fast immer mit schneller und reichlicher Ablagerung von Zahnstein vergesellschaftet ist, während bei Personen mit gesundem Zahnfleisch entweder gar kein Zahnstein oder nur in unbedeutender Menge vorhanden ist."

Niemeyer (Delmenhorst).

Dechow (Sangershausen): **Die Entdeckung eines Myzetozoon in der Mundhöhle des Menschen.** (Zahnärztl. Rundschau 1924. Nr. 43.)

Der kurze Aufsatz ist ausdrücklich als „vorläufige Mitteilung" bezeichnet und das baldige Erscheinen einer Monographie über das Problem angekündigt.

Mittels eines selbst ersonnenen, von den üblichen bakteriologischen Methoden abweichenden Züchtungsverfahrens will Dechow in 100% der Fälle ein Myzetozoon, das er vorläufig Myxamoeba buccalis nennt, ohne Beimischung von Bakterien gezüchtet haben. Die Kontrollschälchen seien frei von diesen Lebewesen geblieben. Das Material wurde aus mittleren oberen Schneidezähnen mit intakter Pulpa entnommen, deren Kavitäten etwa stecknadelkopfgroß waren.

Die isolierte Züchtung dieser Myxamoeba buccalis soll keineswegs bestritten werden. Der Schluß aber, daß damit der spezifische Erreger der Karies gefunden sei, ist aus den Mitteilungen des vorliegenden Aufsatzes keineswegs zwingend. Zu einer ausführlichen kritischen Stellungnahme wird man die ausführliche Arbeit abwarten müssen. Heute sei nur soviel gesagt: Jede ernst zu nehmende Forschung nach einem spezifischen Karieserreger ist bisher erfolglos geblieben. Am Ende sehr exakter Arbeiten hat sich immer wieder ergeben, daß die alte Millersche Theorie von der chemisch-parasitären Natur der Karies noch immer ihre Geltung hat. Es hat sich ferner immer wieder gezeigt, daß bei der Entstehung der Karies die Pathogenität der Bakterien keine Rolle spielt, sondern lediglich ihre Fähigkeit anaerob zu leben und Säure zu bilden. Diese Eigenschaften besitzen eine ganze Reihe von Mikroben der Mundflora, in erster Linie die Streptokokken. Noch nie ist es gelungen, anders als durch die kombinierte chemisch-parasitäre Wirkung künstlich Karies oder kariesähnliche Prozesse in den harten Zahngeweben zu erregen, wobei die Bakterienarten belanglos waren, wenn sie nur die erwähnten Eigenschaften hatten. Warten wir also, wie gesagt, die Monographie Dechows ab. Ob aber, die Schlüssigkeit seiner Ergebnisse angenommen, seine in jedem Falle höchst interessanten Ergebnisse eine praktische Bedeutung in der Richtung der Kariesverhütung haben können, erscheint mehr als zweifelhaft. Denn es handelt sich bei der Karies eben doch nicht um eine Erkrankung wie etwa die Pneumonie, die Lues, die Tuberkulose u. a., wo uns die Entdeckung der spezifischen Erreger einen gewaltigen Schritt vorwärts in ihrer Bekämpfung gebracht hat. Das anatomische Substrat, in dem sich die Karies abspielt, eben der Zahn, stellt unter den Körpergeweben ein Unikum dar, so daß sich die Gesetze der Pathologie nicht ohne weiteres darauf übertragen lassen. Und vor allem der Schmelz, in dem die Anfänge der Karies ohne Ausnahme auftreten müssen, muß nach der heutigen Auffassung als bar jeden Stoffwechsels gelten. Nur die Einwirkung von Säuren kommt für diese Anfänge in Frage. Die Myxamoeba buccalis wird also zur Sicherung ihres Anspruches zuerst einmal ihre Fähigkeit zur Säurebildung nachweisen müssen, aber auch dann ist es noch sicher, daß diese conditio sine qua non noch von vielen anderen Mundmikroben erfüllt wird. Man darf gewiß bei den fast täglichen Entdeckungen der modernen biologischen Forschungen das Wort „unmöglich" nicht allzu rasch aussprechen, die Vorstellung eines spezifischen Erregers für die Karies der Zähne will aber doch unmöglich erscheinen.

Erich Schottländer (Berlin).

Wittkop: **Alte und neue Methoden der Blutreaktion zur Diagnostizierung von Neubildungen im Organismus.** (Dtsch. zahnärztl. Wochenschr. 1925, Nr. 6.)

Bei jeder Erkrankung oder sonstigen Störung im Organismus spielen die sog. Abwehrfermente eine große Rolle. Sie sollen eine Umstimmung im Organismus hervorrufen. Ihr Nachweis im Reagenzglas ist dadurch möglich, daß sie bei Einwirkung zwischen Serum und bestimmten organischen Präparaten Spaltprodukte erzeugen, die durch Farbenreaktion

erkennbar werden. Dadurch wird dann die Diagnose sichergestellt. Man nennt diesen Vorgang die Abderhaldensche Blutreaktion. Diese bisher praktisch nicht ganz einfach auszuführende Reaktion haben Sellheim und seine Assistenten durch Fällung der im Blutserum vorhandenen Serumeiweiße mittels 96%igen Alkohols erheblich erleichtert.

Wendet man diese Blutreaktion bei Schwangeren an, so kann man gewisse Einblicke in die Beziehungen der im Serum der Schwangeren entstehenden Stoffe zur Frucht erhalten. Man kann z. B. nachweisen, daß die neuen Fermentstoffe sowohl im Blute der Mutter als auch in dem des im Mutterleibe befindlichen Kindes vorhanden sind (Anpassungsfermente). Ferner kann man einen Austausch chemischer Stoffe zwischen Mutter und Kind feststellen und durch Abbau von Hodensubstanz im Reagenzglase mit 99%iger Sicherheit schon im 1.—2. Monat der Schwangerschaft das Geschlecht des Kindes voraus bestimmen. Mit Hilfe dieses Verfahrens ist es auch möglich, das Vorhandensein maligner Tumoren schon sehr früh festzustellen. Man erhält damit eine vorzügliche Waffe im Kampfe gegen die durch die bösartigen Tumoren hervorgerufenen Leiden. R. Hesse (Döbeln).

Pharmakologie.

Oehrlein (Heidelberg): **„Treupel-Tabletten, in der zahnärztlichen Praxis.** (Zahnärztl. Rundschau 1924. Nr. 42.)

„Treupel-Tabletten" enthalten zwei Antipyretika, ein Narkotikum und ein Laxans. Ihr Indikationsgebiet in unserer Disziplin sind daher nur solche Affektionen, die mit Fieber und Schmerzen einhergehen. Bei Pulpitiden, Periodontitiden, Dekubitus, Nachschmerz, Dentitio diff. mol. III., Stomatitis ulcerosa hat Oehrlein sehr günstige Beobachtungen machen können. Aber auch gute prophylaktische Wirkungen haben sich gezeigt, indem eine Tablette, vor einem operativen Eingriff gegeben, Nachschmerzen verhütete und gleichzeitig sedativ wirkte. Erich Schottländer (Berlin).

C. Weiß (Heidelberg): **Kamillosan in der Behandlung von Mundschleimhauterkrankungen.** (Zahnärztl. Rundschau 1924, Nr. 37.)

Verf. glaubt, dem Kamillosan wegen seiner angenehmen Anwendungsweise (Salbenform und Extrakt) eine große Zukunft in der Zahnheilkunde versprechen zu können. Er stützt sich dabei in der Hauptsache auf experimentelle Versuche Oehrleins, die eine antibakterielle Wirkung des Präparates ergeben haben, aber „noch ihre Bestätigung am lebenden Objekt finden müssen". Wie groß die klinische Versuchsreihe des Verf. ist, wird nicht gesagt, lediglich zwei (?!) prägnante Fälle werden angeführt, bei denen sich gute Resultate gezeigt haben, davon sogar eine verschleppte Alveolarpyorrhöe (?).

Erich Schottländer (Berlin).

Raphael Ed. Liesegang (Frankfurt a. M.): **Novokain-Suprarenin in Ringerlösung.** (Zahnärztl. Rundschau 1924. Nr. 41.)

Der bekannte Forscher weist in einer kurzen Bemerkung auf eine neuere Arbeit von Medici (Bern) in der Biochem. Zeitschr. 1924. Bd. 151 hin, wonach die Ersetzung der einfachen Kochsalzlösung durch die Ringerlösung bei der Bereitung der Anästhesielösungen Vorteile bedeute, wie auch Guido Fischer schon empfohlen hat. Der Zusatz von Chloreton zur Ringerlösung ist dagegen auf jeden Fall zu vermeiden.

Erich Schottländer (Berlin).

Chirurgie.

Wilh. Balters (Bonn): **Zur Behandlung der oral entstandenen Eiterungen an den Kiefern und in der Temporalgegend.** (Zahnärztl. Rundschau 1924. Nr. 37.)

Verf. nimmt die bisher von Chirurgen oder Ärzten geübte Therapie dieser Affektionen für den Zahnarzt in Anspruch. Er wendet sich gegen ein extraorales Vorgehen und legt dar, daß in der Bonner Klinik (Kantorowicz) schon seit Jahren solche Fälle vom Munde aus angegriffen werden.

Die Besprechung der Wege, welche tiefer greifende Eiterungen vom Zahnsystem aus nehmen, bringt nichts Neues. Seit den grundlegenden Arbeiten von Partsch über diese Frage wissen wir, daß diese Wege eigentlich unerforschlich sind und die unerwarteten Richtungen einschlagen können.

Die Erörterungen des Verf. beschränken sich auf folgende eitrige Prozesse: „Die Abszedierung in die Fossa canina, am Tuber und die Fossa pterygopalatina und am harten Gaumen; die subperiostalen Eiterungen auf der Außen- und Innenseite des horizontalen und aufsteigenden Unterkieferastes, im besonderen die Mundbodenphlegmone und dann weiter die Fortleitung der vom Ober- wie auch vom Unterkiefer ausgehenden Eiterungen in die Temporalgegend."

Bei diesen letzteren Affektionen geht die Bonner Schule sowohl von außen wie von innen gegen den Prozeß vor.

Die operative Technik wird durch ausführliche und klare anatomische Erläuterungen wohl begründet und ist durchaus zweckmäßig. Ob freilich alle derartigen Fälle sich wegen der nicht seltenen Komplikationen zu einer wohl ambulant gedachten Behandlung eignen, erscheint mir nicht sicher. Ich erinnere an einen von mir veröffentlichten (Dtsch. Monatsschr. f. Zahnheilk. 1918. 2) Fall eines schweren retromaxillaren Abszesses, wo an den Herd nur durch eine temporäre Resektion des Oberkiefers heranzukommen war, was doch wohl stationäre Behandlung voraussetzt. Erich Schottländer (Berlin).

Franz Jaffke (Berlin): **Zur Behandlung der oral entstandenen Eiterungen an den Kiefern und in der Temporalgegend.** (Zahnärztl. Rundschau 1924. Nr. 40.)

Jaffke weist im Anschluß an den gleichnamigen Aufsatz von Balters (Zahnärztl. Rundschau 1924. Nr. 37) auf eine Arbeit von Hedri (Zentralbl. f. Chirurg. 1924. H. 11a) hin. Dieser ungarische Chirurg berichtet dort über Versuche in rund 20 Fällen derartige Affektionen, und zwar in fortgeschrittenem Stadium, soweit es sich um noch geschlossene Abszesse handelt, durch Injektion von kolloider Pepsin-Pregllösung nach Payer ohne Messer zur Ausheilung zu bringen. Die Erfolge waren sehr günstig, nur einmal mußte nachträglich doch inzidiert werden. Die Abszesse wurden punktiert, mit 1%iger Lösung gründlich durchgespült und dann 2%ige Lösung bis zur Hälfte der abgelassenen Eitermenge injiziert. Die Methode scheint einer Nachprüfung wert.

Erich Schottländer (Berlin).

G. Miller Yardley: Ein Fall von chirurgischem Emphysem nach der Extraktion eines unteren zweiten Molaren. (The British Dental Journ. Vol. 46, Nr. 6, p. 285/286. 1925.)

Yardley berichtet über einen interessanten Fall von „chirurgischem" Emphysem nach der Extraktion eines unteren zweiten Molaren, bei der das sehr fest am Zahn haftende Zahnfleisch längs der Lingualseite des Weisheitszahnes zerrissen war, so daß es zum Teil entfernt werden mußte. Als Verf. einige Stunden nach der in Stickstoffoxydulnarkose erfolgten Operation behufs Stillung der starken Nachblutung geholt wurde, war er überrascht, eine beträchtliche, sich etwas schwammig anfühlende, jedoch nicht schmerzhafte Schwellung der betreffenden Gegend zu sehen. Erst vier Tage später stellte Patientin sich wieder ein und berichtete, in der Nacht und während des folgenden Tages sei ihr Gesicht nach oben bis zur Temporalregion und nach unten bis zur Seite des Halses beträchtlich angeschwollen; abgesehen von einer geringen Empfindlichkeit hatte sie jedoch keine Schmerzen gehabt. Auch Trismus hatte nicht bestanden, wohl aber eine Erschwerung des Schluckens. Bei Bewegungen des Unterkiefers hatte sie ein seltsames knisterndes Geräusch verspürt. Am dritten Tage hatte die Schwellung abzunehmen begonnen, war aber auch am vierten Tage noch etwas sichtbar; nach weiteren zwei Tagen war sie vollständig verschwunden und die Heilung der Wunde im Munde, die keine Zeichen von septischer Infektion aufwies, ging in normaler Weise vor sich.

Niemeyer (Delmenhorst).

Pavlos Petridis: Zungenabszeß. (Bull. et mém. de la soc. anat. de Paris. 1923. H. 7, S. 540.)

Ein 38jähriger Mann zog sich, vermutlich infolge Eindringens einer Gräte der von ihm täglich verzehrten Sardinen, in der Mitte und dem hinteren Teile der Zungenoberseite einen der seltenen traumatischen Zungenabszesse zu. Schling- und Atembeschwerden, Angst, hohes Fieber schwanden nach Längseinschnitt. Untersuchung nach 6 Jahren: Zunge völlig normal, Schnittnarbe kaum sichtbar. Georg Schmidt (München).

Georges Itt et André Baranger: Speichelstein bei einem 14jährigen. (Bull. et mém. de la soc. anat. de Paris. 1923. H. 7, S. 555.)

Ein 14jähriger Knabe bekommt seit 2 Jahren während der Mahlzeiten schmerzhafte Anschwellung der Gegend unter dem rechten Unterkiefer (Speichelkoliken). Man fühlt zwischen dem äußeren und dem in den Mund eingeführten Finger eine kleine Verhärtung und drückt etwas Eiter aus dem entzündeten Whartonschen Gange aus. Röntgenbild o. B. Wegen Zunahme der Entzündung wird eingeschnitten und Eiter abgelassen. Tags darauf entleert der Kranke den ziemlich großen Stein, der seiner Form nach im Whartonschen Kanal gesessen haben muß und aus harn- und phosphorsaurem Kalk und Natron bestand. Speichelsteine bei Kindern sind sehr selten. Georg Schmidt (München).

Moure et H. Redon: Bemerkenswerte Speichelsteinerkrankung. (Bull. et mém. de la soc. anat. de Paris. 1924. Heft 1, S. 33.)

Wiederholte Anfälle von Schmerz und Entzündung vorn rechts unter der Zungenspitze. Bei dem jetzigen Anfalle schaut aus dem Warthonschen Gange ein Speichelstein hervor. Die Gangöffnung wird erweitert, der Stein herausgezogen. Speicheldrüse unversehrt. Georg Schmidt (München).

J. Lewis Amster: Infiltrations- und regionale Anästhesie bei 100 größeren Operationen an bejahrten Personen: Mitteilung einiger Fälle. (Current Researches in Anesthesia and Analgesia. Vol. 4, Nr. 2, p. 87—89. 1925.)

Amster hat 100 größere Operationen, die Kopf, Hals, Brust, Abdomen, Becken und die Extremitäten betrafen, an bejahrten Personen im Alter von 60—94 Jahren unter lokaler und regionaler Anästhesie ausgeführt. Das Anästhetikum der Wahl war Novocain; nur während des Krieges, als das letztere nicht im Überfluß vorhanden war, wurden in einer beschränkten Anzahl von Fällen Apothesin, Chinin und Uveahydrochlorid verwendet. Es kamen zur Anwendung: 1. Infiltrations- und Blockanästhesie. 2. Spinale Anästhesie. 3. Paravertebrale Anästhesie. 4. Sakrale Anästhesie. Bericht über 4 Fälle.

Niemeyer (Delmenhorst).

Innere Medizin.

Rousseau-Decelle: Tuberkulose und Mundhöhle. (La Semaine Dentaire 1925. Heft 15, 16 und 19.)

Es ist allgemein bekannt, daß der Mund eine Eingangspforte der Tuberkulose bildet und daß die Mund- und Zahnerkrankungen einen großen Einfluß auf die Entwicklung dieser Krankheit ausüben. Es gibt aber auch noch andere Möglichkeiten des Eindringens der Tuberkelbazillen. Hier ist besonders der Verdauungsweg zu nennen, auf welchem Keime in die Organe gelangen, indem sie die Schleimhaut an irgendeiner Stelle durchbrechen. Ferner kommen in Betracht: Der Weg durch die Haut, durch die Augen- oder die Nasenhöhle und durch die Zähne. Gerade dem letzteren ist bisher wenig Beachtung geschenkt worden, so daß es sich verlohnt, etwas länger dabei zu verweilen. — Die Tuberkulose (Tub.) ist eine Erkrankung des Kindesalters, die im ersten Lebensmonat selten auftritt. Hieraus ist zu schließen, daß ein Kind, selbst wenn es von tuberkulösen Eltern stammt, bei der Geburt nicht tuberkulös infiziert ist, sondern es erst später wird. Erst vom 3. Monat ab beginnt die Infektionsfähigkeit, die dann im Verlauf der Kindheit bis zum 15. Jahre den Organismus immer mehr durchdringt. 95% der zivilisierten Völker sind tuberkulös infiziert und Träger der Kochschen Bazillen. Ruht auch bei vielen Menschen der Infektionsvorgang, so kann doch die Krankheit jederzeit akut werden. Diese Individuen schöpfen ihre Widerstandskraft aus sich selbst durch biochemische reaktionäre Vorgänge, die sich im Innern des Organismus abspielen. Nach den Infektionskrankheiten (Scharlach, Typhus, Grippe usw.) muß nicht immer der Anlaß zu einer Tub. vorliegen. Im Gegenteil! die durch diese Krankheiten erzeugten Abwehrstoffe bewirken oft, daß derartige Patienten, bei denen eine positive Tub.-Reaktion vor der Krankheit bestand, nach überwundener Krankheit negativ reagieren.

Der Mund kann durch die Schleimhäute, die Zähne, den Pharynx und die Tonsillen die Eingangspforte für Tub. bilden. Was die Zähne anbetrifft, so kommt hier besonders die tiefgehende Karies in Frage. Die einen Forscher behaupten, die pulmonalen Läsionen seien fast immer sekundärer Natur und erst Folgeerscheinungen der tuberkulösen Infektion eines Ganglion der zervikalen, tracheo-bronchialen oder mediastinalen Gruppen. Andere behaupten das Gegenteil, indem sie die lymphatische Infektion als das Primäre bezeichnen; ihr folgt die Infektion durch die Blutbahn, mit dem Ursprung der Bakterien im Verdauungstraktus. Für sie ist die ganglionäre Infektion das Sekundäre.

Man unterscheidet 3 Vorgänge: 1. Die aufsteigende Infektion. 2. Die absteigende Infektion. 3. Die hämatogene Infektion, die ihren Ursprung aus pathologischen Vorgängen im Munde und an den Zähnen herleitet. Die pathologischen bukko-dentalen Affektionen können die Tub. einleiten und im Organismus verbreiten.

Die primäre tuberkulöse Läsion der Mundhöhle ist ziemlich selten, denn der Kontakt zwischen Mukosa und Bazillen ist zu oberflächlich, um ihr Eindringen zu fördern; außerdem werden die Tub.-Bazillen, wenn sie wirklich eingedrungen sein sollten, von den Leukozyten absorbiert und finden in der Mukosa nur sehr ungünstige Entwicklungsbedingungen. Häufiger sind die sekundären Läsionen auf dem Blut-, Lymph- und Trachealwege oder durch Umsichgreifen von benachbarten Läsionen. Mechanische Ursachen, die eine Verletzung der Mukosa bedingen, spiellen hierbei natürlich eine erhebliche Rolle: Bißwunden, Verletzungen durch Prothesen, veraltete Eiterungen infolge kranker Wurzeln oder devitalisierter Zähne, Reizungen durch Tabak, Lues usw. — Der bukkale Lupus befällt die Mundhöhle am Gaumensegel, Gaumengewölbe und an den Lippen. Man unterscheidet ferner Lippen-, Zahnfleisch-, Zungen- und erythematösen Lupus. Er hat zunächst die Form eines sog. kleinen Lipoms von Linsengröße, dem bald langsam oder rascher Neubildungen in der Umgebung folgen, ein Zustand, der jahrelang anhalten kann. Es kommt entweder zur Bildung des Status quo, oder zur Narbenbildung oder zu Ulzerationen.

Die Behandlung wird heute am erfolgreichsten durch Radiotherapie, Radiumtherapie zusammen mit Galvanopunktur vorgenommen.

R. Hesse (Döbeln).

Hautkrankheiten.

Ad. Pinczower (Berlin), Facharzt für Hautkrankheiten: **Zur Behandlung des Berufsekzems.** (Zahnärztl. Rundschau 1924, Nr. 37.)

Die Arbeit ergänzt einen Aufsatz von C. F. Geyer (Zahnärztl. Rundschau 1924, Nr. 25) über dasselbe Thema.

Es gelingt Pinczower fast ausnahmslos, ohne Berufsstörung das hartnäckigste Ekzem mit Röntgenstrahlen in etwa 8 Tagen zu beseitigen, und zwar ohne irgendeine äußere oder innere medikamentöse Unterstützung. Selbst bei Ekzem der Nägel kommt Pinczower mit zwei Bestrahlungsreihen von je drei sog. Dritteldosen nach Sabouraud und Noiré aus.

Erich Schottländer (Berlin).

Frauenheilkunde.

Lothar Papendorf (Berlin): **Nachblutungen bei zahnärztlichen Eingriffen während der Menses, ihre Ursache und Verhütung.** (Zahnärztl. Rundschau 1924. Nr. 37.)

Papendorf wünscht tunlichst alle blutigen Eingriffe während der Menses vermieden, wegen der Gefahr besonders starker Blutungen in dieser Zeit. Aus einer in neuerer Zeit festgestellten allgemeinen Thrombopenie des Menstrualblutes soll eine gewisse vitale Schutzlosigkeit der Frau resultieren. Die Rolle der Thrombozyten für die Blutgerinnung ist aber keineswegs eindeutig geklärt.

Man kann Papendorf beistimmen, wenn man den Hauptton auf das Wort „tunlichst" legt, es wird aber immer Fälle geben, wo man der Patientin mit einem sofortigen Eingriff mehr nützt als wenn man sie noch einige Tage heftige Schmerzen ertragen läßt. Bei schonendem Vorgehen läßt sich der Blutverlust auf ein Minimum reduzieren.

Erich Schottländer (Berlin).

Psychiatrie.

F. St. J. Steadman: Toxämie in ihrer Beziehung zu Geisteskrankheiten. (The British Dental Journ. Vol. 46, Nr. 8, p. 444—453. 1925.)

Nach Dr. Cotton, dem ärztlichen Direktor des New Jersey State Hospitals hat die Geisteskrankheit vieler jetzt in unseren Irrenhäusern internierter und als unheilbar angesehener Individuen ihren Ursprung in einer chronischen Infektion, als deren gewöhnlichsten Sitz er Zähne, Tonsillen, Uterus und Kolon nennt. Er läßt daher bei jedem neuen Patienten unter anderem sobald als möglich nach seiner Aufnahme eine gründliche, sowohl klinische als auch radiographische Untersuchung der Zähne vornehmen. In seinem Werk „Defective Delinquent and Insane" teilt er eine Anzahl von Fällen mit, in denen schwere mentale Symptome infolge einer vollständigen und gründlichen Ausrottung dentaler Sepsis oder von Sepsis in den Krypten der Tonsillen, im Uterus oder im Kolon ohne jede andere Behandlung prompt verschwunden sind. Cotton eliminiert aus diesem Grunde alle Faktoren, die eine chronische Infektion verursachen können, soweit als möglich. Allerdings trägt eine solche Behandlung oft den Charakter des Experimentierens an sich, wie z. B. in einem von Cotton mitgeteilten Fall, in dem eine Heilung erst nach der Resektion eines großen Teils des infizierten Kolons erzielt wurde, während die vorhergegangene Entfernung sämtlicher Zähne und der Tonsillen überhaupt keine Besserung herbeigeführt hatte.

Wie Verf. am Schluß seiner äußerst interessanten, neben Cotton auch noch andere Autoren berücksichtigenden Arbeit betont, ist es höchst wahrscheinlich, daß mit dem Fortschreiten der ärztlichen Wissenschaft mehr und mehr dieser Fälle von Neurasthenie und Geisteskrankheit durch die Beseitigung tiefer und oft obskurer Infektionen geheilt werden können.

Niemeyer (Delmenhorst).

Kleine Mitteilungen.

Zentral-Verein Deutscher Zahnärzte. Die diesjährige Tagung des Zentral-Vereins Deutscher Zahnärzte findet gleichzeitig mit der Versammlung des Vereinsbundes Deutscher Zahnärzte in Hannover vom 9. September bis 13. September 1925 statt.

Vorläufiges Programm:

Mittwoch, den 9. September 1925.

Morgens: Delegiertenversammlung des Vereinsbundes Deutscher Zahnärzte im Hotel Mußmann (gegenüber dem Bahnhof).

Abends: Empfang der Gäste (im Hotel Mußmann).

Donnerstag, den 10. September 1925.

9 Uhr morgens: Eröffnungssitzung des Zentral-Vereins Deutscher Zahnärzte im großen Saal des alten Rathauses.

Nachmittags: (ebendaselbst): Mitgliedersitzung des Zentral-Vereins.

Abends: Kabarett.

Freitag, den 11. September 1925.
Morgens und nachmittags: Sitzungen des Zentral-Vereins.
Abends: Bankett in der Stadthalle.
Sonnabend, den 12. September 1925.
Morgens und nachmittags: Sitzungen des Zentral-Vereins.
Abends: Theaterabend von den Kollegen Niedersachsens.
Sonntag, den 15. September 1925.
Brockenfahrt.

Für die Mitglieder des Zentral-Vereins und die Delegierten des Vereinsbundes findet eine gemeinsame Sitzung statt.

(Am besten wäre es, wenn diese Sitzung am Sonntag, den 15. September stattfinden würde! Anmerkung des 1. Schriftführers.)

Die Anmeldung von Vorträgen, soweit dies noch nicht geschehen ist, bitten wir möglichst umgehend an den 1. Vorsitzenden, Herrn Prof. Dr. Walkhoff zu bewerkstelligen.

Es ist dringend notwendig, die Manuskripte der angemeldeten Vorträge bis spätestens 10. August an den 3. Schriftführer, Herrn Dr. Fehr, Berlin W 35, Karlsbad 22, einzusenden. Sollte dies wegen Zeitmangels oder anderen Umständen nicht möglich sein, so ist es doch im Interesse der Redaktion der Monatsschrift dringend erwünscht, eine kurze Inhaltsangabe des zu haltenden Vortrages an Kollegen Dr. Fehr einzusenden.

Die Anmeldung neuer Mitglieder muß sobald als möglich erfolgen, wenn die Aufnahme bei der Sitzung noch erfolgen soll.

Der Besuch der Versammlung ist nur Mitgliedern des Zentral-Vereins und des V. B. gestattet. Nichtmitglieder können als Gäste den wissenschaftlichen Sitzungen beiwohnen, wenn sie durch ein Mitglied einem Vorstandsmitglied vorgestellt werden.

Die Anwesenheit von Nichtmitgliedern oder Nichtzahnärzten bei den geschäftlichen Sitzungen ist überhaupt unzulässig.

Anmeldungen neuer Mitglieder sind zu richten an:
Zahnarzt O. Köhler-Darmstadt, Waldstraße 34.

Zentralverein Deutscher Zahnärzte.

Vorläufig angemeldete Vorträge für die Jahresversammlung in Hannover vom 10—13. September.

Privatdozent Dr. Adrion, Berlin. Nahrung und Zähne. (Mit Lichtbildern.)
Dr. Bode, Hannover. Geteilte, durch Kuppelungen fest miteinander verschrobene Brücken. (Mit Lichtbildern.)
Dr. Fliege, Marburg. Die Veränderung der harten Zahnsubstanzen. (Mit Lichtbildern.)
Dr. Geyer, Berlin. Zur Histologie und Biologie des Interglobulardentins. (Mit Lichtbildern.)
Dr. Haber, Berlin. Kaudruckmeßapparate, ihre Bedeutung und Verwendungsmöglichkeiten in der täglichen Praxis. (Mit Lichtbildern.)
Privatdozent Dr. Hauberrisser, Göttingen. 1. Über resorbierbare Wundtamponade bei mundchirurgischen Eingriffen. 2. Über Radikaloperation der Oberkieferhöhle vom Alveolarfortsatz aus.
Privatdozent Dr. Heinneth, Halle. Über die Wirkung verschiedener Arzneimittel auf die Schmerzempfindlichkeit der Zahnpulpa.
Prof. Dr. Heitmüller, Göttingen. Saugvorrichtungen an Gebissen und deren Indikation.
Dr. Heymann, Wiesbaden. Der Zahnstein, seine Entstehung und Bekämpfung von physikalisch-chemischen Gesichtspunkten aus.
Dr. Hirsch, Halle a. S. „Desta" der schwenkbare, an der Kopfstütze befestigte, stets gebrauchsfertige Lippenhalter. (Mit Lichtbildern.)
Dr. Hübner, Breslau. Über die Beziehungen dentaler Entzündungsherde zum Canalis mandibularis, eine anatomische und klinische Studie. (Mit Lichtbildern.)
Privatdozent Dr. W. Meyer, Breslau. Gibt es eine interprismatische Substanz im Schmelz? (Mit Lichtbildern.)
Dr. Misch, Berlin. Gewebskrankheiten der Mundhöhle.
Privatdozent Dr. Münch, Würzburg. Über die medikamentöse Behandlung der Granulome.
Dr. Münzesheimer, Berlin. Paradentosenbehandlung. (Filmvortrag.)
Privatdozent Dr. Oehrlein, Heidelberg. Wurzelfüllung Radisan.
Dr. Betti Rosenthal, Wiesbaden. Die Bekämpfung des Zahnsteins mit „Emsolith" im Lichte physikalisch-chemischer Anschauungen.
Dr. Steffen, Cuxhaven. Ist eine einheitliche wissenschaftliche Basis für die Extraktion aller Zähne im Ober- und Unterkiefer möglich? (Mit praktischer Demonstration.)

Dr. Schuetz, Köln. Die Lingua geographica bei entzündlichen Vorgängen im Körper von Kindern mit exsudativer Diathese.
Privatdozent Dr. Türkheim, Hamburg. Schmelz und Speichel als kariesätiologische Momente.
Privatdozent Dr. Weber, Köln. Kasuistik histologischer Veränderungen an retinierten Zähnen. (Mit Lichtbildern.)
Dr. Weinmann, Wien. Histologische Befunde bei Störungen in der physiologischen Wanderung.
Prof. Dr. Zilkens, Köln. Beiträge zur Resorption bleibender Zähne. (Mit Lichtbildern.)

Weitere Vorträge bitte ich spätestens bis zum 10. August bei mir anzumelden. Manuskripte und Auszüge derselben an den Schriftführer des Zentral-Vereins, Herrn Dr. Fehr, Berlin, Karlsbad, zu senden.

Prof. Dr. **Walkhoff**,
Vorsitzender.

Folgende Herren haben sich zur Aufnahme gemeldet:

1. Bonorden, Herm. Dr., Marburg.
2. Brammer, Friedr. Dr., Marburg.
3. Danger, Hans Dr., Bremen, Lützowstr. 34.
4. Fliege, Hans Dr., Marburg.
5. Günther, Ilse Frl., Nordhausen, Bahnhofstr. 19b.
6. Heinze, Franz, Göttingen.
7. Hilzendegen, Aschaffenburg.
8. Roetter, Albert Dr., Marburg.
9. Schäfer, Ernst Dr., Hannover, Lavesstr. 81.
10. Schulz, Albert Dr., Köln a. Rh., Kaiser Wilhelm Ring 82.
11. Wellmann, Dr., Köln a. Rh., Salier Ring 42.

Die Herren, deren Adresse nicht vollständig ist, werden gebeten, diese umgehend dem ersten Kassenführer, Herrn Dr. Hesse, Döbeln, Sachsen, Bahnhofstr. 8, mitzuteilen.

Falls innerhalb 14 Tagen nach Bekanntgabe beim Vorstand kein Einspruch erhoben ist, gelten die obengenannten Herren als aufgenommen.

Darmstadt, Waldstr. 34, den 21. Juli 1925.

Zahnarzt **O. Köhler**,
1. Schriftführer.

Deutsche Gesellschaft für dentale Anatomie und Pathologie. Die diesjährige Tagung findet am 17. und 18. Oktober in Frankfurt a. M. statt. Als Diskussionsthema ist aufgestellt: „Anatomische und physiologische Grundlagen der normalen und pathologischen Kieferbildung." Alle Vorträge und Demonstrationen sind statutengemäß vier Wochen vorher beim 1. Vorsitzenden, Herrn Prof. Römer, Leipzig, zahnärztliches Institut, einzureichen.

Der Vorstand

Neue Ausgabe des Personalienteils des Reichs-Medizinal-Kalenders (Börner). Der Verlag Georg Thieme (Leipzig, Antonstr. 15) hat sich auf vielfachen Wunsch der Kollegen, Reichs- und Landesbehörden, Versicherungsdirektionen, Industriekreisen usw. entschlossen, trotz der zu erwartenden finanziellen Opfer den Personalienteil des Reichs-Medizinal-Kalenders, der seit Kriegsausbruch eingestellt werden mußte, in diesem Jahre neu auszugeben. In dem Kalender sollen wie in den früheren Jahren auch die Namen der Zahnärzte aufgeführt werden.

Von den verschiedenen dafür vorgesehenen Quellen sind die persönlichen Angaben naturgemäß die zuverlässigsten.

Als langjähriger Redakteur des Kalenders richte ich deshalb an alle deutschen Zahnärzte (auch in den uns durch das Versailler Diktat geraubten Gebieten) die Aufforderung, baldigst eine Mitteilung an mich, Charlottenburg, Schlüterstr. 53, zu senden, in der vollständig und leserlich folgende Fragen beantwortet werden:

1. Familien-, dann Vorname (nur Rufname). 2. Jahr der Approbation. 3. Jetziger Wohnort (für größere Städte auch Straße und Nummer). 4a. An welchen Orten (zeitlich geordnet) wurde vorher die zahnärztliche Tätigkeit ausgeübt? 4b. An welchem Orte zuletzt? 5. Titel? 6. Praxis ausübend? — Bemerkungen. Stempel.

Prof. J. Schwalbe.

Für die Schriftleitung verantwortlich: Dr. A. Rohrer in Hamburg.
Verlag von Julius Springer in Berlin W. — Druck der Univ.-Druckerei H. Stürtz A.G., Würzburg.

Deutsche Monatsschrift für Zahnheilkunde, 1925, Heft 16, 15. August.

Tumoren der Mundhöhle in histologischen Bildern.

Von

Prof. Dr. **Adolf Carl Stein,** Königsberg i. Pr.

Die pathologische Anatomie und pathologische Histologie sind Gebiete, die enge miteinander verknüpft Grundlagen darstellen, deren unsere zahnärztliche Wissenschaft nicht entraten kann. Ein Erfassen der Welt des histogenetischen und pathologischen Geschehens ist ohne genügende Kenntnisse der Pathologie und Histologie nicht möglich. Ich bin der festen Überzeugung, daß, wie einst der Röntgenapparat sich in unsere Zahnheilkunde einbürgerte und die zahnärztliche Wissenschaft vornehmlich diagnostisch wertvoll erweiterte, so jetzt das Mikroskop sich immer mehr Freunde bei uns erwerben wird; es ist uns im gegebenen Augenblicke eine wertvolle Stütze. Meine Worte sollen deshalb den Zweck haben, den einzelnen Praktiker zur selbständigen mikroskopischen Untersuchung zu veranlassen. Ein Zahnarzt, der dieses Feld beherrscht, wird manchem Patienten noch im rechtzeitigen Augenblick nützen und zu seiner eigenen Freude sein Arbeitsgebiet erweitern können. Ja, er wird vielleicht als aufmerksamer Forscher im gegebenen Augenblicke manchen Dienst der Zahnheilkunde leisten und wertvolles Material unserer zahnärztlichen Wissenschaft hinzubringen können, das im anderen Falle verloren wäre.

Gestatten Sie mir daher, Ihnen hier einige wichtige Kapitel aus der pathologischen Histologie, ganz besonders der Neubildungen, vorzutragen und durch Präparate zu erläutern! Ich habe hauptsächlich die typischen Neubildungen gewählt; von einer Darstellung der histologischen Technik sehe ich hier ab, da diese Sache eines Kurses wäre und auch andererseits hierfür genügend Anleitungen vorliegen.

Was sind Neubildungen? „Wucherungen der Gewebe, welche scheinbar selbständig auftreten und ihrem Bau nach den Geweben, aus welchen sie stammen, ähneln, jedoch nicht mit ihnen identisch sind; mehr oder minder bedeutende Unterschiede in der Struktur und in der Lagerung der anatomischen Elemente sind fast immer nachzuweisen. Sie führen trotz des organischen Zusammenhanges mit dem Muttergewebe ein selbständiges Leben" (Schmaus).

Es sei vorausgeschickt, daß sich die bösartigen neoplastischen Wucherungen, ebenso wie die gutartigen, aus Parenchym und Stroma zusammensetzen. Als Stroma bezeichnen wir das Stützgerüst und die Gefäße, das Stützgerüst besteht in den meisten Fällen aus fibrillärem Bindegewebe. Es ist das Skelett der Neubildungen.

Das Parenchym ist das spezifische Gewebe der Neubildungen und wird von den wuchernden Geschwulstzellen dargestellt; je nach Art der Neubildungen ist es sehr verschieden, aber immer bildet es den wesentlichen Bestandteil, während das Stroma nur dazu dient, es zu ernähren und seine Elemente im Zusammenhange zu erhalten.

Der Unterschied zwischen Parenchym und Stroma ist jedoch nicht immer leicht. Geradezu schwer ist es, die Grenze zwischen Parenchym und Stroma zu ziehen, wenn die ganze Geschwulst, d. h. auch das Parenchym, aus faserigem Bindegewebe besteht. Dagegen tritt der Unterschied am deutlichsten hervor, wenn das Parenchym rein epitheliale Elemente enthält.

Als weitere Folge dieser Erwägungen tritt die Frage des quantitativen Verhältnisses zwischen Stroma und Parenchym auf; dieses ist sehr variabel und kann sogar in einer und derselben Geschwulst verschieden sein. Im allgemeinen gilt der Satz, daß die Neubildung konsistenter ist, wenn das Stroma die Hauptmasse bildet, während das Übergewicht des Parenchyms eine größere Weichheit der Neubildung nach sich zieht. Doch müssen wir hier diejenigen Fälle ausnehmen, in denen das Parenchym selbst aus hartem Gewebe, wie z. B. Knorpel oder Knochen, gebaut ist.

Das Parenchym der Neubildungen kann von allen Geweben des Körpers geliefert werden; daher ist auch die Verschiedenartigkeit des Geschwulstparenchyms leicht erklärlich, ja sogar aus mehreren Gewebsarten kann das Parenchym einer Geschwulst zusammengesetzt sein, wir haben es dann mit einer sog. Mischgeschwulst zu tun.

Wie schon oben gesagt, ist das Parenchym einer Geschwulst das den geschwulstbildenden Prozeß führende Element. Warum diese Geschwulstzellen sich von der Last der Gesetze des Gewebsgleichgewichtes befreit haben, und an einer Stelle des Organismus oder gleichzeitig an mehreren zu wuchern begonnen haben, vermögen wir nicht zu sagen. Morphologisch können sie ihren Mutterzellen, sogar bis auf feinere Strukturen, sehr ähnlich, doch dürfte eine völlige Übereinstimmung, besonders bei malignen Geschwülsten, wohl niemals festzustellen sein. Die Wucherung geschieht auf dem Wege der Mitose, mitunter kann man von einer wahren Kernverwilderung sprechen; dieses letztere häufig bei malignen Tumoren. Gelegentlich erfolgt die Wucherung auch auf amitotischem Wege.

Vieles geht dahin, in den Zellen selbst die wichtigsten geschwulstbildenden Faktoren zu suchen! Aber auch die Verhältnisse der Umgebung und vor allem des Gesamtorganismus sind für die Entstehung einer Geschwulst von größter Wichtigkeit. Die Ätiologie bleibt noch eines der dunkelsten Kapitel der Pathologie; es gibt noch keine Erklärung für das Wie. Hier, wie überall bei der Erforschung der Natur, kommt man zu dem alten Satz des Sokrates: „Ich weiß, daß ich nichts weiß."

Nur das Eine ist heutzutage bekannt, daß „jede Geschwulsttheorie, die nur einseitig auf eine gewisse Gruppe von Geschwülsten, etwa auf den Krebs oder die malignen Geschwülste allein, zugeschnitten ist und nicht das gesamte Gebiet zu umfassen vermag, als unbrauchbar von vornherein abzulehnen ist" (Borst). Damit soll natürlich nicht gesagt sein, daß es nur eine gemeinsame Ursache für alle Geschwülste geben kann, im Gegenteil, es ist unmöglich alle Geschwülste ätiologisch einheitlich zu erklären oder die Entstehung einer einzelnen Geschwulst nur von einer einzigen Ursache abzuleiten.

Sind nun die gewaltigen Massen der Geschwulst die Folge eines einzigen entarteten Elementes? Hat sich dieser Umstimmungsprozeß an einer einzigen Zelle abgespielt und ist das ganze Parenchym der Geschwulst aus diesem Keime entsprossen und mithin die Frucht der Wucherung? Das Vorkommen einer

derartigen unizellulären Genese wird nicht bestritten. Aber auch an vielen Zellen eines Gewebes kann eine solche Umwandlung zugleich stattfinden. Die letztere Art der Histogenese vermutet man bei den diffusen Geschwülsten.

Anders mit dem Stroma. Das normale gefäßhaltige Bindegewebe kann in Geschwulststroma umgewandelt werden oder das Geschwulststroma wird von vorneherein neugebildet. Häufig wird das Stützgewebe von der Geschwulst selbst entfaltet und als Stroma einverleibt. Immer zieht die Parenchymwucherung eine Wucherung des Bindegewebes nach sich.

Ist das Wachstum der Neubildung zentral, dann ist für gewöhnlich die erstere Form die maßgebende, ist aber das Wachstum infiltrativ, so müssen immer neue Mengen Geschwulststroma gebildet werden.

Das neugebildete Gewebe bleibt nun keineswegs immer stabil, sondern ist selbst wieder manchen Veränderungen unterworfen. Geschwülste, in denen der Zellbildungsprozeß so überstürzt, so rapid fortschreitet, daß die Gefäßbildung nur langsam dem Wachstume des Tumors entsprechend nachrückt, sind am wenigsten lebensfähig; geringe Störungen genügen dann, den ganzen Bildungsprozeß hier oder da, zum Stocken oder zum Zerfalle zu bringen.

Als Folge dieser Ernährungsstörung erscheinen dann Nekrosen und degenerative Prozesse. Die Verkäsung und Verfettung des Gewebes, andererseits hyaline, vakuoläre Degeneration u. dgl., sind nicht seltene Vorkommnisse. Bei diesen Prozessen — meistens Erweichungsprozessen — tritt Gefäßthrombose und kollaterale Gefäßektasie um den Erweichungsherd ein, ähnlich wie bei der Umbildung eines Entzündungsprozesses zum Abszeß oder zur Verkäsung. Die Art des Parenchyms ist für die Art des degenerativen Prozesses gewissermaßen bestimmend; entsteht z. B. das Parenchym aus drüsigen Elementen, dann haben wir vor allem mit Verfettung zu tun, entwickelt sich das Parenchym aus der Epidermis, so ist Verhornung vorherrschend.

Wachstumsenergie und Art des Wachstums, Rezidivfähigkeit und Fähigkeit der Metastasenbildung bestimmen in praktischer Hinsicht den Charakter eines Tumors, dessen Gutartigkeit oder Bösartigkeit.

Das Wachstum der Geschwülste ist entweder expansiv (zentral) oder infiltrativ. Im ersteren Falle dehnt sich die Geschwulst unter Verdrängung und Kompression des Nachbargewebes aus, in welchem es wiederum zu einer Bindegewebswucherung in der nächsten Umgebung des Neoplasmas kommt und zur Einkapselung der Geschwulst führt. Ein solches Wachstum weisen für gewöhnlich die als klinisch benigne bezeichneten Geschwülste auf.

Im zweiten Falle durchwächst die Neubildung infiltrierend das Nachbargewebe, schreitet für gewöhnlich ad infinitum vorwärts und führt zur vollständigen Zerstörung des erkrankten Organs. In alle Lücken der Gewebe, in die Saftspalten und Lymphgefäße, dringen die Geschwulstelemente ein, erweitern sie, umgeben die Blutgefäße und rauben die für andere Zellen bestimmte Nahrung, dringen dann in die Gefäße ein und wuchern dort fort. Die Sarkome z. B. bevorzugen den Blutweg, die Karzinome den Lymphweg. In anderen Organen reponiert rufen die Geschwulstzellen dort Tochtergeschwülste, Metastasen, hervor. Durch diese Art des Wachstums sind die klinisch als maligne bezeichneten Tumoren charakterisiert.

In der Mundhöhle finden sich nahezu alle bekannten Geschwulstarten vor, manche sogar in besonderer Häufigkeit. Ich möchte nun die einzelnen Formen,

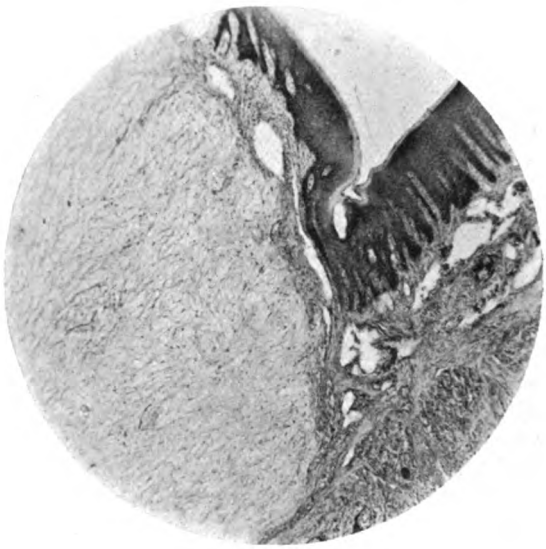

Abb. 1.

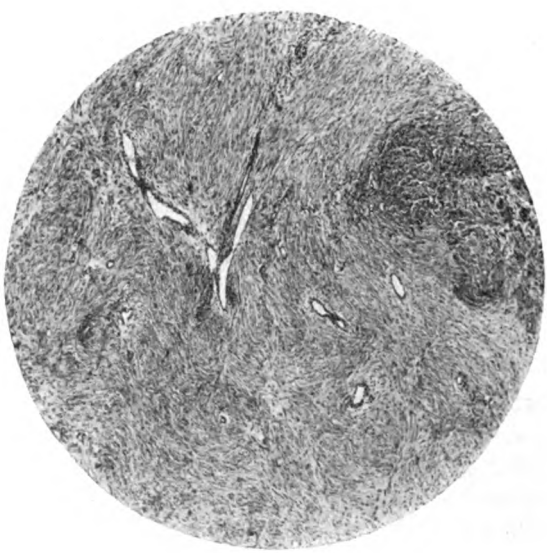

Abb. 2.

möglichst in typischer Art, besprechen. Wenn mir auch nicht alle Formen bildlich zur Verfügung stehen, so hoffe ich doch wenigstens zur Rekapitulation der pathologisch-histologischen Grundlagen beitragen zu können. Die mikro-

photographischen Aufnahmen sind mit größter Exaktheit ausgeführt; ich will hier nicht versäumen, meinen ganz verbindlichsten Dank für freundliche Unter-

Abb. 3.



Abb. 4.

stützung bei diesen Aufnahmen Herrn Professor Dr. Kaiserling, Direktor des hiesigen pathologisch-anatomischen Institutes, ergebenst auszusprechen!

Zweckmäßigerweise teilen wir die Neubildungen in solche mit bindegewebigem (I) und epithelialem Parenchym (VI) ein; zwischen diesen liegen die

Geschwülste des Gefäßgewebes (II), der blutbildenden Gewebe (III), der pigmentbildenden Gewebe (IV), des Muskel- und Nervengewebes (V) (Borst). Die

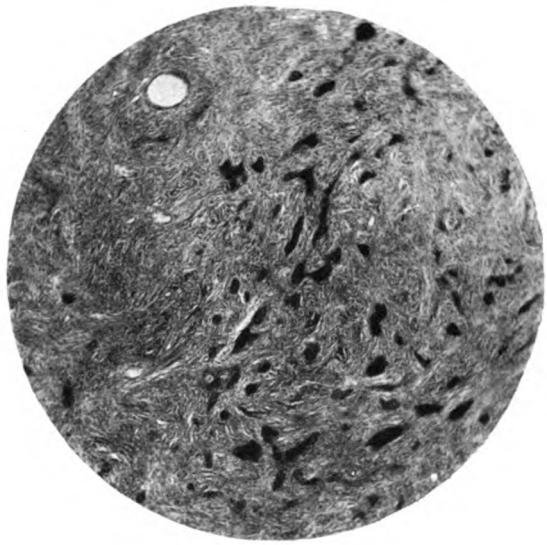

Abb. 5.

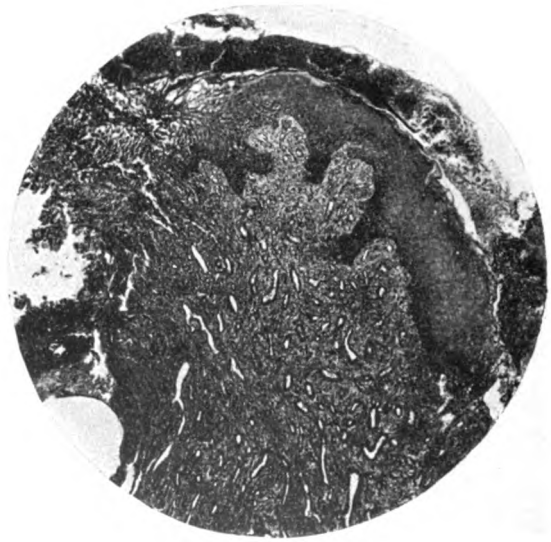

Abb. 6.

Neubildungen mit epithelialem Parenchym gliedern sich in die Geschwülste der Deckepithelien (VIa) und in solche der Drüsenepithelien (VIb).

Von Mischgeschwülsten (VII) könnte man nach Borst solche der gemischten

Bindesubstanzen von denen der gemischten Bindesubstanzepithelgeschwülste trennen.

Zu den erstgenannten der Gruppe I gehören die Fibrome (Abb. 1 u. 2). Es

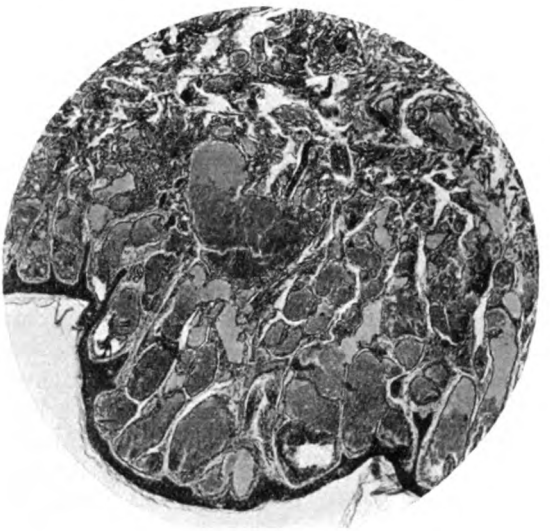

Abb. 7.

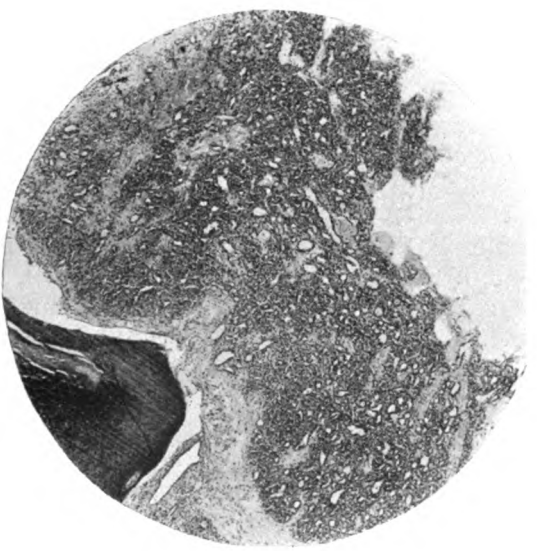

Abb. 8.

sind Geschwülste, welche vorwiegend aus Bindegewebsfasern bestehen; entsprechend den beiden Hauptformen, in denen das Bindegwebe im menschlichen

Körper vorkommt, dem weichen lockeren weitmaschigen und dem harten, derben fibrösen Gewebe unterscheidet man zwei Arten, weiche und harte Fibrome. Abb. 1 zeigt die erste Art, bei welcher sich die dünnen kleinen Bindegewebsfäserchen zu dünnen Bündeln oder netzartig verbinden; zwischen den Fasern sammelt sich oft muzinhaltige Flüssigkeit an, da die Vaskularisation ziemlich reichlich ist. Um die kleinen Gefäße herum findet man oft Lymphozyten. Unser Bild zeigt ferner deutlich das expansive Wachstum des Tumors, die Verdrängung des Nachbargewebes, die reaktive bindegewebige Einkapselung und die Beeinflussung des Deckepithels durch die Verdrängung.

Bild 2 stellt ein hartes Fibrom dar, die Fasern sind zu dicken, derben Bündeln verbunden, die verschiedenartig kreuzen. Die Zellen sind stäbchen- oder sichelförmig, Blutgefäße geringe. Infolge des Fasergewebes sind die harten Fibrome auf der Durchschnittsfläche rein weiß oder blaßrötlich.

Andere bindegewebige Geschwülste, wie Lipome (Abb. 3) und Myxome (Abb. 4) sind, wenn auch seltener, in der Mundhöhle vorkommend beschrieben worden. Es lassen sich auch eine ganze Reihe Übergänge von den Fibromen zu den Lipomen und andererseits zu den Myxomen beobachten. Lipome finden sich hauptsächlich in der Zunge; sie entspringen in der Tiefe, machen keine Beschwerden, ihr Inhalt ist manchmal gelblich durchschimmernd. Sie bestehen aus Fettgewebe, welches wie das Unterhautfett durch Bindegewebe in einzelne Läppchen geteilt ist. Gegen die Nachbargewebe ist die neugebildete Fettmasse durch eine bindegewebige Kapsel scharf abgegrenzt. Die Fettzellen sind etwas größer, als normal; regressive Veränderungen wie: Verkalkung des Stromas und Atrophie des Parenchyms sind beobachtet. Die Konsistenz der Geschwulst ist entsprechend weich, mitunter hart: bei Lipoma fibrosum.

Myxome bestehen aus Schleimgewebe (Abb. 4) und äußerst spärlichem fibrillären Stroma; solche Geschwülste fand man in der Wangenschleimhaut, am harten und weichen Gaumen; in der Mehrzahl der Fälle sind sie als Mischgeschwülste, als Fibromyxome anzusprechen.

Die Zellen der Myxome erscheinen im Gesichtsfelde als Sternzellen mit kugeligen Kernen und langen, verzweigten Fortsätzen. Zwischen den Zellen befindet sich die schleimige Interzellularsubstanz. Die Myxome gehören zu den durchaus gutartigen Geschwülsten.

Gleichfalls selten, aber immerhin vorkommend, ist auch das Osteofibrom, wie es uns Abb. 5 zeigt; es stellt eine feste Verknöcherung des Fibroms dar, die dadurch zustande kommt, daß die fibrilläre Interzellularsubstanz homogen wird, mit Kalksalzen sich imprägniert, während die Zellen sich in Knochenzellen umwandeln. Man nennt diese Art der Verknöcherung sekundär.

Im Gegensatz hierzu stehen die echten Osteome, die Geschwülste des Knochengewebes sind, und entweder in der Kompakta- oder Spongiosastruktur der Kiefer auftreten. Ihr sehr langsames Wachstum, die elfenbeinharte Konsistenz, die Schmerzlosigkeit, sind typisch.

Die folgenden drei Bilder (Abb. 6, 7, 8) führen uns in die Gruppe der Geschwülste des Gefäßgewebes. Man versteht darunter Geschwülste, welche ausschließlich oder der Hauptmasse nach aus Blutgefäßen zusammengesetzt sind, sog. Angiome, während Lymphangiome ein bindegewebiges Maschen- und Fachwerk aufweisen, in dessen Lücken Lymphe enthalten ist.

Daß diese Tumoren eigentlich zu den Geschwülsten der Bindegewebsreihe zu rechnen sind, zeigt uns Abb. 6, welches die mikrophotographische Aufnahme eines Angiofibroms ist. Wir sehen zwischen den vielen Gefäßschnitten und

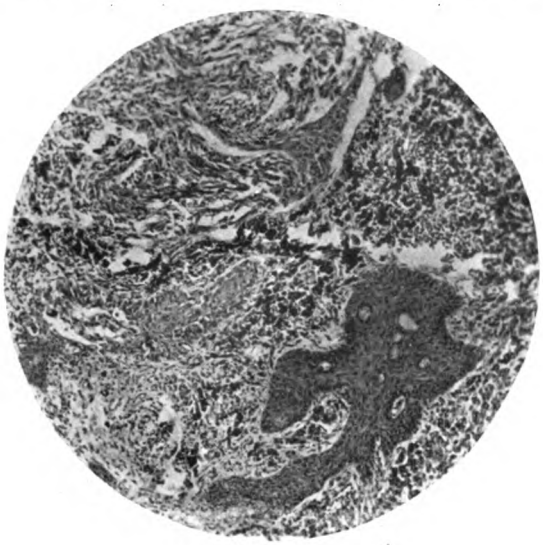

Abb. 9.

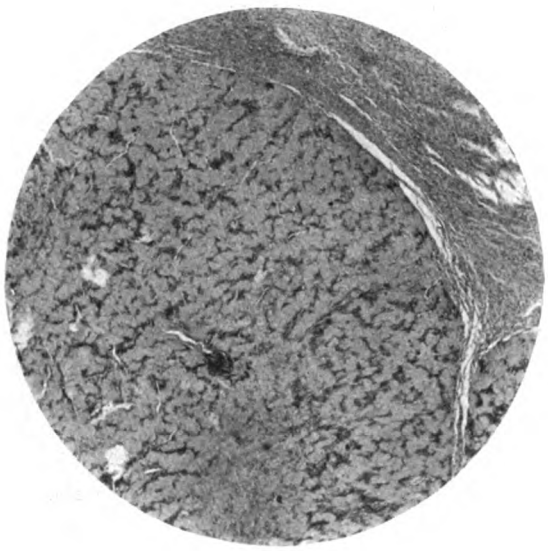

Abb. 10.

spalten die starke Vermehrung des Bindegewebes, während Abb. 7 ein echtes Hämangiom ist, ein Angioma cavernosum seiner näheren Bestimmung nach, das größere Hohlräume enthält, die dünnwandig nach Art der Corpora cavernosa des Penis reichlich Blut enthalten und auf Druck sich entleeren lassen.

Zu den Hämangiomen gehören auch die Teleangiektasien, Feuermäler oder Muttermäler genannt, welche aus einem Netzwerk feinster Gefäßchen, die miteinander verschlungen sind, bestehen. Klinisch sind die Angiome nicht unwichtig, besonders wenn sie Tendenz zum schnellen Wachstum zeigen.

Abb. 11.

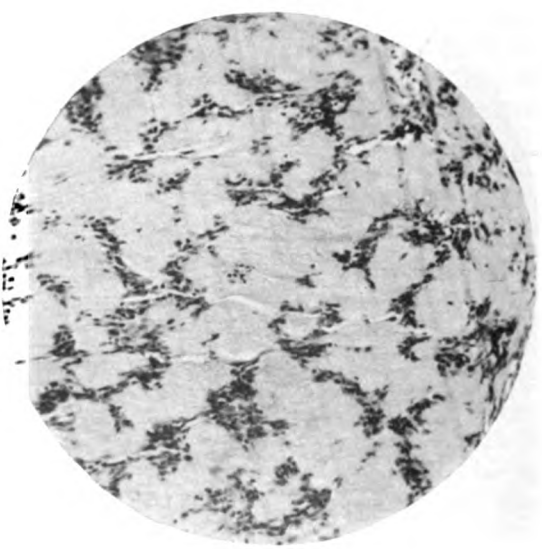

Abb. 12.

Häufig werden die Hämangiome durch breitere Bindegewebsstreifen in einzelne Lappen geteilt. Die dünnwandigen Gefäße enthalten Endothel, das manchmal zweischichtig ist.

Die Lymphangiome Abb. 8 (Zunge) sind analog dem Bau der Hämangiome, bestehen aber aus neugebildeten Lymphgefäßen. Wir kennen vornehmlich



Abb. 13.

Abb. 14.

an der Zunge das diffuse Lymphangiom, Makrogolssie genannt, und ein solches der Lippen, Makrocheilie.

Ein weiteres Bild kann ich Ihnen aus der Gruppe der pigmentbildenden Gewebe bringen (Abb. 9). Es ist ein Melanom. Die Pigmentbildung tritt hier

als Funktion von Geschwulstzellen auf, das gelbbräunliche Pigment ist eisenfrei. Ich erinnere daran, daß wir bei Blutungen z. B. eisenhaltiges Pigment in den Geweben sehen.

Diese Melanome sind dunkelbraun oder schwarz gefärbte oder gefleckte Geschwülste, welche ihrer Struktur nach zu den später zu beschreibenden Sarkomen oder Karzinomen gehören, gewöhnlich von höchst übler Prognose. Den Ausgangspunkt bilden oft die „Naevi pigmentosi". Das Parenchym dieser Tumoren besteht aus Chromatophoren, aus Spindelzellen und runden und eckigen Zellen. Nach Ribbert soll das Parenchym von den Chromatophoren abstammen. Die Theorien gehen aber in diesen Ansichten auseinander. Die Anhäufung von Pigment sehen wir auch auf der Abbildung im subepidermoidalen Bindegewebe.

Wenn wir des weiteren der Einteilung von Borst (München) folgen, so gelangen wir zu der Gruppe der Blastome des Muskel- und Nervengewebes. Von den Geschwülsten des Muskelgewebes unterscheidet man Leiomyome und Rhabdomyome; die ersten sind aus glatten Muskelfasern zusammengesetzt, die anderen weisen quergestreifte Muskelfasern auf; sie sind Seltenheiten in der Mundhöhle.

Eine Rarität unter den Tumoren des Nervengewebes kann ich Ihnen in Bild 10—12 aufweisen. Diese Bilder stellen ein Neurinom der Zunge dar. Verocay schlägt für diese faserige Geschwulst nervöser Natur ohne Achsenzylinder und Markscheiden den Namen „Neurinoma" vor; er bestreitet die reine Fibromnatur dieser Neurofibromatose und beschreibt sie als eine diffuse und zirkumskripte Vermehrung der Zellen der Schwannschen Scheide, welche er als eigentliche Bildner der Geschwulst ansieht, ohne allerdings eine Beteiligung des Bindegewebes bei der Neurofibromatose ganz in Abrede zu stellen. Auch Askanazy sieht die kernhaltigen Faserbündel für unvollständig differenzierte Abkömmlinge der Neurozyten an. Es ist neurogenes Gewebe, als dessen Bildner die Nervenfaserzellen (Schwannsche Zellen) selbst oder entsprechende embryonale, auf Neurozyten zurückzuführende Zellen anzunehmen sind. Die feinfaserige Grundsubstanz ist also nervöse Substanz. Ganglienzellen sind nicht enthalten. Derartige Nervengeschwülste sind in der Regel gutartig, nur selten werden sie zu sog. neuroplastischen Sarkomen.

Wir wenden uns wieder mehr den typischen Blastomen zu. Die unreifen Formen aller vorstehend beschriebener Geschwulstarten heißen Sarkome. Ein Sarkom ist eine Geschwulst, welche aus einem Gewebe besteht, das in die Entwicklungsreihe der Bindesubstanzen, Muskeln und Nerven gehört, wobei es in der Regel gar nicht oder nur teilweise zur Ausbildung eines fertigen Gewebes, wohl aber zu eigentümlichen Metamorphosen der Entwicklungsformen kommt. Ihren Namen verdanken die Sarkome der Analogie mit dem Gewebe der wuchernden Granulationen, welche der Laie heutzutage als „wildes Fleisch" auffaßt. Zuweilen können auch die zelligen Elemente der Gefäße als Matrix für Sarkombildungen dienen. Wie bei Geschwülsten überhaupt, so sind auch bei den Sarkomen die härteren, relativ zellärmeren, mehr gutartig, die weichen und zellreicheren die bösartigen Formen. Die Ätiologie ist noch in absolutes Dunkel gehüllt.

Histologisch unterschieden sich die Sarkome durch das Überwiegen der zelligen Elemente. Diese Sarkomzellen stellen das Parenchym der Geschwülste

dar. Das Stroma der Sarkome besteht oft nur aus Gefäßen; bindegewebiges Stützgerüst tritt meist sehr zurück.

Mangels irgendwelcher charakteristischer histologischer Kriterien müssen

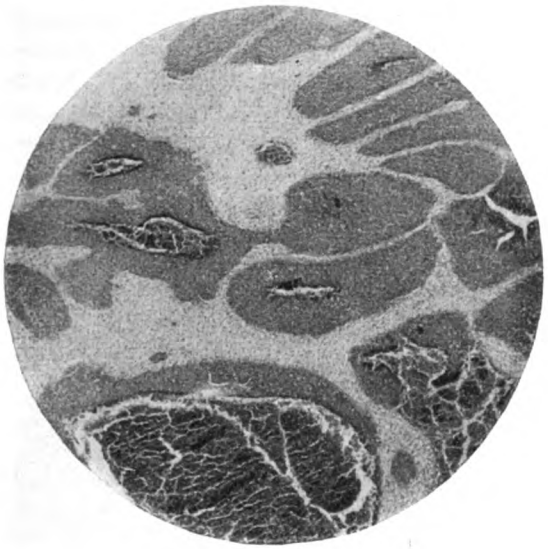

Abb. 15.

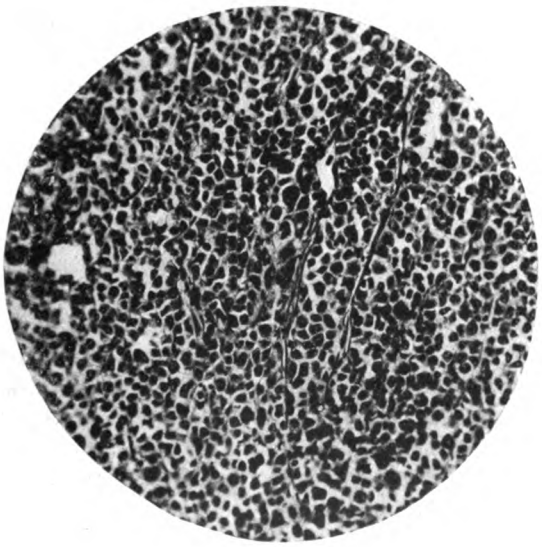

Abb. 16.

diese Geschwülste nach der Zellform benannt werden. Wir sprechen von Spindelzellensarkomen, klein- und großzelligen Rundzellensarkomen, Riesenzellensarkomen usw.

Bild 13 stellt ein Spindelzellensarkom dar; die Zellform ist spindelig, auch unregelmäßig, Zellen meistens einkernig, kleinzellig und großzellig. Die Zellen verbinden sich zu Bündeln in der Weise, daß zwischen zwei nebeneinanderliegenden Zellen sich eine dritte einkeilt, deren Ende bis zur mittleren Verdickung der beiden ersten Spindeln reicht. Es entstehen verschieden lange Bündel, die sich durchflechten und voneinander durch bindegewebiges Stroma getrennt sind. Das Stroma ist jedoch nur geringfügig; ist letzteres reichlich, so wäre die Geschwulst ein Fibrosarkom.

Die großzelligen Spindelzellensarkome haben im Gegensatz zu den kleinzelligen eine größere Neigung zu Rezidiven und Metastasen.

In Bild 14 sehen wir ein kleinzelliges, perivaskuläres und Chondrosarkom.



Abb. 17.

Die Zellen sind kugelig und protoplasmaarm; sie sind um die zahlreichen Gefäße angeordnet. In der Grundsubstanz ist in Form von einzelnen Balken an mehreren Stellen Knorpelsubstanz abgelagert. Solche Formen gehen vom Knorpel, Periost oder Knochen aus, sie können aber auch heterop vorkommen. Die Knorpelsubstanz kann verkalken und in Knochen übergehen. Rezidive und Metastasen sind bei kleinzelligen Rundzellensarkomen fast Regel; das Wachstum ist schnell.

Ein ähnliches Rundzellensarkom, jedoch ohne Knorpelsubstanz stellt Abb. 15 dar; der Schnitt ist hier anders gelegt.

Dagegen haben wir in Bild 16 ein großzelliges Rundzellensarkom. Die Zellen sind protoplasmareich, die Kerne bläschenartig, 1—3 Kernkörperchen; in geringem Maße ist bindegewebiges Stroma vorhanden, das teilweise alveoläre Maschen bildet. Das Wachstum ist langsam.

Das Riesenzellensarkom, Abb. 17, besteht nie ausschließlich aus Riesenzellen, sondern zeigt die letzteren bloß in größerer Zahl zwischen anderen

Zellformen, meist Spindelzellen, eingestreut. Sie haben mehrfache kleinere oder einen großen, meist vielgestaltigen Kern.

Charakteristisch für die Tumoren sind diejenigen Riesenzellen, welche in Sarkomen, die sich aus osteoplastischem Gewebe entwickeln, auftreten. Diese Riesenzellen entsprechen den von Kölliker „Osteoklasten" genannten Riesenzellen des osteogenen Gewebes; die Herkunft ist endothelial, also Produkte einer Kapillarknospung. Das Wachstum der Riesenzellensarkome ist für gewöhnlich langsam, Metastasen selten beobachtet. Einen solchen besonderen Typ des Riesenzellensarkoms finden wir an den Kiefern. Es sind Geschwülste, welche aus dem Bereiche des Alveolarfortsatzes hervorgehen, den Kieferknochen um-

Abb. 18.

wachsen und lokal zerstören, aber keine metastatische Ausbreitung zeigen (Epulis).

Von den weiteren Sarkomen höherer Gewebsreife und Mischgeschwülsten sehe ich in der Beschreibung ab.

Unser Weg führt uns jetzt zu den Tumoren des Epithelgewebes. Wie anfänglich erwähnt, gliedern sich die Neubildungen mit epithelialem Parenchym in die Geschwülste der Deckepithelien und in solche der Drüsenepithelien.

Gehen wir von der Struktur der gutartigen homologen Epitheliome, der Papillome (Abb. 18) aus. Man kann diese Neubildung auch fibroepithelial nennen, weil sie durch ein geordnetes Zusammenwirken des Epithel- und Bindegewebes ausgezeichnet ist. Die Papillome zeigen den Bau des Papillarkörpers der Haut, haben aber mit den Hautpapillen selbst nichts zu tun. Der Name ist daher nicht ganz zutreffend. Sie sind flache oder gestielte Erhabenheiten der Schleimhaut und haben große Neigung zu oberflächlicher Verhornung, welche auf dem Bilde deutlich erkennbar ist. Das Epithel überzieht alle papillenartigen

Exkreszenzen des wuchernden Bindegewebes. Meistenteils sind die Papillome gutartig, eine gelegentliche bösartige Umwandlung ist aber nicht ausgeschlossen.

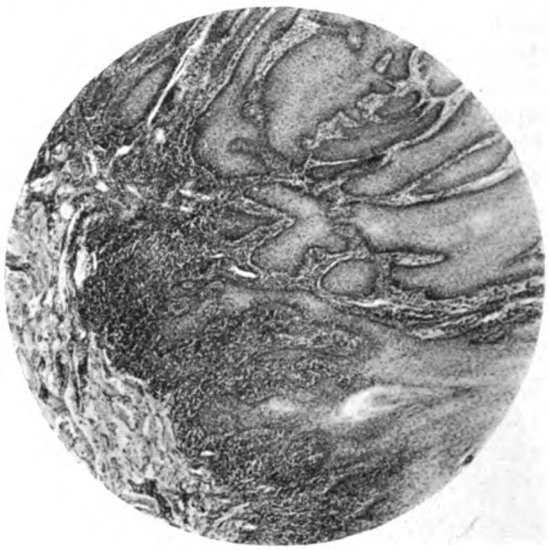

Abb. 19.

Abb. 20.

In zweiter Linie wäre hier das Heer der Zysten zu nennen, die als Retentionszysten, Zahnkeimzysten, Zahnwurzelzysten, Dermoidzysten jedem Zahnarzt hinlänglich bekannt sind. Ich übergehe daher diese mit Epithel ausgekleideten Hohlgeschwülste und wende mich zu den Karzinomen.

Karzinome sind Neubildungen mit epithelialem Parenchym, in welchen das Bindegewebe ausschließlich als Stroma fungiert und das Epithel sich in seiner Wucherung vom normalen Typus entfernt, in das umgebende Gewebe einwächst und es modifiziert.

Die Krebse sind maligne Neubildungen, in die Gewebsspalten, Lymphspalten, Lymphgefäße und Lymphdrüsen dringen ihre Zellen infiltrierend ein und rufen dort Metastasen hervor. Energisch geht die Zerstörung vorwärts.

Makroskopisch bietet der Durchschnitt eines Karzinoms ein charakteristisches Bild. Streicht man mit einem Messer über die Schnittfläche, so treten die in den Maschen des Stromas liegenden Epithelzüge hervor. Es ähnelt daher in seiner Architektonik dem Waschschwamm. Wie im Waschschwamm nach Ein-

Abb. 21.

tauchen in Wasser alle Hohlräume mit Wasser gefüllt sind, so sind im Krebs alle Hohlräume des Stromas mit Krebsparenchym erfüllt.

Das quantitative Verhältnis von Parenchym und Stroma ist sehr verschieden. Bei stark entwickeltem fibrösem Gewebe haben wir es mit harten Krebsen, sog. Szirrhus, zu tun, ist das Stroma geringe, dann ist die Geschwulst weich und schnell zerfallend (Carcinoma medullare).

Von regressiven Veränderungen, denen die Krebse unterliegen, sind zu nennen: Atrophie, Zerfall der Kerne, Imprägnation mit Kalksalzen, hyaline Degeneration, Verfettung (Krebsmilch), vakuoläre Degeneration, Verschleimung, Verhornung, Nekrosen, Blutergüsse, Ulzerationen.

Histologisch teilen wir die Karzinome ein in Plattenepithel- und Zylinderepithelkrebse. Diese Formen hängen von der spezifischen Eigenschaft derjenigen Epithelzellen ab, von welchen das Krebsparenchym abstammt. Durch Druck verlieren die Zellen oft ihre Form und Eigenschaften und ballen sich zusammen, so daß sie nicht mehr erkenntlich sind.

In Abb. 19, 20, 21 zeige ich Ihnen Plattenepithelkrebse; die beiden ersten Bilder weisen verschiedene Schnittrichtungen auf. Die Karzinome stammen von der Schleimhaut der Unterlippe, bzw. der Mundschleimhaut. Die Parenchym-

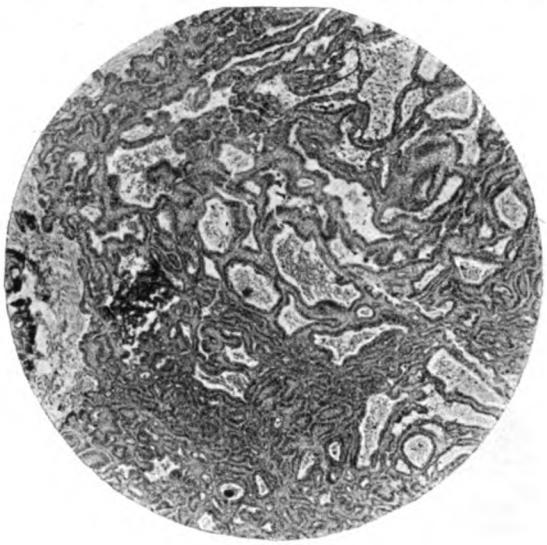

Abb. 22.

Abb. 23.

zellen sind den normalen Plattenepithelzellen ganz ähnlich; die Verhornung spricht auch für die Genese dieser Zellen.

An der Peripherie der Krebsalveolen findet man Zellen analog den Basalzellen der Epidermis, nach dem Zentrum zu Stachelzellen, im Zentrum selbst

Hornzellen. Je jünger die Krebsalveolen, um so weniger ist Verhornung vorhanden; derartig konzentrisch geschichtete, aus verhornenden Zellen bestehende Massen, wie sie uns Abb. 21 zeigt, bezeichnet man als Kankroidperlen.

Abb. 24.

Abb. 25.

Nicht in allen Plattenepithelkrebsen kommt es jedoch zur Verhornung. Unter den Plattenzellenkrebsen kommen auch Formen vor, deren Parenchym aus kleinen Krebskörpern besteht, in welchen alle Zellen klein sind, keine Stacheln

besitzen und in ihrer Form den Basalzellen gleichen. Solche unreifen Formen hat Krompecher als Basalzellenkrebse, Abb. 22, beschrieben. Es handelt sich aber um Zellelemente, die den Basal- und Retezellen nicht gleichen, sondern vielfach atypisch sind. Diese Karzinome weisen keine Verhornungen auf.

Der drüsenförmige Krebs, Abb. 23, zeichnet sich durch die Anwesenheit eines freien Lumens in den Alveolen aus, was ihm eine große Ähnlichkeit mit den Adenomen verleiht. Die Unterscheidung ist besonders schwierig, wenn die Alveolen nur von einer einzigen Epithellage ausgekleidet sind. Bei genauerer Untersuchung zeigt sich jedoch, daß das Parenchym in fremde Gewebe hineinwächst, daß das Stroma atypisch ist! Die Bösartigkeit, die krebsige Natur tritt hervor.

Bei starker Sekretion von seiten der Drüsenzellen entstehen in einem solchen Adenokarzinom Zysten, andererseits kommen auch papilläre Wucherungen vor.

Als letzte Gruppe der Tumoren des Epithelgewebes nenne ich, indem ich die besonderen Formen der malignen Geschwülste, wie Xanthome, Zylindrome, Psammome, Cholesteatome usw. mangels Abbildungen und auch ihres seltenen Vorkommens wegen in der Mundhöhle übergehe, die Zahnkeimgeschwülste: Adamantinom und Odontom.

Das Adamantinom, Abb. 24, ist eine epitheliale vom Zahnfollikel ausgehende Geschwulst. Sie besteht aus schmalen und breiten, sprossenden Epithelkörpern, die untereinander netzartig zusammenhängen. Dieses netzartige Gewebe entspricht der Schmelzpulpa; die ganze Geschwulst setzt sich aus solchen sich verzweigenden, weit sich ausbreitenden Epithelzapfen zusammen, in welchen durch Zerfall der hyalin und schleimig entartenden sternförmigen Zellen Zysten entstehen können. Wir haben somit solide und zystisch umgewandelte Adamantinome.

Diese Geschwülste blähen den Kiefer mehr auf, als daß sie ihn zerstören; sie liegen infolgedessen, wenn man die knöcherne Alveole abhebt, in einer scharf abgegrenzten Höhle. Bei längerem Wachstum können sie sich derartig verbreitern, daß eine Resektion des Kiefers notwendig wird.

Den Adamantinomen verwandt sind die ebenfalls aus Zahnkeimen hervorgehenden, in der Ausreifung etwas weiter gediehenen Odontome, Abb. 25. Sie entstehen von der Zahnanlage durch Versprengung eines normalen Zahnkeimes unter selbständiger Wucherung der Keimfragmente. Sie sind also aus Teilen des Zahnes aufgebaut und können sowohl die harten Substanzen des Zahnes, wie Dentin, Zement oder Schmelz, als auch die weichen, namentlich das Pulpagewebe die Geschwulst zusammensetzen. Partsch unterscheidet nach dem oben genannten Aufbau weiche und harte Odontome. Entweder erscheinen diese Geschwülste an Stelle eines nicht ausgebildeten Zahnes oder der an dieser Stelle stehende Zahn ist unter dem Odontom verborgen oder ein Teil desselben in das Odontom umgewandelt.

Um noch einmal hervorzuheben, die Odontome entstehen also von dem werdenden oder teilweise schon gebildeten Zahngewebe. Charakteristisch für dieselben ist eine dünne bindegewebige Schicht, die den Tumor von der Knochensubstanz trennt. Sie sind deshalb leicht ausschälbar.

Diesen Ausführungen möchte ich noch die mikrophotographischen Aufnahmen einiger seltener Tumoren der Mundhöhle anreihen. Wir haben in

Abb. 26 ein Rhinosklerom des harten Gaumens vor uns. Bekanntlich ist das Rhinosklerom eine Infektionskrankheit der Nase, welche zur Blennorrhöe derselben, Geschwulst- und schließlich Narbenbildung führt. Es ist eine chronische,

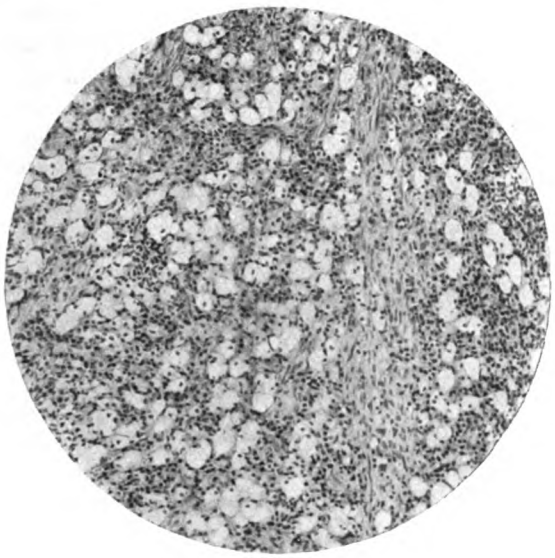

Abb. 26.

Abb. 27.

kleinknotige Infiltration. Die Grundlage der Geschwulst wird nach Unna von großen Plasmazellen gebildet; das kollagene Gewebe ist auf ein Netzwerk von feinen Fasern reduziert, das elastische Gewebe geschwunden. An anderen

Stellen, an welchen die Plasmazellen nicht vorherrschen, ist das kollagene Gewebe hypertrophiert und bewirkt die charakteristische Härte der Geschwulst.

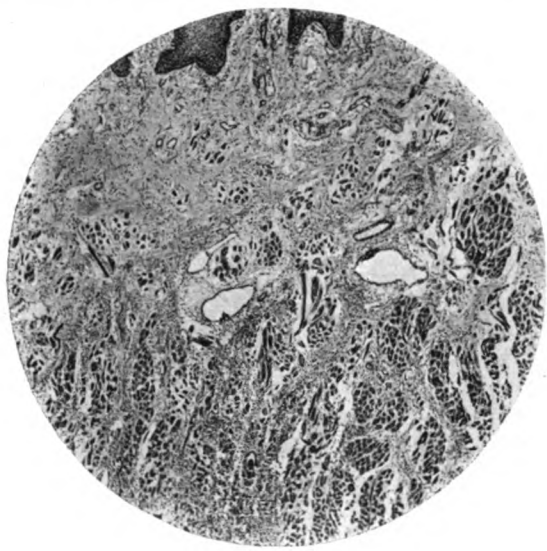

Abb. 28.

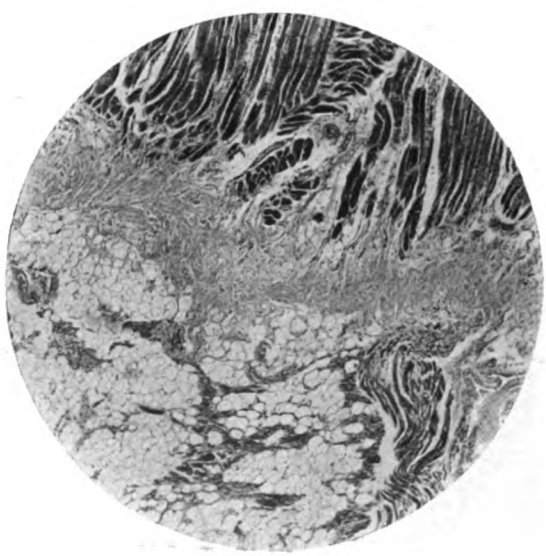

Abb. 29.

Die Plasmazellen können hydropisch unter regressiver Veränderung aufgetrieben werden oder hyalin degenerieren. In diesen sog. Mikuliczschen Zellen, aber auch außerhalb derselben werden Rhinosklerombazillen gefunden, die ähnlich dem Friedländerschen Bacillus pneumoniae sind.

Es folgen einige Zungenerkrankungen. Abb. 27 stellt uns eine Tuberkulose der Zunge dar. Wir finden Ansammlungen von Tuberkeln, bestehend aus einzelnen Riesenzellen, Leukozyten, Infiltraten von Lymphozyten im Gewebe; sogar das Epithel ist durch die Tuberkel zerstört. Der einzelne Tuberkel stellt sich wie folgt dar: Um die große, vielkernige Riesenzelle ordnen sich zahlreiche epitheloide Zellen, zwischen denen nach außen Fibrillen hervortreten. Die Riesenzelle hat Ausläufer, denen einzelne Fibrillen anliegen.

Die Abb. 28 veranschaulicht uns eine entzündliche Erkrankung, eine Zungenphlegmone, die selten selbständig, dagegen oft eine sekundäre Erkrankung bei Mundbodenphlegmone ist. Das ganze Gewebe ist sichtlich mit Eiterkokken infiltriert, ödematös und gespannt. Der Ausgang ist ungünstig.

Infolge Druckwirkung eines Tumors haben wir in Abb. 29 eine halbseitige Zungenatrophie vor uns. Reges Interesse erweckt das beiderseits des durch die Bildmitte ziehenden Septums vorhandene Gewebe, welches an Stelle der Muskulatur linksseitig fettig degeneriertes und atrophisches Muskelgewebe aufweist.

Ich bin weit davon entfernt, mit meinen Ausführungen irgendwelchen Anspruch auf Vollständigkeit zu machen; meine Absicht war es lediglich, an der Hand guter mikrophotographischer Aufnahmen dem Praktiker eine Rekapitulation der Hauptkapitel der pathologischen Histologie zu bringen und in ihm möglichst die Liebe zu dieser Beschäftigung zu erwecken.

Untersuchungen über das Säurebildungsvermögen der Kariesstreptokokken.

(Methode der H-Ionenkonzentrationsuntersuchung.)

Von

Heinz Rose, Zahnarzt in Harburg a. E.

Zum Problem der Karies an sich — der Ätiologie und der Weiterentwicklung — ist seit den Entdeckungen Millers von ihm selbst und vielen bekannten Autoren stichhaltig und zum Teil unwiderlegbar Stellung genommen worden.

Es ist nicht Zweck dieser Arbeit, an Hand dieser Forschungen und Ergebnisse diese infolge ihrer Klarheit kaum mehr aktuelle Frage zu erläutern und weiter zu verfolgen, sondern auf Grund der erforschten Tatsachen die physiologischen Verhältnisse im Munde möglichst nachzuahmen und die Säurebildung hierbei täglich zu überwachen. Die Methode der H-Ionenkonzentrationsuntersuchungen gibt in bedeutend verfeinertem Maße Aufschluß über die Säurebildung als die alte Titrationsmethode. Nach der mir zugänglich gewesenen Literatur sind mit der H-Ionenkonzentrationsuntersuchungsmethode Untersuchungen über das Säurebildungsvermögen der Kariesstreptokokken in ausgedehnterem Maße — die Konzentrationen und Zeiten vergleichend — bisher nicht gemacht worden.

Für meine Versuche bin ich von folgenden in der wissenschaftlichen Zahnheilkunde als anerkannt geltenden Ergebnissen und Grundsätzen ausgegangen. Miller sagt schon: „Die Zahnkaries ist ein chemisch-parasitärer Vorgang, bestehend aus zwei deutlich ausgeprägten Stadien: der Entkalkung resp. Erweiterung des Gewebes und der Auflösung des erweichten Rückstandes, Säuren, die in der Mundhöhle vor allem durch Gärung der Kohlenhydrate entstehen, entkalken das Zahnbein, das dann durch die Fermente der in den Dentinkanälchen vordringenden Bakterien aufgelöst wird."

Auch hat Miller schon nachgewiesen, daß in der Mundhöhle Bakterien vorkommen, welche aus Zucker Milchsäure zu bilden fähig sind. Aus den Arbeiten Kruses weiß man, daß der von ihm ausführlich beschriebene Streptococcus lacticus, welcher besonders die Säuerung der Milch hervorruft, häufig auf allen Schleimhäuten, besonders auf der normalen Mundschleimhaut, anzutreffen ist. Auch wies Kruse als erster darauf hin, daß der Streptococcus lacticus stets im kariösen Dentin zu finden ist. Kantorowicz (und er wiederum zitiert Siebarth, Goadby) hat unter den in den tiefsten Schichten des kariösen Dentins vorhandenen Bakterien in überwiegender Zahl Streptococcus lacticus gefunden.

Sperling fand im Bohrstaub der tiefsten kariösen Schichten der Zähne — nach vorheriger äußerer Reinigung der Zähne mit Alkohol — vorwiegend Streptococcus lacticus, sehr wenig Staphylokokken und noch weniger Stäbchen.

Der Streptococcus lacticus (Kruse) (synonym: Streptococcus acidi lactici, Grotenfeld, Bacterium Güntheri Lehmann und Neumann, Streptococcus lactis Lister, Streptococcus lactis acidi Günther, Bact. lact. Flügge, Bact. lactis acidi Leichmann) kann also als der die Kohlenhydrate spaltende und aus ihnen Milchsäure bildende Mikroorganismus in der Mundhöhle angesehen werden.

Bei der Kariesforschung hat außerdem stets diese Frage interessiert, wo und wie die Säure erzeugt wird, welche nach der Theorie der Kohlenhydratgärung und auch praktisch die Entkalkung und Auflösung der Gewebe bewirkt.

Nach der Gärungstheorie gehen die im Munde verbleibenden Teilchen der kohlenhydrathaltigen Speisen in Gärung. Hierbei wird Säure erzeugt, die den Schmelz angreift und in den späteren Stadien der Zahnkaries durch das Dentin diffundieren soll. Schließlich soll sie dann die Stelle erreichen, wo die Auflösung der Kalksalze vor sich geht, während die organischen Teile der jetzt entkalkten Gewebe durch Mikroorganismen zerstört werden. Die Diffusionstheorie der Säure scheint unhaltbar, denn bei genauerer Erwägung fragt man sich: Wie stark ist die Säure, die unter den günstigsten Umständen erzeugt werden kann und bis zu welcher Entfernung ist sie im Munde noch wirksam? Hier antwortet wieder einmal Miller und die skeptische Frage scheint durch seine Antwort berechtigt: „Der höchste Gehalt an Milchsäure, den ich bis jetzt bei der Milchsäuregärung beobachtet habe, betrug 0,75%!" Wenn man nun bedenkt, daß die Säure auf relativ weitere Entfernung durch Lösungen sowie durch Feuchtigkeit enthaltene Gewebe diffundieren soll, um die bei der Karies stattfindende Entkalkung zu erklären, so erscheint diese Konzentration als unbedingt zu gering. Außerdem würde der Prozentgehalt der Säure, ehe sie die Stelle erreicht, wo die Entkalkung vor sich geht, so schwach geworden sein, daß sie bei der Entkalkung keine wesentliche Rolle mehr spielen könnte. Letzteres erklärt sich folgendermaßen:

Das durch die gebildete Säure oberflächlich erweichte Dentingewebe besteht zum größten Teil aus den organischen Bestandteilen des Zahnbeins. Es enthält viel Feuchtigkeit und Kalksalze. Um nun zu dem noch unentkalkten Zahnbein zu gelangen, muß die im Munde gebildete Säure durch die erweichte Dentinschicht diffundieren. In der Oberfläche begegnet die Säure den durch Zersetzung der eiweißhaltigen Grundsubstanz erzeugten Produkten. Diese sind basisch und müssen selbstverständlich einen Teil der Säure neutralisieren. Ferner wird die Säure in den tieferen Teilen des erweichten Dentins durch den dort vorhandenen Wassergehalt weiterhin geschwächt. Endlich wäre es chemisch-physiologisch kaum erklärlich, daß die Säure ein Gewebe durchdringen sollte, ohne sich dort mit den vorhandenen Kalksalzen zu verbinden.

Pickerill schreibt: „Die Natur verabscheut eine freie Säure!" Sie sucht sofort nach ihrer Entstehung eine Base, mit der sie sich verbinden kann.

Pickerill behauptet ferner, daß die im Munde gebildete Milchsäure, die höchstens 0,75% ist — wenn sie selbst in dieser Konzentration je an den Herd der fortschreitenden Karies gelangen würde —, nicht zu einer bemerkenswerten Entkalkungswirkung imstande wäre. Dennoch müßte man — entgegen der Säurediffusionstheorie — zu dem Resultat kommen, daß die in der Mundhöhle frei gebildete Milchsäure als Entkalkungsagens gar nicht in Betracht zu ziehen sei.

Es kann nun aber auch die Säure, welche die Kalksalze zur Lösung bringt, dort gebildet werden, wo die Entkalkung selber vor sich geht. Es muß hier nur ein eiweiß- sowie kohlenhydrathaltiger Nährboden vorhanden sein. Der Verlauf ist folgender:

Die Bakterien wirken im Munde auf die verdauten Speisereste — d. h. Kohlenhydrate und besonders die löslichen Zucker — und verwandeln sie in Milchsäure. In statu nascendi verbindet sich die Säure sofort mit den Kalksalzen der Umgebung, durch die Auflösung dieser Kalksalze in der Säure entsteht hier eine Flüssigkeit mit erhöhtem osmotischen Druck. Diese Flüssigkeit diffundiert nun nach den Gesetzen der Osmose durch das erweichte Dentin hindurch, um sich mit dem Speichel — mit niedrigerem osmotischen Druck — auszugleichen. Umgekehrt dringt die Speichelflüssigkeit in entgegengesetzter Richtung in das infizierte Dentin. Die Speichelflüssigkeit enthält lösbare Produkte der Speichelverdauung. Im Gegensatz zur Kalksalzlösung hat sie einen niedrigeren osmotischen Druck. Die den dialysierten Zucker enthaltende Speichelflüssigkeit diffundiert durch das erweichte Zahnbein bis zur Entkalkungsstelle andauernd durch den dort herrschenden höheren osmotischen Druck der Kalksalzlösungen angezogen. Dort geben nun die gelösten Zucker den Bakterien den Kohlenhydratnährboden.

Bevor ich nun zu meinen Versuchen übergehe, möchte ich erst näheres über den Streptococcus lacticus — den Milchsäurebildner der Milch und des Zuckers — selbst sagen, seine Variationen sowie die morphologisch und kulturell ähnlich gearteten Streptokokken.

Schon 1903 nahm Kruse an, daß der Streptococcus acidi lact. (Leichmann), der die normale Säuerung hervorrufe, auf den Schleimhäuten des Menschen vorkäme und der Erreger der Zahnkaries sei.

Weiter zitiert schon Kruse: „Seine Gestalt, seine Neigung zur Kettenbildung, seine färberischen Eigenschaften (nach Gram), sein Verhalten zu den

Nährböden, auch zur Milch sind im wesentlichen die gleichen wie die des Streptococcus lanceolatus und des Streptococcus pyogenes!"

1915 wurde dann von Niedergesäß ein schwach virulenter Streptokokkus gefunden, der meist dem Charakter des Streptococcus pyogenes ähnlich als konstanter Bewohner der tiefsten kariösen Schichten in Zähnen anzusprechen sei. Er bilde Säure und sei daher als Karieserreger verdächtig.

Zusammenfassend ist in der Literatur in Versuchen zur Abgrenzung des Streptococcus acidi lactici (Streptococcus lacticus von Kruse und Streptococcus acidi lactici Grotenfeldt von Lehmann und Neumann) vom Streptococcus lanceolatus und Streptococcus pyogenes folgende Stellung eingenommen worden:

Alle drei erwähnten Arten sind nach Gram gut färbbar. Streptococcus pyogenes und Streptococcus acidi lactici unterscheiden sich von den anderen durch ihre meist runden Einzelglieder ihrer Ketten, während die Kettenglieder von Streptococcus lanceolatus lanzettförmig, oft sogar an den Enden zugespitzt gefunden wurden. Wachsen ferner die Ketten auf Traubenzuckerbouillon sehr lang, löst sich der zentrifugierte Bodensatz von beimpfter Traubenzuckerbouillon durch Zusatz von 5%igem taurocholsaurem Natron nicht, sterben die Mäuse nach subkutaner Injektion mit beimpfter Traubenzuckerbouillon, so handelt es sich um Streptococcus pyogenes. Streptococcus lanceolatus und Streptococcus acidi lact. weisen bedeutend kürzere Ketten auf — von 2 bis 14 Gliedern —, sie sind nicht tierpathogen und werden beide von 5%igem taurocholsaurem Natron aufgelöst. Bei Strept. lanc. dauert die Auflösung 3—5 Minuten, bei Strept. acidi lact. etwa 1 Stunde. In Traubenzuckerbouillon zeigt Strept. acidi lact. starke Trübung, lanceolatus und pyogenes dagegen Bodensätze mit klarer Bouillon.

In steriler Magermilch kommt es durch Strept. acidi lact. nach 24 Stunden zur Gerinnung. Durch lanceolatus und pyogenes wird dies erst nach 3 Tagen oder noch später erreicht.

Durch Hämolyse scheint nach Ansicht fast aller Autoren mit voller Sicherheit eine Trennung der drei Streptokokkenarten nicht möglich zu sein.

Auf Agarplatten gehen nach Beschickung mit Strept. acidi lact. Kolonien auf, die mit dem bloßen Auge kaum sichtbar als kleine Punkte erscheinen, unter der Lupe graubläulich, bei stärkerer Vergrößerung weiß durchscheinend mit scharfem Rande sind. Selbst nach längerem Aufenthalt im Brutschrank nehmen die winzigen Kolonien wenig an Ausdehnung zu.

Im allgemeinen zeigt der kariöse Inhalt des Zahnes in oberflächlichster Schicht, die mit der sterilen Watte noch fortnehmbar ist, ein vielseitig buntes Bakterienbild. In den weitaus meisten Fällen herrschen Stäbchen vor in allen ihren Formen. Die mit dem sterilen Exkavator leicht entfernbare nächste Schicht zeigt außer Stäbchen wenig Kokken in Häufchen, noch seltener solche in Ketten. In den tiefer kariösen Schichten der beginnenden Entkalkung nimmt die Zahl der Kettenkokken zu, es finden sich Mikrokokken und die Stäbchen nehmen an Zahl ab. In den tiefsten Kariesschichten finden sich nur Kokken, und zwar vorwiegend Streptokokken. So lauten die Forschungsergebnisse in der einschlägigen Literatur.

Für meine später folgenden Versuche benötigte ich unzweifelhafte Reinkulturen des Strept. acidi lact. Zu diesem Zwecke entnahm ich dem kariösen

Herde eines vorher mit Alkohol äußerlich gereinigten oberen Prämolaren mit mehreren sterilen Exkavatoren nacheinander immer tiefere Dentinpartien. Mit einem sterilen Bohrer gewann ich dann aus diesen tiefsten Schichten — das Dentin war hier noch von normaler Härte — den Bohrstaub, den ich in ein steriles Bouillonröhrchen übertrug. Nach 24stündigem Stehen im Brutschrank bei 37° zeigte sich eine deutliche Trübung im Röhrchen. Dann beschickte ich Agarplatten mit einer Normalöse dieser Bouillon, und zwar so, daß ich das Material auf der ersten Platte mit dem Drygalskispatel verteilte und darauf mit demselben Spatel noch drei Platten bestrich. Nach 48stündigem Stehen im Brutschrank stach ich die einzelnen Kolonien ab bzw. beimpfte damit sterile Bouillonröhrchen zur mikroskopischen Untersuchung. Die Übertragung von Nährboden zu Nährboden setzte ich solange fort, bis ich nach makroskopischem und mikroskopischem Bilde endgültig sicher Reinkulturen erhalten hatte.

Die am Schlusse dieser Züchtung gewonnenen Reinkulturen zeigten auf Agarplatten anfangs spärliches Wachstum. Nach 24 Stunden waren sie kaum mikroskopisch wahrnehmbar, punktartig erhaben, zart, gelb-weiß, glasig, durchscheinend, glatt, trocken. Bei Vergrößerung erschienen sie kreisrund, scharf abgesetzt, mit stark lichtbrechendem Rand, fein gekörnt. Niemals habe ich die Neigung zu konfluieren beobachtet. Im mikroskopischen Bilde fand ich mittellange Ketten, deren Glieder — 6—10 an Zahl — rundlich bis oval gestaltet waren.

Die beimpfte Bouillon zeigte nach 24stündigem Stehen im Brutschrank bei 37° gleichmäßige leichte Trübung. Geringer Bodensatz war erst nach 48 Stunden bemerkbar, der jedoch so locker war, daß er sich beim Schütteln in feinen Wolken erhob und sich nur langsam wieder zu Boden setzte.

In Traubenzuckerbouillon zeigte die Kultur ebenfalls nach 24 Stunden leichte Trübung. Reichlicherer, lockerer Bodensatz fand sich erst nach 48 Stunden, der sich bei leichtem Schütteln in losen, feinen, wolkigen Fäden in der Bouillon hochzog. Beimpfte Milch ist nach 24 Stunden fest bei 37° im Brutschrank geronnen.

Nach subkutaner Beimpfung einer Maus mit 0,3 ccm einer 1tägigen Bouillonkultur blieb die Maus gesund. Gleichfalls zeigte die Maus keine Erkrankungserscheinung nach intraperitonealer Beimpfung mit 0,2 ccm einer 2tägigen Bouillonkultur. Die zuletzt beimpften Agarplatten wurden zum Zweck der Nachkontrolle 14 Tage beiseite gestellt. Ferner wurde Schrägagar beimpft, auf dem sich die Kulturen über 14 Tage lebensfähig hielten.

Nach dem so erläuterten ganzen Verhalten der von mir gezüchteten Kulturen handelte es sich demnach unwiderlegbar um Reinkulturen des Streptococcus acidi lactici.

Nicht allein über das Säurebildungsvermögen der Streptokokken an sich Aufschluß zu geben, liegt im Interesse dieser Arbeit, sondern es soll auch im besonderen über die Beziehungen zwischen dem Zuckergehalt des Nährbodens und der Säuerung ein klares Bild geschaffen werden.

Aus früherer Literatur erfuhr ich, daß bereits einzelne Arbeiten hierüber gehandelt haben. Aber zum größten Teil wurden nur wenig eindeutige und ganz unbefriedigende, meist sich stark widersprechende Resultate geliefert, mag sein, weil die Methodik dieser Versuche noch recht mangelhaft war, oder

die Versuche noch zu sehr die qualitative Seite des Streptokokkenstoffwechsels berücksichtigt haben.

Eine qualitative Bestimmung der aus den Kohlenhydraten gebildeten Säure — es wird neben Milch- auch Essig- und Kohlensäure gebildet — ist für mich von geringer Wichtigkeit. Beim Kariesproblem interessiert mich die Gesamtazidität; die Untersuchungen erstrecken sich demnach nur auf die quantitative Zersetzung des Zuckers.

Die Tatsache selbst, daß die aus kariösem Dentin gezüchteten Kariesstreptokokken die gleiche Fähigkeit der Säurebildung durch Zersetzung der Kohlenhydrate haben wie die Milchstreptokokken, wird als bekannt oft erwähnt. Über die tägliche Säuerung jedoch, über die Lebensfähigkeit und -dauer und sonstige wesentliche Reaktionen verlautet kaum etwas.

Durch die H-Ionenkonzentrationsuntersuchungsmethode ist nun ein äußerst sicheres und genaues Mittel zur Erkennung kleinster Säurewerte gefunden worden. Noch 1923 wurde die in Traubenzuckerbouillon entstandene Säuremenge durch Titrieren mit $n/_{10}$ NaOH gemessen. Sperling, der seine Versuchsmedien übrigens nach je 8 und 14 Tagen untersuchte, fand, daß bei allen seinen Streptococcus lacticus-Stämmen die Säurebildung in 10 ccm Traubenzuckerbouillon zwischen 3,1 und 5,6 ccm $n/_{10}$ NaOH variierte.

Aderhold gibt an, daß bei seinen Versuchen das Bact. Güntheri (Lehmann und Neumann) — dem Strept. lact. identisch bzw. eine biologische Abart — 0,546—1,287% Milchsäure gebildet habe.

Conrad zeigte in einer tabellarischen Zusammenfassung über die Milchsäureproduktion der von ihm geprüften Milchsäurebildner pro 100 ccm Kulturflüssigkeit eine 4 ccm $^1/_1$ Normalnatronlauge entsprechende Menge Milchsäure (= 0,36% Milchsäure).

Niedergesäß schreibt, daß der Gesamtsäurezuwachs in Traubenzuckerbouillon bei Strept. lact. — Kulturen zwischen 1,8 und 4,8 ccm $^1/_{10}$ Normalsäure schwanke.

Lehmann und Neumann führen zusammenfassend an, daß ihr Bacterium acidi lact. in 5 Tagen in 100 ccm 2%iger Traubenzuckerbouillon eine 4,6 ccm Normalalkali entsprechende Menge Säure (= 0,41% Säure) erzeugt habe.

Soweit erfuhr ich aus der mir bekannt gewordenen Literatur über die früheren Versuche zur Ermittlung der Milchsäureproduktion der Milchsäurestreptokokken. All diese Angaben beziehen sich auf die Menge Säure, die am Ende einer bestimmten Versuchsperiode festgestellt wurde. Selten ist die tägliche Zunahme an Säure berücksichtigt worden. Die allzu geringe Menge der Kulturflüssigkeit setzte den fortlaufenden Untersuchungen fast stets ein rasches Ziel; außerdem erhellt es klar, eine wie grobe und unverläßliche Arbeitsweise die Titrationsmethode nur zuläßt.

Bevor ich nun genauer auf meine Methodik und die Ergebnisse meiner Untersuchungen eingehe, erscheint es mir nötig, die Bedeutung der Säuerung und Alkalisierung des Nährbodens kurz zu erläutern. Die Säurebildung wird im zuckerhaltigen Nährboden bekanntlich der Zersetzung des Kohlenhydrates gleichgesetzt. Der Theorie nach soll bei der Milchsäurebildung ein Molekül Milchzucker z. B. in 4 Moleküle Milchsäure zerfallen:

$$C_{12}H_{22}O_{11} + H_2O = 4\,C_3H_6O_3$$

Sofern kein Eiweiß — Peptone oder Albumosen — im Nährboden vorhanden ist, wird diese Theorie als gänzlich berechtigt gelten können. In eiweißhaltigem Nährboden — er kann auch Spaltungsprodukte des Eiweißes enthalten — können nun Aminosäuren frei werden, d. h. es kann die Säurebildung auf Eiweißspaltung bezogen werden. Auch können Abbauprodukte, z. B. N — freie Säuren, außerdem Aldehyde, Ketone und Alkohole — eventuell mit weniger C-Atomen — gebildet werden, die nicht ohne Reaktion auf den Nährboden zu bleiben brauchen.

Die Alkalibildung beruht gewöhnlich auf Bildung von NH_3, resp. Aminen, also auf Zersetzung des Eiweißes. Es ist jedoch daraus noch keineswegs zu schließen, daß das bei dieser Deckung des Nährbedürfnisses der Bakterien zerlegte Eiweiß die Reaktion des Nährbodens alkalisch gestalten muß.

Die Bildung von Säuren und Aminen kann parallel verlaufen; werden die Zersetzungsprodukte in gleicher Menge gebildet, so werden sie sich gegenseitig nahezu neutralisieren und die Reaktion wird sich kaum ändern. Von der auf Eiweiß bezogenen Alkalibildung ist eine in späteren Versuchszeiten eintretende Abstumpfung der Säuren zu trennen. Hier werden die Säuren allmählich in neutrale Verbindungen übergeführt.

Aus allen den vorgenannten Erläuterungen heraus konnte ich nun meine Überlegungen betreffs nötiger Maßregeln usw. machen. Die Anwendung der logischen Folgerungen gaben zu der Annahme Grund, noch ungelöste Fragen auf diesem Gebiete erschöpfen zu können und Vermutungen zu bestätigen. Ich begann nun mit den eigentlichen Versuchen:

Ich füllte acht sterilisierte Jenaer Kolben vom Erlenmayer-Typus mit 250 ccm steriler, normaler Bouillon. Durch Zusatz von abgemessenen Mengen Traubenzucker stellte ich in den Kolben Konzentrationen her, die sich von 0% bis auf 14% ansteigend erstreckten. Diesen Kolben wurde je in je zwei Röhrchen 6 ccm Flüssigkeit entnommen zur späteren Kontrolle. Kolben und Kontrollröhrchen wurden mit sterilem Zellstoff verschlossen und zur endgültigen Sterilisation dreimal je 1 Stunde im Autoklaven sterilisiert. Nach 24stündigem Stehen im Brutschrank zeigte die Bouillon keinerlei Trübung. Es konnten nun die Kolben mit je einer Normal-Platinöse aus einer eintägigen, als Reinkultur erwiesenen Kultur des Strept. lact. beimpft werden. Das p_H wurde vor Beschickung jedes Kolbens bemessen.

Nun stellte sich jedoch als Schwierigkeit heraus, daß das p_H wegen der starken Eigenfärbung der Traubenzuckerbouillon — bzw. wegen der Verfärbung besonders der höheren Konzentrationen infolge Karamelisation bei hoher Temperatur im Sterilisator — kaum zu bestimmen war. Der Farbenumschlag der Indikatoren war kaum zu erkennen, eine Nuancierung war ganz unmöglich.

Ich setzte daher bei sämtlichen H-Ionenkonzentrationsversuchen, die ich mit dem Walpoleschen Komparator ausgeführt habe, den 6 ccm der Untersuchungsflüssigkeit 10 ccm Aqua destillata hinzu. Selbstverständlich arbeitete ich stets mit einem Kontrollröhrchen, da ja die Eigenfärbung der Untersuchungsflüssigkeit nie ganz und gar aufgehoben war.

Der Zweck der Verdünnung wurde jedoch erreicht: Der Farbumschlag war deutlich, die Differenzierung gut möglich.

Daß eine Verdünnung mit Aqua dest. unbeschadet der H-Ionenreaktion und somit der gefundenen p_H-Werte überhaupt stattfinden darf, will ich kurz

erläutern. Dietrich sagt: „Bei der Ermittlung der Gesamtazidität einer Lösung durch Indikatoren ergeben äquivalente Mengen einer starken und derselben verdünnten Lösung dasselbe Resultat."

Mit anderen Worten heißt dieses: „Säuren sind Elektrolyte, die Ionen liefern, welche den Wasserionen gleichartig sind. Wasser hat bekanntlich die H-Ionenkonzentration 10—7,0 ($= p_H = 7{,}0$). Alle Elektrolyte, die H-Ionen abspalten, verändern demnach die Dissoziation des Wassers; seine H-Ionen werden vermehrt. Es würde durch eine mehr oder weniger starke Verdünnung der Lösung das Gleichgewicht nicht verschoben werden, da das Wasser hierbei keine Rolle spielt."

Praktisch bewies ich diese Tatsache, daß eine Verdünnung mit Aqua dest. auf das p_H einer Lösung keinen Einfluß hat, folgendermaßen:

Ich entnahm bei Anwendung aller Kautelen drei- bzw. zweimal je 6 ccm der 0,1, 5. und 8%igen Traubenzuckerbouillon nach der Beimpfung mit Strept. lact. Für alle vier Versuchsfälle wurde je ein Vergleich verschiedener Mischungsverhältnisse mit Aqua dest. ausgeführt. Aus der Tabelle ergibt sich, daß p_H in keinem der Vergleiche verschieden war.

Tabelle I.

Konzentration der Traubenzuckerbouillon %	Alter der Kultur	Mischungsverhältnis		p_H
		Kulturflüssigkeit	Aqua dest.	
—	2 Tage	6	—	6,3
		6	6	6,3
		6	12	6,3
1	4 Tage	6	8	4,3
		6	11	4,3
		6	14	4,3
5	30 Stunden	6	11	4,5
		6	18	4,5
8	24 Stunden	6	12	4,5
		6	18	4,5

Diese Probeversuche zeigen also an, daß p_H bei gleicher Untersuchungsbouillon durch Zusatz von Aqua dest. nicht verändert wird. Durch Verdünnung kann — unbeschadet der Reaktion — die Eigenfärbung der Untersuchungsflüssigkeit möglichst weitgehend aufgehoben werden.

In meinen mit Kariesstreptokokkenkulturen beimpften Versuchskolben zeigten nun die Kolben der Konzentration von 1%—6% schon nach 6 Stunden, bei Konzentration von 1% und 2% schon nach 5 Stunden eine feine Trübung. Die Konzentrationen 8% bis 14% waren nach 8 Stunden noch nicht wesentlich getrübt; nach 18 Stunden erst war überall eine offensichtliche diffuse Trübung eingetreten. Ich begann jetzt mit meinen p_H-Untersuchungen, die ich bei diesen Kulturen auf die Dauer von 50 Tagen erstrecken konnte.

Tabelle II.

0 %	1 %	2 %	4 %	6 %	8 %	10 %	14 %	Konzentration des Traubenzuckers in %
7,0	7,0	6,9	6,7	6,5	6,3	6,1	5,8	p_H vor Beimpfung
6,7	5,9	5,7	5,4	4,9	4,9	5,6	5,7	„ 18 Stunden nach Beimpfung
6,6	5,1	4,9	4,7	4,3	4,5	5,5	5,6	„ 24 „ „ „
6,4	4,5	4,4	4,3	4,3	4,3	4,6	4,8	„ nach 48 Stunden
6,3	4,3	4,3	4,3	4,3	4,3	4,4	4,5	„ „ 72 „
6,3	4,3	4,3	4,3	4,3	4,3	4,3	4,4	„ „ 4 Tagen
6,3	4,3	4,3	4,3	4,3	4,3	4,3	4,3	„ „ 5 „
6,3	4,2	4,2	4,2	4,3	4,3	4,3	4,3	„ „ 6 „
6,4	4,2	4,2	4,2	4,2	4,2	4,3	4,3	„ „ 7 „
6,4	4,2	4,2	4,2	4,2	4,2	4,2	4,3	„ „ 8 „
6,5	4,2	4,2	4,2	4,2	4,2	4,2	4,2	„ „ 9 „
6,5	4,2	4,2	4,2	4,2	4,2	4,2	4,2	„ „ 10 „
6,5	4,2	4,2	4,2	4,2	4,2	4,2	4,2	„ „ 11 „
6,6	4,2	4,2	4,2	4,2	4,2	4,2	4,2	„ „ 12 „
6,7	4,2	4,2	4,2	4,2	4,2	4,2	4,2	„ „ 13 „
6,8	4,2	4,2	4,2	4,2	4,2	4,2	4,2	„ „ 14 „

Nach 14tägigem Wachstum waren sämtliche Kulturen gut auf Bouillonröhrchen überimpfbar. Im mikroskopischen Bilde zeigten sich Strept. lact.-Reinkulturen mit Ketten von 4—10 Rundgliedern. Veränderungen im Wachstum und Involution war nicht eingetreten.

Besonders von Interesse waren an Ergebnissen aus der Tabelle folgende: In 1, 2, 4 und 6%iger Traubenzuckerbouillon setzt die Säurebildung schon nach 18 Stunden in starkem, dem Zuckergehalt entsprechendem — also ansteigendem — Maße ein. Von der 8%igen Lösung an fällt im Vergleich zu den geringen die Säurebildung in Richtung der höheren Konzentrationen.

Bei den höheren Konzentrationen scheinen sich die Milchsäurebildner erst an den zuckerhaltigen Nährboden gewöhnen zu müssen, denn erst nach 48 Stunden setzt hier die stärkste Säurebildung ein, die das p_H erst nach 5 Tagen auf die gleiche Höhe des der niederen Konzentrationen bringt.

Auffallend abweichend verhält sich die normale Bouillon, deren Säurebildung langsam einsetzt, langsam fortschreitet um schon nach 48 Stunden bei $p_H = 6{,}3$ die größte Säuremenge gebildet zu haben. Nach 4tägiger Konstanz steigt das p_H vom 6. Tage langsam wieder an, ein Zeichen, daß durch Eiweißzerfall — sive Bakterienzerfall — die Alkalibildung über die Säurebildung die Oberhand gewann.

Auffallend ist ferner, daß sich p_H — vermutlich infolge der Karamelisation — schon vor der Beimpfung der Kolben, den Konzentrationen und der Verfärbung durch das Karamel entgegengesetzt, absteigend mit offensichtlicher Folgerichtigkeit bis zu $p_H = 5{,}7$ verringerte.

Da nun in allen 14tägigen Kulturen $p_H = 4{,}2$ war, also die gleiche Säuremenge vorhanden war, so muß demnach in den höheren Konzentrationen durch die Strept. lact. selbst weniger Milchsäure gebildet sein. Der absolute Wert der Milchsäurebildung durch die Streptokokken würde sich ergeben, wenn die Azidität vor der Beimpfung von der Avidität nach 14tägigem Wachstum abgezogen würde.

Da sich p_H durchschnittlich 8 Tage konstant auf 4,2 hielt und auch in den höheren Konzentrationen trotz vorhandener Azidität vor Beginn des Versuches nicht mehr Säure gebildet wurde, so war die Annahme berechtigt, daß bei einer bestimmten Sättigung des Nährbodens mit Säure die Milchsäureerreger nicht mehr Säure zu bilden imstande seien bzw. die Säurebildung die Alkalibildung nicht mehr übertreffe.

Ich neutralisierte daher sämtliche Kulturflüssigkeiten mit Na_2CO_3. (Die normale Bouillon schaltete ich wegen ihrer Abweichungen als beendeten Versuch aus.)

Zur Neutralisation waren folgende Vorversuche notwendig: Sämtliche sieben Untersuchungskolben zeigen am 16. Tage $p_H = 4{,}2$ an. Der Indikator, der dieses Ergebnis anzeigt, ist α-Dinitrophenol. Setze ich nun zu 6 ccm der Untersuchungsflüssigkeit 1 ccm von Paranitrophenol — dieser Indikator zeigt p_H der neutralen Lösung ($p_H = 7{,}0$) an —, so zeigt sich natürlich fürs erste kein Farbumschlag. Nachdem ich dann dem Kontrollröhrchen 1 ccm Aqua dest. hinzugefüht habe, setze ich langsam, tropfenweise von einer 2%igen Sodalösung in das Untersuchungsröhrchen und gleichfalls tropfenweise Aqua dest. in das Kontrollröhrchen. Nach einem Zusatz von 0,85 ccm der 2%igen Sodalösung bzw. von 0,85 ccm Aqua dest. stieg das p_H bei allen sieben Vorversuchen allmählich gleichmäßig auf 7,0.

Zur Neutralisation meiner Versuchsflüssigkeiten war jetzt nur noch die Berechnung des nötigen Sodazusatzes auf die Flüssigkeitsmengen in den Kolben nötig, wie sie in der Tabelle folgt:

Tabelle III.

Konzentration des Trauben-Zuckers in %	Menge der untersuchten Bouillon ccm	Menge der zugesetzten Sodalösung ccm	Menge der Traubenzucker-bouillon in den Kolben ccm	Zur Neutralisation nötige Menge der 2%igen Sodalösung ccm
1	6	0,85	102	14,45
2	6	0,85	108	15,30
4	6	0,85	120	17,00
6	6	0,85	114	16,15
8	6	0,85	110	15,58
10	6	0,85	120	17,00
14	6	0,85	120	17,00

Nach Zusetzung der so gefundenen Mengen mußte theoretisch in sämtlichen Kolben das gefundene p_H einen Wert von 7,0 zeigen. Wieweit dieser praktisch eintraf, zeigt folgende Tabellenfortsetzung.

Aus der ersten Fortsetzung der Tabelle II geht als wesentlichstes hervor, daß die Säuerung nach praktischer Neutralisation der Nährböden alsbald ihren Fortgang wieder aufnimmt. Die freie Milchsäure muß also das Wachstum der die Milchsäure produzierenden Streptokokken empfindlich geschädigt und schließlich gänzlich gehemmt haben. Dieses Ergebnis wird unterstützt durch die Tatsache, daß in der Industrie ein Neutralisationsmittel zur Bindung der Säuren den Kulturmedien zugesetzt wird.

1. Fortsetzung der Tabelle II.

1%	2%	4%	6%	8%	10%	14%	Konzentrationen des Traubenzuckers in %
4,2	4,2	4,2	4,2	4,2	4,2	4,2	p_H nach 15 Tagen
6,8	6,9	7,0	7,0	7,0	7,0	7,0	„ „ Neutralisation
5,6	5,8	6,2	6,4	6,6	6,6	6,7	p_H nach 17 Tagen
5,0	5,2	5,6	6,0	6,3	6,4	6,5	„ „ 18 „
4,8	4,9	5,4	5,6	5,7	5,7	5,8	„ „ 19 „
4,5	4,5	5,1	5,2	5,2	5,1	5,2	„ „ 20 „
4,4	4,4	4,8	4,8	4,8	4,7	4,9	„ „ 21 „
4,4	4,4	4,6	4,6	4,6	4,6	4,7	„ „ 22 „
4,4	4,4	4,8	4,4	4,5	4,5	4,5	„ „ 23 „
4,4	4,4	5,2	4,4	4,4	4,4	4,5	„ „ 24 „
4,5	4,4	5,6	4,4	4,6	4,4	4,4	„ „ 25 „
4,5	4,4	5,8	4,4	4,8	4,4	4,4	„ „ 26 „
4,6	4,5	6,0	4,4	4,9	4,4	4,4	„ „ 27 „
4,6	4,5	6,0	4,5	5,0	4,4	4,4	„ „ 28 „
4,6	4,6	6,1	4,5	5,0	4,4	4,4	„ „ 29 „
4,6	4,6	6,1	4,5	5,0	4,4	4,4	„ „ 30 „
4,6	4,6	6,1	4,5	5,0	4,5	4,4	„ „ 31 „
4,6	4,6	6,1	4,5	5,1	4,5	4,5	„ „ 32 „
4,6	4,6	6,1	4,5	5,1	4,5	4,5	„ „ 33 „
4,6	4,6	6,1	4,5	5,1	4,5	4,5	„ „ 34 „
4,6	4,6	6,1	4,5	5,1	4,5	4,5	„ „ 35 „

Anhang I zu Tabelle II.

4,6	**4,6**	**6,1**	**4,5**	**5,1**	**4,5**	**4,5**	p_H nach 35 Tagen
4,7	**4,7**	**6,2**	**4,6**	**5,2**	**4,6**	**4,6**	„ „ gründlicher Aufkochung

Die stärkste Säurevermehrung fand jedoch auch bei diesen Versuchen in den ersten Tagen statt, später setzte wiederum das Auftreten der neugebildeten Säure dem Wachstum der Streptokokken und somit weiterer Säuerung ein baldiges Ziel.

Während bei den geringen Konzentrationen die Säurebildung sofort und sehr intensiv einsetzte, folgten die stärkeren Konzentrationen nur langsam nach, um erst nach einigen Tagen intensiver mit der Säurebildung zu beginnen — höchstwahrscheinlich nach erfolgter Gewöhnung an den Nährboden —, so erklärt es sich auch, daß der Umschlag hier erst am 15. (31.) Tage eintrat, während bei der 4%igen Traubenzuckerbouillon z. B. schon der Umschlag — das Überwiegen der Alkali- über die Säureproduktion — nach 7 (23) Tagen eintrat. Die Alkalibildung geht verhältnismäßig langsam, aber gleichmäßig vonstatten.

Der Anhang zur Tabelle II zeigt die Vermutung bestätigt, daß außer der Milchsäure noch flüchtige Säuren gebildet werden. Durch Kochen — 5 Minuten lang — erhöhte sich p_H am 35. Untersuchungstage um durchschnittlich 0,1.

Da die selbsttätige Alkalisierung in den Versuchskolben zu langsam und zeitraubend vor sich ging, so beschleunigte ich diese und wiederholte noch einmal meine Neutralisierungsmethode mit 2%iger Sodalösung.

Die Berechnung des nötigen Zusatzes zeigt folgende Tabelle an:

Tabelle IV.

Konzentration des Traubenzuckers in %	Menge der untersuchten Bouillon ccm	Menge der zugesetzten Sodalösung ccm	Menge der Traubenzuckerbouillon in den Kolben ccm	Zur Neutralisation nötige Menge der 2%igen Sodalösung ccm
1	6	0,70	54	6,30
2	6	0,70	60	7,00
4	6	0,18	60	1,80
6	6	0,80	60	8,00
8	6	0,36	54	3,24
10	6	0,80	78	10,40
14	6	0,80	66	8,80

Die Anwendung der in Tabelle IV gefundenen Werte auf meine Kulturen und die daraus resultierenden Ergebnisse zeigt diese Tabelle an:

2. Fortsetzung der Tabelle II.

1%	2%	4%	6%	8%	10%	14%	Konzentrationen des Traubenzuckers in %
4,6	4,6	6,1	4,5	5,1	4,5	4,5	p_H nach 35 Tagen
7,0	7,1	7,0	7,0	7,0	7,0	7,0	„ „ der Neutralisation
6,6	6,6	6,6	6,5	6,6	6,6	6,5	ps nach 37 Tagen
6,4	6,3	6,3	6,4	6,5	6,5	6,5	„ „ 38 „
6,2	6,2	6,2	6,2	6,3	6,4	6,4	„ „ 39 „
6,0	6,0	6,0	6,1	6,2	6,3	6,4	„ „ 40 „
5,8	5,7	5,7	5,9	6,0	6,1	6,2	„ „ 41 „
5,6	5,6	5,6	5,7	5,9	6,0	6,1	„ „ 42 „
5,5	5,5	5,5	5,6	5,9	5,9	6,1	„ „ 43 „
5,4	5,4	5,4	5,6	5,8	5,8	5,9	„ „ 44 „
5,2	5,2	5,2	5,3	5,6	5,5	5,7	„ „ 45 „
5,0	4,9	5,0	5,1	5,2	5,2	5,3	„ „ 46 „
4,8	4,7	4,8	4,8	5,0	4,9	5,0	„ „ 47 „
4,6	4,5	4,6	4,7	4,8	4,8	4,9	„ „ 48 „
4,5	4,4	4,4	4,5	4,6	4,6	4,7	„ „ 49 „
4,4	4,4	4,4	4,4	4,5	4,5	4,5	„ „ 50 „

Anhang 2 zu Tabelle II.

7,0	6,9	6,7	6,5	6,3	6,1	5,8	p_H vor Beimpfung
6,7	6,6	6,4	6,2	6,0	5,8	5,5	p_H des unbeimpften Kontrollröhrchens nach 50 Tagen im Brutschrank bei 37 Grad

Auch nach der 2. Neutralisierung wird also die Säurebildung von den Streptokokken sofort wieder aufgenommen, ein Zeichen, daß ihr Säurebildungsvermögen durch die Azidität des Nährbodens nur gehemmt worden ist. Denn bei der häufigen Untersuchung der Lebensfähigkeit der Streptokokken fielen diese Untersuchungen — Überimpfung auf normale Bouillon — stets, selbst am

50. Tage noch, positiv aus. Die Kulturen selbst, die am Ende der drei Versuche stets geringe Involutionen und beginnende Reaktion zeigten, wiesen nach den Neutralisationen stets ihre ursprüngliche Form in Reinkultur auf — vier bis zehn rundliche Glieder in einer Kette —.

Wie nach der ersten Neutralisation setzten auch hier die höheren Konzentrationen mit der Säurebildung später, dann allerdings auch rapider ein.

Übrigens enthielt die 1%ige Traubenzuckerbouillon noch 0,123 g% Zucker, also nicht viel weniger als die normale Bouillon, die 0,132 g% Zucker in sich gelöst enthält.

Bei genügendem Mehrgehalt wird also infolge stetiger Abstumpfung der Säure durch Alkali der Strept. lact. 50 Tage und länger stark lebensfähig gehalten.

Von Interesse ist der kleine Versuch in Anhang 2 der Tabelle II. Durch 50tägiges Stehen im Brutschrank sinkt p_H in sämtlichen Konzentrationen um den Wert von 0,3. Dieser Wert, der eine chemische Umsetzung oder selbst die Karamelisierung zur Ursache hat, muß natürlich den gefundenen Werten der Milchsäureproduktion durch die Kariesstreptokokken abgezogen werden.

Zum Vergleich mit den Kulturen des aus dem kariösen Dentin gewonnenen Strept. lact. beimpfte ich Nährböden mit einem Strept. lact. aus dem Zungenabstrich. Die Kultur zeigte alle Merkmale der Kariesstreptokokkenkulturen, nur waren die runden Kettenglieder durchschnittlich 4—6 an Zahl.

Tabelle V.

1%	2%	5%	8%	Konzentration des Traubenzuckers in %
7,0	6,9	6,8	6,6	p_H vor Beimpfung
—	6,8	6,8	6,6	„ nach 3 Stunden
—	6,7	6,7	6,6	„ „ 6 „
5,4	5,3	6,2	6,4	„ „ 24 „
—	4,9	5,9	6,3	„ „ 28 „
4,9	4,5	5,0	5,9	„ „ 48 „
4,8	4,5	4,6	5,0	„ „ 3 Tagen
4,7	4,4	4,4	4,7	„ „ 4 „
4,6	4,4	4,4	4,5	„ „ 5 „
4,7	4,4	4,4	4,4	„ „ 6 „
4,8	4,4	4,4	4,4	„ „ 7 „
4,8	4,4	4,4	4,4	„ „ 8 „
4,9	4,4	4,4	4,4	„ „ 9 „
abgestorben	4,4	4,4	4,4	„ „ 10 „
	4,4	4,4	4,4	„ „ 11 „
	abgestorben		4,4	„ „ 12 „
			abgestorben	„ „ 13 „

Aus der Tabelle V ist vor allen Dingen das spätere Einsetzen der Säurebildung ersichtlich, besonders bei den hohen Konzentrationen, die erst nach 1- bis 2tägiger Gewöhnung an dem Zuckergehalt des Nährbodens starke Säuren bilden.

Ein Umschlag zur selbsttätigen Alkalisierung erfolgt bei 1%iger Traubenzuckerbouillon sehr bald.

Schon nach 9 Tagen — bis nach spätestens 12 Tagen — erfolgt das Absterben aller Mundstreptokokken-Kulturen.

Ein Unterschied des aus den Zungenabstrich gewonnenen Strept. lact. gegen den aus dem kariösen Dentin trat also klar zutage. Ob sich das Verhalten des Strept. lact. des kariösen Dentins gegenüber der Traubenzuckerbouillon als Äquivalent erwies zu seinem Verhalten gegenüber einer Rohrzuckerbouillon, zeigt nachstehender Versuch; er wurde unter gleichen Bedingungen ausgeführt wie der Versuch der Tabelle II.

Tabelle VI.

0%	1%	2%	4%	6%	8%	10%	14%	Konzentration des Rohrzuckers in %
7,0	7,0	6,9	6,9	6,9	6,9	6,9	6,9	p_H vor Beimpfung
6,7	5,9	5,8	5,7	5,8	5,8	5,8	5,8	„ nach 18 Stunden
6,4	5,1	5,0	5,0	5,0	5,0	5,0	5,0	„ „ 24 „
6,3	5,0	5,0	5,0	5,0	5,0	5,0	5,0	„ „ 48 „
6,3	5,0	4,9	4,9	4,9	4,9	4,9	4,8	„ „ 3 Tagen
6,3	5,0	4,9	4,9	4,9	4,8	4,8	4,7	„ „ 4 „
6,3	5,0	4,9	4,9	4,9	4,8	4,7	4,6	„ „ 5 „
6,4	4,9	4,9	4,9	4,8	4,7	4,6	4,5	„ „ 6 „
6,4	4,9	4,8	4,8	4,7	4,6	4,5	4,4	„ „ 7 „
6,4	4,9	4,7	4,7	4,6	4,5	4,4	4,3	„ „ 8 „
6,5	4,8	4,7	4,7	4,6	4,5	4,4	4,3	„ „ 9 „
6,5	4,7	4,6	4,6	4,5	4,4	4,3	4,3	„ „ 10 „
6,6	4,7	4,6	4,5	4,5	4,4	4,3	4,2	„ „ 11 „
6,6	4,6	4,6	4,5	4,5	4,4	4,3	4,2	„ „ 12 „
6,7	4,6	4,6	4,5	4,5	4,4	4,3	4,2	„ „ 13 „
6,8	4,6	4,5	4,5	4,4	4,4	4,3	4,2	„ „ 14 „
6,9	4,6	4,5	4,4	4,4	4,4	4,3	4,2	„ „ 15 „
7,0	4,5	4,4	4,4	4,4	4,3	4,3	4,2	„ „ 16 „
7,2	4,5	4,4	4,4	4,4	4,3	4,3	4,2	„ „ 17 „
7,2	4,5	4,4	4,4	4,3	4,3	4,3	4,2	„ „ 18 „
7,2	4,5	4,4	4,3	4,3	4,3	4,2	4,2	„ „ 19 „
7,3	4,4	4,5	4,3	4,3	4,2	4,2	4,3	„ „ 20 „
7,4	4,4	4,6	4,3	4,3	4,2	4,2	4,2	„ „ 21 „
7,4	4,3	4,7	4,3	4,3	4,2	4,2	4,2	„ „ 22 „
7,4	4,3	4,8	4,3	4,2	4,2	4,2	4,2	„ „ 23 „
7,5	4,4	4,9	4,3	4,2	4,2	4,2	4,2	„ „ 26 „
7,6	4,2		4,2	4,2	4,2	4,2	4,2	„ „ 30 „
	4,2		4,2	4,2				„ „ 35 „
abgestorben		abgestorben			abgestorben			„ „ 40 „

Zwischen dem 26. und 35. Tage tritt also auf den Rohrzuckernährböden der Tod der Streptokokken ein. Einesteils gehen sie an dem Mangel von Nährstoffen zugrunde, anderenteils werden sie durch den steigenden Säuregehalt vernichtet.

In den höheren Konzentrationen geht der Säurebildungsprozeß in bekannter Weise, langsam beginnend, dann plötzlich sehr intensiv und rascher als bei den geringen Konzentrationen vor sich.

Im allgemeinen ist die Säurebildung bei Rohrzucker langsamer ansteigend als beim Traubenzucker. Nach dem 15. Tage etwa ist eine Zunahme der Azidität dann kaum mehr zu messen.

Auf dem zuckerfreien Nährboden (0%) kommt es schon nach dem 5. Tage zur Zersetzung des N-haltigen Materials: Die Reaktion wird wieder alkalisch.

Karamelisation war bei Rohrzucker kaum eingetreten, infolgedessen auch keine Zunahme des p_H durch 40tägiges Stehen im Brutschrank bei 37°.

Im nächsten Versuch veränderte ich den Nährboden auf andere Weise: Ich setzte der normalen, sterilen Bouillon in den Versuchskolben I und II soviel Stärke zu, daß ich 1%ige Stärkebouillon erhielt. Nach dreimaliger Sterilisation beschickte ich den Kolben II mit 10 ccm filtrierten Speichels. Nach 2 Stunden war jegliche Stärke durch den Speichel verdaut, und nach wiederum dreimaliger Sterilisation konnten beide Kolben mit Strept. lact. geimpft werden.

Tabelle VII.

I. 1%	II. 1%	Stärkebouillon
7,4	7,4	p_H nach dreimaliger Sterilisation
—	7,3	„ „ Speichelzusatz
—	7,2	„ „ 2stündiger Stärkeverdauung
7,4	7,2	„ „ 2. dreimaliger Sterilisatio
7,0	6,7	„ 18 Stunden nach Beimpfung
6,1	5,6	„ 24 „ „ „
5,9	4,9	„ 48 „ „ „
5,8	4,8	„ 3 Tage nach Beimpfung
5,8	4,8	„ 4 „ „ „
5,8	4,7	„ 5 „ „ „
5,7	4,7	„ 6 „ „ „
5,7	4,6	„ 7 „ „ „
5,6	4,6	„ 8 „ „ „
5,6	4,5	„ 9 „ „ „
5,6	4,5	„ 10 „ „ „
5,6	4,4	„ 12 „ „ „
5,6	4,3	„ 15 „ „ „
5,6	4,2	„ 20 „ „ „
5,6	4,1	„ 25 „ „ „
	4,0	„ 30 „ „ „
5,8	4,0	„ 35 „ „ „
abgestorben		

Infolge der Speichelverdauung der Stärke in Zucker — ganz ähnlich wie die Verhältnisse im Munde — verlief der Versuch II der Tabelle VII fast analog den unter gleichen Bedingungen angestellten Versuchen mit Trauben- und Rohrzucker zu 1%. Sein p_H ging am 30. Tage sogar bis auf 4,0, ein Aziditätswert, der sonst nirgends erreicht wurde, obwohl der Ausgangswert höher als bisher auf 7,2 lag.

Die Resultate von Versuch I lagen zwischen demjenigen der 0%- und 1%igen Zuckerbouillon. Bei höherem Ausgangswert ($p_H = 7{,}4$) erfolgte nach 25 Tagen der Umschlag zur verstärkten Alkalibildung bei $p_H = 5{,}6$. Nach 30 Tagen war hier der Strept. lact. nicht mehr lebensfähig, ein Zeichen, daß der Gehalt des Nährbodens an Stärke — bzw. an umgesetztem Zucker — den Lebensbedürfnissen der Streptokokken nicht mehr genügen konnte.

In den Kontrollröhrchen verringerte sich p_H nach 35tägigem Stehen im Brutschrank bei 37° um 0,2.

Im folgenden Versuch wurden nun die Lebensbedingungen für die Strept. lact. verändert. Der Sauerstoff der Luft wurde praktisch durch Übergießen mit sterilem Paraffinöl auf frisch geimpfte Traubenzuckerbouillon von 0%, 1% und 2% den Kulturen ferngehalten. Die so anaeroben Kulturen, denen ich zum Vergleich eine normale Bouillonkultur gegenüberstellte, zeigten eine Reaktion wie folgt:

Tabelle VIII.

0% aerob	0% anaerob	1% anaerob	2% anaerob	Konzentration des Traubenzuckers in %
7,0	7,0	6,9	6,8	p_H vor Beimpfung
6,7	7,0	6,9	6,8	„ nach 18 Stunden
6,5	7,0	6,9	6,8	„ „ 24 „
6,3	6,4	5,1	5,0	„ „ 48 „
6,3	6,3	5,0	5,0	„ „ 3 Tagen
6,3	6,3	5,0	4,9	„ „ 4 „
6,3	6,3	5,0	4,9	„ „ 5 „
6,4	6,3	4,9	4,8	„ „ 6 „
6,4	6,4	4,9	4,8	„ „ 7 „
6,4	6,4	4,8	4,7	„ „ 8 „
6,5	6,4	4,8	4,6	„ „ 9 „
6,5	6,5	4,7	4,5	„ „ 10 „
6,6	6,5	4,6	4,4	„ „ 12 „
6,8	6,7	4,5	4,3	„ „ 14 „
7,0	6,8	4,4	4,3	„ „ 16 „
7,2	7,0	4,3	4,3	„ „ 18 „
7,3	7,2	4,3	4,3	„ „ 20 „
7,4	7,4	4,3	4,3	„ „ 25 „

Auffallend in dieser Tabelle ist die erst nach 2 Tagen einsetzende Säurebildung der anaeroben Kulturen. Die Strept. lact. der kariösen Zähne sind offensichtlich fakultativ anaerobiotischer Natur.

Schon Miller zitierte: „Man vermutet im Munde a priori eher fakultativ anaerobiotische Mikroorganismen als streng anaerobiotische."

Sie scheinen demnach nach voraufgegangener aerober Züchtung erst eine gewisse Zeit zu beanspruchen, ehe sie sich auf die anaeroben Verhältnisse einzustellen vermögen.

Ein sonstiges Abweichen von Ergebnissen des aeroben Wachstums gibt die Tabelle nicht an.

Der letzte Versuch soll nun die Säurebildung des Strept. lact. der kariösen Zähne auf dem gleichfalls zuckerhaltigen Nährboden — der Milch — erläutern:

Ich beimpfte von drei mit steriler Magermilch beschickten Röhrchen das erste mit einer 35 Tage alten Kultur des Strept. lact. aus der 2%igen Traubenzuckerbouillon; das zweite mit derselben, aber durch Übertragung von Nährboden zu Nährboden frisch gehaltenen Kultur. Das erste Röhrchen zeigte nach 24 Stunden noch keine, nach 48 Stunden jedoch vollkommene Gerinnung. Das zweite Röhrchen zeigte nach 24 Stunden völlige Gerinnung. Die Säurebildungseigenschaft war bei der frisch gehaltenen Kultur also besser erhalten worden.

p_H zeigte in beiden Röhrchen = 4,8. Setzte ich nun zu 6 ccm der sterilen Magermilch des 3. Röhrchens tropfenweise 3%ige Milchsäure hinzu, so gerann die Milch nach Zusatz von 0,4 ccm (8 Tropfen) dieser Milchsäure. p_H zeigte dann ebenfalls 4,8 an.

Die sich selbst überlassene, nicht sterilisierte Magermilch in einem vierten Röhrchen wurde durch die Milchsäurebakterien und gleichfalls durch Fermente — nach etwa 30 Stunden — zur Gerinnung gebracht. Ebenso war auch hier das gefundene p_H gleich 4,8. Der Ausgangswert war in allen Röhrchen p_H = 6,0.

Die so gewonnenen Aziditäten durch

1. Strept. lact. aus den kariösen Zähnen,
2. die Milchsäurebildner in der normalen Milch,
3. den Zusatz chemisch reiner Milchsäure bis zum Zeitpunkt der Gerinnung,

waren einander gleich. Sie blieben bis zum dritten Tage nahezu konstant, ein Zeichen, daß bis zur Koagulation die höchste Säuremenge gebildet wurde bzw. die weitere Zuckerzersetzung durch die anwesende Säure im Nährboden gehemmt wurde.

Da nun in den tiefen Kariesherden sehr wenig Flüssigkeit Platz findet, also auch nur absolut wenig Säure gebildet werden kann, so geben die Aziditätswerte dem Skeptiker mit Recht viel zu bedenken. Es muß dagegen aber eingewendet werden, daß der Kauakt und der Speichel — bzw. der niedere osmotische Druck — die gebildete Säure aus den kariösen Herden entfernen. Andererseits wird stets frischer Nährboden in Form von löslichem Zucker — dessen diese empfindlichen Organismen ständig bedürfen — wieder zugeführt. Während wir zur Erhaltung unserer Reinkulturen stets frische Nährböden mit Spuren der alten Kulturen impften, wird bei physiologischen Vorgängen in der Mundhöhle umgekehrt stets frischer Nährboden zugeführt.

Der kohlensäure- und phosphorsaure Kalk der harten Zahnsubstanz, der durch die infolge der Zuckerzersetzung hervorgerufene Säure angegriffen und gespalten wird, wird sich bei diesem Vorgang genau so verhalten wie das kohlensaure Natron, welches den Kulturen zur Neutralisation zugesetzt wurde.

Sind die Zähne erst einmal zu einem Teile entkalkt und hat das kohlensaure und phosphorsaure Kalzium die Azidität der Lösung abgeschwächt oder gar neutralisiert, so sind die günstigsten Bedingungen geschaffen, für die Wirkung der peptonisierenden Fermente der Bakterien auf die organische Zahnsubstanz. Die Aerobier sind jedoch, wenn sie auch die Entkalkung verursachen können, niemals allein imstande, diese organische Substanz aufzulösen. Diese Arbeit fällt den Anaerobiern zu.

Schriftennachweis.

Baehr, J.: Arch. f. Hyg. Bd. 72. — Bödecker, H.: Dtsch. Monatsschr. f. Zahnheilk. 1922. H. 21. — Boehnke, C. E.: Arch. f. Hyg. Bd. 74. — Conrad, E.: Arch. f. Hyg. Bd. 29. — Dietrich, W.: Einführung in die physikalische Chemie. — Haacke, P.: Arch. f. Hyg. Bd. 42. — Hammerschmidt, J.: Zentralbl. f. d. ges. Hyg. Bd. 5. 1923. — Kantorowicz, A.: Deutsche Zahnheilkunde in Vorträgen, 1911. H. 21. — Derselbe: Klinische Zahnheilkunde 1924. — Kruse: Zentralbl. f. Bakteriol., Parasitenk. u. Infektionskrankheiten Bd. 34. — Derselbe: Die Mikrobiologie. — Lehmann und Neumann: Kurzes Lehrbuch der Bakteriologie. Bd. 2. — Michaelis, L.: Die Wasserstoffionenkonzentration. — Miller: Die Mikroorganismen der Mundhöhlen. — Müller, P. Th.: Arch. f. Hyg. Bd. 56. — Niedergesäß, K.: Arch. f. Hyg. Bd. 84. — Pickerill: Verhütung von Zahnkaries und Mundsepsis. Berlin 1923. — Rodella, A.: Arch. f. Hyg.

Bd. 53. — Rolly: Arch. f. Hyg. Bd. 41. — Saito, Y.: Arch. f. Hyg. Bd. 75. — Sperling, H. Dtsch. Monatsschr. f. Zahnheilk. 1922. H. 5. — Türkheim, H.: Über das Wesen der Karies. Zahnärztl. Rundschau 1923. — Derselbe: Über den augenblicklichen Stand der Kariesforschung. Dtsch. zahnärztl. Wochenschr. 1920.

(Die H-Ionenkonzentrationsuntersuchungen wurden ausgeführt in dem wissenschaftlichen Laboratorium der Hamburger Schulzahnklinik unter Leitung von Herrn Privatdozent Dr. H. Türkheim.

Herrn Privatdozenten Dr. Türkheim sage ich für Anregung und freundliche Ratschläge zu vorliegender Arbeit meinen herzlichsten Dank.)

Buchbesprechungen und Einzelreferate.

Konservierende Zahnheilkunde.

Handbuch der Zahnheilkunde. Unter Mitwirkung von Fachgenossen herausgegeben von Geh. Med.-Rat Dr. **C. Partsch,** Professor an der Universität Breslau, Prof. Dr. **Chr. Bruhn,** Direktor der Westdeutschen Kieferklinik in Düsseldorf, Prof. Dr. **A. Kantorowicz,** Direktor des Zahnärztlichen Instituts der Universität Bonn a. Rh. Zweiter Band. Konservierende Zahnheilkunde. Bearbeitet von Prof. Dr. **Feiler,** Frankfurt a. M., Prof. Dr. **Kantorowicz,** Bonn a. Rh., Prof. Dr. **Moral,** Rostock, Dr. **Sachs,** Berlin, Dr. **Smreker,** Wien. Herausgegeben von Prof. Dr. **Alfred Kantorowicz,** Direktor des Zahnärztlichen Instituts der Universität Bonn a. Rh. Erste und zweite Auflage. Mit 382 Abbildungen im Text. München 1925. Verlag von J. F. Bergmann. 560 Seiten. Preis brosch. Mk. 42, geb. Mk. 45.

Den Reigen der, wie wir gleich vorwegnehmen wollen, sämtlich äußerst wertvollen 10 verschiedenen Arbeiten des infolge widriger Umstände erst 8 Jahre nach dem 1. Bande erschienenen umfangreichen 2. Bandes des Handbuchs der Zahnheilkunde eröffnet der bekannte Herausgeber selbst mit seinem Beitrag: Anatomisch-pathologische Grundlagen der konservierenden Zahnheilkunde. Wie er in der Einleitung seiner ausführlichen (134 Seiten), mit nicht weniger als 116 instruktiven Abbildungen versehenen Abhandlung, die nicht nur durchgelesen, sondern gründlich durchstudiert werden muß, vorausschickt, will er in derselben die pathologischen Zustände schildern, „die uns Veranlassung geben, durch künstliche Maßnahmen die Erhaltung der Zähne zu erstreben", weshalb sich der Stoff auch um die Haupterkrankungen: Karies, Pulpitis, Periodontitis, Paradentitis gruppiert. Da es bei der Fülle des gebotenen Inhalts ganz unmöglich ist, näher auf Einzelheiten einzugehen, so wollen wir, um wenigstens einen Überblick über das Ganze zu geben, nachstehend die Überschriften der wichtigsten Abschnitte wiedergeben.

Einleitung. A. Der chemische Aufbau des Zahnes in seiner Bedeutung für die Zahnkonstitution. B. Morphologie. C. Histologie. D. Bakteriologie.

Zahnkaries. A. Allgemeine Übersicht. B. Konstitution. C. Disposition. D. Infektion. E. Das histologische Bild der Karies. F. Das klinische Bild der Karies. G. Hyperästhesie des Dentins.

Die Pathologie der Pulpa. A. Allgemeine Übersicht. B. Die Erkrankungen der Pulpa. I. Die Entzündungen. II. Regressive Veränderungen. III. Das pathologische Wachstum. C. Der Tod der Pulpa. D. Pulpenbehandlung.

Die Periodontitis. A. Allgemeine Übersicht. B. Nichtinfektiöse Periodontitis. C. Infektiöse Periodontitis. D. Allgemeines zur Diagnose der apikalen Periodonterkrankungen.

Die Paradentitis (Alveolarpyorrhöe). A. Anatomisch-physiologische Vorbemerkungen. B. Die Pathologie der Paradentitis. I. Die Infektion. II. Die Konstitution. III. Die Disposition. IV. Das Verhalten des Knochens bei der Paradentitis. V. Die Zahnfleischtasche. VI. Heilungsvorgänge. C. Die Therapie der Paradentitis.

Die Paradentose (Alveolardystrophie). A. Allgemeines. B. Klinische Erscheinungsformen der Paradentose. a) Atrophia alveolaris praecox, präsenile Atrophie des Alveolarfortsatzes. b) Lokaler präseniler Alveolarschwund. c) Belastungsparadentose. d) Entlastungsparadentose. e) Die diffuse Atrophie des Alveolarfortsatzes ohne lokale Entzündungsreize.

Die Begründung der Lehre von der sog. „Oral-Sepsis", die nach ihm in Deutschland einhellige (? Der Ref.) Ablehnung erfahren hat, erscheint Verf. so wenig stichhaltig, daß er sie in seiner Arbeit überhaupt nicht berücksichtigt hat. — Eine lange Reihe von Literaturangaben macht den Beschluß der außerordentlich fleißigen Arbeit.

Die zweite, nur 4 Seiten umfassende Arbeit: „Die Schmerzverhütung bei der konservierenden Behandlung der Zähne" hat ebenfalls Kantorowicz zum Verfasser. Zur Schmerzverhütung in der konservierenden Zahnheilkunde kommt nach Kantorowicz heutzutage außer der psychischen Beeinflussung des Patienten praktisch eigentlich nur noch die Injektionsanästhesie in Betracht, die sich seit einigen Jahren, besonders nach der durch Kneucker erfolgten Einführung der 4%igen Novocainlösung auch in der konservierenden Zahnheilkunde immer mehr ausbreitet. Die in den Anfängen der lokalen Anästhesie oft berichteten Pulpentode nach Injektionsanästhesien sind nach ihm irrige Deutungen gewesen. Wie bei der sog. chirurgischen Anästhesie genügt im Oberkiefer im allgemeinen die subgingivale Methode. Man reicht mit einem Kubikzentimeter Lösung, muß dann allerdings darauf achten, direkt über der Wurzelspitze zu injizieren. Für die Molaren ist die Leitungsunterbrechung am Tuber vorzuziehen. Im Unterkiefer genügt für die Frontzähne bis zum ersten Prämolaren die subgingivale Methode, für die Molaren ist die Leitungsunterbrechung am Foramen mandibulare anzuwenden. Die Gefahr, wegen Fehlens der Schmerzempfindung eine Pulpa unbeabsichtigt anzubohren, ist durch genauere Kenntnis der Topographie der Pulpa vermeidbar.

Die Pulpenexstirpation unter Anästhesie hält Verf. nur für Frontzähne und Prämolaren indiziert, bei denen dieselbe im allgemeinen, wenn nicht besondere Verhältnisse vorliegen, bis auf solche Reste gelingen wird, daß diese keinerlei in Betracht kommende Entzündungserscheinungen mehr auslösen können. Im Molarengebiet dagegen hat die Arsenanwendung unbedingt der Eröffnung und Abtragung der Kronenpulpa unter Anästhesie zu folgen. Die erhebliche Blutung, die der Exstirpation einer nicht nekrotisierten Pulpa zu folgen pflegt, steht meistens, wenn es gelingt, die ganze Pulpa zu entfernen; andernfalls ist die Verschorfung der Abrißfläche durch Karbolsäure angezeigt.

Der folgende Beitrag stammt von Feiler und behandelt auf reichlich 100 Seiten an der Hand sehr vieler instruktiver Abbildungen in ungemein gründlicher Weise: „Das Füllen der Zähne mit ungeformtem Material." Er gliedert sich in 6 Hauptkapitel mit vielen Unterabteilungen: Die Untersuchung des Gebisses, das Instrumentarium, Vorbereitung des Arbeitsfeldes, die Bearbeitung der Zahnhöhlen, die Füllmaterialien, die Fülltechnik. Besonders wertvoll erscheint uns die eine starke persönliche Note tragende Arbeit auch schon aus dem Grunde, weil der aus einer reichen Erfahrung schöpfende Verf. nicht nur angibt, wie etwas gemacht werden soll, sondern auch, wie etwas z. B., um nur ein Beispiel anzuführen, die Kavitätenpräparation und die Anbringung von Haftpunkten nicht gemacht werden soll. Besonders erwähnen wollen wir noch das von Feiler stammende Verfahren, als Isolierschicht unter Silikatzementfüllungen eine Lage Goldfolie zu verwenden, wobei „nicht bloß die Undurchlässigkeit und der desinfizierende Einfluß der Goldfolie zur Wirkung kommt, sondern außerdem die Transparenz des Zahnes durch die Goldschicht wesentlich gehoben wird".

Die Literaturangaben füllen reichlich 2 Seiten.

Es folgt: „Das Füllen der Zähne mit geformtem Material" von Smreker, ein Auszug aus desselben Verfassers bekanntem ausführlichen Handbuch der Porzellanfüllungen und Goldeinlagen, in dem unter Beifügung vieler deutlicher, das Verständnis sehr erleichternder Abbildungen auf 83 Seiten. A. Die Porzellanfüllungen und B. Die Goldeinlagen ausführlich abgehandelt werden. Außer den selbstgebrannten Porzellanfüllungen werden auch die Einlagen von Dall, Robin und Guttmann (sog. Porzellanschlifffüllung) berücksichtigt. Auch den Goldeinlagen als Brückenpfeiler ist ein besonderes Kapitel gewidmet.

Was die beiden üblichen Methoden des Abdrucknehmens für Porzellanfüllungen betrifft, so hält Smreker die direkte und indirekte Methode für einander gleichwertig: er wählt den plastischen Abdruck, wenn der Folienabdruck im Munde Schwierigkeiten bereitet wie bei vielen labio- und bukkogingivalen Kavitäten.

Die durch die vorteilhaften Eigenschaften der Porzellanfüllung bedingte Indikation wurde nach Verf. durch Einführung der Goldeinlagen bedeutend eingeschränkt, weil diese die Vorteile der ersteren bis auf die Zahnähnlichkeit und die schlechte Wärmeleitung teilen, außerdem aber einen weitaus besseren Randschluß und ein festes, in dünnen Schichten geschmeidiges Material (Anpolieren an die abgeschrägten Ränder der Kavität) besitzen. „Wir werden daher die Goldeinlagen überall vorziehen, wo nicht die kosmetische Frage in die Wagschale fällt."

Der nächste Beitrag: „Wurzelbehandlung" von Moral zerfällt in drei Hauptabschnitte: A. Einleitung. B. Die Wurzelbehandlung. C. Die Behandlung der Wurzelhautentzündung.

Jede — auch zufällig — freigelegte Pulpa ist nach Verf. zu devitalisieren. Auch bei der Anfertigung von Kronen läßt er niemals das lebende Organ im Stumpfe, wenn nur annähernd die Möglichkeit besteht, daß es durch die dem Zahn notwendig zugefügte Ver-

stümmelung irgendwie Schaden nehmen könnte. Das souveräne Mittel zur Abtötung der Pulpa ist das gewöhnlich arsenige Säure genannte Arsentrioxyd; als sehr schnell, in normalen Fällen innerhalb 4—5 Stunden, wirkende Arsenikpaste (z. B. für auswärtige Patienten) wird in der Rostocker Klinik das sehr stark ätzende Phenylarsinoxyd und als Medikament, das lange Zeit bleiben soll, das Schwefelarsen verwandt, bei dem sich selbst nach 20tägiger Einwirkung keine Periodontitis toxica einstellt. Wenn aus irgendeinem Grunde Arsen nicht appliziert werden kann, dann hat sich die submuköse Anästhesie als ein durchaus geeigneter Behandlungsweg erwiesen. „Bei ganz jugendlichen Individuen ‚deren Zahnwachstum noch nicht abgeschlossen ist und ebenso bei ganz alten Leuten, deren Kanäle sehr eng sind, nimmt man am besten überhaupt von einem Exstirpationsversuch Abstand und greift sogleich zur Amputation." Als Mumifikationsmaterial benutzt Verf. die Trikresol-Formalinmischung nach Buckley. Für die Behandlung gangränöser Pulpen empfiehlt Moral ebenfalls in erster Linie das Trikresolformalin und nur, wenn dies nicht vertragen wird oder wenn es versagt, was in seltenen Fällen vorkommt, kommen andere Medikamente wie z. B. Wasserstoffsuperoxyd und Königswasser in Betracht. Exaktes und sauberes Arbeiten jedoch ist wichtiger als alle Desinfizientien. Als Wurzelfüllung dient die Trikresol-Formalinpaste und in Fällen von Idiosynkrasie gegen Trikresol eine Zinkoxyd-Thymol-Nelkenöl-Glyzerin-Paste, in die bei beabsichtigter Resectio apicis außerdem noch ein Elfenbein- oder Guttaperchastift eingeführt wird.

Die folgende interessante kleine Arbeit: „Die Behandlung der Milchzähne" stammt wieder von Kantorowicz, dessen diesbezügliche Ansichten wir im großen ganzen wohl als bekannt voraussetzen dürfen. Wir können uns daher wohl darauf beschränken, die von ihm aus seinen sehr lesenswerten Ausführungen gezogenen Schlußfolgerungen nachstehend wiederzugeben: „Nachdem die planmäßige Schulzahnpflege die Aufgabe gelöst hat, sämtliche Kinder vom 6. bis etwa 18. Lebensjahre der regelmäßigen Zahnbehandlung und damit der Zahngesundheit zuzuführen, wird das Augenmerk auf die bei weitem schwierigere Ausdehnung der Zahnpflege auf das Kleinkindesalter zu richten sein." „Die Milchzahnbehandlung wird man erst dann rationell durchzuführen in der Lage sein, wenn man der Kinder früh genug halbhaft wird."

Sodann bespricht Feiler: „Das Bleichen der Zähne." Nach seinen die Angaben Stenders bestätigenden Erfahrungen gelingt es, mit „Hepin-Neu", einem aus Tierlebern stammenden, von den Behringwerken Marburg hergestellten Katalasepräparat in Verbindung mit Perhydrol, wobei stürmisch Sauerstoff in statu nascendi erzeugt wird, organische Verfärbungen der Zähne, die nach ihm auch häufig nach Wurzelbehandlungen infolge ungenügender Entfernung der Kronenpulpa auftreten, leicht und zuverlässig zu beseitigen; anorganische Verfärbungen bleiben unbeeinflußt. Die Technik des Bleichverfahrens dürfen wir wohl als allgemein bekannt voraussetzen.

Die nächsten 113 Seiten nehmen zwei ausführliche, mit zahlreichen erläuternden Abbildungen versehene Arbeiten des durch seine Alveolarpyorrhöeforschungen sehr bekannten Berliner Kollegen Hans Sachs ein, deren außerordentliche Gründlichkeit schon allein aus dem Umfang der ihnen beigegebenen fast 4 Seiten füllenden gemeinsamen Literaturübersicht erhellen dürfte. Die erste Abhandlung: „Die Pflege des Mundes und der Zähne" zerfällt in zwei Hauptabschnitte: „Mund- und Zahnpflege durch den Patienten" und „Mund- und Zahnpflege durch den Zahnarzt", von denen jeder wieder in zahlreiche Unterabteilungen gegliedert ist. In der bekanntlich immer noch strittigen Frage der Führung der Zahnbürste beim Zähneputzen nimmt Verf. einen vermittelnden Standpunkt ein: „Die einen verlangen wagerechte, die anderen senkrechte Bewegung der Bürste, am besten vereinigt man wechselweise die beiden Bewegungen und spült dann die mechanisch entfernten Teile gründlich mit Wasser nach, dem man einige Tropfen eines der später zu nennenden Mundwässer beimengen mag." Er warnt jedoch vor einer reichlichen Anwendung besonders alkoholischer Mundwässer, da eine solche „die Produktionsmenge des Speichels wesentlich herabsetzen, also physiologische bzw. biologische Nachteile im Gefolge haben kann". Aus dem Schlußkapitel: „Entfernung des Zahnsteins", die sowohl an Patienten als auch an Kieferpräparaten im Bilde vorgeführt wird, dürfte besonders der letzte Absatz interessieren: „Im übrigen muß auch hier nochmals auf die Wichtigkeit des guten Kauaktes hingewiesen werden, der einen Teil der Zahnsteinbeseitigung durch Selbstreinigung besorgt; außerdem erfährt durch kräftiges langsames und gründliches Kauen das ganze die Wurzel umgebende Gewebe eine große Stärkung, die dazu beiträgt, der leichten Reizbarkeit der Gewebe durch den Zahnstein und damit dem In-die-Taschen-Wuchern einen Riegel vorzuschieben."

Die zweite umfangreichere äußerst interessante Arbeit betitelt sich: „Paradentitis und Paradentose (die sog. Pyorrhoea alveolaris)." Dem Vorschlage von Kantorowicz entsprechend, nennt Sachs die entzündliche Form der bisher Alveolarpyorrhöe genannten Erkrankung eine Paradentitis, dagegen die dystrophische Form eine Paradentose. „Beide Arten gehen oft ineinander über und sind miteinander vergesellschaftet, und zwar

um so eher, als das Auftreten einer Paradentitis häufig das reifere Alter befällt, in dem wir schon mit einer gewissen Gewebsschwächung, also einer Bereitschaft zur Paradentose rechnen müssen. Die verschiedenen Formen der Paradentitis, die wir kennen, mögen nach dem rein klinischen Befunde noch durch Zusätze wie Paradentitis serosa, purulenta usw. gekennzeichnet werden. Man mag sogar die Paradentitis purulenta auch in Zukunft mit dem alten Namen der Alveolarpyorrhöe bezeichnen. Auch bei der Paradentose unterscheidet Kantorowicz, hier freilich nach ihrer Entstehungsursache, vier klinisch und pathologisch verschiedene Formen, die präsenile und diffuse Atrophie, die Belastungs- und Entlastungsdystrophie." Sachs geht dann ganz ausführlich auf die Ätiologie der Zahnfacherkrankungen ein. Nach ihm hat uns keine der bestehenden fünf großen Theorien: Zahnsteintheorie, Infektionstheorie, Theorie der Überlastung bzw. falschen Belastung, Konstitutionstheorie, Knochenabbautheorie (Fleischmann und Gottlieb) vollkommene Klärung bringen können. „Jede von ihnen ist auf einen Teil, keine auf alle Fälle paradentitischer oder paradentoser Prozesse anzuwenden. Sie enden alle in einer Sackgasse, in der ein großes unbekanntes X steht, das ein Halt gebietet. Der Zukunft bleibt die Lösung des Problems der Ätiologie vorbehalten."

In der erfolgreichen Behandlung der beiden Erkrankungsgruppen können wir dagegen erfreulicherweise recht namhafte Fortschritte verzeichnen. Bei einem Vergleich der verschiedenen Behandlungswege kommt Verf. zu dem Schluß, daß die von ihm vertretene, wenigstens in ihren Grundzügen wohl allgemein bekannte sog. Ausheilungstherapie (Methode Younger-Sachs), mit der er innerhalb 15 Jahren über 2000 Fälle größtenteils zur Ausheilung gebracht haben will, erstens wegen ihrer günstigeren Endergebnisse und dann auch wegen des für den Patienten milderen und schonungsvolleren Verfahrens der sog. radikal-chirurgischen Therapie (Widman-Neumann) bei weitem überlegen ist. Der Erfolg, den man mit der Ausheilungstherapie erzielt, ist nach Sachs überraschend, aber der Weg, der zu ihm führt, ist mühselig und umständlich, zeitraubend und Geduld erfordernd.

In dem letzten Beitrag behandelt Kantorowicz: „Die Kinderzahnpflege (soziale Prophylaxe)." Nach Verf. ist die Aufgabe der Kinderzahnpflege, die Kinder einer derartigen zahnärztlichen Fürsorge zuzuführen, daß sie mit gesundem, vollständigem bleibenden Gebiß, an Zahnpflege gewöhnt, in das erwerbstätige Leben treten. Ihr Erfolg wird gemessen an dem Prozentsatz der Gesamtheit der zu betreuenden Kinder, an denen dieser sozialhygienische Effekt erreicht wird. Wichtiger und ökonomischer aber als jegliche Therapie ist die Prophylaxe auf dem Gebiet der Zahnkrankheiten. Kantorowicz unterscheidet: 1. Konstitutionsprophylaxe und 2. Dispositions- und Infektionsprophylaxe. Als ein wesentliches Mittel der Dispositionsprophylaxe nennt er die Beseitigung der approximalen Karies der Milchzähne, und zwar besonders der distalen Fläche der den 1. bleibenden Molaren benachbarten 2. Milchmolaren, die je nach den vorliegenden Umständen durch Abschleifen, Füllen oder Extraktion des betreffenden Milchzahns erfolgen kann. „Die Höhle eines kranken Milchzahns muß dann beseitigt werden, wenn der durchbrechende bleibende Nachbarzahn ihr Niveau erreicht." Im allgemeinen strebt man danach, Milchzähne, auch deren Wurzeln, möglichst lange im Munde zu belassen, da sie als Platzhalter für die bleibenden Zähne zu dienen haben. Der Schaden, den Milchzahnreste anrichten, wird nach Verf. weit überschätzt. Wünschenswert wäre es natürlich, auch die Kinder vom 2.—6. Lebensjahre, die jetzt von der planmäßigen Sanierung noch nicht erfaßt werden, ebenfalls der zahnärztlichen Behandlung zuzuführen und die letztere möglichst auch auf alle Milchzähne auszudehnen, aber dies wird vorläufig in unserem verarmten Deutschland wohl noch ein frommer Wunsch bleiben. Als sog. Versorgungszahl, d. h. die Zahl der von einem Schulzahnarzt zu versorgenden, nicht der behandelten Kinder nennt Kantorowicz 6000—7000.

Den Beschluß des von dem bekannten Verlage sehr gut ausgestatteten Werkes bilden je ein ausführliches Autoren- und Sachregister. Niemeyer (Delmenhorst).

Kleine Mitteilungen.

Zeiteinteilung der Sitzungen, Vorträge und Demonstrationen der Jahresversammlung in Hannover.

Donnerstag, den 10. IX. 25.

Vormittags $9^1/_2$ Uhr:

Eröffnungssitzung im Alten Rathaus, Köbelingerstraße 60.

Wissenschaftliche Sitzung bis 1 Uhr.

Nachmittags $^1/_2$ 3 Uhr: Mitgliedersitzung.

1. Bericht des Vorsitzenden.
2. „ „ I. Schriftführers.
3. „ „ Kassenwartes.
4. „ „ Schriftleiters des Vereinsorgans.

5. Stellungnahme zum Antrage des Herrn Dr. Blum betreffend Zusammenlegung des Z.V. mit dem V.B.
6. Antrag des Vorstandes auf Änderung der Satzungen.
7. Wahl des nächsten Versammlungsortes.
8. Antrag von Dr. Lipschütz: Der Z.V. wolle der Unterstützungskasse für Deutsche Zahnärzte 500.— Mk. bewilligen.

Bei der außerordentlichen Wichtigkeit des Tagesordnung wird um ein möglichst zahlreiches Erscheinen der Mitglieder des Z.V. gebeten.

Freitag, den 11. IX. 25.

Vormittags 9—1 Uhr: Wissenschaftliche Sitzung im Alten Rathause, Köbelingerstraße 60.
Nachmittags 3—6 Uhr: Fortsetzung der wissenschaftlichen Vorträge im Alten Rathause.

Sonnabend, den 12. IX. 25.

Vormittags 9—1 Uhr: Fortsetzung der wissenschaftlichen Vorträge im Alten Rathause.
Nachmittags 3—6 Uhr: Praktische Demonstrationen und Kinovorträge im hygienischen Institut der Tierärztlichen Hochschule, Misburgerdamm 16.

Sonstige Veranstaltungen während der Tagung.

Mittwoch, den 9. IX. 25.

Abends 8 Uhr: Begrüßung in Mußmanns Hotel mit musikalischen, deklamatorischen Darbietungen. (Weißer Saal.)

Donnerstag, den 10. IX. 25.

Abends 8 Uhr: Bunter Abend in der Roten Mühle, Schillerstraße.

Freitag, den 11. IX. 25.

Abends 8 Uhr: Festessen in der Stadthalle in Verbindung mit Darbietungen erster Künstler, nachfolgendem Tanz und Konzert mit Leuchtfontaine im Stadthallengarten.

Sonnabend, den 12. IX. 25.

Abends 8 Uhr: Theaterabend in der Schauburg, gegeben von den Zahnärzten Niedersachsens.

Sonntag, den 13. IX. 25.

Gemeinsame Fahrt nach dem Brocken.

Damenprogramm.

Mittwoch, den 9. IX. 25.

Begrüßungsabend in Mußmanns Hotel gegenüber dem Hauptbahnhof.

Donnerstag, den 10. IX. 25.

Vormittags 10 Uhr: Treffpunkt bei Kaffee Kröpke, Abfahrt mit Linie 6 nach Herrenhausen. Besichtigung des Palmen- und Berggartens, sowie des Mausoleums; Frühstück im Georgengarten.
Nachmittags ½3 Uhr: Treffpunkt Ernst August Platz (am Bahnhof), Abfahrt mit der Linie 5 oder 15 zum Tiergarten; daselbst gemeinschaftliche Kaffeetafel.
Abends 8 Uhr: Rote Mühle, humoristische Vorträge.

Freitag, den 11. IX. 25.

Vormittags 10 Uhr: Treffpunkt vor dem Provinzialmuseum, Besichtigung desselben sowie des Rathauses und Alt-Hannover unter sachkundiger Führung.
Abends 8 Uhr: Festessen in der Stadthalle, Tanz, künstlerische Darbietungen, Illumination des Gartens, Leuchtfonteine usw.

Sonnabend, den 12. IX. 25.

Vormittags 9 Uhr: Abfahrt nach Hildesheim; Führung durch die Damen der dortigen Kollegen, Besichtigung der Museen und Kirchen.
Mittags: Treffpunkt im Wiener Hof, Hildesheim.
Abends 8 Uhr: Theaterabend in der Schauburg, gegeben von den Zahnärzten Niedersachsens.

Sonntag, den 13. IX. 25.

Gemeinsame Fahrt nach dem Brocken.

Anmeldung für die Tagung. Anmeldungen werden bis zum 31. August d. J. an Dr. Addicks II, Hannover, Schiffgraben 24, Fernsprecher Nord 2962, erbeten.

Auskunft während der Tagung in Mußmanns Hotel, schräg gegenüber dem Hauptbahnhof. Wünsche hinsichtlich der Unterkunft (Hotel oder Privatquartier, Zeit, Zahl der Betten) sind bis zum 31. August an Dr. Addicks II zu richten.

Bei rechtzeitiger Anmeldung (bis 31. August) kostet die Teilnehmerkarte 15.— Mk., Damenkarte 10.— Mk.; später 20 bzw. 15.— Mk.

Die Inhaber dieser Karte sind berechtigt zur Teilnahme an den wissenschaftlichen Sitzungen, erhalten Festabzeichen und Festprogramm, sowie Gutschein für die Veranstaltungen am Mittwoch, Donnerstag, Freitag und Sonnabend. Für die Inhaber dieser Karte sind Rundflüge zu ermäßigten Preisen vorgesehen.

Dr. Addicks,
Vorsitzender des Ortsausschusses.

Prof. Dr. Walkhoff,
I. Vorsitzender des Zentral-Vereins Deutscher Zahnärzte.

Zentralverein Deutscher Zahnärzte.

Vorläufig angemeldete Vorträge für die Jahresversammlung in Hannover vom 10.—13. September.

Privatdozent Dr. Adrion, Berlin. Nahrung und Zähne. (Mit Lichtbildern.)
Dr. Bode, Hannover. Geteilte, durch Kuppelungen fest miteinander verschrobene Brücken. (Mit Lichtbildern.)
Dr. Dechow, Sangerhausen. Myxamoeba buccalis. (Morphologie und Züchtungsmethode, mit Demonstrationen.)
Prof. Dr. Euler, Breslau. Wurzelperforation und Parodontium.
Dr. Fliege, Marburg. Die Veränderung der harten Zahnsubstanzen und des Alveolarknochens bei Epulis. (Mit Lichtbildern.)
Dr. Geyer, Berlin. Zur Histologie und Biologie des Interglobulardentins. (Mit Lichtbildern.)
Dr. Haber, Berlin. Kaudruckmeßapparate, ihre Bedeutung und Verwendungsmöglichkeiten in der täglichen Praxis. (Mit Lichtbildern.)
Privatdozent Dr. Hauberrisser, Göttingen. 1. Über resorbierbare Wundtamponade bei mundchirurgischen Eingriffen. 2. Über Radikaloperation der Oberkieferhöhle vom Alveolarfortsatz aus.
Privatdozent Dr. Heinneth, Halle. Über die Wirkung verschiedener Arzneimittel auf die Schmerzempfindlichkeit der Zahnpulpa.
Prof. Dr. Heitmüller, Göttingen. Saugvorrichtungen an Gebissen und deren Indikation.
Privatdozent Dr. Herbst, Bremen. Neueinteilung der Zahn- und Kiefermißbildungen. (Mit Lichtbildern).
Dr. Heymann, Wiesbaden. Der Zahnstein, seine Entstehung und Bekämpfung von physikalisch-chemischen Gesichtspunkten aus.
Dr. Hirsch, Halle a. S. „Desta", der schwenkbare, an der Kopfstütze befestigte, stets gebrauchsfertige Lippenhalter. (Mit Lichtbildern.)
Dr. Hübner, Breslau. Über die Beziehung dentaler Entzündungsherde zum Canalis mandibularis, eine anatomische und klinische Studie. (Mit Lichtbildern.)
Privatdozent Dr. L. Köhler, Zürich. Alte und neue Abdrucksmethoden bei der partiellen Prothese. (Mit Lichtbildern).
Privatdozent Dr. W. Meyer, Breslau. Gibt es eine interprismatische Substanz im Schmelz. (Mit Lichtbildern.)
Dr. Misch, Berlin. Gewerbekrankheiten der Mundhöhle.
Privatdozent Dr. Müller, Würzburg. Mandibularanästhesie.
Privatdozent Dr. Münch, Würzburg. Über die medikamentöse Behandlung der Granulome.
Dr. Münzesheimer, Berlin. Paradentosenbehandlung. (Filmvortrag.)
Privatdozent Dr. Oehrlein, Heidelberg. Wurzelfüllung Radisan.
Prof. Dr. Rebel, Göttingen. Die artifizielle Perforation. Tierexperimentelle, histologische und therapeutische Studien. (Mit Lichtbildern.)
Dr. Betti Rosenthal, Wiesbaden. Die Bekämpfung des Zahnsteins mit „Emsolith" im Lichte physikalisch-chemischer Anschauungen.
Prof. Dr. Seidel, Marburg. a) Farben-Agfa-Aufnahmen mit Demonstrationen. b) Scheinbare und wirkliche Fortschritte der Lokalanästhesie. c) In Verbindung mit Dr. Brammer. Demonstration der Fortschritte des zahnärztlich-histologischen Unterrichts.
Dr. Steffen, Cuxhaven. Ist eine einheitliche wissenschaftliche Basis für die Extraktion aller Zähne im Ober- und Unterkiefer möglich? (Mit praktischen Demonstrationen.)
Dr. Schuetz, Köln. Die Lingua geographica bei entzündlichen Vorgängen im Körper von Kindern mit exsudativer Diathese.
Privatdozent Dr. Türkheim, Hamburg. Schmelz und Speichel als kariesätiologische Momente.
Dr. Vigano, Trier. Neueste Wurzelbehandlungsmethoden.
Prof. Dr. Walkhoff, Würzburg. Die Stammesgeschichte des Menschen in ihrer histologischen Bedeutung für die Zahn- und Kiefer-Anomalien der Kulturvölker. (Mit Lichtbildern.)
Dr. Waßmund, Berlin. 1. Schädigungen durch Presojod; Klinisches und Bakteriologisches. 2. Über spätsyphilitische Kiefernekrosen.
Privatdozent Dr. Weber, Köln. Kasuistik histologischer Veränderungen an retinierten Zähnen. (Mit Lichtbildern.)
Dr. Weinmann, Wien. Histologische Befunde bei Störungen in der physiologischen Wanderung.
Prof. Dr. Zilkens, Köln. Beiträge zur Resorption bleibender Zähne. (Mit Lichtbildern.)

Manuskripte und Auszüge der Vorträge bitte ich an den Schriftführer des Zentral-Vereins, Herrn Dr. Fehr, Berlin, Karlsbad, zu senden.

Prof. Dr. **Walkhoff**,
Vorsitzender.

Entwurf zu einer Satzung des Zentralvereins deutscher Zahnärzte, entstanden aus der Zusammenlegung des Zentralvereins deutscher Zahnärzte (gegründet 1859) mit dem Vereinsbund deutscher Zahnärzte (gegründet 1890). Am Sonntag, den 12. Juli, tagten in Erfurt die Vorstände des Zentralvereins und des Vereinsbundes, um Stellung zu dem von verschiedenen Seiten gewünschten Zusammenschluß beider Verbände zu einer einheitlichen wissenschaftlichen Organisation zu nehmen. Es wurde an Hand eines Entwurfes, der von Herrn Dr. Blum in Berlin angefertigt war, eine Satzung für die neue Organisation durchgearbeitet, die nachstehend zum Abdruck gebracht wird. Die Vorstände des Zentralvereins und des Vereinsbundes werden am 1. August in Karlsruhe wieder zusammentreten, um die endgültige Satzung, wie sie dann den beiderseitigen Hauptversammlungen in Hannover vorgelegt werden soll, festzulegen. Es wird, um die Verhandlungen in Hannover möglichst rasch zu einem Ziele führen zu können, gebeten, Einwände gegen den nachfolgenden Satzungsentwurf möglichst noch vor der Karlsruher Sitzung entweder an den Vorsitzenden des Zentralvereins, Herrn Prof. Dr. Walkhoff in Würzburg, oder an den Vorsitzenden des Vereinsbundes, Herrn Dr. Scheele in Cassel, gelangen zu lassen.

Satzungsentwurf.

Name und Sitz.

§ 1. Der Zentralverein deutscher Zahnärzte (entstanden aus dem Centralverein Deutscher Zahnärzte, gegr. 1859, und dem Vereinsbund Deutscher Zahnärzte, gegr. 1890) hat seinen Sitz in Berlin und ist in das Vereinsregister eingetragen.

Zweck und Ziele des Vereins.

§ 2. Der „Z.V." bezweckt:
1. Die Wahrung und Förderung der zahnärztlichen Wissenschaft.
2. Die Verwertung der Wissenschaft für die Praxis.
3. Die Fortbildung der deutschen Zahnärzte.
4. Die Vertretung der deutschen zahnärztlichen Wissenschaft im In- und Auslande.
5. Die Vertretung der F.D.I. in Verbindung mit der deutschen zahnärztlichen Standesvertretung.

Maßnahmen zur Erreichung des Vereinszwecks.

§ 3. 1. Die alljährliche Zentralvereinstagung.
2. Vorträge und Fortbildungskurse in den Zweigvereinen.
3. Anregung und Unterstützung wissenschaftlicher Arbeiten durch Preisausschreiben und Beihilfen.
4. Beschäftigung mit allen Fragen, die im Zusammenhang mit den Zielen des Vereins stehen, Mitwirkung bei Vertretung dieser Fragen vor den Behörden und Universitäten.
5. Herausgabe einer wissenschaftlichen Zeitschrift.

Mitgliedschaft.

§ 4. Der Z.V. besteht aus ordentlichen, außerordentlichen, korrespondierenden Mitgliedern und Ehrenmitgliedern.

Aufnahme, Rechte und Pflichten der Mitglieder.

§ 5. Ordentliches Mitglied kann jede in Deutschland als Zahnarzt approbierte Person sowie Dozenten, die einen Lehrauftrag für Zahnheilkunde haben, werden.

§ 6. Außerordentliches Mitglied kann jeder in Deutschland approbierte Arzt und jeder im Ausland approbierte und dort wohnhafte Arzt oder Zahnarzt werden. Die außerordentlichen Mitglieder unterliegen der Beitragspflicht. Über ihre Aufnahme entscheidet der Vorstand.

§ 7. Zu korrespondierenden Mitgliedern werden auf Vorschlag des Vorstandes ehrenhafte, anerkannt tüchtige, um die Zahnheilkunde verdiente Personen von der Hauptversammlung gewählt.

§ 8. Zur Anerkennung hervorragender Verdienste um die Zahnheilkunde und den Z.V. können Personen von der Hauptversammlung einstimmig zu Ehrenmitgliedern ernannt werden.

§ 9. Die Aufnahme der ordentlichen und außerordentlichen Mitglieder erfolgt auf persönlichen Antrag durch den Vorstand. Der Aufnahme muß eine zweimalige Bekanntgabe des Antrages in der Vereinszeitschrift vorausgehen. Erfolgt innerhalb 4 Wochen nach der letzten Veröffentlichung des Antrages Einspruch gegen die Aufnahme, so entscheidet der Vorstand endgültig über die Aufnahme.

§ 10. Sämtliche Mitglieder haben das Recht, an allen Veranstaltungen des Z.V. und seiner Zweigvereine teilzunehmen.

Ende der Mitgliedschaft.

§ 11. Die Mitgliedschaft endet:
a) durch den Tod;
b) durch freiwilligen Austritt, der spätestens bis zum 1. Juli eines Jahres mit Wirkung zum Schlusse des Geschäftsjahres beim Vorstand durch eingeschriebenen Brief erklärt werden muß;
c) wegen Unterlassung der Zahlung, trotz zweimaliger erfolglos gebliebener Aufforderung;
d) durch Verlust der bürgerlichen Ehrenrechte oder der Approbation;
e) durch Bekanntwerden von Gründen, die eine Aufnahme verhindert hätten;
f) wegen einer den Begriffen über Standesehre nicht entsprechenden unwürdigen Führung des Mitgliedes auf einstimmigen Beschluß des Vorstandes.

Das Geschäftsjahr.

§ 12. Das Geschäftsjahr ist das Kalenderjahr.

Unterorganisation.

§ 13. Die Mitglieder können sich zu Zweigvereinen zusammenschließen. Die Satzung dieser Vereine darf nicht im Widerspruch zu der Satzung des Z.V. stehen und bedarf zu ihrer Gültigkeit der Genehmigung des Vorstandes des Z.V. Jedes Mitglied darf nur einem Zweigverein als ordentliches Mitglied angehören.

Beitrag.

§ 14. Der Beitrag wird alljährlich von der Hauptversammlung festgesetzt.

Vorstandschaft.

§ 15. Die Leitung des Z.V. liegt in den Händen eines Vorstandes
§ 16. Der Vorstand besteht aus dem 1., 2. und 3. Vorsitzenden, dem 1., 2. und 3. Schriftführer und zwei Rechnungsführern. Sie werden von der Hauptversammlung auf 2 Jahre gewählt.
§ 17. Der Vorstand im Sinne des Bürgerlichen Gesetzbuches besteht aus dem 1. Vorsitzenden und 1. Schriftführer. Er vertritt den Z.V. gerichtlich und außergerichtlich.
§ 18. Die Vorstandsmitglieder vertreten sich im Verhinderungsfalle in der Reihenfolge des § 16.
§ 19. Der 1. Vorsitzende ruft nach eigenem Ermessen die Vorstandssitzungen ein, die bei Anwesenheit von 5 Vorstandsmitgliedern beschlußfähig sind. Eine Vorstandssitzung muß einberufen werden, wenn es mindestens 3 Vorstandsmitglieder verlangen.
§ 20. Der Vorstand gibt sich eine Geschäftsordnung, welche die Verteilung der Geschäfte unter den einzelnen Vorstandsmitgliedern regelt.

Jahresversammlung.

§ 21. Im Spätsommer jeden Jahres findet die Z.V.-Tagung statt, für deren Organisation der Vorstand verantwortlich ist. Diese umfaßt
1. die wissenschaftliche Tagung,
2. die Hauptversammlung des Z.V.
§ 22. Die Hauptversammlung wird vom 1. Vorsitzenden oder seinem Stellvertreter geleitet. Sie muß mindestens 6 Wochen vorher unter Angabe der Tagesordnung und der eingelaufenen Anträge in der Vereinszeitschrift bekanntgegeben werden.
§ 23. Die Hauptversammlung ist für alle Mitglieder des Z.V. zugänglich. Rede- und stimmberechtigt sind jedoch nur die Vorstandsmitglieder und die Vertreter der Zweigvereine. Das Rederecht steht auch etwaigen Beamten des Z.V. zu.
§ 24. Jeder Zweigverein hat auf der Hauptversammlung soviel Stimmen, als er Mitglieder zählt. Maßgebend für die Zahl der Mitglieder ist der Stand am Schlusse des zuletzt abgelaufenen Geschäftsjahres.
§ 25. In der Hauptversammlung entscheidet absolute Stimmenmehrheit; Stimmengleichheit gilt als Ablehnung. Als Geschäftsordnung gilt die des deutschen Reichstages.
§ 26. Die Wahl zum Vorstand findet einzeln und geheim statt.
§ 27. Die Hauptversammlung hat folgende Aufgaben zu erledigen:
a) Entgegennahme des Jahres- und Kassenberichtes.
b) Kassenprüfung.
c) Entlastung des Vorstandes.
d) Wahl des Vorstandes und der Kassenprüfer.

e) Genehmigung des Voranschlages und des Arbeitsplanes für das kommende Geschäftsjahr.
f) Festsetzung des Beitrages.
g) Wahl des nächsten Tagungsortes.
h) Anträge auf Satzungsänderung.
i) Sonstige Anträge.

§ 28. Über die Hauptversammlung ist ein Protokoll zu führen, das den Zweigvereinen spätestens 2 Monate nach der Versammlung zuzustellen ist. Ist innerhalb weiterer 4 Wochen kein Einspruch erfolgt, so gilt das Protokoll als genehmigt. Etwaige Einsprüche sind der nächsten Hauptversammlung vorzulegen. Das Protokoll ist vom 1. Vorsitzenden und 1. Schriftführer zu unterzeichnen.

§ 29. Anträge zur Hauptversammlung müssen 8 Wochen vorher bei dem Vorstand eingereicht werden, mit Ausnahme der Anträge auf Satzungsänderung.

§ 30. Die Hauptversammlung ist ohne Rücksicht auf die Zahl der vertretenen Stimmen beschlußfähig.

§ 31. Eine außerordentliche Hauptversammlung muß vom Vorstand einberufen werden, wenn sie von mindestens der Hälfte der Stimmen unter Angabe des Zweckes beantragt wird.

§ 32. Zur Kassenprüfung werden zu Beginn jeder Hauptversammlung 2 Mitglieder gewählt, die über das Ergebnis der Kassenprüfung der Hauptversammlung zu berichten haben.

Satzungsänderung.

§ 33. Zu Satzungsänderungen ist nur die Hauptversammlung befugt. Anträge auf Satzungsänderung müssen mindestens drei Monate vor der Hauptversammlung beim Vorstand eingereicht sein und 6 Wochen vorher veröffentlicht werden.

§ 34. Zu einer Änderung der Satzung ist eine Zweidrittelmehrheit der abgegebenen Stimmen erforderlich.

Auflösung.

§ 35. Eine Auflösung des Z.V. kann nur auf einer besonders zu diesem Zweck einberufenen außerordentlichen Hauptversammlung mit Dreiviertelmehrheit erfolgen. Der Antrag auf Auflösung muß mindestens 3 Monate vor dieser Versammlung in der Vereinszeitschrift veröffentlicht und sämtlichen Zweigvereinen schriftlich zugegangen sein.

§ 36. Über die Verwendung des Vereinsvermögens entscheidet die Versammlung, welche den Auflösungsbeschluß gefaßt hat. Die Verwendung darf nur im Interesse der deutschen Zahnärzteschaft geschehen.

Übergangsbestimmungen.

§ 37. Ohne besonderes Aufnahmeverfahren sind Mitglieder des Z.V.:
a) die bisherigen Mitglieder des C.V.;
b) die bisherigen Mitglieder der dem Vereinsbund angeschlossenen Bundesvereine;
c) die korrespondierenden Mitglieder und die Ehrenmitglieder des C.V. und der Bundesvereine des V.B., und zwar in der gleichen Eigenschaft als korrespondierende Mitglieder oder Ehrenmitglieder, falls sie nicht bis zum Ablauf des 1. Geschäftsjahres des Z.V. eine entgegenstehende Erklärung abgeben.

Diese Satzung tritt mit dem Tage der Eintragung ins Vereinsregister in Kraft.

Zentralverein Deutscher Zahnärzte e. V. Zur Aufnahme in den Zentralverein Deutscher Zahnärzte haben sich gemeldet:

Privatdozent Dr. W. Meyer, Breslau.
Zahnarzt Dr. Spoo, München-Gladbach, Lupertgendristraße (?) 15.
Zahnarzt Dr. Wasmund, Berlin, Rudolf Virchow Krankenhaus, zahnärztl. Abt.

Genaue Anschriften der obigen Herren erbittet der Unterzeichnete. Weitere Anmeldungen zur Mitgliedschaft sind umgehend an den 1. Schriftführer Zahnarzt O. Kohler, Darmstadt, Waldstraße 34, zu richten, damit die Aufnahme anläßlich der Tagung in Hannover vom 9.—13. September noch erfolgen kann.

Döbeln, den 15. August 1925. i. V.: Dr. R. Hesse,
Bahnhofstraße 8. 1. Kassenführer.

Zentralverein deutscher Zahnärzte e. V. Die in der Dtsch. Monatsschr. f. Zahnheilk. 1925, H. 12, zur Aufnahme gemeldeten Kollegen sind als Mitglieder aufgenommen worden. Ein Einspruch war nicht erfolgt.

I. A.: Dr. R. Hesse,
1. Kassenführer.

Für die Schriftleitung verantwortlich: Dr. A. Rohrer in Hamburg.
Verlag von Julius Springer in Berlin W. — Druck der Univ.-Druckerei H. Stürtz A.G., Würzburg

Deutsche Monatsschrift für Zahnheilkunde, 1925, Heft 17, 1. September.

Gedanken zur Frage der Adamantinome und verwandter Geschwulstbildungen.

Von Privat-Dozent Dr. med. et med. dent. **Hauenstein**, Erlangen.

(Aus der chirurgischen Abteilung der zahnärztlichen Poliklinik der Universität Erlangen [Vorstand: Prof. Dr. Reinmöller].)

Mit 8 Textabbildungen.

Bei gar manchen Krankheiten, mit denen sich die Forschung in den letzten Jahrzehnten beschäftigte, konnte man die Wahrnehmung machen, daß oft durch das Studium der feinsten Einzelheiten die Kenntnis von den großen Zusammenhängen, die für die richtige Beurteilung des Gesamtkrankheitsbildes von besonderer Bedeutung sind, etwas vernachlässigt wurde. Vielfach suchte man nun gerade in der letzten Zeit diesen Mängeln wieder abzuhelfen. Wenn wir z. B. die neueste Literatur zur Frage der sogenannten Alveolarpyorrhöe überlesen, so fällt, ganz allgemein genommen, zunächst die eine Tatsache ins Auge, daß fast alle Autoren die Alveolarpyorrhöe nicht mehr als eine Erkrankung sui generis aufgefaßt wissen wollen, sondern daß sie dieselbe in ihrem Wesen erkennen und erklären wollen als einen besonders stigmatisierten Symptomenkomplex, als ein Glied einer früher im einzelnen beschriebenen Gruppe von Erkrankungen, die alle das gemeinsam haben, daß sie von einer gleichen Matrix sozusagen ihren Ursprung nehmen, von den in nächster Nachbarschaft des Zahnes gelegenen Körpergebilden. Diese Gruppe von Erkrankungen, die unter dem Namen Paradentosen zusammengefaßt wurde, hat man nun unter dem größeren Gesichtswinkel studiert und dabei ist man in der Erkenntnis um ein Bedeutendes vorangekommen. Ganz ähnlich aber liegen die Verhältnisse bei einer anderen Gruppe von Erkrankungen der Kiefer, die ihren Ursprung nehmen von epithelialen Gebilden am oder im Kiefer und je nach der Zeit der Entstehung, dem Grad ihrer Entwicklung, der Möglichkeit der Zelldifferenzierung, der auslösenden Ursache ihres Entstehens und der Proliferationsfähigkeit der Zellen zu verschiedenen Erkrankungsformen führen, die wir unter den Namen radikuläre Zysten, follikuläre Zysten, Polyzystome, Adamantinome und schließlich auch Odontome kennen. Es ist zweifellos, daß sie alle im entwicklungsgeschichtlichen Sinne von einem gemeinsamen Mutterboden ausgehen, sich aber durch Ort und Ursache ihres Entstehens, die Art der Ausbreitung und dann durch ihr klinisches Bild oft recht wesentlich unterscheiden. Sicherlich kann unser Verständnis für diese Krankheitsbilder bedeutend gefördert werden, wenn wir den Fingerzeig, den uns die histologische Untersuchung augenfällig gibt, beachten und wir Wesen und Art der einzelnen Krankheitsformen von diesem gemeinsamen Gesichtspunkt aus zu erkennen suchen.

Es liegt mir fern, all die obengenannten Krankheitsbilder hier im einzelnen zu beschreiben, da ich die Kenntnis davon voraussetzen darf und nur auf die

zahlreiche Literatur hierbei zu verweisen brauche, sondern es soll gegebenenfalls nur immer auf die gemeinsamen Beziehungen hingewiesen werden. Hingegen will ich ausführlicher auf eine dieser Erkrankungen, auf das Adamantinom, eingehen, da mir diese Geschwulstbildung am meisten geeignet erscheint, die oben angedeuteten Fragenkomplexe zu studieren und da ich in der Lage bin, einen bei uns operierten, besonders interessanten Fall von Adamantinom zu beschreiben. Wenn auch in der Literatur bis jetzt schon eine stattliche Zahl Fälle von Adamantinom veröffentlicht ist, so ist doch diese Erkrankung etwas so Seltenes und der klinische und histologische Befund oft so verschieden, daß schon immer dieser Krankheit ein besonderes Interesse entgegengebracht wurde, und daß auch ich für den zu beschreibenden Fall einiges Interesse erhoffen darf.

Der Klarheit und besseren Übersicht halber soll in möglichster Kürze zunächst der gewöhnliche histologische Aufbau der Adamantinomgeschwülste beschrieben werden. In ein meist kern- und gefäßarmes fibrilläres Bindegewebe sind epitheliale Gewebszüge eingelagert. Nach Borst wachsen diese epithelialen Massen zunächst als solide Zapfen und bilden dann infolge komplizierten Ineinandergreifens der Epithelzapfen und des Bindegewebes labyrinthische Verzweigungen. An den epithelialen Gebilden kann man deutlich an der Peripherie eine palisadenartig angeordnete Schicht von Zylinderzellen unterscheiden, die zu dem Stroma senkrecht gelagert sind. Es folgt dann eine verschieden mächtige zentralwärts gelegene Zone von polygonalen oder rhombischen Zellen, die gegen die Mitte zu mehr abgeplattet sein können und sich manchmal zwiebelschalenartig aneinander lagern, wobei jedoch selten echte Verhornung beobachtet wurde. Gegen die Mitte der Epithelmassen zu findet man dann meist sternförmig verästelte Zellen, die gegenseitig durch feine netzartige Ausläufer miteinander im Zusammenhang stehen. Hier kann es zu einem Zerfall der Zellelemente kommen infolge von Vakuolenbildung und man beobachtet häufig schollige, hyaline und körnige Massen. Auf diese Weise entstehen dann durch Degeneration kleinste Zysten, die durch weiteren Zerfall der mehr peripher gelegenen Zellen sich vergrößern, so daß die Zystenwand durch die polygonalen und Zylinderzellen oder nur noch durch die letzteren dargestellt ist. Die Zylinderzellen scheinen jedenfalls die meiste Widerstandskraft zu besitzen, doch können auch sie durch den im Innern herrschenden Druck ihre charakteristische Form verlieren und mehr abgeplattet erscheinen. Die größeren Zysten entstehen vermutlich aus den kleineren, indem durch Druckatrophie die Zystenscheidewände zum Verschwinden gebracht werden.

Wenn wir uns aus dieser kurz skizzierten Schilderung des histologischen Aufbaues eines Adamantinoms die einzelnen Tatsachen etwas vor Augen halten, so wird ohne weiteres klar, daß die bislang übliche Unterscheidung zwischen einem Adamantinom und einem Polykystom nur noch der klinischen Form nach aufrecht zu erhalten ist. In Wirklichkeit ist das Polykystom nichts anderes als ein zystisch entartetes Adamantinom, das solide Adamantinom ist weiter nichts als „die Jugendform des zystischen Adamantinoms" (Polykystoms). Beim Studium der einschlägigen Literatur können wir an einer ganzen Reihe von Fällen den allmählichen Übergang aus der einen Form in die andere stufenweise nachweisen. Es wurden Fälle beschrieben, wo auch histologisch kaum

Zystenbildung nachweisbar war, andere, bei denen der Tumor makroskopisch einen absolut soliden Eindruck machte, mikroskopisch aber das Gewebe massenhaft mit kleinsten Zysten durchsetzt war, andere, bei denen neben solidem Tumorgewebe auch zahlreiche kleine, daneben aber auch ein oder mehrere große Zystenhohlräume gefunden wurden, und wieder andere, bei denen fast die ganze Geschwulst durch einen oder mehrere große Zystenhohlräume dargestellt war und sich nur an einer kleinen Stelle der Zystenwand eine makroskopisch wahrnehmbare Veränderung zeigte. Die mikroskopische Untersuchung ergab dann deutlich die oben geschilderte Gewebsstruktur. Es ist ein Verdienst von Hesse, Becker usw., darauf hingewiesen zu haben, daß trotz der verschiedenen klinischen Erscheinungsform. die ein Polykystom und ein solides Adamantinom macht, die beiden ihrer Genese nach zusammen gehören. Deshalb sollte der Ausdruck Polykystom durch die Bezeichnung zystisches Adamantinom ersetzt werden.

Was nun den Sitz der Tumoren betrifft, so lassen sich darüber besondere Eigentümlichkeiten feststellen. Während die Zahnzysten weit häufiger im Oberkiefer als im Unterkiefer auftreten, ergaben alle Zusammenstellungen, die aus der Literatur über Adamantinome gemacht wurden, die bemerkenswerte Tatsache, daß der Unterkiefer in ganz besonderer Weise bei der Bildung von Adamantinomen bevorzugt ist. H. Winter, die alle aus den Jahren 1852 bis 1920 ihr zugängigen Fälle zusammenstellt, findet neben 4 Oberkiefertumoren 47 des Unterkiefers; unter diesen letzteren hatten 12 ihren Sitz rechts, 7 in der Mitte und 27 links. Ähnliche Angaben machen auch andere Autoren. Wenn für das häufigere Auftreten im Unterkiefer angeführt wird, daß wir eben wegen der Nachbarschaft des Antrums im Oberkiefer den Tumor nicht so leicht diagnostizieren können, so scheint mir diese Erklärung doch etwas gesucht. Ich glaube vielmehr, daß die ungünstigen anatomischen Verhältnisse, die beim Durchbruch des Weisheitszahnes eine Rolle spielen, auch für die Statistik der Adamantinome von Bedeutung sind. Bei einer auffallend großen Anzahl der veröffentlichten Fälle konnte auch der Weisheitszahn als der schuldige Faktor nachgewiesen werden. Im übrigen ist auch zu bedenken, daß die Dentition bei den unteren Molaren und Prämolaren schwieriger ist als bei den anderen Zähnen, da eine stärkere Kompakta zu überwinden ist. Damit stimmt auch die Prävalenz der Tumoren in der Gegend dieser Zähne überein, während fast durchweg bei den Frontzahntumoren ein Trauma als Ursache angegeben werden konnte. Daß die linke Seite viel häufiger befallen wird als die rechte, ist eine Tatsache, die wir auch bei den Gesichtsspalten beobachten können und die uns einen Fingerzeig gibt, daß hier offenbar auch entwicklungsgeschichtliche Momente eine Rolle spielen. Aus der gleichen Statistik geht auch hervor, daß das weibliche Geschlecht entschieden viel häufiger befallen ist als das männliche. Unter 57 Fällen von Adamantinom treffen 34 auf das weibliche und nur 23 auf das männliche Geschlecht. Reinmöller hat auf die gleiche Tatsache bei der Statistik der Zahnzysten hingewiesen und dabei betont, daß zweifellos die Menstruation, die eine so gewaltige Störung und Verschiebung des Säftekreislaufes bedingt, hier eine große Rolle spielt. Es ist einleuchtend auch für das häufigere Auftreten von Adamantinomen bei Frauen diese Tatsache in Betracht zu ziehen. Was das Alter anlangt, so können Adamantinome in jedem

Lebensalter auftreten, doch scheint das mittlere Alter bevorzugt zu sein. Bemerkenswert ist hier, daß allerdings auch schon bei einem Neugeborenen und bei einem 6 Monate alten Kinde ein Adamantinom beobachtet wurde (Wilks, Coote).

Es wäre noch zu erwähnen, daß die Adamantinome fast durchweg klinisch als gutartige Geschwülste anzusprechen sind insofern, als sie fast nie Metastasen bilden und sehr langsam wachsen. Wohl aber neigen sie sehr gern zur Rezidivierung ähnlich den Epuliden. Aus diesem Grunde und weil man oft den eigentlichen Charakter der Geschwülste nicht richtig erkannte, schritt man früher fast durchweg zu mehr oder minder ausgedehnten Resektionen am Kiefer. Heute steht schon ein großer Teil der Autoren auf dem Standpunkt, daß derart eingreifende Operationen vermieden werden sollen. Wenn man die oft nicht zu umgehenden Entstellungen, die eine Resektion bedingt und die häufig recht ungenügende funktionelle Leistung, die eine partielle Kieferprothese zu schaffen vermag, sich recht vor Augen hält, so sollten, wenn irgend möglich, Kontinuitätstrennungen am Kiefer unterlassen werden. Hingegen bedingt die Neigung zu Rezidiven sonst ein möglichst radikales Vorgehen und man sollte sich nicht mit einfachen Auslöffelungen des Herdes begnügen, weil erfahrungsgemäß die Epithelsprossen sich oft noch weit in den Knochen hinein erstrecken. Da eine sichere Diagnose klinisch überhaupt nicht zu stellen ist, selbst wenn das Röntgenbild uns den Verdacht auf Adamantinom nahelegt, so darf in keinem Falle die histologische Untersuchung unterlassen werden, zumal ja auch verschiedene Male maligne Adamantinome beschrieben wurden. So veröffentlichte Tapie 1890 einen Fall von Carcinoma adamantinum, 1896 Pertik einen solchen von Adamantinoma solidum mit Sarkom kombiniert. Auch Heath beschreibt ein sarkomatöses Rezidiv nach Entfernung eines Adamantinoms; Metastasen wurden von Hutchinson, Eve und Parker und zuletzt von Weißenfels beobachtet.

Das Interessanteste an den Adamantinomgeschwülsten, aber auch das schwierigste Kapitel ist wohl die Frage nach ihrer Entstehung. Es erscheint mir sehr wahrscheinlich, daß hier zwei Komponenten zusammen wirken müssen, um den Körper zur Bildung dieser seltenen Geschwulstform zu veranlassen. Zu einer wohl schon entwicklungsgeschichtlich gegebenen Grundlage muß zweifellos noch als auslösendes Moment ein Reiz irgendwelcher Art hinzukommen. Diese auslösende Ursache kann gegeben sein in einem Trauma. Fälle dieser Art beschreibt Bryk, Dernjinski, Haasler usw. Auch die Dentition muß hier angeführt werden. Es kommt dabei zu einer stärkeren regionären Durchblutung der Gewebe und dadurch können die beteiligten Zellelemente zur Proliferation angeregt werden. Es möge schon hier vorausgreifend auf die histologischen Bilder des zu veröffentlichenden Falles hingewiesen werden, wo der Einfluß der Gefäße auf die benachbarten Zellen dargetan ist. Ich halte es nicht für ausgeschlossen, daß bei den oben erwähnten ganz jugendlichen Fällen von Adamantinom der Reiz, den die Milchzahnbildung auslöste, als Erklärung herangezogen werden kann. Besonders erwähnenswert erscheint mir aber wieder der so häufige erschwerte Durchbruch der unteren Weisheitszähne (Fall II von Becker usw.). Ob allgemeine Infektionskrankheiten eine Rolle spielen, will ich dahingestellt sein lassen, aber sicherlich sind lokale

Erkrankungen und Infektionen von Bedeutung; speziell dürfen die Erkrankungen der Pulpa und daran anschließend des Periodontiums nicht vergessen werden. Ebenso können operative Eingriffe, speziell Zahnextraktionen in gar vielen Fällen als auslösendes Moment verantwortlich gemacht werden. Auch retinierte Zähne, besonders wieder die unteren Weisheitszähne kommen hier, wie aus der Literatur ersichtlich, in Betracht. Endlich sei auch noch der übermäßigen funktionellen Inanspruchnahme kurz Erwähnung getan. Auffallend ist, daß recht häufig das Auftreten der Geschwulst gerade zur Zeit der Pubertät beobachtet wurde. Sollte die große Umwälzung innersekretorischer Natur und die damit zusammenhängenden Störungen im Säftekreislauf vielleicht einen anreizenden Einfluß auf die Tätigkeit spezifisch empfindlicher Zellen ausüben? Alle die hier angeführten Punkte haben das eine gemeinsam, daß ein meist lokal begrenzter Reiz erzeugt wird, der zu einer stärkeren Durchblutung der betreffenden Körperpartien führt. Dadurch wird wieder der Gewebstonus verändert und durch diese veränderten Verhältnisse werden die Zellen zur Proliferation angeregt.

Wie schon erwähnt, genügt aber dieser eine Faktor des Reizes, der auf die eben geschilderte Weise zustande kommt, nicht zur Erzeugung eines Adamantinoms, sondern es muß, wenn ich mich so ausdrücken darf, die Disposition dazu bereits vorhanden sein. Um diese Frage genauer zu studieren, müssen wir uns einige entwicklungsgeschichtliche und anatomische Daten vor Augen halten. Wir wissen, daß das Adamantinom immer zentral im Kieferknochen seinen Sitz hat. Es ist also zunächst die Frage zu klären, wie die epithelialen Elemente der Geschwulst in den Kieferknochen kommen. Die Ansicht Magitots, daß das Epithel sich durch sekundäre Metaplasie aus dem Bindegewebe entwickelt habe, wurde gar bald wieder verlassen. Auch die Auffassung von Busch, daß durch einen „Error loci bei der Bildung des Kiefers eine Einstülpung des äußeren Keimblattes stattgefunden habe", konnte sich nicht weitere Anerkennung verschaffen. 1879 wies Falkson auf die Möglichkeit des Ausgangs der Adamantinome vom Epithel des embryonalen Schmelzorganes hin und erklärte das Zustandekommen durch Degeneration eines normalen oder überzähligen ganzen Schmelzkeimes. Eine weitere Klärung in dieser Richtung brachte dann 1885 Malassez durch seine Veröffentlichung über das Vorhandensein von epithelialen Massen rings um die Zahnwurzeln herum. Er unterscheidet dabei eine oberflächliche Gruppe von Epithelmassen, die mehr Malpighischen Charakter zeigt, eine mittlere Gruppe, die zwischen Mukosa und Zahnfollikeln gelegen ist und polyedrische Zellen von wenig charakteristischer Form aufweist und eine tiefer gelegene Gruppe, die peripher durch Zylinderzellen, in der Mitte durch Sternzellen und dazwischen durch einige Reihen von polyedrisch gestalteten Epithelzellen charakterisiert ist. Es ist also ein allmählicher Übergang nach der Tiefe zu vom Malpighischen Typ zum Typ der Schmelzzellen wahrzunehmen. Diese Epithelreste, die Malassez sowohl beim Fötus wie beim Erwachsenen normalerweise gefunden hat, können nun unter entsprechenden Umständen zu wuchern anfangen und es entstehen daraus sowohl die Zahnzysten wie die Adamantinome. Nach Witzel sind diese Malassezschen Epithelreste mit der Brunnschen Epithelschicht, die ja eine formative Bedeutung für die Bildung der Zahnwurzel hat und später durch die Zementbildung

zum großen Teil vernichtet und zerrissen wird, identisch. Diese Theorie der Entstehung der Adamantinome aus den Malassezschen Epithelresten blieb bis in die neueste Zeit herein nahezu die allein herrschende. Aber schon vor Malassez hatte im Jahre 1881 Büchtemann die Ansicht aufgestellt, daß bei einem von ihm beobachteten Kystom die typische Epithelwucherung von der Mundschleimhaut ausginge und dieser Ansicht hatten sich eine Reihe von Autoren angeschlossen, bis dann durch die Malassezschen Lehren diese Theorie erledigt schien. Da berichtete 1909 v. Bakay über drei Fälle von Adamantinom, wo er den direkten Übergang von Mundschleimhautepithel in das Geschwulstgewebe beobachten konnte. Einige Jahre später wies diesen Zusammenhang auch Kuru durch Serienschnitte und sehr instruktive Bilder nach. Auch Nakayama und Mori beobachteten einen solchen Fall und Krompecher konnte an zwei Fällen unter fünf den direkten Übergang von Schleimhautepithel in Geschwulstparenchym nachweisen.

Wir sehen also, daß auch in neuester Zeit die Frage nach der Herkunft der Adamantinome noch keine einheitliche Lösung gefunden hat. H. Winter führt an, daß der Ausgang von der Schleimhaut oft nur ein scheinbarer sein könnte. Nach Malassez steht die oberste Gruppe der Epithelreste oft noch in Zusammenhang mit dem Schleimhautepithel. Bei einem proliferierenden Wachstum dieser Partie würde also der Ausgang der Wucherung von der Schleimhaut vorgetäuscht werden können. Becher hält es für unwahrscheinlich, daß eine Geschwulst von der komplizierten Struktur eines Adamantinoms vom Plattenepithel der Mundschleimhaut ausgehen könne und nicht vielmehr, wie wir es doch sonst gewohnt sind, ein einfacher Hautkrebs entstehen sollte. Krompecher führt bei seinen zwei in Frage kommenden Fällen, bei denen er die Entstehung aus der Mundschleimhaut annimmt, zur Unterstützung seiner Ansicht an, daß der Zusammenhang von Oberflächenepithel mit den Geschwulstepithelgebilden ein so inniger, der Übergang ein so allmählicher, fließender ist, daß an ein sekundäres Heran- resp. Zusammenwachsen nicht zu denken ist und kommt zu dem Schluß, daß die Adamantinome, welche wohl in der Mehrzahl der Fälle von versprengten Zellhaufen des Schmelzkeimes abstammen, zum Teil auch vom Epithel der Mundschleimhaut ihren Ausgang nehmen. Diese Ansicht dürfte wohl auch der Wahrheit am nächsten kommen. In einem späteren Abschnitt wird zu zeigen sein, daß die Adamantinome absolut nicht immer das gleiche Aussehen auch nach der histologischen Seite hin aufweisen, sondern daß Übergänge auch zu anderen verwandten Geschwulstarten bestehen und dies hängt sicherlich zum Teil auch ab von dem Ort, an dem und von der Art des Gewebes, aus dem sie entstehen. Kuru und Krompecher konnten bei ihren untersuchten Fällen in den Epithelzapfen der Mundschleimhaut auch die beim Schmelzorgan so bezeichnenden Sternzellen nachweisen und Krompecher fand sie auch bei Basalzellenkrebsen, beim Ulcus rodens und bei weichen Nävi der Gesichtshaut. Ebenso konnte Krompecher bei Basalzellentumoren des Gesichts eine Zylinderzellenschicht nachweisen, die in ihrer Anordnung und Verzweigung ganz dem Aufbau bei Adamantinomen glichen. Wir dürfen wohl die Zylinderzellen als die höher differenzierten, die polyedrischen und Sternzellen als die weniger differenzierten Zellen ansprechen. Aus den Zylinderzellen, die zur Proliferation angeregt werden, werden wohl wieder nur Zylinderzellen

entstehen, hingegen kann weniger differenziertes Epithelgewebe, wenn es zur Wucherung kommt, unter Ausnützung der in ihm schlummernden Potenz nicht nur wieder das gleiche Keimgewebe bilden, sondern sich auch weiter differenzieren, an der Oberfläche in Richtung zur Verhornung, in der Tiefe mehr oder minder in Richtung zur Schmelzbildung. Nehmen wir nun an, daß sich bisweilen auch in der Schleimhaut zerstreut noch Epithelzellen von embryonalem Charakter erhalten haben, so ist es wohl möglich, daß sich von dort aus auch einmal eine Wucherung von dem Charakter eines Adamantinoms bilden kann, ebenso wie aus den Débris epitheliaux paradentaires eine solche Geschwulst entstehen kann. Zum Beweis für die hier in Frage kommende Entwicklungspotenz der embryonalen Schleimhaut dient uns ja das Entstehen des Schmelzes aus derselben.

Ziehen wir nun in Betracht, daß Malassez bei seinem Débris epitheliaux paradentaires drei Gruppen unterscheidet, die, wie oben erwähnt, in ihrem histologischen Ausbau verschieden voneinander sind, so können wir wohl verstehen, daß auch die Adamantinome nicht immer histologisch das gleiche Bild geben. Es kommt hier auf den Ort an, an dem sich die Wucherung entwickelt. So wird der Tumor manchmal sich mehr aus embryonalem, weniger differenzierten (polyedrischen) Epithelgewebe zusammensetzen, manchmal aber wird der Charakter eines ausgebildeten Schmelzkeimes mit Zylinderzellenschicht, intermediärer Zone und Sternzellen vorherrschen. Wenn wir die bis jetzt in der Literatur veröffentlichten Fälle durchsehen, so finden wir in dieser Beziehung alle möglichen Variationen beschrieben und ich glaube den Grund hierfür in den oben erwähnten Ausführungen über den primären Ausgangsort sehen zu dürfen. Eine andere Deutung, daß wir manchmal hochdifferenzierte Zylinderzellen finden, oft aber nur polygonale oder mehr ovale, kubische Zellen, gibt uns Hesse, der annimmt, daß die Geschwulstelemente das eine Mal aus den äußeren, das andere Mal aus den inneren Schmelzzellen der Epithelscheide hervorgehen können.

Das histologische Bild wird noch mannigfaltiger, wenn wir erwägen, daß auch gar bald degenerative Prozesse im Epithelgewebe einsetzen können und je nach dem Alter der Geschwulst immer mehr um sich greifen. Auch hier ist das Verhalten wieder ein verschiedenes. Wir können in vielen Fällen beobachten, daß die zentral gelegenen Sternzellen immer mehr auseinander rücken und zur Vakuolenbildung neigen. Es kommt dann allmählich zu einer Verflüssigung und somit zur Zystenbildung. Krompecher bezeichnet die auf solche Weise entstandenen Hohlräume als Schmelzpulpazysten. In anderen Fällen zeigt sich, daß die indifferenten Epithelzellen aufquellen und durch Desquamation zugrunde gehen. Hier finden wir eine homogene kolloidartige Substanz, die von epithelialen Gebilden umgeben ist. Die auf diese Weise entstandenen Hohlräume, in denen Becher Plattenepithelien und Gebilde, die an Verhornung erinnern, vorfand, nennt Krompecher Kolloidzellenzysten. Als typisch für Adamantinom will er aber nur die Schmelzpulpazysten gelten lassen, da er Kolloidzellenzysten auch häufig bei Basaliomen gefunden hat. Besonders erwähnt sei auch eine andere Abart der Adamantinome, auf die schon Malassez in seinen Arbeiten aufmerksam gemacht hat. Es zeigen sich hier Bilder, die an Zylindrome erinnern. Das Zylindrom ist eine

Wucherung von ausgesprochen alveolärem Aufbau, bei dem sich zwischen den Geschwulstzellen ausgedehnte Hyalinbildung zeigt. Preuße schreibt: „Die Zylindrome sind charakterisiert durch das Auftreten von hyalinen Kugeln oder zylindrischen und verzweigten Strängen zwischen den Tumorzellen." Das Wesentlichste für den Zylindromcharakter dürfte die Ausscheidung einer hyalinen Substanz zwischen die in Reihen sich ordnenden epithelähnlichen Geschwulstzellen sein, ohne hier auf die Erörterung der Frage einzugehen, aus welchem Körpergewebe das echte Zylindrom als selbständige Geschwulst seinen Ausgang nimmt. Diese an Zylindrome erinnernden Adamantinome weisen bisweilen zwiebelschalenartig gelagerte, kankroidperlenähnliche Gebilde auf, wie sie Krompecher auch bei Basalzellenkrebsen beschrieben hat. Derartige Adamantinome mit zylindromartiger Struktur haben Stumpf und Bennecke beschrieben und ihnen reiht sich auch mein Fall an. Endlich sei auch noch einer anderen Abart Erwähnung getan, die Krompecher in seinem fünften Adamantinomfall beschreibt. Er fand innerhalb der Epithelstränge und -Zysten „massenhaft große, an Plasma reiche Zellen mit kleinen, vielfach gerunzelten und peripher gelagerten Kernen und homogenem oder feinkörnigem Plasma, welches sich nach van Gieson gelblich, schmutzig gelb bis gelblichbraun färbt". Er bezeichnet die Wucherung als Lipoidzellen- resp. Pseudoxanthomzellen-Adamantinom und meint, daß diese Pseudoxanthomzellen durch Quellung aus den indifferenten Epithelzellen entstehen.

All diese verschiedenen Erscheinungsformen bei den Adamantinomen entstehen durch Wucherungen aus den noch indifferenten Epithelgebilden, wie sie bei Anlage von überzähligen oder normalen Schmelzkeimen sich finden, die wieder ihren Ursprung aus der Schleimhaut nehmen. Deswegen ist auch, wie aus obigen Ausführungen ersichtlich ist, sowohl histologisch wie morphologisch und klinisch eine enge Verwandtschaft zwischen den Adamantinomen und den aus den Basalzellen der Epidermis hervorgehenden Wucherungen, den Basaliomen, festzustellen. Die Differenzierungsfähigkeit ist die gleiche, ebenso wie die regressiven resp. degenerativen Umformungen nach den verschiedenen Richtungen in gleicher Weise möglich sind. Dabei scheinen bei den Adamantinomen die höher differenzierten Epithelzellen, besonders die Zylinderzellen, eine größere Widerstandskraft zu besitzen. Wenigstens sehen wir beim zystischen Zerfall zunächst die Sternzellen und die intermediäre Schicht der polyedrischen Zellen degenerieren und verschwinden, während die Zylinderzellen standhalten, wenn sie auch durch den wachsenden Druck der sich vergrößernden Zyste insofern verändert werden können, daß sie niedriger und mehr abgeplattet werden.

Eine weitere Mannigfaltigkeit der Erscheinungsformen bei den Adamantinomen ist bedingt dadurch, daß auch die benachbarten bindegewebigen Gebilde mehr oder minder in den Wucherungsprozeß mit einbezogen werden. So können dann im Geschwulstgewebe manchmal die bindegewebigen, manchmal die epithelialen Elemente überwiegen. Fast durchweg finden wir eine innige Durchflechtung zwischen bindegewebigen und epithelialen Gebilden. Das in der unmittelbaren Nachbarschaft der jungen Epithelsprossen gelegene Bindegewebe zeigt oft ein lockeres Maschengefüge und ist mit jungen Gefäßchen durchsetzt. Nach Hesse ist es jungem Pulpagewebe nicht unähnlich. Weiter

entfernt ist das Bindegewebe derber und weniger gefäßreich. Bryk fand das Stroma der Geschwulst aus sehr kleinen Rund- und ebenso beschaffenen Spindelzellen zusammengesetzt. Nach ihm können wuchernde Bindegewebszüge an irgendeinem Punkte die Epithelzüge durchsetzen und in das Innere einer Alveole eindringen. So kann auch eine Alveolenvermehrung zustande kommen durch Abschnürung und Teilung eines Schmelzkeimes infolge des in die Höhle hineinwuchernden Bindegewebes. Hier beobachtete Bryk am Bindegewebe Ossifikation innerhalb der Follikel in Gestalt einfacher oder sich verästelnder, mit der bindegewebigen Kapsel zusammenhängender Knochenbalken. Auch H. Winter beobachtet ein Durchwuchern des Bindegewebes zwischen die epithelialen Gebilde bis in die Hohlräume. Ferner fand sie ein bindegewebiges Produkt von durchaus homogener Beschaffenheit und in dasselbe eingelagert kleine Zellelemente mit ziemlich großem Kern und Ausläufern nach verschiedenen Richtungen. H. Winter spricht die Zellen als Knochenkörperchen an und ihr Produkt, die homogene Substanz, als Osteoid, nicht als fertigen Knochen, da Haversche Kanäle und Lamellensysteme fehlen. Gegen das Epithel zu ist dieses Osteoid scharf begrenzt, gegen das Bindegewebe zu ist ein allmählicher Übergang warhzunehmen. Außerdem glaubt H. Winter bei ihrem Fall Organisationserscheinungen erkennen zu können durch das „Auftreten von Fremdkörperriesenzellen und einer Art Granulationsgewebe".

Wenn wir uns so die proliferierenden und degenerativen Vorgänge an den epithelialen und bindegewebigen Bestandteilen der Adamantinome vor Augen halten, so drängt sich uns der Gedanke an Wechselbeziehungen, die zwischen den epithelialen und bindegewebigen Gebilden herrschen müssen, unwillkürlich auf. Das Primäre scheint dabei die Epithelproliferation zu sein. Bestehen aber derartige Wechselbeziehungen nicht auch bei der Bildung des Zahnkeimes? Wir haben gesehen, daß das wuchernde Epithel imstande ist, ein der Schmelzpulpa mehr oder minder ähnliches Gewebe zu produzieren. Wenn wir uns nun vorstellen, daß auch das benachbarte mesenchymale Gewebe durch den vom Epithel ausgehenden Reiz zu einer prospektiv normalen Keimung angeregt wird, so wird daraus die Bildung von Dentin resultieren müssen und somit kann dann ein Gebilde entstehen, das wir unter dem Namen Odontom kennen. Auf ähnliche Weise können auch in der vorhandenen Wucherung einzelne Dentin- und Schmelzkörper, ein oder mehrere Zahnrudimente oder gar ganze Zähne ausgebildet sein. Solche Beobachtungen wurden von Partsch, Hesse und anderen gemacht. Es ist naheliegend dabei anzunehmen, daß diese Tumoren aus einer Verbildung einer oder mehrerer normaler oder überzähliger Zahnanlagen entstanden sind und Krompecher schreibt dazu: „Die Befunde von echten Schmelzkörnern und von einem Gewebe, welches morphologisch zwischen Zement und Dentin steht (Chibret), lassen es zweifellos erscheinen, daß diese Geschwülste von Schmelzkeimen normaler, verlagerter Zähne, insbesondere unterer Weisheitszähne ausgehen." Je nach dem Grade der Differenzierung des Muttergewebes wird auch die Wucherung einen mehr embryonalen oder höher differenzierten Charakter tragen.

Es wäre nun noch einiges über die Entstehung der Hohlraumbildungen nachzutragen. Wir haben oben schon erwähnt, daß durch die degenerativen Prozesse, die in den Epithelsträngen und -kolben einsetzen, es auf verschiedene

Art und Weise zur Zystenbildung kommen kann. Über den Weg der Vakuolisierung der Sternzellen und eventuell der polygonalen Zellen entstehen die Schmelzpulpazysten, über den Weg der kolloidartigen Entartung kann es zu Kolloidzellenzysten kommen; weiter haben wir gewöhnliche Zerfallszysten und Lipoidzellenzysten (Krompecher) kennen gelernt. Aber auch im Bindegewebe kann es zu einer zystischen Degeneration kommen. v. Bakay äußert sich darüber bei dem von ihm beobachteten Fall: „Der größte Teil der mikroskopisch kleinen Zysten ist durch die schleimige Degeneration des von Epithelzapfen eingeschlossenen Bindegewebes entstanden. Die hyaline Degeneration des Bindegewebes ist so hochgradig, daß einige der Epithelzapfen gänzlich in die hyaline Masse eingebettet sind." Auch ich hoffe in meinem Fall die Entstehung von Zysten durch Bindegewebsdegeneration zeigen zu können. Es wäre noch zu erwähnen, daß die größeren Zysten häufig durch Konfluieren mehrerer kleinerer entstehen können. Die Innenfläche dieser Zysten ist in der Regel glatt, glänzend und nur an wenigen Stellen, meist gegen die oberflächlichen Partien hin, ist oft eine unebene, warzige Partie zu bemerken. Was den Zysteninhalt betrifft, so fand Bryk Kalkablagerungen, dann Gebilde, die ihn an Elfenbeinzellen erinnern, ferner konzentrisch geschichtete Kugeln, analog den Epidermiszwiebeln bei Krebsen, auch Zylinderepithelien, schmutzigbraun tingiertes Pigment (aus Blut) und endlich Cholestearintafeln. Selbstverständlich kann je nach der Art des Mutterbodens und nach Art der Degeneration auch der Inhalt der Zyste variieren.

Wir haben aus den obigen Ausführungen gesehen, wie durch degenerative Vorgänge verschiedener Art aus einem soliden Adamantinome ein zystisches entstehen kann und wie diese zystische Umwandlung einen solchen Grad erreichen kann, daß unter Umständen eigentliches Adamantinomgewebe nur noch ganz vereinzelt und wie an die Wand gedrückt zu finden ist, so daß einzelne Autoren geradezu von einer eingeleiteten Selbstausheilung auf diese Weise sprechen. So kann sich morphologisch der Charakter der primär soliden Geschwulst vollkommen ändern und die Geschwulst mindestens teilweise eine große Ähnlichkeit aufweisen mit entsprechend ausgebildeten Zahnzysten. Die Verwandtschaft der Adamantinome mit gewissen Tumoren der Haut, besonders mit den Basaliomen, ist oben bereits dargetan, so sei es mir erlaubt, hier auch einige Ausführungen über die Zahnzysten in diesem Zusammenhange zu machen. Ebenso wie bei den Adamantinomen nimmt auch hier die Mehrzahl der Autoren den Standpunkt ein, daß die Zahnzysten ihr Entstehen den Malassezschen Epithelresten verdanken; anderseits wird aber von Grawitz und anderen auch die Ansicht verfochten, daß die Wurzelzysten vom Epithel der Mundschleimhaut, das durch einen ursprünglich vorhandenen Fistelgang in die Tiefe gewuchert ist, während später der Fistelgang verödete, abstammen. Beide Male kann es zu einer zystischen Degeneration kommen, wobei die Zystenwand von einer Epithelschicht bedeckt ist. Adamantinom wie Zahnzyste haben ihren Sitz zentral im Kiefer. Das Wachstum ist bei beiden langsam und meist ohne Schmerzen auszulösen, doch in der Ausdehnung nahezu unbegrenzt, wiewohl beide, speziell aber die Zahnzysten gutartigen Charakter haben. Wir wissen, daß wir bei den Zahnzysten zwischen den selteneren follikulären und den doch häufigeren radikulären unterscheiden müssen. Malassez

und andere wollen auch die follikulären Zahnzysten von den Epithelresten ableiten, andere hingegen erblicken ihre Entstehung in der Degeneration des Follikelsackes eines retinierten oder überzähligen, nicht zum Durchbruch gekommenen Zahnes. Die radikulären Zysten hingegen verdanken ihr Entstehen einem primären Reiz, der durch Infektion vom Wurzelkanal her auf die den Apex umgebenden Partien ausgeübt wird. Es kommt zunächst hier zur Bildung von Granulationsgewebe, das zystisch entarten kann, wenn dort lagernde Epithelreste mit in den Bereich der Entzündung gezogen werden. Es ist nun ein alter Streit, ob die primäre Hohlraumbildung durch Verflüssigung von Bindegewebe oder durch Desquamation der Epithelgebilde entsteht, ein Streit, der auch unlängst wieder auf der Tagung der Deutschen Gesellschaft für dentale Anatomie und Pathologie zutage trat. Wenn wir auf Grund der oben geschilderten Verwandtschaft der Zahnwurzelzysten — besonders wenn wir die Malassezsche Theorie gelten lassen — mit den zystischen Adamantinomen Analogieschlüsse ziehen dürfen, so glaube ich nach den obigen Ausführungen und den Beobachtungen an meinem später zu schildernden Fall mit Euler sagen zu dürfen, daß beide Formen der Zystenentwicklung vorkommen, einmal diejenige durch Degeneration des von Epithel eingeschlossenen Granulationsgewebes und dann diejenige durch hydropische Entartung zentraler Epithelpartien. Denn der Unterschied zwischen den Epithelglocken, die bei der Zystenbildung eine Rolle spielen und den zu einer adamantinomatösen Wucherung führenden epithelialen Elementen ist doch anscheinend nur der, daß letztere noch alle im embryonalen Epithelgewebe schlummernden Potenzen enthalten, während erstere sie eingebüßt haben dürfen.

Im Anschluß an obige Ausführungen will ich eine Beschreibung des in unserer Klinik beobachteten und behandelten Falles von Adamantinom bringen:

Johann M., 31 Jahre alt, Landwirt. Familienanamnese ohne Belang, ebenso Kinderkrankheiten. 1916 hatte Patient Zahnschmerzen im linken Unterkiefer. Der Zahn wurde im Feld aufgebohrt, die Weiterbehandlung wurde jedoch durch eine Offensive unterbrochen. 1917 Gasvergiftung. 1918 Krankmeldung wegen allgemeinen Unwohlseins; eine vorgenommene Wassermannreaktion fiel positiv aus. Infektionsquelle unbekannt. 1918 wurde dann von einem Dentisten wegen heftiger Zahnschmerzen in Gegend der Prämolaren im linken Unterkiefer ein Zahn extrahiert. Frühjahr 1919 wurde weiter rückwärts von einem anderen Dentisten in der gleichen Kieferhälfte ein Backzahn gezogen. Daraufhin traten längere Zeit heftige Schmerzen auf, so daß der Patient zu einem Arzt in Behandlung ging, der eine Wurzel entfernte. Inzwischen waren bereits des öfteren Anschwellungen im linken Unterkiefer aufgetreten und wieder verschwunden. Im Frühjahr 1923 stellten sich wieder Schmerzen ein, so daß ein weiterer Zahn im linken Unterkiefer von einem Dentisten herausgenommen wurde. Die Anschwellung war in der Zwischenzeit immer größer geworden. Nach dieser Extraktion begab sich der Patient auf Anraten in klinische Behandlung. Dort wurde angeblich an zwei Stellen eingeschnitten und tamponiert, dann der Patient nach 8 Tagen zur Weiterbehandlung entlassen. Damals war die Auftreibung nach außen ungefähr pflaumengroß. Nach längerer Weiterbehandlung durch den Bezirksarzt heilte die Wunde zu. Der Patient, der inzwischen noch bei verschiedenen Zahnärzten und Ärzten gewesen war, kam nun am 9. Juli 1924 in unsere Klinik; Schmerzen waren nicht vorhanden.

Status praesens: Mittelgroßer Mann in mäßigem Ernährungszustand, jedoch von gesunder Gesichtsfarbe. Die linke Wangengegend fällt durch eine über hühnereigroße Auftreibung in der Gegend des Unterkiefers in die Augen. Sie ist begrenzt nach vorne durch den Mundwinkel und durch den Kinnhöcker, nach oben zu durch eine Linie vom Ohrläppchen zum Nasenwinkel, nach rückwärts durch den hinteren Rand des aufsteigenden Unterkieferastes und nach unten reicht sie fast bis in die Mittellinie. Sie ist vollkommen gleichmäßig und glatt und geht diffus in die Umgebung über. Keine Verfärbung. Bei der Palpation kann man gegen die Mitte und Höhe dieser beschriebenen Auftreibung eine fast hühnereigroße, rundliche, knochenhart sich anfühlende Stelle in Gegend des Kieferwinkels nach vorne und oben zu abtasten. An einzelnen Partien fühlt sich diese Knochen-

wand elastisch an. Die überlagernden Weichteile sind gut verschieblich. Inspektion der Mundhöhle: Hintere Rachenwand, Uvula, Gaumenbögen, weicher und harter Gaumen o. B., ebenso Wangentaschen und Zunge. Im ganzen gedrängte Zahnstellung, hoher Gaumen; omegaförmiger Zahnbogen leicht angedeutet. Zahnformel:

$$\frac{7\ 6\ 5\ 4\ 3\ \sqrt{2\ 1}\ |\ \sqrt{1\ 2\ 3\ 4\ 6\ 7}}{\sqrt{7}\ 6\ 5\ 4\ 2\ 1\ 1\ |\ 1}$$

davon der Sechsjahrmolar rechts unten und der linke mittlere untere Inzisivus kariös. Der horizontale Ast des Unterkiefers mit seiner Bekleidung ist breit aufgetrieben, so daß er die Zunge bis nahezu zur Mittellinie verdrängt. Die überlagernden Weichteile erscheinen höckerig und etwas stärker gerötet, außerdem besteht eine sehr starke Vorwölbung bukkal, so daß die untere Wangentasche in Wegfall kommt. Bei der Palpation Fluktuationsgefühl am Alveolarkamm; man fühlt deutlich papierdünne, einzelne Knochenlamellen durch, Pergamentknittern ist wahrzunehmen. Die Geschwulst in der Mundhöhle erstreckt sich von der Gegend des seitlichen unteren linken Inzisivus nach rückwärts bis weit in den aufsteigenden Ast hinein. Nach unten zu reicht sie bis in die Gegend des Zungenbeins. Sie fühlt sich, abgesehen von den über dem Alveolarkamm liegenden Teilen knochenhart, teilweise auch elastisch an. Eine intraorale Röntgenaufnahme von der Prämolarengegend bis zum Kieferwinkel zeigt einen übertaubeneigroßen Herd in der Prämolarengegend, an dem sich gegen den Kieferwinkel zu eine etwas kleinere Bucht anschließt, so daß der gesamte Defekt Hühnereigröße erreicht. Auf einer extraoralen Aufnahme sieht man, daß sich die rückwärtige Bucht ein gutes Stück in den aufsteigenden Ast erstreckt. In der Prämolarengegend zeigen die Aufnahmen einen Wurzelrest (siehe Abb. 1 u. 2).

Abb. 1.

Abb. 2.

Es wird zunächst die Diagnose mehrkammerige, radikuläre Unterkieferzyste gestellt. Therapie: Am 10. Juli 1924 in Leitungs- und Lokalanästhesie Operation nach Partsch. Eingehen gegen die Zyste in der Gegend des Alveolarkammes. Es wird eine breite Kommunikation mit der Mundhöhle hergestellt. Dabei zeigt sich, daß teilweise der Knochen ganz zerstört ist, teilweise nur noch in Lamellen unter den Weichteilen lagert. Aus der eröffneten Zyste fließt klarer, gelblicher Zysteninhalt aus, der reichlich Cholestearinkristalle enthält. Es zeigt sich, daß eine Wurzel in Gegend des linken zweiten unteren Prämolaren vorhanden ist. Die die Zyste lingualwärts überlagernden Weichteile zeigen eine geschwulstartige Verdickung und gelappte, höckerige Form. Verdacht auf eine Neubildung. Nach Austupfen des zuerst eröffneten Zystenhohlraumes zeigt sich, daß sich in der Gegend des Kieferwinkels nach unten zu eine weitere rundliche, mit glattem Zystenbalg ausgekleidete, übertaubeneigroße Nebenkammer der Zyste vorfindet. Nach Glättung der Ränder und gründlicher Spülung wird der Hohlraum austamponiert, so daß eine breite Eröffnung zur Mundhöhle vorhanden ist. Als Nachbehandlung längere Zeit Spülungen und Tamponaden. Der Hohlraum verkleinert sich ziemlich rasch. Letzte Untersuchung am 16. April 1925, also über ein $^3/_4$ Jahr nach der Operation: Die äußere, diffus in die Umgebung über-

gehende Auftreibung in Gegend vor dem Kieferwinkel ist bedeutend kleiner; der Zystenhohlraum ist kaum pflaumengroß und von normaler, gut durchbluteter Schleimhaut ausgekleidet. Kein Anzeichen eines Rezidivs.

Mikroskopischer Befund. Von den bei der Operation entfernten Gewebsbröckeln wurden zahlreiche Stückchen histologisch untersucht. An einzelnen derselben konnte ein vielschichtiges Plattenepithel als Schleimhautüberzug festgestellt werden, dessen Epithelien namentlich in den oberen Schichten stark gequollen erscheinen, so daß einzelne der Epithelien zwischen den gequollenen zu schmalen, strichförmigen Elementen zusammengedrückt sind. Das Epithel ist außerdem vielfach von Leukozyten durchsetzt. Das derbe gingivale Bindegewebe zeigt in den an das Epithel angrenzenden Partien starke Rundzelleninfiltration namentlich auch in der Nachbarschaft der kleinen Gefäße. Viele dieser Zellen haben Plasmazellentypus. Das Bindegewebe in der Umgebung der Gefäße ist stark aufgelockert und offenbar stärker safthaltig.

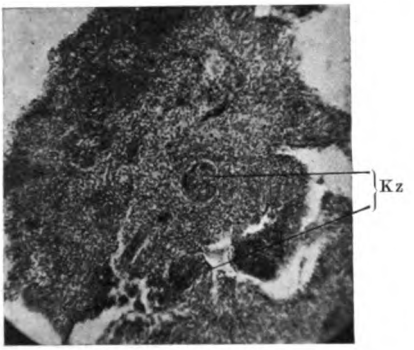

Abb. 3. Ausgedehnte Epithelrasen mit den sog. Keimzentren (Kz).

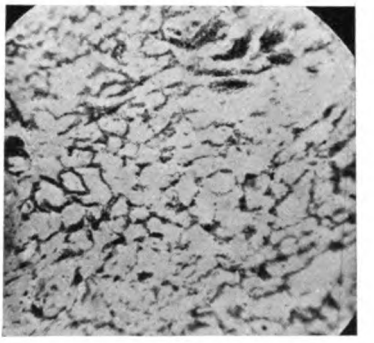

Abb. 4. Zylindromartige Hyalinisierung zwischen den stark komprimierten Zellsträngen.

An das Bindegewebe schließen sich Gitterwerke von Knochenbälkchen an, an welchen lakunärer Abbau einerseits und lebhafte osteoblastische Neubildung andererseits zu erkennen ist. Schon in unmittelbarer Nähe des Knochens finden sich in das derbe Bindegewebe eingelassen verschieden große Zapfen von verschieden geformten, ziemlich protoplasmareichen Zellen mit teils bläschenförmigen, teils mehr pyknotischen Kernen, auch mit Mitosen, und zwar Quer-, Schräg- und Längsschnitte solcher Zapfen. Die peripheren, an das Bindegewebe angrenzenden Zellen haben namentlich in den Querschnitten von Zapfen fast zylindrische Gestalt und sind reihenförmig geordnet. Die Zellmassen in der Mitte sind durchaus nicht gleichförmig gelagert, sondern bilden häufig als Keimzentren anzusprechende Gruppen mit konzentrischer Schichtung der Epithelien um eine Blutgefäßkapillare, welche von spindeligen Zellen begleitet ist (siehe Abb. 3).

Nicht an allen Stellen solcher Zellgruppierungen ist die axiale Kapillare im Schnitt getroffen. Es handelt sich also bei diesen Bildungen offenbar um die im Epithel verlaufenden Gefäßbindegewebssprossen des Stromas, welche sich am Wachstum sicher beteiligen. Abgesehen von diesen gröberen Geschwulstzellzapfen trifft man an anderen Stellen auch auf schmale, netzförmig

zusammenhängende Zellreihen innerhalb eines stark hyalin degenerierten Bindegewebes. Durch die hyalinen, offenbar stark gequollenen Massen erscheinen die Geschwulstzellen stark beengt (komprimiert) (siehe Abb. 4).

Das Bindegewebe selbst wird sehr kernarm und so entsteht ein Bild, wie man es bei Zylindromen zu sehen bekommt. Gefäße und Kapillaren sind in diesem Bezirk sehr selten anzutreffen.

An einzelnen Stückchen findet sich ähnlich dem Schleimhautüberzug eine zusammenhängende Bekleidung mit breiten Geschwulstzellensäumen, die man demnach wohl als Auskleidung der Zystenwand ansprechen muß. Auch hier sind die Zellen nicht gleichmäßig nebeneinander gelagert, sondern lassen eine Durchsetzung mit Zügen spindeliger Zellen erkennen, in deren Begleitung vereinzelt Gefäßchen nachzuweisen sind. Durch sie werden verschiedentlich wieder Zellgruppen abgesondert, die an die oben erwähnten Keimzentren erinnern. In diesen breiten Zellsäumen treten nun stellenweise weniger, stellenweise recht ausgedehnt hyaline Schollen zutage, welche sich manchmal, aber nicht immer, deutlich erkennbar an die durchziehenden Gefäße anlehnen. Diese hyalinen Massen sind auffallend homogen, fast völlig strukturlos und nur stellenweise von länglichen Fibrillenkernen oder auch von Sternzellen durchsetzt. Sie haben offenbar die Fähigkeit sich mit Kalksalzen zu imprägnieren (siehe Abb. 5). Es finden sich nämlich: innerhalb der Geschwulstzellrasen ziemlich grobkörnige Kalkmassen, die keine Ähnlichkeit mit Knochenbälkchen aufweisen, andererseits auch Übergänge von einfachen Hyalinbildungen zu derartigen Kalkschollen: feinkörnige Kalkbestäubung, ohne daß auch hier eingeschlossene Zellen den Eindruck von Knochensubstanz erwecken würden. Außer diesen hyalinen Degenerationsherden werden innerhalb der Geschwulstmassen an vielen Stellen kleine und auch große Hohlräume sichtbar, deren Genese nicht immer klar zu deuten ist. Sie liegen teils vereinzelt, teils in zahlreichen Gruppen zusammen, häufig in unmittelbarer Nachbarschaft der Hyalinbildungen. Aus gewissen Anhaltspunkten kann man auch hier eine Entwicklung der Hohlräume aus hyalinen Herden nicht ganz von der Hand weisen. Schon an einzelnen isolierten Zapfen nimmt man wiederum in Anlehnung an zarte Bindegewebszüge Hyalinisierung wahr und zwar so, daß Geschwulstzellen in verschiedener Anordnung zwischen die hyalinen Bänder zu liegen kommen. Die gleichen Bildungen finden sich auch in der eben erwähnten Partie in

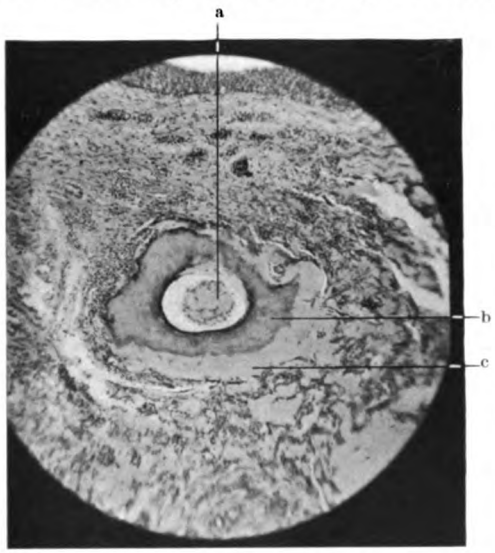

Abb. 5. Verkalkung der hyalinen Substanz; im Zentrum des Kalkringes verflüssigendes Bindegewebe.
a) Verflüssigendes Bindegewebe, b) Kalkring, c) hyaline Substanz.

den breiten Zellrasen und man kann hier schrittweise verfolgen wie das hyaline Material stark aufquillt, heller, d. h. weniger färbbar wird, wie es dann weiter in feine, flottierende Fädchen aufgelöst wird, die offenbar in dem flüssigen Bestandteil von den nunmehr in der Mitte gelegenen Gefäßchen zu einer stellenweise deutlich sichtbaren bindegewebigen Wandauskleidung hinziehen, bis dann — wie andere Höhlen zeigen, die aber vielleicht nur Tangentialschnitte großer, noch von Gefäßen durchzogener Höhlen sind — die fädigen, kernlosen Massen zu einem feinflockigen, detritusartigen Material zerfallen (siehe Abb. 6).

Innerhalb der Bindegewebsreste finden sich neben Erythrozyten vereinzelte Plasmazellen. Erwähnt sei auch hier, daß den Gefäßen oder dem Bindegewebe nahe die Geschwulstzellen immer den Zylinderzellentypus zeigen. Über die Entstehung der kleinsten Höhlen lassen sich sichere Angaben nicht machen. Wohl kann man in einzelnen von ihnen fädige Brücken oder auch Wandauskleidungen sehen, so daß man eine ähnliche Entstehung wie bei den größeren Höhlen vermuten kann; andere wieder lassen derartiges nicht erkennen. In einzelnen Zapfen von Geschwulstzellen, welche sich in das Bindegewebe einsenken, tritt eine Lockerung des Zellverbandes zutage, als ob sich zwischen den Zellen Flüssigkeit ansammelte; ein Übergang zu Hohlraumbildung kann aus derartigen Veränderungen nicht nachgewiesen werden.

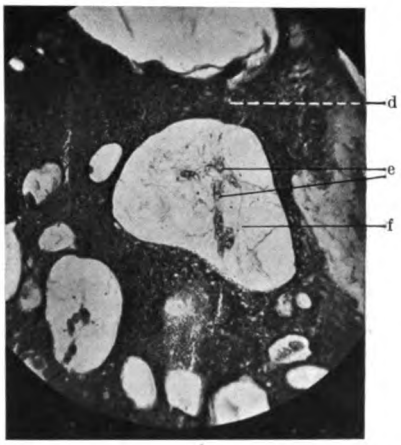

Abb. 6. Zysten im Epithellager mit verflüssigendem Bindegewebe.
d) Kleine Flüssigkeitsräume im Epithel, e) Kapillaren, f) Bindegewebsgerüst in Verflüssigung.

Bevor auf die Deutung der erhobenen Befunde einzugehen ist, sei noch kurz auf das Verhalten des Bindegewebes hingewiesen. Stellenweise trifft man stark entzündlich infiltriertes, reaktiv gewuchertes Bindegewebe, welches durch einen hohen Gehalt an jugendlichen Kapillaren als Keimgewebe aufzufassen ist. Derartige, stark entzündlich veränderte Partien entsprechen durchwegs offenbar freiliegenden, ulzerierten Oberflächenteilen. Rundzellendurchsetzung oder Infiltrationen finden sich aber auch entfernt davon. Außerdem ist das Bindegewebe an vielen Stellen stark vermehrt, teils faser- und kernreich und nur mit geringer hyaliner Umbildung, teils stark gequollen, ödematös, meistens an den Stellen, wo sich Geschwulstgewebe der Nachbarschaft in mehr aufgelöster Form, d. h. in feinen Zügen, einem skirrhösen Krebs vergleichbar, in das Bindegewebe einsenkt (siehe Abb. 4). In einem Stück sind dem gewucherten Bindegewebe zahlreiche vielkörnige Riesenzellen beigemengt, die wohl als osteoklastische Elemente zu deuten sind und an die Riesenzellen einer Epulis (Riesenzellensarkom) erinnern.

Aus der histologischen Untersuchung zahlreicher Stückchen ergibt sich also folgender Befund: In einiger Entfernung von der Mundschleimhaut stößt man auf ein offenbar epitheliales Geschwulstgewebe, welches selbst wieder die

Auskleidung eines vielgestaltigen Hohlraumes ist, mit anderen Worten: ein zystischer Hohlraum enthält in seiner Wand breite Zellmassen, deren Charakter als epithelial angenommen werden kann. Die Epithelien haben dort, wo sie dem Bindegewebe aufsitzen, meistens Zylinderzellencharakter, also das Aussehen der basalen Schicht eines vielschichtigen Epithels; teilweise aber findet eine starke Vermischung mit dem benachbarten Bindegewebe statt derart, daß sich breite Zapfen bzw. Ausbuchtungen des Plattenepithels in das Bindegewebe einsenken, oder daß schmale, netzförmig untereinander zusammenhängende Zellstränge sich weit in das Bindegewebe hinein erstrecken. Innerhalb der Epithelmassen besteht überall Neigung zum Auftreten von Hohlräumen oder von Hyalinisierung. In den meisten Fällen läßt sich nachweisen, daß beide Bildungen in unmittelbarem Zusammenhange mit dem gefäßführenden

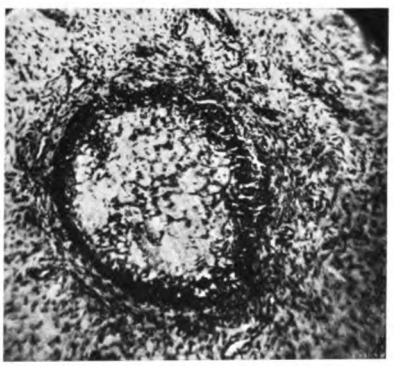

Abb. 7. Epithelzapfen mit zentraler Hyalinisierung.

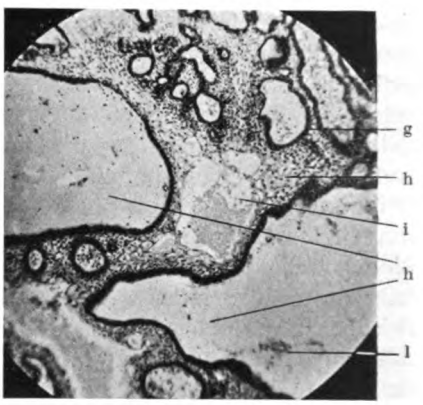

Abb. 8. Bindegewebs- und Epithelzysten (in einem anderen Fall).
g) Zylinderzellenschicht, h) retikuläre Schicht, i) Verflüssigung im Epithel, k) Verflüssigung im Bindegewebe, l) Kapillare.

Bindegewebe stehen. Vielfach aber ist das nicht der Fall. Man trifft stellenweise in oberflächlichen Schichten des Geschwulstepithels auf hyalinähnliche Anlagerungen zwischen den Zellen oder auch auf mit flockigem Inhalt gefüllte, kleine, rundliche Hohlräume, ohne daß man in ihrer Nähe Bindegewebe oder Gefäße nachweisen kann. Auch in einigen Zapfenquerschnitten kann man derartige hyalinähnliche Massen antreffen, die also wohl epithelialer Genese sein dürften: Ausscheidungs- oder Fällungsprodukte der Geschwulstzellen, bei deren Bildung natürlich die durchströmende Gewebsflüssigkeit eine Rolle spielt (siehe Abb. 7). Weitaus die meisten, namentlich die größeren Hohlräume sowie die hyalinen Massen, die sich zum Teil mit Kalksalzen imprägnieren, sind Abkömmlinge des gefäßführenden Bindegewebes. Auch hier scheint ein Zusammenhang mit dem epithelialen Geschwulstgewebe insofern vorzuliegen, als nur innerhalb desselben derartig reichliche Hyalinablagerungen zu beobachten sind. Es scheint so, als ob dann die hyalinen Massen einer Verflüssigung anheimfallen können, wenn nicht eine Verkalkung eingeleitet wird. Die Flüssigkeit hält sich zwischen fädigen Überresten des ursprünglich vorhandenen Bindegewebes, bis auch diese der Auflösung verfallen. Am längsten widerstehen wohl die Gefäße, die man

in der Mitte der mit Flüssigkeit gefüllten Höhlen antrifft. Es erhebt sich nun die Frage, auf welche Weise wohl die von den Geschwulstmassen ausgekleideten, großen Hohlräume entstanden sind. Auf der sie auskleidenden Epithelschicht sieht man ganz ähnlich wie in kleineren oben beschriebenen Hohlräumen eine dünne Bindegewebslamelle aufliegen, jedoch ist sie nicht überall vorhanden, so daß auch aus diesem Grunde nicht mit Sicherheit gesagt werden kann, ob die Zysten alle durch Umbildung des Bindegewebes bzw. bindegewebiger Papillen entstanden sind. Wahrscheinlich liegen die Verhältnisse auch in anderen beschriebenen Fällen ähnlich, so daß daraus der Streit, wie er auch auf der Tagung der Gesellschaft für dentale Anatomie und Pathologie zum Ausdruck kam, erklärlich wird. In einem typischen zystischen Adamantinom, das uns zum Vergleich vorliegt, kommen beide Formen der Zystenbildung einwandfrei vor (siehe Abb. 8). Wir können einerseits Verflüssigung des Bindegewebes sehen und anderseits Hohlraumbildung im Epithel über die typische retikuläre Ordnung der Epithelien wie bei der Schmelzpulpa.

Am Schlusse meiner Arbeit möchte ich nicht versäumen, Herrn Privatdozenten Dr. M. A. Busch und Herrn Dr. Schlierf für ihre Unterstützung bei der histologischen Untersuchung und Anfertigung der Mikrophotogramme meinen besten Dank auszusprechen.

Literaturverzeichnis.

Aizner, J.: Über eine zystische Geschwulst des Unterkiefers. Inaug.-Diss. Berlin 1907. — Allgayer, A.: Über zentrale Epithelgeschwülste des Unterkiefers. Bruns Beitr. z. klin. Chirurg. Bd. 2. 1886. — v. Bakay, L.: Über die Entstehung der zentralen Epithelgeschwülste des Unterkiefers. Berlin. klin. Wochenschr. 1909. Nr. 13. — Becker, E.: Zur Lehre von den gutartigen zentralen Epithelialgeschwülsten der Kieferknochen. Arch. f. klin. Chirurg. Bd. 47. 1894. — v. Bergmann, Bruns und Mikulicz: Handbuch der praktischen Chirurgie. Bd. 1: Chirurgie des Kopfes. 1921. S. 923—927. — Blümm: Über ein Adamantinom des Oberkiefers. Inaug.-Diss. Würzburg 1901. — Bock, Jul.: Zwei Fälle von Adamantinom. Österr.-ungar. Vierteljahrsschr. f. Zahnheilk. 1906. S. 150. — Bryk, A.: Proliferierendes follikuläres Zahnkystom des Unterkiefers. Arch. f. klin. Chirurg. Bd. 25, S. 793. 1880. — Derselbe: Zur Kasuistik der Geschwülste. Arch. f. klin. Chirurg. Bd. 25. 1880. — Büchtemann, G.: Kystom des Unterkiefers, bei dem die Zysten aus Wucherungen des Mundepithels hervorgegangen sind. Arch. f. klin. Chirurg. Bd. 26, S. 249. 1881. — Busch: Vereinsbericht der niederrheinischen Gesellschaft in Bonn. Berlin. klin. Wochenschr. 1877. Nr. 13, S. 178. — Dierken: Ein Fall von Adamantinoma cysticum. Zeitschr. f. Mund- u. Kieferchirurg. Bd. 3, Heft 1. 1918. — Fischer, B.: Über ein primäres Adamantinom der Tibia. Frankfurt. Zeitschr. f. Pathol. Bd. 12, S. 422. 1913. — Fritsch, K.: Zur Kenntnis des Adamantinoma solidum et cysticum des Unterkiefers. Bruns Beitr. z. klin. Chirurg. Bd. 57. 1908. — Harbitz, Fr.: Über zystische Geschwülste und besonders über adamantinome Zystadenome. Dental Cosmos. Bd. 57, Nr. 10. 1915. Ref. Dtsch. zahnärztl. Wochenschr. 1916. Nr. 2. — Herzog, G.: Neue Beiträge zur Zylindromfrage. Beitr. z. pathol. Anat. u. z. allg. Pathol. Bd. 69, S. 422. 1921. — Hesse (Jena): Über einen Fall von Adamantinom. Dtsch. zahnärztl. Wochenschr. 1912. S. 325; Bericht. — Derselbe: Beitrag zur Kenntnis der Adamantinome. Dtsch. Monatsschr. f. Zahnheilk. 1913. S. 15. — Kinoshita, S.: Über Adamantinome, insbesondere ihre operative Behandlung. Dtsch. Zeitschr. f. Chirurg. Bd. 102. 1909. — Krompecher, E.: Zur Histogenese und Morphologie der Adamantinome und sonstigen Kiefergeschwülsten. Beitr. z. pathol. Anat. u. z. allg. Pathol. Bd. 64, Heft 2, S. 165. — Kuru Haruzo: Über das Adamantinom. Zentralbl. f. allg. Pathol. u. pathol. Anat. Bd. 22, S. 291. 1911. — Leefhelm, Fr.: Ein Fall von Epitheliom des Unterkiefers. Inaug.-Diss. Kiel 1902. — Massin, W. U.: Ein Fall von angeborenem Epitheliom, entstanden aus dem Schmelzorgan. Arch. f. pathol. Anat. u. Physiol. u. f. klin. Med. Bd. 136. 1894. — Matsuoka, M.: Beitrag zur Lehre von dem Adamantinom. Dtsch. Zeitschr. f. Chirurg. Bd. 74. 1904. — Nasse: Zentrales paradentäres Kystom des Unterkiefers. Beilage z. Zentralbl. f. Chirurg. 1890. Nr. 25, S. 33. — Partsch: Handbuch der Zahnheilkunde. S. 206—212. — Péter, Fr.: Über einen Fall von „Adamantinoma cysticum Hesse". Österr. Zeitschr. f. Stomatol. 17. Jahrg., Heft 4. 1919. — Preuße, O.: Über das Zylindrom der Zunge. Bruns Beitr. z. klin. Chirurg. Bd. 122.

1921. — Proell: Weiteres zur Mikroskopie der Granulome und Zahnwurzelzysten. Dtsch. Monatsschr. f. Zahnheilk. 1913. S. 1. — Prym, O.: Zur Kasuistik der gutartigen, zentralen Epithelialgeschwülste der Kieferknochen. Arch. f. allg. Pathol. u. Physiol. u. f. klin. Med. Bd. 148. 1897. — Rahm, H.: Über das Vorkommen der Adamantinome, besonders im Oberkiefer. Zahnärztl. Rundschau. 1918. Nr. 24, S. 185. — Römer: Über die erste Entstehung des Hohlraums in Zahnwurzelzysten. (Diskussionsredner: Partsch, Euler, Adloff usw.) Vierteljahrsschr. f. Zahnheilk. 1923. H. 1. — Rohrer, A.: Über die Abstammung des Wurzelzystenepithels. Dtsch. Monatsschr. f. Zahnheilk. 1925. H. 1. — Stumpf, R.: Zur Kenntnis der Adamantinome. Zentralbl. f. Pathol. u. pathol. Anat. Bd. 21, S. 393. 1910. — Teubern, Frhr. v.: Über das Adamantinom. Inaug.-Diss. Leipzig 1912. — Trzebicky, R.: Beitrag zur Kenntnis der Kiefergeschwülste. Zeitschr. f. Heilk.; Fortsetzung der Prager Vierteljahrsschr. f. prakt. Heilk. Bd. 6. 1885. — Weißenfels, G.: Über maligne Adamantinome und zentrale Epithelialgeschwülste der Kiefer. Vierteljahrsschr. f. Zahnheilk. 1922. H. 1, S. 56. — Wiemann, T.: Ein Beitrag zur Kenntnis der zystischen Geschwülste des Unterkiefers. Inaug.-Diss. Berlin 1895. — Winter, H.: Ein Fall von Adamantinom. Arch. f. klin. Chirurg. Bd. 122, S. 567. 1922.

Experimentelle Beiträge zu den modernen Wurzelfüllungen[1]).

Von

Zahnarzt Dr. **Ohrt**, Hamburg.

(Aus dem wissenschaftlichen Laboratorium der Schulzahnklinik Hamburg [Direktor: A. v. Glaubitz].)

Mit 6 Textabbildungen.

Wer die Literatur des letzten Jahres aufmerksam verfolgt hat, wird festgestellt haben, daß man kaum eine Zeitschrift aufschlagen konnte, ohne auf eine Arbeit über Wurzelfüllungen zu stoßen. Den Anstoß zu diesem Neuaufflammen des Streites über die beste Wurzelfüllung hat zweifellos Prinz-Philadelphia durch seine in Deutschland gehaltenen Vorträge gegeben. Direkt Neues hat er allerdings nicht gebracht, doch war die klare Systematik, bis ins einzelne durchdacht, so verblüffend, daß sich die wenigsten der Wirkung entziehen konnten.

Heinemann (2) sagt sehr richtig, daß die von Prinz propagierte Methode bei uns schon seit langer Zeit geübt wurde, sein Verdienst bestehe nur darin ein sehr brauchbares Instrumentarium, und wie schon erwähnt, eine exakte Methode angegeben zu haben.

Erstaunlich an den geschilderten Erscheinungen ist nur, wie kritiklos alles, was Prinz empfahl, hingenommen wurde. Außer einigen Autoren, deren Kritik sich zumeist in einer Gegenempfehlung einer der tausend schon gebräuchlichen Pasten oder ähnlichem bewegte, hat es keiner unternommen, das, was uns als reine Wahrheit von drüben vorgesetzt wurde, auf seine Gültigkeit zu prüfen. Das ist bedauerlich, denn die von mir in eingehenden Untersuchungen erzielten Ergebnisse sind keineswegs geeignet, den Enthusiasmus der Prinz-Anhänger zu stärken.

[1]) Vortrag, gehalten auf der Frühjahrstagung des zahnärztlichen Vereins, Hamburg.

Man kann die Wurzelfüllungen bzw. Wurzelfüllungsmethoden in zwei große Gruppen einteilen.

Zur ersten Gruppe gehören alle weichbleibenden Wurzelfüllungen, also Pasten, gelatinös erstarrende Wurzelfüllungen u. a. mit und ohne Zusatz eines sog. Dauerantiseptikums. Die Anhänger dieser Gruppe gehen davon aus, daß die durch die klassischen Untersuchungen Mayerhöfers in den Dentinkanälchen festgestellten Bakterien nicht durch die der Wurzelfüllung vorangehende Reinigung endgültig beseitigt werden können, sondern wollen sie in ihrer Virulenz durch ein Dauerantiseptikum gewissermaßen in Schach halten.

Zur Gruppe II, den sog. festen, bakteriendichten Wurzelfüllungen gehören diejenigen, die uns heute beschäftigen sollen.

Der Grundgedanke einer festen Wurzelfüllung ist folgender: Es soll der Kanal mit einem Material ausgefüllt werden, welches:

1. den Kanalwänden fest, d. h. bakteriendicht anliegt;
2. das Foramen apicale und die Regio ramificationis gegen das Periodontium fest und bakteriendicht abschließt;
3. keine Reizwirkung auf das periodontale Gewebe ausübt und
4. für Bakterien keinen Nährboden abgibt.

Es ist selbstverständlich, daß alle Wurzelfüllungsmethoden, die wir zur Gruppe II rechnen können, diese Bedingungen restlos erfüllen, allerdings oft nur in den Augen ihrer Erfinder bzw. Verfechter.

Kritisch betrachtet scheiden von vornherein aus:

1. die Phosphatzementfüllung mit und ohne Elfenbeinstift, da das Phosphatzement zu porös ist, um dem dauernden Flüssigkeitsdruck im Gewebe standzuhalten.
2. Der Guttaperchastift, da es unmöglich ist, einen für den betreffenden Kanal genau passenden Stift auszusuchen und ihn genau bis zum Foramen vorzuschieben.

Es bleiben somit nur die Harz-, Chloropercha-, Guttapercha-Wurzelfüllungen und das Novum auf dem Gebiet, die Verkieselungsmethode nach Schröder-Berlin.

Wenden wir uns zunächst der Harz-Chloropercha-Guttapercha-Wurzelfüllung zu. Das Wesen dieser Methode ist das, daß nicht wie bishereine Austrocknung des Kanals erstrebt wird, sondern man hat versucht, durch aufeinanderfolgendes Einpumpen verschiedener Flüssigkeiten dem Dentin das Wasser zu entziehen.

Marcks und Wolf (4) empfehlen hierzu die Anwendung von Alkohol, Alkohol-Chloroform aa und reinem Chloroform nacheinander.

Heinemann (2) glaubt durch alleinige Anwendung von Chloroform die nötige Wasserentziehung zu erreichen.

Fischer (1) empfiehlt Alkohol, Alkoholäther aa, Äther-Chloroform aa und reines Chloroform.

Die Anwendung ist folgende: nachdem die Kanäle mechanisch und chemisch gereinigt sind, wozu man zweckmäßig Natriumhypochlorit, H_2O_2 30% und konzentrierte Chloraminlösung benutzt, und der Kanal genügend erweitert ist, werden die oben angegebenen Medikamente jedes etwa zweimal eingepumpt und abgesogen. Die Erweiterung des Kanals bis hinauf zur Wurzelspitze ist unbedingte Vorbedingung. In letzter Zeit werden hierfür besonders die Ratten-

schwanzfeilen benutzt. Nachdem 30%ige Salzsäure in den Kanal eingepumpt ist, wird die Kanalwand beginnend mit der dünnsten Nadel abgekratzt. Man kann nicht vorsichtig genug sein beim Hochschieben der Nadel. Nach meinen Erfahrungen ist es so gut wie unmöglich, eine Nadel bis ganz zur Spitze vorzuschieben, ohne einen, wenn auch nur winzigen Teil des Kanalinhaltes durchzustoßen und ich glaube, daß selbst vorsichtigstes Vorgehen dies nicht ganz verhindern wird. Hierauf sind auch wohl die meisten Wurzelhautreizungen nach der Behandlung zurückzuführen. Ich möchte deshalb nicht unterlassen, auch hier auf die unbedingt notwendige Sterilisation der Instrumente, Nadeln und Papierspitzen hinzuweisen.

Man kann sich vorstellen, daß der Arbeitsgang zur Vorbereitung des Kanals für die Wurzelfüllung nicht gerade vereinfacht wird, sondern eine ziemliche Zeit in Anspruch nimmt, zumal eine ausgiebige Erweiterung des Wurzelkanals, wie oben erwähnt, unbedingt vorhergegangen sein muß.

In den so vorbereiteten Kanal wird eine Harzlösung mittels Pipette oder Tropfpinzette eingeführt und hochgepumpt. Dieser folgt eine Chloroperchalösung und nun wird ein Guttaperchastift in kleinen Stückchen zur Verteilung der beiden ersteren nachgeschoben.

Nach meinen Erfahrungen ist es zunächst einmal wichtig, zum Hochpumpen keine glatten Nadeln zu benutzen, denn mit diesen gelingt es die Lösungen wirklich bis zum Foramen gelangen zu lassen. Sehr geeignet dagegen sind die Rattenschwanzfeilen.

Es wird behauptet, daß die Harzlösung eine physikalisch-chemische Verbindung mit der Kanalwand eingeht. Welcher Art diese Bindung sein soll, ist bisher nicht angegeben. Ich leugne entschieden auch die Möglichkeit einer solchen Bindung. Meiner Meinung nach findet lediglich eine physikalische Bindung statt, und zwar dergestalt, daß durch die Vorbehandlung des Kanals die Möglichkeit gegeben ist, daß die Harzlösung bis zu einem gewissen Grade in die gröberen Vertiefungen der Kanalwände eindringen kann. Von einem Eindringen in die feinsten Verzweigungen oder gar in die Dentinkanälchen kann nicht die Rede sein. Den Beweis dafür liefern Ihnen die Abbildungen, welche ich ihnen am Schlusse zeigen werde. Nicht viel besser steht es mit dem bakterienDichten Abschluß am Foramen. Der Stift muß, um die Harzlösung auch in der Apikalgegend ausgiebig zu verteilen, bis mindestens zum Foramen vorgeschoben werden. Dies genau abzupassen, dürfte, worauf schon Möller 1913 hingewiesen hat, im Munde ziemlich unmöglich sein. Es kommt also nur zweierlei in Frage. Entweder man verzichtet auf den festen Abschluß am Foramen oder man ist gewungen den Stift durchzuschieben. Letzteres wird von Marcks und Wolff direkt gefordert und es ist erstaunlich, wie reaktionslos ein Point, der bis zu $1\frac{1}{2}$ cm über die Wurzelspitze hinausragt in vielen Fällen vertragen wird. Andererseits darf aber nicht vergessen werden, daß durch das Hinausragen eines körperfremden Materials, welches nicht resorbiert wird, über das Foramen, und das ist die Guttapercha, in vielen Fällen eine chronische Periodontitis entsteht. Wir sollten also darauf bedacht sein eine solche Verwundung des periapikalen Gewebes nicht zu setzen. Schieben wir also den Stift aus diesem Grunde nicht über das Foramen hinaus, so erreichen wir den an und für sich schon fraglichen Abschluß am Foramen sicher nicht.

Im ganzen genommen muß man demnach sagen, daß die so sehr empfohlene Wurzelfüllungsmethode nach Prinz keineswegs das Ideal darstellt, sondern so viele Mängel hat, daß wir neue und vor allen Dingen bessere Methoden nur begrüßen können.

Ein solches Novum auf dem Gebiet der Wurzelfüllung ist die Verkieselungsmethode nach Schröder-Berlin (5).

Von der Erkenntnis ausgehend, daß es unmöglich ist, alle organischen Bestandteile aus dem Wurzelkanal zu entfernen, hat Schröder danach gestrebt ein Agens zu finden, welches die Fähigkeit hat, die organischen Rückstände in eine reaktionslose, anorganische Masse zu verwandeln.

Schröder glaubt in dem Kieselsäuretetramethylester dieses Mittel gefunden zu haben. Der Kieselsäuretetramethylester spaltet sich, in Berührung gebracht, mit Säuren, Alkalien, Salzlösungen oder organischen Säften zu einer kolloidalen Kieselsäurelösung und Methylalkohol auf. Nicht mehr durchblutetes organisches Gewebe wird, mit dem wasserhellen Ester in Verbindung gebracht, schnell von diesem durchdrungen und in eine stark entfärbte, kieselartig verhärtete Masse umgewandelt, die ihre feinere, ursprünglich bestehende Struktur nicht mehr erkennen läßt. Es gelingt regelmäßig selbst voluminöse Pulpen eines frisch extrahierten Zahnes innerhalb kurzer Zeit in feste unorganische Stränge zu verwandeln, welche die Regio ramificationis sicher gegen den Wurzelkanal abschließen.

Bei Übertragung des Versuchs auf die lebende, durchblutete Pulpa eines Zahnes in situ zeigt sich, daß die Wirkung erheblich abgeschwächt ist. Die Durchblutung wirkt der Diffusion des Esters entgegen. Zerstört man jedoch die Zirkulation durch intensive Sondierung mit Salzsäure, so drängt der nachgeführte Ester bis zum Foramen vor, imprägniert alle im Kanal noch vorhandenen organischen Gewebsreste und überzieht, da er unter der Wirkung der vorher eingeführten Salzsäure schnell aufgespalten wird, die Kanalwände mit einer dünnen Kieselschicht. Eine kompakte Ausfüllung durch den Ester erfolgt nicht, er bleibt immer wandständig. Aus obigem ergibt sich für die praktische Anwendung das man alle voluminösen Pulpen nach Möglichkeit entfernen soll, um die Verkieselung der organischen Rückstände sicherzustellen und zu beschleunigen. Die Pulpen enger Kanäle werden mit Salzsäure ausgiebig sondiert und dann mit Ester imprägniert.

Um eine nachteilige Einwirkung durch zu ausgiebiges Hochpumpen auf das Periodont zu verhindern, ist es zweckmäßig, den Ester auf einer bis zum Foramen hochgeführten, mit Watte umwickelten Nadel zu applizieren. Man vermeidet es, so überschüssigen Ester in den Periodontalraum zu pressen. Wird die Wurzelfüllung unter Anästhesie gemacht, so tritt naturgemäß kein Schmerz auf, nach Arsenbehandlung empfinden die Patienten meist einen kurzen, sofort wieder abklingenden Schmerz, da der Ester sich durch die Verkieselung des organischen Rückstandes im apikalen Teil selbst eine Grenze setzt. Irgendwelche nachteilige Folgen in Gestalt von Wurzelhautreizungen habe ich bei den etwa 80 von mir mit dem Ester ausgeführten Wurzelfüllungen nicht beobachtet. Schröder hat ebenfalls in langjährigen Beobachtungen nichts Nachteiliges nach dieser Richtung hin gesehen.

Den Wattefaden läßt man etwa 2—3 Minuten liegen, entfernt ihn sodann und pumpt Esterlack hinterher, am besten wieder mit Rattenschwanzfeilen oder Kerrnadeln. Der Esterlack folgt dem Ester und füllt die Kanäle in ihren kleinsten Verzweigungen aus, wie ich Ihnen im Bilde zeigen werde. Durch die Umwandlung der organischen Reste, die erfahrungsgemäß in jedem Kanal besonders in der Apikalgegend zurückbleiben, wird dem Vordringen des Esterlacks über das Foramen hinaus Einhalt geboten, so daß bei vorsichtigem Einpumpen keine Schädigung des Periodonts zu befürchten ist.

Um den Ester und Esterlack besser zu verteilen und den Kanal kompakt auszufüllen, werden verkieselte Papierspitzen verwandt. Diese besitzen gegenüber den Guttaperchaspitzen den Vorteil größerer Widerstandskraft, so daß

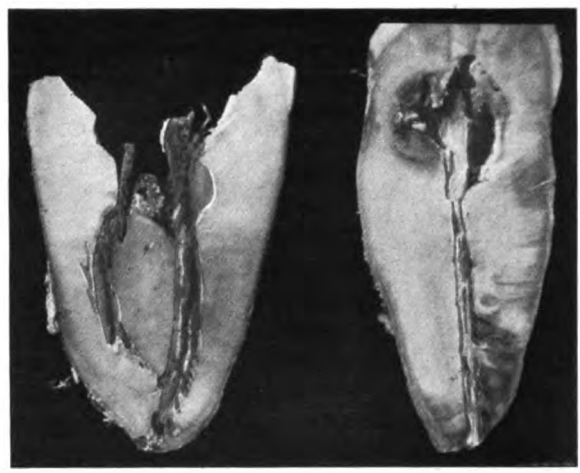

Abb. 1a. Abb. 1b.

Abb. 1a. Mit Radisan gefüllte Wurzel. Der Ester ist rot gefärbt und gut eingedrungen.
Abb. 1b. Wie 1a, mit Bariumsulfatzusatz.

es immer gelingt, sie in die vorher am Eingang erweiterten Kanäle anstandslos hineinzubringen und soweit hochzuschieben, daß die Ausfüllung der Wurzel bis zum Foramen gewährleistet ist. Es ist zweckmäßig die Papierspitzen vor Beginn der Wurzelfüllung so abzupassen, daß sie nachher nicht in die Pulpenkammer hineinragen. Zu vermeiden ist auch hier das Durchschieben durch das Foramen. Die Harzschicht, mit der die Papierspitzen überzogen sind, erleidet leicht eine Beschädigung und eine durchgeschobene Papierspitze, die mit einer solchen beschädigten Stelle in den Apikalraum hineinragt, könnte in doppelter Hinsicht den Erfolg der Wurzelfüllung in Frage stellen. Erstens ist, da das Papier wahrscheinlich nicht resorbiert wird, das Entstehen einer chronischen Wurzelhautentzündung durch den dauernden Reiz sehr wohl möglich.

Zweitens saugt das Papier die Gewebsflüssigkeit auf und bietet so den Bakterien einen Nährboden, wodurch sodann ein Wiederaufflammen eines bestehenden bzw. die Entstehung eines akuten oder chronischen periapikalen Prozesses begünstigt würde.

Ich habe versucht, nach den Angaben Fischers (1) anstatt der Papierspitze eine Guttaperchaspitze zu verwenden. Dabei ist zu bedenken, daß die feste Verbindung zwischen Guttapercha und Ester keine so gute sein dürfte wie zwischen der mit einer Kieselschicht überzogenen Papierspitze und dem im Kanal befindlichen Ester, also der Dauerwiderstand gegen den Gewebsdruck besonders bei durchgeschobenen Point in Frage gestellt wäre.

Die Kanaleingänge werden, nachdem die Esterlösungen mit den Papierspitzen verteilt sind, durch verkieselte Asbestkappen bedeckt. Das Pulpenkavum wird mit möglichst plastisch angerührtem Phosphatzement ausgefüllt, um zu verhindern, daß die Papierspitzen durch den Kanal hindurchgepreßt werden.

Der Arbeitsgang der Schröderschen Wurzelfüllung, die leider auch unter einem ominösen Namen, nämlich Radisan in den Handel gebracht ist, ist im Vergleich zur Harz-Chloropercha-Guttaperchafüllung erheblich verkürzt, gewährleistet aber trotzdem auch in schwierigen und für andere Methoden völlig unzugängliche Quellen einen guten Erfolg.

Abb. 2. Wurzelfüllung mit Radisan und Guttaperchaspitze. Die Spitze ist bis G vorgedrungen.

Einen großen Nachteil hat diese Füllung: sie bietet den Röntgenstrahlen kein Hindernis, so daß man den Erfolg der gemachten Wurzelfüllung nicht röntgenologisch nachweisen kann. Man kann dies nach den Angaben Schröders (5) dadurch umgehen, daß man den Ester vor dem Einführen auf einer Glasplatte mit etwas Bariumsulfat verrührt und dann appliziert, Nach den Angaben der herstellenden Firma ist es leider nicht möglich den mit Bariumsulfat versetzten Ester fertig in den Handel zu bringen. Es wäre zu begrüßen, wenn es gelänge, den Ester mit einem anderen Zusatz herzustellen, so daß man in jedem Falle die Wurzelfüllung röntgenologisch feststellen könnte.

Hinzu kommt, daß durch den Zusatz von Bariumsulfat nach den Angaben Schröders der Ester in seiner Diffusionskraft verliert. Doch ist sie immer noch groß genug um den Kanal genügend auszufüllen, wie ich ihnen nachher zeigen werde (Abb. 6a u. b).

Abb. 3. Radisan-Wurzelfüllung, die Füllung wurde mit einer glatten Nadel eingepumpt und ist nicht bis zum Foramen apicale vorgedrungen. 24 Stunden in Methylenblaulösung.

Eine Conditio sine qua non in den meisten Fällen bei Anwendung der Verkieselung ist der Kofferdam. Der Ester ätzt die Schleimhaut sehr stark, so daß es zu sehr unangenehmen Begleiterscheinungen führen kann, wenn man die Schleimhaut nicht ausreichend vor der Berührung mit dem Ester schützt. Wenn die Verätzung sich auch bei vorsichtigem Arbeiten, besonders bei zentralen Kavitäten, die distal bzw. mesial nicht durchgebrochen sind, ohne Kofferdam vermeiden läßt, so möchte ich doch vor einer generellen Anwendung ohne Kofferdam dringend gewarnt haben. Das Anlegen des Kofferdams bedeutet praktisch gar keinen Zeitverlust und läßt sich

besonders an Frontzähnen mit Hilfe des Kofferdamsparers „Cospa" schnell durchführen.

Die Haut dagegen ist unempfindlich, so daß eine Berührung des Esters mit den Fingern, die nicht immer vermieden werden kann, keinen Schaden tut.

Auf die bakteriologischen Eigenschaften des Esters einzugehen, muß ich mir für heute versagen, da es mir bisher nicht möglich war, den Ester ohne Thymolzusatz zu erhalten. Eine Veröffentlichung der Versuche in dieser Richtung wird demnächst erfolgen.

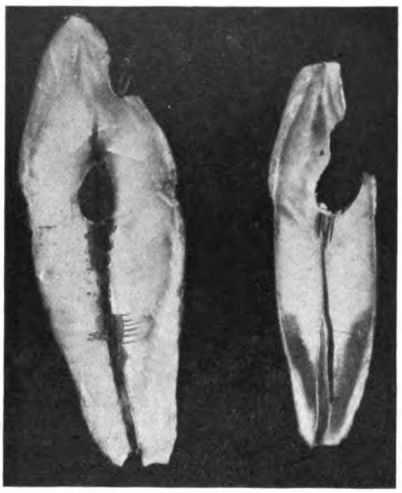

Abb. 4a. Abb. 4b.

Abb. 4a. Radisan-Wurzelfüllung mit Papierspitze. Der Zahn war 2 Stunden an der Saugpumpe. Man sieht kein Eindringen der umgebenden Methylenblaulösung.

Abb. 4b. Konz. Chloropercha-Guttaperchawurzelfüllung (blau) mit Vorbereitung nach G. Fischer. $^1/_2$ Stunde Saugpumpe. Die rote Lösung ist tief eingedrungen.

Die Versuchsergebnisse, soweit ich sie Ihnen heute mitteile, beziehen sich ausschließlich auf die mechanische Seite der Wurzelfüllung, wie Abschluß am Foramen apicale, Wasserdurchlässigkeit am Foramen und im weiteren Verlauf des Kanales.

An Hand von Mikrophotogrammen werde ich Ihnen den Gang der Versuche schildern und die Ergebnisse vor Augen führen.

Zur Feststellung des sicheren Abschlusses am Foramen habe ich folgenden, von Szabo (6) und Möller (3) angegebenen Weg gewählt.

Mit dem zu untersuchenden Füllungsmaterial gefüllte Zähne wurden bis auf die Apikalgegend mit Wachs verschlossen in eine Farblösung (Methylen oder Sudanrot) gelegt und nach 24 bzw. 48 Stunden entnommen und angeschliffen. Das Eindringen der Farblösung ergibt einen sicheren Anhalt, ob die Abdichtung erfolgt ist oder nicht.

a b

Abb. 5. Wurzelfüllung nach Heinemann. 24 Stunden Methylenblau. Bei a ist der Point durch das Foramen apicale gedrungen. Bei b nicht.

Um den Nachweis zu führen, daß von einem Eindringen der Harzlösung in die feinsten Verzweigungen, wie behauptet wird, nicht die Rede sein kann, habe ich die Harzlösung gefärbt und den Kanal mit der gefärbten Harzlösung beschickt.

Um den Weg der Farblösung in ihrem weiteren Vordringen festzustellen, habe ich nach den Angaben Möllers (3) die Wurzelfüllung unter dem Druck einer Wassersäule von 150 cm gesetzt. Dieser Druck entspricht dem normalen Gewebsdruck und ist bei Entzündungserscheinungen, wie sie bei den Guttaperchawurzelfüllungen in geringem Maße nie zu vermeiden sind, nicht unerheblich gesteigert. Die Versuche zeigten, daß keine einzige Art von den Harzchloroperchawurzelfüllungen in der Lage war, diesem Gewebsdruck standzuhalten.

Eine Überschreitung durch eine an die Röhre b angeschlossene Saugpumpe zeigt in allen drei Fällen ein sofortiges rapides Ansteigen der Wassersäule.

Dieselben Versuche wurden mit der Schröderschen Methode ausgeführt.

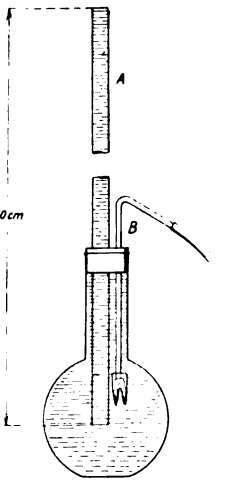

Abb. 6.

In einem einzigen Falle gelang es die Farblösung mittels Saugpumpe durch den Kanal zu ziehen, und zwar bei einem Zahn, der nur mit der Harzesterlösung und Papierspitze gefüllt war. Dies ist zugleich ein Beweis dafür, daß es besonders der Ester ist, welcher in die Tiefe dringt und ein Beweis mehr gegen die Prinzsche Methode, die mit der Harzlösung allein eine feste Verbindung herstellen will.

Zusammenfassend läßt sich folgendes sagen.

1. Die Harzguttaperchawurzelfüllung entspricht durchaus nicht den Bedingungen, die man an eine feste Wurzelfüllung billigerweise stellen kann, denn sie ist nicht geeignet einen bakteriendichten Abschluß am Foramen apicale herzustellen, noch ist die Verbindung zwischen Füllung und Kanalwand so innig, daß es nicht gelänge eine Flüssigkeit, die unter dem normalen Gewebsdruck steht, zwischen Kanalwand und Füllung hindurchzupressen.

2. Die Verkieselungsmethode nach Schröder-Berlin stellt unbedingt einen großen Fortschritt auf dem Gebiete der Wurzelfüllung dar. Wir sind in der Lage, selbst dann, wenn eine Extraktion der Pulpa aus einem engen Kanal nicht möglich ist, die zurückbleibenden Gewebsteile mit Hilfe des Schröderschen Kieselsäuretetramethylesters in eine unorganische Masse zu verwandeln, welche einer Wurzelfüllung gleichkommt.

Zum Schluß meiner Ausführungen möchte ich nicht versäumen, Herrn Privatdozent Dr. Türkheim für die Anregung für diese Arbeit und für die freundliche Unterstützung meinen herzlichen Dank auszusprechen.

Literatur.

1. G. Fischer: Reiztherapie und Wurzelbehandlung. Zahnärztl. Rundschau. 1925. H. 12. — 2. Heinemann-Rathenow: Theorie und Praxis der Wurzelbehandlung. Zahnärztl. Rundschau. 1924. H. 49—51. — 3. Möller: Experimentelle Beiträge zu den modernen Wurzelfüllungen. Dtsch. Zahnheilk. 1914. H. 33. — 4. Marcks und Wolff: Zahnärztl. Rundschau. 1924. — 5. Schröder (Berlin): Vierteljahrsschrift f. Zahnheilk. 1924. H. 4. — 6. Szabo: Experimentelle Untersuchung. Oesterreich.-ungar. Vierteljahrsschr. April 1909.

(Aus der orthodontischen und prothetischen Abteilung des zahnärztlichen Universitätsinstitutes Jena. [Vorstand: Prof. Dr. Klughardt.])

Zur Frage der Formveränderung des Unterkiefers bei Akromegalie.

Von

Dr. med. et med. dent. **Max Seer**, I. Assistenzarzt der Abteilung.

Mit 5 Abbildungen.

Während das klinische und anatomisch-histologische Krankheitsbild der Akromegalie in seinen Hauptzügen ziemlich eindeutig festgelegt und umgrenzt erscheint, ist der Kausalkonnex der Einzelerscheinungen noch Gegenstand der Diskussion. Nach den Forschungsergebnissen der beiden letzten Jahrzehnte bildet eine spezifische Hypersekretion des Vorderlappens der Hypophysis, deren Substrat fast stets ein aus den spezifischen Hypophysisepithelien hervorgegangenes und aus eosinophilen Zellen bestehendes Adenom ist (Fischer), das ursprüngliche Agens. Wegen der bestehenden Korrelation innerhalb des endokrinen Systems herrscht neuerdings die Auffassung vor, daß nicht die Funktionsänderung einer innersekretorischen Drüse das Krankheitsbild bestimmt, sondern man spricht von pluriglandulären Störungen etwa in dem Sinne, daß die spezifische Funktionsstörung einer Drüse den Anstoß gibt und die anderen innersekretorischen Drüsen diesen Reiz mit einer Neueinstellung beantworten, so daß letzten Endes mehrere Komponenten des endokrinen Systems den Entwickelungsgang des Krankheitsprozesses beeinflussen können.

Seine Auswirkung an den Formelementen des Körpers findet seinen hauptsächlichen anatomischen Ausdruck in einer Hyperplasie des gesamten Bindesubstanzgewebes, also im wesentlichen der Stützorgane des Organismus. Demnach ist das histologische Bild dieser Gewebsveränderung vornehmlich dadurch charakterisiert, daß es keine pathologischen Erscheinungsformen aufweist, sondern einen An- bzw. Abbau von Substanz nach physiologischen Prinzipien erkennen läßt.

Die Massenzunahme der Weichteile beherrscht das ganze Krankheitsbild; sie umfaßt das kutane, subkutane und interstitielle sowie das die Gefäß- und Nervenbahnen begleitende Bindegewebe und wird durch mächtige, äußerst straffe und reichlich mit elastischen Fasern durchsetzte, meist kernarme Bindegewebsstränge bewirkt. Die unter dem Begriff der Splanchnomegalie zusammengefaßte Massenzunahme der inneren Organe beruht zum großen Teil ebenfalls auf einer Hyperplasie ihrer bindegewebigen Elemente. Eine Beteiligung der entwicklungsgeschichtlich der Bindegewebsgruppe nahestehenden epithelialen Elemente der Haut und Schleimhaut wird ebenfalls in vereinzelten Fällen hervorgehoben. Die wesentlichste, in fast allen histologischen Befunden wiederkehrende Erscheinung am akromegal veränderten Bindegewebe ist die bedeutende

Massenzunahme der Interzellularsubstanz gegenüber der relativ geringen Vermehrung der eigentlichen Formelemente (Koester, Benda).

Die anatomisch-histologischen Erscheinungen am Knochengewebe werden von Arnold folgendermaßen charakterisiert: „Die konstante Veränderung des Knochens bei Akromegalie ist die Verdickung des Periostes sowie die subperiostale und subkortikale Knochenneubildung, zu welcher sich eine endostale, zur Sklerose der Knochen führende hinzugesellen kann. Während von Arnold lediglich hyperplastische Erscheinungen festgestellt werden konnten, heben andere Autoren rarefizierende und vakuolisierende Prozesse am endostalen Gewebe besonders hervor. Die Knochenbälkchen werden als äußerst dünn und spärlich und durch weite Markräume getrennt beschrieben, wobei mitunter auch Porosität der Kompakta beobachtet ist.

Über Veränderung am Knorpelgewebe liegen keine systematischen Untersuchungen vor. Es wird lediglich eine der Vergrößerung der Gelenkflächen entsprechende Ausbreitung der Knorpelschicht beschrieben. Dietrich lenkt die Aufmerksamkeit auf sehr beträchtliche Deformierungsprozesse an den Gelenken, Auffaserung und oberflächliche Nekrose oder Verschwinden der Knorpelschicht, entsprechend den Bildern bei Arthritis deformans, in einem von ihm beobachtenden Fall von Akromegalie.

Diese ganzen als „rarefizierende Ostitis" bezeichneten Destruktionsvorgänge an den Hautgeweben werden gemeinsam mit den an den Weichteilorganen auftretenden Degenerationsprozessen zu den Späterscheinungen der Akromegalie gerechnet. Dietrich kennzeichnet sie als „unter dem Einfluß der die Akromegalie bedingenden allgemeinen somatischen Störungen ins Extrem gesteigerte atrophische Zustände".

Das anatomische Bild dieses Wucherungsprozesses an den verschiedenen Formzuständen der Stützsubstanz erscheint also nicht als ein einheitliches. Während die Hyperplasie der Weichteile durch ihre Massenhaftigkeit dem ganzen Krankheitsbild vornehmlich ihren Stempel aufdrückt, treten die Wachstumserscheinungen an den Hartgeweben wegen ihrer relativen Geringfügigkeit mehr in den Hintergrund. Außerdem ist ihr Auftreten im wesentlichen auf gewisse Oberflächenbezirke beschränkt und läßt gegenüber der mehr als diffuse Hyperplasie imponierenden Bindegewebsvermehrung eine gewisse Gesetzmäßigkeit seiner Anordnung jedenfalls an einzelnen Teilen des Skelettsystems von vornherein klar erkennen.

Der Umbauprozeß spielt sich hauptsächlich an den Hauptstützen des Körpers ab: Wirbelsäule, Schädelbasis, Beckenknochen und Halsteil der Oberschenkel sowie „an den Knochen des Thorax mit ihren durch die Respirationsbewegung hervorgerufenen ständigen Schwankungen" (v. Recklinghausen zit. nach Müller).

Die Veränderungen an den einzelnen Knochen sind folgendermaßen charakterisiert. An den langen Röhrenknochen und den kurzen platten Knochen ist die Verstärkung aller physiologischen Vorsprünge auffallend; die Muskellinien sind zu Leisten erhoben, die normalen Leisten bilden hohe Kämme, bisweilen zapfenförmige Exostosen, die apophysären Sehnen- und Bänderinsertionen an den Gelenken sind stark prominent (Müller), während die Innenfläche der platten Knochen häufig durch Gefäßbahnen arrodiert erscheint. Neben dieser

Zunahme des Volumens an bestimmten Knochenteilen wird gleichzeitig eine Verminderung derselben an anderen Stellen beobachtet. Fast regelmäßig wird am Schädelskelett eine Erweiterung der pneumatischen Höhlen beschrieben, die häufig eine abnorme Ausdehnung erfahren und die sie begrenzenden Knochenteile zum Schwund bringen, so daß dieselben an manchen Stellen papierdünn und biegsam erscheinen.

Autoren, wie Langer, Klebs, Sternberg, ist es auf Grund ihrer umfassenden Untersuchungen zweifelhaft erschienen, ob diesen eigenartigen Erscheinungen am Knochensystem die gleiche Bedeutung einer allgemein gesteigerten Wachstumsenergie zukommt, wie sie sie für das Bindegewebe zweifellos annehmen. Vielmehr betrachten sie wenigstens einen Teil der Veränderung als Folgeerscheinungen gewisser Hauptveränderungen, für welch letztere sie dann allerdings keine andere Erklärung abgeben können. So sieht Sternberg in der mächtigen Ausbildung der Jochbögen, der Zunahme des Hirnschädels und der Erweiterung der pneumatischen Räume eine Anpassung an die starke Überentwicklung des Kauapparates, wie er die Veränderung der Wirbelsäule und der Klavikula sowie die ungewöhnliche Verstärkung der Muskel- und Bandansätze am Hinterhaupt auf den Hauptfaktor, die Gewichtszunahme des Kopfes, zurückgeführt wissen will. Benda macht außerdem auf die Entstehung der pneumatischen Räume in den Schädelknochen aufmerksam: „Sie gehört zu den sog. funktionellen Knochenstrukturen", . . . die darauf berechnet sind, bei geringster Masse und bei geringstem Gewicht des Knochens die für die mechanischen Leistungen geeignete Architektur zu schaffen." Er erblickt darin, daß bei der Akromegalie eine so vollkommene Ausbildung der funktionellen Strukturen möglich ist, den Beweis dafür, daß die akromegale Knochenumformung nicht wie bei der Leontiasis ossea oder der allgemeinen Hyperostose als „das Erzeugnis einer pathologischen osteoplastischen Tätigkeit, sondern als die Anpassung an eine besondere Inanspruchnahme der Knochen" aufzufassen ist. Benda fährt dann fort: „Wenn nun aber nach der Ableitung Sternbergs eine solche sekundäre Natur der Knochenwucherung für Jochbögen, Schädelbasis, Wirbelsäule usw. anzunehmen ist, so würde immer die Hyperplasie des Kauapparates, speziell des Unterkiefers, als primäre Veränderung bestehen bleiben. Ich sehe aber keinen Grund ein, hier Halt zu machen und möchte vermuten, daß auch die Hyperplasie des Unterkiefers nur eine sekundäre Bedeutung besitzt, da auch dieser Knochen eine durchaus gleichmäßige Ausdehnung erfährt und seine Difformitäten lediglich durch Einwirkung einer vermehrten Inanspruchnahme auf Muskel- und Bandansätze erklärlich sind.

In diesem Falle bliebe als wirkliche primäre Veränderung nur die Vergrößerung der Weichteile und in ganz hervorragender Weise die der Zunge verantwortlich, die durch ihr vermehrtes Volumen, für welches die Mundhöhle nicht ausreicht, und durch ihre die Kiefer belastende Gewichtsvermehrung wohl imstande wäre, die Kieferentstellung zu erklären. In der Tat ist die Makroglossie ein so charakteristischer Bestandteil des Krankheitsbildes, daß ich ihr für die Gesichtsveränderung die dominierende Rolle zuweisen möchte und jedenfalls den Weichteilen zusammen, nämlich der Zunge, den Lippen und der Nase das Übergewicht über die Knochenveränderung zufallen muß."

In einer umfassenden Darstellung der Akromegalie (Spezielle Pathologie und Therapie innerer Krankheiten, 1919, Kraus-Brugsch) wendet sich Peritz gegen diese besonders von Benda vertretenen Theorie, die in der Form- und Strukturveränderung des Knochens einen Anpassungsvorgang an besondere funktionelle Inanspruchnahme erblickt und begründet seine ablehnende Stellungnahme mit der Tatsache, daß die von Benda für die Formentartung des Unterkiefers (U. K.) in erster Linie verantwortlich gemachte Makroglossie fehlen kann. Peritz schreibt: „So scheint z. B. Benda anzunehmen, daß es keinen Fall dieser Krankheit gibt, ohne Makroglossie. Benda sieht sogar die Makroglossie als ein erstes Symptom an. Dem kann ich entgegenhalten, daß in den drei letzten Fällen, die ich gesehen habe, die Makroglossie vollkommen zurücktrat, trotzdem es sich um Fälle von echter Akromegalie mit Hypophysistumoren gehandelt hat. In zwei dieser Fälle bestand die Krankheit erst 1—3 Jahre, während im dritten Fall die Entstehung der ersten Symptome schon mindestens 8 Jahre zurücklag. . . . Das Fehlen der Makroglossie in Fällen, wie ich sie soeben erwähnt, entzieht dieser Theorie die Stütze."

Die Darlegungen Bendas können meines Erachtens nicht in dem Sinne verwertet werden, daß die Makroglossie als spezifisches Symptom für jeden einzelnen Fall von Akromegalie ohne Ausnahme hingestellt werden soll. Es ist lediglich die ganz überragende Häufigkeit des Auftretens dieses Symptoms hervorgehoben. Im Mittelpunkt seiner Ausführungen steht vielmehr die Betonung des funktionellen Charakters der akromegalen Formentartung des Unterkiefers, für welche vorwiegend die Makroglossie verantwortlich gemacht wird. In seiner Auseinandersetzung mit Benda begnügt sich Peritz lediglich mit der Feststellung, daß die Makroglossie in gewissen Fällen von ausgesprochener Akromegalie fehlt, ohne irgendwie den Kernpunkt der Bendaschen Darlegung, das Abhängigkeitsverhältnis zwischen Zungengröße und Unterkiefer-Bogenweite zu berühren. Der Unterkiefer wird gar nicht in den Bereich der Betrachtung einbezogen. Da also nicht gesagt wird, ob eine Formveränderung des dem Einfluß der Zunge unterworfenen Knochenabschnitts nachgewiesen werden konnte oder nicht, berechtigt die auf dieser Grundlage geführte Beweisführung von Peritz nicht zur Ablehnung der Bendaschen Theorie.

Unbeschadet unserer Stellungnahme zu einem durch endokrine Einflüsse ausgelösten endogenen Reizzustand innerhalb des Knochengewebes steht der funktionelle Charakter der Skelettdeformation außer Zweifel. Wenn besonders die Begründung für die funktionelle Form des akromegalen Unterkiefers noch Lücken aufweist, so beruhen diese Mängel nicht auf der grundsätzlichen Anwendung des funktionellen Prinzips überhaupt, sondern lediglich auf der Mangelhaftigkeit seiner Anwendung, indem seine letzten Auswirkungen innerhalb des akromegalen Krankheitsprozesses nicht berücksichtigt worden sind.

Der Fundamentalsatz von Roux: „Der Knochen hat eine funktionelle Gestalt und Struktur", behält auch für die akromegale Knochenumgestaltung seine Bedeutung. Die „funktionellen Reize, . . . welchen zugleich auch trophische Wirkungen zukommen, sind für Knochen Druck (mit Zug wechselnd oder ohne Zug)" (Roux). Entsprechend seiner Stützfunktion sind es also mechanische Einflüsse, welche formbildend auf das Knochensystem einwirken. Diese mechanischen Kräfte setzen sich aus zwei Komponenten zusammen:

1. Aus rein statischen Einflüssen, „das sind die immerwährenden Druck- und Belastungswirkungen, die auf dem Wege über die Gelenke hinweg von einem Knochen auf den anderen übertragen werden", sowie der Druck aller „Organe oder Weichteile, welche überall den einzelnen Skeletteilen anliegen und dadurch, daß sie in ihrer räumlichen Ausdehnung sich gegenseitig beschränken (Kampf der Teile im Organismus, Roux), wesentlich Druckwirkungen ausüben" (Müller).
2. Aus dynamischen Wirkungen, d. h. aus „Druck- bzw. Zugwirkungen, welche durch den Spannungszustand und insbesondere durch die Kontraktion der Muskulatur auf die Knochen ausgeübt werden" (Müller). Die Funktion des Skelettsystems ist dagegen nach Roux, Druck eventuell wechselnd mit Zug Widerstand zu leisten". Die trophische Wirkung der funktionellen Reize auf den Knochen besteht darin, daß die durch Druck- und Zugspannungen ausgelösten molekularen Erschütterungen im Knochengewebe die spezifisch befähigten Zellen zur Knochenneubildung anregen, während an den Stellen, wo Spannungen lange Zeit ausbleiben oder gering sind, Resorption des Knochens auftritt (Roux).

Auf der Grundlage dieser die Kiefergestaltung bestimmenden Gesetze soll an der Hand von zwei in der hiesigen Klinik beobachteten Fällen von Akromegalie, die nach dem Ausmaß ihrer Unterkieferveränderungen Grenzfälle einer Entwickelungsreihe von fortlaufender Schwere darstellen, der Entwicklungsgang der Formentartung des Unterkiefers sowie sein Kausalkonnex mit dem am Gesamtorganismus vor sich gehenden Veränderungen verfolgt werden.

Fall I: Hickethier (Erweiterung der Sella turcica, röntgenologisch nachgewiesen). 40jähriger großer, kräftig gebauter Mann in mäßigem Ernährungszustand. Die Haltung ist infolge leichter zerviko-dorsaler Kyphose etwas gebeugt, sonst sind keine groben Deformitäten am Skelettsystem auffallend. Die Hände und Füße sind übermäßig groß; der Kopf hat eine ovale Form, die Verlängerung des Gesichtsschädels ist nicht ausgesprochen, dagegen sind die Jochbögen kräftig entwickelt und springen etwas vor. Die Nase ist breit, die Lippen sind wulstig und dick; die Zunge ist im ganzen deutlich vergrößert (11,8 cm lang, Sektionsbefund). Am Kiefergerüst läßt der sehr deutlich entwickelte Oberkiefer keine Besonderheiten erkennen. Der Gaumen ist normal gewölbt, die Raphe deutlich, jedoch nicht übermäßig hervortretend. Der Zahnbogen ist symmetrisch, seine Bogenweite erscheint normal. Die Zahnreihe ist vollständig erhalten; die Zähne stehen in seitlichem Kontakt miteinander. An den einzelnen Zähnen fallen starke Abnutzungserscheinungen an den Schneidekanten bzw. Kauflächen auf, so daß die Kauhöcker der Prämolaren und Molaren fast verschwunden sind. Dagegen erscheint der Unterkiefer äußerst massig, im ganzen über die Norm vergrößert. Das Kinn springt deutlich hervor; der Unterkieferrand ist besonders kräftig entwickelt und nach außen etwas aufgeworfen; der Kieferbogen läßt eine der Zungengröße entsprechende Erweiterung erkennen, so daß die vollständig erhaltene Zahnreihe in der Prämolaren- und Molarengegend etwa 1—2 mm über die obere hervorragt, während die Frontzähne im Aufbiß stehen. Zwischen den approximalen Flächen sämtlicher Zähne bestehen kleine, für eine feine Sonde durchgängige Lücken; die appositionellen Flächen der Zähne, welche die Lücken begrenzen, lassen die von Zeigmondy beschriebenen interstitiären Reibungsflächen erkennen. Die Abnutzungsstellen an den Kauflächen entsprechen denen der oberen Zähne.

Fall II. Renner (Erweiterung der Sella turcica, röntgenologisch nachgewiesen). 21jähriger, sehr großer, kräftig gebauter Mann in genügendem Ernährungszustande. Bei aufrechter Haltung bietet er das Bild eines Menschen, der sich aus niedergehockter Stellung an sich selbst aufrichten will, die Arme stützen sich auf die Oberschenkel, dabei ist der Körper leicht nach vorn geneigt und das Kreuz durchgebogen, während die Beckenteile stark nach hinten herausragen. Die Beine sind in den Knien gebeugt, die Wirbelsäule zeigt eine zerviko-dorsale Kyphose. Die Beugehaltung in den Hüft- und Kniegelenken wird auch beim Gehen beibehalten. Die Fortbewegung ist infolgedessen äußerst erschwert und, abgesehen von einigen Schritten, nur an Krücken möglich. Der Kopf ist lang-oval. Der Hals zeigt deutliche Massenzunahme; der Kehlkopf ist ungewöhnlich groß, die Stimme rauh. Der Brustkorb ist faßförmig nach unten erweitert. Die Schlüsselbeine sind auf-

fallend kräftig entwickelt, ebenfalls lassen die Weichteile und Knochen des Beckengürtels eine mächtige Massenzunahme erkennen. Die Füße sind abnorm groß und plump (Fußlänge 27,5 cm); die Hände sind gleichfalls tatzenartig vergrößert, an den Fingerendgliedern trommelschlägerartige Auftreibungen (Handlänge 24 cm). Der Kopf macht im ganzen den Eindruck eines Turmschädels; unter der verhältnismäßig schmalen, hohen Stirn springen die Supraorbitalbögen stark hervor. Der Gesichtsschädel ist auffallend lang; die Jochbögen sind sehr kräftig ausgebildet und treten heraus. Die Nase ist groß und dick, die Lippen stark gewulstet und übermäßig dick. Die Zunge ist gleichfalls ungewöhnlich groß, übertrifft das normale Maß etwa um die Hälfte; die Massenzunahme erstreckt sich vorwiegend auf die Zungenwurzel und den mittleren Teil, während die Zungenspitze verhältnismäßig schmal erscheint; die Oberfläche ist rissig; die Papillen sind stark entwickelt. Die Gaumensegel sind wulstig verdickt; die Uvula im oberen Teil desgleichen, während sie nach unten zu grazil und spitz ausläuft. Sämtliche Weichteile des Rachens lassen ebenfalls eine deutliche Verdickung erkennen. Der Oberkiefer erscheint sehr hoch, der Gaumen „V"-förmig; am Alveolarfortsatz, der sehr kräftig, jedoch nicht übermäßig verdickt erscheint, fällt ein abnormes Höhenwachstum auf. Der Zahnbogen ist im vorderen Abschnitt kontrahiert, während die Molaren, besonders die Weisheitszähne, nach außen ausgewichen und gekippt sind. Infolge der Kontraktion des vorderen Zahnbogenabschnittes ist die Frontzahnreihe etwas nach vorn herausgedrängt und verläuft ähnlich wie beim offenen Biß in leicht bogenförmiger Linie. An den Frontzähnen finden sich stärkere Abnutzungserscheinungen an den Schneidekanten, während an der lingualen Seite keine Schlifflächen zu erkennen sind; die Kauhöcker der Prämolaren und Molaren sind gut erhalten. Von den

Abb. 1.

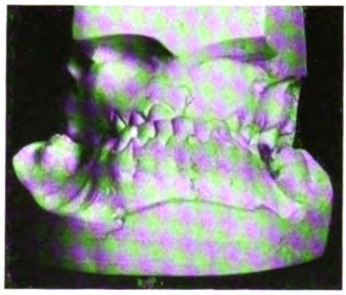

Abb. 2.

Prämolaren an stehen die Backenzähne nicht mehr in seitlichem Kontakt, jedoch entspricht das Bild ganz dem Befund, wie man ihn am lückenhaften Gebiß findet. Am Unterkiefer springt sofort seine ungewöhnliche Größe in die Augen. Das Mittelstück ragt weit über den Oberkiefer hervor, die Horizontaläste umgreifen ihn in weitem, nach hinten sich immer mehr öffnendem Bogen und gehen ohne markanten Winkeln in die aufsteigenden Äste über. Die Bogenweite entspricht dem Breitendurchmesser der Zunge. Das Kinn springt abnorm weit vor; der Unterkieferrand ist übermäßig stark gewulstet und nach außen weit ausgebogen; die Stelle des fast verstrichenen Kieferwinkels ist als größere Knochenauftreibung tastbar und erscheint weiter nach vorn verlagert. Der Alveolarfortsatz übertrifft in seiner Höhe das gewöhnliche Maß bedeutend. Die Zahnreihe ist bis auf die beiderseits fehlenden ersten und zweiten Molaren erhalten; die Frontzähne überragen die oberen um 1,5 cm; die Backenzähne haben ebenfalls keinen Kontakt mit ihren Antagonisten, lediglich der disto-linguale Höcker des Weisheitszahns berührt beiderseits den mesio-bukkalen Höcker des zweiten oberen Molaren. Während die Frontzähne dicht gedrängt, sogar etwas übereinander verschoben stehen, finden sich von den Prämolaren an Lücken; die 2. Prämolaren sind um $^1/_2$ Zahnbreite nach rückwärts gewichen, stehenl vornüber gekippt und lassen eine Drehung um etwa 90 Grad erkennen; zwischen ihnen und den Weisheitszähnen besteht rechts eine Lücke von 2,5 cm und links von 1,9 cm. Abnutzungsflächen geringeren Grades finden sich an sämtlichen Schneidekanten der Frontzähne, während auf der labialen und lingualen Seite keine Schlifflächen zu erkennen sind. Anthropometrische Messung des Kopfes. Prof. Berblinger):

Kopfumfang	60,4 cm
Gesichtsbreite (Ohrloch—Ohrloch)	15,5 „
Schädelhöhe (Scheitel—Ohrloch)	15,4 „
Gesichtshöhe (Nasenwurzel—Kinn)	15,5 „
Schädeltiefe (Nasenwurzel—Hinterkopfkuppe)	18,3 „
Gesichtstiefe (Ohrloch—Kinn)	16,4 „

Soweit exogene Faktoren für die Umformung des Unterkiefers in Frage kommen, ist ihre Wirkungsweise oben als mechanische Reizwirkung gekennzeichnet. Sie ist ihrem Wesen nach identisch mit den Druck- und Zugwirkungen, die am normalen Organismus Gestalt und Struktur des Knochens bedingen. Lediglich die Intensität ihrer Wirkung und ihre Angriffsrichtung erscheint infolge der unter dem Einfluß der innersekretorischen Störung sich entwickelnden Weichteilhyperplasie und der durch sie bedingten Gleichgewichtsstörung in der Körperhaltung verändert und führt zur Umgestaltung der ursprünglichen Form des Knochens. Nach den experimentellen Versuchen von Jores bildet Wegfall des Druckes einen Reiz für Knochenanbildung, dagegen hemmt Druck für die Dauer seines Bestehens das Knochenwachstum und bewirkt Resorption von Knochen und Ersatz desselben durch Bindegewebe, während bei Nachlassen des Druckes eine Proliferation von Knochengewebe an den dem Druck ausgesetzten Stellen hervorgerufen wird. „Ein Schwund von Knochengewebe einschließlich der pathologischen Druckatrophie tritt ein, wenn der Druck konstant ist oder die Perioden des Druckes gegenüber den druckfreien Perioden in ihrer Wirkung überwiegen" (Jores, zit. nach Müller). Diese Feststellung gibt die Erklärung für die Proliferationserscheinungen an den physiologischen Vorsprüngen am Unterkiefer, die der Zugwirkung der Muskel und Bänder unterliegen; andererseits wirft sie auf die Frage nach der Entstehung der eigentümlichen hyperplastischen Zone an dem gesamten Unterkieferrand, besonders am Proc. mentalis, ein Licht, indem sie diese im Bereiche eines bestimmten Oberflächenbezirkes auftretenden Appositionsvorgänge durch die Zugwirkung der hier ansetzenden hyperplastischen Weichteile, vornehmlich der herabhängenden Unterlippe erklärlich erscheinen läßt. Andererseits muß bei der starken Proliferationstendenz des Bindegewebes von den durch die Kieferbögen eingeengten Weichteile einschließlich der Zunge ein vermehrter, konstanter bzw. intermittierend auftretender, aber doch in seiner Wirkung überwiegender Druck auf die seiner Einwirkung ausgesetzten Abschnitte des Unterkiefers angenommen werden, der zur Resorption des Knochengewebes führt. (Interessant ist, daß Jores bei seinen experimentellen Studien die gleichen Beobachtungen machte, wie sie auch bei den mikroskopischen Bildern des akromegalen Knochens manchmal auffallen, nämlich daß lakunäre Resorption als Folge des Druckes nur gelegentlich auftrat, während er oft Knochenresorption nach Art der „glatten" Resorption oder Substitution der Knochensubstanz durch gefäßreiches Bindegewebe beobachten konnte.) Für das Zustandekommen von Unterkieferveränderungen, die in ihrem Ausmaß dem Fall Hiekethier nahestehen, also neben deutlich ausgesprochenen Modifikationen des Knochenreliefs

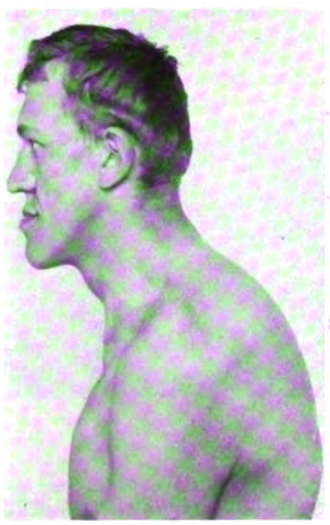

Abb. 3.

eine gewisse Übertreibung der Form ohne gröbere Veränderung des Gesamtumrisses des Unterkiefers zeigen, wird die Druck- bzw. Zugwirkung der ihm unmittelbar angelagerten hyperplastischen Weichteile einschließlich der Zunge zur Erklärung ausreichen. An dem Zustandekommen der hochgradigen Formentartung des Unterkiefers, als dessen charakteristisches Merkmal ich die abnormen Umformungserscheinungen am Kieferwinkel bezeichnen möchte (Fall Renner), wirken jedoch andere Faktoren mit, deren Bedeutung für die Kieferdeformation meines Wissens niemals berücksichtigt worden sind, nämlich die Rückwirkung des am Gesamtskelett sich abspielenden Deformationsprozesses auf die Formgestaltung des Unterkiefers.

In die Wechselbeziehungen zwischen Kiefer und Zunge ermöglichen die klinischen Bilder einen tieferen Einblick und lassen das Abhängigkeitsverhältnis des ersteren erkennen. Die Fälle Hiekethier und Renner stellen hinsichtlich der Vergrößerung des Unterkieferbogens einander entgegengesetzte Grenzfälle dar. Während der erstere bei noch erhaltener Okklusion eine eben beginnende Erweiterung des Kieferbogens erkennen läßt, darf der letztere mit seiner abnorm starken Ausweitung des Unterkiefers als Extrem gelten. Das Verhältnis der Bogenweite beider Unterkiefer zur Größe ihrer Zunge erscheint jedoch als durchaus harmonisch und die Erweiterung des Kieferbogens entspricht völlig dem Breitendurchmesser der Zunge. In den in der Literatur niedergelegten Befunden, besonders in Sektionsberichten mit Angabe von Maßzahlen läßt die Mehrzahl der Fälle ein adäquates Verhältnis zwischen Zungengröße und Kieferbogenweite erkennen. Besteht ein Mißverhältnis, so liegt das Übergewicht stets auf seiten der Zunge. Es sind Fälle beschrieben, bei denen die Zunge etwas aus dem geöffneten Munde herausragt, „als ob der Mund für die vergrößerte Zunge etwas zu klein sei" (Steiger). Matthias berichtet von einem Fall, bei dem die mäßig verbreiterte Zunge Narben aufwies, die nach Angabe des Patienten von Bißwunden auf den Zungenrand herrühren sollten. Ebenso beschreibt Stadelmann einen Fall, bei welchem die abnorm große Zunge, die nach seinen Worten an Größe einer Ochsenzunge gleichkam, noch über den erweiterten und hervortretenden Unterkiefer hinaus aus dem Munde herausragte und die Frontzähne samt ihrem Alveolarfortsatz horizontal nach vorn gekippt hatte. Es ist aber meines Wissens keine gleichmäßige Erweiterung des dem direkten Zungendruck ausgesetzten Unterkieferabschnittes ohne entsprechende Vergrößerung der Zunge beschrieben. Dabei muß betont werden, daß das abnorme Vortreten der unteren Frontzahnreihe über die obere, also die Prognathie, nicht lediglich auf die gesteigerte Druckwirkung der hyperplastischen Zunge zurückzuführen ist, also kein unmittelbarer Kausalkonnex zwischen Längenwachstum der Zunge und Ausmaß der Prognathie bestehen braucht. Es spielen hier andere, allerdings auch funktionelle Einflüsse, eine Rolle, die in ihrer Wirkung im Falle Renner näher gekennzeichnet werden sollen. Diejenigen Veröffentlichungen, welche die Veränderung am Kauapparat lediglich mit der Diagnose: „Kinn vorstehend", „Unterkiefer prognath" oder „Progenie" abtun, ohne nähere Angaben über die Größe der Zunge zu machen, sind allerdings nicht geeignet, wesentliches zur Klärung der Kieferveränderung beizutragen.

Der Fall Renner läßt neben der für das Knochengewebe schweren

Folgeerscheinung einer bis ins Groteske gesteigerten Bindegewebswucherung gleichzeitig den aus dem allgemeinen Degenerationsprozeß am Gesamtorganismus sich für das Skelettsystem ergebenden deletären Einfluß erkennen. Die erschlaffte Muskulatur vermag den schweren Körper nicht mehr aufrecht zu erhalten und zwingt ihn, eine Stellung einzunehmen, die als bestmöglichster Ausgleich der Stütz- und Belastungsmomente nach rein statischen Gesichtspunkten ohne sonderliche Beanspruchung der Muskulatur aufzufassen ist. So ist die hockende Stellung zu deuten, in der sich der Kranke aufrecht erhält. Die Beugestellung der Beine ermöglicht dem Oberkörper, sich mit den Armen auf den Oberschenkeln zu stützen; gleichzeitig kompensiert eine lordotische Krümmung der Lendenwirbelsäule in gewissem Grade die durch eine zerviko-dorsale Kyphose noch verschärfte Störung des statischen Gleichgewichts in der Oberkörperhaltung.

Die zerviko-dorsale Kyphose ist ein fast konstantes Symptom der progredienten Form der Akromegalie. Arnold erwähnt sie in etwa 75% seiner aus der Literatur zusammengestellten Fälle, ebenso wird sie in der neueren Literatur fast regelmäßig hervorgehoben. Sie ist in erster Linie eine Belastungsdeformität (Sternberg, Arnold, v. Recklinghausen, Benda). Die unverhältnismäßige Schwere des akromegalen Gesichtsschädels samt seiner Weichteilbelastung senkt den Kopf nach vorn und führt zur Kyphose der Hals- und oberen Brustwirbelsäule. Diese Wirbelsäulenverkrümmung bewirkt wiederum eine Formveränderung in der oberen Apertur des Brustkorbes, deren klinisches Hauptsymptom ein starkes Vortreten des Manubrium sterni ist.

Aus dieser funktionellen Wechselbeziehung heraus ist jene habituelle Kopfhaltung des Akromegalen zu erklären, die in den einzelnen Beschreibungen so häufig wiederkehrt und von Strümpel folgendermaßen charakterisiert ist: „Das mächtige Haupt ruht auf der Brust." Diese Deformation des Gesamtskeletts spiegelt sich naturgemäß in der Formgestaltung des akromegalen Unterkiefers wieder. Der ständigen Vorneigung des Kopfes folgt eine Änderung in der physiologischen Ruhelage des Unterkiefers. Er gleitet, noch unterstützt durch sein vermehrtes Eigengewicht und infolge seiner Beschwerung mit den ihm angelagerten hyperplastischen Weichteilmassen, vor. Dieser rein physiologische Vorgang wird außerdem durch die Druckwirkung der zwischen Halswirbelsäule und Unterkiefer eingeschlossenen und durch die Senkung des Kopfes zusammengepreßten hyperplastischen Weichteilorgane gefördert, die sich wie ein straff gespanntes Polster zwischen die beiden Seitenteile des Unterkiefers schieben und ihn ebenfalls vordrängen. Diese rein mechanischen Vorgänge wirken sich am Unterkieferskelett in ganz charakteristischer nach physiologischen Gesetzen vor sich gehender Veränderung der ursprünglichen Form aus.

Die Neueinstellung des Unterkiefers hat zunächst eine Veränderungserscheinung in seiner Gelenkverbindung zur Folge. Es kommt entweder zu einer Subluxation, indem die Cavitas glenoidalis auf Kosten des Tub. articulare nach vorn erweitert wird und die Kondylen dementsprechend vorrücken oder es findet ein als direkte funktionelle Anpassung aufzufassender Umformungsprozeß im Proc. articularis statt, indem dieser wesentlich verlängert und in gewissem Grade nach hinten gerichtet erscheint (Thomson, Virchow).

Eine weitere sehr charakteristische Formveränderung entwickelt sich in der Gegend des Kieferwinkels, der den vorherigen Ausführungen zufolge den mechanischen Insulten am meisten ausgesetzt ist. Die ständige Druckwirkung der hier am stärksten in ihrer räumlichen Ausdehnung beschränkten Weichteilorgane führt zu einer allmählichen Resorption des sich in die massigen Weichteile einpressenden Angulus mandibulae. Außerdem verfällt der Knochen an der Innenfläche des hinteren Teils des Korpus und am Anfang des Ramus mandibulae, also die Kieferwinkelgegend im weiteren Sinne, ebenfalls der allmählichen Resorption durch Druckwirkung des sich zwischen sie schiebenden straffen Weichteilpolsters (Abb. 4).

Neben der fast völligen Verstreichung des Angulus zu einer flachen, bogenförmig verlaufenden Linie ist der Abstand beider Anguli voneinander bedeutend

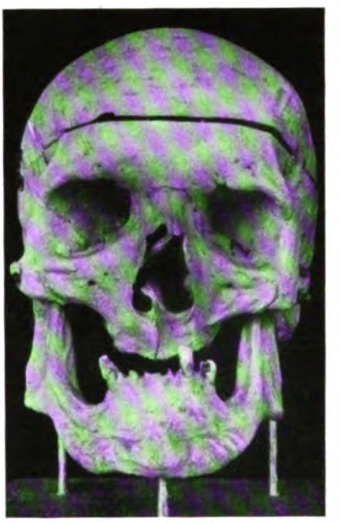

Abb. 4 und 5. Aus dem pathologisch-anatomischen Institut zu Basel.

vergrößert, so daß die normalerweise in divergierender Richtung verlaufenden aufsteigenden Äste trotz gleichbleibendem oder noch vergrößertem Abstand beider Kondyli voneinander einen konvergenten Verlauf nehmen (Schädel Nr. 36 und 89a aus dem Pathologischen Institut zu Berlin; Herzogowinerschädel M 2505 aus dem Anatomischen Institut zu Prag; Schädel N 4/1887, Pathologisch-anatomisches Institut Basel) (Abb. 5).

Daß in der Kieferwinkelgegend tatsächlich eine abnorm gesteigerte Druckwirkung von den zusammengepreßten hyperplastischen Weichteilen ausgeht, erhellt daraus, daß es in vereinzelten Fällen zu einer säbelscheidenartigen Kompression der Trachea kommen kann (Meyer).

Bei der Betonung des funktionellen Charakters der Unterkieferumformung möge darauf hingewiesen werden, daß die fast konstante Ausbiegung des Unterkieferrandes nach außen infolge der Zugwirkung der hier ansetzenden hyperplastischen Weichteile der Lippe und Wangen gelegentlich auch durch

Druckwirkung infolge eines dauernden Aufliegens des Unterkieferrandes auf der Brust verstärkt werden kann.

Zuletzt wären noch die Veränderungserscheinungen am Alveolarfortsatz zu besprechen. Wenn manche Autoren eine Beteiligung des Alveolarfortsatzes an den Wachstumsvorgängen unter der Begründung des ausgesprochen schlanken und grazilen Baues der Zahnfächer verneinen, so ist diese Feststellung cum grano salis zu nehmen, da rein anatomische Verhältnisse wiedergegeben werden. Es ist selbstverständlich, daß der Begriff Alveolarfortsatz bei der Betonung des funktionellen Charakters der Knochenveränderung nicht nach anatomischen, sondern nach rein physiologischen Gesichtspunkten aufzufassen ist: als das der unmittelbaren Einwirkung des Kaudrucks unterliegende Knochengewebe, das Paradentium im Sinne von Weski. Einige Autoren heben eine Verlängerung des Alveolarfortsatzes in ihren Beschreibungen hervor. Im Falle Renner ist sie sowohl am Oberkiefer (hier als einzig erkennbare akromegale Veränderung) wie auch am Unterkiefer deutlich erkennbar. Der Kieferabschnitt oberhalb der Umschlagfalte der Schleimhaut ist bei ausgesprochen schlanker Form wesentlich vergrößert. Am skelettierten akromegalen Unterkiefer gibt die Topographie des Foramen mentale einen gewissen Anhalt für die Beurteilung des Höhenwachstums. Betrachtet man das For. ment. als Punctum fixum, so erscheint nicht nur der senkrechte Abstand des unteren Randes des Unterkiefers, sondern auch der des Alveolarrandes im Vergleich zum normalen Durchschnittsmaß vergrößert. Diese Tatsache läßt zweifellos auf Veränderungen im Alveolarteil des Kiefers schließen, da bei ausschließlicher Knochenapposition am unteren Rande die Entfernung des Alveolarrandes vom For. ment. innerhalb normaler Grenzen liegen müßte.

Selbstverständlich ist der Alveolarfortsatz an der gleichmäßigen Erweiterung des Kieferbodens beteiligt. Die Folge dieser recht beträchtlichen Ausweitung ist eine Lückenbildung innerhalb der Zahnreihe. Diese Lücken zwischen den einzelnen Zähnen können eine solche Ausdehnung erreichen, daß Raum zum Einlegen einer Fingerkuppe vorhanden ist. In der Mehrzahl der Fälle wird lediglich ein Auseinanderweichen der unteren Frontzähne hervorgehoben (Kloeppel). Die Ursache dieser Erscheinung ist in der am Frontabschnitt des Alveolarfortsatzes wohl am stärksten einsetzenden Druckwirkung der nach vorn drängenden Zunge zu suchen; andererseits wirkt die obere Frontzahnreihe dem Vorrücken der unteren Schneidezähne als natürliche Barriere entgegen. So erfolgt ein mehr seitliches Ausweichen der unteren Zähne und läßt die bisweilen abnorm große Lücke zwischen den beiden mittleren unteren Schneidezähnen erklärlich erscheinen. Der Fall Renner bildet eine Ausnahme, bestätigt aber gewissermaßen die Regel. Trotz sehr starker Prognathie stehen die unteren Frontzähne dicht gedrängt nebeneinander, während die Lückenbildung erst von den Prämolaren an einsetzt. Diese Erscheinung erklärt sich wahrscheinlich aus einer bereits vorhanden gewesenen Bißanomalie, deren Spuren noch nachzuweisen sind. Der seitlich kontrahierte obere Zahnbogen, die bogenförmig nach oben verlaufende Linie der Schneidekanten der Frontzähne sowie das Fehlen jeglicher Abnutzungserscheinungen an der lingualen Fläche der oberen und labialen Fläche der unteren Schneidezähne deutet auf eine früher vorhanden gewesene Prognathie hin. Da also der hemmende Einfluß der oberen

Frontzahnreihe niemals vorhanden gewesen, außerdem die Zunge in ihrem vorderen Abschnitt verhältnismäßig grazil und spitz ist, liegt eine Veranlassung zum seitlichen Auseinanderweichen der unteren Frontzähne nicht vor. Das Mittelstück des Unterkieferbogens hat hemmungslos vorrücken können.

Dagegen wird in anderen Fällen, die eine abnorm große aus dem Munde hervorragende Zunge zeigen, eine horizontale Auswärtsbiegung der unteren Schneidezähne beschrieben. Schrägstellung von Zähnen und Drehungen um die eigene Achse werden verhältnismäßig häufig beobachtet und sind auch im Falle Renner nachzuweisen. Sie sind gleichfalls funktionell bedingt und haben ihre Ursache in der sich bis zu einem gewissen Grade auf den akromegal umgeformten Unterkiefer einstellenden Kaufunktion, indem die in ihrem Verbande gelockerten unteren Zähne bei ihrer Auswärtsbewegung Dreh- bzw. Kippbewegungen um die Kauhöcker ihrer Antagonisten ausführen.

Neben diesen aus den Stellungsveränderungen der Zähne sich ergebenden Umformungserscheinungen am Alveolarfortsatz findet, wie bereits erwähnt, ein gesteigertes Höhenwachstum statt. Seinem Wesen nach ist dieser Vorgang identisch mit dem physiologischen Geschehen am normalen Alveolarfortsatz. Nach den experimentellen Arbeiten von Landsberger findet physiologisch eine ständige Wachstumsbewegung am Alveolarfortsatz lediglich im periapikalen Knochengewebe statt, während am Alveolarrande ständige Resorption beobachtet wird. Während nun am akromegalen Kiefer die zierliche und schlanke Form des Alveolarfortsatzes durch Lippen-, Wangen- und Zungendruck — hier noch durch die Hyperplasie dieser Weichteile in seiner Wirkung gesteigert — funktionell ausreichend begründet erscheinen muß, kann für das abnorme Höhenwachstum eine besondere funktionelle Beanspruchung im Sinne eines verstärkten Kaudruckes wohl kaum angenommen werden.

Die Höhenwachstumserscheinung am Alveolarfortsatz leitet zu der Frage nach der Beschaffenheit der ebenfalls unter den Begriff der Funktion fallenden endogenen Komponente über, nämlich der Widerstandsleistung des Knochengewebes gegenüber funktionellen Reizen. Benda scheint die Leistungsfähigkeit des akromegalen Knochens gleich der des normalen zu bewerten und erklärt die Umformungserscheinungen lediglich aus der Wirksamkeit exogener Faktoren, also als normale physiologische Reaktion des Knochens als abnorme Inanspruchnahme. Andere Autoren sprechen dagegen von einem Reizzustand des Knochengewebes; Erb bezeichnet ihn als „formativen Reiz", während Dietrich das Wesen der endogenen Komponente als „Neigung zur Übertreibung der Form" kennzeichnet. Soweit sich diese Umschreibung des Wesens der Knochenveränderungen auf die Erscheinungen an den Oberflächenbezirken beschränkt, mag sie als zutreffend bezeichnet werden.

Die dem endogenen Faktor eigene funktionelle Anpassungstendenz, die neben Knochenapposition auch ausgesprochene Resorptionsvorgänge (Entstehung der pneumatischen Höhlen innerhalb des Knochengewebes usw.) in sich faßt, scheint mir in dieser Definition jedoch nicht mit genügender Deutlichkeit gekennzeichnet.

Meines Erachtens liegt zweifellos ein Reizzustand des Knochens vor. Seine Reaktion auf funktionelle Reize überschreitet sicher das physiologische Maß, denn der normale Knochen ändert auch auf sehr starke Beanspruchung hin

seine ursprüngliche Form nur in sehr geringem Grade, wie beispielsweise die Veränderungen am Skelettsystem bei spastischen Muskelzuständen erkennen lassen.

Wenn ich das Wesen des endogenen Faktors bei der akromegalen Knochenumgestaltung kennzeichnen soll, so würde ich es als eine unter dem Einfluß einer spezifischen innersekretorischen Funktionsstörung auftretenden Steigerung der physiologischen Reaktionsfähigkeit des Knochens gegenüber funktioneller Reizwirkung bezeichnen.

Eine generelle Wesensverschiedenheit zwischen den Wucherungserscheinungen am eigentlichen Bindegewebe und an der Hartsubstanz scheint mir nicht zu bestehen. Physiologisch müßte es auch eigenartig erscheinen, wenn bei diesen zwar an sich verschiedenen, aber doch durch ihren Ursprung, ihre Umbildung, ihre vergleichend anatomischen Merkmale und zum großen Teil auch durch ihre Funktion ein zusammengehöriges Ganzes bildenden Geweben auf den gleichen pathologischen Reiz hin eine ihrem Wesen nach ungleichartige Reaktion erfolgen würde. Betrachtet man die als diffuse Hyperplasie imponierende Bindegewebsvermehrung eingehender, so tritt auch hier der funktionelle Charakter deutlicher zutage. Allein die allegmeine Tatsache, daß nicht die eigentlichen Formelemente, also die Zellen, sondern im wesentlichen die Interzellularsubstanz, also der eigentliche Träger der Funktion, vermehrt erscheint, deutet auf eine funktionelle Ursache hin. Eine ähnliche Bedeutung kommt der häufig auftretenden Metaplasie von Bindegewebe in Knochensubstanz im Sinne des Überganges einer funktionell geringer zu bewertenden Gewebsart in eine funktionell hochwertigere zu. Die Anordnung der Bindegewebselemente in starffen elastischen Faserzügen und Strängen, ihr besonders deutliches Auftreten an funktionell übermäßig beanspruchten Stellen (Ligamentum nuchae, Bandapparat der Hüftgelenke) gleichzeitig ihr derber Bau an den Handtellern und Fußsohlen (Benda) lassen letzten Endes ebenfalls ein funktionelles Prinzip vermuten.

Die Erklärung für die mehr allgemeinere Ausbreitung der Bindegewebswucherung gegenüber der an ganz bestimmt charakterisierten Abschnitten des Skelettsystems auftretenden Knochenveränderungen darf meines Erachtens in der Differenzierung der beiden Gewebsformationen zufallenden funktionellen Aufgabe zu suchen sein.

Das ungleich stärkere Auftreten der Wucherungserscheinungen am eigentlichen Bindegewebe ist kein Gegenargument für den gleichartigen Charakter dieser verschiedenen Erscheinungen, da das Bindegewebe als niederste und somit weniger differenzierte Entwicklungsstufe des Stützgewebes die Modifikation seiner Gewebselemente auf einer viel breiteren Basis gestattet als das hochqualifizierte und daher in funktioneller Hinsicht viel einseitiger begabte Knochengewebe.

Das innere Wesen der Bindegewebshyperplasie möchte ich in einer auf innersekretorischer Störung beruhenden funktionellen Hyperaktivität erblicken, die nicht zweckentsprechend erscheint.

Literatur.

Arnold: Beiträge zur Akromegalie. Virchows Arch. f. pathol. Anat. u. Physiol. Bd. 135. — Benda: Akromegalie. Die deutsche Klinik. 1902. — Dietrich: Verhandl. d. dtsch. pathol. Ges. 1909. — Fischer: Hypophysis und Akromegalie. Frankfurt. Zeit-

schrift f. Pathol. — Kloeppel: Inaug.-Diss. Göttingen 1921. — Matthias: Inaug.-Diss. Halle 1904. — Meyer, Felix: Inaug.-Diss. Kiel 1894. — Müller: Experimentelle Untersuchungen über mechanisch bedingte Umbildungsprozesse am wachsenden und fertigen Knochen usw. und Neue Experimente zur Frage des Einflusses usw. Bruns' Beitr. z. klin. Chirurg. Bd. 127 u. 130. — Roux: Arch. f. mikroskop. Anat. u. Entwicklungsmechanik. — Stadelmann (Fränkel, Stadelmann und Benda): Klinische und anatomische Beiträge zur Lehre von der Akromegalie. Dtsch. med. Wochenschr. 1901. — Steiger: 5 Fälle von Akromegalie in ihrer Beziehung zur Hypophyse und anderen endokrinen Drüsen. Zeitschr. f. klin. Med. Bd. 84. — Thomson: Pennsyl. med. Vol. 14 u. 18. Arch. f. klin. Med. Bd. 43 u. 119. — Virchow: Ein Fall und ein Skelett von Akromegalie. Berlin. klin. Wochenschr. 1889.

Ein Fall von akutem Tetanus mit letalem Exitus in der zahnärztlichen Praxis.

Von

Dr. **Hans Jugel**, Berlin.

Anamnese: Bei dem Patienten X., 32 Jahre alt, Erdarbeiter, wurden die Wurzeln von $\overline{54}$ unter örtlicher Betäubung entfernt. Nach 3 Tagen kam der Patient wieder zur Behandlung, da er ein ständiges Ziehen im Kiefer habe, wie wenn jemand mit dem Hammer in der Wunde klopfe. Ich stellte eine Wundinfektion mit leichter Schwellung der Submaxillardrüse fest. Infolgedessen wurde die Wunde mit H_2O_2-Wattebäuschen gesäubert, leicht mit Chlumpskischer Lösung

Acidum carbolic. cristal.	15,0
Camphor. trit.	30,0
Alcohol absolut.	5,0

betupft und Jodoform mit dem Pulverbläser eingeblasen. Nach weiteren 2 Tagen erscheint der Patient mit noch heftigeren Schmerzen, die er auch in den Oberkiefer und Nacken verlegt.

Status: Die Wunde rechts unten im Unterkiefer zeigt einen graugelblichen, schmierigen Belag mit starkem, fötidem Geruch. Die Drüsen sind stark geschwollen. Die Atmung ist etwas beschleunigt, beim Schlucken sind deutlich Beschwerden zu erkennen, während die Zunge trocken ist. An der Kaumuskulatur sind keine Veränderungen wahrzunehmen. Die Reinigung der Wunde wurde wiederholt und ein Jodoformgazetampon eingelegt. Desgleichen wurde trockene Wärme verordnet. Am siebenten Tage nach der Extraktion zeigt der Patient ein gänzlich anderes Bild. Stark beschleunigtes Atmen mit schweren Schluckbeschwerden und trockener, belegter Zunge. Die Kaumuskulatur springt in starken, brettharten Wülsten hervor. Die Zahnreihen sind schwer voneinander zu bringen. Das Gesicht zeigt einen ängstlichen, fast weinerlichen Ausdruck (Risus sardonicus). Starke Mattigkeit und Temperatursteigerung ist zu konstatieren. Aus der Wunde wird ein Abstrich gemacht. Dessen Befund: Massenhafte Leukozyten, Staphylokokken, Streptokokken und Aktinomyzesdrusen.

Diagnose: Die Diagnose zu stellen, war äußerst erschwert durch eine dreifache Mischinfektion. Ursprünglich handelte es sich um eine Wundinfektion, zu der sich alsdann eine Tetanusaffektion eingestellt haben muß. Danach oder zuvor muß alsdann eine Aktinomyzesinfektion stattgefunden haben.

Prognose: Die Prognose muß im Stadium der Wundinfektion als günstig angesprochen werden. Durch das Hinzukommen der Aktinomykose ist die Prognose als ernst anzusehen, zumal gleichzeitig eine Tetanusinfektion stattgefunden hat. Für den Tetanus selbst ist sie meist schlecht, sie ist aber um so besser, je länger die Inkubationszeit währt. Diese schwankt meistens zwischen 3 und 20 Tagen. In diesem Falle kann man wohl mit dem 4. bis 7. Tage rechnen. Mithin wäre die Prognose als sehr ernst aufzufassen. Der Patient wurde ins Krankenhaus überführt.

Differentialdiagnose. Im Anfang ist die Erkennung des Tetanus nicht leicht, zumal dann nicht, wenn sich an den Kaumuskeln (Masseteren) keine Veränderungen oder Härten zeigen. Dennoch ist es nötig, stets an die Möglichkeit einer Tetanusinfektion zu denken, wenn eine Wunde oder Verletzung vorliegt. Ganz besonders aber dann, wenn sich ziehende Schmerzen in den Kaumuskeln und im Nacken eingestellt haben. Eine Myalgie läßt sich dann ausschließen, wenn sich keine schmerzhaften Druckpunkte an der Kaumuskulatur zeigen, was hier der Fall war. Zu bedenken ist allerdings, daß die Unterscheidung der Myalgien von Druckpunkten bei neuropathischen Individuen, z. B. hysterischen Druckpunkten, bisweilen schwierig ist. Eine Verwechslung mit Hysterie ist immerhin möglich. Von Strychninvergiftung und Lyssa (Hundswut) kann man wohl absehen, da bei der ersteren Starrkrämpfe schneller auftreten und verlaufen, bei der letzteren aber vor allem die andauernde Muskelstarre fehlt. Von einer Aktinomykose mußte zuerst abgesehen werden, da beide Masseteren sowie Nacken von der Steifheit und Härte befallen waren. Dennoch ist zu bedenken, daß auch bei der Aktinomykose Schmerzen oder Gesichtsneuralgien, allerdings der betreffenden Seite, vorausgehen können, ja, es kann selbst zum Trismus kommen; andererseits wiederum kann die Aktinomykose nur als kleine Geschwulst auffallen. Ausschlaggebend war die doppelseitige Affektion der Masseteren, die Steifheit des Nackens und das auffallend ängstliche, weinerliche Gesicht des Patienten (Risus sardonicus). Durch den Befund der Staphylokokken und Streptokokken sowie durch den Aktinomyzespilz war die Diagnose auf Wundinfektion mit Aktinomykose festgelegt. Eine geeignete bakteriologische Methode zur Frühdiagnose des Tetanus kennen wir leider noch nicht.

Ätiologie: Durch den Beruf des Patienten als Erdarbeiter ist die Ätiologie nicht weit herzuleiten. Durch das Berühren der Wunde mit schmutzigen Fingern ist eine Infektion der Wunde leicht möglich. Bekanntlich haftet ja der Tetanusbazillus, ein schlankes Stäbchen mit abgerundeten Ecken, sehr leicht an Straßenschmutz, Erde und Holz (Splittern). Bei vielen Fällen ist eine eigentliche Eingangspforte nicht einmal aufzufinden. Hier kann jedoch Straßenschmutz oder Erde sehr leicht mit den Tetanusbazillen in die offene Wunde Eingang gefunden haben. Was nun die Aktinomyzesinfektion betrifft, so wissen wir, daß der Aktinomyzespilz von infizierten Gräsern herrührt. Der Patient selbst gibt die Gewohnheit zu, Grashalme des öfteren in den Mund zu nehmen und zu kauen. So liegt wohl auch hierfür die Ätiologie sehr nahe. Wahrscheinlich hat der Patient die Gelegenheit zum kauen von Grashalmen gehabt und sich dabei mit dem Aktinomyzespilz infiziert. Interessant ist nur das zufällige Zusammentreffen von Tetanus und Aktinomyzes mit einer vorhandenen Wundinfektion, die ja an und für sich harmlos anzusehen ist.

Therapie und Verlauf: Einen direkt sichtbaren Verlauf der Aktinomykose konnte man eigentlich nicht feststellen. Sie wurde lediglich durch das Auffinden von Aktinomyzesdrusen konstatiert. Es ist ja immerhin möglich, daß diese durch das überragende Bild des Tetanus schwer festzustellen war.

Außer der antiseptischen Behandlung der Wunde wurde Antitoxin intravenös injiziert. Dadurch soll eine schnelle Bindung von Toxin und Antitoxin erzielt werden. Außerdem wurde Morphium und Chloralhydrat verabreicht.

Da jedoch wesentliche Anzeichen einer Aktinomykose angesichts der Schwere des Falles nicht vorwiegend in Betracht kamen, wurde diese zunächst durch innerliche Mittel, starke Dosen von Jodiden, bekämpft.

Jedoch schon 3 Tage nach der Krankenhausaufnahme kam der Patient zum Exitus letalis, da die Atemmuskulatur vom Tetanus befallen wurde. Ist dies der Fall, so tritt fast immer binnen kurzer Zeit der Tod ein. Schon am zweiten Tage nach der Krankenhausaufnahme traten die Anfälle auf den ganzen Körper über, die ihn in eine starre Kontraktion brachten. Die Kiefer waren so fest aufeinander gepreßt, daß sie selbst gewaltsam nicht mehr geöffnet werden konnten, wenigstens nicht ohne Verletzung (Trismus). Kopf und Rumpf waren nach hinten gezogen (Opisthotonus), die Beine gestreckt. Arme und Hände waren frei.

Bis zum Exitus war der Patient bei vollem Bewußtsein, mit nur geringer Temperatursteigerung. Diese erhöhte sich erst am zweiten Tage nach seiner Aufnahme im Krankenhause erheblich bis auf 42° mit starker Schweißbildung.

Nach dem Exitus konnte durch einen Ausstrich aus der Extraktionswunde der Bacillus Nicolaieri nachgewiesen werden und somit die Diagnose auf Tetanus einwandfrei sichergestellt werden.

Der Bazillus ist ein schlankes Stäbchen, das sich wegen seiner endständigen Spore mit einer Stecknadel vergleichen läßt. Er färbt sich leicht mit Anilinfarben. Die Züchtung erfordert Luftabschluß. Die Bazillen bleiben gewöhnlich am Ort der Infektion und gelangen nur selten in Organe, in das Blut oder in den Liquor cerebrospinalis. Es ist daher auch erklärlich, daß im Blut sowie im Liquor cerebrospinalis keine Bazillen gefunden wurden. Die Tetanusbazillen bilden stark wirkende Toxine, in denen man das Krämpfe verursachende Tetanospasmin und das rote Blutkörperchen auflösende Tetanolysin unterscheiden kann. Diese Toxine finden sich anfangs in der Blutbahn, gehen aber in der Hauptsache von der Infektionsstelle aus längs der Nervenscheiden zum Rückenmark und zur Medulla oblongata. Daß der Tetanus häufig von jauchenden oder infizierten Wunden ausgeht, ist ja eine bekannte Tatsache.

Während man beim örtlichen Tetanus neben der Exzision der Wunde die Amputation dann in Frage zieht, wenn sich das Krankheitsbild verschlimmert und ein Übergang in den allgemeinen Tetanus droht, so wäre wohl hier eine Exartikulation des Unterkiefers nutzlos gewesen. Es war hier neben der Gefahr einer allgemeinen Sepsis der geschwächte Zustand des Patienten sowie der Charakter des Tetanus selbst (akuter Tetanus mit kurzer Inkubation) zu berücksichtigen. Die Prognose ist für ihn absolut schlecht und Heilung ist bisher nur in 10% der Fälle erzielt worden. Aus diesen Gründen wurde von einer Exartikulation des Unterkiefers Abstand genommen.

Buchbesprechungen und Einzelreferate.

Klinische Zahnheilkunde.

Preiswerck-Mayrhofer: Lehrbuch und Atlas der Zahnheilkunde mit Einschluß der Mundkrankheiten. (Lehmanns medizinische Handatlanten. 4. umgearbeitete und vermehrte Auflage. Preis geb. 15 Mk.)

Das vorliegende Werk soll auch in seinem neuen Gewande kein reines Lehrbuch der gesamten Zahnheilkunde darstellen, sondern in erster Linie als Atlas dienen. Damit soll die Belehrung durch eine große Anzahl vorzüglich hergestellter Abbildungen in den Vordergrund gerückt werden. Weiter dient das Buch, dank seiner Anordnung und ausführlichem Inhaltsverzeichnis, als Nachschlagewerk.

Der I. Teil umfaßt Anatomie und Physiologie: Vergleichende Anatomie des Gebisses. Normale Anatomie. Korrosionsanatomie. Spezielle Anatomie der Zähne. Histologie. Physiologie und Bakteriologie.

Der II. Teil behandelt die Pathologie und Therapie. Mundkrankheiten: Erkrankungen der Gingiva, der Mundschleimhaut, der Zunge, mit dem Zahnsystem zusammenhängende Erkrankungen der Mundhöhle. Erkrankungen der Speicheldrüsen. Störungen beim Zahndurchbruch. Einfluß der hereditären Lues auf die Zähne. Geschwülste der Mundhöhle: Gutartige Geschwülste und bösartige Geschwülste. Geschwülste der harten Zahnsubstanz. Kieferbrüche. Zahnfrakturen. Luxation des Unterkiefers. Empyem der Kieferhöhle. Trigeminusneuralgie. Erworbene und angeborene Spaltbildungen des Gesichtes. Zahn- und Kieferanomalien. Zahnbeläge. Angeborene Defekte der harten Zahnsubstanzen. Erworbene Defekte der harten Zahnsubstanzen. Die Karies der Zähne. Prophylaxis. Pulpakrankheiten. Erkrankungen der Wurzelhaut. Allgemeine Pathologie der Periodontitis. Therapie der Periodontitis.

Die Umarbeitung des Kapitels „Mundkrankheiten" ist dem Verf. vortrefflich gelungen. Präzise in der Anordnung, knapp und klar im Ausdruck, entrollt sich vor dem Auge des Lesers die lange Reihe der zahlreichen Gingivitiden und Stomatitiden. Die mit großem Bedacht ausgewählten Bilder erhöhen den Wert des Kapitels um ein Beträchtliches. — Das gleiche gilt für das Kapitel „Kieferbrüche", das durch Erweiterung und wohl auch durch Verwertung der im Felde erworbenen Kenntnisse, erheblich reichhaltiger geworden ist. In der 1. Auflage umfaßte dieses Kapitel 8 Seiten, in der vorliegenden Auflage 25 Seiten.

Wenn man die erste Auflage von 1903 dieser vierten Auflage von 1924 gegenüberstellt, dann kann man einmal so richtig beobachten, wie unser Stand und unsere Wissenschaft in den letzten 20 Jahren fortgeschritten ist. Dinge, die man damals für unerläßlich zur Ausübung unseres Berufes hielt, sind Nebensächlichkeiten geworden. Dinge, von denen man damals keine Ahnung, höchstens eine Vorahnung hatte, sind heute ausschlaggebende Faktoren in unseren Behandlungsmethoden geworden.

Wir wünschen, daß dieses Werk, aus dem wir einst unsere Kenntnisse schöpften und das uns in die Lage versetzte, unseren Lebensberuf auszuüben, diesen Zweck auch in seinem neuen Umfange ebenso voll und ganz erfüllen möge wie seine Vorgänger.

R. Hesse (Döbeln).

Lacronique: Chirurgische Behandlung der infektiösen Herde. (La Revue de Stomatologie 1925. H. 3).

Bezüglich der Therapie der fokalen Infektion ist eine Entscheidung zu treffen, dahingehend, ob man die chirurgische Auskratzung oder die apikale Resektion anwenden soll.

Um diese Entscheidung zu fällen, spricht Lacronique über die Indikationen und über die Zahngattungen, die sich für die eine oder die andere Therapie am besten eignen. Er kommt zu dem Ergebnis, daß die Auskratzung der Resektion vorzuziehen ist, weil man sie immer mit Erfolg anwenden kann. Bei der Beschreibung der Operationstechnik verwirft Lacronique die Feststellung des zu behandelnden Zahnes, sowohl vor, als auch nach dem operativen Eingriffe.

R. Hesse (Döbeln).

Th. E. De Jonge Cohen (Amsterdam): **Ein neuer Beitrag zur Morphogenese des „Dens in Dente".** (Vierteljahrsschr. f. Zahnheilk. 1925. H. 1.)

Cohen beschreibt einen kürzlich zur Beobachtung gekommenen 1. Prämolaren mit der Erscheinung eines Dens in Dente zur Stützung der von ihm aufgestellten Hypothese der Morphogenese desselben.

Ohrt (Hamburg).

Max Apfelhalter (Linz a. D.): **Ein Fall von angeborener Zahnlosigkeit (Anodontia congenitalis).** Viert. Schr. f. Zahnheilkde. 1925. H. 1.)

Beschreibung eines solchen Falles, beobachtet an einem 18jährigen Pat. Außer einem im 5. Lebensjahre aufgetretenen zahnähnlichem Gebilde, welches nach kurzer Zeit wieder ausfiel, sind keine Zähne erschienen. Die Entwicklung der Haare, Schweiß- und Talgdrüsen war ebenfalls gestört.

Ohrt (Hamburg).

Hammer: Zwei Fälle einer echten Ostitis nach Wurzelbehandlung. (Korresp. Bl. f. Zahnärzte 1925/4).

In den beiden publizierten Fällen handelt es sich um 3, wobei der Beginn der Erkrankung ziemlich gleichartig war, während sie im weiteren Verlauf von einander abwich. In dem einen Fall erfolgte nach längerem Krankenlager und nach Verlust mehrerer Zähne und eines Teiles des Alveolarfortsatzes Heilung, im anderen hingegen kam es zum exitus letalis.

Die Ostitis (früher Osteomyelitis genannt) kann hämatogenen Ursprunges sein, sie kann nach Infektionskrankheiten auftreten oder per contiguitatem erfolgen. Als Infektionserreger kommen Staphylococcus aureus oder Streptococcus albus oder beide zusammen in Betracht. Die Infektion per contiguitatem ist die häufigste im Anschluß an Verletzungen der Epithelschicht der Kieferschleimhaut, wobei die Infektionspforte so geringfügig sein kann, daß man sie nachträglich nicht mehr festzustellen vermag. Partsch unterscheidet bei der Kieferostitis zwei Formen: eine umschriebene und eine rasch fortschreitende, diffuse, von denen die letztere meist verhängnisvoll wird. Im ersten Fall lag die Gefahr einer allgemeinen Sepsis nahe, da bereits am linken Bein eine Thrombose auftrat. Als sich aber nach 4 Wochen die Sequester lösten, hörten die Beschwerden auf und es trat rasch Heilung ein.

Im zweiten Falle wurde ein mit Arsen behandelter Eckzahn infolge heftiger Schmerzen extrahiert. Trotzdem floß aus der Wunde dauernd Eiter, sodaß der gelockerte, schmerzende Nebenzahn ebenfalls entfernt wurde. Trotzdem griff die Erkrankung auf die Umgebung über, so daß weitere 3 Zähne extrahiert und mehrere Abszesse gespalten werden mußten. Einige Zeit später beobachtete man am rechten Unterschenkel einen zirkumskripten Bezirk, systolische Geräusche an der Mitralis und weiterhin hohes Fieber. Bei Eröffnung des Antrum fand man keinen Eiter, sondern polypös entartete Schleimhaut. Nach der Operation verschlimmerte sich das Befinden des Patienten. In Blut und Harn findet man massenhaft Streptokokken und Staphylokokken. Die Lunge zeigt links Dämpfung und leichte Rasselgeräusche beiderseits. Etwa 14 Tage nach Einlieferung in das Krankenhaus erfolgt der Tod. — Der Fall entspricht der zweiten von Partsch geschilderten Form. Eine erschöpfende Erklärung für den verschiedenartigen Verlauf der beiden Fälle kann nicht gegeben werden. Der letzte Fall gibt aber dem Verf. Veranlassung auf die Gefahren der „modernen" Wurzelbehandlung mit hindurchfüllen durch das Foramen, Anwendung von Rattenschwanzfeilen und Apexräumern hinzuweisen und daran zu erinnern, daß das periapikale Gewebe ein Gebiet ist, das man nach Möglichkeit in Ruhe lassen soll. R. Hesse (Döbeln).

v. Muralt: Über die Aspirationsgefahr von Zähnen und Wurzeln. (Schweiz. Monatsschr. f. Zahnheilk. 1925. H. 5.)

Eine Gefahr für die Atmungswege bilden Zähne und Wurzeln, die bei Extraktionen, insbesondere in Narkose oder bei Hebelextraktionen, in die Luftröhre geraten. Die Luftwege wehren sich gegen den Eindringling durch Schluckreflex, Würgereflex und durch Verschluß der Taschenfalten und Stimmlippen des Kehlkopfes. Ist der Fremdkörper trotzdem in den Kehlkopf eingedrungen, so tritt durch Reizung des Vagus ein Hustenanfall ein, der den Fremdkörper wieder hinausbefördern kann. Versagen alle diese natürlichen Abwehrmaßnahmen, so wird ärztliche Hilfe nötig, denn der Eindringling wird nun durch den Retentionsmechanismus: Schwere, Blasrohrwirkung, Sparbüchsenverschluß der Luftwege, Ventilcharakter der respiratorischen Lumenschwankungen (Brünnings) festgehalten.

Ist der Zahn klein, so kann man unter Umständen zwar an ihm vorbeiatmen, aber es kommt zu einer akuten Stenose. Dieser Zustand kann vorübergehen und der Zahn kann jahrelang im Larynx liegen bleiben; doch sind diese Fälle selten. Meistens folgt Heiserkeit bis zur völligen Stimmlosigkeit, Hustenanfälle und Schluckbeschwerden. Nebenher laufen Verletzungen der Schleimhaut durch scharfe Spitzen und Kanten des Zahnes und Entzündungen infolge Infektion, Geschwüre, Abszesse, Phlegmonen. Hierauf kann Glottisödem mit Erstickung eintreten.

Gelingt es nicht sofort, den Zahn aus dem Larynx zu entfernen, so muß zur Tracheotomie geschritten werden, um die Erstickungsgefahr zu beheben. Dann erst soll man erneut versuchen, den Zahn zu entfernen. Ist kein Spezialist sofort zu erreichen, dann muß man die Koniotomie (Tandler) anwenden. Der Patient wird wie zur Tracheotomie gelagert; dann sticht man mit einem Skalpell, dessen Schneide mit Heftpflaster umwickelt ist, so daß nur die Spitze frei bleibt, durch die Haut hindurch in das zwischen Ringknorpel und Schildknorpel befindliche Lig. conicum und durchtrennt es durch einen Querschnitt. Ist die Erstickungsgefahr nicht so groß, so wird der Laryngologe den Zahn mit der Kehlkopfzange entfernen.

Ist der Zahn in die Trachea geglitten, so gelangt er fast immer in die Hauptbronchien, vorzugsweise in den rechten Bronchus. Hier ruft der Zahn verschiedene Krankheitsbilder

hervor: Er reizt die Schleimhaut und führt zur Atelektase, wenn er das Lumen völlig verlegt; läßt er noch Luft vorbeistreichen, so entwickelt sich ein Krankheitsbild, das man als interstitielles Emphysem bezeichnet. Zu diesen mechanischen Einwirkungen des Fremdkörpers kommen noch entzündliche Erkrankungen, selbst wenn der Eindringling steril ist: eitrige Bronchitis, chronische eitrige Bronchopneumonie, Lungengangrän, Tod. Vom Lungenherd kann die Entzündung auf die Pleura übergreifen und zu Pleuraempyem führen.

Die Diagnose eines Bronchialfremdkörpers ist nicht leicht. Am sichersten wirkt die Endoskopie. — Der Zahnarzt soll bei Extraktionen in der Narkose vorher genau feststellen, wieviel Zähne und Wurzeln vorhanden sind. Vor den Kehlkopf lege man einen großen Wattetampon, der die Fremdkörper aufhalten kann. Kommt es trotzdem zur Aspiration, dann soll der Zahnarzt sofort den Spezialisten zu Rate ziehen. Für den äußersten Notfall aber muß der Zahnarzt in der Lage sein, die Koniotomie (Tandler) auszuführen.

R. Hesse (Döbeln).

H. J. Tholock, Frankfurt a. M.: **Entstehung und Wirkung elektrischer Ströme im Munde.** (Münch. med. Wochenschr. 1925, Nr. 13.)

Eine 50 Jahre alte Frau verspürte meistens bald nach dem Essen einen zuckenden, blitzartigen Schmerz in der Mahlzahngegend des 1. Unterkiefers. Der Unterkiefer war glatt und bis auf r. u. 3. zahnlos. Durch Röntgenaufnahme wurden vollkommen klare Knochenverhältnisse festgestellt. Der r. u. Kaninus hatte bei normal reagierender Pulpa eine große Silberamalgamfüllung. Das gut sitzende Kautschuk-Unterstück hatte einen Verstärkungsbügel aus Golddraht, der an der Klammer angelötet war. Dieser Bügel war an einer kleinen Stelle nahe dem 1. freien Ende des Unterstückes von Kautschuk entblößt und berührte dort den Kiefer, jedoch ohne Druck ausüben zu können. Ursache der Schmerzen waren elektrische Ströme. Erzeugung dieser durch ein galvanisches Element, das von der Amalgamfüllung, dem Goldbügel und dem sauren Speichel gebildet wurde. Miller hat 1881 die Bedingungen genannt, unter denen elektrische Ströme im Munde auftreten können.

1. Wenn eine Metallfüllung nicht durchweg dieselbe Dichtigkeit hat.
2. Wenn zwei aus verschiedenen Metallen hergestellte Füllungen sich berühren.
3. Wenn eine Zahnersatzplatte aus verschiedenen Goldlegierungen zusammengesetzt ist.

Tholuk fügt diesem noch hinzu:

4. Wenn eine Metallklammer, eine metallische Zahnersatzplatte, eine Krone, eine Brücke, ein Richtapparat oder eine Füllung aus anderen Metallen miteinander in Berührung kommen.

Die oben erwähnte Patientin war monatelang wegen Neuralgie behandelt worden. Verfasser betont mit Recht, daß es nötig sei, in Ärztekreisen immer wieder darauf hinzuweisen, bei Erkrankungen im Bereiche der Mundhöhle den Zahnarzt rechtzeitig hinzuzuziehen.

Paul Laband (Hamburg).

Frey: Rachitis, Kiefer und Zähne. (La Province Dentaire 1925. Nr. 3.)

Bei der Rachitis unterscheidet man drei Entwicklungsstadien der knöchernen Vorgänge: ein irritatives, ein dystrophisches und ein reparatorisches Stadium. Nach Marfan steht unter den Infektionen und Intoxikationen an erster Stelle die kongenitale Syphilis, an zweiter digestive Affektionen, dann Tuberkulose und andere Infektionen. Marfan befindet sich hier im Gegensatz zu den Engländern und Amerikanern, die die Rachitis in der Hauptsache auf den Mangel an Vitaminen, Licht und Mineralien zurückführen. Frey scheint sich mehr der Ansicht Marfans zuzuneigen.

Die Rachitis tritt sowohl am Ober- wie am Unterkiefer einzeln, aber auch an beiden Kiefern gleichzeitig auf. Im allgemeinen scheint der Unterkiefer größere Neigung zu rachitischen Erkrankungen zu besitzen.

Sehr häufig befällt die Krankheit auch die Zähne und kann zu Mißstellungen, Strukturfehlern, partieller lokaler Dystrophie und Erosionen führen. Schematisch stellt Frey den Vorgang etwa folgendermaßen dar:

1. Aus der akuten toxischen Infektion der embryonalen Periode und der ersten Kindheit entwickeln sich die Erosionen.

2. Die chronischen toxischen Infektionen der embryonalen Periode und ersten Kindheit erzeugen Rachitis, dann spasmogene Diathese, dann Erosionen.

Zusammenfassend betont Frey, daß sich die Beziehungen zwischen Rachitis und Zähnen folgendermaßen kennzeichnen: Zuerst dentale Mißstellungen, dann Verletzungen des Zahnes durch chronische toxische Infektionen. Eine Behebung der Krankheit hat gute Ernährung und hygienische Lebensbedingungen zur Voraussetzung. Ferner ist dafür zu sorgen, daß etwaige Nasenatmung behoben wird und Mißstellungen beseitigt werden.

R. Hesse (Döbeln).

Technische Zahnheilkunde.

Max Müller (Hannover): **Grundlagen und Aufbau des Artikulationsproblems im natürlichen und künstlichem Gebisse.**

Das Lebenswerk meines früheren Schülers ist das Lexikon der Artikulationswissenschaft von Anfang an bis zum Jahre 1924. Nur ein Mann von der geistigen Begabung Müllers, nur einer, der mit philatelistischer Leidenschaft seit 30 Jahren alles, was dazu gehört, an Literatur und Geräten aller Länder sammelte und in sich verarbeitete, konnte ein Gleiches zustande bringen. Das Buch wird in der Bibliothek keines Zahnarztes fehlen dürfen, der es ernst nimmt mit der Pflicht, seinen Patienten einen möglichst vollwertigen Kauapparat zu schaffen. Es wird aber auch allen denen, die sich schon bisher in der Förderung der Artikulationswissenschaft Verdienste erwarben, eine Fülle von Anregungen geben, Verständnis erleichtern und zur Förderung ihrer Erkenntnisse beitragen. Welche Unsumme von Arbeit und Forschung in der Artikulationswissenschaft von der Gesamtheit der Kulturnationen geleistet worden ist (dem Verfasser ist schwerlich etwas entgangen), das zeigt das Weltliteraturverzeichnis von 578 Nummern und die Angabe von 48 Abkürzungen von Zeitschriften (20 deutsch-österreichische, 15 englisch-ameriaknische, 8 französisch-belgische, 3 skandinavische und 2 Schweizer).

Doch nun zum Inhalt des Werkes selbst: Grundlagen und Aufbau des Artikulationsproblems nennt es der Verfasser. Von der Lösung sind wir noch weit entfernt. Darum schreibt er über seine Einleitung:

„Des Rätsels Lösung liegt uns fern,
Wir raten's nicht, doch rieten's gern,
Und seh'n uns stets verwundert an,
Weil's jeder möcht und keiner kann."

Die Bedeutung der Zähne und des Kiefers für die Physiologie unseres Körpers herauszufinden, ist der Inhalt des Artikulationsproblems. Den mangelhaften Kauapparat unserer Patienten seiner Fehler zu berauben, ihn zu höchster Leistungsfähigkeit zu bringen, ist die Aufgabe des Problems für unsere Praxis. Darum müssen wir nicht nur den Kauakt, die mechanische Zerkleinerung der Speise durch die Zähne mit Hilfe der dabei in Funktion tretenden Kaumuskeln, sondern auch den Bau des Kauapparates des Ober- und Unterkiefers in bezug auf Zweckmäßigkeit und Dauerhaftigkeit bei größter Leistungsfähigkeit und einem Minimum an Substanz genau kennen. Hierzu müssen wir die stadodynamischen Gesetze studieren und die Kinetostatik als Hilfswissenschaft zum Verständnis des Artikulationsproblems benutzen.

Nun geht Müller ganz systematisch vor und behandelt im ersten Teil den Ruhezustand des Kauapparates. Er beginnt mit eingehender Beschreibnug der Anatomie des Kauapparates, des Kiefergelenkes, des Unterkieferkopfes, der Gelenkkapsel, der Gelenkhöhle und der Zwischenscheibe. Zur Unterstützung des Verständnisses dienen gut wiedergegebene Abbildungen nach Choquet, Turner, Walkhoff, Tomes und Dolamore. Hierauf folgt die Anatomie der Muskeln, Bänder und Faszien, zuerst der Musc. masseter, dann Musc. zygomatico-mandibularis, Musc. temporalis, Musc. pterygoideus externus und internus, dann die Beschreibung des Unterkiefer-Bandapparates, Ligamentum temporo-mandibulare, Lig. sphenomandibulare und Lig. stylomandibulare, der Raphe pterygomandibularis, der Faszien des Gesichtes und des Halses, mit dem Ligamentum stylohyoideum. Es folgen die oberen Zungenbeinmuskeln Musc. digastricus mandibulae, Musc. mylohyoideus, Musc. geniohyoideus, Musc. stylohyoideus und das Platysma. Zum Schluß der Anatomie die unteren Zungenbeinmuskeln Musc. omohyoideus, Musc. sternohyoideus, Musc. sternothyroideus und Musc. thyreohyoideus. Die instruktivsten Bilder aus anatomischen Werken nach Henle, Toldt, Deaver, Sobotta, Braus, Gray, H. Braun, Sicher und Heitzmann, 19 im ganzen, ermöglichen eine eingehende Repetition der anatomischen Verhältnisse. Zahlreiche Hinweise auf die das Thema direkt berührenden Punkte, wie z. B. Zug- und Druckfestigkeit, Ansatzstellen, Innervation, Funktionsbetrachtungen usw. begleiten diesen Teil der Arbeit und leiten den Leser auf später zu betrachtende Punkte hin. Auch vergleichend-anatomische Betrachtungen mit den Verhältnissen in der Tierwelt und anderen Menschenrassen sind eingeflochten.

Bei der nun folgenden Beschreibung des oberen und unteren Zahnbogens fügt Müller die Kardinalregel für das Festsitzen eines Plattenersatzes an, die künstlichen Zähne so zu stellen, daß sie jeden Zahn auf den Alveolarfortsatz pressen, aber nicht daneben. Kapitel 4, die „normale" Bißart, gibt dem Verf. Gelegenheit, Hoffenthals Ansicht, den Zungenbiß als normal anzusprechen, zu verwerfen und dem Scherenbiß den Vorzug zu geben, weil dieser funktionell wertvoller sei. Den Schluß des ersten Teils der Arbeit bildet als 5. Unterkapitel

die Okklusionsstellung der Zähne. Unter Beihilfe von 25 Abbildungen nach Turner, Broomel Shaw Cryor Gysi Amoedo nach Wistlar Institut, Choquet, Boque und Lenhardtson wird die normale Okklusionsstellung eingehend beschrieben. Hierunter versteht M. besonders für die Prothese diejenige Anordnung der Zahnreihen, die ihnen die größtmögliche Arbeitsleistung gestattet. Diese tritt erst ein nach Auswirkung der Kieferbewegungen und Herstellung der abgenutzten Form der Zähne. Für die durch den horizontalen Bewegungsbiß entstehende Lokomotionskurve schlägt Müller den Ausdruck Niveaukurve vor, während er die durch transversale Bewegung entstehenden Kurven Gleitbißkurven nennen möchte. Die Sagittalebene der sich aneinander reihenden Kaufurchen aller Backzähne verläuft nie auf einer geraden Linie, sondern in einem Kreisbogen, den man mit Okklusionskurve bezeichnet. Nach Betrachtungen über die Speesche Kurve, Bonwills Kompensationskurve, Gysis longitudinaler Zahnkurve, einer Abschweifung über die Gewölbeform des Unterkiefers und das Bonwill-Dreieck wird noch die Höhenlage der Okklusionsebene zum Gesichtsschädel behandelt. Auch der von Iupitz erfundene „goldene Zirkel" zur Bestimmung einer normalen „Bißhöhe" wird erwähnt.

Der zweite Teil des Buches Müllers ist überschrieben: **Über den Bewegungszustand des Kauapparates.**

Dieser für das Problem der Artikulation wichtigste Teil ist so ausführlich behandelt, daß sich ein Referat darüber fast nur auf eine Wiedergabe der Überschriften der, ich möchte das besonders hervorheben, auch für den Orthodontiker wichtigen einzelnen Kapitel beschränken muß. Nach einer Erläuterung des Begriffes Artikulation und einer Abhandlung über die funktionelle Gestalt der Kiefer wird die Physiologie des Kauapparates und des Kauaktes, Anteil der einzelnen Zahngruppen usw. geschildert. In der Stellung der Zähne zueinander während der Kieferbewegungen, je nach Arbeitsseite und Balanceseite, und der Vorschiebbewegung (Abbeißbewegung) bezeichnet Müller die rückläufige Vorwärtsbewegung als Retropulsion. Diese beiden Bewegungen können aber vereinigt stattfinden und so entsteht die Zirkumduktionsbewegung. Diese an und für sich physiologische Bewegung kann durch Verkehrshindernisse, z. B. verlängerte Zähne, auch eine pathologische werden. Müller glaubt, daß, wenn derartige abnorme Bewegungen längere Zeit bestanden haben, sie zu gewohnheitsmäßigen (durch die Veränderung des Kiefergelenkes) Bewegungen werden, denen man auch bei Anfertigung von Totalersatz für Zahnlose Rechnung tragen müsse. (? Ref.) Am Schlusse des nun folgenden Kapitels „Einiges aus der Mechanik, Hebelgesetze, Kaukraft", welches äußerst wichtig und lehrreich (auch für die Orthodontie) ist, sich aber ohne die dazu gehörigen Zeichnungen nicht wiedergeben läßt, kommt Müller zu der Meinung, daß sich die Bewegung des Unterkiefers am besten mit dem Kurbelmechanismus einer Maschine, an der Dreh- und fortschreitende Gleitbewegung gleichzeitig stattfinden, vergleichen lasse. Im Kapitel Gnathodynamometer werden die Arbeiten aller Forscher über die Frage des Kaudruckes und des Kauvermögens mit den Abbildungen der von ihnen konstruierten Meßapparate wiedergegeben. Das Endresultat seiner Forschungen über „die Ursachen zur Entstehung des Tuberculum articulare", d. h. der „der Gelenkbahn", über „die Wirkung der Vorwärtsbewegung des Unterkiefers auf die Frontzahnstellung", „die vordere Kieferführung", „die Wirkung der Vorwärtsbewegung des Unterkiefers auf die Einstellung der Seitenzähne", „die Wirkung der Seitwärtsbewegung des Unterkiefers auf die Zahnstellung", „die Wirkung der Zahnform auf die Kieferbewegung" und endlich „die Wirkung der Schließbewegung des Unterkiefers auf die Zahnstellung" faßt Müller in folgende Leitsätze zusammen:

Die Öffnungsbewegung des Unterkiefers erzeugt unter Mithilfe der Vorwärtsbewegung die Gelenkbahn (Tuberc. artic.).

Die Steilheit der Gelenkbahn und die Tiefe des Frontzahnunterbisses stehen nicht in einander bedingendem proportionalem Verhältnis. Die vordere Kieferführung findet nicht nur durch die unteren Schneidezähne, sondern auch durch die unteren Eckzähne statt.

Die Vorwärtsbewegung des Unterkiefers hat keinen direkten Einfluß auf die Einstellung der Seitenzähne in einer Okklusionskurve. Die Okklusionskurve entsteht nicht durch die Art der Vorwärtsbewegung. Der Frontunterbiß ist im natürlichen Gebiß nicht proportional der Krümmung der Okklusionskurve.

Bei der Vorwärtsbewegung des Unterkiefers können wir im künstlichen Gebisse den Frontunterbiß und die Gelenkbahnsteilheit durch die Okklusionskurve in Gemeinschaft mit den Zahnhöckerflächen kompensieren.

Die Seitwärtsbewegung des Unterkiefers schafft nicht die Okklusionskurve und beide bedingen einander nicht. Bei der Seitwärtsbewegung des Kiefers erfolgt die Kompensation der großen oder geringen Steilheit der Gelenkbahn und damit der Kiefersenkung durch die große oder geringe „Niveaudifferenz" der Backzahnhöcker, und zwar als Hauptfaktor, sowie durch die Okklusionskurve. Der Grad der Krümmung der Okklusionskurve und die „positive" Höhe der Zahnhöcker müssen nicht proportional sein.

Die Schließbewegung des Unterkiefers schafft nicht die Okklusionskurve.

Der dritte Hauptteil des Werkes, die Geometrie der Kieferbewegungen, hat die Unterabteilungen: 1. Die Geometrie der Seitwärtsbewegung, die Bewegungskräfte für die Seitwärtsbewegung, die Wiedergabe der Seitwärtsbewegung im Artikulator; 2. die Geometrie der Öffnungs- und Schließbewegung, die Bewegungskräfte für das Kiefersenken und -heben; 3. die Geometrie der Vorwärtsbewegung, die Bewegungskräfte für die Vor- und Rückwärtsbewegung. Auch hier werden die Arbeiten und Ansichten aller Anatomen und Spezialforscher einer eingehenden Darstellung und Kritik unterzogen und die höchsten Anforderungen an Vollendung gestellt. Wer Müllers Veröffentlichungen und seine Diskussionsbemerkungen kennt, weiß, daß seine Kenntnisse auf diesem Gebiete unerreicht dastehen. Trotzdem kann ich mich mit seinen scharfsinnigen Schlüssen und den für die Artikulationsfrage (besonders für Zahnlose) gezogenen Erkenntnissen nicht einverstanden erklären. Dazu sind mir die Voraussetzungen (vorderer Dreieckspunkt, Schneidezahn- und Gelenkbahnführung) doch zu eisenbahnschienig festgelegt angenommen.

Im vierten Hauptteil „Artikulatorbau und Zubehör" entstehen vor unseren Augen alle irgendwie bemerkenswerten Typen von Artikulatoren vom einfachsten Okkludor bis zum Kunstwerk Schröder-Rumpel und Eichentopf nebst vielen Konstruktionen von Gesichtsbögen und Meßapparaten der Gelenkbahnneigung, Frankfurterebene usw. Müller teilt die geschilderten Vorrichtungen ein in 1. Okkludoren, 2. unkorrekte Artikulatoren, 3. anatomische Artikulatoren: A. unkorrekt anatomische 1., B. korrekt anatomische, 1, b_1, welche jede Kieferbewegung zulassen, aber deren Art nicht vorschreiben, b_2 welche jede Kieferbewegungsart vorschreiben. α) und nach statischen Mittelwerten gebaut sind, β) welche die für jeden Patienten individuellen Bewegungsarten ausführen, β_1 unter Nachbildung der Kiefergelenke, β_2 ohne Nachbildung der Kiefergelenke (sog. „gelenklose"). Selbstverständlich genügen die Artikulatoren von Gysi „Adaptable", Schröder-Rumpel und Eichentopf am meisten Müllers Ansprüchen, aber auch gegen sie muß er noch Einwendungen geltend machen. Bei der Schröder-Rumpelschen Arbeitsweise kann Müller in Wachs nicht klar genug erkennen, wie stark der Tiefgang des Kiefers war, wodurch wieder die Aufwärtsbiegung der Okklusionskurve, die Höhe des Frontunterbisses und der Niveaudifferenz der Backzähne unsicher wird. Auch dachförmige Bißplatten zwingen den Kiefer, sich zu öffnen anstatt seitwärts nach vorn zu schieben. Dadurch wird der Kiefer einen annormalen Weg geführt. Wie ein roter Faden geht ja durch M.'s Werk die Furcht vor einer Überschätzung der oralen Führung, die er nur für partielle Fälle gelten läßt. Dem Ref. ist ja die Vaterschaft dieses Gedankens (nicht in seinem Werk, aber brieflich) zugestanden worden (freundschaftliche Schonung? Ref.). Um so energischer wendet sich M. gegen die „neueste Richtung" der Forscher Fehr und Balters, die sich nur auf die oralen Führungselemente verlassen.

Den Schluß des ganzen Werkes 5. Teil: Die Morphologie der Zähne in bezug auf das Artikulationsproblem" bilden wertvolle Winke für die Zuschleifung der künstlichen Zähne und die Auswahl der Form.

Das Verständnis wird ermöglicht durch 302 meist gute Abbildungen, an deren Beschaffung der Verleger, Herr Dr. Werner Klinkhardt, ein großes Verdienst mit hat. Obwohl Ref. nicht zweifelt, daß das Werk noch in einer Reihe anderer Sprachen erscheinen wird, sollten die Mühen des Verlegers doch vor allem von der deutschen Kollegenschaft unterstützt werden. Ein Register zur Auffindung von extra interessierenden Fragen ist beigefügt. Druck und Papier sind der Bedeutung des Werkes würdig. Einige wenige Druckfehler sind leicht als solche zu erkennen und nicht sinnstörend. Ref. hat nur noch den Wunsch auszusprechen, daß Müllers Arbeit so fördernd auf das Problem wirken möge, daß der Verf. bald in einer neuen Auflage zu einem Nachtrage von recht gewichtigem Inhalt sich veranlaßt fühlen werde. Paul Schwarze (Leipzig).

Kleine Mitteilungen.

Zentralverein Deutscher Zahnärzte.

Zeiteinteilung der Sitzungen, Vorträge und Demonstrationen der Jahresversammlung in Hannover.

Donnerstag, den 10. IX. 25.

Vormittags $9^1/_2$ Uhr:

Eröffnungssitzung im Alten Rathaus, Köbelingerstraße 60.

Wissenschaftliche Sitzung bis 1 Uhr.

Nachmittags $^1/_2$ 3 Uhr: Mitgliedersitzung.

1. Bericht des Vorsitzenden.
2. „ „ I. Schriftführers.
3. „ „ Kassenwartes.
4. „ „ Schriftleiters des Vereinsorgans.

5. Stellungnahme zum Antrage des Herrn Dr. Blum betreffend Zusammenlegung des Z.V. mit dem V.B.
6. Antrag des Vorstandes auf Änderung der Satzungen.
7. Wahl des nächsten Versammlungsortes.
8. Antrag von Dr. Lipschütz: Der Z.V. wolle der Unterstützungskasse für Deutsche Zahnärzte 500.— Mk. bewilligen.

Bei der außerordentlichen Wichtigkeit des Tagesordnung wird um ein möglichst zahlreiches Erscheinen der Mitglieder des Z.V. gebeten.

Freitag, den 11. IX. 25.

Vormittags 9—1 Uhr: Wissenschaftliche Sitzung im Alten Rathause, Köbelingerstraße 60.
Nachmittags 3—6 Uhr: Fortsetzung der wissenschaftlichen Vorträge im Alten Rathause.

Sonnabend, den 12. IX. 25.

Vormittags 9—1 Uhr: Fortsetzung der wissenschaftlichen Vorträge im Alten Rathause.
Nachmittags 3—6 Uhr: Praktische Demonstrationen und Kinovorträge im hygienischen Institut der Tierärztlichen Hochschule, Misburgerdamm 16.

Sonstige Veranstaltungen während der Tagung.

Mittwoch, den 9. IX. 25.

Abends 8 Uhr: Begrüßung in Mußmanns Hotel mit musikalischen, deklamatorischen Darbietungen. (Weißer Saal.)

Donnerstag, den 10. IX. 25.

Abends 8 Uhr: Bunter Abend in der Roten Mühle, Schillerstraße.

Freitag, den 11. IX. 25.

Abends 8 Uhr: Festessen in der Stadthalle in Verbindung mit Darbietungen erster Künstler, nachfolgendem Tanz und Konzert mit Leuchtfontaine im Stadthallengarten.

Sonnabend, den 12. IX. 25.

Abends 8 Uhr: Theaterabend in der Schauburg, gegeben von den Zahnärzten Niedersachsens.

Sonntag, den 13. IX. 25.

Gemeinsame Fahrt nach dem Brocken.

Damenprogramm.

Mittwoch, den 9. IX. 25.

Begrüßungsabend in Mußmanns Hotel gegenüber dem Hauptbahnhof.

Donnerstag, den 10. IX. 25.

Vormittags 10 Uhr: Treffpunkt bei Kaffee Kröpke, Abfahrt mit Linie 6 nach Herrenhausen. Besichtigung des Palmen- und Berggartens, sowie des Mausoleums; Frühstück im Georgengarten.
Nachmittags $^1/_2$3 Uhr: Treffpunkt Ernst August Platz (am Bahnhof), Abfahrt mit der Linie 5 oder 15 zum Tiergarten; daselbst gemeinschaftliche Kaffeetafel.
Abends 8 Uhr: Rote Mühle, humoristische Vorträge.

Freitag, den 11. IX. 25.

Vormittags 10 Uhr: Treffpunkt vor dem Provinzialmuseum, Besichtigung desselben sowie des Rathauses und Alt-Hannover unter sachkundiger Führung.
Abends 8 Uhr: Festessen in der Stadthalle, Tanz, künstlerische Darbietungen, Illumination des Gartens, Leuchtfonteine usw.

Sonnabend, den 12. IX. 25.

Vormittags 9 Uhr: Abfahrt nach Hildesheim; Führung durch die Damen der dortigen Kollegen, Besichtigung der Museen und Kirchen.
Mittags: Treffpunkt im Wiener Hof, Hildesheim.
Abends 8 Uhr: Theaterabend in der Schauburg, gegeben von den Zahnärzten Niedersachsens.

Sonntag, den 13. IX. 25.

Gemeinsame Fahrt nach dem Brocken.

Anmeldung für die Tagung. Anmeldungen werden bis zum 31. August d. J. an Dr. Addicks II, Hannover, Schiffgraben 24, Fernsprecher Nord 2962, erbeten.

Auskunft während der Tagung in Mußmanns Hotel, schräg gegenüber dem Hauptbahnhof. Wünsche hinsichtlich der Unterkunft (Hotel oder Privatquartier, Zeit, Zahl der Betten) sind bis zum 31. August an Dr. Addicks II zu richten.

Bei rechtzeitiger Anmeldung (bis 31. August) kostet die Teilnehmerkarte 15.— Mk., Damenkarte 10.— Mk.; später 20 bzw. 15.— Mk.

Die Inhaber dieser Karte sind berechtigt zur Teilnahme an den wissenschaftlichen Sitzungen, erhalten Festabzeichen und Festprogramm, sowie Gutschein für die Veranstaltungen am Mittwoch, Donnerstag, Freitag und Sonnabend. Für die Inhaber dieser Karte sind Rundflüge zu ermäßigten Preisen vorgesehen.

Dr. Addicks,
Vorsitzender des Ortsausschusses.

Prof. Dr. Walkhoff,
I. Vorsitzender des Zentral-Vereins Deutscher Zahnärzte.

Zentralverein Deutscher Zahnärzte.

Vorläufig angemeldete Vorträge für die Jahresversammlung in Hannover vom 10.—13. September.

Privatdozent Dr. Adrion, Berlin. Nahrung und Zähne. (Mit Lichtbildern.)
Dr. Bode, Hannover. Geteilte, durch Kuppelungen fest miteinander verschrobene Brücken. (Mit Lichtbildern.)
Dr. Dechow, Sangerhausen. Myxamoeba buccalis. (Morphologie und Züchtungsmethode, mit Demonstrationen.)
Prof. Dr. Euler, Breslau. Wurzelperforation und Parodontium.
Dr. Fliege, Marburg. Die Veränderung der harten Zahnsubstanzen und des Alveolarknochens bei Epulis. (Mit Lichtbildern.)
Dr. Geyer, Berlin. Zur Histologie und Biologie des Interglobulardentins. (Mit Lichtbildern.)
Dr. Haber, Berlin. Kaudruckmeßapparate, ihre Bedeutung und Verwendungsmöglichkeiten in der täglichen Praxis. (Mit Lichtbildern.)
Privatdozent Dr. Hauberrisser, Göttingen. 1. Über resorbierbare Wundtamponade bei mundchirurgischen Eingriffen. 2. Über Radikaloperation der Oberkieferhöhle vom Alveolarfortsatz aus.
Privatdozent Dr. Heinneth, Halle. Über die Wirkung verschiedener Arzneimittel auf die Schmerzempfindlichkeit der Zahnpulpa.
Prof. Dr. Heitmüller, Göttingen. Saugvorrichtungen an Gebissen und deren Indikation.
Privatdozent Dr. Herbst, Bremen. Neueinteilung der Zahn- und Kiefermißbildungen. (Mit Lichtbildern).
Dr. Heymann, Wiesbaden. Der Zahnstein, seine Entstehung und Bekämpfung von physikalisch-chemischen Gesichtspunkten aus.
Dr. Hirsch, Halle a. S. „Desta", der schwenkbare, an der Kopfstütze befestigte, stets gebrauchsfertige Lippenhalter. (Mit Lichtbildern.)
Dr. Hübner, Breslau. Über die Beziehung dentaler Entzündungsherde zum Canalis mandibularis, eine anatomische und klinische Studie. (Mit Lichtbildern.)
Privatdozent Dr. L. Köhler, Zürich. Alte und neue Abdrucksmethoden bei der partiellen Prothese. (Mit Lichtbildern).
Privatdozent Dr. W. Meyer, Breslau. Gibt es eine interprismatische Substanz im Schmelz. (Mit Lichtbildern.)
Dr. Misch, Berlin. Gewerbekrankheiten der Mundhöhle.
Privatdozent Dr. Müller, Würzburg. Mandibularanästhesie.
Privatdozent Dr. Münch, Würzburg. Über die medikamentöse Behandlung der Granulome.
Dr. Münzesheimer, Berlin. Paradentosenbehandlung. (Filmvortrag.)
Privatdozent Dr. Oehrlein, Heidelberg. Wurzelfüllung Radisan.
Prof. Dr. Rebel, Göttingen. Die artifizielle Perforation. Tierexperimentelle, histologische und therapeutische Studien. (Mit Lichtbildern.)
Dr. Betti Rosenthal, Wiesbaden. Die Bekämpfung des Zahnsteins mit „Emsolith" im Lichte physikalisch-chemischer Anschauungen.
Prof. Dr. Seidel, Marburg. a) Farben-Agfa-Aufnahmen mit Demonstrationen. b) Scheinbare und wirkliche Fortschritte der Lokalanästhesie. c) In Verbindung mit Dr. Brammer. Demonstration der Fortschritte des zahnärztlich-histologischen Unterrichts.
Dr. Steffen, Cuxhaven. Ist eine einheitliche wissenschaftliche Basis für die Extraktion aller Zähne im Ober- und Unterkiefer möglich? (Mit praktischen Demonstrationen.)
Dr. Schuetz, Köln. Die Lingua geographica bei entzündlichen Vorgängen im Körper von Kindern mit exsudativer Diathese.
Privatdozent Dr. Türkheim, Hamburg. Schmelz und Speichel als kariesätiologische Momente.
Dr. Vigano, Trier. Neueste Wurzelbehandlungsmethoden.
Prof. Dr. Walkhoff, Würzburg. Die Stammesgeschichte des Menschen in ihrer histologischen Bedeutung für die Zahn- und Kiefer-Anomalien der Kulturvölker. (Mit Lichtbildern.)
Dr. Waßmund, Berlin. 1. Schädigungen durch Presojod; Klinisches und Bakteriologisches. 2. Über spätsyphilitische Kiefernekrosen.
Privatdozent Dr. Weber, Köln. Kasuistik histologischer Veränderungen an retinierten Zähnen. (Mit Lichtbildern.)
Dr. Weinmann, Wien. Histologische Befunde bei Störungen in der physiologischen Wanderung.
Prof. Dr. Zilkens, Köln. Beiträge zur Resorption bleibender Zähne. (Mit Lichtbildern.)

Manuskripte und Auszüge der Vorträge bitte ich an den Schriftführer des Zentral-Vereins, Herrn Dr. Fehr, Berlin, Karlsbad, zu senden.

Prof. Dr. **Walkhoff**,
Vorsitzender.

Entwurf zu einer Satzung des Zentralvereins deutscher Zahnärzte, entstanden aus der Zusammenlegung des Zentralvereins deutscher Zahnärzte (gegründet 1859) mit dem Vereinsbund deutscher Zahnärzte (gegründet 1890). Am Sonntag, den 12. Juli, tagten in Erfurt die Vorstände des Zentralvereins und des Vereinsbundes, um Stellung zu dem von verschiedenen Seiten gewünschten Zusammenschluß beider Verbände zu einer einheitlichen wissenschaftlichen Organisation zu nehmen. Es wurde an Hand eines Entwurfes, der von Herrn Dr. Blum in Berlin angefertigt war, eine Satzung für die neue Organisation durchgearbeitet, die nachstehend zum Abdruck gebracht wird. Die Vorstände des Zentralvereins und des Vereinsbundes werden am 1. August in Karlsruhe wieder zusammentreten, um die endgültige Satzung, wie sie dann den beiderseitigen Hauptversammlungen in Hannover vorgelegt werden soll, festzulegen. Es wird, um die Verhandlungen in Hannover möglichst rasch zu einem Ziele führen zu können, gebeten, Einwände gegen den nachfolgenden Satzungsentwurf möglichst noch vor der Karlsruher Sitzung entweder an den Vorsitzenden des Zentralvereins, Herrn Prof. Dr. Walkhoff in Würzburg, oder an den Vorsitzenden des Vereinsbundes, Herrn Dr. Scheele in Cassel, gelangen zu lassen.

Satzungsentwurf.

Name und Sitz.

§ 1. Der Zentralverein deutscher Zahnärzte (entstanden aus dem Centralverein Deutscher Zahnärzte, gegr. 1859, und dem Vereinsbund Deutscher Zahnärzte, gegr. 1890) hat seinen Sitz in Berlin und ist in das Vereinsregister eingetragen.

Zweck und Ziele des Vereins.

§ 2. Der „Z.V." bezweckt:
1. Die Wahrung und Förderung der zahnärztlichen Wissenschaft.
2. Die Verwertung der Wissenschaft für die Praxis.
3. Die Fortbildung der deutschen Zahnärzte.
4. Die Vertretung der deutschen zahnärztlichen Wissenschaft im In- und Auslande.
5. Die Vertretung der F.D.I. in Verbindung mit der deutschen zahnärztlichen Standesvertretung.

Maßnahmen zur Erreichung des Vereinszwecks.

§ 3. 1. Die alljährliche Zentralvereinstagung.
2. Vorträge und Fortbildungskurse in den Zweigvereinen.
3. Anregung und Unterstützung wissenschaftlicher Arbeiten durch Preisausschreiben und Beihilfen.
4. Beschäftigung mit allen Fragen, die im Zusammenhang mit den Zielen des Vereins stehen, Mitwirkung bei Vertretung dieser Fragen vor den Behörden und Universitäten.
5. Herausgabe einer wissenschaftlichen Zeitschrift.

Mitgliedschaft.

§ 4. Der Z.V. besteht aus ordentlichen, außerordentlichen, korrespondierenden Mitgliedern und Ehrenmitgliedern.

Aufnahme, Rechte und Pflichten der Mitglieder.

§ 5. Ordentliches Mitglied kann jede in Deutschland als Zahnarzt approbierte Person sowie Dozenten, die einen Lehrauftrag für Zahnheilkunde haben, werden.

§ 6. Außerordentliches Mitglied kann jeder in Deutschland approbierte Arzt und jeder im Ausland approbierte und dort wohnhafte Arzt oder Zahnarzt werden. Die außerordentlichen Mitglieder unterliegen der Beitragspflicht. Über ihre Aufnahme entscheidet der Vorstand.

§ 7. Zu korrespondierenden Mitgliedern werden auf Vorschlag des Vorstandes ehrenhafte, anerkannt tüchtige, um die Zahnheilkunde verdiente Personen von der Hauptversammlung gewählt.

§ 8. Zur Anerkennung hervorragender Verdienste um die Zahnheilkunde und den Z.V. können Personen von der Hauptversammlung einstimmig zu Ehrenmitgliedern ernannt werden.

§ 9. Die Aufnahme der ordentlichen und außerordentlichen Mitglieder erfolgt auf persönlichen Antrag durch den Vorstand. Der Aufnahme muß eine zweimalige Bekanntgabe des Antrages in der Vereinszeitschrift vorausgehen. Erfolgt innerhalb 4 Wochen nach der letzten Veröffentlichung des Antrages Einspruch gegen die Aufnahme, so entscheidet der Vorstand endgültig über die Aufnahme.

§ 10. Sämtliche Mitglieder haben das Recht, an allen Veranstaltungen des Z.V. und seiner Zweigvereine teilzunehmen.

Ende der Mitgliedschaft.

§ 11. Die Mitgliedschaft endet:

a) durch den Tod;

b) durch freiwilligen Austritt, der spätestens bis zum 1. Juli eines Jahres mit Wirkung zum Schlusse des Geschäftsjahres beim Vorstand durch eingeschriebenen Brief erklärt werden muß;

c) wegen Unterlassung der Zahlung, trotz zweimaliger erfolglos gebliebener Aufforderung;

d) durch Verlust der bürgerlichen Ehrenrechte oder der Approbation;

e) durch Bekanntwerden von Gründen, die eine Aufnahme verhindert hätten;

f) wegen einer den Begriffen über Standesehre nicht entsprechenden unwürdigen Führung des Mitgliedes auf einstimmigen Beschluß des Vorstandes.

Das Geschäftsjahr.

§ 12. Das Geschäftsjahr ist das Kalenderjahr.

Unterorganisation.

§ 13. Die Mitglieder können sich zu Zweigvereinen zusammenschließen. Die Satzung dieser Vereine darf nicht im Widerspruch zu der Satzung des Z.V. stehen und bedarf zu ihrer Gültigkeit der Genehmigung des Vorstandes des Z.V. Jedes Mitglied darf nur einem Zweigverein als ordentliches Mitglied angehören.

Beitrag.

§ 14. Der Beitrag wird alljährlich von der Hauptversammlung festgesetzt.

Vorstandschaft.

§ 15. Die Leitung des Z.V. liegt in den Händen eines Vorstandes

§ 16. Der Vorstand besteht aus dem 1., 2. und 3. Vorsitzenden, dem 1., 2. und 3. Schriftführer und zwei Rechnungsführern. Sie werden von der Hauptversammlung auf 2 Jahre gewählt.

§ 17. Der Vorstand im Sinne des Bürgerlichen Gesetzbuches besteht aus dem 1. Vorsitzenden und 1. Schriftführer. Er vertritt den Z.V. gerichtlich und außergerichtlich.

§ 18. Die Vorstandsmitglieder vertreten sich im Verhinderungsfalle in der Reihenfolge des § 16.

§ 19. Der 1. Vorsitzende ruft nach eigenem Ermessen die Vorstandssitzungen ein, die bei Anwesenheit von 5 Vorstandsmitgliedern beschlußfähig sind. Eine Vorstandssitzung muß einberufen werden, wenn es mindestens 3 Vorstandsmitglieder verlangen.

§ 20. Der Vorstand gibt sich eine Geschäftsordnung, welche die Verteilung der Geschäfte unter den einzelnen Vorstandsmitgliedern regelt.

Jahresversammlung.

§ 21. Im Spätsommer jeden Jahres findet die Z.V.-Tagung statt, für deren Organisation der Vorstand verantwortlich ist. Diese umfaßt

1. die wissenschaftliche Tagung,
2. die Hauptversammlung des Z.V.

§ 22. Die Hauptversammlung wird vom 1. Vorsitzenden oder seinem Stellvertreter geleitet. Sie muß mindestens 6 Wochen vorher unter Angabe der Tagesordnung und der eingelaufenen Anträge in der Vereinszeitschrift bekanntgegeben werden.

§ 23. Die Hauptversammlung ist für alle Mitglieder des Z.V. zugänglich. Rede- und stimmberechtigt sind jedoch nur die Vorstandsmitglieder und die Vertreter der Zweigvereine. Das Rederecht steht auch etwaigen Beamten des Z.V. zu.

§ 24. Jeder Zweigverein hat auf der Hauptversammlung soviel Stimmen, als er Mitglieder zählt. Maßgebend für die Zahl der Mitglieder ist der Stand am Schlusse des zuletzt abgelaufenen Geschäftsjahres.

§ 25. In der Hauptversammlung entscheidet absolute Stimmenmehrheit; Stimmengleichheit gilt als Ablehnung. Als Geschäftsordnung gilt die des deutschen Reichstages.

§ 26. Die Wahl zum Vorstand findet einzeln und geheim statt.

§ 27. Die Hauptversammlung hat folgende Aufgaben zu erledigen:

a) Entgegennahme des Jahres- und Kassenberichtes.

b) Kassenprüfung.

c) Entlastung des Vorstandes.

d) Wahl des Vorstandes und der Kassenprüfer.

c) Genehmigung des Voranschlages und des Arbeitsplanes für das kommende Geschäftsjahr.
f) Festsetzung des Beitrages.
g) Wahl des nächsten Tagungsortes.
h) Anträge auf Satzungsänderung.
i) Sonstige Anträge.

§ 28. Über die Hauptversammlung ist ein Protokoll zu führen, das den Zweigvereinen spätestens 2 Monate nach der Versammlung zuzustellen ist. Ist innerhalb weiterer 4 Wochen kein Einspruch erfolgt, so gilt das Protokoll als genehmigt. Etwaige Einsprüche sind der nächsten Hauptversammlung vorzulegen. Das Protokoll ist vom 1. Vorsitzenden und 1. Schriftführer zu unterzeichnen.

§ 29. Anträge zur Hauptversammlung müssen 8 Wochen vorher bei dem Vorstand eingereicht werden, mit Ausnahme der Anträge auf Satzungsänderung.

§ 30. Die Hauptversammlung ist ohne Rücksicht auf die Zahl der vertretenen Stimmen beschlußfähig.

§ 31. Eine außerordentliche Hauptversammlung muß vom Vorstand einberufen werden, wenn sie von mindestens der Hälfte der Stimmen unter Angabe des Zweckes beantragt wird.

§ 32. Zur Kassenprüfung werden zu Beginn jeder Hauptversammlung 2 Mitglieder gewählt, die über das Ergebnis der Kassenprüfung der Hauptversammlung zu berichten haben.

Satzungsänderung.

§ 33. Zu Satzungsänderungen ist nur die Hauptversammlung befugt. Anträge auf Satzungsänderung müssen mindestens drei Monate vor der Hauptversammlung beim Vorstand eingereicht sein und 6 Wochen vorher veröffentlicht werden.

§ 34. Zu einer Änderung der Satzung ist eine Zweidrittelmehrheit der abgegebenen Stimmen erforderlich.

Auflösung.

§ 35. Eine Auflösung des Z.V. kann nur auf einer besonders zu diesem Zweck einberufenen außerordentlichen Hauptversammlung mit Dreiviertelmehrheit erfolgen. Der Antrag auf Auflösung muß mindestens 3 Monate vor dieser Versammlung in der Vereinszeitschrift veröffentlicht und sämtlichen Zweigvereinen schriftlich zugegangen sein.

§ 36. Über die Verwendung des Vereinsvermögens entscheidet die Versammlung, welche den Auflösungsbeschluß gefaßt hat. Die Verwendung darf nur im Interesse der deutschen Zahnärzteschaft geschehen.

Übergangsbestimmungen.

§ 37. Ohne besonderes Aufnahmeverfahren sind Mitglieder des Z.V.:
a) die bisherigen Mitglieder des C.V.;
b) die bisherigen Mitglieder der dem Vereinsbund angeschlossenen Bundesvereine;
c) die korrespondierenden Mitglieder und die Ehrenmitglieder des C.V. und der Bundesvereine des V.B., und zwar in der gleichen Eigenschaft als korrespondierende Mitglieder oder Ehrenmitglieder, falls sie nicht bis zum Ablauf des 1. Geschäftsjahres des Z.V. eine entgegenstehende Erklärung abgeben.

Diese Satzung tritt mit dem Tage der Eintragung ins Vereinsregister in Kraft.

Zentralverein Deutscher Zahnärzte e. V. Zur Aufnahme in den Zentralverein Deutscher Zahnärzte haben sich gemeldet:

Privatdozent Dr. W. Meyer, Breslau.
Zahnarzt Dr. Spoo, München-Gladbach, Lupertgendristraße (?) 15.
Zahnarzt Dr. Wasmund, Berlin, Rudolf Virchow Krankenhaus, zahnärztl. Abt.

Genaue Anschriften der obigen Herren erbittet der Unterzeichnete. Weitere Anmeldungen zur Mitgliedschaft sind umgehend an den 1. Schriftführer Zahnarzt O. Kohler, Darmstadt, Waldstraße 34, zu richten, damit die Aufnahme anläßlich der Tagung in Hannover vom 9.–13. September noch erfolgen kann.

Döbeln, den 15. August 1925. i. V.: Dr. R. Hesse,
Bahnhofstraße 8. 1. Kassenführer.

Zentralverein deutscher Zahnärzte e. V. Die in der Dtsch. Monatsschr. f. Zahnheilk. 1925, H. 12, zur Aufnahme gemeldeten Kollegen sind als Mitglieder aufgenommen worden. Ein Einspruch war nicht erfolgt. I. A.: Dr. R. Hesse,
1. Kassenführer.

Für die Schriftleitung verantwortlich: Dr. A. Rohrer in Hamburg.
Verlag von Julius Springer in Berlin W. — Druck der Univ.-Druckerei H. Stürtz A.G., Würzburg.

Deutsche Monatsschrift für Zahnheilkunde, 1925, Heft 18, 15. September.

Experimentelle Beiträge zur Wurzelbehandlung mit Säuren.

Von

Dr. C. Sintenis, Altona.

Mit 13 Textabbildungen.

Gerade in letzter Zeit werden durch die jüngst erschienenen Arbeiten über Reinfektion der Wurzelkanäle und Diffusion von Medikamenten in harten Zahnsubstanzen unsere wissenschaftlichen Ansichten in bezug auf Wurzelbehandlungsfragen in andere Bahnen geleitet. Wir stehen in der konservierenden Zahnheilkunde gewissermaßen an einem Wendepunkte. Es dürfte daher vielleicht von Interesse sein, die in der Praxis rein empirisch, zwecks Erweiterung der Wurzelkanäle angewandten Säuren in ihrer zahnbeinlösenden Wirkung im wissenschaftlichen Laboratoriumsversuch nachzuprüfen.

Die Säurebehandlung der Pulpenkanäle bildet einen ganz kleinen Teilabschnitt der Wurzelkanaltherapie, der eng verknüpft ist mit dem so viel besprochenen und scharf kritisierten Gesamtfragenkomplex: Pulpaamputation oder -exstirpation. Besonders in der neueren Literatur wird wieder die alte Forderung geltend gemacht, wissenschaftlich und praktisch die Exstirpationsmethode derart auszubauen, daß sie allen Anforderungen der Hygiene und Bakteriologie entspricht. Andererseits dürfen aber nicht die ungeheuren Schwierigkeiten verkannt werden, die sich uns bei der Exstirpationsmethode dadurch entgegenstellen, daß es so schwer ist, ihrer Hauptforderung, die Wurzelkanäle von ihrem organischen Inhalt zu befreien, gerecht zu werden. Als Hindernisse zählt Sponer in seiner Arbeit: „Welche von den zur Auflösung der Pulpa empfohlenen Mittel ergeben die besten Resultate?“ folgende fünf Punkte auf:

1. Die schwere Zugänglichkeit des Wurzelkanals, die bedingt sein kann durch die Lage der Kavität im Zahn, wie auch durch die Stellung des Zahnes im ganzen Zahnsystem.
2. Abnorme Wurzelkrümmung.
3. Verzweigungen des Wurzelkanals am Foramen apicale.
4. Das Vorhandensein von anorganischen Bestandteilen (Dentikel) im Kanal.
5. Das Hängenbleiben von Gewebeteilchen an der Kanalwand bei Exstirpation der Pulpa.

Zwecks Zugänglichmachung der Wurzelkanäle stehen uns bekanntlich zwei Methoden zur Verfügung, die mechanische und die chemische, die meistens kombiniert angewandt werden. Beide Methoden haben ihre Anhänger und Feinde, deren Ansichten diametral auseinandergehen. Die Stellungnahme einer großen Anzahl von Autoren ist durch Montigny in einer Arbeit: „Die Methoden der Wurzelkanalerweiterung“ zusammengestellt. Als Anhänger des mechanischen Prinzips sind zu nennen: Brubacher und Werkenthin. Als Gegner ist vor allem Lohmann zu erwähnen, bekannt durch seine Gummibeutelversuche. Auch Miller, Peckert und Michel verhalten sich ablehnend zum mechanischen Prinzip wegen der Perforations- und Bruchgefahr der

Instrumente im Wurzelkanal. Die Gegner des mechanischen Prinzips sind meistens Anhänger des chemischen, welches von beiden das ältere ist.

Die Anfänge der Säuretherapie reichen bis in die Mitte des 13. Jahrhunderts zurück; man verwandte damals unter dem Namen Aqua ardens Scheidewasser zum Ausätzen der Zähne. Um das Jahr 1620 benutzte Fabricius ab Aquapendente die Schwefelsäure zum Reinigen tief kariöser Zahnhöhlen. Wenige Jahrzehnte später um 1650 warnte Cornelis van Solingen vor dem Gebrauch des Oleum vitrioli, da dieses nur die Zerstörung des Zahnes bewirke. Also hier schon ein Gegner stark reizender Arzneimittel in der Zahnheilkunde.

Mit der Einführung der antiseptischen Behandlungsmethode durch Adolf Witzel in der Mitte des 19. Jahrhunderts machte sich das Bedürfnis nach einer rationellen Wurzelkanalerweiterung geltend. Zunächst herrschte das rein mechanische Prinzip vor, bis im Jahre 1894 Callahan sein Schwefelsäureverfahren bekannt gab. Die Säure sollte den Kanal erweitern, den organischen Inhalt herausschaffen und die darauffolgende Wurzelfüllung erleichtern. Während Callahan anfangs eine 20- bis 30%ige wässerige Lösung benutzte, gebrauchte er später (1909) eine 40%ige Konzentration. Bei undurchgängigen Molaren legte er einen mit Säure getränkten Wattebausch 1—2 Tage unter Verschluß in die Pulpenhöhle, ein Verfahren, das heute wahrscheinlich von keinem gewissenhaften Praktiker mehr ausgeübt wird. Callahan lobt neben der entkalkenden Wirkung der Schwefelsäure vor allen Dingen ihre stimulierende und adstringierende Wirkung bei stark entzündeten oder in Kongestion befindlichen Gewebspartien, um Granulation anzuregen. Auch reiche an ihre antiseptische Kraft kein anderes Mittel heran. Einen Fürsprecher fand Callahan in van Woert, der seiner Methode folgende Vorzüge zuschrieb:

1. Das Verfahren sei vollkommen ungefährlich, weil die Wirkung der Säure sich auf das Dentin beschränke.
2. Die Schwefelsäure wirke stark keimtötend und übe
3. eine stärkere Wirkung auf krankes als auf gesundes Gewebe aus.
4. Bleibe nach der Zerstörung des kranken Gewebes durch die Säure eine aseptische Fläche zurück.
5. Heile eine aseptische Wunde an allen Teilen des Körpers, wenn sie richtig geschlossen wird.
6. Werde das Dentin durch die Säure nur in geringem Grade erweicht.

Diese sechs Punkte dürfen meines Erachtens nur zum Teil berechtigt sein. Besonders der Punkt 1 deckt sich nicht mehr mit unseren jetzigen Anschauungen, worauf ich zurückkommen werde.

Von Murr wurde 1898 die Milchsäure zur Wurzelkanalerweiterung empfohlen. Diese sollte ebenso rasch und sicher wirken wie die Schwefelsäure. 1900 verwandte Hays als erster in Amerika das aus drei Teilen Salzsäure und einem Teil Salpetersäure bestehende Königswasser, welches 1902 in Deutschland von Bönnecken, der ursprünglich ein begeisterter Anhänger der Schwefelsäurebehandlung war, eingeführt wurde. Dieser lobt von dem Königswasser drei günstige Eigenschaften:

1. Es habe vor der Schwefelsäure den Vorteil, die Kanalwände stark zu bleichen, so daß die Kanaleingänge als schneeweiße Punkte sichtbar werden.

Auch würden die zum Einpumpen der Säure in die Kanäle benutzten Nadeln nicht so stark angegriffen wie von der Schwefelsäure.

2. Aqua regia devitalisiere die an dem Foramen apicale oder in engen Kanälen etwa zurückgebliebenen lebenden Pulpareste und verhindere dadurch das Auftreten von periodontischen Reizerscheinungen nach der Wurzelbehandlung.

3. In bezug auf Desinfektionskraft stehe Aqua regia an zweiter Stelle und werde nur vom Thymol übertroffen.

Bönnecken erklärt die Wirkung des Königswassers folgendermaßen: Durch Zusammenwirken der beiden Komponenten, Salzsäure und Salpetersäure, entsteht Nitrozylchlorid (NOCl). Dieses zerfällt bei der Berührung mit organischen Massen in Stickstoffoxyd NO und Chlor. Letzteres bleicht die Kanalwände und ist gleichzeitig ein kräftiges Antiseptikum:

$$HNO_3 + 3\,HCl = 2\,H_2O + NOCl + Cl_2.$$

In Deutschland wird wohl meistens das Königswasser verwandt, während in Amerika die Callahansche Methode ihre Stellung im großen und ganzen bis auf den heutigen Tag bewahrt hat.

Preiswerck tritt vor allem für die Salzsäure ein. Er benutzt eine 50%ige Lösung, d. h. Säure und Wasser zu gleichen Teilen. Wie er in seinem Lehrbuche schematisch darstellt, will er damit die Wurzelkanäle auf das Doppelte erweitern können. Michel benutzt zur Wurzelkanalerweiterung Scheidewasser. Dieses wird auch von Conrad und May zum Auflösen abgebrochener Instrumente in Wurzelkanälen benutzt. In seinem jüngst erschienenen Lehrbuch befürwortet Walkhoff wieder die 50%ige Schwefelsäure. Hierbei will er keine Reizerscheinungen beobachtet haben und hält auch eine nachträgliche Neutralisation der eingeführten Säure nicht für notwendig. Er behauptet, mit ihr in den meisten Fällen zum Ziele zu kommen. Sollte dieses nicht in einer Sitzung möglich sein, so macht er eine Einlage mit einer geringen Menge Säure für 24 Stunden. Anders sei die Wirkung des Königswassers. Dieses zerstöre die organischen und anorganischen Massen außerordentlich schnell und dringe noch mehr in das umliegende Zahnbeingewebe ein. Bei diesem fordert er entschieden die Neutralisation, für welche er das Natriumsuperoxyd am geeignetsten hält. Auch Rebel verwendet bei seiner „aktiven Wurzelbehandlung", um den Kanal wegsamer zu gestalten, neben Aqua regia 50%ige Schwefelsäure, obgleich er sonst stark gewebereizende Antiseptika verwirft.

Wenn nun auch einerseits die Säurebehandlung der Wurzelkanäle eine große Anzahl Fürsprecher gefunden hat, so dürfen wir andererseits doch nicht die Gefahren verkennen, die mit ihr verknüpft sind. Als solche sind zu nennen:

1. Verätzungen der Mundschleimhaut bei ungünstiger Kavitätenlage.

2. Periapicale Reizungen.

3. Schwächung der ganzen Zahnsubstanz bei zu intensivem Gebrauch, wie sie Preiswerck beobachtet haben will.

4. Schädigung anderer Medikamente.

Popper stellte bei seinen Versuchen mit Gelaform und Albrechtmasse fest, daß diese in ihrer normalen Erhärtung wesentlich beeinträchtigt werden durch Anwesenheit von Säure. Dieses gilt besonders für Gelaform.

Popper verlangt daher vor der Wurzelfüllung mit diesen Mitteln gründliche Entsäurung der Wurzelkanäle.

Rohrer nennt als schädigende Nebenwirkung der Säuren vor allen Dingen die Hämolyse. Auf dem Gedanken fußend, daß das Periodont nichts anderes sei als modifiziertes Bindegewebe, injizierte er Mäusen und Kaninchen neben anderen Medikamenten eine Anzahl Säuren in das Unterhautzellgewebe und beobachtete ihre Wirkung. Schon nach einer Stunde stellte er bei konzentrierter Salzsäure eine makroskopisch erkennbare Nekrose mit Injektion der Gefäße der Umgebung fest. Im mikroskopischen Schnitt zeigte sich eine glatte Demarkation des zerstörten Gewebes gegen das gesunde. Nach Rohrer ist eine intensive Tiefenwirkung der Salzsäure nicht möglich; denn da, wo organisches Gewebe mit der Säure in Berührung tritt, findet sofort eine Koagulation des Gewebes statt, die aber nichts mehr von der Salzsäure in die Tiefe dringen läßt. Rohrer stellt sich hiermit in Gegensatz zu Elander, der von der Salzsäure eine Fernsterilisierung des Wurzelspitzengebietes erwartet. Die Versuche Rohrers mit Schwefelsäure ergaben dieselben Befunde wie bei der Salzsäure, nur daß bei ersterer die Verschorfung noch intensiver war, woraus er schließt, daß sie stärker koagulierend wirkt. Seine Ergebnisse mit Königswasser ähnelten im makroskopischen und mikroskopischen Befunde denen der Salzsäurepräparate, jedoch fand sich hier eine geringe Hämatombildung. Diese erklärt er dadurch, daß die Demarkationszone infolge des Salpetersäuregehaltes im Aqua regia nicht so solid war, daß nachher nicht noch Salpetersäure oder salpetrige Säure in die Tiefe des Gewebes hindurch diffundieren konnte. Die so geschädigten Gefäßendothelien sollen den Anlaß zur Hämatombildung gegeben haben. Rohrer sagt: „Ich will damit keineswegs das Königswasser aus dem Arzneischatz verbannen, aber doch auf Grund meiner Untersuchungen zur Vorsicht mahnen."

Scherbel ist der Ansicht, daß wir mit den bislang in der Praxis gebrauchten Antisepticis, zu denen natürlich auch die Säuren zu rechnen sind, einen Reiz ausüben, der das therapeutische Maß weit überschreitet. Auch in der Wurzelbehandlung gelte die Arndt-Schulzsche Regel, daß schwache Reize die Lebenstätigkeit anfachen, mittelstarke sie fördern und stärkste sie aufheben. „Wir haben es bei unseren reizenden Antisepticis nie in der Hand, die Stärke des Reizes, den sie auf die Zellen ausüben, zu bestimmen. Es steht bereits fest, daß es ein Nonsens ist, mit den bisher gebräuchlichen hohen Konzentrationen zu arbeiten."

Ganz im Gegensatz hierzu steht Elander, dessen Meinung auch Heinemann teilt. Beide hegen Zweifel, ob die vielen dringenden Warnungen davor, die Säure in die Alveole eindringen zu lassen, befugt seien. Bei einem Durchdringen von Säure über das Foramen apicale wollen sie niemals schädliche Folgen beobachtet haben. Elander versucht absichtlich ein geringes Quantum Säure über die Wurzelspitze hinauszubringen und hält dieses für förderlich, weil dadurch die äußere Spitze und die hier gelegene Wurzelhautpartie desinfiziert werden. Auch die Neutralisation verwirft er, weil dadurch nur ein Salzlager an der Kanalwand erzeugt wird, das die spätere Wurzelfüllung beeinträchtigt.

In jüngster Zeit tritt Fischer für Pulpitisbehandlung ohne Arsen ein, da hierbei alle zellschädigenden Medikamente, welche die Widerstandsfähigkeit und Heilkraft des Periodonts beeinträchtigen, ausgeschaltet werden können. In dem Gang der Behandlung, den er in 18 Punkte teilt, fällt die Säuretherapie

gänzlich fort. Ersetzt wird diese durch eine Hypochloritbehandlung, von der allerdings, wie Fischer sagt, eine Einwirkung auf etwaige Verkalkungen (Dentikel, Reizdentin und Petrifikationen) nicht zu erwarten ist.

Von großem Interesse ist bei der chemischen Wurzelkanalerweiterung die Frage über die Diffusion der Säuren im Dentin. Aus den Arbeiten von Hermann, Sommer, Bauchwitz und Kranz geht als Resultat hervor, daß das Dentin für kristalloide Substanzen mit Bestimmtheit durchlässig ist, für kolloide ist es fraglich. Demnach ist das Zahnbein ein durchaus poröses Gebilde, welches sich in bezug auf Diffusion und andere physikalische Vorgänge genau so verhält wie andere tierische Membranen. Jede Oberfläche ist Sitz einer bestimmten Oberflächenspannung, die durch die anziehenden Kräfte der umliegenden Teilchen bewirkt wird. Je größer die Gesamtoberfläche eines Stoffes ist, um so größer sind auch die Anziehungskräfte, die zur Geltung kommen, wenn er mit einem anderen adsorbierbaren Stoff zusammentrifft. Diese physikalische Regel wird von den oben genannten Autoren auf das Dentin, bei dem durch die ungeheure Zahl der Dentinröhrchen — auf 1 qmm kommen nach Römer 31 500 Dentinkanälchen — außerdem noch eine enorme Vergrößerung der Oberfläche statthat, übertragen. Hinzu tritt noch die große Oberfläche des protoplasmatischen Inhalts der Dentinkanäle, der infolge des Pulpentodes zerfällt. Auch der Grundsubstanz, die aus einem kolloiden Gerüst mit eingelagerten Kalksalzen besteht und die sich Sommer von einer unendlichen Zahl ultramikroskopischer, kapillärer Räume und Spalten durchsetzt denkt, schreibt er starke Adsorptionskräfte zu. Das Verschwinden von in den Wurzelkanal eingelegten Medikamenten ist zurückzuführen, nach Sommer, auf die durch erhöhte Temperatur und Druck bedingte Flüchtigkeit der im Raume befindlichen Flüssigkeiten und auf die Diffusions- und Adsorptionsfähigkeit der Wandungen des Pulpenraumes. Da nach Sommers Ansicht von den in den Wurzelkanal eingelegten Medikamenten nur ein ganz geringer Teil durch das Foramen apicale dringt und der größere Teil in das Zahnbein entweicht, teilt er nicht die Bedenken, die von Rebel und Fischer gegen die Verwendung stark konzentrierter Medikamente laut geworden sind.

Es wäre nun sehr interessant zu wissen, inwieweit die eben erwähnten physikalischen Vorgänge für die Wirkung der Säuren auf Dentin gelten. Hinzu tritt einerseits die große Affinität der Säuren zum Dentin, andererseits wirken aber die organischen Bestandteile des Dentins hindernd auf die Diffusion der Säuren. Zweifelsohne wird die Erweiterung der Wurzelkanäle mit Säuren zum nicht geringen Teil von dem Krankheitszustand des betreffenden Zahnes abhängen. Ist die Pulpa erst eben frisch extrahiert, so kann infolge des mit dem protoplasmatischen Dentinkanälcheninhalt gebildeten Eiweißkoagulums die Säure nicht tief in das Dentin eindringen. Anders bei einem Zahn mit gangränös zerfallener Pulpa; hier ist der Eiweißgehalt des Dentins bereits zerstört, wodurch die anorganische Grundsubstanz wahrscheinlich leichter angegriffen werden kann. Ob dann aber überhaupt die Säure als solche tief eindringt, ist vor allem insofern fraglich, weil die mit Kalksalzen in Berührung gekommenen Moleküle sofort zerstört werden. Bei Rohrers Versuchen über Silikatzemente in dem Kafka-Rohrerschen hydro-autohämolytischen Differenzversuch zeigte sich deutlich das Verhalten der sauren Komponente zum Protoplasma. Wenn

auch die bei der Säurebehandlung der Wurzelkanäle verwendeten Säuren viel stärker sind als die in den Zementen enthaltene Phosphorsäure, so läßt sich doch der Standpunkt Rohrers hinsichtlich der Pulpaschädigung durch Zementsäurediffusion auf die Wirkung der Säuren im Wurzelkanal eines frisch pulpaextrahierten Zahnes übertragen. Rohrer lehnt beim lebenden Zahn eine primäre Diffusionsmöglichkeit der Phosphorsäure ab, weil nach seiner Ansicht diese mit dem protoplasmatischen Inhalt reagieren muß. Dadurch tritt eine Flockung ein, die der glatten Diffusion der Säure bzw. der sauren Salze große Schwierigkeiten entgegenstellt. Erst sekundär, wenn der protoplasmatische Dentinkanälcheninhalt vollständig zerstört ist, besteht für die Diffusion der Säuren bzw. gelösten sauren Salze die Möglichkeit des Eindringens.

Um zu sehen, wieweit eine Säure in das Zahnbein extrahierter Zähne einzudringen vermag, färbte ich Salzsäure durch Zusatz des Indikators Kongorot und brachte hiervon mit einer Tropfpipette ein geringes Quantum in mehrere frisch extrahierte Zähne. Die Wurzelkanäle wurden unter pumpenden Bewegungen mit einer Millernadel eine Viertelstunde lang erweitert, darauf neutralisiert und am folgenden Tage in Schnitte zerlegt. Der Farbstoff schien infolge des stattgehabten chemischen Vorganges gebleicht zu sein. Ein tieferes Eindringen ins Dentin war nicht zu beobachten, nur der Rand war ganz zart gefärbt. Es bestand aber doch vielleicht die Möglichkeit, daß die Säure tiefer eingedrungen war. Der Farbstoff allein könnte ja zurückgehalten sein. Das Nächstliegende war für mich, die Zähne selbst mit einem Indikator zu färben. Lackmuslösung war nicht zu gebrauchen wegen der kolloiden und schwach färbenden Eigenschaften. Ich benutzte wieder Kongorot und ließ eine Anzahl extrahierter Zähne längere Zeit in einer alkoholischen Lösung im Brutschrank liegen. Der Farbstoff war dann zwar eingedrungen, reagierte aber nicht mehr auf Säure. Wahrscheinlich war eine Zersetzung eingetreten; denn auch in vitro mit der Lösung angestellte Versuche zeigten keinen Farbumschlag mehr ins Blaue. Es war mir somit nicht möglich, auf diese Art und Weise die Grenzen der Säurediffusion festzustellen.

Fast ein Vierteljahrhundert war seit der Einführung der Säuretherapie in die Wurzelbehandlung durch Callahan verflossen. Das Verfahren hatte überall schnell Eingang gefunden und wurde in einer großen Anzahl von Veröffentlichungen gepriesen, ohne wissenschaftlich begründet zu sein. Die chemische Aufschließung der Wurzelkanäle war rein empirisch fortbetrieben. Einer der ersten Forscher, die sich wissenschaftlich mit dieser Materie beschäftigten, war Bruy, der in einer Arbeit über „abgebrochene Instrumente in den Wurzelkanälen" sowohl die metallösende als auch die knochenlösende Wirkung einiger anorganischer Säuren nachprüfte. Von dem Gedanken ausgehend, daß es nicht möglich sei, von einem Zahn eine genügende Menge von Schmelz und Zement entblößtem Dentin zu gewinnen, wählte er den Knochen als Gegenstand seiner Untersuchungen. Er glaubte sich hierzu berechtigt, insbesondere nach den Befunden von Ofter und Bertz, die Knochen und Dentin chemisch analysierten und bei beiden ähnliche Zusammensetzung feststellten.

Knochenanalyse nach Ofter:	Dentinanalyse nach Bertz:
0,53% ätherlösliche Substanz,	29,150% organische Substanz,
29,63% organische Substanz,	38,180% Kalk,

Knochenanalyse nach Ofter:	Dentinanalyse nach Bertz:
53,02% Kalk,	1,508% Magnesia,
1,14% Magnesia,	30,244% Phosphorsäureanhydrid,
32,4% Phosphorsäureanhydrid.	0,471% Fluor.

Trotz der fast gleichen Zusammensetzung beider Substanzen ergaben aber seine Probeversuche, bezogen auf den Gewichtsverlust nach 20stündiger Einwirkung von Schwefelsäure, normalem und umgekehrtem Königswasser eine stärkere Entkalkung des Zahnbeins, wie auch aus seiner Tabelle ersichtlich ist:

Mittel	Substanz	vorher	nachher	Differenz	% Verlust nach 20 Stunden
1. Schwefelsäure	Dentin Knochen	0,743 0,979	0,361 0,606	0,382 0,373	51,4% 38,0%
2. Normalkönigswasser	Dentin Knochen	0,96 2,19	0,25 0,90	0,71 1,29	74,2% 58,9%
3. Umgekehrtes Königswasser	Dentin Knochen	0,84 2,02	— 0,38	0,84 1,64	100,0% 81,0%

Bei weiteren Untersuchungen stellte er sich kleine Stückchen aus der Compacta eines starken Femur her, die seiner Angabe nach gleiche Oberfläche

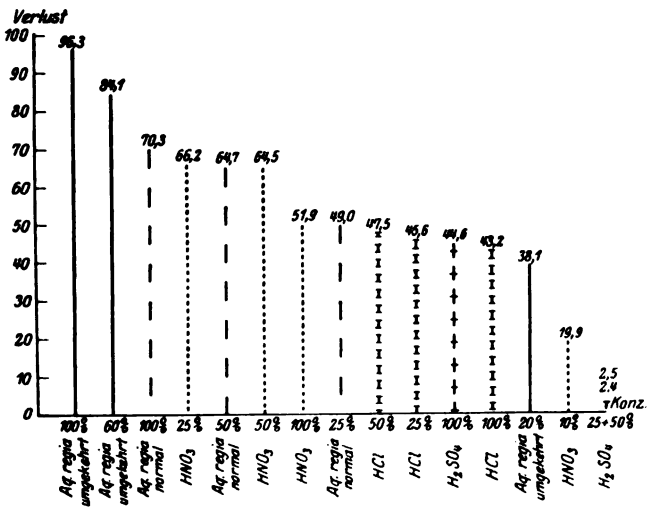

Abb. 1. Tabelle nach Bruy.

Umgekehrtes Königswasser ———. Normales Königswasser — — —. Salpetersäure - - - - -. Salzsäure ⊢⊢⊢. Schwefelsäure + + +.

und gleiches Gewicht hatten. Bei Durchsicht seiner Tabelle fallen allerdings ziemlich große Gewichtsunterschiede auf. Bei dem Versuch mit konzentrierter Salzsäure ist beispielsweise das Gewicht bedeutend größer als bei 50%iger

Salzsäure. Das Optimum der Knochenauflösung liegt bei dem von ihm angegebenen konzentrierten, umgekehrten Königswasser mit 96,3% Gewichtsverlust in 24 Stunden. Auffallend ist in der Tabelle besonders der große Unterschied zwischen konzentrierter und 25- resp. 50%iger Schwefelsäure. Bei der konzentrierten H_2SO_2 beträgt der Verlust 44,6%, bei den anderen beiden Konzentrationen nur 2,4- resp. 2,5%. Der Gewichtsverlust der 16 Bruyschen Untersuchungsobjekte ist aus beigefügter Tabelle ersichtlich, deren Werte in einem besonderen Koordinatensystem dargestellt sind.

Montigny prüfte die Bruyschen Resultate am Phantom nach. An 24 Molaren und Prämolaren erweiterte er die Wurzelkanäle mit 50%iger Schwefelsäure, 50%iger Salpetersäure, konzentriertem normalen, konzentriertem umgekehrten Königswasser und Chloralhydrat mit 10%igem Salzsäurezusatz. Auch er hält das konzentrierte umgekehrte Königswasser für das wirksamste Erweiterungsmittel; an zweiter Stelle stehe die 50%ige Salpetersäure. Chloralhydrat mit Salzsäurezusatz und Schwefelsäure stehen seiner Meinung nach hinter den anderen Mitteln bedeutend zurück. Zwischen normalem und umgekehrtem Königswasser sei der Unterschied in der Wirkung nur gering. Letzteres habe vor allen Dingen den Nachteil, auf die Nadel stark lösend zu wirken und erhöhe dadurch die Bruchgefahr.

Auch Türkheim beschäftigte sich in einem Referat über Wurzelbehandlung mit der zahnbeinlösenden Wirkung und stellte folgenden Versuch an: Mehrere Wurzeln möglichst ein und desselben Molaren kamen 24 Stunden lang zum Trocknen in den Exsikkator. Nach Feststellung des Gewichts auf der analytischen Wage wurden sie eine Viertelstunde lang mit verschiedenen Säuren behandelt. Die geringste Wirkung stellte er bei der Schwefelsäure fest mit 0,44 resp. 0,52% Gewichtsverlust. Es folgten in ihrer Wirkung nacheinander Salzsäure, Salpetersäure und Königswasser. Letzteres hatte in einer halben Stunde genau soviel gelöst wie die Schwefelsäure in 24 Stunden. Türkheim stellte auch Untersuchungen mit einem künstlichen Magensaft an. Bereits 1903 wurden zur Zerstörung der Pulpa statt Arsen von Arkövy Pepsin und von Harlan Papain empfohlen. Türkheim griff dieses Verfahren wieder auf und verwandte zur Auflösung organischer Restbestandteile im Wurzelkanal ein Pepsinsalzsäuregemisch. Er machte hier den Versuch, die stark gewebereizenden konzentrierten Mineralsäuren durch eine schwächere, ja man kann sagen, physiologische Konzentration zu ersetzen. Wenn auch diese Methode eigentlich nicht in den Rahmen dieser Arbeit gehört, weil sie vor allen Dingen zur Auflösung organischer Restsubstanzen dient, so möchte ich sie dennoch nicht unerwähnt lassen, da sie außerdem noch entkalkend auf das Zahnbein wirkt. Türkheim benutzte eine Auflösung von Pepsinum purum absolutum in lamellis in 0,4%iger Salzsäure, der einige Tropfen Karbolsäure beigemischt waren. Mit dieser Lösung wurde in 20 Stunden ein Gewichtsverlust des untersuchten Dentins von 4,39% erreicht, mit 1%iger Salzsäure in 48 Stunden 45,6% und ein drittes Mal bei 20stündiger Einwirkung 30,96%. Da ich bei meinen eigenen Nachprüfungen als Einheitszeit eine Viertelstunde wählte, dürfte auch der von Türkheim in gleicher Zeit gefundene Verlustwert von 0,31% interessieren. Im Munde wendet Türkheim die Methode so an, daß er zunächst die 0,4%ige Salzsäurelösung in den Kanal pumpt, dann einige Pepsinschüppchen darin löst und

einen mit Salzsäure getränkten Wattebausch darüber legt. Er läßt die Einlage kurze Zeit unter festem Verschluß liegen und erneuert sie, wenn nötig, in einer zweiten Sitzung. Periodontische Reizungen will er in keinem Falle beobachtet haben, „wie denn das Mittel völlig indifferent ist, da es eine physiologische Lösung darstellt". Die Wirkung denkt Türkheim sich derart, daß die Lösung in den Wurzelkanal und seine Seitenästchen eindringt und die äußeren Schichten der infizierten Kanalwand ablöst. Die organischen Reste werden dann von dem Pepsin verdaut. Sponer ist anderer Meinung. Er erkennt nur an, daß die Lösung in den Hauptkanal eindringt und eventuell dessen Wand oberflächlich löst; daß die Flüssigkeit in die Seitenästchen eindringt, hält er auf Grund der Druckverhältnisse, die im Zahne herrschen, für eine unbewiesene Hypothese.

Gleichzeitig mit Türkheim demonstrierte im Jahre 1921 auf einer wissenschaftlichen Tagung in Hamburg Blum seine Methoden der Wurzelkanalreinigung. Blum ist Anhänger des mechanischen Erweiterungsprinzips und tritt unter Berufung auf die Arbeiten Werkenthins und Rothmanns für ausgedehnte Anwendung der Beutelrockbohrer ein. Er betont vor allen Dingen, daß man sich darüber klar sein müsse, was man mit der Wurzelkanaltherapie bezwecken wolle. Es sei nicht dasselbe, ob man einen durch Kalkkonkremente oder sekundäres Dentin verengten Kanal erweitern oder von den in ihm enthaltenen organischen Resten befreien wolle. Blum prüfte die Bruysche Tabelle am Elfenbein nach, das nach seiner Meinung dem Dentin am nächsten steht. Auch er legte seine Ergebnisse in einer Tabelle fest, in der vor allem die Anfangsgeschwindigkeit der Säurewirkung, die er für die Praxis am wichtigsten hält, besonders hervorgehoben wird. Während Bruy die Säuren 24 Stunden auf seine Untersuchungsobjekte einwirken ließ, reduzierte Blum die Zeit auf eine resp. zwei Stunden. Blum kam zu denselben Ergebnissen wie Bruy und Montigny. Auch er hält, was Intensität und Geschwindigkeit der Wirkung anbelangt, das umgekehrte Königswasser für das bestwirkende. In seiner Tabelle hat dieses nach 1 Stunde eine Wirkung von 35,3% und nach 2 Stunden von 51%. Das normale Königswasser hingegen verursachte in der gleichen Zeit einen Verlust von nur 33,7 resp. 43,6%. Blum modifizierte auch seinerseits noch Bruysche Aqua regia, indem er die wässerige Lösung der Salzsäure in dem Verhältnisgemisch 3 : 1 durch eine alkoholische Salzsäurelösung ersetzte. Er will damit in der ersten Stunde genau soviel erreicht haben wie mit dem umgekehrten Königswasser in 2 Stunden. Leider muß Blum jedoch betonen, daß seine Methode noch nicht in der Praxis zu verwenden sei. Nähere Gründe hierfür gibt er leider nicht an. Sollte tatsächlich durch den Alkoholzusatz eine erhöhte Wirkung zustande kommen, so ist dies meines Erachtens nach nur dadurch zu erklären, daß der Alkohol besser ins Zahnbein eindringt als Wasser. Auch die Löslichkeit der Zellipoide in Alkohol wird hierbei wahrscheinlich eine Rolle spielen. Auf meine eigenen Untersuchungen mit diesen Mitteln werde ich später zurückkommen.

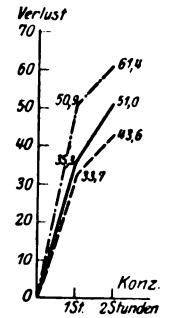

Abb. 2. Tabelle nach Blum. Umgekehrtes Königswasser ———. Normales Königsw. – – –. Alkoholisches umgekehrtes Königswasser — · — · —.

Während die oben genannten Autoren ihre Versuche gewichtsanalytisch anstellten, benutzte Elander das Auge als Maßstab seiner Untersuchungen. Er verwandte konzentrierte Salzsäure, halbkonzentrierte Salzsäure, konzentrierte Schwefelsäure, halbkonzentrierte Schwefelsäure und eine Mischung von gleichen Teilen Schwefel- und Salpetersäure. In einen Überschuß derselben legte er Zahnwurzeln von gleichem Gewicht und beobachtete die Zeitdauer der Auflösung. Die maximale Wirkung lag bei der konzentrierten Salzsäure. Die Zahnwurzel war schon in wenigen Tagen vollständig aufgelöst. Es zeigte sich nur noch eine in der Flüssigkeit schwebende transparente geleeartige Masse, die er für leimgebende Substanz des Dentins hielt. Die Auflösung nahm ab nach der halbkonzentrierten Salzsäure, konzentrierten Schwefelsäure und dauerte bei der halbkonzentrierten Schwefelsäure über einen Monat. Nach 3 Wochen war noch die Struktur des Zahnes deutlich zu erkennen. Das Gemisch von Schwefelsäure und Salpetersäure besaß nur die auflösende Kraft der Schwefelsäure. Elander will vor allem durch Temperaturerhöhung eine gesteigerte Wirkung beobachtet haben. Eine auf 40 resp. 80° erwärmte Säure soll die 6- resp. 50fache Wirkung wie eine solche bei 18° besitzen.

Vergleichende Untersuchungen in bezug auf die Wirkung der einzelnen Säuren und ihrer Konzentrationen auf das Dentin als solches sind meines Wissens in der Literatur nicht veröffentlicht. Über die Entkalkung des Schmelzes durch Säurewirkung wird von Reichert berichtet. Salzsäure 1 : 1000 ließ den hineingelegten Zahn nach einer Viertelstunde $^1/_{80}$ seines Gewichts verlieren. Nach 1 Stunde war der Schmelz stellenweise weiß und ließ sich mit einem Messer abkratzen. Der Gewichtsverlust betrug dann $^1/_{60}$. In der Verdünnung 1 : 100 verlor der Schmelz schon nach 5 Minuten seinen Glanz und war nach einer Viertelstunde völlig weiß. Nach 1 Stunde ließ er sich mit dem Messer abkratzen. Der Gewichtsverlust betrug $^1/_{80}$. Im mikroskopischen Schliff zeigte sich der Schmelz zur Hälfte gelöst, die Dentinröhrchen waren teilweise zerstört, zum anderen Teil angeschwollen. Von organischen Säuren soll die Zitronensäure die größte Zerstörung bewirken. Bei Anwendung von Acidum citricum 1 : 100 war der Schmelz nach 5 Minuten weiß und in 1 Stunde wie Kreide abkratzbar. Auch hier betrug der Gewichtsverlust $^1/_{80}$. Reichert berichtet auch noch über Versuche in vitro mit Chromsäure und Milchsäure in der Verdünnung 1 : 100 und folgert, daß die organischen Säuren in ihrer Wirkung auf den Zahnschmelz der Salzsäure nur wenig nachstehen. In bezug auf Schwefelsäure und Königswasser müsse man immer bedenken, daß durch allzu reichliche Anwendung die Wurzel erheblich geschwächt werden könne, besonders mit Rücksicht darauf, daß das Dentin den Säuren einen weit geringeren Widerstand entgegensetzt als der Schmelz.

Über die größere Widerstandsfähigkeit des Dentins gegen Säuren im Gegensatz zum Schmelz schreibt Möser. Er legte einen extrahierten Inzisivus eines älteren Individuums, bei dem er die Schneidekante etwa 2 mm abgeschliffen hatte, eine halbe Stunde lang in Schwefelsäure und stellte nach dem Abspülen des Zahnes unter der Lupe fest, daß der Dentinkern den Schmelz an der Schliffläche bedeutend überragte. Das Dentin war also widerstandsfähiger als der Schmelz.

Die Frage, ob durch chemische Erweiterung der Wurzelkanäle ähnlich wie

bei der mechanischen eine Perforation zustande kommen kann, verneint Elander. Dieser bohrte mit einem Wurzelkanalbohrer einen falschen Kanal in eine Wurzel derart, daß an der einen Stelle die Wand nur noch papierdünn war, und versuchte dann durch Nadelsäurebehandlung länger als 2 Stunden den Kanal zu perforieren, ohne daß ihm dieses gelang. Demnach muß man eigentlich bezweifeln, ob die Säure überhaupt einen Wurzelkanal erweitern kann. Elander denkt sich den Vorgang derart, daß die Nadel die durch Säure aufgelockerten Partikel wegschabt und dadurch die darunter liegende Partie besser zugänglich macht. Er erklärt den fehl geschlagenen Perforationsversuch damit, daß die Nadelspitze eine zu geringe Oberfläche habe und dadurch nur stoßend, aber nicht aufreibend wirken könne. Durch eigene Erfahrung, die ich in der Praxis gelegentlich bei einer Anzahl gänzlich obliterierter Wurzelkanäle machte, bin ich zu der Überzeugung gekommen, daß ein Aufschließen solcher Kanäle mit Säure nicht möglich ist. Für eine erfolgreiche chemische Wurzelkanalerweiterung ist es unbedingt erforderlich, daß der Kanal schon von vornherein eine gewisse Weite aufweist. Die Säuren können nämlich nur dann eine nennenswerte Auflösung des Dentins bewirken, wenn dessen Angriffsfläche relativ groß ist. Im Gegensatz zum Bohrerprinzip wirken die Säuren durchweg nur in horizontaler Richtung im Wurzelkanal. In der vertikalen kommt ihre Wirkung nur wenig zur Geltung. Dies hängt zum Teil damit zusammen, daß infolge der Affinität zum Dentin die Wirkung zu schnell erschöpft wird. Man kann nicht genug Strömung an der tiefsten Stelle des Wurzelkanals erzeugen. In 3 Fällen war es mir trotz $1^1/_2$- bis 2stündiger, unter steter Erneuerung fortbetriebener Säurespülung nicht möglich, auch nur um Bruchteile eines Millimeters tiefer zu dringen.

Vergleiche über die Stärke der Dentinauflösung durch Säuren lassen sich am Zahne selbst nicht anstellen. Erstens hat man nicht genügend Versuchsobjekte, die den gleichen Bedingungen unterliegen, zweitens ist es nicht möglich, die Ausmaße des Wurzelkanals vor und nach dem Prozeß zu bestimmen. Messungen mit Nadeln, wie man sie bereits angestellt hat, sind ihrer Ungenauigkeit wegen meiner Ansicht nach nicht einwandfrei. Auch das Röntgenverfahren kann uns nicht helfen, da wir nur Flächen-, keine Raumbilder erhalten. Man ist daher auf den Versuch in vitro angewiesen.

Ich führte Serienuntersuchungen über das Dentinlösungsvermögen der Säuren aus, und zwar nicht wie Bruy und Blum am Knochen resp. Elfenbein oder wie Türkheim an ganzen Wurzeln, sondern am Dentin selbst. Mittels der elektrischen Schleifmaschine wurden besonders kräftige obere und untere, gänzlich kariesfreie Molaren coronal vom Schmelz und cervical vom Zement befreit. Der so erhaltene Dentinkern der Zähne wurde dann mit Hilfe einer ganz feinen Metallaubsäge in drei bis vier Querschnitte zersägt, die etwa eine Stärke von 2 mm aufwiesen. Jeder dieser Querschnitte wurde dann wieder mit der Säge in vier Teile zerlegt. Somit erhielt ich durchschnittlich 10 bis 16, ja oft bis zu 20 Versuchsobjekte von einem und demselben Zahn, die mithin gleiche Dichte und Struktur besaßen, zwei Eigenschaften, die Bruy für das Zustandekommen richtiger Resultate unbedingt fordert. Ich habe streng darauf gehalten, die einzelnen Konzentrationen jeder der Säuren nur auf Dentin wirken zu lassen, das aus einem und demselben Zahn gewonnen wurde. Jede Untersuchungsreihe enthielt nur Dentinsubstanz eines Zahnes.

Nach den Untersuchungen Blacks, der Dentin verschiedener Individuen chemisch analysierte und hierbei annähernd gleiche Zusammensetzung feststellte, wäre man einerseits vielleicht dazu berechtigt gewesen, die Säurewirkung an Zahnbeinmassen verschiedener Individuen zu untersuchen. Andererseits darf man aber nicht vergessen, daß auch die Disposition und Konstitution des Zahnes, die mit dem Gesamtkalkstoffwechsel in innigstem Konnex stehen, zu berücksichtigen sind. Die Konstitution des Zahnes kann nach Rohrer zuweilen rein äußerlich abgelesen werden, soweit es sich um die anatomische Grundlage handelt. Besonders weiße, kreidige oder bläulich gefärbte Zähne deuten auf eine niedergestellte Konstitution hin. Ebenso wie daher nicht alle Zähne gleichmäßig von der Zahnkaries, die doch immerhin als ein Säureprozeß nach der noch heute gültigen Millerschen Theorie aufzufassen ist, befallen werden, so wirken wahrscheinlich auch die Säuren nicht gleichmäßig auf das Zahnbein verschiedener Individuen ein. Diese Annahme fand ich bei einem Vergleich der einzelnen Untersuchungsreihen, wo gleiche Säurekonzentrationen auf Dentin verschiedener Menschen reagierten, bestätigt. Geringe Schwankungen wurden des öfteren beobachtet.

Die nach dem vorher beschriebenen Verfahren gewonnenen Stücke kamen in besondere numerierte Glasschälchen und wurden drei- bis viermal zwecks Wasserentziehung im Trockenschrank 1 Stunde lang einer Temperatur von 120 bis 130° ausgesetzt. In der Zwischenzeit wurden sie, um ein Wiederfeuchtwerden zu vermeiden, in einem Exsikator über Chlorkalzium aufbewahrt. Durch drei- bis viermaliges Wägen auf der analytischen Wage und abwechselnd erfolgtes Trocknen wurden die Gewichtskonstanten der Objekte festgestellt. Als konstant wurde jene Wägung bezeichnet, deren Abweichung von der vorhergehenden nicht größer als 0,01 bis 0,02 mg war. Der Reihenfolge nach, vom geringsten bis zum höchsten Gewicht aufsteigend, wurden die gefundenen Werte in den Tabellen eingetragen. Auf diese Art und Weise erhielt ich für jedes Medikament eine Anzahl von Untersuchungsreihen. In der letzten Untersuchungsreihe eines jeden Medikamentes ging ich, um irgendwelche Fehlerquellen bei der Wirkung der Säuren auf die unter sich etwas variierenden Gewichtsgrößen auszuschalten, noch rigoroser vor. Das Gewicht der einzelnen Stückchen wurde schon vor dem Trockenprozeß festgestellt, das kleinste als Standardgewicht betrachtet und von den übrigen mit einem feinen Karborundstein soviel abgeschliffen, daß alle Versuchsobjekte gleich schwer waren. Nach Feststellung der Gewichtskonstanten wurden die verschiedenen Konzentrationen der jeweilig zu untersuchenden Säure unmittelbar vor dem Versuch in einer Anzahl Reagenzgläser hergestellt. Im allgemeinen wurden die Säuren in folgenden Konzentrationen untersucht: 5 : 95, 10 : 90, 15 : 85, 25 : 75, 30 : 70, 50 : 50, 60 : 40, 75 : 25, 90 : 10 u. conc., d. h. es wurde von der im Handel befindlichen Säure ausgegangen und diese mit destilliertem Wasser verdünnt. Beispielsweise das Verhältnis Salzsäure 25 : 75 bedeutet 25 Teile 38—40%ige käufliche Salzsäure auf 75 Teile Wasser. Wenn man also sagt, man benutzt 50%ige Salzsäure, so benutzt man in Wirklichkeit nur 20%ige. Aus diesem Grunde vermeide ich möglichst in meinen Versuchstabellen die Prozentrechnung und sage dafür lieber: Salzsäure im Verhältnis 30 : 70. Auf die der Gewichtsgröße nach geordneten Substanzen einer jeden Untersuchungsreihe ließ ich

dann der Stärke nach die verschiedenen Konzentrationen der betreffenden Säure einwirken. In eine Anzahl Reagenzgläser, welche die gleiche Nummer trugen wie die die Zahnsubstanz enthaltenden Schälchen, wurde je 1 ccm der angesetzten Konzentrationen überpipettiert und dann der Inhalt der Glasschälchen in das gleich numerierte Reagenzglas entleert. Der Ständer mit den Reagenzgläsern kam dann, um die natürlichen Verhältnisse im Munde nachzuahmen, eine Viertelstunde lang in den auf Körpertemperatur gehaltenen Thermostaten. Ich wählte absichtlich eine kürzere Zeit als die anderen Autoren, weil meine Versuchsobjekte nur äußerst klein waren. Sie wogen durchschnittlich 0,0150—0,0300 g. In der Praxis werden die Wurzelkanäle wohl auch selten länger als eine Viertelstunde mit Säure behandelt.

Nach dem Prozeß wurde eine halbe Stunde lang ausgewaschen, der Reagenzglasinhalt wieder in das dazu gehörige Wägeschälchen getan, dann von neuem getrocknet und durch zwei- bis viermaliges Wägen die Gewichtskonstante nach dem Prozeß festgestellt. Die Differenz der Gewichtskonstanten vor und nach dem Prozeß ergab den Gewichtsverlust, der auf Prozente umgerechnet

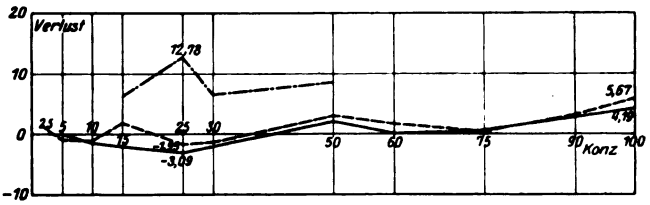

Abb. 3. Kurventabelle A. Schwefelsäure.
Reihe I Versuch 1—4 ——. Reihe II Versuch 8—18 — — —. Reihe III Versuch 19—22. — · —.

wurde. Die Untersuchungen erstreckten sich auf folgende organische resp. anorganische Säuren, die frisch bezogen waren:

Acidum lacticum purum 1,210, Acidum aceticum puriss. glaciale 98/100%, Acidum formicicatum 80%, Acidum sulfuricum puriss. 1,152, Acidum hydrochloricum puriss. 1,190, Acidum nitricum, Aqua regia normal, Aqua regia umgekehrt nach Bruy (3 Teile HNO_3 + 1 Teil HCl) und umgekehrte Aqua regia in alkoholischer Lösung nach Blum.

Zunächst versuchte ich in einer Anzahl Serienuntersuchungen, von allen Säuren die jeweilig am stärksten dentinlösende Konzentration herauszufinden. Von den so gewonnenen Maxima sollte dann durch eine Anzahl mit diesen angestellten Versuchen die stärkste Säure ermittelt werden.

Als erste wurde die Schwefelsäure geprüft. Es wurden drei Untersuchungsreihen von drei Zähnen angesetzt, deren Wirkung in Kurventabelle A_1 wiedergegeben ist. Wie ich im vorhergehenden ausgeführt habe, ist die Schwefelsäure die Säure, welche zuerst zur Wurzelkanalerweiterung empfohlen wurde und die nach Elanders Ansicht noch heute am meisten befürwortet wird. Um so mehr überraschten mich die Ergebnisse, die aus meinen Untersuchungen hervorgingen. Zweimal ergab die konzentrierte Schwefelsäure den höchsten Verlust mit 4,19 resp. 5,67%. Bei der III. Reihe zeigte die 25%ige Lösung die maximale Wirkung mit 12,78%. Merkwürdigerweise konnte ich bei Konzentration 25 : 75 zweimal einen negativen Gewichtsverlust, also Gewichtszunahme mit

$-1{,}95$ und $-3{,}09\,\%$ feststellen. Ein Schwererwerden des Versuchsobjektes zeigte sich auch bei der Schwefelsäure im Verhältnis 10 : 90 (zweimal), 5 : 95 (einmal) und 30 : 70 (einmal). Bei Versuch 1 und 5 waren die Gewichtskonstanten vor und nach dem Prozeß gleich; es hatte also keine Einwirkung stattgefunden.

Türkheim wies bereits auf die chemische Umsetzung des Dentins mit der Schwefelsäure hin. Es bildet sich nämlich wasserunlöslicher schwefelsaurer Kalk = Gips.

$$CaCO_3 + H_2SO_4 = CaSO_4 + H_2CO_3.$$

Schon als ich die Objekte aus dem Brutschrank herausnahm, bemerkte ich mit bloßem Auge bei mehreren eine Volumenzunahme. Die Stückchen waren gequollen und mit einem weißen, flockigen Niederschlag umgeben. Nach Beendigung des Wägeprozesses betrachtete ich besonders jene Stücke, auf welchen die $25\,\%$ige Lösung gewirkt hatte. Bei Berührung mit dem Fingernagel sprang eine weiße Hülle ab. Darunter lag das Stückchen Dentin unversehrt gebettet. Der Vorgang rief in mir unwillkürlich einen Vergleich mit der Bildung einer Totenlade um eine durch Osteomyelitis zugrunde gegangene Knochenpartie hervor. Die Gewichtszunahme wurde lediglich durch den Gipsniederschlag hervorgerufen. Von einer Auflösung war nicht die geringste Spur zu bemerken. Bei den Versuchen der Reihe III war der Boden des Reagenzglases zum Teil mit einem flockigen Niederschlag bedeckt, die Stückchen waren zerklüftet und ließen sich nur schwer in die Wägeschälchen zurückbringen. Der flockige Niederschlag wurde natürlich nicht mitgewogen. Der im Gegensatz zu den übrigen Versuchen höhere Gewichtsverlust läßt sich durch eine Zerstörung der organischen Bestandteile des Dentins erklären.

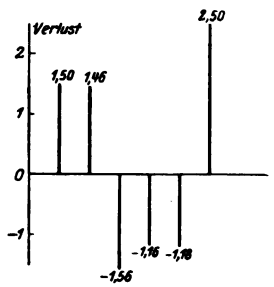

Abb. 4. Einzelversuche. (23—30) mit $25\,\%$igerH$_2$SO$_4$. Maßstab 10 : 1.

Da sich bei der $25\,\%$igen Konzentration der Schwefelsäure starke Gegensätze zeigten, stellte ich noch acht Einzelversuche mit Zahnbein verschiedener Zähne an. Die Ergebnisse dieser Versuche (23 bis 30) — Reihe IV — habe ich in der Kurventabelle A_2 in einem besonderen Koordinatensystem graphisch dargestellt. Der Maßstab ist im Vergleich zu den übrigen Kurven 10 : 1. Das Bild der Tabelle zeigt in 3 Fällen eine Gewichtszunahme mit $-1{,}56\,\%$, $-1{,}16\,\%$, $-1{,}18\,\%$, dreimal eine Gewichtsabnahme mit $1{,}50\,\%$, $1{,}46\,\%$ und $2{,}50\,\%$; zweimal ist keine Wirkung zu verzeichnen.

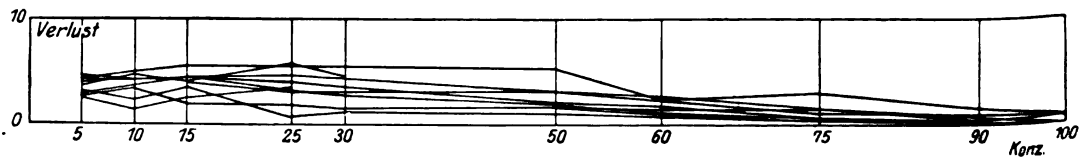

Abb. 5. Kurventabelle B. Essigsäure.

Reihe I Versuch 31—38 Reihe II Versuch 39—43 Reihe III Versuch 44—51
Reihe IV Versuch 52—59 Reihe V Versuch 60—66 Reihe VI Versuch 67—70
Reihe VII Versuch 71—78 Reihe VIII Versuch 79—86 Reihe IX Versuch 87—90.

Die Kurven konnten wegen zeichnerischer Schwierigkeit nicht einzeln gekennzeichnet werden.

Als zweites Medikament zog ich den Eisessig in den Rahmen meiner Betrachtung. Die Wirkung der 9 Untersuchungsreihen ist in Kurventabelle B dargestellt. Die Essigsäure ist, wie die Kurven zeigen, eine äußerst schwache

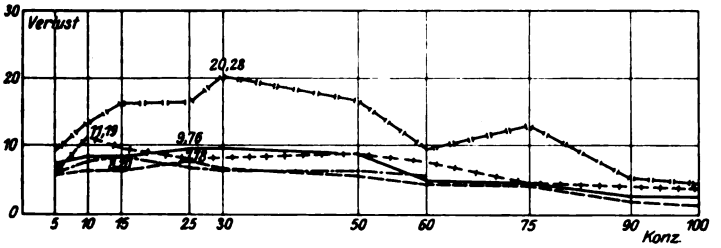

Abb. 6. Kurventabelle C. Milchsäure.

Reihe I Versuch 91–100 ——. Reihe II Versuch 101–112 – – –. Reihe III Versuch 113–120 + + +. Reihe IV Versuch 121–126 – · – · –. Reihe V Versuch 127–136 |–|–|–|.

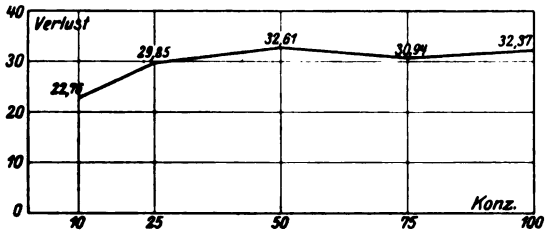

Abb. 7. Kurventabelle D. Ameisensäure.
Einzelreihe Versuch 137–141.

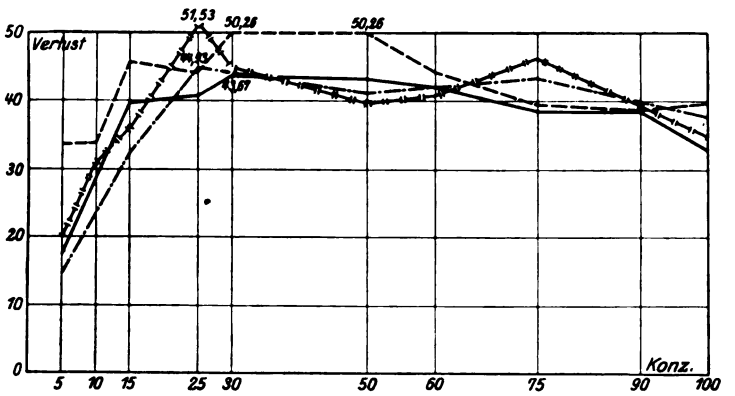

Abb. 8. Kurventabelle E. Salpetersäure.

Reihe I Versuch 142–151 ——. Reihe II Versuch 152–161 – – –.
Reihe III Versuch 162–167 – · – · –. Reihe IV Versuch 168–176 |–|–|–|.

Säure und kommt für die Wurzelkanaltherapie nicht in Frage. Acidum trichloraceticum wird von Partsch und Fischer in der mikroskopischen Technik zur Entkalkung von Zahnpräparaten empfohlen. Fischer lobt besonders ihre schonende Wirkung.

Auch die von Murr eingeführte Milchsäure wurde von mir untersucht. Ihre Wirkung zeigt Kurventabelle C, die 5 Untersuchungsreihen enthält. Aus den Kurven ist ein langsames Abfallen der Wirkung nach der höchsten Konzentration zu beobachten. Der Abfall ist etwas sprunghafter bei längerer Ein-

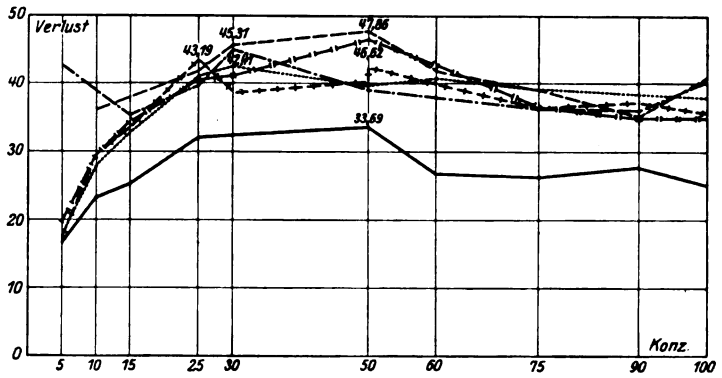

Abb. 9. Kurventabelle F. Umgekehrtes Königswasser.

Reihe I Versuch 177–185 ———. Reihe II Versuch 186–193 – –.
Reihe III Versuch 194–202 – · – · –. Reihe IV Versuch 203–214 + + +.
Reihe V Versuch 215–223 ⊢⊣ ⊢⊣ ⊢⊣. Reihe VI Versuch 224–233 · · · · · ·

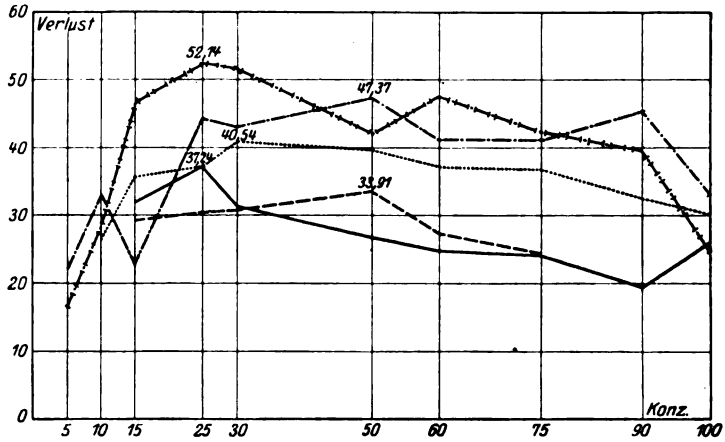

Abb. 10. Kurventabelle G. Salzsäure.

Reihe I Versuch 234–241 ———. Reihe III Versuch 248–257 – · – · –.
Reihe II Versuch 242–247 – – –. Reihe IV Versuch 258–267 ⊢⊣ ⊢⊣ ⊢⊣.
Reihe V Versuch 270–278 · · · · ·.

wirkungszeit. Die Objekte der Reihe V waren ausnahmsweise 25 Minuten der Säurewirkung ausgesetzt.

Kurventabelle D demonstriert die Wirkung der Ameisensäure. Die Ameisensäure hat den bisher untersuchten Säuren gegenüber eine auffallend hohe Wirkung. Dies spricht ganz gegen mein Erwarten, da sich doch theoretisch ein Niederschlag von ameisensaurem Kalk denken läßt, analog dem Gipsniederschlag bei der Schwefelsäure. Auch die Ameisensäure wird in der mikroskopischen

Technik angewandt. Nach Fischer soll sie langsamer entkalken als Trichloressigsäure. In meinen Versuchen hatte die Ameisensäure bedeutend höhere Wirkung als der Eisessig.

Vier Untersuchungsreihen in der Kurventabelle E erläutern die Wirkung der Salpetersäure.

Ich komme nunmehr zu dem von Bruy empfohlenen umgekehrten Königswasser. Wegen der Wichtigkeit des Medikaments wurden mit ihm 6 Untersuchungsreihen angesetzt; die Wirkung ist aus der Kurventabelle F ersichtlich. Bruy hält das konzentrierte umgekehrte Königswasser für das stärkst wirkende mit 96,3% Verlust (am Knochen). Das 20%ige weist bei ihm nur eine Gewichtsabnahme von 38,1% auf. Die von Blum in einer Kurve wiedergegebene Bruysche Tabelle läßt einen starken Anstieg nach der konzentrierten Form erkennen. Auf Grund meiner Ergebnisse kann ich in der Ansicht Bruys, daß die 90%ige Konzentration die höchste Wirkung erzeugt, nicht

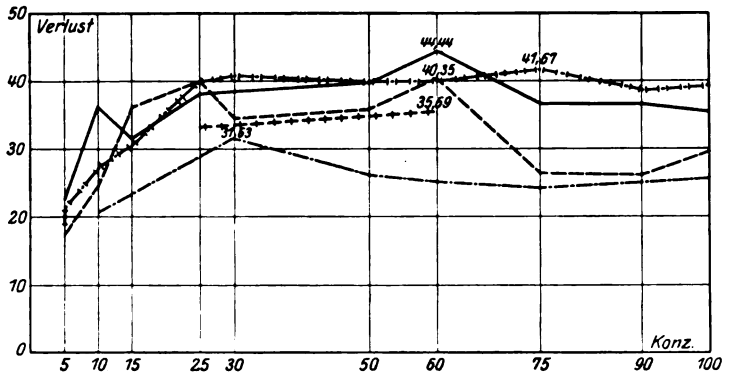

Abb. 11. Kurventabelle H. Normales Königswasser.
Reihe I Versuch 279—287 ———. Reihe III Versuch 298—302 — · — · —.
Reihe II Versuch 288—297 — — —. Reihe IV Versuch 303—313 — — —.
Reihe V Versuch 314—315 + + +.

beipflichten. Bei mir liegen die Maxima bei den mittleren Konzentrationen, die allerdings von Bruy nicht untersucht wurden. Meine Kurven zeigen einen geringen Abfall nach der unverdünnten, umgekehrten Aqua regia und von dem 25%igen umgekehrten Königswasser an, bis auf eine Ausnahme (Versuch 194), einen starken Abfall nach den schwachen Konzentrationen.

Als siebentes Medikament wurde die Salzsäure geprüft. Die Resultate der 5 Untersuchungsreihen sind in der Kurventabelle G graphisch dargestellt. Meine Untersuchungen decken sich annähernd mit denen Bruys, der die Konzentrationen 25%, 50% und 100% am Knochen prüfte. Sein Maximum liegt bei der 50%igen Salzsäure mit 47,5%. Auch ich stellte bei der konzentrierten Lösung wie Bruy eine etwas geringere Wirkung fest. Wie aus meinen Tabellen und Kurven ersichtlich ist, fällt die Dentinauflösung nach den schwachen Konzentrationen hin ab. Mit der 25 bis 50%igen Säure erreicht man wohl die besten Resultate. In den Versuchen 268 und 269 wurden zwei gleich große Dentinstückchen mit der von Türkheim angegebenen Pepsinsalzsäurelösung angesetzt. Der Verlust betrug 2,93 resp. 3,26%. Man muß allerdings berücksichtigen,

daß Türkheim das Präparat hauptsächlich für die Auflösung organischer Bestandteile im Wurzelkanal angewandt wissen will. Die Lösung wird wahrscheinlich erst nach längerer Einwirkungsdauer eine Erweiterung hervorrufen; für eine anorganische Aufschließung der Wurzelkanäle als solche dürfte sie daher praktisch nicht in Frage kommen.

Das normale Königswasser wurde in 5 Untersuchungsreihen angesetzt, Kurventabelle H zeigt die Wirkung dieser Säure. Im Vergleich zu den übrigen bisher untersuchten Säuren liegen die Höchstwerte weiter nach der konzentrierten Lösung hin.

Als letztes Medikament untersuchte ich ein alkoholisches umgekehrtes Königswasser. Wie schon früher erwähnt, wurde ein solches von Blum empfohlen; er drückt sich jedoch in seinen Angaben über die Herstellung leider

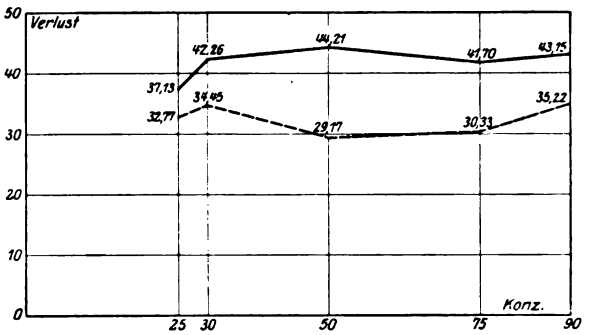

Abb. 12. Kurventabelle J. Alkoholisches umgekehrtes Königswasser im Vergleich zum wässerigen umgekehrten Königswasser.

Alkoholisches umgekehrtes Königswasser: Versuche 317, 319, 321, 323, 325 ———.
Wässeriges umgekehrtes Königswasser: Versuche 316, 318, 320, 322, 324 – – —.

nicht recht klar aus. Er schreibt nur, daß die wässerige Lösung der Salzsäure in dem umgekehrten Königswasser durch eine alkoholische Salzsäurelösung ersetzt wurde.

Die Kurventabelle J stellt einen Vergleich zwischen der umgekehrten Aqua regia und einer solchen mit Alkoholzusatz dar.

Ich stellte mir zunächst eine umgekehrte Königswasserlösung her, d. h. ein Gemisch von 3 Volumenteilen Salpetersäure und 1 Volumenteil Salzsäure. In einem zweiten Gefäß wurde ein Gemisch von 3 Teilen Wasser und 1 Teil Alkohol angesetzt. Aus dem umgekehrten Königswasser wurden durch Überpipettieren der Alkoholwasserlösung in bestimmtem Verhältnis die Konzentrationen 25, 30, 50, 75 und 90 gewonnen. In einer Anzahl weiterer Reagenzgläser wurde das Bruysche Königswasser mit destilliertem Wasser ebenfalls auf die genannten Konzentrationen gebracht. Blum will, wie bereits erwähnt, mit alkoholischem umgekehrten Königswasser in der halben Zeit die Wirkung des wässerigen umgekehrten Königswassers erreicht haben. An 10 gleich großen Dentinstückchen prüfte ich die Wirkung beider nach. Es erwies sich tatsächlich die alkoholische Lösung als die stärkere. Ihr Maximum lag bei 50%iger Lösung mit 44,21%. Der Höchstpunkt des Bruyschen Königswassers lag bei der 90%igen Lösung mit 35.22%. Die Wirkung beider Säuren ist in

der Kurventabelle J dargestellt. Wenn nun auch einerseits die alkoholische Zusammensetzung eine gesteigerte Auflösung hervorruft, so scheint sie andererseits nicht haltbar zu sein. Etwa 20 Minuten nach dem Überpipettieren trat eine Thermo- und Farbreaktion auf, wahrscheinlich hervorgerufen durch den Alkoholgehalt. Unter starker Blasenbildung entwichen den Reagenzgläsern bräunliche Dämpfe. Die Flüssigkeiten nahmen einen goldgelben Farbton an. Die Zersetzbarkeit der alkoholischen umgekehrten Aqua regia wird wahrscheinlich auch der Grund dafür gewesen sein, daß Blum die Zusammensetzung noch nicht für die Praxis verwandt wissen will.

Auffallend war bei den Versuchen, daß das Maximum des Bruyschen Königswassers bei der 90%igen Lösung lag; mit der 30%igen wurde allerdings fast die gleiche Menge gelöst, während der Verlust bei der 50 und 75%igen Zusammensetzung etwas geringer war.

Nachdem ich die Säuren einzeln durchgeprüft und ihre maximale Wirkung annähernd festgestellt hatte, untersuchte ich die einzelnen Maxima auf ihre

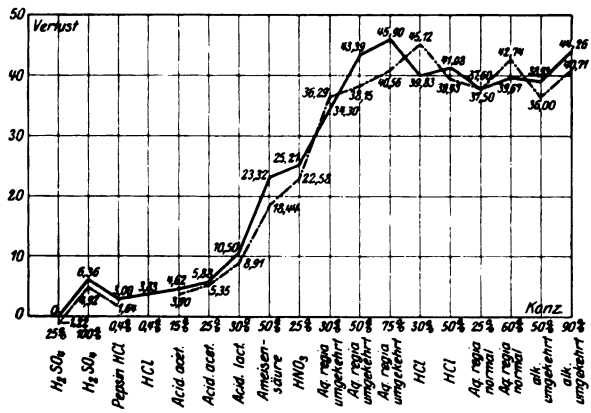

Abb. 13. Kurventabelle K. Vergleich der Maxima der einzelnen Säuren.
Reihe I Versuch 326–343 ———. Reihe II Versuch 344–360 – · – · –.
Substanz beider Reihen wurde gewonnen aus 4 Molaren eines Individuums.

Höchstwirkung. Ich benutzte dazu vier besonders kräftige Molaren, die von einer Patientin stammten und wegen Alveolarpyorrhoe hatten entfernt werden müssen. Die Wurzeln wiesen starke Zementhypertrophien auf, die Kanäle waren fast obliteriert.

In den Versuchen 326 bis 360, in 2 Reihen angesetzt, wurden in ihrer Wirkung miteinander verglichen: Schwefelsäure 25%, 100%, Pepsinsalzsäure 0,4%, im Vergleich hierzu Salzsäure 0,4%, Essigsäure 15% und 25%, Milchsäure 30%, Ameisensäure 50%, Salpetersäure 25%, Bruysches Königswasser 30%, 75% und 50%, Salzsäure 30% und 50%, normales Königswasser 25% und 60% und alkoholisches umgekehrtes Königswasser 50% und 90%. Die Wirkung der Maxima ist aus Kurventabelle K ersichtlich.

Die 25%ige Schwefelsäure verursachte in dem einen Falle eine Gewichtszunahme, während sie in dem zweiten Falle keine Wirkung hatte. Die 100%ige rief einmal 6,36%, das andere Mal 4,92% Verlust hervor. Ein Unterschied

zwischen Pepsinsalzsäure und Salzsäure 0,4% allein bestand nicht. Die Salzsäure ohne Zusatz hatte sogar noch ein klein wenig mehr gelöst. Es folgten in ihrer Wirkung: 15%ige Essigsäure (4,62%, 3,70% Verlust), 25%ige Essigsäure (5,88%, 5,35% Verlust) und 30%ige Milchsäure (10,50, 8,91% Verlust). An achter Stelle stand die 50%ige Ameisensäure mit 23,32% und 18,44% Verlust. Sie scheint die stärkste der organischen Säuren zu sein und steht der 25%igen Salpetersäure (25,21%, 22,58% Verlust) nur wenig nach. Von den drei untersuchten Konzentrationen des umgekehrten Königswassers zeigte sich in beiden Untersuchungsreihen das 75%ige (45,90%, 40,56% Verlust) als das stärkste. In Untersuchungsreihe I wurde mit ihm der höchste Verlust erzielt. In Versuchsreihe II stand die 30%ige Salzsäure (45,12% Auflösung) an erster Stelle und damit dem umgekehrten Königswassermaximum nicht nach. In dieser Reihe wirkte die 50%ige (39,43% Auflösung) schwächer. In Reihe I hatte die 50%ige (41,08% Verlust) etwas mehr aufgelöst als die 30%ige (39,83% Verlust). Mit der 50%igen Salzsäure wurde in beiden Fällen dasselbe erreicht wie mit der 75%igen Bruyschen Aqua regia in Reihe II (40,56% Verlust). Das normale 25%ige Königswasser löste in beiden Versuchen etwas weniger als das 60%ige (39,67% und 42,74% Verlust) und stand mit 37,60% resp. 37,50% Verlust auf gleicher Stufe mit dem 50%igen umgekehrten Königswasser (38,15%) der Reihe II. Im Gegensatz zu den Befunden der Vergleichsreihe J (umgekehrtes wässeriges Königswasser mit umgekehrtem alkoholischen Königswasser) hatte die alkoholische Aqua regia der wässerigen gegenüber keine höhere Wirkung. Die 90%ige (44,26% und 40,71% Verlust) wirkte in beiden Reihen stärker dentinlösend als die 50%ige (38,93% und 36,00% Verlust). Mithin hatte das 90%ige alkoholische umgekehrte Königswasser der Reihe I fast die gleiche Wirkung wie das 75%ige wässerige umgekehrte Königswasser derselben Reihe. Dasselbe gilt für Reihe II. Daß die alkoholische umgekehrte Aqua regia nicht stärker gewirkt hat als die wässerige, ist dadurch zu erklären, daß die Lösung bereits 2 Stunden vor Beginn des Versuches angesetzt worden war. Sie schien schon in Zersetzung begriffen zu sein.

Vergleicht man die Bruysche Tabelle mit meiner — soweit man dazu berechtigt ist, da ja die Untersuchungsobjekte und auch die Zeiten verschieden sind —, so fällt vor allem auf, daß die konzentrierte Schwefelsäure eine bedeutend geringere Wirkung hat als bei Bruy. In der Bruyschen Tabelle steht die bestwirkende Salpetersäurelösung, die 25%ige (66,2% Verlust am Knochen) noch über dem 50%igen normalen Königswasser (64,7% Verlust am Knochen). Diese Wirkung wurde in meinen Versuchen bei weitem nicht erreicht. Die Salpetersäure bewirkte einen Verlust von 25,21% resp. 22,58% gegenüber der umgekehrten 50%igen Aqua regia, die ein Auflösungsvermögen von 43,39% resp. 38,15% aufwies. Besonders auffallend war bei meinen Versuchen die hohe Wirkung der 30%igen Salzsäure. Die 25%ige, 50%ige und 100%ige Salzsäure stehen in der Bruyschen Kurve auf gleicher Höhe mit der 100%igen Schwefelsäure. Zusammenfassend kann also folgendes gesagt werden:

I. Schwefelsäure kommt für eine anorganische Restauflösung im Wurzelkanal überhaupt nicht in Betracht, da sie eine zu geringe lösende Wirkung hat und bisweilen sogar Gewichtszunahme verursacht. Auch für eine organische Restauflösung kommt sie meines

Erachtens nicht in Frage, da wir Medikamente besitzen, die bei weit geringerer Gewebeschädigung dasselbe bewirken. Es ist daher zu wünschen, daß die Schwefelsäure endlich aus unserem Arzneischatz verschwindet.

II. Essigsäure und Milchsäure können nicht mit den Maxima der übrigen Säuren konkurrieren.

III. Die höchste Wirkung der organischen Säuren weist die Ameisensäure auf. Sie steht in ihrer Wirkung der Salpetersäure nur wenig nach.

IV. Die Salpetersäure wirkt von den anorganischen Säuren am schwächsten dentinlösend.

V. Alkoholische umgekehrte Königswasserlösung wirkt infolge ihrer leichten Zersetzbarkeit nur dann stärker als das wässerige umgekehrte Königswasser, wenn sie unmittelbar nach dem Ansetzen gebraucht wird.

VI. Eine bestimmte Säure als die bestdentinlösende anzusprechen, dürfte wohl kaum möglich sein, da sich bei dem Auflösungsprozeß immer geringe Schwankungen zeigen. Es gleichen sich annähernd in ihrer Wirkung: 50 bis 75%iges umgekehrtes Königswasser, 30 bis 50%ige Salzsäure, 60%iges normales Königswasser und 90%iges alkoholisches umgekehrtes Königswasser. Die besten Resultate werden meines Erachtens mit der 30%igen Salzsäure und dem 50 bis 75%igen umgekehrten Königswasser erreicht und, wenn es frisch angesetzt wird, mit 90%igem alkoholischen umgekehrten Königswasser.

(Die Untersuchungen wurden im Laboratorium der städtischen Schulzahnklinik Hamburg unter Leitung von Herrn Privatdozent Dr. Türkheim ausgeführt. Die Arbeit ist als Dissertation von der medizinischen Fakultät der Hamburgischen Universität angenommen.

Diese Veröffentlichung ist um einige Tabellen und unwesentliche Stellen im Texte gekürzt.)

Literatur.

Bauchwitz: Über Diffusionsvorgänge in den harten Zahnsubstanzen. Zahnärztl. Rundschau 1921. H. 41. — Blum: Verschiedene Methoden der Wurzelkanalreinigung. Dtsch. zahnärztl. Wochenschr. 1922. H. 34—36. — Bönnecken: Zit. nach Lipsius. — Bruy: Abgebrochene Instrumente in den Wurzelkanälen. Dtsch. Zahnheilk. 1921. H. 48. — Callahan: Die Behandlung der Wurzelkanäle. Ohio Dent. Journ. 1900; österr.-ungar. Vierteljahrsschr. f. Zahnheilk. 1901. S. 305. — Derselbe: „Root-Canals". Dental Cosmos 1909. S. 1253. Zit. nach Dependorf. — Dependorf: Die Wurzelbehandlung bei erkrankter Pulpa und erkranktem periapikalen Gewebe. Ergebn. d. ges. Zahnheilk. 1910. H. 3. — Elander: Die Behandlung infizierter Wurzelkanäle. Berlin: Meusser 1921. — Faber: Zur Frage der Diffusionsvorgänge in den harten Zahnsubstanzen. Zahnärztl. Rundschau 1924. H. 3/4. — Fischer: Bau und Entwicklung der Mundhöhle des Menschen. Berlin: Klinkhardt 1909. — Derselbe: Über Pulpitisbehandlung ohne Arsen. Zahnärztl. Rundschau 1924. H. 24. — Derselbe: Zukünftige Behandlungswege der Pulpitis. Dtsch. Monatsschr. f. Zahnheilk. 1923. H. 13. — Heinemann: Eigene Beobachtungen und Erfahrungen bei dem Behandeln und Füllen der Wurzelkanäle. Med. Diss. Würzburg 1922. — Hermann: Über Diffusionsvorgänge in den harten Zahnsubstanzen. Zahnärztl. Rundschau 1922. H. 8. — Kranz: Über Diffusionsvorgänge in den harten Zahnsubstanzen. Zahnärztl. Rundschau 1921. H. 51. — Lewald: Wurzelperforation und ihre Behandlung. Med. Diss. Halle-Wittenberg 1921. — Lipschitz: Diagnostik und Therapie der Pulpakrankheiten. Berlin: Julius Springer 1920. — Lipsius: Die verschiedenen Methoden der Zahnwurzelbehandlung. Med. Diss. Breslau 1921. — May: Entfernung von Fremdkörpern aus Wurzelkanälen. Med. Diss. Breslau 1921. — Montigny: Methoden der Wurzelkanalerweiterung. Med. Diss. Tübingen 1921. — Möser: Über Diffusionsvorgänge in der harten

Zahnsubstanz. Zahnärztl. Rundschau 1922. H. 2. — Michel: Die konservierende Zahnheilkunde. 1912. — Münch: Ein verschluckter Wurzelkanalbohrer. Zahnärztl. Rundschau 1923. H. 17/18. — Derselbe: Über die Anwendung der Wurzelkanalbohrer. Zahnärztl. Rundschau 1923. H. 29/30. — Murr: Zum Öffnen feiner Wurzelkanäle. Ohio Dent. Journ. Ref. Korresp.-Blatt f. Zahnärzte 1898. H. 1. — Popper: Experimentelle Untersuchungen über die flüssigen Wurzelfüllungsmaterialien Gelaform und Albrecht. Med. Diss. Hamburg 1922. — Preiswerck: Lehrbuch der konservierenden Zahnheilkunde. — Rebel: Aktive Wurzelbehandlung. Dtsch. zahnärztl. Wochenschr. 1923. H. 9/10. — Reichert: Schädigung der harten Zahnsubstanzen durch Medikamente. Med. Diss. Breslau 1921. — Rohrer: Das vitale Prinzip bei Kronen- und Brückenarbeiten. Zahnärztl. Rundschau 1923. H. 33/34. — Derselbe: Asepsis und Antisepsis in der konservierenden Zahnheilkunde. Zahnärztl. Rundschau 1922. H. 1/2. — Derselbe: Hygienische Grundfragen in der Zahnheilkunde. Zahnärztl. Rundschau 1922. H. 37/39. — Scherbel: Konservierende oder chirurgische Wurzelbehandlung. Zahnärztl. Rundschau 1924. H. 29. — Derselbe: Beiträge zur Frage der Wurzelbehandlung. Zahnärztl. Rundschau 1923. H. 25/26. — Sommer: Über Sensibilität und Stoffwechsel des Zahnbeins. Zahnärztl. Wochenschr. 1923. H. 15/17. — Derselbe: Zur Mayrhoferschen Reinfektionstheorie. Zahnärztl. Rundschau 1924. H. 30. — Derselbe: Die kombinierte Wurzelfüllung. Zahnärztl. Rundschau 1924. H. 15/16. — Derselbe: Diffusionsvorgänge und Wurzelbehandlung. Zahnärztliche Rundschau 1921. H. 52. — Sponer: Welche von den zur Auflösung der Pulpa empfohlenen Mitteln geben die besten Resultate? Dtsch. Zahnheilk. 1923. H. 59. — Türkheim: Untersuchungen über Wurzelbehandlung. Dtsch. Monatsschr. f. Zahnheilk. 1922. H. 9. — van Woert: Die Behandlung pulpaloser Zähne mit Schwefelsäure und Natriumsuperoxyd. Intern. Dent. Journ. 1895. Übers. Korresp.-Blatt f. Zahnärzte 1896. H. 1. Zit. nach Lipschitz. — Walkhoff: Lehrbuch der konservierenden Zahnheilkunde. Berlin: Meusser 1921. — Werkenthin: Verschluckte Instrumente und Wurzelkanalbohrerprinzip. Zahnärztl. Rundschau 1923. H. 21/22.

Beitrag zur Wiederbefestigung lockerer Zähne. Die Fournierkronen-Schiene.

Von

Privatdozent Dr. med. **J. Bock**, Erlangen-Nürnberg.

Mit 7 Textabbildungen.

Es ist ein alter ärztlicher Grundsatz, ein krankes oder erkranktes Glied zur Unterstützung des Heilungsverlaufes ruhig zu stellen. Aus diesen Erwägungen heraus hat man seinerzeit bei Alveolarpyorrhöe die lockeren Zähne mit Seidenfäden und Drahtligaturen wieder zu befestigen gesucht, um so den Heilungsverlauf und die Behandlung zu unterstützen. Als man aber merkte, daß die Draht- und Seidenligaturen nur von temporärem Nutzen, aber keine Heilmittel sind und daß die außerordentlich wichtige Reinigung der Zahnfleischtaschen und Zähne durch derartige Ligaturen eigentlich sogar erschwert wurde, ging man dazu über, durch Ringe, Einlagen, mit und ohne Stiften, Befestigungsschienen zu verfertigen, die imstande waren, dem Patienten die lockeren Zähne dauernd zu immobilisieren und die für die Behandlung bzw. Heilung der Alveolarpyorrhöe in einzelnen lokalen Bezirken geradezu unentbehrlich geworden sind. Die Vorteile solcher Schienen, die sowohl der behandelnde Arzt als auch die Patienten genießen, sind so große und wichtige, daß jeder Zahnarzt, glaube ich, imstande sein müßte, sie auszuführen und zu Nutz und Frommen der Allgemeinheit zugängig machen sollte. Da ich nun in der von mir später zu beschreibenden Schiene einen Fortschritt zu erblicken glaube, halte ich es für meine Pflicht, sie auch der Allgemeinheit zugängig zu machen.

Es gehört nicht zu meiner heutigen Aufgabe, auf alle die verschiedenen Arten und Systeme der Schienungen hier womöglich kritisch einzugehen, dies ist schon von anderer Seite oft und reichlich geschehen, ich möchte lediglich die Beschreibung meiner Schiene geben, die sicherlich den Beifall derer finden wird, die sich mit diesem Problem schon mehrfach beschäftigt haben, und die mir und den Patienten, die sie bekommen haben, bereits viele Freude bereitete.

Es gibt bekanntlich Schienungen, die ihre Verankerungen in den Zähnen und solche, welche ihren Halt an den Zähnen finden. Ich möchte gleich vorausschicken, daß die von mir angegebene Art zu den letzteren gehört.

Auch ich war früher der Ansicht, daß nur eine Schienung, deren Befestigung bis tief in die Wurzeln reicht, einen wirklichen Halt geben kann. Diese Ansicht möchte ich dahin berichtigen, daß unter Umständen auch an die Zähne gelegte Schienen den gleichen Erfolg zeitigen können, vorausgesetzt, daß die Zähne nicht schon so weit in der Lockerung vorgeschritten sind, daß sie an der Grenze der Wiederbefestigungsmöglichkeit überhaupt liegen. In solchen Fällen muß eine Devitalisation der Pulpa und eine Verankerung mit Stiften im Wurzelkanal Platz greifen. Liegt nun jedoch eine Lockerung nur ersten Grades vor, so ist eine Schienung, wie von mir angegeben, vollauf gerechtfertigt, denn wir erreichen mit ihr dasselbe Ziel, ohne daß wir dem Patienten erst eine Wurzelbehandlung vorher zumuten müssen; eine später eventuell notwendige wird durch sie nicht ausgeschlossen.

Da ich gerade bei der Frage der Devitalisation bzw. der Erhaltung der Pulpa bin, möchte ich gleich ein wenig auf dieses viel umstrittene Thema eingehen. Falk bezeichnet sie als „eine immer noch offene Streitfrage" und das mit Recht.

Es ist bekanntlich sehr häufig die Beobachtung gemacht worden, daß an bereits gelockerten Zähnen, deren Nerv extrahiert und deren Wurzel aseptisch gefüllt wurde, wieder eine Straffung des Periodontiums eingetreten ist und dieselben trotz verschiedener etwa vorhandener pyorrhoischer Erscheinungen wieder fest geworden sind. Diese Beobachtung spräche dafür, daß eine Nervextraktion in gelockerten Zähnen zu ihrer Wiederbefestigung anzuempfehlen wäre. Als geradezu charakteristisches Beispiel hierfür möchte ich folgenden Fall aus meiner Praxis anführen.

Eine Dame, etwa 40 Jahre, kam vor drei Jahren zu mir mit den Erscheinungen einer schweren Alveolarpyorrhöe im Ober- wie im Unterkiefer. Im Oberkiefer war der Prozeß bereits soweit vorgeschritten, daß an eine Erhaltung irgendeines Zahnes überhaupt nicht mehr zu denken war und die Dame sich mit der Extraktion sämtlicher Zähne und einer Immediatprothese abfinden mußte. Im Unterkiefer war der Prozeß noch nicht ganz soweit, doch waren bereits einige Molaren zu Verlust gegangen und die übrigen Zähne bis auf die beiden mittleren Schneidezähne leicht gelockert (ersten bis zweiten Grades). Die beiden mittleren Inzisivi zeigten eine etwas dunklere Farbe wie die übrigen und waren vor etwa 14 Jahren wegen „starker Lockerung" von Herrn Prof. Euler zwecks Wiederbefestigung devitalisiert und wurzelgefüllt worden. Seit dieser Zeit sind die Zähne nach Angabe der Patientin wieder fest geworden (ohne irgendeinen Apparat), und ich möchte gerade hierin einen Beweis dafür sehen, daß diese beiden von der im Laufe der Jahre stark vorgeschrittenen Alveolarpyorrhöe aber auch nicht im geringsten Maße weiter betroffen wurden und heute als gesunde und feste Zähne im Kiefer stehen, wohingegen alle übrigen stark von der Erkrankung in Mitleidenschaft gezogen sind.

Es macht mir den Eindruck, daß eine frühzeitige Entfernung der Pulpa aus den an Alveolarpyorrhöe erkrankten Zähnen die Erhaltungsmöglichkeit der Zähne unter Umständen steigert. Wird nämlich die in ihrer Vitalität meistens bereits geschwächte Pulpa entfernt, so kommt die ganze Blutzufuhr dem

Periodontium zugute, und das dürfte wohl der Grund für die oben erwähnte Tatsache sein. Daraus ließe sich der Schluß ableiten: Bei Lockerung zweiten Grades unter allen Umständen devitalisieren, denn in solchen Fällen müssen wir eventuell mit einer späteren Erkrankung der Pulpa von seiten des Periodontiums rechnen.

Eine exakte wissenschaftliche Erklärung über die Frage jener Erscheinungen ist bis jetzt noch nicht erbracht und kann ich nur auf Grund von Erfahrungen, nicht aber auf Grund wissenschaftlicher Forschungen meine Ansicht äußern. Zusammenfassen möchte ich letztere nun dahin, daß ich in allen Fällen einer Lockerung zweiten Grades eine Devitalisation der Pulpa und eine Stiftverankerung des Stützapparates empfehle. Bei Schienungen mit Lockerung ersten Grades, bei denen es sich doch meist mehr oder weniger um prophylaktische Fälle, wie sie in der besseren Praxis vorkommen, handelt, möchte ich von einer Pulpenexstirpation absehen und auch die Schienung ohne Stiften ausgeführt wissen, wie es die von mir angegebene Methode ermöglicht. Sollte tatsächlich der Prozeß durch Schienung und lokale Behandlung nicht zum Stillstande gebracht werden können, so ist bei meiner Art der Schienung eine Devitalisation immer noch nachträglich möglich. Ein vorsichtiges Abwägen des einzelnen Falles, ein Individualisieren und Entscheiden von Fall zu Fall ist unter allen Umständen notwendig. Die Erfahrung, die man im Laufe der Jahre zu sammeln Gelegenheit hatte, muß auch hier, wie so oft im Leben, dem Arzte die Entscheidung erleichtern.

Wenn ich noch vor Beschreibung der Schiene auf die Forderungen hinweise, die von einer solchen verlangt werden, so möchte ich diesen verschiedenen bisher bekannten und aufgestellten noch eine Forderung hinzufügen, die schon aus dem oben Gesagten hervorgeht, nämlich: Die Schienung soll eine eventuell nachträglich notwendige Wurzelbehandlung nicht ausschließen. Dies gilt natürlich nur von Schienen, welche an die Zähne gelegt sind. Es kann nämlich selbst bei exaktester Ausführung einer solchen Schienung immer einmal die Notwendigkeit einer nachträglichen Wurzelbehandlung eintreten, (bei Infektion der Pulpa durch paradentalen Abszeß). Dies ist z. B. bei einer Schienung nach Wolf, welche auch ohne Devitalisation anzufertigen ist, kaum möglich. Auch bei der Elander-Schiene wird man auf ziemliche Schwierigkeiten stoßen, wohingegen sich eine flache Plättchenschiene, unter welche ich die Fournierkronenschiene einreihen möchte, leicht auf der Rückseite trepanieren läßt. In den eröffneten Kanal läßt sich dann nach Füllung des unteren Teiles des Wurzelkanals ein Goldstift einplombieren oder einsetzen, der zugleich die Trepanationsstelle als Inlay verschließt.

Über die Anfertigung einer solchen Fournierkronenschiene, die den Vorzug hat, sowohl im Ober- wie im Unterkiefer gleichmäßig anwendbar zu sein, und die Vorbereitung der einzelnen Zähne für eine solche, sei kurz folgendes gesagt.

Nach der provisorischen Befestigung der zu schienenden Zähne beschleift man zunächst einen Zahn an seiner lingualen und approximalen Fläche in der Stärke von ungefähr einem halben Millimeter und schrägt die Schneidekante ebenso ab, daß man mit einem ganz scharfen kleinen Millerrädchen, mit dem wir sonst die Unterschnitte in Porzellanfüllungen schleifen, eine Rille von ungefähr $1-1^1/_2$ mm Tiefe parallel zur Schneide anbringen kann. An den

beiden distalen Seiten schneidet man mit einem Fissurenbohrer SSW Nr. 700 parallele Rillen bis zur Schmelzdentingrenze. Durch die Stärke des Bohrers ist auch die Stärke und Tiefe der Rille gegeben. An der labialen Seite des Zahnes wird weder etwas abgeschliffen noch sonst irgendetwas verändert. Das ist im großen ganzen die Vorbereitung eines einzelnen Zahnes für eine Dreiviertelskrone, wie sie von Stark in Brooklyn angegeben und wie sie auch zu der Fournierkronenschiene benötigt wird. Letztere ist eigentlich ja nichts anderes als die Aneinanderreihung verschiedener solcher Fournierkronen, nur ist dabei zu beachten, daß die Führungsrillen aller dieser Kronen genau parallel zueinander zu liegen kommen, denn sonst dürfte die ganze Arbeit in Frage gestellt sein. Aus den beigegebenen Abbildungen dürfte alles weitere über die Anfertigung bzw. Vorbereitung der einzelnen Zähne ersichtlich sein.

Abb. 1. 6 untere Schneidezähne präpariert zur Aufnahme der Schiene. (Rückseite.)

Es empfiehlt sich ferner bei dieser Art von Arbeit, jeden Zahn und jede Krone einzeln zu bearbeiten. So geht man Schritt für Schritt von Zahn zu Zahn vorwärts und reiht ein Glied an das andere. Sind zunächst zwei oder drei Glieder fertig gegossen und eingepaßt, so verlöte ich diese untereinander und passe sie dann zusammen als halbe Schiene, wie es gewöhnlich bei den Schneidezahnschienen der Fall ist, ein. Die andere Seite wird ebenso gefertigt und zum Schlusse wird mit den beiden Teilen (rechts und links je drei zusammenhängende Fournierkronen) Abdruck genommen, das Modell in Lötgips ausgegossen, die beiden Teile verlötet und poliert. Dann ist die Schiene fertig zum Einsetzen. Als wichtig möchte ich bezeichnen, daß jedes einzelne Glied vor dem Verlöten mit dem Nachbar vollständig ausgearbeitet und fein poliert wird. Es nimmt dies in der Arbeit vielleicht etwas mehr Zeit in Anspruch, letztere wird aber viel genauer und exakter, als wenn man für zwei oder drei Zähne zu gleicher Zeit bzw. zusammen Abdruck nimmt und diese Teile miteinander poliert.

Abb. 2. 6 untere Schneidezähne mit eingesetzter Schiene. (Frontseite.)

Wenn möglich, ziehe ich der Einfachheit halber das direkte Abdruckverfahren vor, liegen jedoch die Verhältnisse ungünstig, so greift man zur indirekten Abdruckweise. Das direkte Verfahren zur Herstellung einer derartigen Fournierkrone handhabe ich so, daß ich zunächst die Umgebung des Zahnes im Munde mit Watterollen abdichte, sodann öle ich mit einem feinen Pinsel und dünnem Öl den ganzen zur Bearbeitung kommenden Zahn und lasse flüssiges Wachs über den Zahn fließen. Letzteres trage ich mit einem feinen Haarpinsel auf.

Das flüssige Wachs fließt leicht in die feinsten Vertiefungen. Nach Erhärten der ersten Schicht lasse ich eine weitere und solche mehr darüber fließen, bis ich die nötige Stärke des Wachses erreicht habe. Überschüssiges Wachs, z. B. in den Interdentalräumen, entferne ich mit feinen Messern und Spateln, lasse etwa nicht exakt anliegende Stellen mit einem heißen Spatel anfließen und hebe dann mit einer feinen Sonde das ganze Wachsmodell ab. Beim Halten

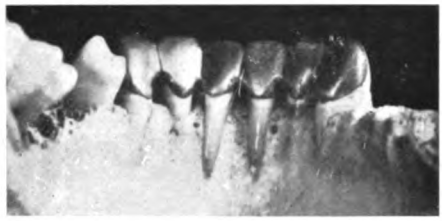

Abb. 3. Dieselbe Schiene. (Rückseite.)

Abb. 4. Die Schiene allein. Oben Außenseite. Unten Innenseite der Schiene.

gegen das Licht sieht man sofort etwa zu dünne Stellen und hat die Möglichkeit, nachträglich noch nach Wiedereinsetzen in den Mund durch Auftragen von Wachs kleine und kleinste Fehler auszukorrigieren. Dieses Einfließenlassen des flüssigen Wachses halte ich für ein besseres Verfahren als das Einpressen von weichem Wachs. Im Unterkiefer ist es fast in 100% der Fälle möglich, diese Methode auszuführen und selbst im Oberkiefer kann man sich bei richtiger Lagerung des Patienten fast immer dieser Methode bedienen.

Abb. 5. Präparierter oberer Schneidezahn für $^3/_4$ Krone.

Abb. 6. Derselbe, Labialansicht mit $^3/_4$ Krone.

Abb. 7. Derselbe, Palatinalansicht mit $^3/_4$ Krone.

Stark in Brooklyn macht es auf andere Art und Weise. Er schneidet ein schmales, ganz weiches Kupferband in Breite bzw. Höhe eines Zahnes. Dieses legt er um den Zahn und preßt die beiden Enden zusammen. Um sein Wachsmodell zu bekommen, legt er, wenn er die Form seines Bandes hat, weiches Gußwachs in die letztere ein und preßt mit einer Klammerzange die beiden Enden, die vorher schon gebogen waren, zusammen. Dann öffnet er das Band wieder, nimmt es ab und bearbeitet die Konturen des Zahnes bzw. der Wachsform. Beide Methoden haben den Vorteil, daß man dem Patienten, wenn er die Wachsform im Munde hat, zubeißen lassen und dabei die Artikulation kontrollieren und korrigieren kann.

Liegen die Verhältnisse im Munde ungünstig, so steht uns als letztes immer noch die Möglichkeit eines indirekten Abdrucks zur Verfügung.

Die indirekte Art, ein Modell der einzelnen Zähne zu bekommen, ist folgende. Mit einem nahtlosen Ring, welcher der Größe des jeweiligen Zahnes entspricht, wird, nachdem man sein Inneres mit weicher Kerrmasse gefüllt hat, Abdruck genommen. Dabei ist zu beachten, daß man den sich an den Seiten eventuell herauspressenden Überschuß vor Abnahme des Abdruckes mit einem feinen Messer oder einem anderen scharfen Instrument entfernt. Geschieht dies nicht, so läuft man leicht Gefahr, daß sich der Abdruck beim Herausnehmen an seinen Enden bzw. am Rande des Ringes verzieht, und man ein ungenaues Resultat bekommt. Dieser nun gewonnene Abdruck wird mit S. S. White-Kupferamalgam genauest ausgestopft. Der Vorteil dieses Materials besteht darin, daß es erstens rasch erhärtet und zweitens, daß das Material immer wieder verwendet werden kann. Durch Auskochen der hart gewordenen Form entfernt man dann Ring und Kerrmasse und erhält auf diese Weise ein ganz vorzügliches Modell. Die ganze Arbeitsweise ist natürlich eine weitaus langsamere wie bei dem direkten Abdruck, hat aber auf der anderen Seite wieder den Vorteil, daß man weder durch Speichel noch durch die Nervosität des Patienten in irgendeiner Weise gestört wird. Auch wird der Patient weniger lang an den Operationsstuhl gefesselt, was von vielen sicherlich als Annehmlichkeit empfunden wird.

Hier möchte mancher vielleicht den Einwurf erheben, daß durch das mehrmalige Abdrucknehmen die Arbeit in ihrer Genauigkeit Einbuße erleiden könnte. Das ist aber nicht der Fall, vorausgesetzt, daß immer mit der entsprechenden Exaktheit vorgegangen wird. Ein kleiner Fehler im ersten Abdruck muß natürlich weitere in der ganzen Arbeit im Gefolge haben. Um sich hier vor Überraschungen zu schützen, hat man ja die Möglichkeit, das Wachsmodell im Munde des Patienten zur Kontrolle zu probieren und nachzukontrollieren. An der Hand von einer ganzen Anzahl von Modellen läßt sich die Exaktheit dieser Methode durchaus nachweisen. Schließlich ist ja diese Arbeitsweise durchaus nichts Neues. Seit Einführung des Goldinlays wird diese Methode von vielen Kollegen hier und jenseits des großen Wassers geübt, und hätte sie sich nicht bewährt, würde sie sicherlich nicht immer wieder von Autoritäten und Praktikern in empfehlende Erinnerung gebracht.

Zum Schlusse möchte ich noch bemerken, daß die von mir hier beschriebene Schiene durchaus nicht die Schiene κατ' ἐξοχήν sein soll. Ich bringe sie auch nicht überall und ausschließlich zur Anwendung. Sie ist eben eine von den vielen Befestigungsarten, die, wie andere auch, je nach Lage des Falles vom Zahnarzt da angewandt werden soll, wo sie am Platze ist. Da sie bezüglich Hygiene, Kosmetik und Stabilität als einwandfrei bezeichnet werden kann und allen Anforderungen nach dieser Richtung hin gerecht wird, darf sie meiner Ansicht nach getrost den übrigen brauchbaren Schienen mindestens als ebenbürtig an die Seite gestellt werden. Da die Arbeit als solche in ihren einzelnen Phasen außerordentliche Genauigkeit erfordert, im Aussehen jedoch das einfachste vom einfachen vortäuscht, möchte ich davor warnen, ihre Ausführung als zu leicht anzunehmen. Andererseits vergesse man jedoch auch nicht, daß wer nicht wagt, nicht gewinnt.

Buchbesprechungen und Einzelreferate.

Konservierende Zahnheilkunde.

Adloff: Zur Kritik neuerer Methoden der Pulpa- und Wurzelbehandlung. (Sonderabdruck aus D. z. W. 1925. Nr. 0.)

Die von Amerika herübergekommene Lehre von der oralen Sepsis ist in Deutschland fast allgemein abgelehnt worden, eine Tatsache, die nach Ansicht des Verf. als voreilig bezeichnet werden muß. Sicher sind die Amerikaner über das Ziel hinausgeschossen und die Gegenreaktion ist nicht ausgeblieben, aber wir sollen dieser Lehre doch mehr Aufmerksamkeit schenken, solange sie nicht einwandfrei widerlegt ist. — Die Mißerfolge der Wurzelbehandlung beruhen auf:

1. Der Schwierigkeit, steril zu arbeiten.
2. Der Unmöglichkeit, die entzündete oder gangränöse Pulpa restlos zu entfernen.
3. Der Unmöglichkeit, infizierte Wurzelkanäle dauernd zu sterilisieren.

Adloff unterscheidet bezüglich der Therapie drei Arten von Pulpaerkrankungen:

1. Die Pulpa ist oberflächlich infiziert, die Wurzelpulpen sind steril.
2. Die Pulpa ist teilweise oder ganz eitrig zerfallen oder in Fäulnis übergegangen, die Wurzelhaut aber ist gesund.
3. Auch die Wurzelhaut ist erkrankt.

Der Verf. konnte sich bisher nicht entschließen, die Arsenbehandlung aufzugeben, weil bei der Anästhesiemethode die größte Gefahr besteht, daß in den Kanälen lebende Pulpareste zurückbleiben oder daß man durch das Foramen apicale hindurchgeht oder daß Nachblutungen eintreten. Außerdem neigt das periapikale Gewebe bei dieser Methode nicht so zu reparativen Vorgängen wie nach der Arsenbehandlung. Unter gewissen Bedingungen allerdings ist die Anästhesiemethode durchaus indiziert.

Die Amputationsmethode hat der Exstirpationsmethode gegenüber entschieden Vorteile:

1. Sie trägt den durch Wissenschaft und Experimente festgestellten Tatsachen Rechnung. Die oft vergeblichen Versuche, die Pulpa aus unzugänglichen Kavitäten zu entfernen, unterbleiben, Versuche, die gerade die Infektion begünstigen.
2. Die Kontinuität zwischen Pulpa und Wurzelhaut wird nicht unterbrochen.
3. Die Gegend des Foramen apicale, die Eingangspforte zur Alveole und zum Kiefer innern, bleibt unberührt.

Doch eignet sich diese Methode nur für partielle Pulpitis. In Wirklichkeit gibt es keine einzige Methode, mit der es möglich wäre, eine absolute Sterilität zu erreichen. — Bei der Gangränbehandlung ist die Art der Wurzelfüllung ausschlaggebend, denn sie muß imstande sein, die Unzulänglichkeit der Reinigung der Kanäle auszugleichen. Auf drei Forderungen beruht eine ideale Wurzelfüllung:

1. Leichte Ausführbarkeit und Erreichung auch der feinsten Kanälchen.
2. Unschädlichmachung noch vorhandener infizierter Gewebsreste im Kanal.
3. Abschluß des Zugangs zur Alveole und Verhütung einer Reinfektion aus den Dentinröhrchen.

Unter den gebräuchlichen Wurzelfüllungsmitteln erfüllt keins diese Bedingungen. Am besten sind noch die flüssigen Mittel, von denen Adloff den Schröderschen Kieselsäure-Tetramethylester als besonders erfolgversprechend hervorhebt. Dieser ist auch der von Prinz angegebenen Methode überlegen, weil letztere unbedingt trockene Kanalwandungen erfordert, eine Forderung, die in praxi nur in den seltensten Fällen in vollem Umfange erfüllt werden kann.

Was die Granulome anbelangt, so warnt der Verf. vor der neuzeitlichen Ansicht, daß diese nur durch medikamentöse Behandlung zur Ausheilung gebracht werden können. Die Wurzelspitzenresektion ist unentbehrlich und wird es auch künftig bleiben.

R. Hesse (Döbeln).

H. Türkheim (Hamburg): **Beiträge zur Kariesforschung.** Vierteljahrsschr. f. Zahnheilkde. 1925. H. 1.

Ergebnisse von Kariesuntersuchungen an 482 Individuen, welche in Kurven anschaulich dargestellt sind und besagen, daß

1. die Karies hauptsächlich das heranwachsende Geschlecht zwischen 20 und 30 Jahren befällt,
2. ein geringes Überwiegen des weiblichen Geschlechtes vorhanden ist und
3. nach dieser Statistik nicht entschieden werden kann, ob die Annahme einer Schwangerschaftskaries zu Recht besteht. Es war ein leichtes Überwiegen nach der Geburtenseite hin festzustellen.

Was die Erkrankungsziffer der einzelnen Zähne betrifft, so ist im Oberkiefer der Eckzahn relativ am meisten immun (8,3%) der erste Molar wird am häufigsten befallen (18,9%). Im Unterkiefer ist der mittlere Schneidezahn am wenigsten (1,3%), der 1. Molar dagegen am meisten (30 3%) erkrankt. Eine eigenartige Erscheinung, für welche die Erklärung noch aussteht, ist die, daß beim Erkrankungsverhältnis der einzelnen Zahngruppen des Oberkiefers zu den entsprechenden des Unterkiefers festgestellt werden konnte, daß die mittleren und seitlichen Schneidezähne, die ersten und zweiten Prämolaren und die Eckzähne des Oberkiefers erheblich öfter befallen werden als diejenigen des Unterkiefers, während die unteren Molaren fast doppelt so oft wie die oberen erkranken.

Ohrt (Hamburg).

Gerhard Menzel (Hamburg): **Beiträge zur Kariesforschung. Künstliche Karies des Dentins.** (Vierteljahrsschr. f. Zahnheilk. 1925. H. 1.)

Menzel hat durch seine Versuche festgestellt:

1. Es gelingt, die tiefe Karies im Experiment darzustellen. Reinkulturen von Streptokokken und Staphylokokkus albus sind in gleicher Weise in der Lage, Karies hervorzurufen.
2. Beide Stämme sind außer für die Säurebildung und Entkalkung, entgegen den bisherigen Ansichten, auch für die Pigmentierung verantwortlich zu machen.

Ohrt (Hamburg).

Hans Türkheim (Hamburg): **Kariesforschung.** (Fortschritte der Zahnheilk. 1925. Lief. 2.)

Der Krankheitsbegriff der Karies wird nach der von Strümpell gegebenen Formel zerlegt, die $K = \frac{Sw + Sb}{Wa = Wb}$ lautet. Dies bedeutet: Die Krankheit (K) ist direkt proportional der wesentlichen Schädigung (Sw) und der begleitenden Schädigung (Sb) sie ist indirekt proportional dem angeborenen Widerstand (Wa) und dem erworbenen Widerstande (We), der aber auch fehlen kann. Als wesentliche Schädigung gelten die Kohlehydrate und die Bakterien des Speichels, begleitende Schädigungen sind Retentionsstellen, histologisch-physikalisch-chemische Zusammensetzung des Schmelzes, die durch besondere Berufe erhöhte Kariesdisposition, allgemeine Erkrankungen und der Gestationsprozeß. Die Umwelt kann immunisierend und disponierend wirken. In der Reihe der angeborenen Widerstandskraft ist zu nennen: Der Speichel, die normale Konstitution des Schmelzes, die Kieferform, das Fehlen von Retentionsstellen und Stellungsanomalien.

Das Krankheitsbild.

Die Definition von Miller, daß die Karies ein chemisch-parasitärer Vorgang sei, besteht noch immer zu Recht. Während man aber früher an ein Zusammenfallen von Säure- und Bakterienwirkung dachte, herrscht jetzt über Priorität oder Parallelität von S.- oder B.-Wirkung keine Einigkeit. Head hat einen ganz neuen Komplex von Fragen zur Diskussion gestellt, und zwar hat er auf die physikalisch-chemische Beeinflussung des Schmelzes durch den Speichel hingewiesen. Die Theorie der Kariesentstehung, die nicht mehr zu bezweifeln ist, kann man folgendermaßen geben: In den normalen Schmelz dringen keine Bakterien ein, infolgedessen können sie auch keine Säure bilden. Erst muß der Schmelz selber so verändert werden, daß die Bakterieninvasion einsetzen kann. Diese Veränderung bezeichnet Türkheim als eine Veränderung des Gleichgewichtszustandes zwischen Schmelz-Speichel. Als wesentliche Karieserreger kommen die Streptokokken in Frage, die teils als Aerobier, teils als Anaerobier leben. Grampositive Stäbchen, die aus der Tiefe kariösen Dentins gezüchtet wurden, sind Variationen des Streptococcus lacticus. Von den Streptokokken gibt es die Formen a und b, die konstant sind, sich also nicht ineinander überführen lassen. Die Säurebildung der Streptokokken in der Kultur ist gering. Türkheim hat festgestellt, daß im Kulturversuch die Streptokokken nach 2 Tagen eine Säuremenge von ph = 4 entwickeln, d. h. etwas saurer als das säurehaltige Selterswasser. Ob eine derartig schwache Säure imstande sein kann, den Zahn zu entkalken, muß noch untersucht werden. Es wird sodann der Einfluß der Gärungsmilchsäure und des Schmelzoberhäutchen auf die Kariesentstehung besprochen. Die Rolle der begleitenden Schädigungen, die oben genannt wurden, sowie die Faktoren, aus denen sich die Widerstandskraft gegen die Karies zusammensetzt, werden an Hand einer umfassenden Literaturübersicht diskutiert. Besonders viel Neues erfahren wir über den Speichel, über dessen Na Cl-Gehalt, Ca-Durchschnittswert, Ammoniakgehalt, und Muzingehalt wir neue Werte erhalten, die aus Arbeiten stammen, welche unter Türkheims Leitung angefertigt wurden. Über den Ptyalingehalt und das Pufferungsvermögen des Speichels hat Türkheim selbst gearbeitet und gibt kurz vorläufige Ergebnisse. Eine Kariesstatistik und eine Kritik der Kariestheorien beschließt diese äußerst gehaltreiche und mühevolle Arbeit.

Paul Laband (München).

Ekström: Trägt der Genuß von Schokolade zur Vermehrung der Zahnkaries bei? (Korresp.-Blatt f. Zahnärzte 1925. H. 5.)

Die Schokolade ist ein Genußmittel, das alle Bedingungen einer reichlichen Milchsäureproduktion enthält. Ekström hat sich insbesondere mit der Untersuchung von Speiseschokolade befaßt, der 50% vegetabile Fette entzogen werden, an deren Stelle man 50% Zucker setzt. Die Untersuchung des Mundes nach dem Genuß von Schokolade zeigt, daß überall an den Retentionsstellen Schokoladereste haften bleiben und daß sich bei den meisten Menschen eine gelatinöse Haut aus dem Speichel niederschlägt, der für den restierenden Speichel undurchdringlich ist. Infolgedessen vermag der Speichel die zurückgebliebenen Speisereste nicht wegzuspülen und es wird die beste Gelegenheit für säurebildende Bakterien geschaffen. Unter allen Säurebildnern steht die Schokolade an erster Stelle, denn sie erzeugt 20 mal soviel Säure wie der Rohrzucker.

Hieraus ergibt sich, daß der übertriebene Schokoladegenuß besonders bei Kindern von erheblichem Nachteil ist. Für die Kinder ist es vorteilhafter, Früchte zu genießen, besonders Äpfel, die mit ihrem zellulosereichen fibrösen Gehalt eine ausgezeichnete Selbstreinigung der Zähne bewirken. R. Hesse (Döbeln).

Wolfgang Praeger (Tübingen): **Erkrankungen der Zahnpulpa.** (Fortschr. d. Zahnheilk. 1925. Lief. 2.)

Praeger teilt die Erkrankungen der Zahnpulpa nach Aschoff ein in

1. Abwehr- und Heilungsvorgänge;
2. Entwicklungs- und Funktionsstörungen;
3. echte Geschwülste.

Die wichtigste Abwehrfunktion ist die Entzündung, von ihr wird folgende Aufstellung gegeben:

I. Reizzustände der Odontoblasten und ihrer im Dentin verlaufenden Fortsätze.
   1. Hyperästhesie;
   2. Transparenzbildung; des Zahnbeins;
   3. Reizdentinbildung.

II. Entzündungen der Zahnpulpa.
   1. Akute Entzündungen;
      a) Vorstufe: Hyperämie.
      b) Partielle Entzündungen:
         α) seröse;
         β) eitrige;
      c) totale Entzündungen:
         α) seröse;
         β) eitrige;
   2. Chronische Entzündungen;
      a) Pulpitis chronica ulcerosa;
         Unterabteilung: Pulpengangrän;
      b) Pulpitis granulomatosa;
      c) Pulpitis alterativa (= parenchymatosa Peckert).

Die Ursachen, die klinischen Erscheinungen und das pathologische Bild wird nun beschrieben und zum Teil auch mit schematischen Zeichnungen verdeutlicht. Regeneration und Wundheilung sind in der Pulpa nur angedeutet, kommen aber nie zur völligen Ausführung. Präger bespricht nun die Schädigungen, welche die Pulpa bei künstlichen Schmelzdefekten und beim Überkronen, beim Verletzen des Dentins und bei Silikatfüllungen erleidet. Bei der Therapie der Pulpa beschränkt sich Präger auf die bekannten Angaben, es wird auch die Frage „Arsenanwendung oder Injektion?" besprochen; Verf. stellt fest, daß bei geregelter Anwendung das Arsen noch unübertroffen ist.

Paul Laband (Hamburg).

Erich Feiler (Frankfurt a. M.): **Erkrankungen der Wurzelhaut.** (Fortschr. d. Zahnheilk. 1925. Lief. 2.)

Weski hat festgestellt, daß schon die apikale Periodontitis infolge der engen Beziehungen des Periodontium zum Knochenmark von einer Knochenmarkentzündung begleitet ist und daß wir nur in den allerseltensten Fällen von einer einfachen Gangrän der Pulpa sprechen können. Meist haben schon, bevor der letzte Pulpenrest zerfallen ist, Veränderungen des periapikalen Gewebes stattgefunden. Eine konservierende Behandlung der Wurzelhautentzündung kann nur in Betracht kommen, wenn es gelingt, vom Foramen apicale aus Einfluß auf das periapikale Gewebe zu gewinnen. Nach Eröffnung des Zahnes wird für 24stündigen Abfluß der Gas-, Eiter- und Sekretmassen gesorgt, dann erst in der zweiten Sitzung Reinigung und Desinfektion der Kanäle und Trikresolformalin-Einlage mit Mastixwatteverschluß. Erst in der dritten Sitzung wird fest verschlossen. Man kommt im

allgemeinen mit fünf Sitzungen aus. Sechs Krankengeschichten zeigen die klinischen und röntgenologischen Erfolge dieser Behandlung. Wurzelhautentzündungen, die sich durch subjektiv und objektiv geringe Beschwerden und völlig refraktärem Verhalten unseren therapeutischen Bestrebungen gegenüber charakterisieren lassen, führt Schröder auf das Zurückbleiben von Pulpenresten zurück. Zur Diagnosestellung auch Blutung auf Sondieren und Sondierungsschmerz. Hierbei führt entweder Zerstörung der Pulpenreste mit Königswasser oder Kobaltarsenpaste zum Ziel. Bei der Desinfektion der Wurzelkanäle leisten die neueren chemotherapeutischen Mittel nicht mehr als das Trikresolformalin. Will man direkten Einfluß auf den periapikalen Herd gewinnen, so empfiehlt sich die Anwendung des Chlorphenols oder Injektion von einpromilliger Trypaflavinlösung in den Herd. Auch das Trikresolformalin kann durch Vergasung auf den periapikalen Herd einwirken. Die „Amerikanische Wurzelbehandlung" hat uns — außer der Bereicherung unseres Instrumentariums um die Rattenschwanzfeilen — gegenüber der in Deutschland ausgebauten üblichen Methode nichts grundsätzlich Neues oder keine wesentlichen Vorteile gebracht.

Paul Laband (Hamburg).

Kritschevsky und Séguin: Die ersten wissenschaftlichen Forschungen über die chronischen Infektionen der Pulpa und Wurzelspitze. (La Revue de Stomatol. 1925. H. 5.)

Das große Interesse, das allgemein für das Studium der chronischen Infektion der Pulpa und des periapikalen Gewebes besteht, hat die Verf. veranlaßt, zu dieser Frage Stellung zu nehmen. Insbesondere beschäftigen sie sich mit den in Betracht kommenden Bakterien, deren Züchtung und Wesen, und sie haben gefunden, daß die Flora der chronischen Pulpainfektion vor allem eine anaerobische ist. Ihre Mikroben entwickeln sich langsam, sind aber äußerst widerstandsfähig, so daß es wünschenswert erscheint, chemotherapeutische oder biologische Mittel zu finden, die diese Organismen wirklich vernichten und eine wahre Sterilisation der Wurzelkanäle gewährleisten. Eine spezielle Beachtung muß man der häufigen Anwesenheit von azidophilen und azidogenen Mikroben schenken. Sie verhindern in gewissem Umfange die Entwicklung von gangränbildenden Keimen, z. B. von Streptokokken.

R. Hesse (Döbeln).

Klein: Versuche zum Problem der Wurzelkanalreinigung. (Zeitschr. f. Stomatol. 1925. H. 4.)

Man ist neuerdings bestrebt, da man auf mechanischem Wege durchaus nicht immer alle Pulpareste aus den Wurzelkanälen entfernen kann, dies auf chemischem Wege zu erreichen. Alle bisher verwendeten Mittel wirkten nur auf die Fette, nicht aber auf die Eiweißsubstanzen. Die Versuche Kleins erstrecken sich auf Antiformin, Natriumhypochlorit Braun und die neue Kaliumbichromatschwefelsäure (Auflösung von Kaliumbichromat oder Chromsäure in 40- bis 50%iger Schwefelsäure).

Antiformin wirkt zwar sehr stark, hat aber fast keinen Einfluß auf die Fette. Das Hypochlorit Braun zeigt gegenüber dem Antiformin eine schwache histolytische Wirkung. Die Chromsäure spaltet unter Wärmewirkung große Mengen organischer Substanzen ab, erreicht aber die Wirkung des Antiformins ebensowenig wie das Hypochlorit Braun. Man soll zur Reinigung des Wurzelkanalinhaltes nur Medikamente verwenden, die merklich Organsubstanzen „auflösen". Je schneller und gründlicher dieser Prozeß vor sich geht, um so mehr wird das periapikale Gewebe geschont. Die geeignetsten Mittel sind heute: Neuantiformin und Chromsäure. Bei Gangränbehandlung soll man noch mit Kaliumbichromatschwefelsäure nachreinigen.

Als medikamentöse Einlagen nach Pulpaextraktion verwendet man Flüssigkeiten, die die Histolyse nicht hemmen und das periapikale Gewebe nicht irritieren; am besten wirken verdünnte Hypochlorite.

Bei Gangränbehandlung bedient man sich eines Mittels, das antiseptisch und infolge Gasentwicklung in die Ferne wirkt, nämlich des Formalins in niedrigster Konzentration. Vorher aber reinige man die Kanäle mindestens zweimal mit Hypochlorit.

R. Hesse (Döbeln).

Schlemmer: Über die Wurzelbehandlung mit besonderer Berücksichtigung der Wurzelkanalerweiterung. (Zeitschr. f. Stomatol. 1925. H. 6.)

Je gründlicher man den Kanal erweitert und je sorgfältiger man seinen Inhalt entfernt, desto wirksamer sind unsere therapeutischen und antiseptischen Maßnahmen am Foramen apicale, der Infektionspforte für die septischen Erkrankungen der Wurzelhaut. Selbst wenn es nicht möglich ist, den Kanal bis an die Wurzelspitze zu erweitern, so zeigen doch die Röntgenbefunde, daß in einem hohen Prozentsatz voller Erfolg erzielt wird; bei den restlichen Fällen erreicht man wenigstens eine Reduktion der fäulnisfähigen Substanzen, Vergrößerung des Raumes für ein antiseptisches Depot und Annäherung desselben an das Foramen apicale.

Man verwendet zur Erreichung dieses Zieles chemische und mechanische Mittel:

1. Chemische Mittel, die den Kanalinhalt auflösen sollen: Antiformin, Neuantiformin, Hypochlorit Braun, Hypochlorit mit H_2O_2 und H_2O_2.

2. Chemische Mittel, die unter hermetischem Verschluß antiseptisch und gewebewirken sollen: Chloramin T. und Dichloramin T., Chloramin Heyden und Pantosept.

3. Chemische Mittel, die verkalktes Gewebe auflösen sollen: „umgekehrtes" Königswasser (1 Teil Salzsäure, 3 Teile Salpetersäure), Königswasser.

4. Mechanische Mittel zur Erweiterung der Wurzelkanäle. Hierzu bedient man sich der von Kerr angegebenen Erweiterer und Feilen, die in ihrem Bau der Form der Wurzelkanäle angepaßt sind und bei Perforationen am Foramen nicht nachgleiten. Gottlieb und Schlemmer haben dieses Spezialinstrumentarium noch erweitert und verbessert.

Zur Desinfektion des Instrumentariums eignet sich Desinfex Merz vorzüglich, das allerdings leicht verdunstet und deshalb gut verschlossen aufbewahrt werden muß. Der Verf. betont, daß wir in Fällen danach trachten müssen, soviel als möglich vom Kanalinhalt auf mechanischem und chemischem Wege zu entfernen, wobei man sich den Zugang zum apikalen Anteil des Kanales durch trichterförmige Erweiterung ermöglicht.

R. Hesse (Döbeln).

Klinische Zahnheilkunde.

Gyakorlati fogászat. (Praktische Zahnheilkunde). Von Prof. Dr. **Josef Szabó,** Budapest. 2. Auflage. 1915.

Im Jahre 1914 erschien die erste Auflage des Lehrbuches der praktischen Zahnheilkunde von Szabo. Seit dieser Zeit sind sowohl auf theoretischem wie auch auf praktischem Gebiet eine Reihe von neuen Erkenntnissen zutage gefördert worden, die in der uns nun vorliegenden zweiten Auflage des Lehrbuches in weitestgehender Weise berücksichtigt sind.

Das Buch zerfällt in drei große Kapitel: Anatomie, Physiologie, Pathologie und Therapie.

Zuerst wird die Entwickelung des Zahngewebes kurz, aber in einer Weise dargestellt, daß die besonders für den Anfänger so schwer vorstellbaren Vorgänge klar und übersichtlich vor Augen geführt werden. Abbildungen von Röse, G. Fischer, v. Ebner usw. erleichtern das Verständnis dieses Kapitels. Bei der Besprechung des Zahndurchbruches ist auch die Auffassung Gottliebs wiedergegeben, der besonders die Tatsache betont, daß der Durchbruch der Krone fließend in den der Wurzel übergeht, ohne daß man dabei je einen Moment feststellen könnte, an dem der Epithelansatz an der ganzen Zirkumferenz des Zahnes an der Schmelzzementgrenze sich befände. Im nächsten Kapitel beschäftigt sich der Autor mit der feineren Struktur der Zahnsubstanzen.

Eingehend ist die anatomische Form der Zähne und des Pulparaumes besprochen.

Im Kapitel über die Physiologie befaßt sich der Autor mit der Mechanik des Kiefergelenkes und seinen Bewegungen; der Kauakt ist vom vergleichend physiologischen Standpunkt aus geschildert. Die Funktion der Zunge, die physiologische Bedeutung des Speichels, die Beziehungen zwischen Mund, Zunge und Zähnen beim Atmen und Sprechen werden in Hinsicht auf die Prothetik ausführlich erörtert.

Bei der Besprechung der Pathologie und Therapie wird zuerst auf die verschiedenen Anomalien eingegangen. Ganz besonders lehrreich ist der Abschnitt, der die Caries dentis, ihre Ätiologie und Therapie behandelt. Die historische Entwicklung der verschiedenen Kariestheorien wird einschließlich der letzten Arbeiten über diese Frage anregend geschildert; der Verfasser schließt sich der Anschauung Millers, Baumgartners und Fleischmanns an, daß nämlich der ätiologische Faktor der Karies Mikroorganismen seien, welche die Fähigkeit besitzen, die Kalksalze der Hartsubstanzen des Zahnes zu lösen und auf diese Weise die organischen Bestandteile dem Einfluß der Mundflora auszusetzen. Bei den therapeutischen Maßnahmen gegen die Karies wird den Grundsätzen Blacks weitgehend Rechnung getragen. Bevor der Verfasser auf das Füllen der Zähne eingeht, werden die physikalischen und chemischen Eigenschaften der dazu verwendeten Materialien besprochen, da ihre Kenntnis den Zahnarzt zu einer rationellen Verwendung derselben befähigt. Dabei ist nicht vergessen worden, daß die Prophylaxe die wichtigste ärztliche Tätigkeit ist, und es wird genau beschrieben, wie Patient und Arzt dafür zu sorgen haben, Prädilektionsstellen rein zu halten und sie vor Karies zu schützen.

Ebenfalls sehr eingehend und übersichtlich ist das Kapitel über die Pathologie und Therapie der Pulpaerkrankungen und Periostitiden behandelt. Der Autor unterscheidet eine konservierende (Überkappung, Ignipunktur) und destruktive (Amputation und Exstirpation der Pulpa) Behandlungsmethode der eröffneten Pulpa.

Bei der Besprechung der Pyorrhöe sind die Anschauungen der meisten Autoren, die sich auf diesem Gebiet eingehender beschäftigt haben, kurz erörtert, wobei sich der Verfasser, dem Charakter eines Lehrbuches Rechnung tragend, in den noch strittigen Fragen

weder für die eine noch für die andere bestimmte Anschauung dezidiert einsetzt. Neben Herstellung hygienischer Verhältnisse in der Mundhöhle (Zahnsteinentfernung usw.) empfiehlt der Verfasser als Therapie Entlastungsmaßnahmen und Fixation.

Außer diesen konservierenden Behandlungsmethoden in der Zahnheilkunde widmet der Autor der Anästhesie und Extraktion ein eigenes Kapitel, in dem über die verschiedenen Arten und über die Indikation ausführlich gesprochen wird.

Die Oralsepsis und die Erkrankungen der Nebenhöhlen der Nase sind, soweit sie mit Zahnerkrankungen im Zusammenhang stehen, kurz behandelt.

Die Gebiete der Prothetik, Brückentechnik und Regulierung von Gebißanomalien berührt der Autor nicht, da diese als eigene Disziplinen in der Zahnheilkunde den Rahmen eines Lehrbuches über praktische Zahnheilkunde überschreiten.

Die Aufgabe, die sich der Autor gestellt hat, nämlich dem Studierenden ein Lehrbuch, dem Praktiker ein Nachschlagewerk zu geben, ist somit voll erreicht.

B. Orbán (Wien).

Tacail: Rasche Vernarbung und alveoläre Resorption mittels Anwendung von Massage. (La Province Denatire. 1925 Nr. 2.)

Um eine rasche Vernarbung ausgedehnter Extraktionswunden zu erzielen, komprimiert man bekanntlich die Alveolenwandungen. Dem Verf. aber genügt das noch nicht. Er hebt hervor, daß durch Massage die Knochenspitzen der Alveolen rascher resorbieren und die Oberfläche des Alveolarfortsatzes besser nivelliert wird. Gleichzeitig wird die Vernarbung gefördert, indem man einer Blutstauung vorbeugt und die physiologische Tätigkeit der Zellen anregt.

Vor den Extraktionen nimmt Tacail einen Abdruck, dem er nach den Extraktionen einen zweiten folgen läßt, wahrscheinlich um später den Nachweis seiner Erfolge führen zu können. 48 Stunden später beginnt die Massage, die der Patient mittels eines Massierapparates, der leider nicht abgebildet ist, selbst ausführt und die, wie der Verf. an mehreren Fällen darlegt, vorzügliche Erfolge gezeitigt hat.

R. Hesse (Döbeln).

Roemer: Knochenumbau und Knochenabbau am Alveolarfortsatz und Kieferkörper. (Korresp.-Blatt f. Zähnarzte 1925. H. 5.)

Um den physiologischen Abbau durch Knochenneubau auszugleichen, müssen besondere Reize vorhanden sein, der bei den Knochen des Bewegungsapparates von der Inanspruchnahme der Muskeltätigkeit und von der Funktion ausgeht. Beim Alveolarfortsatz scheinen in dieser Hinsicht besondere Verhältnisse vorzuliegen. Bei ihm erzeugt den Reiz zur Knochenneubildung der wachsende Zahn. Nach dessen völliger Entwicklung fällt der Wachstumsreiz fort; an seine Stelle tritt der funktionelle Reiz. Daneben aber nach Gottliebs Ansicht noch ein von der Zementumhüllung der Wurzel ausgehender Reiz.

Tatsächlich kann man beobachten, daß Zementhypertrophie und Zementexostosen sehr wesentlich zur Befestigung der Zähne beitragen, weil sie den Periodontalraum verengern. Solche Gebisse nennt Gottlieb reaktionsfähige; solche aber, die nur sehr wenig oder gar kein neues Zement bilden, wehrlose Gebisse.

An einer Anzahl Mikrophotogrammen zeigt der Verf. den Knochenumbau an den Knochenbälkchen bei einem Molaren mit chronischer ulzeröser Pulpitis, sodann den Knochenumbau bei der typischen Alveolarpyorrhöe. Bei letzterer sieht man nur Knochenschwund, nirgends Anbau. Im allgemeinen macht selbst in schweren Fällen von Alveolarpyorrhöe der Knochenschwund am Kieferkörper Halt. Doch demonstriert Römer hier einige Abbildungen, aus denen deutlich zu ersehen ist, daß ein progressiver Knochenschwund auch am Kieferkörper auftreten kann, daß sich der Vorgang also nicht nur auf den Alveolarfortsatz beschränkt hat.

R. Hesse (Döbeln).

Hofer: Alveolarknochen und Zahn bei bösartigen Geschwülsten der Kiefer. (Zeitschr. f. Stomatol. 1925. H. 6.)

Hofer hat versucht, Aufschluß zu erhalten, wie sich bösartige Geschwülste des Kiefers zum Alveolarknochen und zu den Zähnen verhalten, wie diese die Hartgebilde aus dem Wege räumen, um Platz für ihr eigenes Wachstum zu gewinnen, wie sich die klinischen Symptome des Knochenschwundes mit Lockerung und Wanderung einzelner Zähne im histologischen Bilde darstellen und wie sich die Vorgänge im einzelnen Falle abspielen. Zu diesem Zwecke wurden zwei Oberkiefersarkome und drei Plattenepithelkarzinome des Ober- und Unterkiefers untersucht.

In einem Falle findet man infolge Einwirkung des Tumors auf den 1. Prämolaren und seine Umgebung starken Abbau am Zahn und Knochen an der dem Tumor zugewendeten Seite, Abbau an der vom Tumor abgekehrten Seite desselben Zahnes. Am zweiten Promolaren stehen die Anbauvorgänge an Zahn und Knochen im Vordergrunde, nur an der distalen Seite am Alveolarknochen bemerkt man einen stellenweisen Abbau.

In einem anderen Falle sieht man die Veränderung einer Stelle der Zahnoberfläche an der mesialen Seite des ersten Prämolaren. Der Tumor ist gegen die Zahnoberfläche abgegrenzt, die bis ins Dentin hinein zerstört ist. Diese Zerstörung begann, als der Tumor noch weit von der Zahnoberfläche entfernt lag. Durch anschließende Anbauvorgänge erfolgte teilweise Reparation. Die gleichen Vorgänge spielen sich am Knochen in der Nähe des Tumors ab.

Ein weiterer Fall zeigt ein Stück Alveolarknochen dem Zahne gegenüberliegend; der Tumor befindet sich in ziemlicher Nähe. An der Oberfläche beider Hartsubstanzen sieht man unverkalkten Gewebssaum. In ähnlicher Weise werden an der Hand vorzüglicher Abbildungen weitere 12 Fälle geschildert.

Aus diesen Untersuchungen geht hervor, daß der Alveolarknochen in rascher Folge vom Osteoklasten resorbiert wird. Die Ursache hierfür ist im Druck zu suchen, den der Tumor auf seine Umgebung ausübt. Die Frage, warum der Zahn geringe, der Knochen hochgradige Veränderungen aufweist, ist wohl dahin zu beantworten, daß die Zahnoberfläche schwerer resorbierbar ist, daß es Zeit braucht, bis die Resorption gröbere Veränderungen setzt und daß bei dem raschen Wachstum des epithelialen Neoplasmas zwischen Zahn und Geschwulst nur wenig Bindegewebe übrig bleibt, daß die Funktion des Abbaues vollziehen könnte. Je rascher das Wachstum, desto geringer die Resorption, desto starker der mechanische Druck auf den Zahn. Die Lockerung der Zähne erfolgt durch Schwund des Alveolarknochens und durch Resorption der Zahnsubstanz selbst. Die Wanderung hingegen ist eine Folge des Druckes des vordringenden Tumors auf den gelockerten Zahn.

R. Hesse (Döbeln).

Hauberisser (Göttingen): **Die Speichelhemmung bei intraoralen Operationen.** (Vierteljahrsschrift f. Zahnheilkunde 1925. H. 1.)

Hauberisser hat Versuche mit den zur Speichelhemmung verwendbaren Medikamenten: Atropinum sulfuricum, Hyposcyamin, Eumydrin, Methylatropinum bromatum, Homatropinum hydrobromicum Scopolaminum hydrobromicum gemacht.

Wegen der unangenehmen Begleiterscheinungen auf Herz, Auge und Zentralnervensystem ist besonders Atropin zu verwerfen. Einzig beim Scopolamin sind die Nebenerscheinungen erträglich. Der Puls wird im Gegensatz zu Atropin verlangsamt, die Reaktion des Großhirns tritt wesentlich schneller als beim Atropin auf und dauert nur kürzere Zeit an. Ein Exaltationsstadium bleibt meist ganz aus. Die Wirkung auf die Drüsen ist der des Atropins parallel. Frühere Versuche mit lokaler Anwendung wie auch per os haben zu keinem Ergebnis geführt, zweckmäßig ist nur die subkutane Injektion. Als gunstigste Dosis fand Hauberisser 0,0005 Skopolamin auf 1 ccm subkutan injiziert. Äußerst wichtig ist die Schnelligkeit der Injektion, die nach Möglichkeit auf mindestens 2 Minuten ausgedehnt werden soll, indem man auf $^1/_{10}$ ccm 10 sec. injiziert, dann 5 sec. pausiert und so fort. Bei schneller Injektion (das gewöhnliche Tempo für 1 ccm subkutan ist 5 sec.) werden die Begleiterscheinungen erheblich gesteigert, während bei langsamer Injektion die Erscheinungen nicht annähernd so intensiv waren und erheblich schneller verschwanden.

Geringere Dosis erzeugte zu kurze Dauer der Speichelhemmung. Bei 0,0005 Skopolamin auf 1 ccm wurde während einer Stunde völlige Speichelhemmung beobachtet, beginnend 40 Minuten nach der Injektion.

Die Skopolaminlösungen sind zweckmäßig vor der Injektion frisch zu bereiten, da sie auch in Ampullen nicht haltbar sind.

Ohrt (Hamburg).

Lebedinsky: Die Pyophagie und ihre Behandlung. (La Revue de Stomatologie 1925. Heft 3 u. 4).

Unter Pyophagie versteht man einen Krankheitszustand, bei dem der Kranke eitrige Stoffe, die auf irgendeine Weise im Munde oder Pharynx vorhanden sind, verschluckt. Diese Stoffe können unter Umständen Komplikationen erzeugen. Man unterscheidet 2 Arten von Pyophagie:

1. Die Autopyophagie, bei der der Eiter vom Patienten selbst erzeugt wird. Dies ist die häufigere Art.

2. Die Heteropyophagie, bei der von Mutter oder Amme die Keime übertragen werden.

Außerdem spricht man noch von Bakteriophagie, wenn nicht nur Eiter, sondern richtige mikrobische Kulturen verschluckt werden. Die Pyophagie ist eine schwere Erscheinung, hervorgerufen durch mancherlei Ursachen, am meisten aber durch die Alveolarpyorrhoe. Sie übt also einen sehr schädlichen Zustand auf den Allgemeinzustand aus.

Für die Therapie ist es wichtig zwei Grundgesetze zu beachten:

1. Das biologische Gleichgewicht des Mundbereiches steht in direkter Beziehung zum allgemeinen Gleichgewicht des Gesamtorganismus. Ist dies nicht der Fall, dann erfolgen Schädigungen in der Mundhöhle und den angrenzenden Gebieten.

2. Das gleiche gilt in umgekehrter Reihenfolge, so daß also bei gestörtem Gleichgewicht des Mundbereiches eine Schadigung des allgemeinen Gesundheitszustandes die Folge ist.

Der Ursprung der Pyophagie kann sich herleiten vom Bereiche der Nase, von den Respirationswegen, von peribukkalen Ursachen und am häufigsten vom Bereiche der Mundhöhle, insbesondere von der Alveolarpyorrhöe.

Im folgenden spricht der Verf. eingehend über die Alveolarpyorrhöe, die ja die Fachzeitungen in neuester Zeit dauernd in Atem hält.

Die Komplikationen charakterisieren sich in Schädigungen des Verdauungsapparates, in natürlicher Absorption mikrobischer Körper und in der Absorption von Toxinen.

Hieran schließt sich eine Betrachtung über die Immunität, die natürlich oder erworben sein kann, und eine Einteilung der pyorrhöischen Kranken:

1. Schwere, veraltete, destruktive Fälle.
2. Patienten, die nur zu gewissen Zeiten hiervon befallen werden.
3. Leichtere Fälle

Die Vakzinetherapie hat für die leichteren Fälle (2 und 3) gute Erfolge gezeigt. In den schweren Fällen (1) hat sie jedoch versagt. R. Hesse (Döbeln).

Duchange: Beitrag zur Vakzinetherapie der bukkalen und paradentalen Infektionen. (La Revue de Stomatologie 1925. H. 6.)

Mit Hilfe der Vakzinetherapie ist es möglich, eine Anzahl bukkaler und paradentaler Infektionen zu heilen, vorausgesetzt, daß wichtige und einschränkende Vorbedingungen berücksichtigt werden. Die Stock-Vakzine wirken durch lokale, nicht durch allgemeine Reaktion oder durch die Blutbahn. Bei allen gewöhnlichen bukkalen Affektionen sind Injektionen oder Vakzine-Applikationen nicht vorteilhaft, selbst wenn das vorherrschende Symptom die peridentale Pyogenese ist. Nur die exogenen bukkalen Infektionen eignen sich für die lokale reaktionäre Behandlung. Die paradentalen chronischen Infektionen sind ebenfalls dieser Behandlung unterworfen, und zwar in zweierlei Hinsicht: 1. Als Granulome, wenn sie umschrieben sind und der Krankheitsprozeß sich auf gesundes Gewebe erstreckt. 2. Als große Granulome, wenn sie diffus sind. Es scheint also, als ob die Stock-Vakzine gegen allgemeine und endogene Vorgänge wirkungslos sind und nur bei lokalen und exogenen Ursachen Erfolg versprechen. R. Hesse (Döbeln).

Gougerot: Tuberkulöse und aktinomyköse Elephantiasis des Mundes. (La Revue de Stomatologie 1925. H. 6.)

Der Verf. zeigt an zwei Fällen, wie es gelungen ist, die Tuberkulose des Mundes einmal durch Impfung eines Kaninchens, das andere Mal durch Auffindung der Bazillen selbst, festzustellen. Beide Fälle waren auch insofern interessant, als sie Formen von Elephantiasis zeigten und nicht die typische Form der Tuberkulose, ferner dadurch, daß man Aktinomykosebakterien vorfand. Doch gelang es nicht, die Aktinomykoseerreger in der klassischen Drusenform zu entdecken; sie kamen vielmehr nur verstreut vor. Eine völlige Heilung solcher Fälle scheint ausgeschlossen zu sein. Doch kann man einen gewissen Stillstand, ja sogar eine geringe Rückbildung des Krankheitsbildes erzwingen, wenn man bei der Behandlung seitens des Arztes und Patienten große Geduld aufbringt.

R. Hesse (Döbeln).

Häupl: Beitrag zur Pathologie der Adamantinome. (Zeitschr. f. Stomatol. 1925. H. 5.)

Unter Adamantinomen versteht man Geschwülste, die von Resten des Schmelzorganes ausgehen. Die früher sehr reichhaltige Nomenklatur dieser Geschwülste hat G. Hesse bis auf zwei Typen zusammengezogen: Geschwülste, bei denen das Epithel in soliden Sprossen und Zapfen im Stroma wuchert (Adamantinoma solidum), und solche, bei denen es zur Zystenbildung kommt (Adamantinoma cysticum).

Histologisch findet man bei Adamantinoma solidum das Stroma zellreich und teilweise durch bindegewebige Septen in einzelne Alveolen geteilt. Nirgends ist eine strukturelle Differenzierung zu sehen. Der Knochen umschließt den Tumor in Form einer Schale. Eine Resorptionslinie findet sich nur in Form einer chronischen Usur an der der Neubildung zugewendeten Seite.

Anders liegen die Verhältnisse beim Adamant. cyst. Das Stroma besteht aus faserigem Bindegewebe, dessen Struktur vom Druck der wuchernden Zysten abhängig ist. Der Knochen ist in mehr oder weniger großen Anteilen erhalten, die wie Inseln im Stroma liegen. Die Knochenanteile zeigen vorwiegend Resorptionslinien. Heute herrscht die Ansicht vor, daß die Entstehung dieser Geschwülste vom Schmelzepithel des Zahnkeimes ihren Ausgang nimmt.

Bei den odontogenen Kiefertumoren handelt es sich wohl vorwiegend um Tumoren epithelialer Natur, ausgehend vom Schmelzkeimepithel der Zahnfollikel, wobei sowohl die Wucherung der paradentären Epithelreste Malassez' als auch die der Schmelzkeime nicht entwickelter normaler oder überzähliger Zahnanlagen für die Entstehung dieser Tumoren in Betracht kommen dürften.

Bilden sich im lockeren Stroma Epithelstränge und Zapfen, so haben wir ein Adamant. solid. vor uns; bilden sich in den Epithelsträngen Zysten, so entstehen Geschwülste, die wir Adamant. cyst. oder multilokuläre Zysten nennen. R. Hesse (Döbeln).

Goldmann: Die gingivale Vakzinetherapie bei bukkalen Infektionen. (La Province Dentaire 1925. Nr. 2.)

Goldmann gibt uns in der vorliegenden Arbeit Aufschluß über seine Studien und Erfolge in der Vakzinetherapie in so umfangreichem Maße, daß es nicht möglich ist, an dieser Stelle ein erschöpfendes Referat zu geben. Als wichtigste Punkte hebt der Verf. die folgenden hervor:

1. Die Vakzinetherapie ist erfolgreich gegen die spezifische Erkrankung, die wir Alveolarpyorrhöe nennen.

2. Sie ist ebenso wirksam gegen eine ganze Reihe bukkaler Infektionsvorgänge. Die Sicherheit der Wirkung und die Einfachheit der Handhabung werden vielleicht eines Tages dahin führen, alle Zahnfleischerkrankungen mit Vakzinen zu behandeln.

3. Die Wirkung des Vakzins läßt hoffen, daß in absehbarer Zeit eine Prophylaxe für viele Allgemeinaffektionen geschaffen wird, sowohl für Leiden, deren Ursprung man kennt, als auch für solche, deren Ursprung noch unbekannt ist und die mit bukkalen Infektionen in Beziehung stehen. R. Hesse (Dönelb.)

Paradentose.

Karl Häupl (Christiania): **Mikroskopische Befunde bei Gingivitis marginalis und bei den durch sie bedingten Veränderungen der Alveolarkuppe, nebst einigen Bemerkungen zur Frage der sogenannten Alveolarpyorrhöe.** Vierteljahrsschr. f. Zahnheilk. 1925. H. 1.)

Häupl hat mikroskopische Untersuchungen an 32 Unterkieferstücken, die bei Obduktionen entnommen wurden, gemacht und kommt zu folgenden Ergebnissen:

1. Das Paradentium, die anatomische und funktionelle Einheit von Gingia, Alveolarknochen Periodontium, ist außerordentlich oft im Zustande der Entzündung anzutreffen.

2. Die Gingivitis marginalis hat eine Anzahl von Paradentitiden zur Folge, welche als marginale Paradentitiden zu bezeichnen sind.

3. Die sogenannte Alveolarpyorrhöe ist die vorwiegend purulente (? der Ref.), exsudative Form der marginalen Paradentitis.

4. Das ursächliche Moment der sog. Alveolarpyorrhöe ist wohl eine von der Gingiva auf die übrigen Anteile des Paradentiums fortschreitende Entzündung und nicht eine primäre Atrophie des Knochens.

5. Die Atrophie des Knochens spielt in Form einer primären Atrophie oder einer durch funktionelle Beanspruchung bedingten Druckatrophie eine begünstigende Rolle bei der Entstehung der marginalen Paradentitis.

6. Als ursächliche Momente bei der Ausbildung der marginalen Paradentitis sind toxische, thermische, mechanische und infektiöse Einflüsse für sich allein oder in komplexer Verbindung von Bedeutung und alle anderen Umstände, die diese Einwirkungen bedingen oder begünstigen.

7. Neben den lokalen äußeren Ursachen kommt als fördende Bedingung die durch die verschiedenen Konstitutionen und krankhaften Zustände bedingte Abnahme der Widerstandskraft des Organismus in Betracht.

8. Die Zelleinstreuungen in der Gingiva sind teils als resorptive Erscheinungen, teils als der Ausdruck eines entzündlichen Geschehens aufzufassen und zu bewerten.

9. Der Epithelproliferation und dem Epitheltiefenwachstum im Bereiche des Paradentiums geht eine Lockerung des Bindegewebes mit einer dadurch gegebenen Änderung der Gewebsspannung voraus, die teils auf entzündliche, teils auf mechanisch-funktionelle Einflüsse zurückzuführen sind.

10. Geringgradige entzündliche Veränderungen in der Gingiva haben auch ihre Aus- und Fernwirkungen in den übrigen Anteilen des Paradentiums.

11. Der Abbau des Knochens geht in Form zellulärer, osteoklastischer Resorption vor sich. In den in dieser Arbeit untersuchten Fällen wurde nur osteoklastische Resorption gesehen. Die entzündliche Paradentitis im Bereiche des Knochens ist als (überwiegend rarefizierende) Periostitis und Ostitis zu bezeichnen.

12. Übergänge von Knochen in Bindegewebe sind als örtliche und nicht als genetische aufzufassen.

13. Es lassen sich aus den verschiedensten Gründen am Alveolarknochen frühzeitig atrophische Verhältnisse feststellen, was zum Teil den rarefizierenden Ausgang des Prozesses zu erklären vermag. Zementabbau und Hypertrophien am Zement sind teils als die Folgen entzündlicher Einwirkungen, teils als die funktioneller Reize aufzufassen. Verbreiterung des Periodontalraumes und die damit einhergehende Lockerung der Zähne ist teils durch

mangelhafte Regeneration des abgebauten Knochens, teils durch mangelhaftem Anbau im Zement infolge der verschiedenartigsten Schädigungen der Bildungszellen des Periodontiums zu erklären. Ohrt (Hamburg).

Birger-Oestmann-(Stockholm): **Zur differentiellen Therapie der marginalen Paradentosen auf Grund einer exakten Indikationsstellung.**

Östmann hat in dankenswerter Weise den Versuch unternommen, die vielen zur Behandlung der marginalen Paradentosen angegebenen Therapien auf ihren jeweiligen Indikationsbezirk festzulegen. Ausgehend von der Nomenklatur Weskis, deren Berechtigung gegenüber den Gottliebschen Begriffen: Schmutzpyorrhöe und Paradentalpyorrhöe nicht zu leugnen ist, kommt Östmann zu dem Schluß, daß die medikamentöse Behandlung nach Younger-Sachs nur bedingt als Zieltherapie anzuerkennen ist, wobei als Endziel jeder Pradentosenbehandlung die Herstellung einer Totalatrophie ähnlich der senilen Atrophia senilis bzw. praecox hingestellt wird. Sie besteht nur da zu Recht, wo Frühfälle zur Behandlung kommen. Ist die Tasche schon nicht mehr supraalveolär, so tritt die Gingivoektomie nach Hylin und Müller in ihr Recht, während er die Abortiotherapie nach Widmann-Neumann nur in den Fällen anerkennt, wo enge, tiefe Knochentaschen oder eine Atrophia verticalis cavernosa vorliegen.

Die Aufgabe der Arbeitsgemeinschaft für Paradentosenforschung und sämtlicher Zahnärzte wird es sein, die Initialstadien der marginalen Paradentosen diagnostisch zu erfassen und durch Behandlung dieser Frühfälle das Entstehen der schweren Formen zu verhüten. Ohrt (Hamburg).

Duchange: Betrachtungen über die Vakzinetherapie bei der Alveolarpyorrhöe. (La Revue de Stomatol. 1925. H. 5.)

Die Untersuchungen des Verf. stellen noch keine abgeschlossene wissenschaftliche Leistung dar, sondern sind zunächst nur als vorläufige Ergebnisse zu bewerten. Für uns soll, abgesehen von allen anderen Erscheinungen, die diese Krankheit mit sich bringt, nur ein einzelner Vorgang in Betracht kommen, nämlich die Eiterung. Diejenigen, die behaupten, daß die Anwesenheit von Eiter das Hauptsymptom darstellt, versprechen Heilungen, wo wir nur teilweise und zeitliche Schmerzbeseitigung festzustellen vermögen. Das Wiederfestwerden der Zähne ist nicht etwa eine Heilung, sondern nur eine Besserung des Zustandes. Denn die Heilung beruht auf anatomisch-physiologischen Gewebsveränderungen und nicht auf dem Hervortreten einzelner Heilungserscheinungen. Mithin ist es nicht leicht, sich über den Begriff der wahren Heilung zu verständigen. Duchange betrachtet es als erste Aufgabe, die von der Erkrankung erfaßten Gewebe zur Gesundung zu bringen und die Eiterung zu beheben; dazu bedient er sich der Vakzinetherapie und beweist seine Erfolge an der Publikation einer Anzahl von Krankheitsfällen.

Diese Therapie gestattet eine symptomatische erfolgreiche Behandlung, wobei andere Methoden, wie Ätzung, Kurettage, Massage, chemische Behandlung, gingivale Resektion usw. nebenhergehen müssen. Keine Methode genügt, wenn sie als einzige allein angewendet wird.

Unangenehme Nebenerscheinungen treten bei der Vakzinetherapie nie oder nur selten auf, so daß man in ihr eine Methode besitzt, die alle die anderen Methoden aufs beste unterstützt. R. Hesse (Döbeln).

Technische Zahnheilkunde.

Brill: Leitfaden der zahnärztlichen Keramik. (Berliner Verlagsanstalt, G. m. b. H. 1925. Gebunden 12 Mark.)

Im vorliegenden Werk hat der Verf. alles, was sich seit 25 Jahren auf das Gebiet der zahnärztlichen Keramik erstreckt, kurz zusammengefaßt. Besonderen Wert hat er auf die Besprechung der Jacketkrone gelegt, weil seit deren Einführung das Interesse an den Porzellanarbeiten wieder geweckt worden ist. Unter Zuhilfenahme einer großen Zahl vorzüglicher Abbildungen ist es Brill gelungen, den Herstellungsgang der einzelnen Arbeiten erheblich verständlicher zu gestalten. — Der erste Abschnitt befaßt sich mit den chemischen und physikalischen Eigenschaften der Porzellanmassen, während im zweiten Abschnitt die in der Keramik verwendeten Metalle: Platin, Legierungen, Gold und Lote eingehend betrachtet werden. Das in der Keramik gebräuchlichste Einbettungsmittel ist der Asbest; zum Brennen bedient man sich elektrischer Öfen. Um die Temperatur im Ofen zu bestimmen, wendet man verschiedene Meßmethoden an: 1. den thermoelektrischen Pyrometer, 2. Gesamtstrahlungspyrometer, 3. Teilstrahlungspyrometer, die im einzelnen beschrieben werden.

Wir wissen, daß bei den Porzellanfüllungen eine gute Retention Hauptbedingung ist, wobei alle überhängenden Schmelzwände restlos beseitigt werden müssen. Dies geschieht besser und schonender mit der Hand und kleinen Steinen als mit Bohrern. Beim Abdruck-

nehmen bedient man sich der direkten Methode mit Gold- und Platinfolie oder der indirekten Methode, indem man mit Kerrscher Abdruckmasse einen Abdruck nimmt und davon Modelle aus Amalgam herstellt; auf die so gewonnenen Modelle reibt man dann die Folie an. Der weitere Verlauf des Brennens ist allgemein bekannt. Die Porzellaneinlagen nach Dall und Guttmann besitzen heute ebensowenig mehr praktischen Wert wie die früher geübte Methode des Bemalens der Zähne mittels Überglasieren.

Die Jacketkrone überzieht die natürliche Krone auch bei intakter Pulpa in ähnlicher Weise wie die Goldkrone, nur mit dem Unterschied, daß sie nicht unter dem Zahnfleischrand reicht, sondern auf einer eigens präparierten Stufe rings um den Zahnhals aufruht; man muß also die natürliche Zahnkrone in ihrem ganzen Umfang um die Dicke der zukünftigen Porzellankrone verringern. Indiziert ist die Herstellung solcher Kronen bei doppelseitig approximalen Defekten, bei rachitischen oder verfärbten Zähnen und bei Zähnen mit kurzen Wurzeln, die für die Aufnahme eines Stiftes nicht mehr geeignet sind. Bei pulpalosen Zähnen kann man die Stufe breiter, bis zu 1 mm, gestalten und Verankerungsmöglichkeiten im Pulpakavum ausnutzen. In Amerika verwendet man die Jacketkrone auch als Brückenträger, indem man die Zwischenglieder an Platingerüste anbrennt. — Die folgenden Abschnitte behandeln die Herstellung gebrannter Stiftzähne, die Anfertigung von gebrannten Porzellanblöcken mit und ohne Plattenbasis, von Porzellanbrücken und ganzen Prothesen. Im letzten Abschnitt spricht Brill über die Verwendung von Porzellan in besonderen Fällen, z. B. als Schutzvorrichtung gegen Bruch des künstlichen Zahnes bei sehr tiefem Biß. R. Hesse (Döbeln).

Privatdozent Dr. phil. et med. dent. **Heinrich Fabian** (Hamburg): **Studien zur Kaufunktion, ein Beitrag zur Frage nach der Ursache der Speeschen Kurve und des Tuberculum articulare.** 41 Abbildungen. H. 65 der deutschen Zahnheilkunde.

Diese fleißige und interessante Arbeit ist das Resultat vergleichend-anatomischer Studien nicht nur an verschiedenen Menschenrassen, sondern auch der Tiere. Nach Schilderung der Speeschen Kurve und den verschiedentlich daraus gezogenen falschen Schlüssen kommt der Verfasser zu der Erkenntnis, daß der gebogene Verlauf der Kauflächen nicht an das Vorhandensein eines Tuberc. artic. gebunden ist und daß die Entwicklung der Zahnkurve und des Tuberkulums unabhängig voneinander sind. Auch von einer Abhängigkeit zwischen der Höhe der Höcker der Zähne und der Höhe des Tuberkulums kann nicht die Rede sein. Allerdings findet sich bei Überbiß der Schneidezähne verhältnismäßig häufiger ein höheres Tuberkulum als bei Aufbiß. Schneidezahnüberbiß kann aber nicht zur Erklärung des Vorhandenseins oder Entstandenseins eines Tuberkulums herangezogen werden.

Hierauf geht Verf. zur Erörterung der Frage über: Wie ist die Entstehung des Tuberkulums zu erklären, die doch beim Menschen etwas Neuhinzugekommenes ist und zeigt sich da beim Menschen gegenüber dem Tiere ein Unterschied. Die Beantwortung findet der Verf. in der Verschiedenheit der Kieferöffnungsbewegung besonders in der Tatsache, daß es sich beim Menschen um eine nach vorn und abwärts verschiebbare Drehungsachse handelt. Durch diese weniger hohe Lage des Gelenkes wird gleichsam der aufsteigende Ast verkürzt, während durch nach vorn gerichtete Bewegung der Gelenkbahn der horizontale Weg verlängert wird. Außerdem wird mit der Entfernung des Drehpunktes eine weitere Öffnung am Drehpunkt nötig, um dieselbe Öffnungsweite in der Schneidezahngegend zu erreichen. Fabian hat nun mittels aufgelegter Bleistreifen eine große Anzahl von Gelenkkurven abgenommen und gemessen (Schädel von Ostafrikanern und Südsee-Insulanern und vergleichsweise mit Deutschen), und zwar nach Länge, Breite, Höhe des Tuberkulums, Bißart usw. Er gewinnt daraus die Erkenntnis, daß die Höhe des Tuberkulums mit der geringeren Breite ab und umgekehrt zunimmt. Ferner daß die Höhe mit geringerer Länge zunimmt, mit zunehmender Länge dagegen flacher wird, daß also eine Verkürzung des Kiefers ein höheres Tuberkulum zur Folge hat. Aus den Unterlagen für diese Beobachtung geht gleichzeitig hervor, daß die infolge verfeinerter Lebensweise eingetretene Verkürzung bei gleichzeitiger Verbreiterung (Zunahme des Gehirns, Toldt) eine Umwandlung im Mechanismus der Kieferöffnungsbewegung sich nötig machte und hieraus die Entstehung des Tub. artic. denkbar wäre.

Zusammenfassend sagt der Verf., daß mit der Verkürzung des Unterkiefers bzw. durch das entstandene Mißverhältnis von Länge und Breite sich beim Menschen eine Funktionsänderung bei der Kieferöffnungsbewegung vollzogen hat, nach welcher die Kondylen nicht mehr eine einfache Drehung um eine feststehende Achse, sondern um eine nach vorn unten sich bewegende Achse ausführen; mit dieser Funktionsänderung geht Hand in Hand eine Anpassung der Gelenkform, d. h. die Entstehung des Tuberc. artic. (Tornier: Die Funktion erzeugt das Gelenk, nicht das Gelenk die Funktion). Eine Folge der Verkürzung mag auch durchaus der bei Europäern so häufig anzutreffende Schneidezahnüberbiß sein, aber nicht dieser Überbiß verursachte die Entstehung des Tuberkulums, vielmehr sind beide — der Überbiß und das Tuberkulum — eine Folge der Verkürzung.

Nach den weiteren Ursachen dieser Erkenntnis (die ja auch mit Dr. Max Müller, s. Grundlagen und Aufbau des Artikulationsproblems übereinstimmt, Ref.) forschend, geht Verf. zum Studium der bewegenden Kräfte, der Muskeln über, einschließlich die Verhältnisse bei den Tieren berücksichtigend, wozu ihm durch Hagenbeck bzw. das zoologische Institut in Hamburg selten gute Gelegenheit sich bot. Um zahlenmäßige Vergleichsmöglichkeiten zu gewinnen, hat er das relative Gewichtsverhältnis der einzelnen Muskeln festgestellt durch Wägungen, die natürlich nur Wert haben, wenn sie im Zusammenhang mit den übrigen Untersuchungen Berücksichtigung finden, z. B. mit der konvexen oder konkaven Kauflächenlinie, Fleisch- oder Pflanzenfresser usw. Die durch gute Bilder und Tabellen unterstützten Ergebnisse sind folgende: In bezug auf die Zahnlinie scheint der Sinn der konvexen Kauflächenlinie eine Einstellung zu sein, die der verschiedenen Zugrichtung und Wirkung der Muskeln entspricht. Der nach hinten oben ansteigende Teil der Kurve ist dem Masseter bzw. dem inneren Flügelmuskel, der vorn ansteigende Teil dem Temporalis bzw. dem M. zygomatico-mandibularis angepaßt. Bei der konkaven Kauflächenlinie scheint die erhöhte Bedeutung des Temporalis (auffälliges Übergewicht bei den männlichen Affen) so auffallend, daß man sie wohl berücksichtigen und zum Verständnis dieser Zahnlinie und des so anders gebauten Kiefers heranziehen muß. In der Anordnung der konkaven Linie (s. Abbildung der Spitzmaus) liegt eine Einrichtung, die es ermöglicht, den empfangenen Kaudruck entsprechend dem Verlauf der Muskeln nach hinten, d. h. auf die Teile des Oberkiefers weiter zu leiten, die mit dem übrigen Schädel im nächsten Kontakt verankert sind. Die Erklärung, daß bei der konvexen Zahnlinie die Verlängerung nach hinten so häufig den Gelenkkopf streift, sieht Verf. als einen Ausdruck der Anpassung derselben veränderten Muskelanordnung an, was sich besonders am Gebiß der Wiederkäuer in so gleichmäßiger Weise für beide Teile vollzogen hat, daß die ursprüngliche Beziehung in veränderter Form beibehalten worden ist.

Es folgen noch vergleichend-anatomische Studien über den äußeren Flügelmuskel und den Digastrikus, aus denen hervorgeht, daß diejenigen Tiere, die in bezug auf den Digastrikus an der Spitze der Tabelle stehen, in bezug auf den äußeren Flügelmuskel am untersten Ende zu finden sind. Ausgenommen sind hier die Wiederkäuer. Die beiderseitigen Zahnreihen bzw. Kieferhälften dieser Tiere (im Unterkiefer) liegen viel näher an einander als die des Oberkiefers, so daß die oberen Kauflächen frei nach außen überstehen. Infolgedessen bedarf es nicht der Wirkung des äußeren Flügelmuskels, um den für das Mahlgeschäft nötigen Spielraum zu schaffen.

In diesem Zusammenhange macht Verf. zum Schluß aufmerksam auf die bekannte Neigung der Kauflächen der oberen 2. und 3. Molaren beim Menschen nach außen, die auch Fick bei Schleifversuchen, um den Einfluß der Muskelansätze zu zeigen, bei der Nachahmung der Mahlbewegungen nach links und rechts feststellte.

Die fleißige Arbeit des Verf., die Ergebnisse derselben, die sich auf ausnehmend großes Material stützen, wird Arbeiten späterer Forscher auf diesen Gebieten eine willkommene Grundlage sein. Paul Schwarze (Leipzig).

F. Schoenbeck: Materialkunde der zahnärztlichen Technik. Ein Leitfaden für Studierende der Zahnheilkunde. I. und II. Teil geb. 12 Mk. 103 Abbildungen im Text und 5 Tafeln. Verlag, Hermann Meußer.

Das Werk, das in den Jahren 1920 und 1923 in zwei einzelnen Teilen erschien, kommt heute in einem geschlossenen Band in den Handel. Wir erhalten damit die erste Materialkunde eines chemisch vorgebildeten Fachmannes, die hauptsächlich für die Studierenden der Zahnheilkunde von großem Wert sein dürfte. Der schon früher ausführlich besprochene erste Teil ist bei der Verschmelzung nicht umgearbeitet worden. Er erhielt aber einen Nachtrag, der sich mit den Abdruckmaterialien, Modellwachs, Guttapercha und Kautschuk eingehend befaßt.

Das Ziel des Verf. bestand darin, den Aufbau und das Verhalten der verschiedenen Stoffe in Rücksicht auf ihre Verwendung in der Zahnheilkunde zu schildern, wobei speziell die Literatur auf metallurgischem Gebiete verwertet wurde. Hierdurch erhalten wir einen genauen Einblick in das Verhalten der Legierungen im Munde. Es sei mir gestattet, da der Raum für eine ausführliche Besprechung zu gering ist, in kurzen Umrissen über den Inhalt zu berichten, in der Hoffnung, daß trotzdem das Referat dem Leser vor Augen führen möge, wie erschöpfend und präzise der Verf. der Aufgabe, die er sich gestellt hat, gerecht geworden ist, in der Hoffnung, daß die Fachgenossen hierdurch zur Beschaffung des Werkes angeregt werden mögen, das bei der Reichhaltigkeit des Stoffes und der Abbildungen und bei der vorzüglichen Ausstattung für den sehr angemessenen Preis von 12 Mk. in den Handel kommt.

In der Einleitung finden wir eine Einteilung der Materialien und eine Einführung in die Entwicklungsgeschichte der Materialkunde. Es folgen die an die Untersuchungsmethoden zu stellenden Forderungen und Ratschläge über den Unterricht in der Materialkunde.

Im 1. Kapitel spricht Schoenbeck über die Abdruckmaterialien, die durch den oben erwähnten Nachtrag ergänzt werden. Das 2. Kapitel behandelt den Kautschuk und dessen Ersatzstoffe. Kapitel 3 und 4 berichten über die Löt-, Schleif- und Poliermittel. Kapitel 5 über die Keramik.

Der II. Teil ist der Metallurgie gewidmet und der bei weitem umfangreichere. Er umfaßt 11 Kapitel. Zunächst werden die allgemeinen Eigenschaften der Metalle besprochen, wie z. B. Farbe, Glanz, Bearbeitungsfähigkeit, Leitvermögen, Oxyd- und Salzbildung usw. Hierauf folgt ein sehr interessantes Kapitel über Metallographie ferner über die Eigenschaften der Legierungen und deren Herstellung. (Aluminium, Kupfer, Nickel, Eisen, Zink, Kadmium, Zinn, Antimon, Wismuth, Blei, Silber, Gold, Palladium, Platin, Iridium, Tantal. Hierbei bespricht Schoenbeck ausführlich das Vorkommen, die Gewinnung und Legierungsmöglichkeiten dieser einzelnen Metalle.

Im letzten Kapitel werden die Lote (Weich-Hart-Gold-Platinlote) und die Stanzmetalle (Melotte und Babbittmetall), sowie die Spencekomposition behandelt.

R. Hesse (Döbeln).

C. Rumpel (Berlin): **Die Karmichelkrone.** (Vierteljahrsschr. f. Zahnheilk. 1925. H. 1.)

Rumpel führt den Beweis, daß entgegen der Rankschen Auffassung die von Carmichel empfohlene mastikale Querrinne den Stiftchen vorzuziehen ist, da sie der Aufbiegung besser vorbeugt, während die Stiftchen nur denselben Zweck wie die seitlichen Rillen erfüllen. Rumpel läßt eine Beschreibung der Herstellung einer Carmichel-Krone folgen.

Ohrt (Hamburg).

Béliard: Die festhaltende Prothese. Prothetische Behandlung der Alveolarpyorrhöe. (La Revue de Stomatologie. 1925. Nr. 3.)

Die hier beschriebene Prothese hat die Aufgabe alle von anormaler Beweglichkeit befallenen Zähne festzuhalten, also ihre Lebensdauer zu verlängern. Dies gilt insbesondere für die von Alveolarpyorrhöe (A. P.) betroffenen Zähne.

Um diesen Anforderungen zu genügen, muß die Prothese gewisse Fähigkeiten besitzen:

1. Sie soll den zwiefachen Zweck erfüllen, verlorengegangene oder unbrauchbare Zähne zu ersetzen und noch gebrauchsfähige zu erhalten.
2. Sie soll die Kaufähigkeit unter Berücksichtigung der Ästhetik wiederherstellen.
3. Sie soll die übrigen Behandlungsmethoden der A. P. kräftig unterstützen, ohne sie jedoch zu verdrängen.
4. Sie soll lokale Entzündungserscheinungen günstig beeinflussen, ohne etwa deren Wiederauftreten zu fördern.
5. Sie soll endlich die Entzündungsursachen, seien es örtliche, allgemeine, exogene oder endogene, vernichten und deren Wiederaufflackern verhüten.

Béliard bedient sich einer gemischten Methode. Er benutzt die chirurgische Behandlungsweise von Creut und Robin, indem er nach Vernarbung des Zahnfleisches und Versiegen der Eiterung unverzüglich die erforderliche Brücke konstruiert und einsetzt. Es ist verständlich, daß durch diese Immobilisation der durch A. P. gelockerten Zähne ein Ruhezustand für dieselben eintritt, die zu ihrer Reparation unbedingt erforderlich ist, und daß es zu einem Stillstand des Resorptionsprozesses kommt. Béliard formuliert seine Anschauung etwa folgendermaßen: Wenn ein pyorrhöischer Zahn anfängt beweglich zu werden, so äußert sich diese Bewegung hauptsächlich in lingo-vestibulärem Sinne, also in einer Ebene senkrecht zur parabolischen Kurve des Zahnbogens. Die mechanische Folge dieser topographischen Beobachtung ist, daß die verschiedenen Brückenpfeiler nicht gleichmäßig in einer Ebene schwingen werden. An einer Anzahl von Fällen beweist der Verf. seine Beobachtungen und schließt mit der Behauptung, daß die festsitzende Prothese, als die ältere Schwester der festhaltenden Prothese, gegenüber allen anderen Prothesenarten den Sieg davontragen werde.

R. Hesse (Döbeln).

Anatomie.

F. Lagrot: Untersuchungen über die Lage des Fazialisastes des oberen Halsgebietes. (Bull. et mém. de la soc. anatom. de Paris 1924. H. 3. S. 159.)

Verfasser hat an 34 Leichen den Verlauf des Unterkieferkinnastes des Gesichtsnerven sowie seine Lage zwischen den Gewebsschichten geprüft. Bei jedem zweiten Kranken verläuft dieser Nerv nicht am Knochenrande entlang, sondern in der oberen Halsgegend, und zwar öfters nicht in gerader oder bogenförmiger, sondern in wellenartiger Linie. Er liegt sehr oberflächlich, zwischen dem Platysma und der obersten Halsfaszie. Nur wenn Anastomosen fehlen, folgt auf die Durchschneidung dieses Nerven eine Lippenkinnlähmung. Unter allen Submaxillarschnitten verdienen den Vorzug der von Morestin (vom hinteren oberen Schildknorpelwinkel sternförmig ausstrahlend nach dem Warzenfortsatze, der Kinnspitze und dem Brustbeinschlüsselbeingelenke) sowie der von Sébileau (auf dem M. digastricus entlang laufend). Man schneidet durch Haut, Platysma, oberflächliche

Halsfaszie, klappt den Hautfaszienlappen mit dem darin liegenden Nerven zurück und kann ihn, in die Tiefe bis zum Unterkieferrande vordringend, nicht mehr verletzen. Bei einfacheren Eingriffen genügt ein verschieden langer Hautfaszienschnitt entlang dem Unterkieferrande, überall um 2 cm von ihm abbleibend, bei überstrecktem Kopfe.

Georg Schmidt (München).

Bakteriologie und Hygiene.

H. A. Gins (Berlin): **Biologie, Bakteriologie und Serologie.** (Die Fortschr. d. Zahnheilk. 1925. Lief. 2).

Schon die erste Entwicklung des knöchernen Schädels kann von Einfluß auf die biologischen Vorgänge der Mundhöhle sein. Der anatomische Bau der Mundhöhle läßt Verhältnisse entstehen, die ein Bakterienwachstum begünstigen. Trotz des dauernden Zustromes von Bakterien von außen her bleibt das bakteriologische Bild der Mundhöhle ein zwar individuell verschiedenes, aber innerhalb dieses Rahmens ein konstantes. Die Selbstreinigung der Mundhöhle erfolgt im wesentlichen durch das Abschlucken des Mundspeichels. Nach Besprechung der tierischen und pflanzlichen Mikroben der Mundhöhle wird die Frage erörtert, wieweit man durch Mundpflege den Keimgehalt der Mundhöhle vermindern könne. Nach Versuchen von Leo ist die Möglichkeit einer antiseptischen Einwirkung auf die Mundbakterien erwiesen, jedoch muß diese Frage unter Verwendung neuer Untersuchungsmethoden noch nachgeprüft werden. Die bei der Zahnkaries gefundenen Bakterien werden aufgezählt, ebenso einige Theorien der Alveolarpyorrhöe-Entstehung. Die experimentelle Diagnose der Lues der Mundhöhle kann bakteriologisch gestellt werden, dann wird auf das Vorkommen von Tuberkelbazillen und Erregern der Maul- und Klauenseuche in der Mundhöhle hingewiesen. Von serologischen Untersuchungsmethoden erfahren wir einiges über die Luesreaktionen nach Wassermann, Sachs-Georgi und Meinicke sowie über die neue Tuberkulosereaktion nach Wassermann.

Paul Laband (Hamburg).

Pharmakologie.

Tsuruji Kuruda (Osoka): **Die Oberflächenwirkung der Silbersalze als Kolloidphänomen mikroskopisch dargestellt.** (Vierteljahrsschr. f. Zahnheilk. 1925. H. 1.)

Die mikroskopischen Bilder der von Kuruda auf der Schleimhaut von Kaninchen ausgeführten Ätzungen mit Silbernitrat zeigen, daß das Silber nicht nur oberflächlich, sondern, vornehmlich in stärkeren Konzentrationen (5—10%), aperiodisch in die Tiefe gelangt und sich ähnlich den Liesegangschen Schichtungen ablagert. Daraus erklärt sich die reaktive Hyperämie bei Anwendung von Höllenstein. Verf. vermutet, daß die Wirkung des Jod beim Jodstrich eine ähnliche sein wird, da das Jod mit den Kolloiden auf der Oberfläche gleich dem Höllenstein eine Fällung bildet.

Ohrt (Hamburg).

K. Guth (aus der chirurg. Universitätsklinik Heidelberg): **Über Koramin.** (Münch. med. Wochenschr. 1925. Nr. 14.)

Koramin (Diäthylamid der Pyridin-β-Karbonsäure), in den Handel gebracht von der Ges. f. chem. Industrie Basel, wurde in 60 Fällen von akuten Kollapszuständen mit darniederliegendem Kreislauf und Atmung angewandt. Koramin ist ein wasserlösliches Präparat mit Kampferwirkung, es kann intramuskulär, intravenös, subkutan oder auch oral gegeben werden. Keine unangenehmen Nebenwirkungen. Der Vorteil gegenüber dem Kampfer ist, daß es viel schneller wirkt.

Paul Laband (Hamburg).

Chirurgie.

K. Laemmle: Über Wundinfektionen nach Operationen mit primärem Verschluß. (Münch. med. Wochenschr. 1925, Nr. 14.)

Laemmle untersucht die Fehlerquellen, die bei der Sterilisierung der Instrumente vorkommen können. Er lehnt die chemische Desinfektion der schneidenden Instrumente mit Seifenspiritus ab, auch die Heißluftsterilisierung der Messer und Scheren bei 180° wird als zu sehr Fehlerquellen ausgesetzt abgelehnt. Das Auskochen der schneidenden Instrumente in Sodalösung schädigt die Schneiden nicht, es ist sicherer als andere Verfahren. Natürlich dürfen beim Kochen die Schneiden im wallenden Wasser nicht von anderen Instrumenten berührt werden. Recht beherzigenswert sind die Schlußworte dieses Aufsatzes: „Immer wieder muß der Operateur die Sterilisationsmethoden seines Betriebes bis in die intimsten Winkel nachkontrollieren, weil die Personen, die diese Dinge besorgen, nicht aus innerem Verständnis heraus handeln, sondern nur für das praktische Bedürfnis angelernt sind."

Paul Laband (Hamburg).

Bercher & Krivine: Die tiefe Fraktur unterhalb des Processus condyloideus. (La Revue de Stomatologie 1925. H. 3.)

Die Verf. weisen auf eine besondere Art von Frakturen hin, bei denen das Collum des Condylus nicht verschoben wird, die man also vor Vervollkommnung der Radiographie meistenteils übersah.

Die Fraktur erfolgt gewöhnlich durch eine Kontusion und ist durchaus nicht so außergewöhnlich als man bisher annahm. Die Diagnose kann nur durch das Röntgenbild erfolgen. Die Prognose ist günstig, und die Behandlung kann sich fast immer auf Massagen beschränken.

R. Hesse (Döbeln).

Jean et Seguy: Wangendrüsenkrebs. (Bull. et mém. de la soc. anatom. de Paris 1924. H. 3, S. 168.)

Bei einem 20jährigen entwickelte sich seit einem Jahre eine Geschwulst an der linken Wangeninnenfläche bis zu Billardkugelgröße, unabhängig vom Stenonschen Gange. Das Adenom ließ sich unter örtlicher Betäubung leicht herausschälen. Es ging von den zwischen Mundepithel und Muskelschicht gelegenen Drüsen aus und war an einer umschriebenen Stelle in bösartiger Umwandlung begriffen. Strahlennachbehandlung. Innerhalb von 6 Monaten kein Rückfall.

Georg Schmidt (München).

A. Berteaux: Hartnäckige Ohrspeicheldrüsenfistel. Herausschneidung des Fistelganges. Heilung. (Bull. et mém. de la soc. anatom. de Paris. 1923. H. 10. S. 763.)

Bei einem 19jährigen Manne vereiterten nach Paratyphus beide Ohrspeicheldrüsen und blieb rechts nach Einschnitt eine lästige Speichelfistel zurück, die allen Thermokauterisierungen trotzte. Verfasser verzichtete auf die Unterbindung des Stenonschen Ganges sowie die Durchtrennung des Nervus auriculotemporalis, schnitt den Fistelgang heraus und nähte zu. Glatte Heilung.

Georg Schmidt (München).

Lindemann: Die chirurgische Behandlung der Erkrankungen des Kiefergelenkes. (Zeitschr. f. Stomatol. 1925. H. 5.)

Bei diesen Erkrankungen unterscheidet man zwei Gruppen, solche, in denen Erschlaffung oder Dehnung des Kiefergelenkes eintritt und solche, die eine Einschränkung oder Aufhebung der Bewegungen erkennen lassen.

Die ersteren manifestieren sich mitunter als örtlich begrenzte Entwicklungshemmungen, oder es liegt eine Schwäche, eine Dyskrasie des Körperbindegewebes vor. Eine nicht unerhebliche Rolle spielen hierbei ferner: Trauma, subakute oder chronische rheumatische und gichtische Erkrankungen sowie gewisse Erkrankungen des Nervensystems: Tabes, Syringomyelie und endokrine Vorgänge.

Das Bild der Lockerung und Dehnung des Kiefergelenkapparates bleibt im einzelnen nicht einheitlich, wie man das am besten an dem sog. traumatischen Schlottergelenk nachweisen kann. Die Therapie muß bemüht sein, eine möglichst normale Gelenkbewegung durch Zwangsstellung der Gelenkköpfchen zu erzielen. Hierfür existieren verschiedene Methoden, die je nach der Art des Falles zur Anwendung gelangen.

Bei der zweiten Gruppe schrumpfen die einzelnen Teile des Gelenkapparates, insbesondere verkürzen sich Kapsel und Zwischenscheibe. Als letztes Stadium kommt die Verödung (Verknöcherung) in Betracht. Solche Kiefergelenksankylosen entstehen entweder durch traumatische oder entzündliche Vorgänge; letztere treten primär oder sekundär auf, z. B. bei der Gonorrhöe, Pneumonie, Parotitis, Kiefer- und Schläfenbeinostitis und -osteomyelitis.

Die Wiederherstellung gelingt selten völlig, meist folgt umfangreiche Schrumpfung und Verdichtung. Die chirurgische Behandlung versucht entweder an einer abwärts der Hemmung gelegenen Stelle des Unterkiefers ein neues Gelenk anzulegen oder die ursprüngliche Gelenkverbindung wieder herzustellen, wobei die Erfolge verhältnismäßig günstig sind.

R. Hesse (Döbeln).

Haut- und Geschlechtskrankheiten.

E. Langer und M. Waßmund: Zahnveränderungen bei kongenitaler Lues. (Klin. Wochenschr. 1925, Nr. 3.)

1. Klinisch-dermatologischer Teil von Langer. Nur in einer verhältnismäßig kleinen Zahl der Fälle von Lues congenita wurden Keratitis parenchymatosa, die Schwerhörigkeit und Zahnveränderungen zusammen beobachtet. Über die Zahnveränderungen herrscht bisher noch keine übereinstimmende Meinung, daher soll an Hand eines recht beträchtlichen Materiales ein Bild von den Zahnveränderungen entworfen werden, wie es für die kongenitale Lues spezifisch ist. Nur die Veränderungen an den oberen Schneidezähnen, den unteren Schneidezähnen und den oberen Eckzähnen werden für typisch angesehen. Die von Pflüger

und Nonne beschriebenen Veränderungen an den Molaren sowie das von Gaucher beschriebene Diasthema zwischen den mittleren o. l. werden als nicht für Lues congenitalis spezifisch angesehen, ebenso die Dystrophien, die Fournier und Zinsser beschrieben haben. Für Lues congenitalis spezifisch ist anzusehen: Veränderungen am bleibenden Gebiß, beherrschend ist die „Tonnenform der Schneidezähne, die sich kombinieren kann mit grader Schneidekante, mit Einbuchtung der Schneidekante (Halbmondform); als weitere Veränderung kann man entweder neben oder statt der halbmondförmigen Einbuchtung in der Mitte des Zahnes eine von seiner Unterfläche senkrecht aufsteigende Inzisur finden. Für Lues congenitalis charakteristisch ist auch noch die sog. „Pflogform", wo nur das der Wurzel zu gelegene Drittel bis Viertel vorhanden ist. Bei ganz schweren Fällen beobachtet man eine gänzliche Abstoßung des Zwischenkiefers. Die Ursache der Zahnveränderungen liegt (nach Buschke) in einem veränderten Wachstum des Zwischenkiefers. Bei kongenitalen luischen Kindern wurden gemäß der Ausdehnung der Zahnveränderungen in dem dem Zwischenkiefer entsprechenden Teile des Oberkiefers Hypoplasien und Atrophien gefunden.

2. Zahnärztlicher Teil von M. Waßmund. Die Hypoplasien, die man beim kongenitalluisch erkrankten Zwischenkiefer findet, sind folgende: Der Zwischenkiefer ist kürzer als die Seitenteile. Daher scheinen dann die Zähne kürzer zu sein, weil sie höher beginnen. Bei starker Ausbildung resultiert offener Biß. Die Linie des unteren Zahnfleischsaumes wird eine konkave. Die Hypoplasie ist in der Mittellinie am stärksten. Der Abhandlung sind vier Photographien mitgegeben. Paul Laband (Hamburg).

Augenheilkunde.

Worms und Bercher: Augenkomplikationen dentalen Ursprungs. (La Revue de Stomatologie 1925. H. 4.)

Die in Amerika geborene Lehre von der „Fokalinfektion" hat auch in den ophthalmologischen Kreisen Frankreichs große Beachtung gefunden, und man beginnt wieder mehr als bisher, sich für die Sehstörungen dentalen Ursprungs zu interessieren. Wenn die Komplikationen eine Folge von Verschleppung von Keimen dentaler Herde durch die Blutbahn sind, dann ist es nicht schwer, diesen Vorgang in der Blutbahn nachzuweisen. Fast immer handelt es sich um angeschwächte Septikämien mit sehr flüchtigen bakteriellen Ausscheidungen, denen äußerst schwer beizukommen ist. In der Praxis ist eine Gruppe festzustellen, nämlich die Trigeminusneuralgie und die Schädigungen der benachbarten Schleimhautgebiete im Anschluß an dentale Infektionen. Die Kranken geben den Zustand oft selbst ganz richtig an, indem sie ihre Augenbeschwerden auf einen bestimmten Zahn zurückführen. Hier kommt besonders die Kerato-Konjunktivitis, in zweiter Linie die Iritis und Irido-Cyklitis in Betracht.

Bei verschiedenen Patienten wurde vesikuläre Herpes auf der Cornea etliche Tage nach heftigen Beschwerden an den Prämolaren und oberen Molaren beobachtet, die nach Extraktion des schuldigen Zahnes sofort verschwanden.

Es ist klar, daß es nicht notwendigerweise zu einer Allgemeininfektion kommen muß, um diese kerato-konjunktivalen Reaktionen zu erkennen. Es handelt sich meist um eine Art eruptiver Läsion, die durch Irritation des dentalen Trigeminusastes entstanden ist. Alle diese irritativen Erscheinungen konnten bei dentalen Erkrankungen immer wieder beobachtet werden; sie gelangten nach Behandlung der betreffenden Zähne dauernd zur Heilung.

Bei anderen Patienten wurden auf derselben Seite, auf der dentale Schädigungen bestanden, Beschwerden der entsprechenden Fossa nasalis, Kongestionen der Nasenflügel mit nasaler Verstopfung und einseitige Hyperästhesie der Schleimhäute festgestellt.

Nicht immer aber ist bei Augenbeschwerden die dentale Ursache so klar zu erkennen. Sie treten auch bei anscheinend ganz gesunden Gebissen auf. Dann ist die Wurzelspitze mit einer Zyste oder einem Granulom der Ausgangspunkt, worüber die Radiographie klare Auskunft erteilt. Entnervte oder durch Karies ihrer Pulpa beraubte Zähne, insbesondere Kronen oder Brückenpfeiler sind immer verdächtig, trotz ihres oft tadellosen Aussehens. Sie können eine Iritis, Uveitis oder optische Neuritis hervorrufen, deren Charakter sich von den Folgen einer gewöhnlichen Infektion kaum merklich unterscheidet.

Immer muß man bei auftretenden Augenbeschwerden an dentale Ursachen denken, die pathologische Stoffe erzeugen. Die Röntgenaufnahme ist für die Diagnose eine sehr wertvolle Unterstützung.

Die Ausführungen werden durch Schilderung einer Anzahl Krankheitsfälle noch anschaulicher. R. Hesse (Döbeln).

Frauenheilkunde.

Rousseau-Decelle: Einige Betrachtungen über die wahrscheinliche Rolle des endokrinen sympathischen Systems in der Mundpathologie. Utero-ovariale Einflüsse. (La Revue de Stomatologie 1925 Heft 4.)

In der vorliegenden Arbeit teilt uns der Verf. einige Beobachtungen mit, die uns zeigen sollen, wie entfernt oft die Ursachen liegen, wie tiefgehend die Einflüsse und wie verwickelt die organischen Störungen sein können, die ihren Ursprung von gingivo-dentalen Leiden ableiten.

In der Pathologie spielt das sympathische System eine wichtige Rolle; diese Pathologie übertrifft die aller anderen Organe. Die Tätigkeit des Sympathikus ist aufs engste mit der der endokrinen Drüsen verknüpft, so daß das symphatische Gleichgewicht mit dem humoralen und Gewebsgleichgewicht korrespondiert. Mithin hat der Sympathikus auch einen Einfluß auf die Entwicklung der Nägel, Haare und Zähne. Störungen der Glandula thyreoidea und des Ovariums gehen also nicht spurlos an Zahnfleisch und Zähnen vorüber. So dea obachtet man z. B. Störungen trophischer Art an diesen Organen während der Menstruation (Herpes), vasomotorische Störungen (Kongestionen der Schleimhaut), sensitive Störungen (Neuralgien) und Störungen während der Schwangerschaft. Im Verlaufe der Gravidität können Beschwerden vasomotorischer Art, Synalgien und Entkalkungsprozesse an den Zähnen auftreten. Zur Erhärtung dieser Beobachtungen teilt der Verf. eine Anzahl Krankheitsfälle mit, aus denen besonders hervorzuheben ist, daß die Schwangerschaft das Zahnsystem außerordentlich zu lichten imstande ist. R. Hesse (Döbeln).

Kleine Mitteilungen.

Zentralverein Deutscher Zahnärzte e. V. Die in der Dtsch. Monatschr. f. Zahnheilk. 1925, Heft 15, S. 508 zur Aufnahme gemeldeten Kollegen sind als Mitglieder aufgenommen worden. — Einspruch war nicht erfolgt.

Döbeln, 29. 8. 1925. i. A. Dr. R. Hesse,
1. Kassenführer.

Moskau. Vom 24.—30. November (inkl.) findet in Moskau die zweite Odontologentagung der Sowjet-Union statt. Mitglieder der Tagung sind alle Zahnärzte und Ärzte.

Programm:

1. Die Tagung ist allen Fragen der wissenschaftlichen und sozialen Zahnheilkunde gewidmet.
2. Die Vorträge finden sowohl auf den Plenarversammlungen, wie in den einzelnen Sektionen statt.
3. Es sind fünf Programmfragen, die gegenwärtig von besonderem wissenschaftlichen und praktischen Wert sind, aufgeworfen.
   I. a) Die Wurzelbehandlung,
      b) Paradentitis und Paradentose,
      c) Orale Sepsis und Herdinfektion,
   II. a) Prophylaxe und Fürsorgestellen in der Zahnheilkunde,
      b) Die Prinzipien der Massenbehandlungen und Massenprothesierung.

Es wird gebeten, gleichzeitig mit der Anmeldung des Vortragsthemas, ein Autoreferat desselben einsenden zu wollen (deutliche Schrift, möglichst Schreibmaschine, Rückseite freizulassen). — **Erlangen:** Prof. o. Dr. Reinmöller (Zahnheilkunde) wurde für das kommende Studienjahr zum Dekan der medizinischen Fakultät gewählt. — **Leipzig:** Prof. o. Dr. Römer (Zahnheilkunde) wurde für das Studienjahr 1925/26 zum Dekan der medizinischen Fakultät gewählt.

Vorsitzender des Organisationskomitees: P. Dauge.

Hochschulnachrichten. München. Für Zahnheilkunde hat sich am Schluß des Sommersemesters Dr. med. et med. dent. Otto Schneider, 1. Assistent der chirurgischen Abteilung des zahnärztlichen Institutes für Zahnheilkunde habilitiert. — **Innsbruck.** Dr. F. G. Riha und Dr. Bauer haben sich am Schluß des Sommersemesters habilitiert. — **Halle.** Dr. Heinroth, Oberarzt der Universitäts-Zahnklinik hat sich im Juli für Zahnheilkunde habilitiert.

Verschiedenes.

Zahnärztliche Neuheiten. (Zahnärztl. Rundschau 1924. Nr. 39.)

Der „Hei-Ho Zementfüller" nach Dr. Hollmann (Dortmund) ist ein einfach konstruiertes Instrument, mit dem man sich die furtfreie Füllung der Wurzelkanäle zur Aufnahme von Stiftzähnen erleichtert und in vielen Fällen sogar erst ermöglicht.

Erich Schottländer (Berlin).

Für die Schriftleitung verantwortlich: Dr. A. Rohrer in Hamburg.
Verlag von Julius Springer in Berlin W. — Druck der Univ.-Druckerei H. Stürtz A.G., Würzburg.

Deutsche Monatsschrift für Zahnheilkunde. 1925, Heft 19, 1. Oktober.

Ein Beitrag zur Kenntnis von den sogenannten „Interglobularräumen" im menschlichen und tierischen Zahn.

Von

Dr. **Egon Dickmann**, Zahnarzt, Glogau.

Mit 6 Abbildungen.

(Aus dem zahnärztlichen Institut der Universität Breslau. Direktor: Professor Dr. med., Dr. med. dent. h. c. H. Euler.)

Die in letzter Zeit erschienenen Veröffentlichungen über die „Interglobularräume" des Dentins ließen es angebracht erscheinen, eine systematische Bearbeitung dieses Gebietes vorzunehmen. Der vorliegenden Arbeit, die diesem Zwecke dienen soll, sei zur besseren Orientierung eine kurze Disposition vorausgeschickt.

Begonnen wird mit einer Übersicht über die Literatur dieses Gebietes in der Art, daß zunächst die eigentlichen „Interglobularräume" und danach die „Tomessche Körnerschicht" betrachtet werden. Sodann folgen die eigenen Untersuchungen und zugleich damit eine Stellungnahme zu den Ansichten der vorhergehenden Autoren. Diese Untersuchungen betreffen zunächst das Vorkommen und die Lokalisation der „Interglobularräume" im tierischen und menschlichen Zahn, um dann auf die spezielle Histologie einzugehen. Auch hier wird die „Tomessche Körnerschicht" gesondert behandelt. Schließlich wird der Versuch gemacht, allgemein gültige Ergebnisse herauszuarbeiten oder doch mindestens die Wege zu suchen, die zur weiteren Erforschung dieser Spezialfrage angezeigt erscheinen.

I.

Die bis in die neueste Literatur als „Interglobularräume" des Zahnbeins bezeichneten Gebilde fand zuerst Czermak im Jahre 1850. Er beschreibt sie als „Lücken zwischen den Kugeln", in denen die anorganische Substanz des Dentins abgelagert wird und lokalisiert sie an zwei verschiedenen Stellen des Zahnes: einmal „längs der Grenze von Dentin und Zement" und zweitens „dort, wo die Schichten, in welchen die Zahnsubstanz abgelagert wird, aneinanderstoßen". Nach ihm unterbrechen die „Interglobularräume" die Zahnkanälchen und stellen sich als mit Luft gefüllte Hohlräume dar. Zugleich stellt er fest, daß sämtliche Hohlräume des Dentins als „Interglobularräume" anzusprechen sind, daß also z. B. Knochenkörperchen im Zahnbein nicht existieren. Auch beobachtet er bereits, daß die Möglichkeit einer späteren Gestaltsveränderung, ja sogar des Verschwindens der „Interglobularräume" vorhanden sei.

Schon zwei Jahre nach dieser Veröffentlichung erfährt die Ansicht Czermaks eine wesentliche Berichtigung. Kölliker stellt 1852 in seinem Handbuch der Gewebelehre fest, daß die „Interglobularräume" keine Hohlräume

sind, sondern aus unverkalkter Zahnbeingrundsubstanz bestehen, die von den Zahnkanälchen durchbohrt wird. Er beschreibt sie als „nicht ganz gesetzmäßige Bildungen, die sozusagen in keinem Zahn ganz fehlen", und lokalisiert ihr Vorkommen „auch im Innern des Dentins der Wurzel" und „besonders schön an den Wänden der Zahnhöhle". Nach ihm sind „wirkliche Knochenhöhlen" in normalem Dentin „selten und nur an der Zementgrenze zu finden".

Diese beiden Arbeiten bilden scheinbar die Grundlage, von der die nachfolgenden Untersuchungen ausgehen. Der folgende Autor, Hannover, schließt sich betreffs des Inhaltes der „Interglobularräume" der Ansicht Köllikers an, betreffs des Vorkommens übernimmt er die Czermaksche Darstellung mit der Erweiterung, daß die „Interglobularräume" auch in der Nähe des Schmelzes zu finden seien. Nach ihm werden die Dentinröhrchen teils durch die „Interglobularräume" unterbrochen, teils gehen sie durch diese hindurch. Er ist der erste, der den Ausdruck „Interglobularräume" einer gewissen Kritik unterzieht, indem er darlegt, daß man von solchen lediglich an trockenen Schliffen, keinesfalls jedoch in vivo sprechen könne. Trotzdem behält er den alten Namen bei.

Mac Quillen beschreibt die Struktur der „Interglobularräume" eingehender; nach ihm ist ihre Form „sehr unregelmäßig, meist lang und breit", ihre Konturlinien sind aus Kreisabschnitten zusammengesetzt. Sie sind im frischen Zustand mit „der Grundsubstanz analoger Struktur" ausgefüllt, im getrockneten Dentin erscheinen sie leer. Sie schließen eine große Zahl von Dentinröhren in sich, die quer durch sie zu verfolgen sind, dort „weniger markiert als im gesunden Dentin". Das Vorkommen der „Interglobularräume" wird von ihm als „im Dentin ausgewachsener Zähne abnorm" geschildert, sie selbst werden „wohl als Prädisposition für Karies" durch Freilegung oder mechanische Einwirkung betrachtet.

Kollmann beschäftigt sich mit den „Interglobularräumen" nur insofern, als er glaubt, „ihr ganz unregelmäßiges" Auftreten, gegen die schichtweise Ablagerung des Dentins auswerten zu müssen. Er wendet sich damit gegen die richtigen Ergebnisse von Owen, Retzius und Czermak, die gerade diese schichtweise Ablagerung des Dentins wesentlich mit dem Vorhandensein der Owenschen Konturlinien, die nach Czermak durch die Reihen der „Interglobularräume" bedingt sind, bewiesen hatten. Kollmann hebt dagegen hervor, daß einmal das Auftreten der „Interglobularräume" völlig regellos sei, und daß insbesondere die verschiedene Lokalisation bei Mensch und Tieren dagegen spräche; bei ersterem seien sie vornehmlich nahe dem Schmelz und Zement, bei letzteren besonders in der Nähe der Pulpahöhle zu finden. Ihre Entstehung führt er als zufällige Erscheinung darauf zurück, „daß je nach der Ausdehnung der Höhle drei bis vier Dentinzellen zwar Knorpelsubstanz, doch nicht die entsprechenden Salze ablagern". Diese Beeinträchtigung der Zellentätigkeit sei nur eine zeitweise, durch besondere Bedingungen geschaffen, nach deren Aufhören wieder die normale Leistung und damit auch die Bildung normalen Dentins einsetze.

Im Gegensatz zu Kollmann betont wiederum Waldeyer, daß die Owenschen Konturlinien doch durch die „Interglobularsubstanz" bedingt seien. Nach ihm gehen die Dentinröhren in die „sich mitunter zeigenden kleineren

oder größeren, unregelmäßig begrenzten Lücken", als die er die „Interglobularräume" beschreibt, über, während sie selbst „feine Ausläufer gegen den Schmelz zu" senden. „Kuglige Zeichnungen, die mitunter in kompaktem Dentin auftreten", erklärt Waldeyer dadurch, „daß vielfach eine nachträgliche Obliteration der „Interglobularräume" durch Verknöcherung ihres weichen Inhaltes stattfindet, wobei die Konturen ihrer ehemaligen Begrenzung erhalten bleiben." Bei jungen, frischen Kalbszähnen gibt er das Vorhandensein von Zellen in den größeren „Interglobularräumen" an, deren Ausläufer sich in die einmündenden Zahnkanälchen fortsetzen. Durch Verkümmerung dieser Zellen und Umwandlung ihres Protoplasmas in zahnknorpelähnliche Substanz entstehen so die „Interglobularräume". Nach ihm „sind also die „Interglobularräume" mit ihrem weichen Inhalt nichts anderes als das Resultat eines etwas unregelmäßigen Verzahnungsprozesses", und den Marklücken im Knochen analog.

Rudas gibt bezüglich der Lage der „Interglobularräume" an, daß sie in Krone und Wurzel nahe der Peripherie des Dentins, sehr selten in dem an die Pulpa angrenzenden Teil des Dentins zu finden sind. Er setzt sich in seinen Arbeiten für eine Änderung des Namens dieser Gebilde ein und schlägt dafür die freilich nicht viel glücklichere Bezeichnung „Interglobularfelder" vor, während er als Kriterien für sie die durch Kugelsegmente begrenzte Form und den homogenen oder gekörnten Inhalt, beide als unbedingt notwendig, bezeichnet. Betreffs der Dentinröhren ist er der Ansicht, daß sie ursprünglich durch die „Interglobularfelder" hindurchziehen, infolge des Fehlens der Kalkablagerung und der dadurch bedingten Nichtbildung der Neumannschen Scheiden aber nachträglich schwinden, indem die Dentinfaser in die Grundsubstanz einschmilzt.

Hoehl ist wiederum der Ansicht, daß die Dentinkanälchen zum Teil in die „Interglobularräume" enden, zum Teil durch sie hindurchgehen.

Couilliaux erwähnt in seiner „Anatomie, Physiologie, Pathologie" die „Interglobularräume" gleichfalls als unverkalkte Grundsubstanz, deren Verkalkung später unter Beibehaltung von Spuren ihres ursprünglichen Umrisses erfolgen kann.

Ein Autor, der die Untersuchung der „Interglobularräume" von wesentlich anderer Einstellung aus vornimmt, ist Morgenstern. Er glaubt an eine besondere Tendenz zum Auftreten der „Interglobularräume" an bestimmten Stellen im Dentin und an ihre typische Anordnung je nach dem Alter des betreffenden Zahnes. Er lokalisiert sie im menschlichen Zahn „in der Krone, nicht unmittelbar unter dem Schmelz, sondern in bestimmtem Abstand von ihm, parallel zur Schmelz-Dentingrenze, nahe dem Zahnhals mehr nach außen rückend und kleiner werdend, an der Wurzel in die kleineren Interglobularräume der Körnerschicht übergehend". Ihre Anordnung innerhalb einer Zone bezeichnet er — „bei Berücksichtigung der miteinander kommunizierenden Fortsätze" — als „arkadenartig". Den Inhalt der „Interglobularräume", die auch er als Folgen von Entwicklungsstörungen ansieht, bezeichnet Morgenstern als unverkalktes Gewebe. Er gibt jedoch auch an, in ihnen bei jungen Hechtzähnen häufig Zellen und Zellreste gefunden zu haben; „die größeren „Interglobularräume" der Zähne der Wiederkäuer weisen, nach ihm, neben Zellen und Knorpelsubstanz hohle und solide Röhren auf". Über ihr Vorkommen

berichtet er, daß sie in den meisten menschlichen Zähnen, häufiger in jüngeren als in älteren, zahlreicher in zarten, bläulich-weißen als in kräftigen gelblichen Zähnen zu finden seien, in letzteren fand er häufiger „pigmentierte Interglobularräume". Ihre Begrenzung gibt auch er als kreisbogenartig ausgezackt oder ausgebuchtet an. Von wesentlichem Interesse ist besonders seine Theorie, nach der „ein örtlicher Zusammenhang zwischen „Interglobularräumen" und Blutgefäßen existiert". Er stützt diese Theorie darauf, daß nach seiner Ansicht die Anordnung der „Interglobularräume" in Arkadenbögen, „den im Dentinkeim bestandenen arkadenförmigen Konfigurationen der Kapillaren" entsprechen. Zudem gibt er an, in einem erst durchgebrochenen Zahn in ziemlich regelmäßigen Abständen dort Blutgefäße in das Zahnbein eintreten gesehen zu haben, „wo in späteren Altersstufen Systeme von „Interglobularräumen" beobachtet worden sind". Und schließlich behauptet er, an Schneidezähnen junger Kälber und Rinder träten dort, wo die Gefäße der Pulpa aufhören, säulenförmig angeordnete „Interglobularräume" auf. Danach also gehen die „Interglobularräume" aus Blutgefäßen des Dentinkeims hervor.

Nicht ganz im Einklang mit der eben geschilderten Ansicht Morgensterns scheint mir seine zweite Veröffentlichung über dieses Thema zu stehen. Denn nach dieser gehören die „Interglobularräume" dem Lymphsystem an; feine Kanälchen vermitteln danach von den Lymphspalten des Zementes, die ihrerseits wieder mit den Lymphgefäßen der Wurzelhaut in Verbindung stehen, den Lymphzufluß zu den Hohlräumen der Körnerschicht; durch deren Kommunikation mit den gesamten „Interglobularräumen" des Dentins werde die Lymphe dann sämtlichen Dentinfasern zugeführt. In dieser Arbeit stellt Morgenstern ferner drei verschiedene Typen von „Interglobularräumen" dar: „erstens durch eine feine Membran abgegrenzte Räume, in welchen die Zahnbeingrundsubstanz ganz fehlt oder sehr porös ist, so daß sie wie leere nur von Dentinfasern durchzogene Räume erscheinen; zweitens rotbraune oder schwarze Pigmentkörnchen enthaltende Räume und drittens mit Zellen angefüllte Lymphvakuolen enthaltende Räume".

Diese Ansichten Morgensterns haben merkwürdigerweise keinen Anlaß zu eingehenderer Nachprüfung und eigener Forschung auf diesem Gebiete gegeben; sie sind weder widerlegt noch bestätigt worden, die Fachliteratur der ganzen nachfolgenden Zeit ist an ihnen vorübergegangen. Damit schließt auch die Reihe der Autoren, die sich mit diesem Gebiet eingehender befaßt haben, um erst vor ganz kurzer Zeit (Fanny Goldberg) wieder zu beginnen. In der Zwischenzeit werden lediglich die früheren Ansichten wiederholt und nur weniges Neue — und auch dies nicht durch spezielle Forschung, sondern im Rahmen anderer Arbeiten — gebracht. So weist Gebhardt auf „Zonen feiner „Interglobularspalten" in der Grundsubstanz als auf die schmäleren Schichten des Dentins" hin, die er als Zwischenräume zwischen den Fibrillenbündeln erklärt, läßt jedoch offen, ob diese Spalten in vivo vorhanden und ob sie dann mit Gewebsflüssigkeiten ausgefüllt sind. Stöhr, Walkhoff, v. Ebner, Fischer, Preiswerk, Port-Euler, Wetzel, Eidmann und Hanazawa bringen im wesentlichen Lage, Form und Inhalt der „Interglobularräume" in dem Sinne vor, wie sie heute wohl allgemein anerkannt ist. Lediglich v. Ebner hebt daneben hervor, daß häufig in der Wurzel Zusammenhänge von „Inter-

globularräumen" und unverkalkten Zementfaserbündeln zu finden seien, und Hanazawa weist nach, „daß die Karies an diesen Stellen schneller fortschreiten kann". Im ganzen können diese Veröffentlichungen dahin zusammengefaßt werden, daß die „Interglobularräume" im menschlichen Zahn in der Regel vorhanden sind, daß ihr Inhalt unverkalkte Grundsubstanz, von Dentinkanälchen durchbrochen, darstellt, daß sie also keine Zellen enthalten; ihr Vorkommen wird besonders in die Grenzschicht von Schmelz und Dentin lokalisiert, in schlecht entwickelten Zähnen sind sie häufiger und zahlreicher anzutreffen als in kräftigen, ihre Entstehung verdanken sie einer mangelhaften Verkalkung, das heißt einer Entwicklungsstörung.

Die erste Arbeit, die sich wieder speziell mit diesem Gebiete befaßt, ist eine Veröffentlichung von Fanny Goldberg, die einer eingehenderen Darstellung bedarf, weil sie ein besonders kritisches Eingehen erfordert. Hier muß deshalb die rein berichtende Wiedergabe teilweise durchbrochen werden, insofern nämlich die kritische Betrachtung dieser Veröffentlichung soweit herangezogen werden muß, als sie auch ohne die Resultate der vorliegenden Arbeit geboten erscheint. Goldberg bezeichnet das Auftreten der „Interglobularräume" als unbedingt regelmäßig. Sie lokalisiert sie „in der Masse des Dentins, etwa in der Mitte zwischen Schmelzrand und Pulpa, der äußeren Kontur des Zahnes folgend". Diese Verhältnisse treffen nach ihr sowohl für Milchzähne als auch für jugendliche und ältere bleibende Zähne gleichmäßig zu, und zwar bei den bestentwickelten Zähnen am häufigsten. Entsprechend ihren Untersuchungen an 29 Zähnen von Menschen und Tieren glaubt Goldberg „den Schluß ziehen zu können, daß es sich bei der Erscheinung der „Interglobularräume" um etwas Normales handelt". Nach dieser Feststellung sucht sie — und das erscheint als der grundlegende Fehler dieser Arbeit —, ganz willkürlich von strukturmechanischen Gesichtspunkten ausgehend, die funktionelle Bedeutung dieser Gebilde zu erklären, ohne sich im geringsten über Form und Inhalt der „Interglobularräume" Klarheit zu verschaffen. Dieses Fehlen jeder wissenschaftlichen Methodik befremdet um so mehr, als die Literatur dieses Gebietes — und auch Goldberg gibt einen Teil dieser Literatur an — sich wesentlich gerade mit dem Inhalt der „Interglobularräume" und dessen Struktur befaßt. So erscheint diese Arbeit völlig ohne inneren Zusammenhang zwischen den Beobachtungen im ersten Teil und den schließlichen Endfolgerungen; das wichtigste Glied in der logischen Beweiskette — und damit auch das allein ausschlaggebende — fehlt vollkommen. Denn nachdem Goldberg jetzt richtig folgert: „Wenn sie (die Erscheinung der Interglobularräume nämlich) etwas Normales ist, muß sie auch eine bestimmte funktionelle Bedeutung haben", läßt sie jede weitere Untersuchung beiseite und beginnt ganz unvermittelt mit dem rein theoretischen Versuch, die „Interglobularräume" als mechanische Abwehrkräfte des Zahnes zu erklären. Und lediglich, weil diese Gebilde „in den Weg der wirkenden Kräfte" vom Rande des Zahnes nach der Pulpahöhle zu eingelagert erscheinen, wird gefolgert, daß sie „die Funktion haben, den Druck auf den Zahn auszugleichen, d. h. die Druckwirkung aufzuhalten und in den umgebenden Knochen weiterzuleiten, ehe sie imstande ist, die Pulpa zu irritieren." Von dieser völlig unbegründeten Annahme ausgehend — und eine etwas eingehendere Beschäftigung mit der von Goldberg merkwürdigerweise nicht angegebenen Arbeit

von Gebhardt „Über den funktionellen Bau einiger Zähne", die gerade ihr besonders gute Dienste hätte leisten können, zeigt, wie schwierig diese „mechanische Anordnung der Struktureinheiten in den Zähnen" liegt — wird ohne jede Begründung und rein theoretisch geschlossen, daß die „Interglobularräume" Hohlräume darstellen, die mit Flüssigkeit ausgefüllt sind. Eine weitere, ebenso theoretisch-mechanische Erwägung zeigt, daß die in den „Interglobularräumen" vorhandene Flüssigkeit zur Erfüllung der angenommenen Funktion kompressibel sein muß, und so scheint es nicht verwunderlich, daß Goldberg zu dem Ergebnis kommt, die „Interglobularräume" seien erstens ein „regelmäßiger und normaler Befund aller menschlichen" und der von ihr genannten Tierzähne. Dazu ist zu sagen, daß meiner Ansicht nach die Untersuchung von 15 menschlichen Zähnen nicht ohne weiteres genügt, um einen „regelmäßigen und normalen Befund" festzustellen, zumal die untersuchten Zähne lediglich nach dem Alter, jedoch nicht nach ihrer mehr oder minder kräftigen Struktur untersucht worden zu sein scheinen. Der zweite Teil des Ergebnisses der Goldbergschen Arbeit wird dahin zusammengefaßt, daß die „Interglobularräume" „in elastischer Wandung kompressible Flüssigkeit enthalten und zum Druckausgleich zweckmäßig angeordnete Hohlräume in der festen Zahnsubstanz darstellen". Daß dieses Ergebnis ein gänzlich willkürliches ist, glaube ich bereits bewiesen zu haben. Denn irgendwelche histologischen Untersuchungen liegen ihm ebensowenig zugrunde, wie die exakte Durcharbeitung der Literatur dieses Gebietes. W. Meyer-Breslau hat denn auch bald auf die Fehlerquellen der Goldbergschen Arbeit hingewiesen und eine klare Darstellung der „Interglobularräume" gebracht, soweit es sich um deren Struktur handelt. Er hat durch eigene Mikrophotogramme die Ansicht der meisten Autoren auf diesem Gebiete als richtig erwiesen, wonach die „Interglobularräume" unverkalkte Grundsubstanz und diese durchziehende Dentinkanälchen enthalten, also bis auf die Kalksalze sämtliche Bestandteile normalen Dentins. Er hat erneut auf die Verkalkungsmöglichkeit dieser Gebilde hingewiesen und die besonders intensive Kalkfärbung der Randpartien des sie umgebenden Dentins gezeigt. Nach ihm erscheinen die Dentinkanälchen in ihnen an manchen Stellen erweitert, ohne daß dies ein regelmäßiger Befund wäre. Er hat ferner als Fehlerquelle der Goldbergschen Arbeit die lückenhafte Literaturkenntnis und die ungenügende Technik bezeichnet, und erneut darauf aufmerksam gemacht, daß der Begriff „Interglobularräume" falsch und irreführend ist. Er schlägt deshalb für diese Gebilde den Namen „Interglobulardentin" vor.

Dieser Darstellung der Literatur über die eigentlichen „Interglobularräume" muß eine solche über die sog. „Tomessche Körnerschicht" gesondert folgen, weil eine Anzahl Autoren diese als nicht mit den „Interglobularräumen" identisch ansieht. Ich kann hier die bisherige historische Darstellung verlassen, da nur die Abweichungen von der allgemeinen Ansicht beschrieben zu werden brauchen. Diese geht dahin, daß die Tomessche Körnerschicht regelmäßig auftritt, daß sie eine Schicht kleiner und kleinster „Interglobularräume" darstellt. Uneinigkeit besteht bei diesen Autoren im wesentlichen nur über die Endigungen der Dentinkanälchen in der Wurzel. So spricht Waldeyer von ihrem „Übergehen in die Tomessche Körnerschicht", Wetzel von ihrer „Endigung an der Tomesschen Körnerschicht", während Hertz und Hoehl

ein „teilweises Übergehen", Kantorowicz ein „Hineinragen in die Tomessche Körnerschicht" beschreiben und Morgenstern und die anderen Autoren keinerlei Unterschied zwischen ihr und den „Interglobularräumen" machen. Lediglich Hannover und Rudas von den älteren, Walkhoff und Hanazawa von den neueren Autoren nehmen gegenüber der Tomesschen Körnerschicht eine prinzipiell andere Stellungnahme ein.

Hannover identifiziert die Tomessche Körnerschicht mit seinem „Stratum intermedium", einem „ursprünglich hellen, strukturlosen Saum, in den grobkörnige und undurchsichtige Kalkmassen sich ablagern". Dieses stellt den Wurzelteil der „Membrana intermedia", als die er Köllikers „Schmelzoberhäutchen" bezeichnet, dar, und wird von ihm als Regelmäßigkeit beschrieben und in Präparaten gezeigt.

Rudas ist der Ansicht, daß die Körnerschicht nicht mit den „Interglobularräumen" identisch sei, von denen sie sich in „Form, Art und Entstehungsursache ebenso wie in dem mikroskopischen Bild" unterscheidet. Nach ihm kommen in ihr — im Gegensatz zu den „Interglobularräumen" — Zellen vor, ferner hängt sie mit dem Zement enger zusammen, als mit dem Dentin, weshalb sie als erste Schicht des Zementes anzusprechen sei. Auch setzen sich die Dentinröhrchen nach ihr nicht fort. In seiner zweiten Arbeit stellt er die Behauptung auf, die Körnerschicht stamme „von den peripherischen Pulpazellen bzw. von Leukozyten" der Pulpa. Dort findet sich auch die Angabe, daß eine „dicke Tomessche Körnerschicht sich oft auch in der Krone" findet.

Walkhoff bezeichnet die Tomessche Körnerschicht „nur als ein Fortbestehen der ersten Entwicklungsstufen des verkalkenden Dentins" und stellt fest, daß „ihr Vorkommen infolge später erfolgender gänzlicher Verkalkung wenigstens in gut ausgebildeten Zähnen durchaus nicht konstant ist". In den Kronen der menschlichen Zähne verschwindet sie nach seinen Angaben „oft schon während der Entwicklung des Schmelzes", während sie in Tierzähnen auch in den Kronen sehr häufig anzutreffen sei.

Hanazawa endlich ist gleichfalls der Ansicht, daß die Tomessche Körnerschicht „nicht eine Gruppe kleiner „Interglobularräume" ist". Bei der Mehrzahl der Körnchen fehle die typische Begrenzung durch regelmäßig gebogene Linien, die Formen seien unregelmäßig birn-, keulen-, sternförmig, auch vieleckig mit Fortsätzen wie Knochenhöhlen. Sie seien zudem alle mit den Endigungen der Dentinröhrchen verbunden. Ihre Farbe an Schliffen sei dunkel wie die der Dentinröhren, während doch die „Interglobularräume" hell und strukturlos erscheinen, auch stimme ihre Anordnung nicht wie die der „Interglobularräume" mit Verlauf und Richtung der Dentinlamellen überein. Sie sei „deshalb wohl nichts weiter als die Schicht, in der die Dentinröhrchen und Dentinfasern endigen", und dürfe „keineswegs mit den „Interglobularräumen" in Parallele gestellt werden". Er vergleicht sie mit den Schmelzspindeln an der Schmelz-Dentingrenze und stellt weiter fest, daß ihre Infektion durch Bakterien — gleichfalls im Gegensatz zu den „Interglobularräumen" — sehr selten ist.

Im Vorhergehenden ist lediglich die einschlägige Literatur wiedergegeben, soweit sie sich speziell mit „Interglobularräumen" und „Tomesscher Körnerschicht" befaßt. Die außerdem zu berücksichtigende Literatur, insbesondere über die Dentinentwicklung, soll dann jeweilig an der geeigneten Stelle der

nachfolgenden Untersuchungen angeführt und behandelt werden, soweit es im Rahmen dieser Arbeit notwendig oder angezeigt erscheint.

II.

Vor der Schilderung der eigenen Untersuchungen und deren Ergebnissen ist es noch notwendig, die angewandten technischen Methoden darzulegen und die durch die Umstände bedingten Grenzen dieser Arbeit kurz aufzuzeigen. Die Anfertigung der Schliffe erfolgte im wesentlichen nach den Angaben von W. Meyer-Breslau. Die Zähne wurden zunächst ihrer Länge nach nicht ganz bis zur Hälfte in auf Holzklötzchen befindlichen Siegellack, der besonders rein und klebekräftig sein muß, so eingebettet, daß die Zahnachse der Grundfläche des Holzklötzchens parallel lag, sodann in diesem Zustand bis zur Eröffnung der Pulpahöhle auf rotierendem Karborundstein ab- und nach Meyers Angaben auf Spiegelglasscheiben in Schmirgelpulverbrei glattgeschliffen, dann wurden die Präparate aus dem Siegellack entfernt, die Schleifflächen gut gereinigt und die Schliffe mit diesen in erwärmtem glashartem Kanadabalsam auf angerauhten Objektträgern gut befestigt und auf dieselbe Art zu genügender Dünne geschliffen. Die Mehrzahl der Schliffe wurde in ungefärbtem Zustand untersucht, da sie nur zur Feststellung des Vorkommens und der Lage der „Interglobularräume" benötigt wurde, eine Anzahl Schliffe wurde, gleichfalls nach Meyers Angaben, gefärbt, einige nach Fixieren in Formalin feucht geschliffen und präpariert. Zur Kontrolle der Ergebnisse wurde eine Anzahl von gefärbten Schnitt-Präparaten herangezogen. Leider mußte es aus Zeitmangel unterbleiben, die Methoden einiger älterer Autoren, insbesondere Morgensterns nachzuprüfen und zu Vergleichen heranzuziehen, wie es auch nicht versucht werden konnte, andere Methoden der Präparation und Färbung, die vielleicht zu einem besseren Erfolge hätten führen können, ausfindig zu machen. Es muß hier auch noch betont werden, daß die Angaben über Dentinentwicklung sämtlich nicht auf eigenen Untersuchungen beruhen, dabei sind lediglich die Angaben der neueren Literatur zugrunde gelegt worden. Daß gerade die Histogenese des Dentins für die vorliegende Untersuchung von wesentlicher Bedeutung sein kann, und daß diese bisher — auch die vorliegende Arbeit macht keine Ausnahme davon — viel zu wenig, ja fast gar nicht zur Klärung dieser Verhältnisse herangezogen wurde, sei besonders hervorgehoben. Andererseits sei hier der Vermutung Ausdruck gegeben, daß gerade die genaue Untersuchung dieser bisher mindestens histogenetisch völlig ungeklärten Gebilde neue Gesichtspunkte für die Beurteilung der gesamten Dentin- und Zahnentwicklung aufweisen kann.

Das gesamte Untersuchungsmaterial für die vorliegende Arbeit beläuft sich ohne Einrechnung der zugezogenen Schnittpräparate auf 110 Zähne, von diesen sind 75 menschlichen und 35 tierischen Ursprungs; von den ersteren wiederum stehen bei 30 Stück Alter und Struktur fest, ebensoviel wurden im gefärbten Zustand untersucht; bei den tierischen Zähnen erübrigte sich im allgemeinen eine besondere Berücksichtigung der verschiedenen Gattungen; zur Untersuchung lagen Zähne von folgenden Tieren vor: Affe (Rhesus), Katze, Iltis, Wiesel, Wolf, Hund, Fuchs, Eichhörnchen, Hase, Pferd, Schwein, Rind, Schaf, Ziege, Reh und Hecht.

Über das Vorkommen der sog. „Interglobularräume" ergab sich

nun, daß irgendwelche Normen nicht zu finden sind. Jedoch steht es fest, daß sie in tierischen Zähnen in weit geringerem Maße und Umfang anzutreffen sind als in menschlichen. Während ich bei den letzteren die Angabe Köllikers, daß „die „Interglobularräume" sozusagen in keinem Zahn ganz fehlen" unbedingt bestätigt fand, und während sie in diesen in einer ganzen Anzahl von Fällen wundervoll ausgeprägt sind und als breite Streifen durch die ganze Krone ziehen, treten sie in den tierischen Zähnen viel vereinzelter auf, in ungefähr 35% der untersuchten Tierzähne waren sie überhaupt nicht oder nur ganz klein und vereinzelt anzutreffen, in keinem einzigen jedoch in dem Maße, das als Durchschnitt der untersuchten menschlichen Zähne gelten kann. Dabei spielt die Gattung, soweit sich dies nach dem relativ geringen Material sagen läßt, keine Rolle. Es erscheint jedoch wesentlich, in diesem Zusammenhang die Zähne von Halbaffen, Menschenaffen sowie niederen Menschenrassen einer eingehenden Untersuchung zu unterziehen.

Die menschlichen Zähne — als Material standen allerdings nur in dem Breslauer Zahnärztlichen Universitätsinstitut extrahierte Zähne zur Verfügung — weisen, wie gesagt, die „Interglobularräume" fast ausnahmslos auf. In den meisten Zähnen sind sie so ausgeprägt, daß sie selbst bei schwacher Vergrößerung — es empfiehlt sich freilich eine mäßige Abblendung zur deutlichen Sichtbarmachung — ohne jede Schwierigkeit nachzuweisen sind; hierbei sei bemerkt, daß dies in ungefärbten Schliffen wesentlich leichter und schneller geht, als in gefärbten. Interessant war es, bei der Untersuchung die Zähne nach ihren Arten zu sondern; es ergab sich dabei, daß die Eckzähne fast allgemein die größte Ausdehnung der „Interglobularräume" aufweisen, Schneidezähne und Molaren zeigen — mit einer schwachen Bevorzugung der ersteren — dann ungefähr das gleiche Bild bezüglich des Vorkommens, während die Prämolaren in letzter Reihe zu nennen sind. Die Milchzähne — hier konnten naturgemäß fast nur Molaren untersucht werden — besitzen zahlreichere Reihen von „Interglobularräumen", die in ihnen an Umfang, freilich auch relativ, ziemlich klein sind. Es wäre jedoch verfehlt, diese Ergebnisse, die höchstwahrscheinlich lediglich auf die — zufällige — Zusammensetzung des Materials zurückzuführen sind, nach irgendeiner Seite hin auswerten zu wollen. Dazu wären weit ausgedehntere Untersuchungen, die ganz speziell die Zahnarten betreffen, erforderlich. Auch diese würden jedoch meiner Ansicht nach zu keinem Ergebnis führen, da ja die entwicklungsgeschichtlichen Verhältnisse bei allen Zähnen die gleichen sind.

Auch die Struktur der Zähne ist bei diesen Untersuchungen berücksichtigt worden. Die ganz verschiedenen Angaben der vorhergehenden Autoren lassen ebenso wie das eigene Material erkennen, daß diese ebenfalls nicht von irgendwie ausschlaggebender Bedeutung sein kann. Meine Untersuchungen bestätigen jedenfalls die teilweise bestehenden Ansichten keineswegs, denn zum Teil ist das Vorkommen und die Ausdehnung der „Interglobularräume" in prachtvollen, kräftigen und durchaus gesunden Zähnen zahlreicher und häufiger als in schwachen, wie sich andererseits auch die umgekehrten Verhältnisse belegen lassen.

Betreffs der Beziehungen zwischen dem Auftreten der „Interglobularräume" und dem Alter der betreffenden Zähne ließen sich einwandfreie Resultate nicht

erzielen, hierfür ist das vorliegende Material gleichfalls doch wohl noch nicht umfangreich genug. Es ist jedoch offensichtlich, daß hier die Möglichkeit einer späteren Verkalkung dadurch erwiesen wird, daß jugendliche Zähne und insbesondere solche von 15—20jährigen Personen die schönsten und kräftigsten Zeichnungen der „Interglobularräume" aufwiesen, während die Zähne älterer Individuen sowohl an Schärfe der Begrenzungslinien und Homogenität ihres Inhaltes wie auch an Zahl und Vollständigkeit der durch die „Interglobularräume" gebildeten Streifen bestimmt zurückstehen. In ihnen sieht man dafür öfters kugelsegmentförmige Linien im Dentin, die wohl mit Recht als Begrenzungslinien früher vorhandener „Interglobularräume" gedeutet werden können (vgl. oben Waldeyer).

Bezüglich des Vorkommens der Tomesschen Körnerschicht erscheint mir die Ansicht Walkhoffs unbedingt richtig, der ihr Auftreten als „keineswegs konstant" schildert. Insbesondere ist es mir aufgefallen, daß sie in ein- und demselben Zahn bezüglich ihrer Länge und Dicke variieren kann, ja, daß sie in manchen Zähnen sogar eine Unterbrechung erfährt. Einzelnen Zähnen fehlt sie vollkommen, und auch hier sind es wieder die tierischen Zähne, bei denen dies am häufigsten auftritt. Genaue Angaben lassen sich hier noch weniger ermitteln als bei den „Interglobularräumen", und ich habe deshalb auf statistische oder prozentuale Darstellung ganz verzichtet.

Neben der Häufigkeit des Vorkommens der „Interglobularräume" und der Tomesschen Körnerschicht ist dann die Lokalisation dieser Schichten im Zahn Gegenstand der Untersuchungen gewesen. Hier muß zunächst erwähnt werden, daß fast ausschließlich nur ein größerer Streifen von „Interglobularräumen" in jedem menschlichen Zahn nachzuweisen ist. Dieser verläuft, wie Morgenstern richtig angegeben hat, längs der Grenze von Schmelz und Dentin, jedoch in einem bestimmten Abstand von ihr bleibend. Bei Schneide- und Eckzähnen ist dieser Streifen meistens an der Stelle der Dentinspitze, bei Prämolaren und Molaren jedoch häufiger an der der Fissuren des Zahnes unterbrochen. Gegen den Zahnhals rückt er ein wenig nach außen. Dieser selbst ist keineswegs — wie Goldberg angibt — stets frei von „Interglobularräumen", in einer ganzen Anzahl von Zähnen ziehen diese vielmehr durch das Gebiet des Zahnhalses hindurch, um dann unmittelbar in die Tomessche Körnerschicht überzugehen, oder, vor dieser herziehend, mehr oder weniger weit in die Wurzel hineinzuragen.

Abgesehen von diesem Streifen sieht man gelegentlich, und zwar fast ausschließlich in Milchzähnen, noch einen zweiten, meist etwas schmäleren Streifen, in der Mitte des Dentins, parallel dem äußeren, entlang ziehen. In einigen Zähnen konnte auch ein solcher Streifen in dem Dentin der Wurzel, vor der Tomesschen Körnerschicht sich hinziehend, nachgewiesen werden (s. Abb. 1c.). Vereinzelte Interglobularräume liegen ferner noch an verschiedenen Stellen, besonders in jugendlichen Zähnen, ihr Auftreten ist jedoch sehr gering, ihre Ausdehnung meistens ebenso, so daß sie für die vorliegenden Untersuchungen kaum von Bedeutung sein können.

Die Lokalisation der Tomesschen Körnerschicht in der äußersten Lage des Dentins der Wurzel steht einwandsfrei fest, so daß sich hier eine Darlegung

dieser Verhältnisse erübrigt. Darauf wird im Verlaufe dieser Arbeit bei der Besprechung ihrer Struktur noch etwas näher einzugehen sein.

Die spezielle Anatomie, auf die sich meine Untersuchungen natürlich gleichfalls erstrecken mußten, ist zu wenig Gegenstand eines Meinungsstreites gewesen, um hier noch einmal bewiesen werden zu müssen. Seit 1852 steht es fest, daß ihr Inhalt nichts anderes ist als Dentigrundsubstanz, sich also von dem normalen Dentin lediglich durch das Fehlen der Kalksalze unterscheidet. Sie sind demnach — und auch darüber herrscht unter den neuen und neueren



Abb. 1. Jugendlicher menschlicher Eckzahn: a) Ende des Interglobularstreifens der Krone. b) Nachweis der „Interglobularräume“ am Zahnhals. c) Fortsetzung des Interglobularstreifens der Krone in der Wurzel. d) Tomessche Körnerschicht.

Autoren, freilich mit Ausnahme von Goldberg, Einigkeit — von den Dentinkanälchen durchzogen. Meyer hat ja neuerdings durch seine Mikrophotographien diese Ansicht vollkommen bestätigt. Daß diese Bilder gleichfalls die nachträgliche Verkalkungsmöglichkeit der „Interglobularräume“ klar darlegen, ist von ihm ebenfalls erwähnt worden, wie sie auch die starke Anhäufung von Kalksalzen in ihren Begrenzungslinien deutlich hervortreten lassen. Ob diese starke Randfärbung jedoch auf eine weniger gute organische Bindung der Kalksalze schließen läßt, erscheint mir noch zweifelhaft, mindestens besteht daneben auch die Möglichkeit, daß an diesen Stellen des Dentins gerade eine stärkere, freilich anormale Anlagerung von Kalksalzen stattgefunden hat, die dadurch bedingt ist, daß der Substanz des „Interglobularraumes“ die Verkalkungstendenz fehlt und deshalb die Kalksalze in dem umgebenden Grenzdentin angehäuft werden. Die Begrenzung der „Interglobularräume“ besteht,

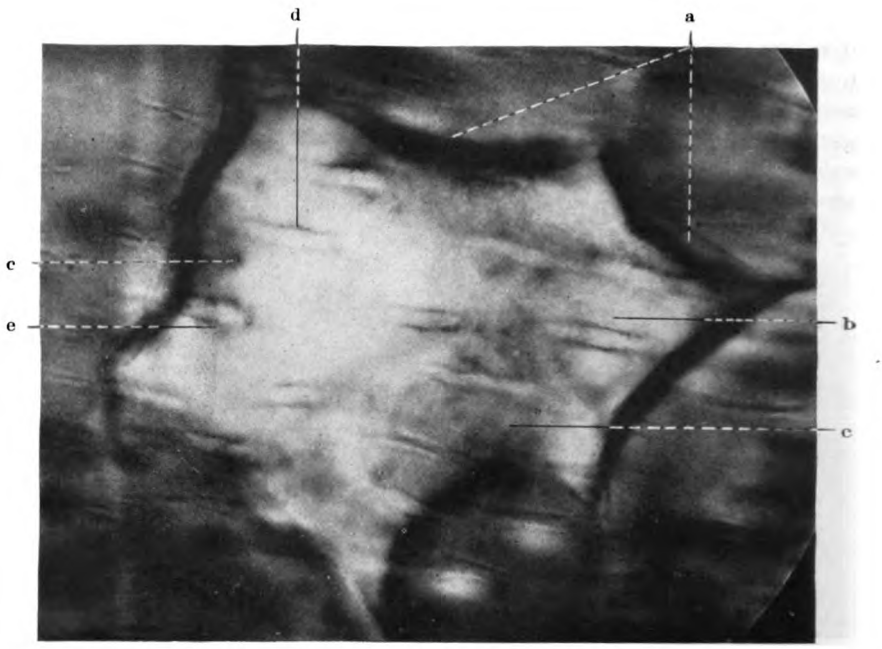

Abb. 2. (Aus Meyer: „Über die sog. Interglobularräume des Dentins". D. M. f. Z. 1925 Heft I.)

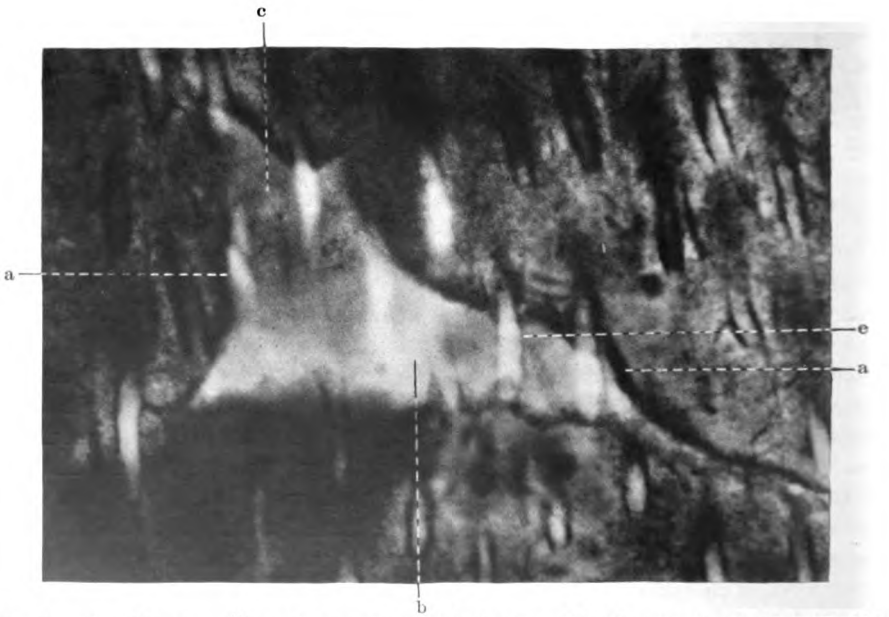

Abb. 3. (Aus Meyer: „Über die sog. Interglobularräume des Dentins". D. M f. Z. 1295 S. 177.)

was ja gleichfalls feststeht, aus Kreisbögen, die von den Kugeln herrühren, in denen die Verkalkung des Dentins vor sich geht. Ich lasse hier, im wesentlichen nur, um ein wirklich vollständiges Bild dieser Gebilde zu geben, die beiden mir von Herrn Privatdozenten Dr. W. Meyer freundlichst zur Verfügung gestellten Abbildungen mit einer dritten, noch nicht veröffentlichten, folgen (Abb. 2—4). Sie zeigen die typischen Begrenzungslinien durch Kreisabschnitte (bei a), den der Dentingrundsubstanz analogen Inhalt (bei b), der an einzelnen Stellen beginnende Verkalkung aufweist (bei c), ferner die Dentinkanälchen, die durch die „Interglobularräume“ hindurchziehen (bei d) und

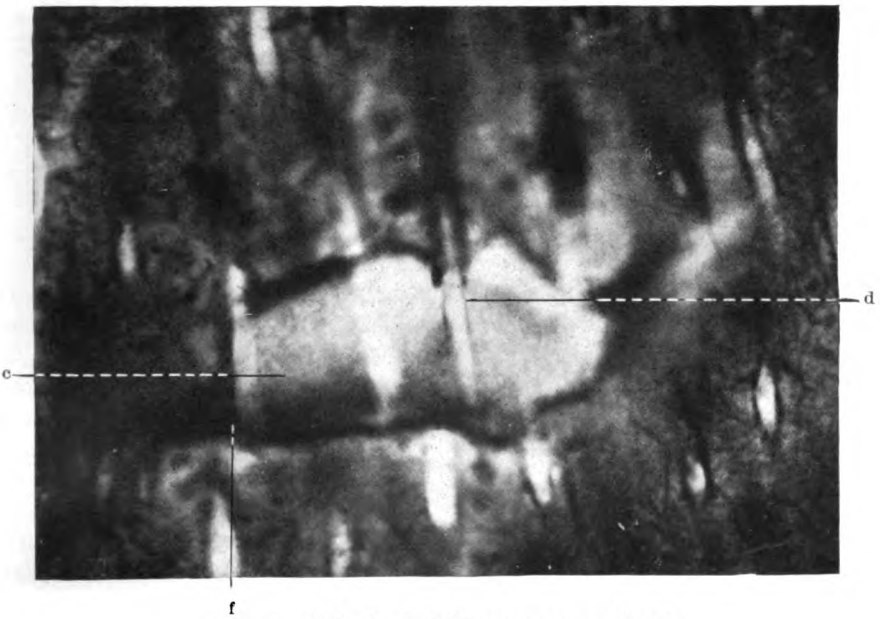

Abb. 4. Abb. 2—4: Erläuterungen s. Text!

teilweise etwas erweitert erscheinen (bei e), sowie die intensive Kalkfärbung der Randpartien des umgebenden Dentins (bei a und f).

Hier sei auch zugleich die Ansicht einiger Autoren bestätigt, die die „Interglobularräume“ als Stellen geringeren Widerstandes gegenüber dem Vordringen der Karies bzw. der Bakterien bezeichnen. Denn es ist selbstverständlich, daß dort, wo die Kalksalze nicht erst gelöst zu werden brauchen, dieses Vordringen wesentlich erleichtert ist.

Bezüglich der Struktur der Tomesschen Körnerschicht sind gerade in neuerer Zeit Arbeiten veröffentlicht worden, die ihre Gleichheit mit den „Interglobularräumen“ nicht anerkennen. Der hauptsächlichste Grund für diese Ansicht ist wohl darin zu suchen, daß gerade die Endigungen der Dentinkanälchen der Wurzel in dieser Schicht zu liegen scheinen; dazu kommt noch, daß die überaus kleinen Gebilde, aus denen sich die Tomessche Körnerschicht zusammensetzt, so kleinen Umfang besitzen, daß die Begrenzung keineswegs leicht als aus Kugelsegmenten bestehend angesprochen werden kann. Wenn man ferner

die bestehende Verkalkungsmöglichkeit dieser Gewebe in Betracht zieht, so ist es einleuchtend, daß die Formen dieser Schicht bedeutend unregelmäßiger und mannigfacher erscheinen müssen, als die der großen und nicht so eng und zahlreich zusammen vorkommenden „Interglobularräume". Auch muß unbedingt hervorgehoben werden, daß gerade diese Schicht kleinster Gebilde der mikroskopischen Betrachtung besondere Schwierigkeiten entgegenstellt, da in ihr naturgemäß alle unvermeidlichen Brechungs- und Interferenzerscheinungen das Bild außerordentlich beeinflussen müssen. Gleichwohl glaube ich, durch die beigefügten Mikrophotographien (Abb. 5 und 6) einwandfrei beweisen zu können, daß die Ansicht, die Tomessche Körnerschicht sei mit den „Interglobularräumen" nicht identisch, nicht zutrifft. — Hanazawa begründet diese Ansicht am ausführlichsten (s. oben), so daß ich hier vor allem auf seine Argumente eingehen will. Er stützt seine Ansicht zunächst darauf, daß die Formen der Körnerschicht von denen der „Interglobularräume" wesentlich abweichen. Schon oben ist dargelegt worden, wie viele Punkte bei der Betrachtung beachtet werden müssen. Vergleicht man die beigegebenen Bilder der „Interglobularräume" und der Körnerschicht miteinander und bemüht sich, die Größenunterschiede zu vergessen und sich lediglich die Formen einzuprägen, so findet man mindestens eine bedeutende Ähnlichkeit, ja in einzelnen Teilen eine Parallelität, die fast als Kongruenz angesprochen werden kann. Zudem zeigen die größeren Gebilde der Körnerschicht (s. Abb. 5 und 6 bei a) genau die typischen kreisförmigen Begrenzungslinien der „Interglobularräume". Die von Hanazawa als Fortsätze geschilderten Gebilde scheinen mir nichts anderes zu sein als die lang ausgezogenen Ecken, die die einzelnen Zwischenkugelbezirke ganz ebenso wie bei den großen der Krone verbinden, und durch die Größe der Dentinkugeln des umgebenden Dentins bestimmt sind. Je kleiner die einzelnen Gebilde werden, desto unregelmäßiger und in der Form weniger ausgeprägt erscheinen sie dem menschlichen Auge. Irgendeine Ähnlichkeit mit den Fortsätzen der Knochenhöhlen, die Hanazawa betont, erscheint mir nicht gegeben. Die Frage der Dentinkanälchen in dieser Schicht ist ein weiterer strittiger Punkt. Es ist mir nicht gelungen, das Vorhandensein von Dentinkanälchen in den Räumen der Körnerschicht nachzuweisen; dagegen konnte ich feststellen (bei b), daß die Dentinkanälchen nicht in ihnen endigen, sondern nur in ihrem Verlauf unterbrochen zu sein scheinen. Denn sie setzen sich hinter ihnen in ihrer ursprünglichen Verlaufsrichtung fort. Zieht man hier wiederum die Schwierigkeiten der Untersuchung solcher kleinsten Teile in Betracht und bedenkt man gleichzeitig, daß auch der Nachweis der Dentinkanälchen in den großen „Interglobularräumen" infolge ihrer hier weniger scharfen Markierung keineswegs leicht ist und lange Zeit zu schwankenden Ansichten geführt hat (s. den literarischen Teil dieser Arbeit), so glaube ich bewiesen zu haben, daß die Dentinkanälchen keineswegs in den Gebilden der Tomesschen Körnerschicht ihr Ende finden, sondern auch durch sie hindurchziehen. Die Angabe Hanazawas, daß die Farbe der Körnerschicht dunkler sei als die der „Interglobularräume", kann ich bestätigen, jedoch zeigt Abb. 1 wohl ziemlich einwandfrei, daß diese lediglich durch die Anhäufung zustande kommt. Die Feststellung, daß die Randpartien der „Interglobularräume" sich wesentlich intensiver färben und die Überlegung, daß diese Randpartien bei

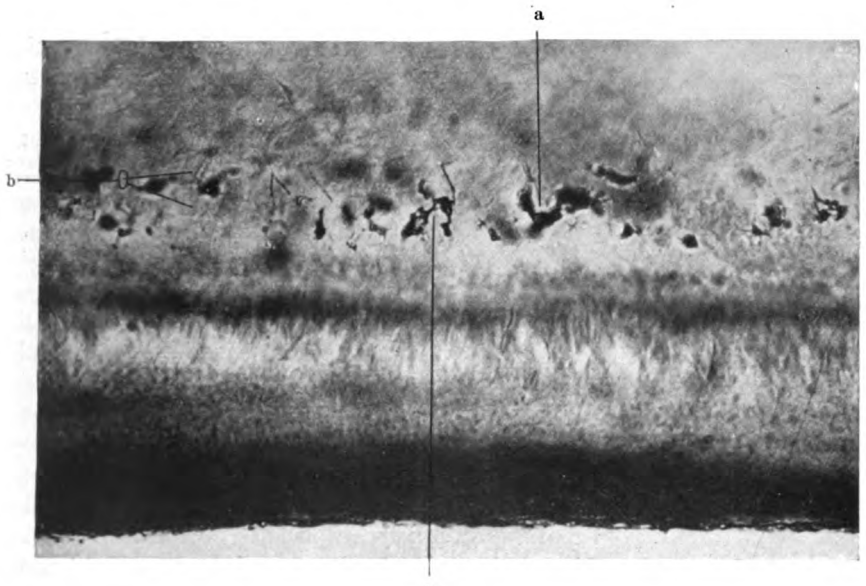

Abb. 5.



Abb. 6.

Abb. 5 und 6. Tomessche Körnerschicht. a) Typische kreisförmige Begrenzung. b) Dentinkanälchen, deren Verlauf durch die Gebilde der Körnerschicht unterbrochen erscheint. c) Dentinkanälchen hinter der Körnerschicht.

der Körnerschicht im Verhältnis zu der ganzen Ausdehnung der unverkalkten Bezirke sehr große Ausdehnung besitzen, scheinen mir die Erklärung dieser Tatsache noch zu bestätigen. Die Widerlegung der Ansicht Hanazawas, daß die Anordnung der Körnerschicht nicht wie die der „Interglobularräume" mit Verlauf und Richtung der Dentinlamellen übereinstimme, ist genau so schwierig oder vielmehr mit unseren heutigen optischen und technischen Hilfsmitteln aussichtslos, wie ihr Beweis; ich muß es mir deshalb mangels genügend klarer Darstellungsmöglichkeiten versagen, darauf des näheren einzugehen.

Es muß sich also bei der Tomesschen Körnerschicht entgegen der Ansicht Hanazawas und einiger anderer Autoren doch um ein Gebilde handeln, das als durchaus identisch mit den „Interglobularräumen" anzusehen ist. Darauf scheinen mir auch die in dieser Hinsicht wohl durchaus richtigen Angaben Morgensterns hinzuweisen. Die Frage der Endigung der Dentinkanälchen in dem Bereich der Wurzel ist sodann dahingehend zu beantworten, daß diese mit den Gebilden der Körnerschicht in keinerlei Zusammenhang stehen. Denn diese verhält sich ihnen gegenüber genau so wie die „Interglobularräume" selbst. Da jedoch diese Schicht an der äußersten Grenze des Dentins liegt, kann wohl die Ansicht von Kantorowicz als am meisten zutreffend bezeichnet werden, nach der die Dentinkanälchen „in die Tomessche Körnerschicht hineinragen". Es besteht jedoch keineswegs ein ursächlicher oder anatomischer Zusammenhang zwischen ihnen, sondern es ist eine lediglich durch die engen Verhältnisse in der Zahnwurzel bedingte Erscheinung, die dahin aufzufassen ist, daß die Tomessche Körnerschicht und die Endigungsschicht der Dentinkanälchen gewissermaßen aufeinanderfallen und dadurch zu einer Schicht vereinigt erscheinen. Über diese Fragen hinaus erstreckten sich meine Untersuchungen der Körnerschicht auch auf die Frage, ob zwischen ihr und den verschiedenen Arten des Zements ein Zusammenhang besteht. Diese Frage glaube ich nach den bisherigen Untersuchungen verneinen zu müssen; denn ihr Vorkommen verhält sich an den Stellen, wo Faserzement vorhanden ist, genau ebenso, wie gegenüber den Stellen mit Osteozement. Lediglich dort, wo offensichtlich nach Resorption des primären Zementes auch das Dentin dieser Schicht abgebaut worden ist, ist damit auch die Körnerschicht verschwunden. Irgendwelche positiven Ergebnisse sind bei diesem Teil der Untersuchungen also nicht zu verzeichnen.

Wenn man sich nun auf Grund der mitgeteilten Literaturangaben sowie der angestellten Untersuchungen ein abschließendes Urteil über Wesen, Bedeutung und Entwicklungsgeschichte der „Interglobularräume" und der Tomesschen Körnerschicht bilden will, so muß zunächst betont werden, daß irgendwelche neuen, unbedingt feststehenden Angaben kaum gemacht werden können.

Zu dem ersten dieser drei Punkte, der am klarsten liegt, kann allerdings als bewiesen gelten, daß die „Interglobularräume" einen normalen Befund im menschlichen Zahn darstellen. Auch Form und Struktur dieser Gebilde stehen einwandfrei fest. Hier wäre lediglich die Notwendigkeit, die bereits Meyer hervorgehoben hat, nochmals stark zu betonen, eine Umbenennung vorzunehmen. Denn, wie die Arbeit von Goldberg beweist, werden auch heute noch durch den Namen „Interglobularräume" recht verworrene Anschauungen hervorgerufen. Die Bezeichnung „Interglobularfelder", die Rudas vorschlug,

ist unlogisch und deshalb zu verwerfen; denn es handelt sich hier nicht um irgendwelche Flächengebilde, sondern um solche räumlichen Umfanges, dieser Name ist also noch viel weniger zutreffend als der leider auch heute noch allgemein übliche. Hannover hat bereits an der Bezeichnung „Interglobularräume" Kritik geübt und Waldeyer gebraucht teilweise wenigstens den Ausdruck „Interglobularsubstanz", der logisch einwandfrei ist. Um nun aber endgültig mit der Vorstellung zu brechen, daß es sich bei diesen Gebilden etwa um Hohlräume handelt, erscheint mir eine Änderung der althergebrachten Nomenklatur unbedingt notwendig. Als glücklichste Lösung dafür erscheint mir die von Meyer gewählte Bezeichnung „Interglobulardentin", die eine noch prägnantere Vorstellung des Wesens und der Struktur vermittelt als die Waldeyersche Benennung. Ich möchte deshalb durch diese Arbeit das Meine dazu beitragen, die alte Bezeichnung, die aus diesem Grunde in der vorliegenden Arbeit stets in Anführungsstriche gesetzt ist, auszumerzen. In wissenschaftlichen Fragen darf nichts die klare und eindeutige Vorstellung beeinträchtigen, es kann und darf deshalb für uns keine „Interglobularräume" geben, wir sollen fortan nur noch von „Interglobulardentin" sprechen!

Die Bedeutung dieses Interglobulardentins zu finden, ist bisher nicht gelungen. Denn die Morgensternsche Ansicht, daß es sich hier um einen Teil des Lymphsystems handelt, ist nach der Struktur dieses Gebildes ausgeschlossen. Und die Goldbergsche Ansicht, daß es sich um mechanische Abwehrkräfte des Dentins und damit des Zahnes, um Stoßkissen handelt, ist nichts als eine bloße Theorie, die bei den vorhandenen anatomischen Verhältnissen als völlig unhaltbar bezeichnet werden muß. Dazu kommt noch, daß dieses Interglobulardentin keineswegs so angeordnet ist, daß es dem von Goldberg selbst gegebenen Schema der Kraftlinien bei Stoß und Druck Genüge leistet. Denn es liegt nicht in den dort richtig gezeichneten Bogenlinien, die nach der Schmelz- und Wurzel-Dentingrenze geöffnet sind, sondern in der Krone gerade umgekehrt, in der Wurzel im besten Falle als Sekante zu ihnen. Ferner ist, wie Gebhardt nachgewiesen hat, die Zugfestigkeit unverkalkten Gewebes nur minimal größer als die des verkalkten, die Biegungs- und Strebfestigkeit dagegen bedeutend geringer. Irgendwelche mechanischen Gesichtspunkte müssen also bei der Betrachtung der Funktion des „Interglobulardentins" ausscheiden. Dagegen führt die Morgensternsche Theorie vielleicht auf ein Gebiet, das eher in dem Bereich der Möglichkeit liegt. Wenn auch eine Zugehörigkeit des Interglobulardentins zum Lymphsystem verneint werden muß, so ist doch mindestens die Möglichkeit nicht von der Hand zu weisen, daß sie, ebenso wie die Tomesschen Fasern, dem Säfteaustausch dienen können. In diesem Falle wäre es möglich, sie bei der außerordentlich komplizierten Säfteversorgung des Dentins, bzw. der Hartsubstanzen des Zahnes überhaupt, als Nahrungsmittelspeicher für diese anzusprechen. Diese Frage der Ernährung der Hartsubstanzen ist jedoch noch so überaus ungeklärt, daß auch nur irgendein Anhaltspunkt für diese Möglichkeit nicht gegeben werden kann, wenn sie mir auch wert erscheint, im Auge behalten zu werden.

Bezüglich der Histogenese des Interglobulardentins schließlich muß zunächst Kollmann noch einmal erwähnt werden, der ihre Entstehung auf eine zeitweilige Teilfunktion einiger weniger Odontoblasten zurückführt. Abgesehen

davon, daß die Kollmannsche Theorie der Dentinentwicklung heute als endgültig überholt angesehen werden muß, wäre dagegen unbedingt einzuwenden, daß dann das Interglobulardentin sich keineswegs als breite, aus einzelnen Zwischenkugelbezirken bestehende Streifen durch die ganze Krone ziehen könnte. Auch die Morgensternsche Theorie der Entstehung des Interglobulardentins aus Kapillaren des Zahnkeims scheitert an ihrer tatsächlichen Lokalisation, da ich säulenförmige, von der Pulpa nach der Schmelzgrenze ziehende Zeichnungen in keinem Falle nachweisen konnte, und da das Interglobulardentin in Streifen gelagert ist, die ganz deutlich fast parallel zur Pulpaoberfläche verlaufen und nirgends die Tendenz zeigen, in Säulen- oder Arkadenform sich der Pulpa zu nähern. Dagegen erscheint mir die Ansicht Walkhoffs über die Histogenese der Zahnsubstanzen eine Möglichkeit aufzuweisen, die zu einer Klärung dieser Verhältnisse führen kann. Wenn ich auch eine ausgesprochene Körnerschicht an der Schmelz-Dentingrenze nicht einwandfrei beobachten konnte, so glaube ich doch, an dieser Stelle in einigen Fällen die von ihm beschriebenen kugligen Zeichnungen, die auf einer Ausbuchtung durch Resorption beruhen, und die doppelt gezackt erscheinende Grenzlinie, und zwar an versehentlich schräg geschliffenen Präparaten festgestellt zu haben. Die von Walkhoff geschilderten Druckverhältnisse bei der Zahnentwicklung erscheinen gleichfalls verständlich, so daß ich die folgende, immerhin im Bereich der Möglichkeit liegende Theorie einer Nachprüfung durch berufenere Kräfte anheim stellen möchte.

Die Entwicklung des Schmelzes beginnt, wenn die erste Prädentinlage bereits vorhanden ist und zu verkalken anfängt. Durch das Wachstum der Ameloblasten sowohl wie der ersten Schmelzanlage entstehen in dem Zahnkeim Druckverhältnisse, deren Wirkung auf den Schmelz hier nicht erörtert werden kann. Im Dentin jedoch werden durch diesen Druck der einzelnen Ameloblasten „bogenförmige Drucklinien" (nach Walkhoff) hervorgerufen, die unmittelbar an der Schmelz-Dentingrenze am stärksten und gleichmäßigsten auftreten, so daß sie hier im allgemeinen eine bedeutende Abflachung erfahren; dadurch erklärt sich der nachherige relativ gerade und gleichmäßige Verlauf dieser Grenze. In den tieferen Dentinlagen werden diese Drucklinien naturgemäß größere Kreise ziehen, zugleich ist der Druck dort bereits abgeschwächt. Gleichwohl ist es wahrscheinlich, daß diese Druckwellen, wie ich sie bezeichnen möchte, doch einen Einfluß auf die Verkalkungstendenz der Dentingrundsubstanz ausüben; die Zufuhr der Kalksalze kann dadurch gehemmt, die Dentinkanälchen können gewissermaßen zusammengepreßt werden, so daß die Salze unmittelbar vor diesen Linien angehäuft werden, während die Bezirke dahinter dadurch ihre Verkalkungstendenz verlieren. Bei Nachlassen oder auch Aufhören des Druckes nehmen die Dentinkanälchen ihre Tätigkeit wieder auf, der unmittelbar hinter den Drucklinien liegende Bezirk ist jedoch durch die Abschnürung so stark geschwächt, daß er die Verkalkungstendenz so gut wie verloren hat und als Interglobulardentin zurückbleibt, während die weitere Verkalkung keine Hindernisse findet. Unter der Voraussetzung, daß die oben angeführte Ansicht Walkhoffs — zu der bejahende wie verneinende Stellungnahme ich zu nehmen noch nicht in der Lage bin — ihre Bestätigung findet, wäre also die Möglichkeit gegeben, die Histogenese des Interglobulardentins zu erklären.

Selbstverständlich kann aber auch unter dieser Voraussetzung die obige Theorie nicht ohne weiteres als richtig hingestellt werden, da dann erst zu untersuchen wäre, ob die Wirkung des Druckes auf die Dentinkanälchen oder die Anhäufung der Kalksalze vor den Drucklinien oder ein hier nicht erörterter anderer Vorgang der wesentliche Anlaß zur Bildung des Interglobulardentins ist. Zu diesen Ausführungen ist zur Klärung hinzuzusetzen, daß die Bezeichnungen „vor, resp. hinter den Drucklinien" von der Pulpa aus betrachtet sind. Zu dieser Theorie würde es passen, daß das wesentlichste Vorkommen des Interglobulardentins in einem bestimmten, jedoch geringen Abstand von der Schmelz-Dentingrenze gefunden wird, daß nahe dem Zahnhals, wo die Tätigkeit der Ameloblasten nicht so stark ist, diese Schicht an Stärke abnimmt, und daß sie in der Wurzel im allgemeinen fehlt. Dieses in bestimmtem Abstand vom Schmelz auftretende Interglobulardentin würde dann der Entwicklungsperiode des Zahnes entsprechen, in der der Kampf zwischen Schmelz und Dentin seinen Höhepunkt erreicht, wahrscheinlich also der Zeit der Entwicklung der ersten Schmelzlage. Freilich müßten, wenn diese Theorie bestätigt werden sollte, für die Histogenese der Tomesschen Körnerschicht ähnliche Druckverhältnisse angenommen werden, wie auch das gelegentliche Vorkommen des Interglobulardentins am Zahnhals und in der Wurzel durch eine Fortleitung besonders starken Druckes erklärt werden müßte; die gelegentliche Bildung einer, einer späteren Entwicklungsperiode entsprechenden Schicht von Interglobulardentin wie der vereinzelt auftretenden unverkalkten Zwischenkugelbezirke würde dann ebensolchen späteren, schwächeren oder mehr lokalen Kämpfen zwischen Schmelz und Dentin entsprechen. Es sei abschließend nochmals betont, daß diese Möglichkeit nur erörtert worden ist, um eine genaue und eingehende Prüfung dieser Verhältnisse herbeizuführen.

Wenn ich nunmehr versuche, die wesentlichsten Ergebnisse der vorliegenden Arbeit kurz zusammenzufassen, so kann ich diese folgendermaßen darstellen:

1. Die bisher als „Interglobularräume" des Zahnbeins bezeichneten Gebilde stellen unverkalkt gebliebene Zahnbeingrundsubstanz dar. Sie enthalten demnach bis auf die Kalksalze alle Bestandteile normalen Dentins. Ihre Begrenzung besteht aus Kugelsegmenten, die durch die in Kugelformen vor sich gehende Verkalkung des Dentins bedingt sind.

2. Entsprechend ihrer Form und ihrem Inhalte ist die bisher für diese Gebilde gebräuchliche Bezeichnung „Interglobularräume" unzutreffend und mißverständlich; es wird deshalb der von W. Meyer-Breslau geprägte Name „Interglobulardentin" vorgeschlagen, der allen Anforderungen entspricht. Die Einzelbildungen dieses Interglobulardentins werden als „unverkalkte Zwischenkugelbezirke" bezeichnet.

3. Das Vorkommen des Interglobulardentins ist im tierischen Zahn unregelmäßig, im menschlichen jedoch als Regel anzusprechen. Es ist im wesentlichen nicht an Art, Alter oder mehr oder minder kräftige Struktur des Zahnes gebunden. Die Möglichkeit einer späteren Verkalkung des Interglobulardentins, die ganz oder teilweise erfolgen kann, ist erwiesen.

4. Das Interglobulardentin muß in seiner Hauptmasse längs der Schmelz-Dentingrenze, jedoch in bestimmtem Abstand von dieser, lokalisiert werden.

Es kann daneben auch unregelmäßig an einzelnen Stellen des Dentins oder in Streifen auftreten, die der ersten Schicht parallel laufen.

5. Die „Tomessche Körnerschicht" ist als mit dem Interglobulardentin identisch, d. h. als Gruppe kleiner und kleinster unverkalkt gebliebener Zwischenkugelbezirke anzusprechen. Ihr Vorkommen ist gleichfalls als regelmäßig, jedoch nicht so konstant anzusehen, wie es bisher geschah.

6. Die Funktion des Interglobulardentins steht nicht fest; es besteht die Möglichkeit, daß es dem Säfteaustausch und damit der Ernährung der Hartsubstanzen des Zahnes dient.

7. Die Histogenese des Interglobulardentins ist gleichfalls noch nicht geklärt. Bei Bestätigung der Ansicht Walkhoffs über die Druckverhältnisse bei der Zahnentwicklung kann sie als Folgeerscheinung des Auftretens der „bogenförmigen Drucklinien" erklärt werden.

8. Das Interglobulardentin ist gegenüber dem Vordringen der Karies bzw. der Bakterien als locus minoris resistentiae zu betrachten.

Literatur.

Couilliaux: Anatomie, Physiologie, Pathologie der Zahnpulpa. Korrespondenzbl. f. Zahnärzte. 1897. — Czermak: Beiträge zur mikroskopischen Anatomie der menschlichen Zähne. Zeitschr. f. wissensch. Zoologie. Bd. 2. 1850. — v. Ebner: Histologie der Zähne mit Einschluß der Histogenese. In Scheff: Handbuch d. Zahnheilk. Bd. 1. 1909. — Eidmann: Die Entwicklungsgeschichte der Zähne des Menschen. Berlin: 1923. — Fischer: Bau und Entwicklung der Mundhöhle des Menschen. Leipzig: 1909. — Fleischmann: Zur Bildung der Zahnbeingrundsubstanz. Arch. f. mikroskop. Anat. 1907. — Gebhardt: Über den funktionellen Bau einiger Zähne. Arch. f. Entwicklungsmechanik d. Organismen. 1900. — Goldberg: Die Bedeutung der Interglobularräume. Dtsch. Monatsschr. f. Zahnheilk. 1924. — Hanazawa: Eine histologische Studie über die Karies des Dentins. Vierteljahrsschr. f. Zahnheilk. 1923. — Hannover: Bau und Entwicklung des Säugetierzahnes. Verhandl. d. Kaiserl. Leop.-Carol.-Akademie der Naturforscher. Bd. 25. II. Teil. 1855. — Henle: Handbuch der systematischen Anatomie des Menschen. Braunschweig. 1862. — Hertz: Untersuchungen über den feineren Bau und die Entwicklung der Zähne. Arch. f. Anat. und Physiol. 1866. — Hoehl: Beitrag zur Histologie der Pulpa und des Dentins. Arch. f. Anat. u. Physiol., anat. Abtlg. 1896. — Kantorowicz: Klinische Zahnheilkunde. Berlin 1924. — Kölliker: Handbuch der Gewebelehre. Leipzig 1852. — Kollmann: Die Interglobularräume in der Substantia eburnea der Zähne. Sitzungsber. d. Kgl. bayer. Akademie d. Wissensch., München, mathem. physik. Kl. 1869. — v. Korff: Die Analogie in der Entwicklung der Knochen- und Zahnbeingrundsubstanz der Säugetiere. Arch. f. mikroskop. Anat. Bd. 69. 1907. — Lange: Histologische Technik für Zahnärzte. Berlin 1913. — Meyer, W.: Die Anfertigung histologischer Schliffe. Vierteljahrsschr. f. Zahnheilk. 1925. — Derselbe: Über die sogenannten Interglobularräume des Dentins. Dtsch. Monatsschr. f. Zahnheilk. 1925. — Morgenstern: Beitrag zur Histogenesis der Interglobularräume. Schweiz. Vierteljahrsschr. f. Zahnheilk. 1897. — Derselbe: Einige überraschende zahnhistologische Tatsachen. Dtsch. Monatsschr. f. Zahnheilk. 1906. — Owen: Odontography. London 1840—1845. — Port-Euler: Lehrbuch der Zahnheilkunde. München 1920. — Preiswerk: Lehrbuch und Atlas der Zahnheilkunde. München 1919. — Mac Quillen: Die Interglobularräume im Dentin. The Dental Cosmos 1866. — Retzius: Bemerkungen über den inneren Bau der Zähne. Arch. f. Anat., Physiol. u. wissenschaftl. Med. 1837. — Römer: Atlas der pathologisch-anatomischen Veränderungen der Zahnpulpa. Freiburg i. Br. 1909. — Rudas: Aus dem Gebiet des erkrankten und gesunden Zahns. 3. Teil. Sitzungsber. d. med. naturwissenschaftl. Sektion d. siebenburgischen Museumsvereins. Bd. 18. 1893. — Derselbe: Interglobularfelder und Körnerschicht. Dtsch. Monatsschr. f. Zahnheilk. 1901. — Stöhr: Lehrbuch der Histologie. Jena 1901. — Tomes, Ch.: Anatomie der Zähne des Menschen und der Wirbeltiere (bearbeitet von Hollaender). Berlin 1877. — Waldeyer: Bau und Entwicklung der Zähne. In: Strickers Handbuch der Lehre von den Geweben. Leipzig 1871. — Walkhoff: Normale Histologie der menschlichen Zähne. Leipzig 1901. — Wetzel: Lehrbuch der Anatomie für Zahnärzte. Jena 1920.

Apoplektische Bulbärparalyse nach Novokain-Suprarenininjektion.

Von

Dr. med. **Heinemann**, Facharzt für Zahn- u. Mundkrankheiten in Elberfeld.

Anfang September 1923 erschien ein 63jähriger kräftiger Mann, der Schreiner M., geboren 5. 3. 1860, bei mir zur Behandlung wegen einer Zungenlähmung. Derselbe hatte sich, wie er angab, etwa 2 Wochen vorher rechts zwei untere Prämolaren, $\overline{5}|$ und $\overline{4}|$, mit Lokalanästhesie, Novokain-Suprarenin-lösung, ziehen lassen. Nach seinen Mitteilungen war bei ihm nur eine lokale Betäubung, keine Leitungsanästhesie, vorgenommen, und zwar waren, wie er angab, vier lokale Einspritzungen gemacht worden, nach deren Vornahme die beiden Extraktionen völlig schmerzlos ausgeführt wurden. Die Betäubung, resp. das taube Gefühl hat dann nach seiner weiteren Angabe noch bis zum folgenden Tage angehalten. Als es dann allmählich verschwand, bemerkte er, daß er die Zunge nicht mehr ordentlich bewegen konnte, und daß die Sprache undeutlich geworden war; ferner daß beim Essen und Trinken Ingesta in den Nasen-Rachenraum gelangten. Patient betont ausdrücklich, daß er noch am Abend vor der Extraktion eine Rede gehalten habe, und auch unmittelbar vor der Injektion habe er noch ordentlich essen und trinken können. Da sich diese Schwierigkeiten beim Essen, Trinken und Sprechen nun in fast 14 Tagen nicht gebessert hatten, begab er sich in meine Behandlung.

Patient ist ein kräftiger, robuster Mann. Herz, Lunge, Bauchorgane sind ohne besonderen Befund. Urin ist frei von Eiweiß und Zucker. Besondere Anzeichen für eine diagnostizierbare Arteriosklerose bestehen nicht. Der Blutdruck beträgt 127 mm Hg. Eine frühere luetische Infektion wird in Abrede gestellt, ist auch wohl nicht anzunehmen, da der Mann 11 gesunde lebende Kinder hat, und der Wassermann, der zweimal gemacht wurde, jedesmal negativ ausfiel.

Die Untersuchung des Mundes ergibt folgendes: Im rechten Unterkiefer befinden sich die beiden reaktionslos verheilenden Extraktionswunden der beiden gezogenen Prämolaren $\overline{4}|$ und $\overline{5}|$. Die Zunge, an deren Muskulatur noch keine Atrophie zu erkennen ist, kann nicht ordentlich herausgestreckt werden und weicht bei dem Versuch nach links ab. Die Zunge weist zahlreiche fibrilläre Muskelzuckungen auf. Das Gefühl der Zunge ist überall erhalten, auch sind Geschmacks- und Temperaturempfindungen nicht gestört. Das Gaumensegel kann noch alle Bewegungen, wenn auch verlangsamt, ausführen. Ebenso kann auch die Schlundmuskulatur willkürlich in Bewegung gesetzt werden, wiewohl man auch hier den Eindruck hat, daß alle Bewegungen sich langsamer vollziehen.

Der Rachenreflex ist vollkommen erhalten. Der Lippenschluß funktioniert linksseitig nicht so gut wie rechts. Die Sprache ist stark gestört und undeutlich, jedoch noch verständlich. Auch macht die Bewältigung des Speichels

Schwierigkeiten. Die Kaumuskulatur und die Bewegung und Kraft des Unterkiefers ist nicht im geringsten gestört.

Bei der Untersuchung findet sich noch, daß der Babinskireflex positiv ist, und daß Zwangslachen und Zwangsweinen besteht. Patient kommt öfters bei seinen mühsamen Erzählungen ins Weinen, um im nächsten Augenblick zu lachen, wobei er ausdrücklich versichert, daß ihm gar nicht lächerlich zu Mute ist.

Lähmungen oder Sensibilitätsstörungen am übrigen Körper und an den oberen und unteren Extremitäten sind nicht vorhanden.

Auf Grund dieser Befunde wurde die Diagnose gestellt auf: Akute (apoplektische) Bulbärparalyse.

Ich habe dann noch Gelegenheit gehabt, den Patienten öfter zu beobachten.

Am 31. Oktober 1923, also etwa 10 Wochen nach der Injektion, war die Sprache absolut undeutlich und unverständlich. Essen und Trinken sind sehr erschwert. Die Zunge weicht bei den mühsamen Versuchen, sie herauszustrecken, völlig nach links ab. Die linke Zungenseite ist stark atrophisch und zeigt viele fibrilläre Muskelzuckungen; im Vergleich zur rechten Zungenseite verhält sie sich wie 1 zu 2. Die Fazialisparese um beide Mundwinkel, die anfangs nur links bestand, hat zugenommen. Sonst finden sich keine weiteren Veränderungen in Mund, Rachen und Kehlkopf; der Befund ist sonst im allgemeinen wie Anfang September 1923.

Sodann sah ich den Patienten im Februar 1924 und im Mai 1924. Der noch im September 1923 so kräftige Mann sah sehr reduziert aus. Die Nahrungsaufnahme ist, was Essen und Trinken betrifft, äußerst schwierig. Die Zunge kann überhaupt nicht mehr bewegt werden; eine linke Atrophie der Zunge kann gegenüber der rechten Seite nicht mehr festgestellt werden, da auch die rechte Seite der Zunge völlig atrophisch geworden ist. Das Gaumensegel kann zwar noch bewegt werden, bietet aber absolut keinen Abschluß mehr nach dem Nasenrachenraum.

Die Glottis hingegen schließt prompt nach wie vor. Die ganze Fazialismuskulatur um den Mund herum ist völlig gelähmt; die Augenlider sind jedoch an der Lähmung nicht beteiligt.

Die Sensibilität und Temperaturempfindung im Munde ist dagegen völlig erhalten. Das Sprechen ist dem Patienten jetzt völlig unmöglich; er ist gezwungen, stets ein Schreibtäfelchen mitzuführen, auf das er seine Fragen und Antworten schreibt. Schlucken kann er nur, wenn er weiche und kleine Bissen weit in den Mund hineinschiebt und den Kopf dabei nach rückwärts beugt, daß die Bissen, sozusagen, gleich in die Speiseröhre geschoben werden.

Bemerken möchte ich noch, daß der Kaudruck und die Kraft der Bewegung des Unterkiefers auch jetzt absolut noch nicht herabgemindert sind.

Mitte Oktober 1924, also $13^1/_2$ Monat nach Beginn der Erkrankung, bietet der Patient, der körperlich völlig heruntergekommen ist, dasselbe trostlose Bild in verstärktem Maße. Das Sprechen ist ihm völlig unmöglich. Essen und Trinken ist nur mit den größten Schwierigkeiten auszuführen, wenn bei völlig zurückgebeugtem Kopf Nahrungsmittel in die Speiseröhre geschoben werden. Patient leidet außerordentlich unter Speichelfluß, der permanent

aus dem Mund läuft und nicht zurückgehalten werden kann. Ausspucken und Schneuzen ist absolut unausführbar. Dahingegen funktioniert die Glottis auch jetzt noch gut; desgleichen ist die Funktion der Kaumuskulatur völlig intakt.

Gegen Ende Dezember 1924 ist der Patient dann in völligem Marasmus an einer Schluckpneumonie zugrunde gegangen. Von Beginn der Blutung, Mitte August 1923 bis zum Exitus des Patienten, Ende Dezember 1924, sind 16 Monate vergangen.

Die akute (apoplektische) Bulbärparalyse, um die es sich in diesem Falle handelt, und die auch in dem weiteren Verlauf der Krankheit ihre Bestätigung fand, ist hier zweifelsohne auf die Injektion der Novokain-Suprareninlösung, und wohl hauptsächlich auf das letztere Medikament zurückzuführen. Ich nehme an, daß durch das Suprarenin der Blutdruck des 63jährigen Mannes, trotzdem äußerlich keine Anzeichen für Arteriosklerose festzustellen waren, derart erhöht wurde, daß eine Blutung in die Medulla oblongata stattfand, und zwar in die Gegend des linken Nucleus hypoglossi, wobei der linke Hypoglossuskern entweder gleich selbst betroffen wurde oder zunächst nur die aus ihm herausgehende Bahn. Nach und nach wurden durch Fernwirkung der Blutung Teile des Fazialiskernes und des Vagus- und Accessoriuskernes zunächst der linken, dann aber auch der rechten Seite außer Funktion gesetzt. Da die beiderseitigen Kerne in der Medulla oblongata sehr dicht nebeneinander liegen, kann schon ein Bluterguß von Erbsengröße auf der einen Seite leicht auch die Kerne der anderen Seite durch seine Druckwirkung schädigen oder gar zerstören. Vagus- und Accessoriuskern sind hier jedoch nur insoweit geschädigt, als sie das Gaumensegel versorgen, von dem ich erwähnte, daß es zuletzt den Nasen-Rachenraum nicht mehr abschlösse, nachdem es anfangs nur seine Bewegungen verlangsamte. Auch die Pyramidenbahnen sind, sei es durch die Blutung selbst, sei es durch Fernwirkung des apoplektischen Herdes geschädigt worden, worauf der positive Babinski hinweist.

Was die Entstehung einer Blutung in die Medulla oblongata betrifft, so handelt es sich wohl meistens um Erkrankungen der Gefäße, wie Atheromatose, miliare Aneurismen, dann aber auch um Momente, welche den arteriellen Blutdruck steigern, wie Herzhypertrophie, Nierenleiden, übermäßige Nahrungsaufnahme. Auch Traumen, die den Hinterkopf treffen, können eine Blutung in die Medulla oblongata zur Folge haben.

Im vorliegenden Falle haben wir es mit einem 63jährigen Manne zu tun, der zwar äußerlich diagnostizierbar keinerlei Arteriosklerose zeigte, aber dessen zartere, kleinere Gefäße in der Brücke und in der Medulla oblongata doch vielleicht atheromatöse Herde aufwiesen, die dem erhöhten Blutdruck, der mit der Injektion der Novokain-Suprareninlösung eintrat, nicht mehr gewachsen waren. Ein Gefäß in der Brücke oder in der Medulla oblongata wurde durch den erhöhten Blutdruck gesprengt. Es erfolgte ein langsamer, vom Patienten anfangs kaum bemerkter, aber doch hinreichender Bluterguß in den Hypoglossuskern selbst oder doch in seine unmittelbare Nähe in der Medulla oblongata, der diesen traurigen Zustand des Patienten herbeiführte, dem er nun nach 16 Monaten erlegen ist.

Was die Therapie betrifft, so ist sie bei der Zerstörung der Kerne oder ihrer Leitungsbahnen eigentlich völlig machtlos und kann höchstens symptomatisch sein, z. B. Atropingaben gegen den lästigen Speichelfluß. Behandlung mit konstantem Strom, indem man die Elektroden auf beide Warzenfortsätze aufsetzt. Günstig wird es auch auf die Psyche des Kranken wirken, wenn man ihm etwas Jodkalium oder Argentum nitricum gibt.

Ich möchte nicht verfehlen Herrn Prof. Dr. Goering, Elberfeld für das rege Interesse, das er diesem Falle, den ich ihm vorstellte, entgegenbrachte, meinen verbindlichsten Dank abzustatten.

Über die psychische Komponente der Paradentose[1]).

Von

Dr. med. et phil. **Hans Lungwitz**, Nervenarzt, Charlottenburg.

Wir müssen uns zunächst darüber verständigen, was wir unter „psychisch" zu verstehen haben. Es erscheint mir unzulässig, dieses Wort fortgesetzt so zu gebrauchen, als ob alle Welt wüßte, was dieses Psychische sei, während in Wahrheit niemand bisher eine hinreichend befriedigende Auskunft darüber hat geben können. Das einzige, was feststeht, ist die Tatsache der Gegensätzlichkeit des Psychischen und des Physischen. Man spricht also von psychischen Erscheinungen, Vorgängen, Regungen, Krankheiten usw., so wie man von physischen Erscheinungen usw. spricht, stellt also diese beiden Reihen von Phänomenen in einen Gegensatz, der gewiß für die Klassifikation allerhand Bequemlichkeiten bietet, aber über das Wesen der Psyche und der Physis nichts aussagt. Es bleibt jedem unbenommen, sich das Psychische oder die Psyche nach Art des Dämonenglaubens als ein rätselhaftes Wesen im Wesen vorzustellen, oder als eine geheimnisvolle Kraft, die irgendwo oder überall im Körper ihren Sitz habe und in einer unerklärlichen Weise die Mechanismen dieses Körpers betätige. Auch die physiologische Psychologie ist über den psychophysischen Parallelismus nicht hinausgekommen und läßt am Ende ihrer Forschungen die Seele als die große Unbekannte stehen.

Ich kann mich freilich hier nicht auf Erkenntnistheorie einlassen; wer von Ihnen sich für dieses Thema interessiert, verweise ich auf mein in einigen Wochen erscheinendes Werk: „Die Entdeckung der Seele". Hier liegt es mir nur ob, Ihnen zu bekennen, daß ich bisher trotz eifrigen Suchens und Forschens bei Gesunden und Kranken von psychischen Erscheinungen und Vorgängen nichts vorgefunden habe, sondern immer bloß physische Erscheinungen und Vorgänge, und daß die Erwartung oder Annahme, die Psyche könne sich am Physischen erweisen, nicht mehr und nicht weniger bedeutet als einen Versuch, die menschliche Anschauung zu sprengen. Die sog. psychischen Erscheinungen sind allesamt physisch; „psychische Vorgänge, Veränderungen, Krankheiten" gibt es nicht, sondern lediglich physische, und das, was man bisher als psychische Phänomene angesprochen hat, ist Physisches, dem man einen falschen Namen beigelegt hat.

[1]) Vortrag, gehalten auf der Tagung der Arbeitsgemeinschaft für Paradentosenforschung, 4. Juli 1925, in Berlin.

Die Systematologie kann nun aber eine Nomenklatur nicht entbehren. Zweifellos sind die sog. psychischen Erscheinungen von den sog. physischen unterschieden, und diese Unterschiede müssen bezeichnet werden. Man könnte daran denken, die psychischen Vorgänge mit den funktionellen und die physischen mit den organischen zu identifizieren, also von den psychischen als den funktionellen und von den physischen als den organischen Störungen oder Krankheiten zu sprechen. Aber auch damit trifft man nicht den Kern der Sache. Die organischen Störungen sind immer auch funktionelle, und die funktionellen sind immer auch organische, und es ist völlig undenkbar, daß ein Organ eine veränderte Funktion aufwiese, ohne in seiner Beschaffenheit irgendwie verändert zu sein, und zwar genau entsprechend der Art und dem Grade der Funktionsänderung. Man kann nur sagen, daß bei zahlreichen funktionellen Störungen die entsprechende anatomische oder sagen wir umfassender: biologische Veränderung noch nicht hat aufgefunden werden können. Aber gerade die psychobiologische Erfahrung hat mir immer wieder klar vor Augen geführt, daß die Funktionsänderung mit der organischen Änderung identisch ist, daß in der Funktionsänderung sich eben die biologische Veränderung manifestiert. Es ist klar, daß z. B. die Funktion der Hirnrinde in vivo nur aus dem Symptom und der Symptomanalyse erschlossen werden kann. Ich kann zur Erkenntnis der Vorgänge im Nervensystem in vivo auf keinem andern Wege als dem der psychobiologischen Analyse (nicht zu verwechseln mit Psychoanalyse) gelangen, und diese Analyse kann immer nur am Ausdruck, mag dieser motorisch oder sekretorisch sein, ansetzen. Ja diese Untersuchungsmethode ist die feinste und zarteste, die man sich denken kann; sie läßt das Versuchsobjekt bis auf die besondere Situation, die im Zusammensein des Arztes und des Patienten gegeben ist, unberührt und beschränkt sich auf die Beobachtung und auf die Extraktion der allgemeinen Formel aus den Einzelheiten. Irgendein instrumentelles Experiment verläuft unter besonderen Umständen, und diese müssen bei den Schlußfolgerungen einschließlich der bekannten (und eigentlich auch der unbekannten) „Fehlerquellen" berücksichtigt werden. Und gar die Untersuchung post mortem oder unter operativen Umständen usw. ergeben keinerlei in unserem Sinne allgemeingültige Resultate.

Zwischen den funktionellen und organischen oder den psychischen und physischen Vorgängen bestehen nur graduelle Unterschiede; sie sind allesamt organisch, physisch, und die bisher gültige Nomenklatur ist mißverständlich und muß ersetzt werden durch eine solche, die dem Tatbestand gerecht wird. Die sog. psychischen Vorgänge, die normalen wie die krankhaften, spielen sich im engeren Sinne in der Hirnrinde, im weiteren im Gehirn überhaupt ab, die sog. funktionellen nervösen Vorgänge verlaufen entweder auch im Gehirn und sind von den sog. psychischen nur graduell unterschieden oder sie sind Manifestationen biologischer Veränderungen des Rückenmarks, der peripheren Nerven oder des Sympathikus.

Wir haben uns den Organismus als eine spezifische Anordnung von Reflexsystemen vorzustellen. Die Reflexbahn besteht aus dem Empfangsorgan des sog. „Reizes", aus der sensibeln (zentripetalen) Strecke, der motorischen oder sekretorischen (zentrifugalen) Strecke und dem End- oder Ausdrucksorgane. Die Aufnahmeorgane sind sympathischer oder sensorischer Art, ebenso die

nervösen Teile der Reflexbahn, die ableitende zentrale Nervenzelle ist motorisch oder sekretorisch, das Endorgan ist die glatte oder quergestreifte Muskelzelle oder die Drüsenzelle, oder die Nervenendigung ist „frei" im Bindegewebe usw. Die Reflexe verlaufen nicht nur über das Rückenmark oder das verlängerte Mark oder die infrakortikalen Hirnzentren, sondern auch über die Hirnrinde. Die Einschaltung assoziatorischer Elemente, die übrigens auch schon im Rückenmark in Form der Strangzellen und ihrer Fortsätze vorliegen, ändert an dem prinzipiellen Charakter der Reflexe nichts. Wir betrachten also auch die Vorgänge in der Hirnrinde als reflektorische.

Orientieren wir uns nunmehr kurz über den schematischen Bau der Hirnrinde. Sie besteht im allgemeinen aus drei Schichten von Ganglienzellen, und zwar den kleinen, den großen Pyramidenzellen und den polymorphen Zellen; erstere liegen oberflächlich, letztere am weitesten nach innen zu, die großen Pyramiden zwischen diesen beiden Schichten. Die Ganglienzellen oder, wie ich sie genannt habe, die Denkzellen sind durch Kollateralen (Assoziationsfasern) vielfältig miteinander in Kontaktverbindung. Sie wissen auch, daß die Hirnrinde in diverse Sinnesfelder zerlegt wird, daß man also eine Sehregion, eine Hör-, Tast-, Schmeck-, Riechregion, ein Zentrum für den Muskelsinn usw. unterscheidet und daß diese kortikalen Zentren wiederum miteinander vielfältig verbunden sind.

Ich habe nun gefunden, daß wir die Schicht der kleinen Pyramiden, zum mindesten in ihren oberflächlichen Etagen, als die Gefühlssphäre (sensile Sphäre), die nach innen zu gelegene Schicht der kleinen und die der großen Pyramiden als Gegenstands- oder modale Sphäre, die Schicht der polymorphen Denkzellen als die Begriffs- oder idealische Sphäre anzusprechen haben. Gefühl, Gegenstand und Begriff nenne ich die Aktualitäten der betreffenden Denkzellen. Ein Gefühl also, z. B. Angst oder Trauer oder Schmerz ist die Aktualität einer spezifischen Denkzelle der sensilen Sphäre; der Gegenstand, den wir „nach draußen" lokalisieren, ist Aktualität der modalen Zelle, der Begriff Aktualität der idealischen Zelle. Den sog. Nervenstrom, der alle nervösen Elemente passiert, habe ich aus erkenntnistheoretischen Zusammenhängen heraus Eronenstrom genannt, hergeleitet von Eros, Trieb als Name und Begriff für die Subjekt-Objekt-Beziehung, die mit der Beziehung weiblich-männlich identisch ist und unsere Anschauung ausmacht. Alle diese Verhältnisse habe ich in dem zitierten Werk „Die Entdeckung der Seele" ausführlich dargelegt (Ernst Oldenburg, Verlag, Leipzig). Es würde viele Stunden in Anspruch nehmen, würde ich hier darauf eingehen.

Entsprechend dem Heranwachsen des Menschen wächst auch die Hirnrinde, bilden sich mehr und mehr Denkzellen zu aktueller Funktion heraus, entwickeln sich die Assoziationsfasern, bauen sich die assoziativen oder Reflexsysteme aus. Diese Entfaltung des Organismus kann nun in einer einheitlichen Entwicklungsfront vor sich gehen, aber auch in gezackter Linie, indem gewisse Reflexsysteme mehr oder minder weit hinter den übrigen zurückbleiben. Die biologische Beschaffenheit und demnach auch Funktion dieser zurückgebliebenen Systeme hat sich von der primitiven nicht weit entfernt, ich nenne sie infantil, genauer infantilistisch, ja sie können auch noch die embryonale Funktion in einer dem Alter des Individuums entsprechenden Analogie erkennen lassen. Die

infantilen Systeme sind nun im Gefüge des im übrigen erwachsenen oder doch weiter gewachsenen Organismus sozusagen Inseln, aber sie liegen dennoch nicht isoliert, sondern sind mit weiter entwickelten Systemen in vielfältiger Kontaktverbindung. Diese Verbindungen bezeichne ich als sensibel-motorisch-sekretorische Perversionen. Es ist klar, daß die infantilistischen Systeme in einer anderen assoziativen Weise in das Gefüge des Ganzen eingebaut sind wie die in gleichmäßiger Entwicklungsfront befindlichen übrigen Systeme. Entsprechend verläuft auch die Funktion in einer besonderen Weise, sie weicht mehr oder minder weit von der normalen ab, wie wir sie bei harmonisch entwickelter Hirnrinde beobachten.

Wir nähern uns hier dem Begriff Konstitution und dem Begriff Krankheit. Konstitution ist Name und Begriff für die spezifische Organisation der sensibel-motorisch-sekretorischen Verbindungen, für die spezifische Organisation der Reflexsysteme, kurz für Spezifität, die Individual- und Artspezifität ist. Krankheit ist Name und Begriff für eine die durchschnittliche Variationsbreite der Entwicklungsfront überschreitende Besonderheit, kurz für Infantilismus. Nur soweit das Individuum infantilistische Reflexsysteme aufweist, kann es erkranken und erkrankt es. Hierbei ist aber wohl zu bemerken, daß die infantilistischen Systeme nicht etwa für sich allein existieren, sondern in das Gefüge des Ganzen eingeordnet sind, also auch an dem gesamten Verhalten des Individuums gewissermaßen mitbeteiligt sind — in dem Sinne, daß die infantilen Systeme nach Art, Anzahl, Entwicklungsstufe und assoziativen Verbindungen zur Individualspezifität gehören.

Jedes Reflexsystem hat nun seine spezifische Funktionskurve, seine spezifische Periodizität. Die Funktion verläuft stets kurvenmäßig. Die Kurve besteht aus einer ansteigenden und absteigenden Strecke, ihre Abszisse und ihre Ordinate ist spezifisch. Die Funktionskurve ist mit der Periode identisch. Eine spezifische Anzahl solcher aufeinander folgender Kurven machen die Lebensdauer des Reflexsystems aus. Ein infantilistisches System kann eine relativ kurze Lebensdauer haben, es kann veröden, es tritt im Gefüge des Ganzen als Teilhaber immer mehr in den Hintergrund. Oder es kann wuchern, hypertrophieren, so etwa wie ein embryonal gebliebener Epithelkomplex zu einer Krebsgeschwulst wuchern kann. Die atrophischen wie die hypertrophischen Veränderungen können sich vorwiegend entweder am Empfangsorgan oder am nervösen Reflexbogen — und da auch wieder an den verschiedenen Teilen — oder am Endorgan des Reflexweges geltend machen: wir haben dann Erkrankungen der sensibeln (also der sympathischen und sensorischen) Aufnahmeorgane (in Haut, Auge, Ohr, Mund, Magen usw.) oder Erkrankungen der nervösen Reflexstrecke einschließlich Rückenmark und Gehirn oder Erkrankungen der Muskeln und Drüsen wie auch des Bindegewebes, das ja als Mesenchym die Muttersubstanz der elastischen Fasern und der glatten Muskeln ist. Diese Veränderungen sind die chronischen Krankheiten. Ihre Ausbreitung, ihr Verlauf, kurz alle ihre Eigentümlichkeiten entsprechen der spezifischen Funktion der beteiligten infantilistischen und nächstassoziierten normalen Reflexsysteme. Es ist zu bemerken, daß stets das ganze Reflexsystem krank ist, daß aber der eine oder andere Teil des Systems besonders stark verändert ist.

Als akute Krankheit bezeichnen wir die Präfunktion der infantilistischen

Systeme, d. h. eine Funktionswelle im Ablauf der spezifischen Kurve, die die gleichzeitige Funktionshöhe der übrigen Systeme übertrifft. Die akute Krankheit ist wiederum an die verschiedenen Teile des Reflexsystems lokalisiert, macht sich also am Empfangsorgan oder am nervösen Anteil oder am Endorgan besonders geltend. Je nach der Spezifität der beteiligten Reflexsysteme, also je nach dem relativen Entwicklungsgrad, der assoziativen Kombination usw. verläuft die akute Krankheit hinsichtlich Art, In- und Extensität, Periodizität usf.

Ich habe somit einen ganz kurzen (vielleicht allzu kurzen) Überblick über das Wesen der Krankheit gegeben, wie es sich mir in der psychobiologischen Analyse erschlossen hat. Es bleibt mir noch hinzuzufügen, daß die sog. psychischen Krankheiten die speziellen Abweichungen in der Struktur der Hirnrinde darstellen, und zwar im Sinne des Infantilismus assoziativer Systeme, mit dem, wie schon gesagt, stets sensibel-motorisch-sekretorische Perversionen verbunden sind. Zu diesen psychischen Störungen rechnen auch die meisten sog. nervösen Krankheiten, die Nervosität, die Neurasthenie, die Neurosen. Und wieder sei betont, daß in allen diesen Fällen nicht bloß das sog. Nervenzentrum krank ist, sondern immer auch das Empfangs- und Endorgan, nur prägt sich bei den sog. nervösen und psychischen Störungen der Infantilismus besonders am zentralnervösen Anteil des Reflexbogens aus. Sie finden aber niemals eine Gefühlsneurose, also eine Form der Hysterie ohne Infantilismus der Genitalien usw.

Nach dieser langen und doch zu kurzen Einleitung kommen wir auf unser eigentliches Thema, auf die psychische Komponente der Paradentose zu sprechen. Wir wissen nun, was wir unter psychisch zu verstehen haben. Nicht irgend etwas Mystisches, Dämonistisches, Überweltliches, sondern lediglich ein Physisches, das nur eben bisher unter falscher Flagge segelte. Es handelt sich innerhalb unseres Themas um die der Paradentose entsprechenden Veränderungen des nervösen, und zwar zentralnervösen Anteils des Reflexsystems. Aus der Einleitung werden Sie ohne weiteres erkannt haben, daß meine Auffassung — ich nenne sie die psychobiologische — auch auf alle andern Erkrankungen des Mundes und der Zähne, eben auf die Krankheit überhaupt anwendbar ist. Sie trifft z. B. auch auf die Paradentitis wie auf die Karies usw. zu und läßt das Wesen dieser Erkrankungen wie aller anderen verstehen. Ich beabsichtige, über die in den Bereich der Zahnheilkunde fallenden psychobiologischen Zusammenhänge in einer ausführlicheren Schrift zu berichten, und bin übrigens mit der Abfassung eines Werkes über „Erkenntnistherapie", wie ich die Methode zur Heilung oder doch Besserung der zentralnervösen Krankheiten bezeichnet habe, ein Werk, in dem ich auch auf die Biologie der Krankheit des genaueren eingehen werde.

Die Paradentose ist nach Weski eine kollektivische Bezeichnung für „alle Krankheitszustände, die als Atrophie der Weichteil- und Knochenumgebung des nichterkrankten Zahnes gekennzeichnet sind" (Sachs, im Handbuch der Zahnheilkunde, Bd. 2, Partsch - Bruhn - Kantorowicz). Es handelt sich hierbei um einen Infantilismus, der sich an gewissen Differenzierungsprodukten des Mesenchyms geltend macht; Zahnbein und Zement sind zwar auch mesenchymalen Charakters, während der Schmelz aus der epithelialen Schmelzmembran,

also aus dem äußeren Keimblatt sich differenziert. Aber das kranke Paradentium gehört zu Reflexsystemen, die von denen, zu denen die Zähne im engeren Sinne gehören, verschieden sind, wenn auch die Nervenfasern zu gemeinsamen größeren Nerven zusammengeschlossen sind. Je nachdem welche Reflexsysteme infantilistisch sind, erkrankt also der Zahn oder die Umgebung des Zahnes, und nach der Art der Funktionshöhe, kurz Spezifität der infantilistischen Systeme ist die Erkrankung verschieden.

Es fragt sich nun, ist das erkrankte Gewebe Empfangs- oder Endorgan des Reflexweges, also wie ich sage: der Eronenströme, die die Reflexbahn passieren? Diese Klarstellung hat nicht nur theoretisches Interesse, wie wir gleich sehen werden. Ich wies schon darauf hin, daß die Zentren der Hirnrinde vielfältig miteinander assoziiert sind. Es braucht also ein „Reiz", d. h. ein Eronenstrom durchaus nicht zu dem Organ zurückzukehren, von dem er ausgegangen ist, wenn dies auch als Regel erwartet werden darf. Die sensile Sphäre der Hirnrinde erhält ihre Zuflüsse aus dem Sympathikus oder aus Nerven von sympathischem Charakter wie dem Vagus. Diese sensibeln Zuleitungsbahnen verteilen sich über die gesamte Hirnrinde, so daß z. B. Eronenströme, die vom Magen ausgehen, in das optische, akustische, taktile usw. Zentrum gelangen und von da je nach der Organisation der Assoziationen zur Muskulatur usw. des Magens oder zu der des Auges oder Ohrs oder der Haut, kurz des genetisch-assoziativ zugehörigen Organs. Es kann ferner ein Eronenstrom, der vom Magen ausgeht, in der Muskulatur oder der Drüsenapparat des Mundes oder des Darmes oder des Genitales usw. enden und umgekehrt. Die Variationen der sensibel-motorisch-sekretorischen Verbindungen ist unübersehbar; alle Aufnahmeorgane stehen direkt oder indirekt miteinander in assoziativer Verbindung, und die Abweichungen von der durchschnittlichen Organisation der Reflexsysteme sind ebenso zahlreich wie die Menschen und reichen oft mehr oder minder weit über die durchschnittliche Breite ins Krankhafte hinein. Diese krankhaften Abweichungen bestehen ja eben, wie wir gesehen haben, im Infantilismus der beteiligten Systeme, mit dem stets auch die assoziative Perversion verbunden ist.

So braucht also ein Eronenstrom, der im Paradentium seinen Ausdruck findet, keineswegs von diesem Organ ausgegangen zu sein, sondern von irgendeinem andern, z. B. vom Magen oder Darm oder Herz oder Genitale, und im Falle der Erkrankung des Paradentiums ist das auch immer der Fall. Gewiß sind auch Systeme beteiligt, die vom Paradentium aus- und zu ihm zurückführen, es liegen eben wie bei allen Ausdrucksformen äußerst komplizierte Verhältnisse vor, in die uns lediglich die psychobiologische Analyse einen gewissen Einblick verschafft. Andererseits können Eronenströme, die vom Munde oder einzelnen Teilen der Mundhöhle, also auch vom Paradentium ausgehen, auch über perverse sensibel-motorisch-sekretorische Verbindungen zu andern Organen gelangen. Auf alle Fälle ist die Erkrankung Kennzeichen dafür, daß die beteiligten Reflexsysteme infantilistisch sind. In den Fällen, in denen das kranke Paradentium Ausgangsorgan des Eronenstromes ist, sind die mit der Aufnahme der Eronen betrauten Gewebselemente, speziell die sympathischen Nervenendigungen und -fasern in der Atrophie begriffen und es machen sich periphere Sensibilitätsstörungen im Sinne der Hypästhesie bis Anästhesie

bemerkbar. Ist das kranke Paradentium Endorgan der infantilistischen Reflexsysteme, dann haben wir die Atrophie der bindegewebigen Elemente und ihrer Differenzierungsformen wie auch der ableitenden Nervenendigungen. Im allgemeinen treten diese pathologischen Abweichungen gemeinsam auf. Das Wesentliche hierbei ist, daß die beteiligten infantilistischen Systeme eine relativ kurze Lebensdauer haben, veröden. Wo die infantilistischen Systeme sich im Sinne der Hypertrophie verändern, stellen sich Wucherungsprozesse der erkrankten Gewebe ein. Je nach der Spezifität der beteiligten Systeme gehen diese Veränderungen mit oder ohne entzündliche Erscheinungen einher; doch kann auf das Wesen der Entzündung hier nicht eingegangen werden.

An der Erkrankung eines Empfangs- oder Endorgans von Reflexsystemen ist also die nervöse Reflexstrecke wesentlich mitbeteiligt, demnach auch, sofern die Reflexbahn über die Hirnrinde führt, auch die assoziative Strecke, deren Funktion man bisher als „psychisch" aufgefaßt hat. Wir finden bei jeder Paradentose — wie bei jeder andern Krankheit — zentralnervöse Entsprechungen oder in der bisherigen Sprache: jede Krankheit geht mit psychischen oder nervösen Veränderungen einher, nicht beliebigen, sondern mit den der Art und dem Verlauf der Krankheit durchaus entsprechenden. Ebensowenig gibt es eine sog. psychische oder nervöse Erkrankung ohne peripheres Korrelat, ohne Veränderung des Empfangs- oder Endorgans der beteiligten Reflexsysteme. Wie schon gesagt, ist entweder der periphere oder der leitende oder der zentrale Anteil der infantilistischen Systeme „Hauptträger" der Symptome. Ich habe auf diese Zusammenhänge im Heft 12 des Jahrganges 1924 der Zahnärztlichen Rundschau aufmerksam gemacht, ohne zu wissen, daß bereits 1912 Trömmer auf Beziehungen zwischen Alveolarpyorrhöe und depressiven Psychosen, ferner 1923 Sachs auf die Beziehung psychischer Störungen zu eitrigen Paradentitiden, und im Heft 31/32 des Jahrgangs 1923 der Zahnärztlichen Rundschau Möhring auf solche Zusammenhänge[1]) hingewiesen hat (die Literaturangaben verdanke ich Herrn Dr. Sachs, der auch die Anregung zu diesem Vortrage gegeben hat). Die Sachsschen Beobachtungen sind insofern besonders interessant, als er bei seinen Fällen Vermehrung des Kalkgehaltes des Speichels im Stadium der Erregung feststellte, wozu ich bemerken darf, daß ich schon 1909 auf Veranlassung Weskis in einigen Fällen der heutigen Paradentose den Stuhl auf Kalk nachgesehen habe und einen reichlichen Kalkgehalt fand, von dem ich freilich bei den erheblichen Schwankungsbreiten der physiologischen Kalkausscheidung nicht behaupten konnte, daß sie pathologisch erhöht sei.

Es finden sich also auch in allen Fällen von Paradentose gewisse zentralnervöse, assoziative Störungen, die mehr oder minder scharf ausgeprägt sind, die dem Patienten und auch dem Zahnarzt, der ja fachgemäß seine Aufmerksamkeit auf das kranke Organ richtet, vollständig entgehen können. Ja ich darf hinzufügen, daß es selbst dem geschulten Auge des Nervenarztes nicht immer und nicht ohne weiteres möglich ist, eine Verbindung zwischen Zahn- und

[1]) Herr Prof. Loos, Frankfurt a. M., hatte die Freundlichkeit mir mitzuteilen, daß schon Hunter im Jahre 1772 auf Grund klinischer Beobachtungen „Sorgen" als Ursache von Zahnerkrankungen angeführt hat.

Mundkrankheiten, im besonderen der Paradentose einer- und zentralnervösen Anomalien andererseits herauszufinden, ganz abgesehen davon, daß der Gedanke, daß solche Verbindungen existieren, wie gesagt, noch so gut wie neu ist und ferner die zentralnervöse Symptomatologie bisher erst mit den gröberen Erscheinungen begann, während man die feineren in das mystische Bereich des Psychischen verwies und somit als biologisch unfaßbar erachtete. Diese Auffassung hegt auch noch die Psychoanalyse, und erst die Psychobiologie, die ich aus langjähriger psychoanalytischer und psychologischer Erfahrung heraus entwickelt habe, vertritt den Standpunkt, daß die Psychologie wie auch die Psychopathologie eine biologische Wissenschaft ist und nur sein kann. Alles, was ich Ihnen hier vortrage, ist Psychobiologie.

Diese zentralnervösen Begleiterscheinungen der Paradentose können also das Bild einer leichten, kaum merkbaren Nervosität ausmachen, aber auch alle möglichen Zwischenstufen bis zur ausgeprägtesten Neurose und Psychose. Es kommt hierbei auf die Anzahl, den Entwicklungsgrad, die Entwicklungsdifferenz, das Funktionsstadium im kurvenmäßigen Ablauf, kurz den Grad des Infantilismus der beteiligten Reflexsysteme an; daß diese sich im Gefüge der Individualität befinden, daß also ein Neurotiker nicht bloß in seinen infantilistischen Systemen neurotisch, und im übrigen so normal ist wie ein Mensch mit überhaupt harmonischer Entwicklungsfront, sondern daß die infantilistischen Systeme in die Textur des ganzen Organismus eingewebt ist, daß es sich bei nervösen Erkrankungen wie bei allen andern stets um konstitutionelle Merkmale handelt, habe ich bereits ausgeführt.

Die Entdeckung der dreisphärischen Gliederung der Hirnrinde gestattet uns auch hier klare biologische Vorstellungen. Ich unterscheide Gefühlsneurosen und Begriffsneurosen — und ebenso Gefühls- und Begriffspsychosen —, je nachdem in den infantilistischen Systemen vorwiegend die Gefühls- oder die Begriffssphäre, die sensile oder die idealische Sphäre abnorm entwickelt ist. Zu jedem assoziativen System gehört eine Anzahl von Ganglienzellen jeder Sphäre mit ihren Verbindungen, und eine infantilistische Systemgruppe kann besonders wenige oder besonders viele Gefühls- oder Begriffszellen aufweisen, die in einer der infantilen Funktion mehr oder minder nahen Analogie funktionieren. Die zur infantilistischen Systemgruppe gehörigen Gegenstandszellen sind die sog. Zwangsobjekte; es wird ihnen bekannt sein, daß jede Neurose mehr oder minder ausgeprägt Zwangscharakter hat, also Zwangsneurose ist, die aber nun mehr nach der Gefühls- oder nach der Begriffsseite entwickelt sein kann. Wir haben also die Gefühlsneurosen, als deren Prototyp die Hysterie zu gelten hat, und die Begriffsneurosen, die wir als Zwangsdenken charakterisieren können; Analoges gilt für die Psychosen. Die Gefühlsneurose tritt auf als Hunger-, Angst-, Schmerz-, Trauer-, Freudeneurose oder -hysterie, die Begriffsneurose als Grübel-, Zweifel-Fragesucht, als Denkzwang usf., wobei der Verlauf der Assoziationen spezifisch im Sinne der Anomalie, der Perversion ist. Die sog. Nervosität ist ein relativ geringer Grad dieser assoziativen Perversionen, die Psychose ein relativ hoher Grad. Bei allen diesen Krankheitsbildern spielen die Gegenstände die Rolle der infantil-gefühligen Objekte, wie sich an der Zwangsneurose im engeren Sinne, an der Kleptomanie, am Exhibitionismus usw. zeigt.

Wir haben die Erfahrung gemacht, daß sich die nervösen Erscheinungen besonders in der Pubertät entfalten — entsprechend der Entfaltung der Genitalien (und damit des Organismus überhaupt) und der den Genitalien zugeordneten zentralen Ganglienzellen. Hier findet also ein starker Entwicklungsschub auch der infantilistischen Systeme statt, es bauen sich auch die perversen Assoziationen aus. Besteht eine sensile Perversion zwischen Genital- und Mundhöhle, dann kann z. B. der Liebeshunger seinen Ausdruck finden in der Motilität und Sekretion der Mundhöhle (z. B. Polydipsie und Polyphagie) oder es kann ein Schmerz, der vom Genitale ausgeht, sich als Zahnschmerz oder eine Genitalangst sich als Angst vor der Nahrungsaufnahme, die Genitaltrauer sich als Nahrungsverweigerung mit krampfigem Mundverschluß usw. manifestieren. Umgekehrt kann Zahnschmerz als Genitalschmerz, Munddurst und Magenhunger als Liebesdurst und -hunger, die von der Mundhöhle ausgehende Angst als Angst vorm Sexualverkehr usw. imponieren. Die Perversionen können zwischen allen Empfangs- und Endorganen bestehen, ein Schmerz, der von einem Zahn ausgeht, als Neuralgie, z. B. des Ischiadikus und umgekehrt ein Schmerz, der vom Ischiadikus herstammt, als Zahnneuralgie auftreten usf. Die Möglichkeiten der Variationen, die sich auch am Individuum ändern können, sind unübersehbar, und Sie sehen, wie schwierig es sein kann, ein Symptom assoziationsanalytisch klarzustellen, und dazu gibt es niemals eine monosymptomatische Neurose.

Solche Perversionen spielen nun auch bei der Paradentose eine mehr oder minder große Rolle, nicht etwa als „Ursache", sondern als Begleiterscheinungen. Sie gehören zur Symptomatologie der Paradentose, wie die Paradentose zur Symptomatologie mancher zentralnervöser Störungen. Die Paradentose ist eine spezifische Erkrankung spezifischer Reflexsysteme, und deren assoziative Verknüpfung ist nun wiederum spezifisch, auch individualspezifisch. Diese Verknüpfung kann zu andern infantilistischen wie auch zu normal entwickelten Systemen hinführen, ein infantiles Genitale zugleich mit infantilistischen Veränderungen des Paradentiums oder anderer Organe, ein infantilistisches Paradentium neben Infantilismen anderer Organe bestehen. Man darf aber nicht sagen, daß es sich um ursächliche oder bedingliche oder gar zweckliche Verknüpfungen handle, sondern es handelt sich immer nur um ein symptomatologisches Zusammentreffen, um konstitutionelle Stigmata, deren Erkennung uns über die Individualität, über die Persönlichkeit weitgehende Aufschlüsse bietet, und deren möglichst ausgedehnte Erforschung in der Wissenschaft von der Paradentose nicht fehlen darf.

Diese Erforschung ist freilich keine einfache Sache. Zunächst ist eine möglichst genaue Kenntnis der Psychobiologie erforderlich, und von dieser neuen Wissenschaft erfahren Sie heute zum ersten Male etwas. Und die Psychobiologie beschränkt sich nicht darauf, Gehirnanatomie und -physiologie zu sein, sondern sie ist dazu Entwicklungsgeschichte der menschlichen Anschauung. Sie beschreibt die Form als funktionelles Phänomen, die Entwicklung des Organismus, insbesondere der Hirnrinde als Entwicklung der Denkweise. Und hier liegt eine zweite Erschwerung der Forschung nach den zentralnervösen Komponenten der Paradentose. Die Auskunft, die der Patient gibt, ist keineswegs ohne weiteres verbindlich im Sinne der Wissenschaft, d. h. sie ist wissenschaftlich nur zuverlässig als solche, als Auskunft, die der und der

Patient gegeben hat, nicht aber der Bedeutung, dem Sinne nach. Jeder Mensch hat seine eigene Sprache, und wenn es schon schwer genug ist, daß zwei gesunde Leute sich verstehen, so ist die Sprache des Neurotikers und gar des Psychotikers ein fremdes Idiom. Es ist klar, daß die assoziative Perversion sich auch in der Aneinanderreihung der Wörter oder anderer Muskelaktionen, in der Verbindung der einzelnen Rindenzentren mit der motorischen Sprachregion präsentiert. So „meint" der Patient vielfach etwas ganz anderes, wie mit dem gleichen Worte der Gesunde, die „Bedeutung" des Wortes, d. h. die sich an die akustische Aktualität anschließende Begriffsreihe verläuft beim Kranken anders wie beim Gesunden, und dieser Ablauf kann sich obendrein ändern. Die infantilistischen Systeme sind freilich infantil geblieben, aber sie haben sich natürlich auch biologisch verändert, sind so alt wie der übrige Organismus. Das Wort, das zu einem solchen System gehört, ist nicht das Wort des Kindes, sondern ein Wort dieses Individuums, das 20 oder 30 oder 40 Jahre alt ist, und es hat dennoch infantilistischen Sinn, es ist sozusagen nicht mehr Kind und noch nicht erwachsen, kann aber einen übererwachsenen Eindruck machen, indem das zugehörige System eine hypertrophierte Begriffssphäre hat. Die Abweichungen des Wortsinnes, also dessen, was der Patient unter einem Worte versteht, von dem, was gemeinhin unter diesem Worte verstanden wird, ist ein genaues Kennzeichen der Art und Schwere der assoziativen Störung, aber zunächst muß doch eben diese Sprache verstanden werden, ehe man die Abweichung vom Durchschnitt ermessen kann. Dazu kommen die anamnestischen Unsicherheiten, die sich ebenfalls als Assoziationsperversion entpuppen, zum Krankheitsbilde gehören, aber schwer nachzuprüfen gehen.

Die „Deutung des Objekts ist prägnant für die Entwicklungsstufe des Individuums. Ich unterscheide die embryonale, die infantile, die juvenile, die mature und die senile Denkweise. Die embryonale ist die rein sensitive (nur die Gefühlssphäre der Hirnrinde ist in embryonal-aktueller Funktion), die infantile und die juvenile ist die motivische Denkweise, die des Kausalismus, des Konditionalismus, des Finalismus; die mature ist die realische und die senile die involutionistische Denkweise. Ausführliches finden Sie hierüber in meinem Buche „Entdeckung der Seele, Allgemeine Psychobiologie", ich mache Sie hier nur darauf aufmerksam, daß beim Neurotiker die Denkweisen in einer bizarren Weise interferieren und daß es Aufgabe der psychobiologischen Analyse, die ich Erkenntnistherapie genannt habe, ist, die Beiträge der einzelnen Denkweise zum gegenwärtigen Gesamtbilde herauszuschälen, womit nämlich eine Neuordnung der Assoziationen verbunden ist. Die Deutung ist nun spezielle Eigentümlichkeit des infantilen und des juvenilen Zeitalters, Deutung hier im Sinne des Zerlegens des Objekts in die Zweiheit (Schuld und Strafe, Sünde und Sühne, Ursache und Wirkung usw.), also im Sinne des Zweifels, des Zwiespalts, wie denn „deuten" mit duo, dubito, *δύο*, *δοιάζω*, frz. douter, engl. doubt usw. verwandt ist und nichts anderes heißt wie zweiteilen, zweifeln. (Die historisch-etymologische Herleitung von ahd. diota, diot, mhd. diet = Volk, deutsch, also deuten = ins „Deutsche" übersetzen, scheint mir unzutreffend, doch besteht auch zwischen deutsch und deuten eine enge sprachbiologische Verwandtschaft.)

Der Zweifel ist das Kennzeichen des Motivismus, und in dessen Bereich

leben alle Neurotiker und Psychotiker, ja alle Kranken überhaupt. So wird z. B. das Angstgefühl, dem als Ausdruck eine oft krampfige Kontraktion der Ringmuskulatur, also Verengerung der Öffnungen entspricht, derart gedeutet, daß das Angstobjekt, der angstgefühlige Gegenstand als etwas Verbotenes, Schlechtes, Verwerfliches angesehen wird, z. B. die Nahrung oder bestimmte Speisen, z. B. Fleisch und wieder bestimmte Fleischsorten usw. Wer also ißt, begeht eine Sünde, die aber eben in dem Eßakt bekannt, gebeichtet, damit gesühnt wird, also Strafe, Sühne zugleich ist. Hier liegt ein Infantilismus der zur Mundhöhle gehörigen Reflexsysteme vor, und diese können assoziiert sein mit andern infantilistischen Systemen, z. B. der Haut, des Afters, des Genitales, des Auges usw., und diese Systeme sind wieder miteinander assoziiert. Auch wo der Sündenbegriff überwunden zu sein scheint, lebt er noch in modern-religiösen, hygienischen, ästhetischen usw. Formen weiter, ist aber trotz alles Ableugnens der Kranken immer nachzuweisen. Insbesondere wird die Sexualität als Schuld und Strafe gedeutet, worunter man irrigerweise lediglich die genitalen Vorgänge versteht. Somit kann bei entsprechender assoziativer Perversion z. B. die Genitalangst als Eßangst erscheinen und in „Fastenkuren" bis zu chronisch verlaufenden schweren Zuständen von Nahrungsverweigerung ihren Ausdruck finden, aber auch in leichteren Symptomen, die wieder gedeutet werden, als Appetitlosigkeit, Magenleiden, Blutarmut usw. und immer in Gesellschaft anderer nervöser Symptome auftreten.

So können sie auch bei der Paradentose alle möglichen zentralnervösen Erscheinungen finden. Die Patienten sagen Ihnen freilich bestenfalls ihre Beschwerden, wie sie sie empfinden und deuten, in ihrer Sprache, die sie selber nicht verstehen und die auch die Psychoanalyse nicht völlig versteht, indem sie die biologischen Zusammenhänge noch nicht kennt, sondern vor dem Mystikum „Psyche" halt gemacht hat. Dem mit der Paradentosenforschung beschäftigten Zahnarzt bleibt nichts weiter übrig, als diese Angaben und eigne Beobachtungen zu registrieren und dem Fachpsychologen diese polyglotten Hieroglyphen zur Übersetzung in die landesübliche Sprache zu überlassen.

Es kann z. B. eine Paradentose bestehen und dazu ein Zahnschmerz, der lokal nicht zu erklären ist. Dieser Schmerz kann unter ganz bestimmten Umständen auftreten, die an sich mit Mund oder Zähnen gar nichts zu tun haben, z. B. beim Hören eines Konzertes, eines Tones, beim Rendez-vous, bei einer Reise usw. Dieser Schmerz ist die Aktualität einer pervers assoziierten Gruppe von spezifischen Gefühlszellen, den sog. Schmerzzellen der Hirnrinde. Diese Schmerzeronen können von irgendeinem Empfangsorgan, also dem Ohr, dem Auge, der Haut, dem Genitale usw. ausgehen, sie münden in jene Zellen, die dem Paradentium eines bestimmten Zahnes zugeordnet und deren Aktualität also in dieses Paradentium lokalisiert ist. Es scheint dann dem Kranken und ebenso dem unkundigen Arzt, als ob der Schmerz vom Zahn oder der kranken Stelle ausginge, und er hat auch sehr rasch die Deutung zur Hand, beschuldigt irgendein (d. h. ein assoziiertes) Objekt als Ursache des Schmerzes und hält dieses Objekt für schädlich. Er hat z. B. im Konzert, wo er den Schmerz plötzlich empfindet, einen Bonbon im Munde und ist nun überzeugt, daß dieser Zucker schuld an dem Schmerz sei. Oder er geht zum Zahnarzt, der diesen oder jenen krankhaften Prozeß im Mund findet, und nun ist das Rätsel geklärt. Ach nein,

so einfach ist das nicht — oder vielmehr die biologische Auffassung, wie ich sie Ihnen hier vortrage, ist viel einfacher als die „Erklärung" für die Hexerei, die der Bonbon verübt haben soll, die zu allerhand ausschweifenden Begriffsreihen führt, die sogar als wissenschaftliche Theorien auftreten.

Ich muß zum Abschlusse kommen — und habe doch eben erst angefangen. Wir verständigen uns dahin: die Paradentose ist eine spezifische Erkrankung spezifischer Reflexsysteme; diese sind infantil geblieben und somit pervers assoziiert. Sie haben eine relativ kurze Lebensdauer: das Paradentium als Ausgangs- und Endorgan atrophiert, stirbt ab — unter mannigfachen Komplikationen, an denen die Beteiligung anderer Systeme zu ersehen ist. Bei dieser Sachlage finden sich stets zentralnervöse Begleiterscheinungen, die mehr oder minder ausgeprägt sein können. Ihre spezifische Organisation ist auf dem Wege der psychobiologischen Analyse weitgehend zu ermitteln. Was die Therapie angeht, so gehört sie ebenfalls zur Spezifität des Falles. Im allgemeinen ist zu sagen, daß sie lokal ist und in den Ablauf der Funktionskurve der beteiligten Reflexsysteme hineinfällt. Auch das Absterben vollzieht sich meist nicht in einer steilen Strecke, sondern in periodischen Intervallen; es kann aber auch foudroyant erfolgen. Die zentralnervöse (sog. psychische) Komponente der Paradentose — wie aller andern Erkrankungen — kann nur vom Psychotherapeuten angegangen werden, und zwar besteht diese Psychotherapie in der Ermittlung der assoziativen Perversionen, deren Erkennung Diagnose und Therapie zugleich ist. Dieser psychotherapeutische Weg, der also mit einer Neuordnung der perversen Assoziationen, also auch mit einer Enthüllung der neurotischen Fiktionen als solcher, als Deutungen des Objekts und seiner Veränderung, zusammenfällt, dieser Weg ist die Erkenntnistherapie.

Drei Fälle von Kieferosteomyelitis nach Typhus.

Von

Dr. Stark, Odessa.

(Vortrag in der Odessaer Odont. Gesellschaft 2. 12. 24.)

Die von uns beobachteten 3 Fälle der nach Typhus erfolgten Kieferosteomyelitis zur Zeit der Epidemien in den Jahren 1919—1923 verdienen eine nähere Betrachtung um so mehr, da diese Komplikation bei Typhus in den letzten Jahren in der Literatur verhältnismäßig selten besprochen wurde.

In der zugänglichen Literatur fanden wir nur 2 Fälle von Handler und Latzer Periostitis des Oberkiefers (Wien. klin. Wochenschr. 1915, Nr. 28). In der russischen Literatur finden wir keine derartige Abhandlung. Im klinischen Material des zweiten Sow. Volkskrankenhauses gelang es uns, einen Fall von Osteomyelitis des Unterkiefers nach Typhus zu finden, welcher kurze Zeit unter Kontrolle war und dann sich der Beobachtung entzog. Nach den schwer verlaufenden Epidemien zu urteilen und gemäß den Beobachtungen vieler Ärzte, mit denen wir in der Praxis in Berührung kamen, war diese Komplikation eine sehr häufige und hatte schwere Folgen. Da wir bei dieser Krankheit bis heute

kein genau ausgeprägtes pathologisch-anatomisches Bild und auch keine bestimmte Heilungsmethoden bestehen, wollen wir unsere Beobachtungen hier beschreiben:

1. Fall: Eine Ärztin erkrankte am Flecktyphus Anfang März 1920. Der Typhus war mittelmäßig, die Krisis trat im 13.—15. Tag ein. Darauf Rekonvaleszens. Am 17.—18. Tage begann bei der Kranken rechts an der Wange, am Rande des Unterkiefers eine etwa pflaumengroße Anschwellung und ein Schmerzgefühl bei Perkussion von $\overline{6}|$, welcher mit einer Krone versehen war, die vor einem Jahre nach Heilung des gangränösen Zahnes aufgesetzt worden war. Verordnet waren heiße Spülungen mit Fol. Salvae und Kompressen. Nach 2—3 Tagen bemerkten wir ein Zunehmen der Anschwellung; die Temperatur, welche schon normal war, stieg wieder auf 38°. Die rechte Gland. submaxillaris war vergrößert und schmerzhaft; ferner bestand eine Rötung der Wange, welche die Grenzen der Infiltration überschritt. Am Morgen des 7. 4. erfolgte eine Anschwellung der ganzen rechten Wange mit Spannung am Rande des Unterkiefers; gleichzeitig Temperaturanstieg bis 38,8 Grad. Der hinzugezogene Chirurg stellt die Diagnose: Periostitis des Unterkiefers; Indikation: äußerer Schnitt. Am andern Morgen kam der Chirurg und Odontologe überein, daß $\overline{6}|$ entfernt werden muß, da er durch den Andrang des Eiters locker geworden war. Der Allgemeinzustand der Kranken war ein bedenklicher. Die Schwellung vergrößert sich merkbar und erstreckte sich bis auf das Gesicht und bis hinter das Ohr. Die Schmerzen nahmen zu; die Temperatur war 39 Grad; die Haut leicht gelblich gefärbt; der Puls 100 in der Minute, rhythmisch, weich. Der Zahn wird leicht extrahiert, worauf sich ungefähr ein Eßlöffel Eiter entleert. Verordnung: Spülungen mit Wasserstoffsuperoxyd und Kompressen. Im Laufe des Tages sondert sich eine beträchtliche Menge von Eiter aus der Wunde ab. Gegen Abend Temperatur 37 Grad, Schmerzen nehmen ab. Am folgenden Morgen ist das Allgemeinbefinden bedeutend besser. Die Kranke sieht rüstiger aus; Temperatur 37 Grad; die Schmerzen sind bedeutend geringer; Puls 120, rhythmisch. Die Anschwellung ist eine geringere; die Haut der Wange noch etwas pastös, die Schwellung verzieht sich allmählich; beim Spülen Eiterausfluß aus der Mundhöhle; gegen Abend nehmen die Schmerzen hinter dem Ohr etwas zu; Temperatur 37,8 Grad. Am nächsten Morgen Temperatur 38 Grad; das Allgemeinbefinden verschlimmert sich; Schmerzgefühl und Schwellung des rechten Ohres. Unter Chloräthyl wird von der Mundhöhle aus ein Schnitt gemacht, parallel dem Alveolarrande und durch die Schleimhaut bis zum Unterkieferknochen; letzterer ist 5 cm lang vom Periost entblößt, wenig Eiter. In die Wunde wird ein kleiner Jodoformgazetampon eingelegt. Verordnung: H_2O_2 und Kompressen. Am Abend nehmen die Schmerzen zu, besonders im Gebiet des Ohres; Temperatur 38,5 Grad. Am folgenden Morgen verstärkt sich der Schmerz, die Anschwellung der Wange und hinter dem Ohr rechts wird größer (Parotitis dextra). In Chloroformnarkose Hautschnitt am Rande bis zum Knochen des Unterkiefers etwa 4 cm lang. Es entleert sich ungefähr ein Eßlöffel Eiter. Ein trockener Tampon wird eingelegt. Im Laufe des Tages Linderung der Schmerzen, am Abend Schmerzen im Gebiet der rechten Ohrspeicheldrüse; Temperatur 39 Grad; Puls 120 in der Minute, rhythmisch, weich. Der allgemeine Zustand ist verschlechtert. Der Kranken wird eine physiologische Kochsalzlösung von 250 ccm subkutan injiziert mit 1 gtt. Adrenalin (1 : 1000,0). Am andern Tage ist die Anschwellung rechts geringer; aus dem Munde entleert sich dicker Eiter; in der Wunde selbst Nekrose des Gewebes. Links Anschwellung und starke Rötung unter dem Unterkiefer und starke Schmerzen bei Palpation. Diagnose: beiderseitige Parotitis. In Chloroformnarkose wird links am Rande des Unterkiefers ein Schnitt gemacht; im Gebiet des Kinnes ein Gegenschnitt; Entleerung einer geringen Quantität von blutig-eitriger Flüssigkeit; in die Wundgänge werden trockene Tampons eingeführt. Der Allgemeinzustand ist bedenklich. Das Schlucken ist erschwert; aus dem Munde entleert sich etwas Eiter. Gegen Abend Temperatur 40 Grad; Puls 120 bis 130 in der Minute, rhythmisch, weich; die Haut ist subikterisch gefärbt. Am andern Morgen fällt die Temperatur auf 37 Grad; am Abend steigt sie bis 40 Grad; der Verband ist leicht mit Eiter getränkt. Es wird 300 ccm physiologische Kochsalzlösung und Kampferöl je 2,0 unter die Haut zweistündlich gespritzt. Am andern Morgen Symptome eines Lungenödems; der Allgemeinzustand ist schlecht; Temperatur 39 Grad; Puls weich, leicht arrhythmisch; beim Verband wenig Absonderung; Anschwellung der Haut. Gegen Abend kommt noch zum allgemeinen septischen Bilde ein sich entwickelndes Lungenödem hinzu; Exitus. Die Autopsie war nicht erlaubt.

2. Fall: 26 Jahre alte Frau eines Arbeiters erkrankte im Frühjahr 1922 am Flecktyphus; bewußtloser Zustand. Nach Wiedererwachen findet sie in ihrem Bette 4 Zähne, eine Schwellung des Gesichts rechts, welche das Auge verdeckt und Eiter in der Mundhöhle. Die noch im Oberkiefer vorhandenen Zähne werden locker. Die Anschwellung wird nach Spülung und Kompressen geringer; die Eiterung im Munde besteht weiter. Die Kranke sucht Hilfe in der Zahnpoliklinik. Es fehlen $\underline{7\ 6\ 5\ 4\ 3}|$; Schleimhaut des Oberkiefers ist geschwollen; in der Wangen-Lippen-Zahnfleischfalte bilden sich rechts und links Eiterungen und Fistelgänge, woraus dicker Eiter ausfließt; auf dem Gaumen einige leicht fluktuierende

Anschwellungen; alle Zähne des Oberkiefers sind locker, besonders $\underline{2}|$. Bis zum Ausbruch des Typhus waren alle Zähne des Oberkiefers gesund mit Ausnahme des $\underline{5}|$, welcher einmal Ursache einer Anschwellung war; im Unterkiefer keine kranken Zähne. Heilung: Vereinzelte Eiterherde auf den Wangen-Zahnfleischfalten werden inzidiert; Tamponade mit späterem zweitägigem Wechsel. Nach 2 Monaten schließen sich einige Fisteln; aus einigen derselben stoßen sich kleine Sequester ab; der lockere $\underline{2}|$ fällt aus; alle übrigen Zähne sind stark gelockert; die Anschwellung des Gaumens ist geringer. Nach 6 monatlicher Kur und oft sequestrierenden Fisteln bleibt der Kranken ein Fistelausfluß aus 2 Fisteln links oberhalb $\underline{3}|$ und rechts oberhalb $\underline{3}|$; die Anschwellung des Gaumens vermindert sich; der ganze Gaumen hat sich wagerecht abgeschichtet; aus der Nase fließt Eiter aus; ein Gefühl der Schwere macht sich in der Nase bemerkbar. Die Kranke verschwindet aus unserem Gesichtskreis auf 6 Monate; im Laufe dieser Zeit setzt sich der Eiterausfluß aus 2 Fisteln des Oberkiefers und aus der Nase fort. Im Januar 1924, nachdem einige Sequester abgingen, hört der Eiterausfluß aus der Mundhöhle auf, nur aus der Nase setzt sich der Ausfluß einer schleimig-eitrigen Flüssigkeit fort und das Gefühl einer Schwere in der Nase bleibt bestehen. Der Kranken wurde eine Operation vorgeschlagen, doch verweigerte sie dieselbe. Indes werden die Zähne erheblich fester. Im März sind alle fest. Der Eiterausfluß aus der Nase hat aufgehört, nachdem ein Nasenarzt aus der rechten Nasenhöhle einen Knochensequester entfernt hat. Letzterer war ein Teil der gangränösen inneren Wand der Highmorshöhle. Bemerkenswert ist, daß der Kranken vorher öfters eine Operation zur Entfernung des gangränösen Knochens vorgeschlagen worden war.

3. Fall: Die Kranke, Arbeiterin in einer Tabakfabrik, erkrankte am Abdominaltyphus den 17. 9. 1923; in der ersten Woche der Erkrankung bemerkte sie eine Schwellung an der Wange, die im Zusammenhang mit einer Zahnerkrankung im Unterkiefer stand. Diese Schwellung vergrößerte sich und erstreckte sich bis an die Brust. Auch die Temperatur war erhöht. Die Ärzte verordneten Lokalspülungen und Kompressen, wonach die Schwellung sich ein wenig verringerte; indes wird gegen Ende der dritten Woche der Typhuserkrankung die Schwellung wieder größer; hierauf wird sie ins Krankenhaus gebracht, wo dieselbe lokale Kur durchgeführt wird. In der Poliklinik kam sie den 8. 11., d. h. sieben Wochen nach der Typhuserkrankung. Es wird folgendes konstatiert: Temperatur 38 Grad, Puls 100; Rötung, scharfe Anschwellung und starke Spannung der Gewebe am Kinn. Die Lymphdrüsen beiderseits sind vergrößert, fest und druckschmerzhaft. Der Mund kann geöffnet werden bis zu 1 cm zwischen den Schneidezähnen; starke Anschwellung des Zahnfleisches am Unterkiefer rechts und links; alle Zähne des Unterkiefers zwischen den $\overline{6}|$ und $\overline{6}|$ sind stark gelockert; auf der Schleimhaut des Zahnfleisches der Zähne $\overline{4\ 3\ 2}\ |\ 1\ 3$ befinden sich eine Reihe von Abszessen. Die Abszesse wurden inzidiert; Tamponade. Es folgt eine bedeutende Venenblutung, weshalb der Kranken angeraten wurde, nach 2 Tagen in das Krankenhaus zu kommen. Den 10. 11. keine Blutung; ein Sequester von $^1/_2$ cm wird entfernt; die Tampons bei $\underline{4\ 3\ 2}\ |\ 1\ 3$ bleiben; Temperatur 37 Grad. Im Laufe einer Woche stoßen sich aus verschiedenen Fisteln 4 Sequester ab; die Zähne werden allmählich fester; die Anschwellung läßt bedeutend nach; der Mund öffnet sich fast vollständig. Darauf verschwindet die Kranke aus unserem Gesichtskreis. Ein aktiver Eingriff wurde nicht in Betracht gezogen. Leider gelang es weder in diesem, noch in zwei anderen erwähnten Fällen gute Röntgenaufnahmen zu bekommen, da keine entsprechenden Röhren vorhanden waren.

Analysieren wir diese 3 Fälle von Osteomyelitis, so müssen wir bekennen, daß sie stark ausgeprägt und zum Schluß der Grundkrankheit auftreten, was charakteristisch für die nach dem Typhus erfolgte Osteomyelitis der Kiefer ist. Als Ätiologie dieser Komplikation lassen Autoren wie Perthes, Kartulis und Brasch die hämatogene Infektion gelten. Bakteriologische Untersuchungen des Eiters aus osteomyelitischen Herden beim Typhus (wie bei Kartulis) ergeben in 6 Fällen Streptokokkus, Staphylokokkus und Anaerobier und in den Nischen einzelner Sequester Amöben, die der Dysenterie ähnlich sind. Steinhaus und Park fanden in perostalen Abszessen Micrococcus tetragenes; Arkövy fand in 4 Fällen von Periostitis dreimal Bact. gangr. pulpae. Bei Aschoff finden wir Andeutungen, daß die schwerste Form der Osteomyelitis der Staphylokokkus gibt. In den Fällen, wo Staphylokokkus nicht vorhanden war, lokalisiert sich die Erkrankung im Periost und in der kompakten Knochensubstanz (reine Periostitis), unter welcher Form größtenteils die Komplikationen nach dem Typhus auftreten. Die obengenannten Erfahrungen weisen nicht direkt auf

die hämatogene Infektion als Grund der nach Typhus erfolgten Osteomyelitis hin. Dennoch ist schwer vorauszusetzen, daß die Infektion zufällig aus dem Blute in ein anderes Gebiet des organischen Gewebes metastasiert. Bei Lokalisation der Infektion in den einen oder anderen Organen müssen wir dieses Organ als Locus minoris resistentiae in der Vergangenheit sehen; allerdings fördert dies einen Entzündungsprozeß bei starker, durch dauerhafte und schwere Erkrankung wie beim Typhus erzeugten Erschöpfung des Organismus. Jeder periodontitische Zahn, jeder periapikale Abszeß in den Kiefern kann eine Kieferosteomyelitis hervorrufen, wenn der Organismus entkräftigt ist. Als Bestätigung dieser Ansicht können wir die Statistik von Perthes anführen, wo Hand in Hand mit einer öfteren Erkrankung einzelner Zähne die Entwicklung der Periostitis und Osteomyelitis vor sich geht. So kommt die größte Anzahl der Periostitiden und ihrer Komplikationen nach Erkrankung der ersten Molaren des Unterkiefers vor, welche am meisten von Karies betroffen werden. Als Ergänzung wollen wir das Resultat der Erforschungen Frankens 1903 anführen, die Frage betreffend, ob in allen Fällen des Abdominaltyphus Eberthsche Bazillen im Knochenmarke angetroffen werden. Von 13 Leichnamen, welche dem Abdominaltyphus zum Opfer fielen, wurden bakteriologisch Bazillennester nur in einem Falle gefunden, die den Typhusnestern in der Milz glichen; diese Veränderungen im Knochenmark in Form von Bluterguß, Nekrosen, die entweder regenerieren oder um sich greifen (aber niemals vereitern) und zuletzt als klinische Erscheinungen auftreten, kann man jedoch als Osteomyelitis typhosa bezeichnen. Wir diagnostizieren die von uns beschriebenen Fälle als osteomyelitische, da jede Eiterentzündung des Periodontes, welche auch die Alveole in diesen Prozeß eingezogen hat, schon entsprechend der anatomischen Struktur auch den schwammartigen Fortsatz in dieselbe mit hineinzieht.

Die Angaben müssen noch durch jene Bedingungen ergänzt werden, welche anatomisch die Entwicklung des Entzündungsprozesses begünstigen; „dank der eigentümlichen Lage der Blutgefäße im Knochenmark (schneller Übergang von kleinem Kaliber in breite sinusartige Venenkapillaren, die große Überlegenheit des Kalibers der Venen gegenüber desjenigen der Arterien usw.) ist die Zirkulation des Blutes in Venen und Kapillaren bedeutend gehemmt und der Druck verringert, was die Bewegungsverzögerung verschiedener kleiner im Blute zirkulierender Teile (Mikroben) in den Kapillaren verursacht. Die Experimente von Recklinghausen, Ponfik und anderen zeigen, daß diese Substanzen von Phagozyten aufgesogen und im Knochenmarkgewebe abgelagert werden" (Stanischeffskaja, Diss. 1913).

Somit muß als Ursache der nach Infektionserkrankungen erfolgten Kieferosteomyelitis der chronische Prozeß angesehen werden, welcher so oft im Gefolge von Zahnkaries entsteht und zur Erscheinung tretend, dank den anatomisch-pathologischen Sonderheiten der Kiefer sich gut entwickelt. In unseren 3 Fällen lag die Ursache für die Osteomyelitis unbedingt in dem chronischen Prozesse der kranken Zähne.

Indem wir zur Heilung der nach Typhus erfolgten Kieferosteomyelitis übergehen, weisen wir auf die Notwendigkeit hin: 1. einer konservativ abwartenden Therapie; 2. keine Knochenwunde zu verursachen während des Entzündungsprozesses. Im Falle von Bildung von Phlegmonen muß man dieselben durch

allgemeine chirurgische Maßnahmen bekämpfen: lokale Wärme, Spaltung der Abszesse und Anschwellungen, allgemeine antiseptische Mittel; stärkere Traumen (als welche für die Röhrenknochen die Trepanation des Knochens bzw. die Ausschabung des Knochenmarks und für die Kiefer die Extraktion eines Zahnes gilt) können nur nach Vollendung abgeklungener Entzündung ausgeführt werden.

Wenn wir nach allgemeiner Erschöpfung des Organismus und nach schwerer typhöser Infektion in dem Moment des Beginns eines osteomyelitischen Prozesses sind, so wird es klar, daß die Gefahr eines Knochentraumas nach Typhuskomplikation gefährlich ist. Das Problem einer Heilung der schweren Osteomyelitis durch schnellen chirurgischen Eingriff oder durch einen mehr konservativen ist bis heute noch nicht gelöst. Aber in der letzten Zeit haben wir die für die Praxis geltende Meinung von Autoritäten, Gesellschaften und Zusammenkünften (Breslauer Gesellschaft 10. 12. 1923, Zentralbl. f. Chirurg., Nr. 11, 1924 und Allrussischer Chirurgischer Kongreß 1925. 5. Programmthema: Ein mehr konservatives Verhalten bei der Heilung der stark ausgeprägten Osteomyelitis, die Gefahr einer Operation im Auge habend). Bei dieser Zysammenkunft berichtete Professor Moskalenko (Ekaterinoslaff) über die Typen der Organisation der schwammigen Substanz und des Knochenmarks, welche den Typen der Gefäße entsprechen. Er wies auf 3 Typen hin: einen vollkommenen, unvollkommenen und Übergangstypus. Jedem Typus entspricht die Struktur der schwammigen Substanz und der Charakter des Knochenmarks, beziehungsweise dieser Struktur entsprechend verstärkt oder vermindert sich der Verlauf der schweren infektiösen Osteomyelitis und die Widerstandskraft des Organismus. Zu bedauern ist, daß diese Ausgangspunkte sich nur auf dem Femur, Rückgrad, Handwurzel und andere Knochen beziehen, die Kieferstruktur ist bis heute nicht erforscht worden; eine Erforschung nach dieser Richtung hin ist notwendig. Die chirurgische Gesellschaft in Breslau sprach sich für die Notwendigkeit der Röntgenaufnahmen bei jedem einzelnen Falle der Osteomyelitis aus, zum Zweck einer genauen Feststellung des erkrankten Herdes. Wir halten eine Röntgenaufnahme für ein notwendiges diagnostisches Hilfsmittel. In unserem ersten Falle sind wir der Meinung, daß die Extraktion des Zahnes als Knochentrauma die schon vorhandene Osteomyelitis verstärkte und eine aseptische Thrombose irgendeiner Vene oder Arterie zur Folge hatte. Die Notwendigkeit einer mehr konservativen Kur wird durch die zwei weiteren Fälle hervorgehoben, wo wir ungeachtet des schweren und stark verbreiteten Entzündungsprozesses ein gutes Resultat erzielen, sogar die Festigung der anfangs lockeren Zähne.

Wir fassen kurz zusammen:

1. Für die nach Typhus erfolgte Kieferosteomyelitis ist charakteristisch, daß sie am Ende des Typhus entsteht, weshalb sie die gefährlichste Komplikation des abgeschwächten Organismus ist.
2. Ihre Ätiologie muß im Zusammenhang mit einer chronischen Entzündung am Apex der Zähne stehen.
3. Für die präzise Diagnose und die Aufstellung des Heilplanes ist Röntgenuntersuchung notwendig.

4. Die Therapie muß möglichst konservativ sein; besonders muß eine spätere Extraktion des Zahnes im kalten Stadium vorgenommen werden; die Extraktion kommt einer Knochentrepanation gleich.
5. Die weitere Erforschung dieser Erkrankung, wie überhaupt der schweren Osteomyelitis, muß im Zusammenhang mit der Erforschung der anatomisch-physiologischen Bedingungen mit Wachstum und Entwicklung der einzelnen Elemente der Knochen stehen.

Buchbesprechungen und Einzelreferate.

Konservierende Zahnheilkunde.

Keller: Die Wurzelbehandlung des Praktikers. (Schweiz. Monatsschr. f. Zahnheilk. 1925. H. 6.)

Keller ist Anhänger der Fokalinfektionstheorie, allerdings nicht in extremer, sondern in gemäßigter Richtung. Als solcher richtet er sein Hauptaugenmerk darauf, den Wurzelkanal bis zur Wurzelspitze so bakteriendicht abzuschließen, daß durch das Foramen apicale keine Bakterien ins periapikale Gewebe auswandern können und daß keine Wurzelbehandlung ohne vorherige Röntgenaufnahme vorgenommen wird. (Eine etwas kostspielige Methode! D. Ref.) Um das Ziel des völligen Verschlusses zu erreichen, entfernt Keller die Pulpa stets unter Lokalanästhesie; Arsen verwendet er nur ausnahmsweise. Dann eröffnet er das Kavum so breit als möglich und exstirpiert die Pulpa; die Kanäle werden mit Antiformin, Perhydrol und Alkohol gesäubert und nun nicht ausgetrocknet, sondern eine Lösung von Harz in Chloroform 1 : 5 eingeführt und ein Guttaperchastift nachgeschoben. Bei engen und gekrümmten Kanälen sollen diese erst erweitert und geglättet werden, wozu 30%ige Salzsäure und Rattenschwanzfeilen sich sehr gut eignen. — Der Erfolg ist bei Molaren unsicher, weshalb sich Keller hier der Amputationsmethode bedient. — Bei gangränösen Zähnen ist nach vorheriger medikamentöser Behandlung wieder die völlige Abdichtung des Kanales die Hauptsache. Mittels 30%iger Salzsäure wird der Kanal bis zur Wurzelspitze durchgängig gemacht, dann mit Alkohol, Antiformin und Perhydrol gereinigt, für 2 Tage Formalin eingelegt, das unter Umständen gewechselt werden muß. Dann erfolgt die Wurzelfüllung, wie oben beschrieben. — Zeigt das Röntgenbild zirkumskripte periapikale Aufhellung, dann versucht Keller die Wurzelfüllungsmasse mit ziemlichem Druck durch das Foramen hindurchzustoßen, um bei etwaiger Wurzelspitzenresektion eine einwandfrei abschließende Wurzelfüllung zu haben. R. Hesse (Dobeln).

Klinische Zahnheilkunde.

Leroux: Stammanästhesie des Unterkiefers. (La Presse dentaire 1925. Heft 7.)

Obwohl sich diese Methode der Anästhesie sehr eingebürgert hat, gibt es noch immer eine große Zahl von Zahnärzten, die sich scheuen, sie anzuwenden, insbesondere diejenigen, die in kleinen Städten und auf dem Lande wohnen, wo es an Demonstrationsmöglichkeiten fehlt. Die von Leraux im folgenden beschriebene Methode basiert auf 2000 Fällen, ohne daß je ein Mißerfolg zu verzeichnen gewesen wäre. Zunächst wendet sich der Verfasser zu der allgemein üblichen anatomischen Betrachtung, die ich als unnötig, da allseitig bekannt, ansehe. Dann folgt eine kurze Beschreibung des Instrumentariums. Der Verfasser hat eine neue Spritze und Kanüle unter dem Namen A. L. (A. Leroux) herausgebracht, die speziell für zahnärztliche Zwecke konstruiert wurden. Die Kanüle ist einschließlich Ansatz 9 cm lang, die Spitze in einer Länge von 15 mm vernickelt und daselbst mit einem Merkzeichen versehen. Die Spritze ist völlig aus Glas und trägt am oberen Teil eine metallische Schutzhülle. — Bei der Injektion geht Leroux so vor, daß er die Spritze nicht in der Ebene der unteren Molaren nach dem Foramen mandibulare bewegt, sondern in schräger Richtung: etwa über dem Zwischenraum zwischen $\overline{4}\,\overline{5}|$, an der lingualen Wand von $|\overline{8}$ vorbei schräg nach oben, also ungefähr parallel zur Linea obliqua externa. Man stößt dann dicht seitlich vom Foramen mandibulare auf die Linea obliqua interna und den Knochen und injiziert daselbst. Die einzige Möglichkeit eines Mißerfolges besteht darin, daß die Kanülenspitze

den knöchernen Kontakt verliert und die Injektion in zu großer Entfernung vom Foramen mandibulare erfolgt. Ist die Injektion rite ausgeführt worden, so wirkt sie nach 8—10 Minuten sicher. Für eine Injektion verwendet Leroux 3—6 ccm Novokain 2%ig mit einem Tropfen Adrenalin als Zusatz. R. Hesse (Döbeln).

Fischer: Über die Gefahrenquellen auf dem Gebiete der Lokalanästhesie. (Schweiz. Monatsschr. f. Zahnheilk. 1925. H. 6.)

Die erste Gefahrenquelle ist der Einstich durch die Schleimhaut, die bei Verwendung von stumpfen Nadeln noch erhöht wird. Um ihr vorzubeugen, wäscht man die betreffende Gewebspartie mit H_2O_2 ab und desinfiziert sie mit 5%iger Jodtinktur. Die Nadel wählt man 0,5 mm stark, scharf und mit einer Spitze, die im Winkel von 45 Grad abgeschliffen ist.

Die Lösung birgt die zweite Gefahrenquelle in sich. Das sicherste, wirksamste und ungefährlichste Mittel ist das Novokain-Suprarenin, wenn es richtig dosiert ist (Doppelampulle Woelm). Trotz Isotonie und Reizlosigkeit kann es zu lokalen Indispositionen kommen, infolge bereits vorhandener Gewebsschädigungen. Auch bildet die isotonische Flüssigkeit einen vorzüglichen Nährboden für pathogene Keime im Gewebe. Wichtig ist die Frage der Gewebsindoleranz und Widerstandslosigkeit bei oder nach Allgemeinerkrankungen. Die Gewebe bilden dann Immunkörper und Antitoxine nur mangelhaft.

Es bestehen also bedeutsame Wechselbeziehungen zwischen dem Eingriff der Injektion und dem Verhalten des Gewebes bzw. der Widerstandsfähigkeit des Organismus, so daß die Individualisierung auf dem Gebiete der Lokalanästhesie und die Verwendung einheitlicher Injektionslösungen erstrebt werden muß. R. Hesse (Döbeln).

Ivy: Schwellungen in der Regio submaxillaris. (Annals of surgery, 1925.)

Infektionen der Zähne und des Alveolarfortsatzes rufen eine Periostitis mit extraperiostaler Zellgewebsentzündung und submaxillärer Phlegmone hervor, die durch direkte Fortleitung entsteht. Infektionen des Zahnfleisches und der Mundschleimhaut verursachen eine submaxilläre Lymphadenitis. Verlegung des Whartonschen Ganges durch einen Stein oder Entzündung haben eine Schwellung der Submaxillaris selber im Gefolge.

Weber (Köln).

Schermerhorn: Die Diastasespaltung des menschlichen Speichels und die Wirkung der Zahnputzmittel auf sie. (The Dental Cosmos 1925. H. 3.)

Der Gebrauch saurer und alkalischer Zahnputzmittel setzt den Ptyalinindex des Speichels herab. Die Herabsetzung ist bei alkalischen Mitteln nicht so groß wie bei sauren.

Weber (Köln).

Eva Lesser-Kurtzig: Über die Beziehungen zwischen Zähnen und Beruf bei Blasmusikern. (Korresp.-Bl. f. Zahnärzte 1925. Heft 5—7.)

Man unterscheidet Holz- und Blechblasinstrumente. Zu den ersteren gehören Flöte (ohne Mundstück) und Oboe, Fagott, Klarinette (mit Mundstück; zu letzteren Trompete, Posaune, Horn und Tuba.

Bei diesen Instrumenten werden insbesondere die Frontzähne sehr stark in Anspruch genommen, so daß Schädigungen unausbleiblich sind. Bei den Flötisten werden vorzugsweise die unteren, bei den Klarinettisten die oberen Frontzähne betroffen. In zweiter Linie kommen die Blechbläser in Frage, während bei den Oboe- und Fagottbläsern die Verhältnisse am günstigsten liegen. Die Verfasserin hat 134 Bläser untersucht und die Ergebnisse in 4 Tabellen niedergelegt. Aus diesen ist ersichtlich, daß ein hoher Prozentsatz der Zähne erkrankt ist und ein enorm hoher Prozentsatz der Zähne extrahiert war.

Bei dieser Feststellung ergibt sich weiter, daß einzelne Instrumente besonders schädigend auf die Zähne wirken. Die Flötisten weisen 42,8% erkrankter Zähne auf, dann folgen die Klarinettisten mit 39,6%, die Blechbläser mit 35,7% und endlich Fagott und Oboe mit 23,5%. Die Reihenfolge des Prozentsatzes bei erkrankten Schneidezähnen ist die gleiche. Mechanische Abnutzung der Schneidezähne man bei den Klarinettisten, wobei die mittleren am meisten beteiligt sind. Sehr häufig fehlten die seitlichen Schneidezähne oder sie waren sehr erkrankt, was fast stets die Folge des Instrumentendruckes ist. — Bei den Flötisten spielt die Überbelastung eine erhebliche Rolle, da das Instrument dauernd gegen die Wurzeln oder unteren Schneidezähne gepreßt wird. Hierdurch entsteht eine Disposition für Alveolarpyorrhöe. Ob die früher gemachten Beobachtungen von Verfärbungen der Frontzähne infolge Einwirkung des Metalles aufrecht erhalten werden können, konnte die Verfasserin mangels genügenden Materiales nicht entscheiden. Wenn auch der Beruf eines Bläsers dessen Gebiß beträchtlich in Anspruch nimmt, so ist diese Beanspruchung doch qualitativ und quantitativ sehr verschieden. Schädigungen durch das Instrument sind bei Flötisten mit Sicherheit nachzuweisen. Von größter Wichtigkeit für alle Bläser ist ein möglichst lückenloses Gebiß; gut erhaltene Zähne sind für diesen Beruf eine conditio sine qua non. R. Hesse (Döbeln).

Paradentose.

Rojas: Vergleichende Resultate des Vakzins-Goldenberg mit arsenhaltigen Mischungen bei intragingivaler Injektion gegen Alveolarpyorrhöe. (La Semaine dentaire 1925. Heft 30.)

Rojas verwendet bei seiner Arsentherapie arsenhaltige Glyzerinlösungen, die er gingival injiziert und nach deren Gebrauch ein Stillstand in der Entwicklung der pyorrhoischen Mikroben, der Streptokokken usw. zu beobachten ist. Gleichzeitig hat der Verfasser auch Versuche mit Injektionen des Goldenbergschen Vakzins angestellt, indem er beide Methoden umsichtig anwendete, und vergleicht nun die Resultate.

Rojas hat 3 Gruppen von Patienten behandelt:

1. Vier Patienten ausschließlich mit Goldenbergscher Vakzinetherapie.
2. Vier Patienten sowohl mit der Vakzine- als auch mit der Arsentherapie.
3. Vier Patienten ausschließlich mit der Arsentherapie.

Die Erfolge bei der ersten Gruppe waren sehr gut; ebenso war das Ergebnis bei der zweiten Gruppe (gemischte Therapie) erfolgreich. Bei der dritten Gruppe war das Resultat nur mittelmäßig. Vielleicht, so führt Rojas aus, liegt dies daran, daß er nur 2 Zentigramm der Arsenlösung anwendete. Er gibt aber die Überlegenheit der Goldenbergschen Vakzinetherapie offen und freimütig zu und ist der Ansicht, daß diese Therapie gegenwärtig die erfolgreichste zu sein scheint.

R. Hesse (Döbeln).

Brammer: Histologische Untersuchungen chronisch entzündlicher Prozesse des Parodontiums. (Deutsche Zahnheilkunde H. 64. Leipzig 1925.)

Die Arbeit bringt eine Vergleichung des Granulationsgewebes, des Granuloms und der marginalen Paradentitis. Beide unterscheiden sich dadurch, daß im Granulom regressive Veränderungen auftreten, während bei Paradentitis Nekrosen beobachtet werden, die von dem umgebenden Gewebe aufgesaugt werden. Der sonstige Bau des Granulationsgewebes ist bei beiden Erkrankungen derselbe. Sowohl bei Granulom als auch bei der Paradentitis ist das Epithelwachstum als eine durch die Entzündung ausgelöste atypische Wucherung aufzufassen. Leider vermissen wir in der Arbeit Brammers vergleichende Fettfärbungen. Nach den Erfahrungen des Referenten lassen sich daraus wichtige Schlüsse auf die Beziehungen zwischen Epithelwachstum und Fettverteilung im Granulom finden. Wir wissen ja aus den Untersuchungen von Bernh. Fischer, daß die Wucherung des Epithels außer durch chronische Entzündungen auch durch Lipoide angeregt wird.

Weber (Köln).

Orthodontie.

Stallard: Die allgemeinen Beziehungen zwischen Angewohnheiten und Malokklusionen. (The Dental Cosmos 1925, H. 3.)

Es handelt sich um Angewohnheiten beim Schlafen, z. B. dauerndes Liegen auf einer Seite, Armhaltung dabei usw. Verfasser weist nach, daß solche wiederholte „Traumen" mißbildend auf die Kieferform und die Zahnstellung einwirken können.

Weber (Köln).

Izard: Verwendung der physiologischen Methode durch Muskelübungen (Methode P. Rogers) zur Behandlung von Kiefer- und Gesichtsdeformationen. (Zeitschr. f. zahnärztliche Orthopädie 17. Jahrg., H. 1. 1925.)

Die Übersetzung gibt ein Bild von der Methode, durch die die mimische Muskulatur, der Orbikularis der Lippen, Hebe- und Vorziehmuskeln des Unterkiefers gekräftigt werden. Sie ist eine Hilfe bei der Behandlung der mandibulären Retrusion, auch für andere Anomalien anwendbar.

Weber (Köln).

Oppenheim: Die Muskelübungstherapie nach P. Rogers. (Zeitschr. f. Stomatol. 1925. Heft 7.)

Mittels der Muskeltherapie beabsichtigt man gewisse Muskelgruppen, hier speziell die Kau- und Gesichtsmuskulatur, zu kräftigen. Derartige Muskelübungen sollen außerdem in orthodontischer Hinsicht unterstützend wirken und die Apparatebehandlung mehr und mehr verdrängen. Bei diesen Muskelübungen ist besonders Wert auch auf die allgemeine Körperhaltung zu legen. Die Übungen sollen möglichst früh beginnen und regelmäßig durchgeführt werden. Speziell zu beachten ist die Ausbildung der M. M. pterygoidei, des Masseter, Temporalis, Bukkinator und des Platysma, ferner die der mimischen Gesichtsmuskulatur.

R. Hesse (Döbeln).

Röntgenologie.

Haden: Die röntgenologische Diagnose periapikaler dentaler Infektionen im Lichte bakteriologischer Untersuchungen. (The Dental Cosmos 1925, H. 4.)

Die Abwesenheit von röntgenologisch erkennbaren Veränderungen am Apex schließt das Vorhandensein von aktiven Infektionen nicht aus. Verf. fand auch bei vitalen Zähnen im Kulturversuch positive Ergebnisse, nur 42% dieser Zähne gingen auf Nährböden nicht an. Von „pulpless teeth" mit negativem Röntgenbefund blieben 18%, von solchen mit positivem Röntgenbefund 9% steril. Weber (Köln).

Dieulafé: Behandlung des Epitheloms des Mundbodenschankers mit Radium. (La Revue de Stomatologie 1925. H. 6.)

Der Mundbodenschanker kann sekundär durch Ausbreitung des Alveolarrandschankers oder des Zungenschankers oder auch primär entstehen. Im letzteren Falle findet man ihn in der Mukosa und den sublingualen Drüsen. Diese Art von Epitheliomen läßt sich mit der Radiumtherapie erfolgreicher bekämpfen als durch chirurgische Eingriffe, besonders dann, wenn der Tumor diffus ist. Man bringt das Radium für 9 bis 20 Tage in den Mundboden der ganzen erkrankten Zone. R. Hesse (Döbeln).

Anatomie, Histologie und Entwicklungsgeschichte.

Barrett: Die innere Anatomie der Zähne mit besonderer Berücksichtigung der Pulpaverzweigungen. (The Dental Cosmos 1925. H. 6.)

Die Ergebnisse des Verfassers stehen im Einklang mit den in Deutschland bekannten Untersuchungen über die Verzweigungen des Foramen apicale. In der Mehrzahl der Fälle sollen aber die Endigungen der Kanäle nicht mit Zement gefüllt sein. Die Formierung der Verzweigungen wird als ein mit zunehmendem Alter auftretender Entwicklungsprozeß aufgefaßt. Weber (Köln).

Orban: Zur Entwicklung und feineren Struktur des Schmelzes. (Zeitschr. f. Stomatol. 1925. Heft 7.)

Zu Beginn seiner Arbeit greift der Verfasser auf die Untersuchungsergebnisse einer großen Anzahl Forscher, wie: Tomes, Waldeyer, Köllicker, v. Ebner, Walkhoff usw. zurück, die er einer kritischen Betrachtung unterzieht.

Die Ergebnisse seiner eigenen Untersuchungen erläutert Orban an vorzüglichen photographischen Abbildungen histologischer Schnitte und kommt zu dem Ergebnis, daß jedes Prisma vom Dentin bis zur Schmelzoberfläche reicht und durch ein und dieselbe Schmelzzelle gebildet wird. Jedes Prisma besitzt eine organische Membran, entsprechend den Zellmembranen. Der Tomesche s Fortsatz ist das unverkalkte Prisma. Zwischen den von organischen Membranen umhüllten verkalkten Prismen befindet sich eine ebenfalls verkalkte „interprismatische" Substanz, entsprechend der Interzellularsubstanz der Schmelzzellen. Bei den menschlichen Zähnen ist die häufigste Form der Prismen die Arkadenform. Befunde an schlecht verkalktem Schmelz beweisen, daß die Verkalkung der Prismen von der Peripherie gegen die Achse fortschreitet. Die größere äußere Schmelzoberfläche wird durch absolute Dickenzunahme der Schmelzzellen und Prismen ausgeglichen. Wenn dabei zur Ausbildung der interprismatischen Substanz kein Platz bleibt, füllt den restlichen Raum zwischen den Prismen nur die organische Hülle aus. Der Schmelz des Nagezahnes der Ratte besteht aus sich senkrecht kreuzenden elliptischen Prismen, deren Bildung durch sich kreuzende Schmelzzellen erfolgt. R. Hesse (Döbeln).

Pathologie.

J. Münch: Die harten Neubildungen der Zahnpulpa. (Deutsche Zahnheilkunde H. 64, Leipzig 1925. Preis Mk. 5,40.)

Münch teilt die harten Neubildungen der Zahnpulpa ein in Reizdentin, hoch- und niedrigorganisierte Dentikel. Einfacher wäre nach der Ansicht des Referenten eine Einteilung in Neubildungen mit und solche ohne Dentincharakter. Diese ist vorzuziehen, da durch sie eine strenge Scheidung ermöglicht wird. — Hochorganisierte Dentikel sind „Anomalien des Dentins" und auf Unregelmäigkeiten bei der ersten Dentinentwicklung zurückzuführen. Sie stehen immer im Zusammenhang mit der Zahnwandung. Niedrigorganisierte Dentikel kommen als lamellenartige und als Dentikel mit fibrillärer Struktur vor. Unseres Erachtens wäre eine strengere Herausarbeitung des Gesichtspunktes, wieweit die Pulpa bei den einzelnen Formen aktiv und passiv beteiligt ist, notwendig gewesen. Wir vermissen die Angabe, daß sich auch wahre Zementikel in der Pulpa finden, die dann

gar nichts mit einer Metaplasie zu tun haben, da auch das Bindegewebe der Pulpa die Fähigkeit hat, derartige Parablasten zu formieren. Die Bildung dieser Hartsubstanz geht dann eindeutig auf dem Wege vor sich, wie Ref. ihn für die Histogenese des sekundären Zementes gezeigt hat. Bezüglich der Verdichtungszonen in der Pulpa möchte Ref. darauf hinweisen, daß auch im Zentralnervensystem ganz ähnlich Kalkkonkremente gefunden werden. Das nur als Hinweis, über die Beziehungen beider Veränderungen soll dadurch nichts ausgesagt werden. Weber (Köln).

Appleton: Die Hypertrophie der Glandula submaxillaris bei parathyreoid-ektomierten albinotischen Ratten. (The american journal of pathology Vol. 1. 1925.)

Bei parathyreoidektomierten Ratten beobachtet man eine Vergrößerung der Glandula submaxillaris, die auf einer wahren Hypertrophie beruht. Es handelt sich um einen Prozeß sui generis. Weber (Köln).

Chirurgie.

Williams und Dorrance: Plastik des Unterkiefergelenks. (Annals of surgery, April 1924.)

Postoperativ muß gedehnt werden, wofür die Verfasser einen einfachen Apparat angeben, der das Prinzip der Klemmpinzette in vergrößertem Maßstab wiedergibt. Weber (Köln).

Ivy: Wiederherstellung erworbener Defekte des Gesichtes. (The Journal of the American mediael association Vol. 84, p. 181. 1925.)

Nach den Erfahrungen des Autors werden bei ausgedehnten Defekten, besonders der Nasenflügel, durch vollständiges Opfern der zerstörten Teile bessere Erfolge erzielt als durch Flickplastiken unter Verwendung krankhaft veränderter Teile. Die Plastik geschieht durch Umschlagen eines Stirnlappens. Weber (Köln).

Innere Medizin.

Haden: Experimente über die Beziehungen zwischen dentaler Infektion und Systemerkrankungen. (The Dental Cosmos 1925. H. 5.)

Der Verfasser bemüht sich zu zeigen, daß die Mikroorganismen aus dentalen, periapikalen Infektionen im Tierversuch zu bestimmten Manifestationen führen. Und zwar kommt es zu Nierenabszessen, Hämorrhagien im Duodenum, Gelenkveränderungen usw. Das Material entstammt Patienten, die nach Beseitigung der kranken Zähne eine auffallende Besserung ihrer vorher manifesten Beschwerden zeigten. Weber (Köln).

Cahn: Beobachtungen über die Wirkung der Tuberkulose auf Zähne, Zahnfleisch und Kiefer. (The Dental Cosmos 1924- H. 5.)

Die Tuberkulose kann Erscheinungen in der Mundhöhle außer den typischen Ulzerationen hervorrufen. Darunter gehören: Zahnhalskavitäten, Gingivitis mit Verlust der Interdentalpapillen, große intertrabekulare Räume. Weber (Köln).

Nervenheilkunde.

Polus: Heilung von zwei Fällen von Fazialisneuralgie durch zahnärztliche Behandlung. (Revue Belge de Stomatologie 1925. H. 2.)

Im ersten Falle handelt es sich um einen 50jährigen Mann von guter Konstitution, der seit 8 Jahren an einer linksseitigen Neuralgie litt und vor 6 Jahren an einem Weisheitszahnabszeß erkrankt war. Dieser Zahn war im 40. Lebensjahr durchgebrochen und wurde, obwohl frei von Karies, wegen des Abszesses extrahiert. Eine Anzahl Spezialisten, die der Patient aufsuchte, extrahierten die Prämolaren und Molaren im linken Ober- und Unterkiefer und den linken unteren Eckzahn bis auf $\overline{|7}$. Die neuralgischen Schmerzen wurden trotzdem so schlimm, daß der Patient kaum noch zu sprechen wagte und die linke Gesichtshälfte völlig verzerrt wurde. Mangels genügenden Schlafes war der Kranke in sehr deprimierter Verfassung. Die Schmerzen befielen die untere Lippengegend und strahlten nach der Oberlippe und längs des Temporalis aus, bis sie schließlich den ganzen Schadel einnahmen. Im Röntgenbild konnte man im Bereiche des extrahierten Weisheitszahnes eine alte Verletzung wahrnehmen als Folge einer zurückgebliebenen Wurzel mit Granulombildung. Zwei Monate nach der Extraktion trat völlige Heilung ein.

Der zweite Fall betrifft eine Dame, die seit 4 Jahren an Neuralgien litt. Der rechte Oberkiefer ist bis auf den Eckzahn zahnlos. Im Bereich des Unterkieferwinkels besteht eine Fistel, ohne daß der Röntgenbefund des rechten Oberkiefers eine Wurzel zeigte. Dagegen bestand im Bereiche des unteren Weisheitszahnes leichte Verdunkelung infolge knöcherner Einschmelzung. Wahrscheinlich hat dieser pathologische Vorgang eine Kompression oder Irritation auf das Nervensystem ausgeübt. Nach Extraktion des unteren Weisheitszahnes erfolgte die Heilung. R. Hesse (Döbeln).

Dorrance: Alkoholinjektionen in das Ganglion Gasseri. (The Journal of the American medical Association Vol. 83. 1924.)

Die Absolute Indikation für Alkoholinjektionen in das Ganglion Gasseri ist Karzinom des Oberkiefers oder des Unterkiefers oder einer Seite der Zunge. Wenn die Anästhesie nach einem Monat noch besteht, so wird sie nach den Erfahrungen des Verfassers auch weiterhin bestehen bleiben. Manchmal werden im Anschluß an die Injektion vorübergehende Augenmuskelstörungen beobachtet. Weber (Köln).

Gynäkologie.

Godard und Bouland: Über eine Zähne enthaltende Ovarialzyste. (La Semaine dentaire 1925. H. 22.)

Daß Ovarialzysten Zähne enthalten, ist im allgemeinen nichts Neues. Von zahnärztlicher Seite jedoch ist dieses Thema noch wenig erörtert worden.

Die Verfasser beobachteten eine Dermoidzyste des Ovarium bei einer 38jährigen Frau. Die Zyste bestand seit etwa 3 Monaten und förderte bei der Operation 4 Zähne zutage mit völlig ausgebildeten Kronen. Die Zähne erschienen in einer knöchernen Schicht regelrecht eingepflanzt zu sein, so daß man sie mit der Hand nicht bewegen konnte. Es entstand nun die sehr interessante Frage, ob die Zähne Wurzeln besaßen. Die Röntgenaufnahme ergab folgenden Befund:

Der erste Zahn besaß zwei große und drei kleine Höcker, etwa wie ein oberer Molar. Die Krone erhob sich 4 bis 5 mm über die Gewebsschicht.

Der zweite Zahn hatte mehr die Eigenschaften eines oberen zweiten bleibenden Prämolaren und erhob sich ebenfalls 4 mm über den Rand der knöchernen Gewebsschicht.

Der dritte Zahn stellte sich als ein oberer Eckzahn dar, war aber kleiner und um seine Achse gedreht.

Der vierte Zahn entsprach den Formen des ersten, also einem Molaren. Er hatte fünf reguläre Höcker und überragte die Gewebsschicht um 4 mm.

Die beiden Molaren besaßen keine Wurzeln, während die beiden anderen Zähne eine voll entwickelte Wurzel mit Pulpakammer und Nervkanal aufwiesen.

Da die Patientin am 15. Tage eine Fehlgeburt erlitt, konnte man nachweisen, daß der Fötus selbst keinerlei Mißbildung zeigte. Einer der Zähne wurde in histologische Schnitte zerlegt. An ihnen beobachtet man, daß die Pulpa das Kavum nicht ganz ausfüllte wie bei normalen Zähnen und das Foramen apicale wie bei jungen Zähnen noch weit geöffnet war. Die Dentinschicht war normal, die Zement- und Schmelzschicht hingegen ziemlich dünn. R. Hesse (Döbeln).

Soziale Zahnheilkunde.

Alfred Cohn: Die Ethik als Problem der sozialen Zahnheilkunde. (Verlag Joh. Ambrosius Barth, Leipzig. 1925. Preis geheftet 3,30 Mk.)

Die vorliegende Arbeit hat zum Ziel, darauf hinzuweisen, daß die wissenschaftliche soziale Zahnheilkunde sich ernsthaft mit Fragen auseinandersetzen muß, die der Praktiker für gewöhnlich als alltägliche übersieht oder, wenn sie sich in der Praxis nicht immer erfreulich gestalten, mit einem ärgerlichen Achselzucken beiseite schiebt. Bei der Behandlung dieser Fragen wird man finden, daß sie bedeutsame Schlüsse auf die Entwicklung des Berufslebens zulassen. Kennt man aber die kausalen Zusammenhänge, so werden manche Fehler vermieden werden, die der Stand und seine Vertretung im Wirtschaftsleben bisher gemacht haben. Um das Problem richtig zu erfassen, ist es notwendig, seinen Begriff und seine Herkunft zu kennen. Moral und Ethik sind zwei Begriffe, die schwer abgrenzbar sind. Die Moral ist wandelbar (ärztliche Moral ist etwas ganz anderes als kaufmännische Moral), die Ethik hingegen ist feststehend. Andererseits wird betont, daß auch die ethischen Anschauungen verschieden gearteter Kreise divergieren können, Anschauungen, die in ihrem Wirken und Wesen untersucht werden sollen. Im Mittelalter konnte von Ethik in unserem Berufe keine Rede sein, denn aus Mangel an anatomischen und physiologischen Kenntnissen

wurde die Heilkunst mittels Betruges, Zauberei, Sterndeuterei und sehr unappetitlicher Mittel betrieben. Man ging zum Zahnbrecher, um einen schmerzenden Zahn los zu werden und kam mit einem abgebrochenen Zahn und einer Syphilisinfektion zurück. Das Mittelalter konnte die Ethik noch entbehren, denn dem Heilkünstler fehlte das wirtschaftliche Element der Notwendigkeit, das allein ethische Konsequenzen hätte hervorrufen können. Für ihn war noch überall Platz und Bewegungsfreiheit. Erst später, als sich der Zwang des Wettbewerbes einstellte, als sich Brotneid gegen die vom Schicksal Begünstigten breit machte, entwickelte sich das Bestreben, einen solchen Berufszweig auch wirtschaftlich auf eine angesehene Stufe zu stellen; es regten sich sozial-ethische Bestrebungen.

An diesem Problem ist der Anteil der Praktiker sehr beträchtlich, anderenfalls wäre die Ausübung des Berufes verflacht. Um die beiden Pole: Ethik und Interesse zusammenzubringen, war es erforderlich, einen ethischen Zusammenschluß zu schaffen, der dem einzelnen Ellenbogenfreiheit sicherte, wohingegen dieser sich verpflichtete, die Ellenbogenfreiheit seines Nachbars ebenso zu respektieren. So entstanden die Standesvereine und Schutzbestrebungen wie: Ehrenräte, Kammern usw. Berufsethik und Berufsinteresse gehen vielfach einen gemeinsamen Weg, sind aber nicht als identisch zu bewerten. Im einzelnen Berufsstande bildeten sich zwei Entwickelungsphasen: die private Berufsethik und die offizielle Standesethik. Bei letzterer spielen die wirtschaftlichen Imponderabilien schon eine erhebliche Rolle. Je größer die Zahl der Berufsausübenden ist, um so schwerer ist es, sie in den standespolitischen Mindestgrenzen zu halten. Man sah sich also gezwungen, feste Normen und Zwangsmaßnahmen gegen diejenigen zu schaffen, die sich diesen Normen nicht fügen wollten. In das Bereich der offiziellen Standesethik fällt auch die Sorge des Standes für seinen Nachwuchs (Fortbildung, Studienreform usw.) und die Sorge für seine Arbeitsunfähigen und Hinterbliebenen.

Die oben skizzierte Entwicklung hat auch der zahnärztliche Stand durchgemacht (Geschichte des Zentralvereins Deutscher Zahnärzte 1859 bis 1909). Günstige Ausbreitung und ethischer Fortschritt entwickeln sich gleichmäßig weiter. Das außerordentlich rasche Anwachsen der Zahl der Berufsausübenden von 1909 bis 1922 birgt allerdings die Gefahr in sich, daß die Homogenität des Standes in qualitativer und ethischer Hinsicht Schaden nimmt. Hieraus entsteht die Notwendigkeit, die Standesgenossen so straff als möglich zusammenzufassen. Zum Schutze der zahnärztlichen Normalethik müssen Einrichtungen vorhanden sein, die einen Zwang auf die Berufsgenossen ausüben (Ehrengerichte, Standesvereine, Kammern). Diese Maßnahmen zur Aufrechterhaltung der Standesethik bedeuten einen großen Fortschritt; ihm reiht sich würdig die 1919 erlangte Promotion an, denn sie ist in qualitativem und ethischem Sinne von größter Bedeutung. Durch sie erhielt der Stand die völlige Gleichstellung mit den übrigen akademischen Berufen, durch sie gewann der Stand an Ansehen im Publikum, durch sie trat der Unterschied zwischen Zahnarzt und Zahntechniker aufs sichtbarste zutage. Sehr bald schon versuchte man den hemmungslosen Wettbewerb in geordnete Bahnen zu lenken, um das Bewußtsein der Gemeinsamkeit zu heben und dem Konkurrenzkampfe zu steuern. Zur Förderung der ethischen Bewertung des Standes schritt man schon frühe zu einer Konkurrenzbeschränkung der Entlohnung, nämlich zur Schaffung von Gebührenordnungen, während man das Rabattsystem, eine verschleierte Form der Unterbietung als unmoralisch bekämpfte. Im Interesse des standesethischen Ansehens war es angezeigt, für die Tätigkeitsbezeichnung besonderer Leistungen Normativbestimmungen zu treffen, um einer unberechtigten Titelführung vorzubeugen (Spezialisten, Spezialärzte usw.). Erhebliche ethische Momente spielen bei Praxisveränderungen (Kauf, Übernahme) eine so bedeutsame Rolle (z. B. das Vertrauensverhältnis des Publikums zum Arzt), daß man geneigt war, diese als gegen die guten Sitten verstoßend zu bezeichnen. Das trifft aber doch nicht für alle Fälle zu. Ob die Übernahme der Leitung einer Kassenklinik den Standessitten zuwiderläuft, wie der Vereinsbund seinerzeit entschieden hat, dürfte nicht so ohne weiteres unsere Zustimmung finden, da gerade in den letzten Jahren wirtschaftliche Einflüsse die Zahnärzte in diese Laufbahn drängten. Eine Reklame, soweit sie sich in bestimmten Grenzen hält, kann im allgemeinen nicht von einem ethischen Mangel behaftet sein. Sie kann aber für den freien Beruf nicht in Betracht gezogen werden, weil hier nicht Waren produziert werden, sondern weil die Produktion aus persönlichen Leistungen entsteht. Mit der Freigabe der Reklame würde der Stand sich selbst vernichten und auf das Niveau der Nichtapprobierten herabsinken. Unter den Auswüchsen des Wettbewerbes nennt Cohn: Die Garantieversprechen für Haltbarkeit von Gebissen, Qualitätstäuschung, Behandlung von Patienten eines Zahnarztes durch einen von ihm angestellten Nichtapprobierten. Neben diesen wirtschaftlichen kommen auch ethische Momente in Betracht, z. B. schlechte Beurteilung der Arbeiten eines Standesgenossen vor den eigenen Patienten usw.

An dieses Bild über die ethischen Anschauungen der Zahnärzte reiht der Verf. nunmehr ein gleiches über diejenigen der Zahntechniker, die ja mit dem Publikum ebenfalls in ethischer

Wechselbeziehung stehen. Die ethischen Anschauungen der Zahntechniker beruhen nicht auf dem Charakter der Approbation und nicht auf dem Bewußtsein, daß dem Stande ein Teil der Volksgesundheit anvertraut ist, sondern auf dem Boden des Handwerkes, der Zunft. Der Zahntechniker kann also nur versuchen, Erfolge durch handwerksmäßige Qualitätsarbeit zu erzielen, nie aber treibt er Therapie. Die Wechselbeziehung zwischen Praktiker und Außenwelt charakterisiert sich in dem freien Wettbewerb, in der freien Arztwahl, also in dem Arbeitsverhältnis der beiden Gruppen zueinander. Hierhin gehört auch das Konzessionssystem, wie z. B. beim Apothekerstand. Die Arbeitsformen sind entweder die eines Arbeitnehmers (gegenüber den Versicherungsträgern) oder die eines Unternehmers (Privatpraxis). Der Zahnarzt hat also einerseits die Auswahl seitens der Kassenvertreter, andererseits die des Publikums über sich ergehen zu lassen. Damit verliert eine Anzahl von Zahnärzten das Recht auf Arbeit, was sozial-ethisch anfechtbar ist. Der Entwicklungsgang, den die Arbeitsbedingungen machen, schreitet auf sozialer Basis fort. Dem Arbeitnehmer steht als Druckmittel zur Erreichung seiner Ziele der Streik zur Seite, wobei schwer zu entscheiden ist, ob dieses Mittel als ethisch oder nichtethisch aufgefaßt werden soll. Ein Streik der zahnärztlichen Arbeitnehmer gegenüber einer Kasse kann die Leistungen verbessern, z. B. infolge verbesserter Entlohnung oder infolge Erzwingung von Leistungen, die die Kasse bisher nicht den Versicherten gewährte. In diesem Falle wäre der Streik von ethischer Bedeutung.

Die ethischen Beziehungen zwischen Praktikern und Staat gipfeln in der Pflege der Volksgesundheit, zu der der Staat leider auch Kräfte zweiter Ordnung (Nichtapprobierte) heranzieht, eine Maßnahme, deren Notwendigkeit der Approbierte nie einsehen kann und wird. Die Konzessionierung eines zweiten minderwertigen Standes ist eine Benachteiligung aller früher approbierten Zahnärzte (und auch des Publikums, der Ref.). Der Approbierte muß es ferner als einseitig empfinden, daß der Staat durch das Gesetz des Versicherungszwanges einen großen Teil des Volkes der freien Behandlung entzieht und sie einem beschränkten Kreise von Praktikern zuweist. Mit Recht muß der Stand für diese Schmälerung und Herabsetzung seines Gesamteinkommens vom Staate die Alters-, Krankheits- und Invalidenversicherung fordern.

Die ethischen Anschauungen des Publikums gegenüber dem Praktiker decken sich im allgemeinen mit denen des Praktikers dem Publikum gegenüber; doch ist nicht von der Hand zu weisen, daß durch die wirtschaftliche Entwicklung die unterscheidende sozialistische Beachtung der freien und der gewerblichen Berufe allmählich nivelliert wird, insbesondere seitdem die approbierten Produzenten des Heilberufes zwangsläufig Lohnempfänger geworden sind. In noch höherem Maße unterliegen die korporativen Zusammenhänge der sozial-ethischen Beurteilung, insbesondere auf dem Gebiet des Versicherungswesens. Seitens der Träger des Versicherungsgedankens, also der Kassen, spielen in erster Linie wirtschaftliche Fragen die Hauptrolle, erst in zweiter Linie ethische Fragen: wirtschaftliche insofern, als die Kassen stets versuchen werden, das Risiko so niedrig als möglich zu gestalten, ethische insofern, als sie gemeinsam mit den Ärzten und Zahnärzten sozialhygienische Aufgaben erfüllen (Seuchenbekämpfung, Heilstätten usw.). Unter dieses Kapitel fallen auch die Fragen der freien Arztwahl (Produzentenwahl), die Frage der sog. Kassenlöwen, die durch Schaffung der freien Arztwahl beseitigt werden sollte, und die sog. Vertrauensarztfrage, die einen reinen Überwachungsdienst darstellt. Das Vertrauen, das diese Ärzte genießen, ist ursprünglich nur einseitig, seitens der betreffenden Kasse, nicht aber der betreffenden Standesgenossen oder umgekehrt, je nachdem, wer sie gewählt hat. Trotzdem ist gegen eine derartige Gutachtertätigkeit nichts einzuwenden, wenn sie verständig ausgeübt wird, wenn sie nichts anderes darstellt als eine Kontrolleinrichtung im Interesse der Gesamtheit.

Wenn dieses Referat außergewöhnlich lang ausgefallen ist, so möge dies der Umstand entschuldigen, daß der Verf. hier versucht hat, ein Problem zu lösen, das für unseren Stand gegenwärtig von höchster Bedeutung ist. Ich bin mir bewußt, trotz alledem nur einen kleinen und oft recht lückenhaften Ausschnitt hier wiedergegeben zu haben und ich empfehle allen Standesgenossen, dieses trefflich durchdachte Werk aufs wärmste zum Selbststudium.

R. Hesse (Döbeln).

Kleine Mitteilungen.

Zentralverein Deutscher Zahnärzte E. V.

Zur Aufnahme haben sich gemeldet:

Dr. Meyer, Plauen i. V., Jägerstr. 5.
Dr. Herbert Fliege, Zwickau Sa., Nordstr. 13.
Dr. Karl Dehne, Burgstädt Sa., Augustusstraße 5.
W. Assmann, Altona i. W., Lennéstr. 80.
Dr. Josef Schneider, Köln-Nippes, Neusserstr. 255.
Dr. Gelhaus, Gelsenkirchen, genaue Adresse fehlt!
Dr. Bente, Kaiserslautern, Fischerstr. 16.
Dr. Schroeder Erich, Rathenow, Jägerstr. 91.
Dr. Wilhelmi, Marienwerder, Grünestr. 29.

Unvollkommene oder falsche Angaben bitte ich zu berichtigen durch Postkartenmitteilung.

Döbeln, 15. 9. 1925. i. A.: Dr. R. Hesse, 1. Kassenführer.

Auf das gelegentlich der Versammlung des Zentralvereins deutscher Zahnärzte zu Hannover an den Herrn Reichspräsidenten abgesandte Telegramm kam beifolgende Antwort.

Berlin, den 14. September 1925.

Der Reichspräsident.

Dem Zentralverein deutscher Zahnärzte spreche ich für das mir von seiner 62. Tagung in Hannover gesandte freundliche Begrüßungstelegramm und Treugelöbnis meinen besten Dank aus.

Mit freundlichen Gruß
von Hindenburg.

Universitätsnachrichten.

An der Universität **Würzburg** finden im Wintersemester 1925/26 folgende Vorlesungen speziell für Studierende der Zahnheilkunde statt.

Prof. Dr. Ackermann: Einführung in die Physiologie für Studierende der Zahnheilkunde, zweistündig.

Prof. Dr. Leupold: 1. Spezielle Pathologie für Zahnärzte, zweistündig und 2. mit Prof. Dr. Kirch: Mikroskopischer Kurs für Zahnärzte, zweistündig.

Prof. Dr. Seifert: Chirurgie des Kopfes (für Studierende der Zahnheilkunde), zweistündig.

Privatdozent Dr. Meyer: Erkrankungen der oberen Luftwege für Zahnmediziner, einstündig.

Prof. Dr. Walkhoff: 1. Klinik der konservierenden Zahnheilkunde, 15stündig. 2. Klinik für Zahn- und Mundkrankheiten (mit Privatdozent Dr. München), neunstündig. 3. Zahnärztlich-chirurgische Propädeutik (mit Assistent Dr. Ketels), einstündig. 4. a) Technischer Phantomkurs für Vorkliniker, 44stündig, b) Technische Klinik, 44stündig. c) Kurs für Orthodontie nur für Kliniker, zweistündig. 5. Zahnärztlicher Röntgenkurs (mit Assistent Dr. Poppen) einstündig.

Privatdozent Dr. Hans Müller: 1. Ausgewählte Kapitel aus der gesamten Zahnheilkunde speziell Chirurgie, einstündig. 2. Vorlesung über Zahnheilkunde für Mediziner, einstündig.

Privatdozent Dr. München: 1. Vorlesung über konservierende Zahnheilkunde II. Teil, zweistündig. 2. Phantomkurs der konservierenden Zahnheilkunde für Anfänger, 15stündig. 3. Vorlesung über Zahn- und Mundkrankheiten, einstündig.

Hochschulnachrichten. Erlangen: Prof. ord. Dr. Reinmöller (Zahnheilkunde) wurde für das kommende Studienjahr zum Dekan der medizinischen Fakultät gewählt. — **Leipzig:** Prof. ord. Dr. Römer (Zahnheilkunde) wurde für das Studienjahr 1925/26 zum Dekan der medizinischen Fakultät gewählt.

Für die Schriftleitung verantwortlich: Dr. A. Rohrer in Hamburg.
Verlag von Julius Springer in Berlin W. — Druck der Univ.-Druckerei H. Stürtz A.G., Würzburg.

Deutsche Monatsschrift für Zahnheilkunde. 1925, Heft 20, 15. Oktober.

Über das Verhalten der Zähne bei malignen Kiefertumoren.

Von

Hermann Euler.

Mit 27 Textabbildungen.

(Aus dem zahnärztlichen Universitätsinstitut Breslau.)

Systematische Untersuchungen größeren Umfanges über das Verhalten der Zähne bei malignen Tumoren sind, soviel ich aus der Literatur ersehen kann, anscheinend nur äußerst selten gemacht worden; jedenfalls ist mir außer der Arbeit von Hofer (Zeitschr. f. Stomatol. 1925, H. 6), die erschien, als die vorliegenden Untersuchungen bereits im Gange waren, keine Veröffentlichung bekannt, die Anspruch auf größere Genauigkeit machen und sich auf reichlicheres Material stützen könnte. Fast alle Autoren, mit Ausnahme eben von Hofer, beschränken sich darauf, die Stellungsänderung, die Lockerung und den Ausfall der Zähne zu registrieren. Gelegentlich lesen wir auch, wie Tumoren erst dadurch erkannt wurden, daß sich die Alveolen nach einer Extraktion nicht schlossen, und daß in ganz kurzer Zeit aus solchen Alveolen Geschwulstmassen herauswucherten. Von systematischen histologischen Durchmusterungen der Zähne hören wir dagegen nichts. Eine der wenigen Ausnahmen bildet die Arbeit von Römer, der in 2 Fällen maligner Tumoren Verwachsungen zwischen Zahn und Kieferknochen feststellen konnte. (In Scheffs Handbuch von ihm berichtet.) Römer glaubt, die Verwachsung in ursächlichen Zusammenhang mit den Geschwülsten bringen zu können.

Sehr lesenswert ist ferner die schon erwähnte Publikation von Hofer, der aus 2 Oberkiefersarkomen und 3 Plattenepithelkarzinomen Partien untersucht hat, die schon makroskopisch eine nahe Beziehung der Geschwülste zum Zahnsystem erwarten ließen. Hofer hat dabei eingehend das Verhalten des Alveolarknochens, der Wurzelhaut und des Zementes geprüft. Auf Einzelheiten seiner Resultate wird am Schlusse der vorliegenden Arbeit an Hand eigner Ergebnisse noch einzugehen sein, nur so viel sei hier erwähnt, daß Hofer beim Sarkom starke Resorption an der Zahnoberfläche fand, beim Karzinom dagegen selbst bei großer Tumorennähe nur wenige Veränderungen feststellen konnte. Er hat auch eine plausibel klingende Erklärung dafür gebracht: der im Vergleich zum Knochen größere Widerstand verlangt mehr Zeit zur Entfaltung der Resorption als das rasche Wachstum eines Karzinoms zur Verfügung läßt. Die Hauptursache für die Resorption sieht er darin, daß das Wachstum eines Tumors einen Druck auf den Zahn ausübt und daß dieser Druck sich in Resorption auswirkt. Über das Verhalten der Pulpa erfahren wir bei Hofer leider sehr wenig, zumal bei seinen Karzinompräparaten die Pulpa meist tot war. Anscheinend sieht er die Todesursachen für die Pulpa darin, daß sich die Krebsnester über die Wurzelspitzen hinaus ausgedehnt hatten.

Für mich ergaben sich folgende Aufgaben: einmal genauere eigene Untersuchungen anzustellen, nachdem frühere mikroskopische Betrachtungen einzelner Zähne aus Tumoren resultatlos geblieben waren, dann, soweit als möglich die Resultate von Hofer nachzuprüfen und zu ergänzen und endlich, noch andere maligne Tumorarten in den Kreis der histologischen Untersuchungen einzubeziehen. Hier ist es vor allem eine Geschwulstart, die nicht nur an sich interessant ist, sondern auch das Interesse des Zahnarztes in besonderem Maße beanspruchen kann, da sie in erster Linie im Bereich des Oberkiefers zur Entwicklung kommt. Es sind dies die sogenannten Mischgeschwülste, früher Endotheliome oder Adenome des harten Gaumens genannt. Nach Perthes bilden sie den größten Teil der überhaupt am Gaumen beobachteten Geschwülste (während der kleine Rest Fibrome und eigentliche Sarkome betrifft). Mitunter gehen sie auch unter dem Namen „Parotismischtumoren"; doch ist dies mehr eine Typusbezeichnung, eine Art Sammelname geworden, herrührend davon, daß sie zum erstenmal ausgehend von der Parotis beobachtet worden sind. Sie können überall am Oberkiefer vorkommen, wo sich phylogenetisch Drüsenanlagen befunden haben (Matthias). In der alten Streitfrage, ob die in langen, verzweigten, schlauchähnlichen Zügen wuchernden Zellen von Drüsenendothel stammen (Endotheliome) oder wirkliche epitheliale Zellen sind (Epitheliome), neigt sich neuerdings mehr die Auffassung zum epithelialen Charakter (s. Kaufmann, spezielle Pathologie). Das interessanteste an diesen Tumoren ist, daß sie zunächst einen gutartigen Charakter haben; sie sind gut abgekapselt, wachsen sehr langsam, machen keine Metastasen. Nach einer Reihe von Jahren jedoch steigern sie in der Regel ihre Wachstumsgeschwindigkeit und nehmen nach Durchbrechung ihrer Kapsel einen malignen Charakter an (Perthes in Garré-Küttner-Lexer, Handbuch der praktischen Chirurgie). Der Umschlag in die bösartige Form kann sehr beschleunigt werden, wenn die Tumoren mit Röntgenstrahlen behandelt oder chirurgisch ohne restlose Entfernung angegangen werden (Matthias). Es ist durchaus denkbar, daß auch zahnärztliche blutige Eingriffe am Kiefer zur Umwandlung beitragen. Beim Übergang in die bösartige Form erhält vor dem bindegewebigen Anteil (daher der Name „Misch"-tumor) die epitheliale Komponente das Übergewicht und in diesem Zustande könnte man sie wohl bei den Karzinomen einordnen.

Der Liebenswürdigkeit der Herren Geh.-R. Partsch und Geh.-R. Küttner verdanke ich nun zwei für die vorliegenden Untersuchungen ganz besonders wertvolle Präparate dieser Art Tumor; beidemale handelt es sich um einen in toto resezierten Oberkiefer und beidemale war eine geschlossene Zahnreihe vorhanden, beidemale schienen sämtliche Zähne äußerlich intakt, also rein schon der Bezahnung nach äußerst glückliche Untersuchungsobjekte, bei denen in lückenloser Folge die mikroskopische Prüfung vorgenommen und in der Duplizität zugleich kontrolliert werden konnte. Ferner stand mir aus der dank Partsch so reichhaltigen Sammlung des Breslauer zahnärztlichen Instituts ein wegen Carcinoma solidum resezierter Oberkiefer zur Verfügung, in dem leider nur noch wenige Zähne erhalten waren und endlich überließ mir Prof. Matthias noch ein seltenes Leichenpräparat: Teile vom Oberkiefer eines Patienten, der an Melanom des Oberkiefers zugrunde gegangen war. Somit war auch das Sarkom, und zwar in seiner bösartigsten Form, bei der Untersuchung vertreten

Die Verarbeitung des Materials geschah in der üblichen Weise; zum Schneiden wurde durchweg das Gefriermikrotom verwendet. Ich gebe zunächst einen Überblick über die histologischen Befunde, wobei namentlich auch die Pulpaverhältnisse eingehend berücksichtigt wurden.

Mischtumor I.

Josef Krautw. 43 Jahre.

Aus der Krankengeschichte: Vor etwa 8 Monaten bemerkte der Patient am Gaumen rechts eine Schwellung, die zuerst mehr kugelig war und dann in der Mitte abflachte. Seit einigen Wochen beginnen sich die Zähne im rechten Oberkiefer zu lockern. Eine sichere Diagnose konnte von mehreren konsultierten Ärzten nicht gestellt werden; Jodkali, das Patient auf Anraten eines Arztes nahm, brachte keine Besserung.

Bei der Aufnahme fand sich auf der rechten Seite des harten Gaumens ein Tumor, der in der Gegend der Bikuspidaten am breitesten aufsaß. Der Tumor war von normalaussehender Schleimhaut bedeckt bis auf den medialen Abschnitt, dessen Oberfläche geschwürig zerfallen erschien. Auf dem seichten Geschwürsgrund fanden sich reichlich Granulationen. Zahnformel 7 6 5 4 3 2 1|. Nach dem Vestibulum oris ist der Alveolarfortsatz deutlich vorgewölbt.

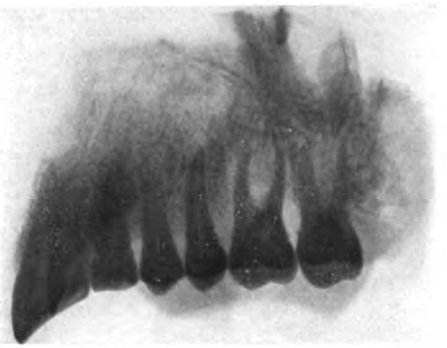

Abb. 1. Mischtumor 1. Röntgenaufnahme von einem wegen maligne gewordenen Mischtumors resezierten Oberkiefer. Alter des Patienten 43 Jahre. Man beachte den hellen Hof um den 1. Molaren (Parodontitis; keine Tumorwirkung!)

Wahrscheinlichkeitsdiagnose: Sarkoma palati duri.

Operation: Totalresektion des rechten Oberkiefers.

Röntgenbild vom Oberkiefer nach der Resektion: Abb. 1 ($^5/_6$ natürl. Größe).

Histologischer Befund.

J[1]. Der Zahn steht an der Grenze des Tumors nach der Medianlinie zu, ist aber doch, namentlich palatinal und labial, in der weiteren Peripherie von Geschwulstmassen umgeben, die sich überall durch die Spongiosamaschen und haversischen Kanäle heranschieben, ohne, hier an der Peripherie, den Knochen selbst vollständig zerstört zu haben. Der Periodontalraum ist durch lamelläre Knochenapposition stark verengt und von zahlreichen Zementikeln durchsetzt. Auch Zementapposition hat zur Zeit der Operation noch reichlich stattgefunden. Im großen und ganzen ist die Wurzelhaut noch frei von atypischem spezifischen Epithelwachstum, nur ganz vereinzelt tauchen die Spitzen vorgeschobener Zapfen von den haverischen Kanälen her im Periodontium auf. Das Zement weist keine Resorption auf, auch da nicht, wo sich die Zapfen schon genähert haben. Am weitesten ist der Tumor apikal gegen den Zahn hier vorgedrungen. Interessant ist zu sehen, wie sich die Tumorzapfen zwischen den Bündeln der Nervi dentalis nach dem Apex zu entwickeln und man kann sich an Hand eines solchen Bildes leicht vorstellen, wie die Geschwulst bei raschem Wachstum einen Druck auf die Nervenfasern ausübt und so heftige Schmerzen verursachen kann (Abb. 2 u. 3). Derartige Schmerzen sind ja ein charakteristisches Symptom besonders der zentralen Kieferkarzinome; die Empfindung wird von den

Patienten offenbar richtig lokalisiert, trotzdem sind Fehldiagnosen sehr leicht möglich, namentlich wenn die betroffenen Zähne anscheinend ganz intakt sind und das Neoplasma äußerlich nicht zu erkennen ist. Daß der Druck des Tumors bei seinem Wachstum kein geringer ist, geht aus der Stauung von Wurzelhautgefäßen im apikalen Abschnitt hervor, eine Stauung, die sicher mit solchen mechanischen Momenten zu erklären ist. Es erscheint nicht unwahrscheinlich,

Abb. 2. Mischtumor 1. Apikale Partie vom mittleren Schneidezahn der Abb. 1. Im Bilde links (T) Tumor, rechts (K) Kieferknochen, dessen Markräume vom Tumor durchsetzt sind. × s. Abb. 3.

daß die gehäufte Bildung von Zementikeln mit Ernährungsstörungen auf derartiger Grundlage zusammenhängt.

Die Pulpa bietet das Bild ausgedehnter degenerativer Veränderungen. Im peripherstenAbschnitt, d. h. der Kronenpulpa, überwiegt die Atrophie, und zwar in retikulärer Form. Die Odontoplastenzone weist reichliche Vakuolenbildung auf; im Wurzelabschnitt ist sie vollständig verschwunden; die Grundsubstanz ist förmlich übersät mit kleinsten kugeligen Einlagerungen, die sich mit Hämotoxylin nur ganz wenig gefärbt haben (wohl nachträglich entstanden. Kunstprodukt). Die Markscheiden der Nervenfasern sind wolkig getrübt, die Achsenzylinder vielfach verschwunden. Überraschend wirkt demgegenüber

die starke Erweiterung und pralle Füllung der Gefäße, sowie Blutungsherde in der Odontoplastenzone. Ob diese alle erst intra operationem entstanden sind, scheint fraglich; eine durch den Druck des wachsenden Tumors bedingte Stauung ist zweifellos schon vorher vorhanden gewesen.

J^2. Hier ist vor allem auch wieder die Stauung, und zwar besonders im apikalen Abschnitt des Periodontiums auffällig. Die beiden Hauptknochengänge für die Art. dentales sind von den Tumormassen ausgefüllt (auf anderen

Abb. 3. Mischtumor 1. Stelle × aus Abb. 2 bei stärkerer Vergrößerung; zu beachten die Tumorzapfen im N. dentalis.

Schnitten noch stärker in Erscheinung tretend), die beiden großen Gefäße sind maximal erweitert, das Periodontium an der Wurzelspitze ist in einer Weise serös durchdrängt mit einer starken Quellung der Fasern, daß für diesen Abschnitt mit Sicherheit ein längerer Bestand der Stauung angenommen werden kann. Mit der serösen Durchtränkung ist auch die intensivere Färbung im apikalen Abschnitt der Wurzelhaut zu erklären (Abb. 4). Innerhalb der Wurzelspitze sind Resorptionserscheinungen vorausgegangen, an die sich jetzt wieder Apposition angeschlossen hat; außen an der Wurzelspitze reichlich zementoide Substanz. Nirgends an der Wurzelspitzenoberfläche Resorptionserscheinungen,

obwohl auch bei diesem Zahn an einzelnen Stellen die Zapfen in die Wurzelhaut hineingedrungen sind. Das Pulpabild selbst gleicht völlig dem beim J^1 geschilderten.

C^1. In den zum apikalen Periodontium führenden Knochengängen ist auch wieder der Tumor stark ausgebreitet und eine starke Erweiterung der Periodontalgefäße festzustellen. Ganz besonders fällt die pralle Füllung im apikalen Wurzelpulpaabschnitt auf, während nach der Krone zu die Blutungs-

Abb. 4. Mischtumor 1. Die apikale Partie vom seitlichen Schneidezahn der Abb. 1. Zu beachten: Die starke Stauung im apikalen Periodontium. D Dentin; F Foramen apicale; AP apikales Periodontium.

herde zwischen und dicht an den Odontoplasten außerordentlich zahlreich sind. Die Atrophie der Pulpa ist am Eckzahn nicht so stark ausgeprägt wie an den beiden Schneidezähnen, Vakuolenbildung bei den Odontoplasten und eine allgemeine Abnahme der Zellkerne ist aber auch hier vorhanden. Das Periodontium der Wurzelseitenabschnitte ist getrennt von dem Tumor durch eine dünne noch gut erhaltene Knochenschale, frei von Epithelzellwucherung und ist auch hochgradig verengt. Die Verschmälerung des Periodontalraumes

ist hauptsächlich auf Konto des Alveolarknochens zu setzen, der nach der Wurzelhaut zu in dem gleichen Maße Auflagerungen in lamellärer Form erhalten hat, wie nach der Spongiosa zu der Abbau erfolgt. Das Zement selbst bietet an keiner Stelle etwas besonderes (Abb. 5).

P^1. Bei diesem Zahnabschnitt tritt die Ausbreitung des Tumors in Richtung des geringsten Widerstandes ganz besonders deutlich hervor. Bis zum Rande des interradikalen Septums zwischen den beiden Wurzeln des Prämolaren

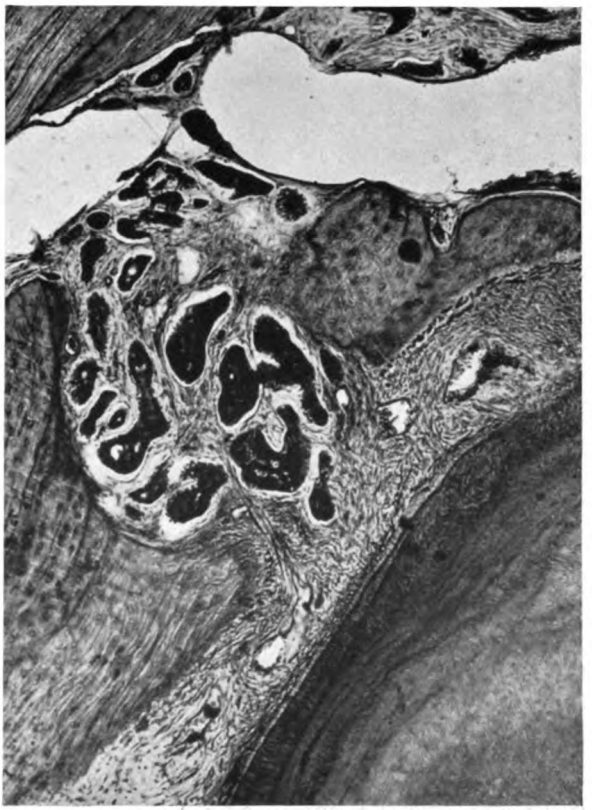

Abb. 5. Mischtumor 1. Wurzelhautpartie vom Eckzahn der Abb. 1, nahe dem Apex. Der Tumor ist eben in den Periodontalraum vom Alveolarknochen her eingebrochen. Keine Resorption an der Zementoberfläche! Keine stärkere Veränderung der übrigen Wurzelhaut!

sind die Spongiosamaschen prall von den adenoiden Zügen des Tumors ausgefüllt, und erst dann setzt die Erweiterung der Maschen und der haversischen Kanäle ein und der Eintritt in den Peridontalraum erfolgt. Aber bis zum letzten Moment wird an der vom Tumor abgewendeten Seite des Knochens noch Hartsubstanz angebaut. Am Fundus der palatinalen Alveole ist der Knochen bereits vollständig von Tumormassen ersetzt; vom Zement trennt ihn hier nur noch ein schmaler Streifen Periodontium, in dem neben der Gefäßerweiterung eine mäßige Vermehrung von Fibroplasten und Histiozyten zu beobachten ist. Am Zement deutliche Neuanlagerung. In der anderen Alveole (bukkal) ist

der Fundus noch frei, während seitlich wiederum nur noch eine ganz dünne Wand steht. Die Pulpa bietet das gleiche Bild, wie es bei den Schneidezähnen geschildert wurde.

P^2. Die dünne Knochenschale ist an mehreren Stellen durchbrochen. An der dem Zahn zugewendeten Seite treten massenhaft Riesenzellen auf; bemerkenswert ist aber, wie an anderen Stellen der kleinen Knochenleistchen immer wieder reichlich Osteoplasten sich finden, die einen feinen, offenbar

Abb. 6. Mischtumor 1. Pulpa des 2. Prämolaren in Abb. 1. Zahlreiche Blutungsherde in der Odontoplastenzone.

ganz neu gebildeten ostoiden Saum dicht besetzen. An anderen Stellen erinnert nur noch ein Konglomerat von Riesenzellen an den vorher hier vorhanden gewesenen Knochen. Die Wurzelhaut weist hie und da einen größeren Zellreichtum auf (Histiozyten, Lymphocyten und Leukozyten). Das Zement läßt an der Oberfläche mehrfach kleine und seichte Resorptionsbuchten erkennen, die teilweise wieder mit einem feinen Saum und Zementoplasten besetzt sind. Die im Periodontium eingestreuten Malassezschen Epithelreste befinden sich im Zustand des Erwachens, die Perlform ist verloren gegangen, die Epithelzellen sind auseinandergerückt und sehr klar in der Zeichnung des Kernes und Zellleibes. Die Pulpa bietet das übliche Bild: Blutungsherde (Abb. 6), leichte Atrophie.

M^1. Einen eigenartigen Befund bot die Untersuchung des M^1. Das vor der Entkalkung des Kiefers gemachte Röntgenbild ließ bereits einen mehrere Millimeter breiten Schatten in der ganzen Zirkumferenz der Wurzel erkennen; der Zahn selbst war gelockert, aber auch frei von Karies wie die übrigen Zähne. Beim Schneiden zeigte sich nun, daß eine totale Parodontitis an diesem Zahn vorhanden war, die das gesamte Parodontium in chronisch-entzündliches Granu-

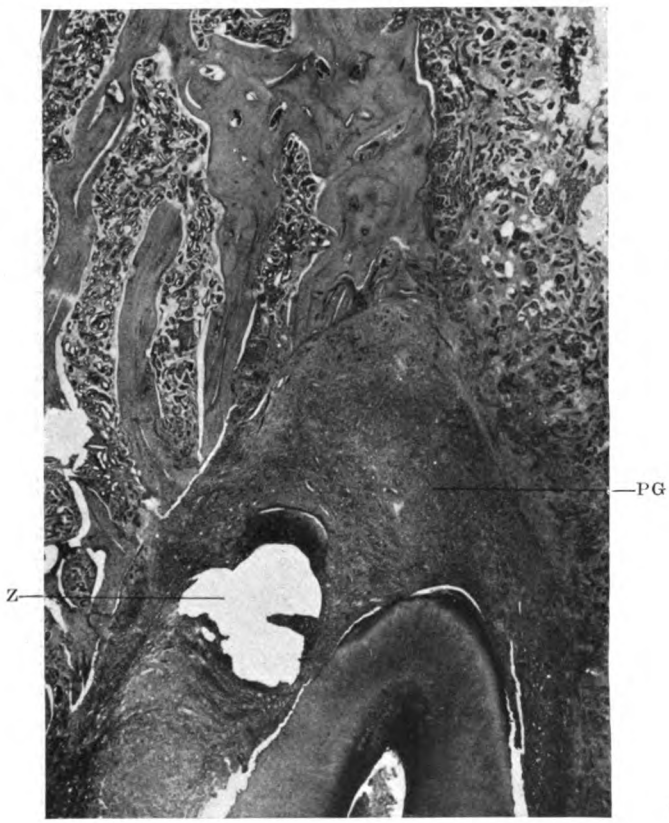

Abb. 7. Mischtumor 1. Apikale Partie von einer bukkalen Wurzel des 1. Molaren in Abb. 1. PG Parodontitisches Granulationsgewebe; man beachte die scharfe Grenze gegen den Tumor. Z parodontitische Zyste, mit Mundschleimhautepithel ausgekleidet (Inhalt vereitert, zumeist ausgefallen).

lationsgewebe umgewandelt hatte. Die Pulpa war rückläufig infiziert worden und zerfallen; geordnete Struktur fand sich nirgends mehr, meist polynukleäre Leukozyten und nekrotisches Gewebe. Seitlich an der mesial-bukkalen Wurzel, ziemlich nahe dem Apex fand sich eine kleine Zyste mit vereitertem Inhalt. Das die Wand auskleidende Epithel, das bei der Vereiterung stark gelitten hat, stammt vermutlich von dem in die Tiefe gewucherten Mundhöhlenepithel. In dem der Zyste benachbarten Abschnitt der Wurzeloberfläche spielte sich noch zur Zeit der Operation eine ausgedehnte Resorption ab; das Zement ist bereits vollständig abgebaut, das Dentin dicht mit Riesenzellen besetzt.

Selbstverständlich kann diese Resorption nicht auf Konto des Tumors, sondern nur des entzündlichen Gewebes gesetzt werden. Am interessantesten ist das Verhalten des Tumors zu den parodontitischen Granulationen. Fast wie mit dem Messer abgeschnitten erscheint das Tumorgewebe, das sich von allen Seiten durch Spongiosamaschen und Haversische Kanäle an das Granulationsgewebe herangeschoben hat, teilweise auch unter vollständiger Substitution des Knochens (labial); nur ganz vereinzelte Zapfen sind etwas über die Grenzlinie in das par-

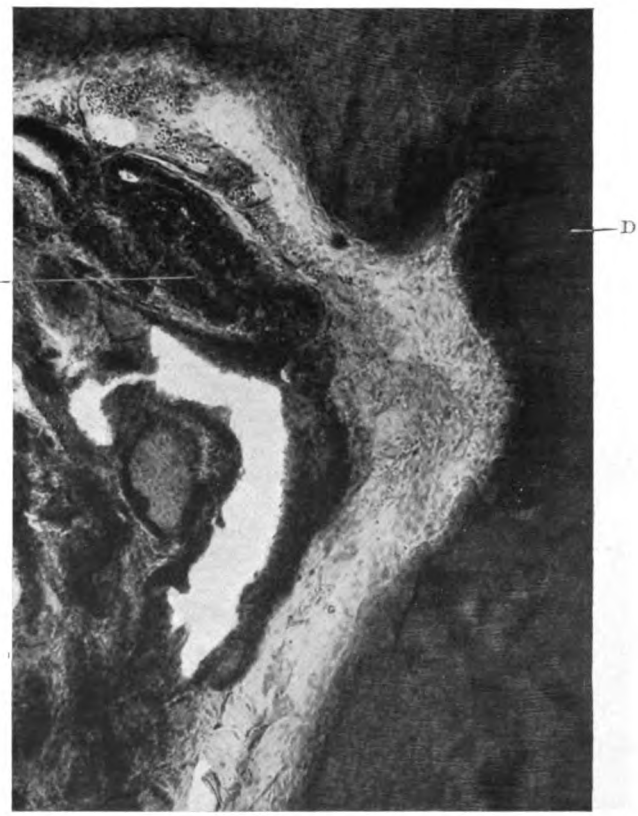

Abb. 8. Mischtumor 1. Tiefe Resorptionsbucht am 2. Molaren der Abb. 1. T Tumor, D Dentin.

odontitische Gewebe vorgedrungen, während andererseits das Mundhöhlenepithel hier in ausgedehnter Weise gewuchert ist. Anscheinend sind die Entwicklungsbedingungen für die beiden Formen — entzündliche und maligne Epithelproliferation — doch sehr verschieden voneinander (Abb. 7).

M^2. Das Ergebnis der Untersuchung an diesem Zahn ist deshalb bemerkenswert, weil sich hier zum ersten- und einzigenmale im ganzen Kiefer eine ausgedehnte Resorption bemerkbar macht, die nach Lage der Dinge allein auf das Konto des Tumors gesetzt werden kann (im Gegensatz zu dem beim M^1 beschriebenen entzündlichen Resorptionsvorgang). An verschiedenen Stellen

war der Tumor bis an den Zementmantel gelangt und lag hier nun unmittelbar ohne feste Verbindung auf, merkwürdigerweise ohne daß irgendwelche Resorptionserscheinungen vorausgegangen waren. Nur an einer Stelle fand sich eine ziemlich breite und tiefe Bucht; hier lag der Tumor nicht unmittelbar auf, sondern war noch im Dentin durch eine Schicht mäßig zellreichen Bindegewebes getrennt (Abb. 8). Von diesem waren wohl auch die Osteoklasten geliefert worden, die freilich zur Zeit der Operation nicht mehr nachweisbar waren; doch ließen die zahlreichen Howshipschen Lakunen keinen Zweifel an ihrer früheren Tätigkeit. Anscheinend war eine Pause im Resorptionsvorgang eben eingetreten, der Umschlag in Apposition aber noch nicht erfolgt. Dagegen fand sich an zahlreichen anderen Stellen des Zementes bei größter Nähe des Tumors zementoide Substanz.

Die Pulpa bot insofern ein abwechslungsreiches Bild, als von dem parodontitischen Herde am M^1 her eine apikale Infektion der mesial-bukkalen Wurzel stattgefunden hatte und dieser Kanal fast ganz mit Leukozyten gefüllt war. Der Übergang von hier aus in die übrigen Pulpaabschnitte wird durch serös durchtränkte Partien von eigentümlich speckigem Aussehen gebildet. Die Wurzelpulpen in den beiden anderen Wurzeln sind ohne Besonderheit, zumal die Wurzelspitzen bzw. Foramina apicalia selbst frei von Tumorgewebe sind.

Mischtumor II.

Elfriede Rent. 30 Jahre.

Vorgeschichte: Im Jahre 1920 eine Extraktion (welcher Zahn? Zahnreihe im Präparat geschlossen! Offenbar M^1). Nach 4 Wochen kleines Knötchen an der Stelle des extrahierten Zahnes, das allmählich größer wurde. 1921 operative Entfernung. Ende 1924 erneutes Auftreten einer Geschwulst zirkulär um die alte Narbe. Leichte Schmerzen in den Backenzähnen, sonst keine Beschwerden.

Befund bei der Aufnahme: In der Mitte der rechten Gaumenhälfte befindet sich um ein narbig tief eingezogenes Zentrum eine wallartige etwa Zweimarkstück große Geschwulst, die nach median die Mittellinie nicht überschreitet, nach bukkal die Zähne berührt, diese leicht verdrängend. Die Zähne sind leicht gelockert. Die Geschwulst ist von derber Konsistenz und sitzt der Unterlage fest auf.

Abb. 9. Mischtumor 2. Röntgenaufnahme von einem ebenfalls wegen maligne gewordenen Mischtumors resezierten Oberkiefer. Alter des Patienten 30 Jahre.

Aus dem Operationsbericht: Es sollte zunächst versucht werden, die Resektion auf den Alveolarfortsatz und den rechten harten Gaumen zu beschränken. Doch zeigte sich bei Eröffnung der Kieferhöhle, daß der Tumor bereits nach hier durchgebrochen war. Daraufhin totale Resektion. Klinische Diagnose: Carcinoma maxillae dextrae. Röntgenbild Abb. 9 ($^5/_6$ natürl. Größe).

Histologischer Befund.

J^1. Palatinal reicht der Tumor, der die charakteristische adenoide Zeichnung bietet, bis unmittelbar an den Zementmantel heran. Eine Veränderung der Zementoberfläche ist weder da zu beobachten, wo die Zellschläuche dicht aufliegen, noch da, wo noch eine dünne Bindegewebsschicht dazwischen gelagert

ist. Die Färbung der Zementkörperchen ist normal, auch sonst ist histologisch am Zement nichts festzustellen. Die apikale Region ist frei von Tumor, ebenso die zuführenden Wege aus der Spongiosa, von Stauung ist denn auch wenig zu bemerken. Die Wurzelspitze ist wohl früher in geringem Maße resorbiert gewesen, was durch nachträgliche Apposition wieder ausgeglichen wurde (ein Vorgang, den wir ja oft an Zähnen beobachten). Die Pulpa zeigt leichte retikuläre Atrophie sowie Vakuolisierung mittleren Grades in der Odontoplasten-

Abb. 10. Mischtumor 2. Apikale Partie vom mittleren Schneidezahn der Abb. 9. Man beachte, wie der Tumor (T) bis unmittelbar an die Zementoberfläche herangerückt ist. Keine Resorption des Zementes.

zone. Die Gefäße sind gut gefüllt, jedoch nicht abnorm erweitert. Hämorrhagien fehlen vollkommen. Als Kuriosum ist zu vermerken, daß sich ein Malassezscher Epithelrest, etwas entfernt vom Foramen apicale, in der Wurzelpulpa nahe der Odontoplastenschicht findet (Abb. 10).

J^2. Hier ist im ganzen das Bild ähnlich wie bei J^1; nur hat sich der Tumor von palatinal her noch etwas näher an die Wurzelspitze herangeschoben, diese selbst jedoch freigelassen. Immerhin schien die Gefäßversorgung unter etwas höherem Druck zu stehen; die Pulpagefäße sind erweitert, die Kapillaren namentlich auch zwischen den Odontoplasten prall gefüllt und mehrfach ist

es hier zu kleinen Hämorrhagien gekommen. Die Atrophie des Pulpagewebes ist nicht so deutlich ausgeprägt wie beim J^1. Da, wo sich der Tumor bis an den apikalen Abschnitt der Wurzel heranschiebt (etwas seitlich vom Foramen apicale) ist es zu einer mäßigen flächenhaften Resorption gekommen, die indessen nicht über das Bereich des Zementes hinausgeht. Die Epithelzüge des Tumors selbst liegen nirgends unmittelbar auf, sondern sind durch ein schmales Bindegewebsband von dem Dentin getrennt. Das Band enthält neben den

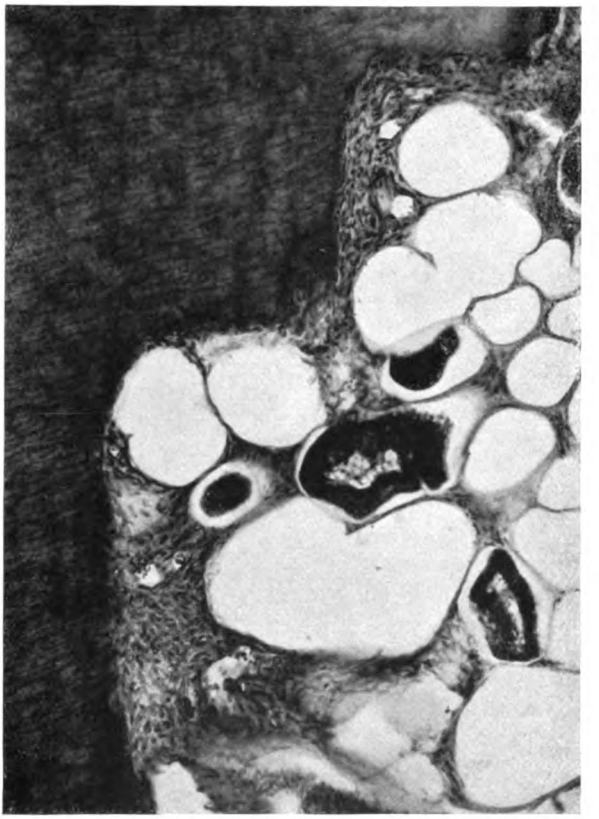

Abb. 11. Mischtumor 2. Tiefe Resorptionsbucht am 1. Prämolaren der Abb. 9. Der Inhalt der Hohlräume — Tumormassen — ist ausgefallen.

zahlreichen fibrillären Zügen reichlich alte und junge Bindegewebszellen. Riesenzellen sind in mäßiger Zahl vorhanden.

C^1. Der Eckzahn ist, wohl weil mehr bukkal gelegen, noch nirgends mit dem Tumor in Berührung getreten. Er bietet auch sonst weiter keine Besonderheiten und kann hier übergangen werden. Bemerkenswert ist nur, wie sich in den Markräumen der benachbarten Spongiosa von palatinal her die ersten vorgeschobenen Züge des Tumors erkennen lassen.

P^1. Im Gegensatz zum Eckzahn ist der erste Prämolar zum größten Teil von der Geschwulst umfaßt; frei ist nur die dem Eckzahn zugewendete Seite.

Palatinal hat der Tumor die Wurzel in großer Ausdehnung erreicht, und hier eine Resorption in erheblichem Umfang herbeigeführt. Die im Bilde als große Hohlräume imponierenden Bezirke enthielten sämtlich reichliche Epithelmassen, die ausgefallen sind (Gefrierschnitt!), weil hier der adenoide Typus nicht so ausgeprägt war, sondern mehr das Bild solider, dicker Zapfen mit äußerst spärlichem Bindegewebe vorherrschte (Abb. 11). Soweit zwischen den (künstlichen) Hohlräumen und dem Dentin noch Bindegewebe vorhanden ist, fällt dieses

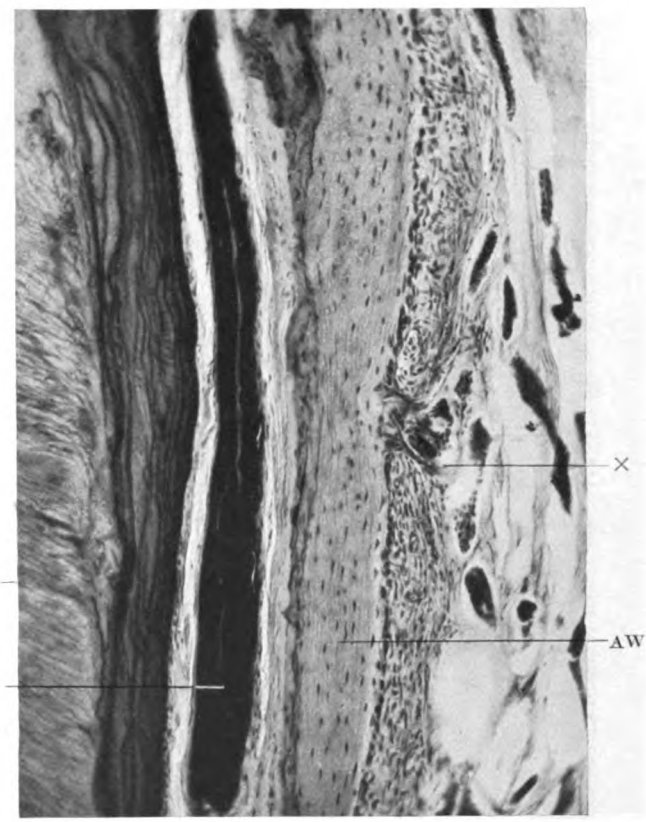

Abb. 12. Mischtumor 2. Abschnitt aus dem Periodontalraum des 1. Prämolaren der Abb. 9. VG verkalktes Gefäß, D Dentin., AW Alveolarwand (außen reichlich Osteoplasten!), × s. Abb. 13.

durch die Armut an Fibrillen und Spindelzellen und durch den großen Reichtum an Fibroplasten auf. Die Resorption scheint zur Zeit der Operation stillgestanden zu haben, wenigstens sind keine Riesenzellen erkennbar. — Am Apex haben die Tumorzüge die Knochen-Periodontiumgrenze erreicht und namentlich die zuführenden Knochenkanäle sind reichlich mit Zellschläuchen durchsetzt. Dadurch ist wohl auch die Zirkulation in der Pulpa stärker beeinflußt worden, denn wir sehen alle Gefäße und Kapillaren prall gefüllt und sehr zahlreiche Blutungsherde im Odontoplastenbereich. Die Atrophie der Pulpa ist bei dem P^1 nur angedeutet. — Eigentümlich ist das Bild auf der bukkalen Seite der

(bukkalen) Wurzel. Der Periodontalraum ist sehr schmal; eine deutliche Gewebszeichnung der Wurzelhaut fehlt eine Strecke weit vollkommen; das Periodontium sieht hier faserig-hyalin aus, soweit nicht der Raum von einem starken, offenbar einem früheren Gefäß entsprechenden Verkalkungszug in Anspruch genommen wird. Man könnte sich vorstellen, daß hier bei längerem Bestehen eine Verwachsung im Sinne Römers zustande gekommen wäre. Sehr schmal ist auch die bukkale Alveolarwand und das interessanteste ist, daß, obwohl

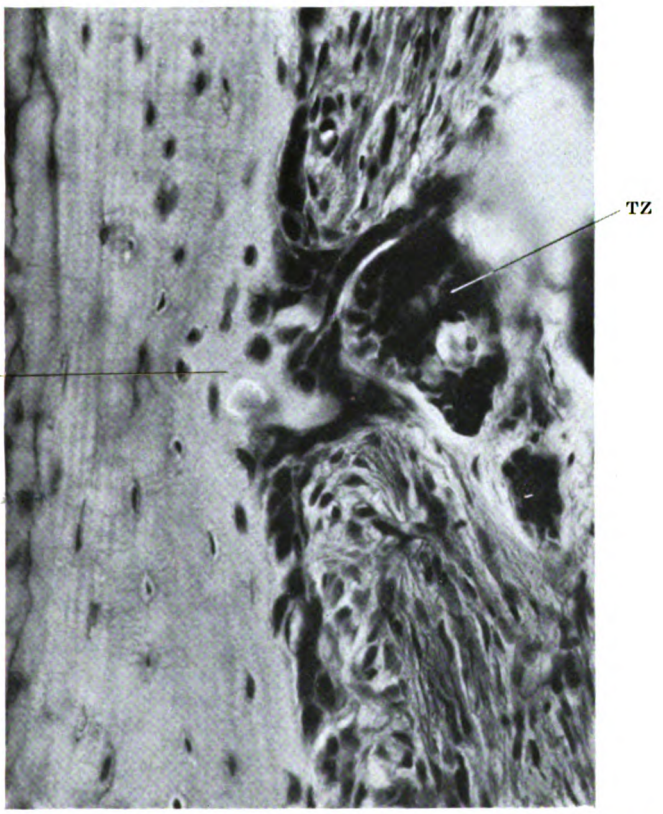

Abb. 13. Mischtumor 2. Stelle × aus Abb. 12 bei stärkerer Vergrößerung. Statt resorbiert zu werden, versucht der Knochen (K) den Tumorzapfen (TZ) zu umwachsen.

die Tumorzüge hier zum erstenmal auch bukkal reichlich auftreten, trotzdem die ganze Knochenlamelle bukkal mit einem dichten Saum von Osteoplasten besetzt ist; ja an einer Stelle, wo ein Tumorzapfen dicht am Knochen liegt, scheint ihn der Knochen umwachsen zu wollen (Abb. 12 u. 13).

P^2. Der Tumor breitet sich entlang der ganzen palatinalen Seite der Wurzel aus; teils liegen die Epithelzapfen direkt an, teils ist die schon mehrfach besprochene Bindegewebskomponente — auch hier mit sehr spärlichen Fasern und überwiegenden Massen großblasiger junger Bindegewebszellen — dazwischen gelagert. Die Geschwulst läßt sich hier bis in die Submukosa hinein

verfolgen; nichts erinnert mehr an den früher vorhandenen Knochen. Die Resorption an der palatinalen Wurzelseite ist mehr flächenhaft und geht kaum über das Zement hinaus; zum Teil (im Halsabschnitt) ist von Resorption überhaupt nichts zu sehen. Auch bukkal ist die beim P^1 noch vorhandene dünne Knochenlamelle mehrfach durchbrochen und die Zapfen haben sich hier ebenfalls in den Periodontalraum hineingeschoben; doch sind noch überall, dem Zement entlang, normal aussehende Wurzelhautlagen vorhanden und außer

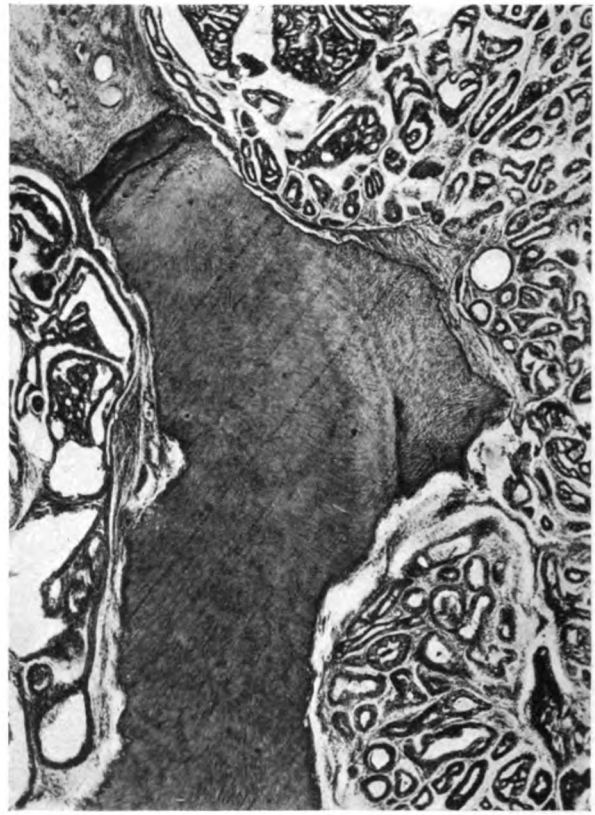

Abb. 14. Mischtumor 2. Gaumenwurzel vom 2. Molaren der Abb. 9. Hochgradige Resorption überall, wo der Tumor bis an die Wurzel herangetreten ist.

gelegentlichen kleinsten Lakunen ist von Resorption hier nichts zu sehen. Ganz ähnlich sind die Verhältnisse im apikalen Abschnitt beschaffen. Die Foramina selbst sind frei von Geschwulstgewebe. Die Pulpa weist alle Anzeichen hochgradiger Stauung auf. Im apikalen Ende der Wurzelpulpa auffallend viel Fibroplasten.

M^2. Zweifellos das interessanteste Objekt unter allen für die vorliegende Arbeit untersuchten Zähnen ist der M^2. Der Tumor hat das Knochenbett der palatinalen Wurzel sowie die interradikalen Septen völlig ersetzt und war zur Zeit der Operation im Begriff, auch die bukkale Wand des Alveolarfortsatzes

an dieser Stelle zu zerstören. Der Knochen ist hier noch größtenteils als dünne Knochenlamelle erhalten. Bei dem Vordringen der Geschwulst in palato-bukkaler Richtung ist zunächst die Gaumenwurzel aufs schwerste in Mitleidenschaft gezogen worden. Der (allerdings etwas tangential geführte) Schnitt in Abb. 14 gibt einen Begriff von dem gewaltigen Umfang der Resorption, die nur an zwei Stellen nicht ausgeprägt war, einmal am Foramen apicale und dann in einem begrenzten Seitenabschnitt. Der letztere, der noch durch eine

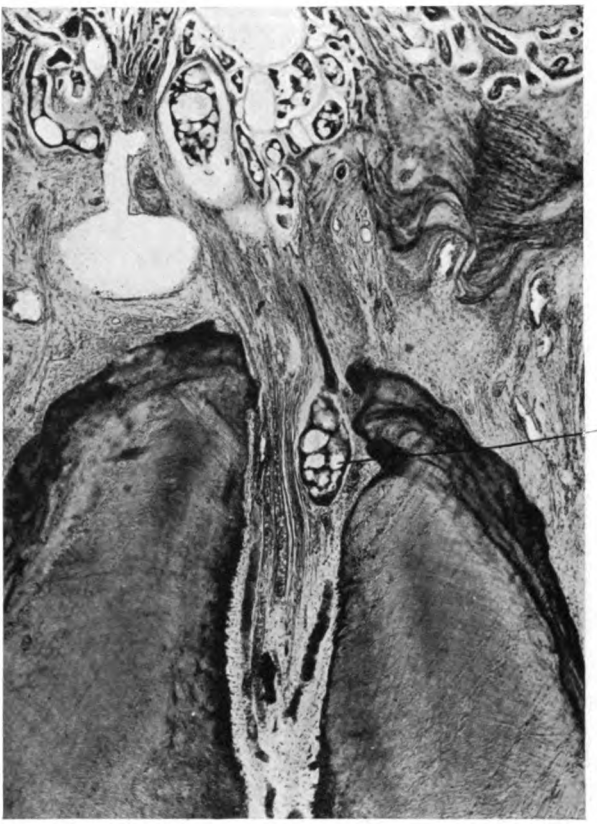

Abb. 15. Mischtumor 2. Mesial-bukkale Wurzel des 2. Molaren der Abb. 9. Ein Tumorzapfen hat sich durch das Foramen apicale in den Wurzelkanal hineingeschoben und hier kolbig verbreitert (Ko).

schmale Bindegewebsschicht — stark verändertes Periodontium — von den Epithelzügen getrennt war, wies sogar frische Apposition auf. Wirklich verschont ist nur das Bereich des Foramen apicale selbst; hier weist der kleine epithelfreie Bezirk noch relativ gut erhaltenes Periodontium auf, bei dem nur die Zahl der Fibroplasten erheblich gesteigert ist. Die Gefäße sind hier stark erweitert.

Die mesial-bukkale Wurzel zeigt nur an einer kleinen Stelle nahe der Bifurkation geringe flächenhafte Resorption; sonst ist die Form der Wurzel

sehr gut erhalten und auch das Periodontium enthält nur wenige Zapfen der Geschwulstmasse. Um so auffallender ist der Befund an der Wurzelspitze. Hier haben sich die adenoiden Züge beim Wege aus dem Knochen ganz an den Verlauf der N. dentales gehalten und sind nun diesen entlang auch durch das Foramen apicale in den Wurzelkanal eingetreten. Sehr schön

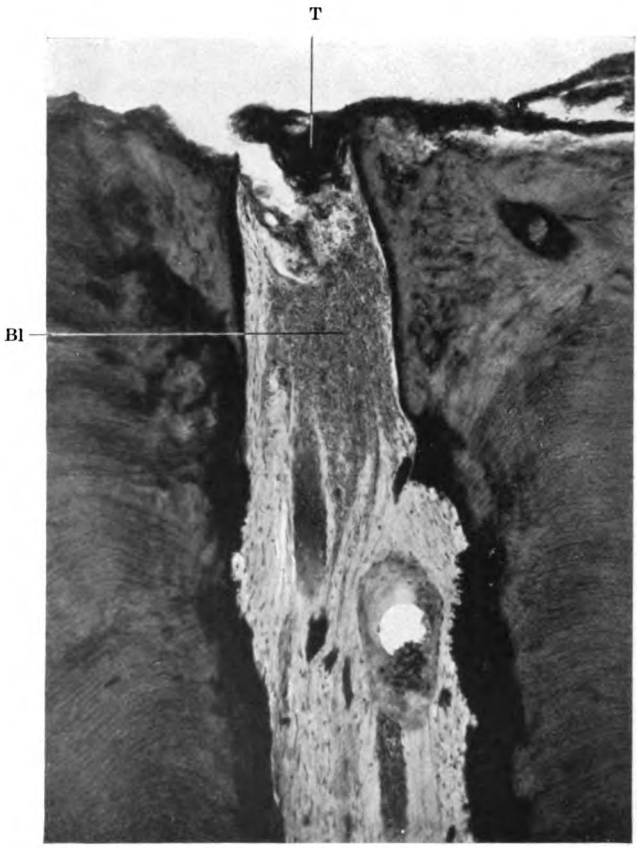

Abb. 16. Mischtumor 2. Palatinale Wurzelspitze vom 3. Molaren der Abb. 9. Der Tumor (T) bedeckt das Foramen apicale vollständig (die Lücke links ist artifiziell!). Bei Bl großer Blutungsherd. Die an T anschließenden Tumormassen sind beim Schneiden ausgefallen.

ist dabei zu sehen, wie durch eine kolbenartige Anschwellung die Nervenfasern bei Seite gedrängt wurden; man kann sich leicht vorstellen, daß damit auch sehr ausgeprägte subjektive Erscheinungen verbunden gewesen sind. An den Nervenfasern selbst ist keine wesentliche Veränderung festzustellen; die Zeichnung ist eine sehr deutliche, die Markscheiden sind anscheinend unverändert, die Färbung der Nervenkerne eine gute. Die Gefäße sind im Bereich des Anulus apicalis stark zusammengepreßt und dementsprechend das Bild der Stauung in der Wurzelpulpa wie in der ganzen Pulpa überhaupt unverkennbar (Abb. 15).

Die distalbukkale Wurzel bietet nichts an Bildern, was nicht schon früher beschrieben worden wäre und kann deshalb, um Wiederholungen zu vermeiden, unberücksichtigt bleiben.

M^3. Der Befund am M^3 ähnelt in vieler Beziehung demjenigen am M^2. Auch hier ist von dem ganzen Knochenbett nur noch eine schmale bukkale Lamelle vorhanden, während fast alles andere durch Geschwulstgewebe ersetzt ist und nur noch eingestreute kleine Stücke von Knochenbälkchen an den Alveolarfortsatz erinnern. Die Resorption ist ebenfalls sehr umfangreich mit Ausnahme der bukkalen Wurzeln an deren bukkalem Zementabschnitt. Auch die Wurzelhaut ist mit Ausnahme von diesem Bezirk durch Tumormassen ersetzt. Ein besonderes instruktives Bild gibt Abb. 16, der Apex der palatinalen Wurzel. Er ist durch Resorption stark abgeflacht; das Geschwulstgewebe, das in großer Ausdehnung hier aufsaß, ist aus Mangel an Bindegewebe ausgefallen (Gefrierschnitt!) und nur eine dünne Lage an der Resorptionsfläche ist erhalten. Man sieht, wie der Tumor, der hier weniger den adenoiden Typus erkennen läßt und aus dichten Klumpen von Epithelzellen besteht, sich in das Foramen etwas hineinpreßt. Die Wurzelpulpa darüber sieht — abgesehen von der verlorengegangenen Odontoplastenschicht — verhältnismäßig gut aus; nur eine ausgedehnte Blutung liegt unmittelbar über den Tumorzellen und erstreckt sich relativ weit nach koronal im Wurzelkanal. Die Gefäße sind prall gefüllt und zum Teil stark erweitert. Weiter oben im Wurzelkanal und im Kronenpulparaum herrscht das Bild der Atrophie vor (Abb. 16).

Carcinoma solidum (rechter Oberkiefer).

Paul Baier. 63 Jahre.

Aus der Vorgeschichte: Vor 6 Jahren Schwellung des r. inneren Augenwinkels und der rechten Kieferseite mit Blutungen aus der Nase. Nach den Blutungen meistens Erleichterung, keine besonderen Schmerzen. Vor 2 Jahren Verschlimmerung, Durchbruch nach dem Munde. Seit 6 Wochen bemerkt Pat. besonders starkes Wachstum.

Aus dem Aufnahmebefund: Schwellung der r. Gesichtshälfte nach oben bis zum Auge, das nicht mehr geöffnet werden kann, nach unten bis zur Mundwinkelohrlinie; r. Nasengang verengt. Am Alveolarfortsatz r. o. großer knolliger Tumor; die Oberfläche desselben teilweise geschwürig zerfallen. Der Tumor drängt die Wange weit nach außen, indem er das Vestibulum oris vollständig ausfüllt. Bezahnung schlecht; der linke seitliche Schneidezahn tief zerstört

Zwecks Vorbereitung der Mundhöhle werden die Wurzeln im Unterkiefer und der seitliche Schneidezahn oben extrahiert.

Aus dem Operationsbericht: In Lokalanästhesie Entfernung des Tumors mit dem r. Oberkiefer und r. Bulbus. Die Ausschälung des Tumors gelingt im ganzen gut, nur am Proc. pterygoid. muß mit Meißelung nachgeholfen werden.

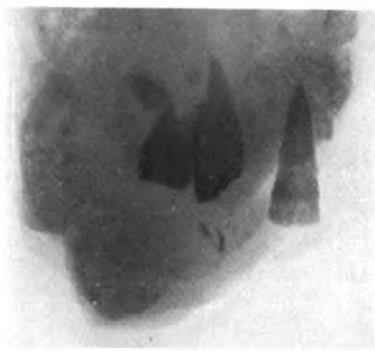

Abb. 17. Carcinoma solidum. Röntgenaufnahme von einem wegen Carcinoma solidum resezierten Oberkiefer. Alter des Patienten 63 Jahre.

Die Heilung geht glatt von statten. Es wird ein Obturator mit Zahnersatz angefertigt. Pat. wird am 6. IV. 25. geheilt entlassen. (Operation war am 16. II. 25.)

Röntgenaufnahme des resezierten Oberkiefers: Dabei zeigt sich, daß außer dem oben erwähnten J^1 noch mitten im Tumor steckend vorhanden waren C^1 und P^1, letzterer allerdings in sehr merkwürdiger Form, die dann beim Schneiden eine überraschende Aufklärung fand. Abb. 17 ($^5/_6$ natürl. Größe).

Histologischer Zahnbefund bei dem Carcinoma solidum.

J^1. Wie schon aus dem Röntgenbild ersichtlich, war in der Umgebung des J^1 die Knochenstruktur noch angedeutet. Im mittleren Abschnitt der Alveole war der Knochen sogar noch leidlich gut erhalten und das Periodontium in diesem Bereich ohne Besonderheit. Im Zahnhalsabschnitt bestand eine Parodontitis, durch die der Limbus alveolaris zerstört worden war. Mäßig tiefe Taschen. Im apikalen Abschnitt fanden sich nur noch einige kleine Knochen-

Abb. 18. Carcinoma solidum. Wurzelspitze des mittleren Schneidezahnes in Abb. 17. Zu beachten die Verlegung des apikalen Abschnittes des Wurzelkanales.

reste, an denen gelegentlich frische Appositionsvorgänge beobachtet werden konnten. Die Wurzelhaut im apikalen Bereich zeigt eine eigentümliche Veränderung; sie erschien an verschiedenen Stellen stark verdichtet; an anderen Stellen, besonders da, wo sich die Karzinomzapfen schon nahe an die Wurzeloberfläche herangeschoben hatten, herrschte mehr eine kleinzellige Infiltration vor; vereinzelt fanden sich auch alte Blutherde, die zum Teil von frisch gebildetem Bindegewebe durchsetzt waren.

Ausgesprochene Resorptionen waren an der Zementoberfläche nicht erkennbar. Merkwürdig sah aber das Foramen apicale aus, fast, als ob es

nachträglich verlagert worden wäre. Die eine Wurzelwand ist scheinbar schräg abgeschnitten und der in Wegfall gekommene Keil an der anderen Wurzelwand angelagert. In Wirklichkeit ist wohl durch Resorption das Foramen zunächst stark erweitert und dann nachträglich wieder dadurch verengert worden, daß nur an der einen Wand lagenweise Zement apponiert wurde. So erhielt der Wurzelkanal in seinem apikalen Abschnitt einen schrägen Verlauf. Die Pulpa des äußerlich intakten Zahnes ist recht gut erhalten; die Odonto-

Abb. 19. Carcinoma solidum. Partie aus der Zahnfleischtasche des Eckzahnes in Abb. 17. Zu beachten, wie der Tumorzapfen (TZ) von dem gewucherten Mundhöhlenepithel (ME) umklammert wird.

plasten im koronalen Teil waren immer noch in Tätigkeit. Im Wurzelteil, namentlich nahe dem Foramen, sind auch ausgedehnte Blutungen, sicher ebenfalls älteren Datums, vorhanden; man sieht alle möglichen Zerfallserscheinungen der roten Blutkörperchen; zahlreiche Fibrillen ziehen durch die hämorrhoischen Partien; viele Fibroplasten sind vorhanden. Am Apex selbst zeigt die Pulpa die gleiche eigentümliche, fast speckig aussehende Verdichtung und in dieser Form geht sie in die Wurzelhaut über (Abb. 18).

C^1. Der Eckzahn ist vollkommen von Geschwulstmasse umhüllt; Resorptionserscheinungen sind indessen nirgends vorhanden. Die Parodontitis hatte hier einen größeren Umfang angenommen und es ist nun interessant zu sehen, wie sich das entzündlich in die Tiefe gewucherte Mundhöhlenepithel und die bis dahin vorgedrungenen Tumorzapfen zueinander verhalten. Ein Ineinanderübergehen war nirgends festzustellen, wohl aber war mehrfach deutlich zu verfolgen, wie das Mundhöhlenepithel die Eindringlinge zu umklammern, gewissermaßen als ortsfremde Gewebe zu isolieren suchte (Abb. 19).

Abb. 20. Carcinoma solidum. Der Prämolar aus Abb. 17; zu beachten, wie die beiden Wurzeln durch den wuchernden Tumor förmlich zerlegt sind.

Auch bei dem C^1 sah die Pulpa noch überraschend gut aus; die Odontoplasten waren wohl zum größten Teil pyknotisch, aber die Zeichnung der polygonalen Zellen und Faserfortsätze war doch noch recht gut erhalten. Nur nach dem Apex zu folgt wieder die starke Verdichtung, die nur mühsam noch Einzelheiten erkennen ließ. Die Tumormassen saßen untermischt mit Bindegewebe dem Foramen apicale vollständig auf und ließen sich auch noch in dieser Form in den Anulus apicalis hinein verfolgen. Von Periodontium ist im ganzen Bereiche der Wurzel nichts mehr zu erkennen; alles ist durch den Tumor ersetzt.

P^1. Nach dem Röntgenbild konnte man über die richtige Bezeichnung und die Wurzelform sehr stark im Zweifel sein; bei der Betrachtung in Serienschnitten ergab sich aber einwandfrei, daß es sich um den ersten Prämolaren rechts oben handelte, dessen Wurzeln durch Resorption und teilweise auch durch Apposition ein sehr verändertes Aussehen erhalten hatten, während der Zahn im ganzen ursprünglich sehr kräftig entwickelt war. Daß der Zahn allseitig von Tumor umgeben gewesen ist, der auch über die Kaufläche teilweise hinausgewuchert war und so das Fehlen in der Zahnformel beim Aufnahmestatus verständlich machte, ergibt sich schon aus dem Röntgenbild. Der kleine im Röntgenogramm sichtbare, fast kreisrunde Schatten nahe der Eckzahnspitze ist die durch Resorption völlig abgetrennte Spitze der bukkalen Prämolarenwurzel. Der Zahn war, zweifellos durch das Wachstum des Tumors bedingt, nach dem Verlust seiner knöchernen Alveole um fast 90° in seiner Längsachse gedreht worden. Über den Umfang der Resorption gibt beifolgendes Übersichtsbild einen Begriff. Dazu muß allerdings bemerkt werden, daß die palatinale Wurzel, die hier scheinbar ebenfalls von der Krone abgetrennt ist, auf anderen Schnitten noch einen Zusammenhang mit der Krone erkennen läßt. Trotzdem bleibt eine Schädigung in der Ausdehnung, wie sie von mir bei keinem Zahn und bei keinem Tumor mehr beobachtet worden ist. Sie bleibt um so auffälliger, als der Eckzahn, der doch in gleicher Weise von der Geschwulst eingeschlossen war, keinerlei Resorptionserscheinungen aufzuweisen hatte. Daß der Tumor keine einheitliche Zeichnung am Prämolaren bot, geht ebenfalls aus Abb. 20 hervor. Im Bereich der palatinalen Wurzel und des interradikalen Raumes überwog vollständig die epitheliale Komponente, während an der anderen Seite der bukkalen Wurzel sich ein sehr dichtes, bei schwacher Vergrößerung fast homogen aussehendes Bindegewebe fand, das von zahlreichen dünnen Zapfen von Epithel durchsetzt war. Hier ist auch die Resorption am wenigsten ausgeprägt.

Die Pulpa (auf dem in Abb. 20 wiedergegebenen Schnitt ausgefallen) bietet an sich wohl noch viel Zeichnung (Odontoplasten pyknotisch), ist aber im ganzen stark gequollen und serös durchtränkt. Dieses Bild bleibt in der Kronenpulpa sowohl wie in den Wurzelkanälen ausgeprägt. An den beiden Apices verengt sich der Kanal außerordentlich stark; es ist an der bukkalen wie an der palatinalen Wurzel kein einheitliches Foramen vorhanden, vielmehr bestehen mehrere äußerst feine Öffnungen, in denen nur einzelne Bindegewebszellen erkennbar sind. Dadurch ist auch das Eindringen des Tumors in den Apex verhindert worden, zumal die Oberfläche der Wurzelspitzen selbst nur unwesentlich von der Resorption betroffen war.

Melanosarcoma maxillae.

Karl Gebauer. 58 Jahre.

Aus der Vorgeschichte: Im Jahre 1919 zum erstenmale leichte Blutungen aus der Nase, die sich in der Folge öfter wiederholten und zeitweilig auch stärker wurden. April 1924 wurde eine maligne Geschwulst diagnostiziert. Am 7. Mai Operation; Patient wurde gebessert entlassen. In den folgenden Monaten verschlimmerte sich wieder der Zustand; vermehrte Schmerzen und Blutung; darauf am 25. 3. 25 erneute Aufnahme. Zustand kurz folgender: Nase stark nach rechts gerichtet; linkes Nasenloch erweitert, schlaffe Geschwulstmassen am Boden sichtbar. Nasolabialfalte vollständig verstrichen. An der linken Wange eine etwa dreimarkstückgroße Partie mit unregelmäßigen Rändern gegen die umgebende Haut abgesetzt, von höckeriger Oberfläche stark dunkel gefärbt, leicht blutend.

Die Schwellung der linken Wange reicht nach unten bis zum Mundwinkel und Oberlippenrand, nach oben bis zum Augenlid.] Allgemeinzustand reduziert. Inoperabel. Am 9. VI. 25 ad exitum gekommen (Abb. 21).

Abb. 21. Melanosarkom des l. Oberkiefers. Aufnahme etwa $^1/_4$ Jahr vor dem Tode. Alter des Pat. 58 Jahre. Zu beachten die Tumormassen am Boden des l. unteren Nasenganges.

Aus dem Sektionsprotokoll: Vom linken Oberkiefer ausgehend ein etwa apfelgroßer, pilzförmiger, mißfarbig ulzerierter Tumor, der die linke Wange durchbrochen hat. Die Oberlippe ist rüsselförmig vorgeschoben. Der Tumor ist in die linke Orbita und die Ethmoidalzellen eingebrochen. Der l. Bulbus ist vorgetrieben. In der Stirnhöhle finden sich blutige, sulzige Massen; hier ist der Tumor ebenfalls durchgebrochen; desgleichen in die linke Nasenhälfte.

Im Hauptbereich des Tumor standen ^{2}J und ^{2}P; Eckzahn und erster Prämolar fehlten. Der Oberkieferabschnitt von der Medianlinie nach links bis zum ^{2}P inkl. wurde losgelöst und zur Untersuchung überlassen.

Histologischer Befund.

^{1}J ist sehr stark abgekaut, Pulpakavum jedoch nicht eröffnet. Der Zahn wird wohl auch von Tumormassen umhüllt, steht aber noch verhältnismäßig fest. Die an Stelle der palatinalen Gingiva getretene Geschwulstmasse ist in ganzer Ausdehnung ulzeriert; labial über dem Tumorgewebe noch guterhaltenes Epithel. Von Alveolarknochen ist nur auf der Gaumenseite noch etwas zu sehen, aber sämtliche Spongiosamaschen und haversischen Kanäle sind vom Sarkom ausgefüllt. Trotzdem ist in den seitlichen Partien der Wurzel das Periodontium noch überraschend gut erhalten und nur in vereinzelten Lymphspalten sind Sarkomzellen erkennbar; Resorption ist dementsprechend auch nirgends erkennbar. Anders der apikale Teil der Wurzel. Hier ist das Periodontium vollständig durch Tumormassen ersetzt bis auf einen ganz schmalen Saum an der labialen Seite und gerade hier ist — allein am ganzen Zahn — eine flächenhafte Resorption des Zementes erfolgt. Am Foramen läßt sich noch der Eintritt einzelner Nervenfaserbündel erkennen, zwischen ihnen aber sind zahlreiche Sarkomzellen eingestreut, die in der Hauptsache das Bild beherrschen. Weiter durch das Foramen hindurch in den Wurzelkanal hinein lassen sich keine Geschwulstmassen erkennen. Der Kanalinhalt wird hier durch eine fast homogene, mit Hämatoxylin intensiv gefärbte Masse gebildet, die nur als eine ausgedehnte Verkalkung aufgefaßt werden kann; ganz feine Bindegewebszüge trennen sie von der Kanalwand. Über ihr folgt nach dem Kronenpulpakavum zu ein kleiner Abschnitt, in dem noch einige Bindegewebszellen erkennbar sind, dann aber zeigt sich ebenso wie in der Kronenpulpa das Bild hochgradigster retikulärer Atrophie ohne jede Kernzeichnung.

^{2}J ist ebenfalls stark abgekaut; die Umwucherung durch die Geschwulstmassen und das Verhalten des Knochens sowie der Wurzelhaut sind vollständig die gleichen wie beim ^{1}J, so daß auf eine eingehende Schilderung verzichtet werden kann. Sehr interessant ist das Bild an der Wurzelspitze, wie es in Abb. 22 (Übersichtsbild) zum Ausdruck kommt. Ganz ähnlich wie bei einem schon früher beschriebenen Zahn (Abb. 18) hat das Foramen apicale eine regelrechte Verschiebung erfahren durch ausgedehnte Resorption an der einen Hälfte des

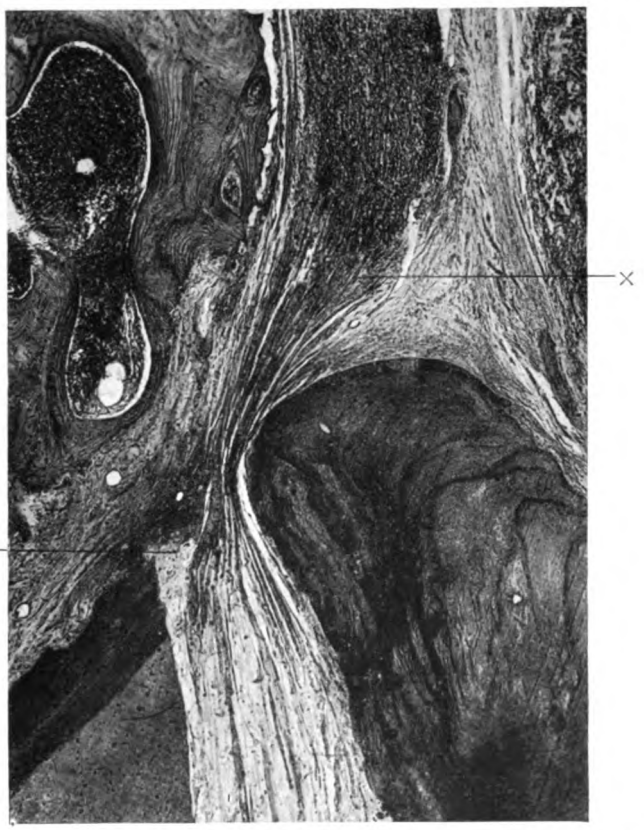

Abb. 22. Melanosarkom. Wurzelspitze vom l. seitl. Schneidezahn des Patienten Abb. 21. Foramen apicale. Man sieht den N. dentalis bis kurz vor dem Eintritt in das Foramen infolge der eingewucherten Sarkomzellen mächtig verbreitert. Übersichtsbild, × s. Abb. 23.

Anulus und Apposition ausschließlich auf der anderen Hälfte desselben. Die Resorptionsseite ist nachträglich vom Gewebe geglättet worden, so daß sie jetzt wie mit dem Lineal gezogen aussieht. Besonders schön läßt sich nun hier das Vorrücken der Sarkomzellen zwischen den einzelnen Fasern des N. dentalis erkennen. Der Nerv hat dadurch, namentlich in dem ursprünglich noch im Alveolarknochen verlaufenden Abschnitt, eine mächtige Verbreiterung erfahren und sieht regelrecht infiltriert aus. Nach dem Foramen apicale zu wird er in dem Maße schmäler, als die Zahl der Sarkomzellen abnimmt. Vereinzelt haben aber doch die Zellen zusammen mit den Nervenfasern

den Weg in den Wurzelkanal hinein gefunden. Abb. 23 zeigt den Übergang von der breiten Bahn in die schmälere bei stärkerer Vergrößerung. Man vergleiche mit dieser Art der Tumorausbreitung beim Sarkom die so ganz anders aussehende Form der Ausbreitung beim Mischtumor in Abb. 15. Auch hier ein Vordringen dem Nerv entlang in den Wurzelkanal, aber in Zapfenform mit ampullenartiger Erweiterung und unter Verdrängung der Nervenfasern nach den Seiten hin, beim Melanosarkom dagegen eine Reihenanordnung der einzelnen Zellen im Zwischenraum zwischen den einzelnen Fasern. Die übrige Pulpa des ^{2}J zeigt einen größeren Reichtum an Fibrillen als normal, sie ist

Abb. 23. Melanosarkom. Stelle × aus Abb. 22 bei stärkerer Vergrößerung.

aber sonst ohne Besonderheit und merkwürdigerweise auch ohne stärkere Zeichen von Atrophie.

^{2}P. Auch dieser Zahn ist stark abgekaut. Die Kaufläche reicht eben noch aus dem Tumor heraus; sie zeigt in der Mitte, dem früheren Pulpalumen entsprechend, einen gut stecknadelkopfgroßen andersfarbigen harten Bezirk, anscheinend eine Zementfüllung. Beim Schneiden des Zahnes bestätigt sich, daß er früher behandelt worden war. Die Wurzelfüllung ist vermutlich damals exakt bis zum Foramen apicale durchgeführt worden; man sieht sie zwar in Abb. 24, wo die Verhältnisse am Foramen apicale wiedergegeben sind, spießförmig auslaufend ein Stückchen weit in das periodontale Gewebe hineinragen; man sieht aber auch, daß dieses Endstück der Wurzelfüllung von einem Herde chronisch entzündlichen Gewebes umgeben ist, und ich möchte annehmen, daß davon ausgehend die trichterförmige Erweiterung des Foramen apicale sekundär erfolgt. Welches Material zur Wurzelfüllung verwendet worden war, läßt sich nicht feststellen; es hat am meisten Ähnlichkeit mit Paraffin und

ließ sich auch wie dieses schneiden; die Masse muß aber doch wohl eine andere gewesen sein, denn Paraffin wäre beim Färbungsprozeß (Xylol!) verloren gegangen. An das chronisch entzündliche Gewebe am Apex schließt eine Lage sehr derbfaserigen Bindegewebes, das in die Wurzelhaut übergeht. Vereinzelt finden sich zwischen den Fasern dieser Lage Herde von Sarkomzellen (im Bilde zum Teil ausgefallen und als Hohlräume erscheinend). Im ganzen aber ist das

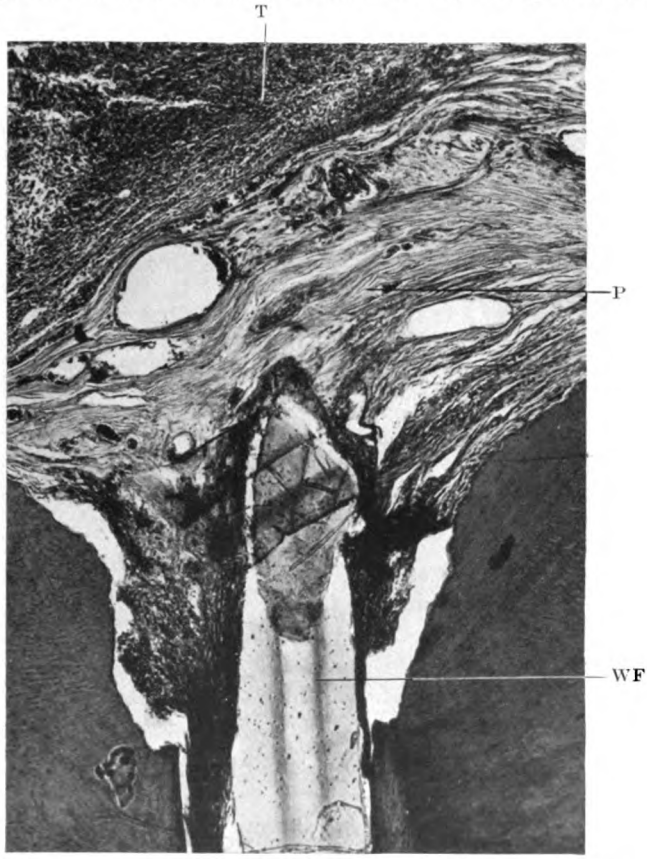

Abb. 24. Melanosarkom. Wurzelspitze vom l. 2. Prämolaren des Patienten Abb. 21. Man sieht die Wurzelfüllung (WF) durch das infolge Resorption erweiterte Foramen apicale in das Periodontium (P) hineinragen. Darüber Tumormassen (T).

Foramen apicale selbst frei von Geschwulstzellen geblieben. Der übrige Befund am Zahn und seiner Umgebung gleicht dem bei [1]J geschilderten (Abb. 25 u. 26). —

Als Zweck der vorliegenden Arbeit habe ich eingangs u. a. bezeichnet, daß auch noch andere maligne Tumorarten, als sie von Hofer bearbeitet wurden, zur Untersuchung herangezogen würden. Hier dürfen die Mischtumoren, eine relativ harmlose, und das Melanosarkom, eine besonders bösartige Form, als eine recht günstige Ergänzung gelten. Als weiterer Zweck war angegeben, speziell das Verhalten der Pulpen neben demjenigen der Hartsubstanzen und der Wurzelhaut zu studieren. Überblicken wir nun, was sich zu diesen Punkten bei der histologischen Betrachtung als Resultat ergeben hat.

Beim 1. Mischtumor, der von einem 43jährigen Mann stammte, boten die Pulpen (mit Ausnahme des M^1) an sich das Bild der Atrophie, wie wir es auch ohne Tumoren öfter in diesem Alter zu sehen bekommen. Es war aber ganz unverkennbar: je näher die Geschwulst an den Apex oder auch nur an die Zugangskanäle der Art. dentales im Knochen rückte, um so ausgesprochener wurden die Stauungserscheinungen, mit denen vielfach Hämorrhagien in der Odontoplastenzone verbunden waren. Man könnte ja daran denken, daß dies intra operationem geschehen ist, aber das Fehlen der Stauung und der Hämor-

Abb. 25. Melanosarkom. Partie aus dem apikalen Periodontium (P) der Abb. 24. Grenze zwischen Sarkom und Wurzelhaut. Bei a Hohlraum, entstanden durch Ausfall der Sarkomzellen. D Dentin. Stärkere Vergrößerung.

rhagie, wenn die Zahnumgebung von Tumormassen freigeblieben war (vgl. z. B. C^1 beim Mischtumor Nr. 2), sowie gewisse Veränderungen an den roten Blutkörperchen lassen doch keinen Zweifel zu, daß es sich um ältere Erscheinungen handelt, die ganz zweifellos auf den Druck des wachsenden Tumors zurückzuführen sind. M^1 scheidet aus, weil seine Pulpa rückläufig von der Parodontitis infiziert worden war.

Ebenso scheidet der M^1 aus bei der Betrachtung der Resorptionen an der Wurzeloberfläche, weil bei diesem Zahn ganz bestimmt zwischen Tumor und Abbau kein Zusammenhang bestanden hat. Um so eigentümlicher verhalten sich die übrigen Zähne hinsichtlich der Resorption. Geringer Abbau kam gelegentlich in oberflächlicher Form bei den Zähnen bis zum P^2 inkl. vor, wenn der Tumor nahe herangerückt war, aber als Regel konnte dies, wie Abb. 2 und 5 zeigt, keineswegs gelten. Um so überraschender muß die tiefe Bucht wirken, die an dem M^2 von der Geschwulst gegraben worden war.

Beim 2. Mischtumor war, was die Pulpa anlangt, entsprechend dem jüngeren Alter der Patientin die Atrophie der Pulpen lange nicht so stark ausgeprägt wie bei dem ersten Fall. Stauung und Hämorrhagie fehlten, soweit die apikalen Regionen von der Geschwulst freigeblieben waren (J^2, C^1); sie waren um so ausgeprägter, wo die Wurzelspitze in mittelbare oder unmittelbare Berührung mit dem Tumor getreten waren. Darüber hinaus fand sich aber keine Beeinflussung der Pulpa, selbst wenn wie bei M^2 und M^3 die Geschwulst schon in das Bereich des Anulus apicalis eingedrungen war, höchstens daß man von einer Anreicherung mit Fibroplasten sprechen konnte. Recht ungleichartig waren

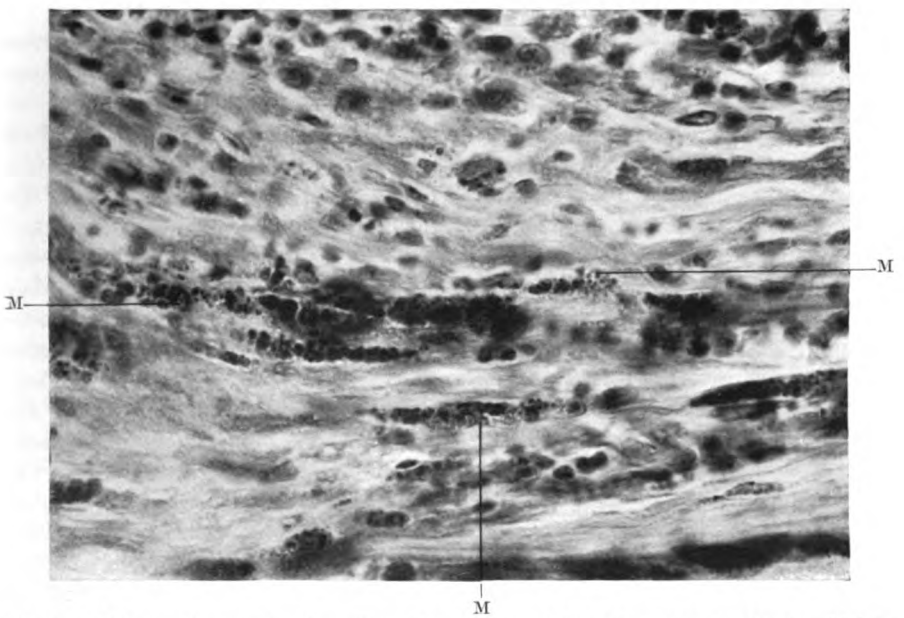

Abb. 26. Melanosarkom. Stärkere Vergrößerung aus Abb. 25; zeigt die für das Melanosarkom charakteristische Pigmentierung (M). M Melanin.

auch wieder die Beobachtungen hinsichtlich der Resorption an der Wurzel. Beim J^1 z. B. liegt der Tumor in längerer Ausdehnung der Wurzeloberfläche unmittelbar an, aber von Abbau ist nichts zu sehen. Bei anderen Zähnen wieder nur oberflächliche Resorption und beim P^2, beim M^2 und B^3 dagegen ein so hochgradiger Abbau! Am Alveolarknochen beim P^1 wiederum kann man geradezu von einer Umwachsungsbestrebung um den anliegenden Tumorzapfen sprechen.

Beim Carcinoma solidum zeigen die Pulpen eine für das Alter des Patienten (63 Jahre) überraschend gute Beschaffenheit, nur das eigentümlich speckige Aussehen fällt auf. Bei diesem Tumor treten der Druck auf die Gefäße und die Stauung noch viel deutlicher in Erscheinung. Gerade hier läßt sich auch besonders gut nachweisen, daß die Stauung und Hämorrhagie kein Operationseffekt ist, sondern schon vorher vorhanden gewesen sein muß. Und wiederum fällt auch bei dieser Karzinomform die Ungleichheit in der Resorption auf: der Eckzahn ist vollständig von der Geschwulstmasse umhüllt und nichts von

Resorption ist zu sehen. Der Prämolar dagegen, ebenfalls ganz von Tumor umgeben, zeigt einen Abbau, wie er kaum stärker gedacht werden kann. Ist es doch sogar zu einer vollständigen Abtrennung der einen und fast völligen Abtrennung der anderen Wurzel gekommen. Bei dem Melanosarkom endlich (Patient 58 Jahre) ist, soweit die wenigen Zähne einen Schluß zulassen, das allgemeine Pulpabild kein einheitliches. ^{1}J weist hochgradigste Atrophie auf. ^{2}J dagegen eine relativ gute Pulpazeichnung. Allerdings spielt auch hier der Grad der Abkauung eine gewisse Rolle. Beim ^{2}J ist der Befund an der Pulpa um so bemerkenswerter, als hier sich die Tumorzellen entlang den Nervenfasern durch das Foramen apicale hindurch verfolgen lassen. Was die Resorption anlangt, so ist am ^{1}J nur insoweit ein Abbau festzustellen, als noch Wurzelhaut erhalten war; wo der Tumor unmittelbar der Wurzeloberfläche anlag, fehlte die Resorption! Auch sonst ist von einem Abbau an den Zähnen wenig zu sehen.

Überblickt man diese Zusammenstellung, so läßt sich hinsichtlich der Pulpa — immer unter Berücksichtigung des Alters des Patienten — etwa folgendes sagen: einen deutlich und einwandfrei nachweisbaren Einfluß auf das Pulpagewebe als solches kann man merkwürdigerweise auch da nicht feststellen, wo der Tumor dem Apex unmittelbar aufsitzt. Ein mittelbarer Einfluß besteht insofern, als zweifellos durch den Druck des wachsenden Tumors eine Stauung und Hämorrhagien hervorgerufen werden. Man sollte allerdings erwarten, daß bei längerem Bestehen dieser Stauung schließlich doch auch eine weitere Herabsetzung in der Vitalität der Pulpa erfolgen müßte. Dies tritt vielleicht nur deshalb nicht so in Erscheinung, weil die meisten der untersuchten Pulpen an sich schon entsprechend dem Alter der Patienten eine Atrophie aufweisen. Diese Atrophie selbst auf das Konto der Tumoren zu setzen, geht schon aus dem Grunde nicht an, weil wir solche Atrophien ja bereits bei viel jüngeren Individuen in Abwesenheit von Tumoren auch zu sehen gewohnt sind. Einige Einzelheiten verdienen allerdings gesondert erwähnt zu werden: dazu gehört die Anreicherung mit Fibroplasten, wenn der Tumor dem Apex aufsitzt, oder ein eigentümlich speckiges Aussehen unter den gleichen Voraussetzungen. Ferner ist bei den Pulpanervenfasern, die in Berührung mit der Geschwulst getreten waren, das unterschiedliche Verhalten charakteristisch je nach der Art des Tumors und seiner Ausbreitung: beim Mischtumor sehen wir die Fasern beiseite gedrängt ähnlich wie die Dentinkanälchen bei ampullenartigen Erweiterungen im kariösen Dentin, beim Sarkom dagegen ein Einschleichen in Reihen gesetzter Zellen zwischen den einzelnen Nervenfasern. Und beidemale keine wesentliche Veränderung an der Zeichnung der Fasern selbst (Markscheide, Achsenzylinder) trotz der unmittelbaren Berührung mit dem Tumor!

Hinsichtlich der Resorption läßt sich noch viel weniger eine feste Regel aufstellen. Bei keinem einzigen der Tumoren ist, wenn ich mich so ausdrücken darf, ein klares System in der Resorption. Nur das scheint festzustehen, daß sie aufhört, wenn der Tumor unmittelbar auf der Wurzeloberfläche aufliegt. Sonst aber gibt es sowohl Resorptionen, wenn noch gut aussehende Wurzelhaut zwischen Tumor und Zement geschichtet ist, wie auch, wenn die Zeichnung des Periodontiums bereits verloren ging und nur noch das bindegewebige Stroma der Geschwulst dazwischen gelagert ist. Andererseits fehlt wieder mitunter

fast jede Resorption, wo man sie nach der vollständigen Umfassung des Zahnes durch den Tumor bestimmt erwartet hätte (vgl. das Melanosarkom oder den C^1 bei dem Karzinom). Nicht einmal das kann man mit Bestimmtheit sagen, daß große Unterschiede in der Resorptionstendenz je nach der Art des Tumors bestünden.

Was die Wurzelhaut anlangt, so ist das Bild so verschiedenartig, daß auch hier nicht von bestimmten Regeln gesprochen werden kann. Nur das scheint mir sicher zu sein, daß die Wurzelhaut doch erheblich in ihrer Ernährung durch die benachbarten Tumormassen beeinträchtigt wird; dafür sprechen z. B. die Häufung von freien Zementikeln, die starke Erweiterung der Gefäße, die sonstigen Stauungserscheinungen u. a. m. Wieweit das Bild in Abb. 12 damit zusammenhängt, ist schwer zu sagen, an sich möchte ich aber doch auch hier einen Zusammenhang annehmen. Daß Reizerscheinungen im Periodontium durch den Tumor und sein Wachstum ausgelöst werden, muß natürlich als sicher gelten; ebenso, daß je nach Art des Reizes Zementresorption oder Apposition stattfinden kann. Aber auch da war es nicht möglich, bestimmte Regeln herauszuarbeiten, ebensowenig, wie scharfe Unterschiede zwischen den einzelnen Tumorarten zu finden.

Vergleichen wir nun diese, im ganzen recht unbestimmten Ergebnisse mit den Beobachtungen, zu denen Hofer gelangte. Wie in der Einleitung erwähnt, fand er beim Sarkom starke Resorption an der Zahnoberfläche, beim Karzinom dagegen selbst bei großer Tumorennähe nur wenig Veränderungen. Dem steht gegenüber Abb. 20, die gerade beim Karzinom Resorptionen in besonders großem Umfang erkennen läßt; sind doch hier durch die Geschwulstmasse die Wurzeln förmlich zerlegt worden, und andererseits die auffallend geringen Oberflächenveränderungen bei dem Melanosarkom. Als Ursache für die Resorption nimmt Hofer einen Druck an, bedingt durch das Wachstum des Tumors und sich auswirkend eben in der Resorption. Daß eine erhebliche Druckwirkung beim Wachstum der malignen Tumoren zustande kommen kann, geht ja auch aus meinen Bildern hervor; ich erinnere an die hochgradigen Stauungserscheinungen in Pulpa und Wurzelhaut, sowie an das Ausweichen der Nervenfasern beim Eindringen von Mischtumorzapfen und vor allem an die Drehung um fast 90 Grad, die der im Karzinom steckende Prämolar erfahren hat. Aber abgesehen von Abb. 25 vielleicht springt gerade bei der Wurzelhaut der unmittelbar mechanische Effekt nicht so ins Auge (vgl. Abb. 5). Da, wo die Tumormassen in das Periodontium eingedrungen waren, fanden sich in deren nächster Umgebung sehr häufig Anreicherung von Fibrillen — aber nicht etwa durch Zusammendrängen der vorhanden gewesenen! — und Anreicherung von Fibroplasten; nur beim Carcinoma solidum glich die Zellanreicherung mehr der Infiltration, wie dies auch von histologischen Untersuchungen des Karzinoms an anderen Stellen des Körpers bekannt ist. Ich möchte daher im Gegensatz zu Hofer bei der Wurzelhaut die mechanische Komponente als unmittelbaren Faktor nicht so sehr in den Vordergrund stellen, sondern, wie schon früher gesagt, ihr beim Periodontium mehr eine mittelbare Rolle zusprechen und eher an einen durch die beeinflußte Ernährung veränderten Chemismus glauben, eine Deutung, die Hofer ja auch als möglich bezeichnet hat.

Konnte in den bisher berührten Punkten keine Übereinstimmung mit Hofers

Resultaten verzeichnet werden, so decken sich unsere histologischen Ergebnisse in anderer Hinsicht, nämlich, was das oft überraschende Auftreten von Apposition in nächster Nähe von Tumoren anlangt. Abb. 12 und 13 sind ja dafür die beste Illustration. Gerade diese Bilder verleihen Hofers Annahme, daß es sich bei der Apposition um reparatorische Vorgänge, ermöglicht durch Wachstumspausen des Tumors, handeln könne, eine gewisse Berechtigung. Ob die Annahme aber wirklich zutrifft, ist schwer zu sagen. Ich könnte mir folgendes denken: alle diese teils penetrierenden, teils infiltrierenden Tumoren dehnen sich ebenso wie eine entzündliche Infiltration am leichtesten in der Richtung geringsten Widerstandes aus (beim Knochen in den Markräumen und haversischen Kanälen, vgl. Abb. 2, 4, 7). Je straffer und lückenloser das im Wege stehende Gewebe ist, um so eher kann die Wachstumsschnelligkeit vorübergehend beeinflußt werden. Es würde sich also nicht so sehr um Wachstumspausen als um einen verlängerten und verschärften Platzkampf handeln.

Trotz der mannigfachen Divergenz unserer Ergebnisse bleibt aber, das möchte ich nochmals ausdrücklich betonen, die Publikation Hofers höchst verdienstvoll; allein das umfangreiche Material und seine sorgfältige Bearbeitung sichern ihr schon die vollste Beachtung. Vielleicht wäre aber doch in dem einen oder anderen Punkte größere Übereinstimmung erzielt worden, wenn es Hofer möglich gewesen wäre, die Tumoren im ganzen systematisch zu untersuchen, statt nur einzelne Zahnpartien aus denselben. Jedenfalls zeigen die Unterschiede in den Beobachtungen, daß hier weitere Beiträge bis zur vollen Klärung aller Fragen wünschenswert sind, wie ja überhaupt die Pathohistologie maligner Geschwülste auf unserem engeren Spezialgebiet auch von zahnärztlicher Seite noch wesentlich mehr Berücksichtigung erfahren kann. Es gibt da so vieles, was gerade den Zahnarzt dabei interessieren muß, z. B. die Beziehung der Pulpa zu den Tumoren. In der Literatur habe ich, wenn man von der Arbeit Rebels über ein Lymphom der Pulpa (Dtsch. Monatsschr. f. Zahnheilk. 1920. S. 481) absieht, nur einen einzigen Beitrag gefunden: „Krebsmetastasen in der Pulpahöhle eines Backenzahnes" von Schmorl (Münch. med. Wochenschr. 1910. Nr. 11), aus dem aber nähere Einzelheiten nicht zu ersehen sind. Insofern erhalten Bilder wie Abb. 15, 16 und 22 der vorliegenden Arbeit eine erhöhte Bedeutung und eine eingehende Schilderung erscheint auch deswegen gerechtfertigt.

Nachtrag.

Die vorstehenden Bilder waren bereits demonstriert worden und die Arbeit sollte in Druck gegeben werden, als uns ein Fall überwiesen wurde, der geeignet ist, die praktische Bedeutung der angestellten histologischen Untersuchungen in besonders deutlichem Lichte erscheinen zu lassen.

Die betreffende Patientin, 42 Jahre alt, sehr kräftig und rüstig, war vor etwa 9 Jahren wegen Mammakarzinom operiert worden und bisher von Erscheinungen frei geblieben. Neuerdings erscheint sie suspekt auf Rezidiv in den Gland. lymphat. radic. pulmon. Da sie seit einiger Zeit über ausstrahlende Zahnschmerzen im rechten Unterkiefer klagt und seit etwa 14 Tagen eine Schwellung an der Wange in Gegend des r. u. Weisheitszahnes aufgetreten ist, wird sie uns zur Behebung der Zahnbeschwerden zugeschickt.

Die Untersuchung ergab folgendes: In der Gegend des Angulus fand sich an der rechten Gesichtshälfte eine Schwellung von unscharfen Grenzen, die über der Unterlage nicht verschieblich ist, während die Haut darüber verschoben werden kann. Hinsichtlich Farbe und Oberfläche keine Besonderheiten. Die Schwellung fühlt sich mäßig derb an und ist stark druckempfindlich, desgleichen die vergrößerte 3. submaxilläre Lymphdrüse. Der 1. Molar r. u. fehlt, der 2.

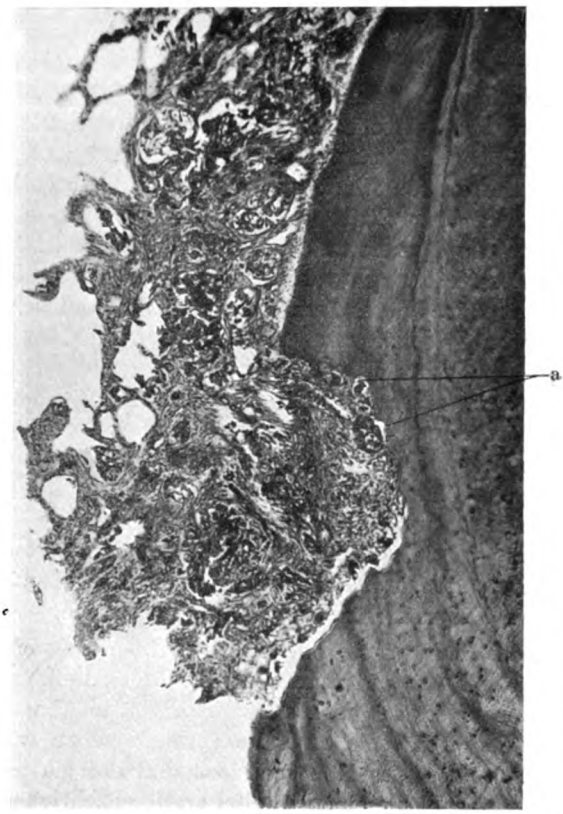

Abb. 27. Karzinommetastase am r. Angulus. Schnitt durch einen M_3, extrahiert mit der Möglichkeitsdiagnose Parodontitis. Die Sektion des Zahnes zeigt im Bild massenhaft spezifische Epithelzellnester. Bei a liegen die Zapfen der Resorptionsfläche unmittelbar an.

trägt eine große zentrale Füllung, der Weisheitszahn, der etwas gelockert und stark klopfempfindlich ist, zeigt bukkal eine mäßig tiefe Halskavität. Im Bereich des Weisheitszahnes findet sich bukkal eine sehr druckempfindliche, leicht gerötete Verdickung des Kiefers, die sich eine kurze Strecke weit an der Vorderseite des aufsteigenden Astes verfolgen läßt. Keine Fluktuation. Die linguale Seite ist frei. Es besteht ganz geringe Kieferklemme; die Bewegungen des r. Kieferköpfchens sind nicht so deutlich durchzufühlen wie links. Im Röntgenbild ist am Weisheitszahn distal eine erhebliche Verbreiterung des Periodontalraumes zu sehen, die noch etwas um die distale Wurzelspitze herumgreift. Extraktion in Mandibularanästhesie; entsprechend dem

Röntgenbild ist an der distalen Wurzel des extrahierten Zahnes eine beträchtlich verdickte Wurzelhaut zu erkennen. Der Zahn wird zur histologischen Untersuchung eingelegt. Der Heilverlauf der Wunde geht sehr glatt vor sich, die Schwellung und Druckempfindlichkeit an Kiefer und Lymphdrüse nehmen ab, die Patientin ist glücklich, weil sie nach einer Reihe unangenehmer Nächte jetzt wieder ohne Narkotika schlafen kann. Die Möglichkeitsdiagnose einer Parodontitis mit subakutem Nachschub und Periostitis scheint durch den Heilverlauf gesichert.

Inzwischen ist der Zahn entkalkt und zur histologischen Untersuchung geschnitten worden. Das mikroskopische Bild (Abb. 27), das nach dem günstigen Heilverlauf geradezu niederschmetternd wirken mußte, ließ auf den ersten Blick die große Ähnlichkeit mit den früher beschriebenen Figuren erkennen: Überall zwischen derben Bindegewebszügen eingestreut fanden sich spezifische Epithelzapfen; an einer Stelle war eine tiefe Resorption entstanden, die sicher auf das Konto des Tumors zu setzen war (vgl. Abb. 20); einzelne der feinen, auf dem Schnitt wie Nester erscheinenden Epithelzapfen legten sich unmittelbar der Resorptionsfläche an. Auf anderen Schnitten fand sich noch etwas Knochen, bei dem deutlich zu sehen war, wie das Wachstum des Tumors wieder in den haversischen Kanälen und Spongiosamaschen, also in Richtung des geringsten Widerstandes, vor sich ging. Die Diagnose mußte demnach leider geändert werden in: Karzinommetastase am r. Unterkiefer und es erwuchs die unangenehme Aufgabe, die ahnungslose Patientin, die sich auf Grund der verflossenen freien 9 Jahre geheilt glauben mußte, über ihren Zustand aufzuklären und das weitere zu veranlassen. Mit Rücksicht auf die Folgenschwere der neuen Diagnose wurde das mikroskopische Präparat Herrn Prof. Henke, dem hiesigen Fachvertreter für Pathologie, vorgelegt, der jeden Zweifel an der Richtigkeit der neuen Diagnose für ausgeschlossen erklärte.

Man muß sich nun vorstellen, daß die Patientin, was ja sehr nahe lag, von sich aus einen Zahnarzt aufgesucht und in ihrer Ahnungslosigkeit von der weit zurückliegenden Operation nichts mitgeteilt hätte, um zu verstehen, wie viel kostbare Zeit in einem solchen Falle verloren gehen muß. Denn auf Grund des lokalen Befundes, des Röntgenbildes und des glatten Heilverlaufes hätte der Behandelnde wohl nie einen Zweifel an der Richtigkeit der ersten Diagnose haben können.

Es mag dies vielleicht der erste Fall sein, bei dem auf Grund der histologischen Untersuchung eines Zahnes und seiner Wurzelhaut in dieser Form und Sicherheit die Diagnose auf Karzinom gestellt werden konnte. Es wird aber vermutlich nicht der einzige bleiben, wenn die Kollegen in der Praxis die bei zweifelhaften Verdickungen extrahierten Zähne einer histologischen Untersuchung, etwa in den zahnärztlichen Universitätsinstituten, zuführen. Die sofortige Unterbringung und Absendung des Präparates in einem mit 5—10%iger Formalinlösung gefüllten Gläschen bereitet ja nicht viel Mühe. Jedenfalls beweist der als Nachtrag noch gebrachte Fall schlagend, daß es sich bei den von Hofer und mir angestellten Untersuchungen keineswegs nur um theoretische Fragen handelt.

Was ist im biologischen Sinne der Alveolarfortsatz?

Von

Richard Landsberger, Berlin.

Mit 5 Abbildungen.

Was ist der Alveolarfortsatz überhaupt? Die Anatomie sagt uns, es sei ein Knochen, die Biologie sagt uns etwas anderes; der scheinbare Widerspruch ist aus der Entwicklung des Alveolarfortsatzes zu erklären. Letzterer stammt, wie ich nachzuweisen in der Lage war (vgl. Dtsche. Monatsschr. f. Zahnheilk. 1923. H. 14), aus den einzelnen Säckchen der Zähne. In diesen Säckchen bildet sich die jeweilige Alveole der Zähne und durch Zusammenschluß der einzelnen Alveolen entsteht dann der gesamte Alveolarfortsatz.

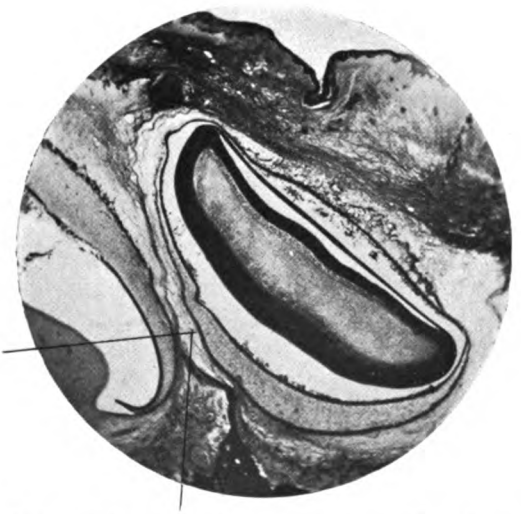

Abb. 1. Der Zahnkeim und sein biologischer Ring bilden die organische Einheit. Außerdem sieht man die Berührung der benachbarten Säckchen.

Was ist nun die Alveole? Ist sie als Knochen anzusprechen? Hier begegnen wir dem ersten Zweifel und hier soll unsere kritische Betrachtung einsetzen.

In meiner oben zitierten Arbeit (Dtsch. Monatsschr. f. Zahnheilk. 1923. H. 14) kam ich bei meinen Untersuchungen zu dem Begriff einer „organischen Einheit". Ich konnte nachweisen, daß der Zahnkeim mit den beiden Schichten seines Säckchens, aus denen sich nachmalig, einerseits die Wurzelhaut, andererseits die Alveolen bilden, ein untrennbares Ganze ist. Und dieses „untrennbare Ganze" bezeichnete ich als „organische Einheit". Mit diesem Begriff, bzw. mit dieser Tatsache war eine streng naturwissenschaftliche Grundlage für unsere Anschauung in der wissenschaftlichen Zahnheilkunde gegeben. Den Zahn durften wir nicht mehr als etwas Isoliertes betrachten, das nur in losem

Zusammenhang mit dem Körper steht, wir mußten in ihm ein festgewurzeltes, biologisch tiefbegründetes Organ erblicken, an dessen Existenz der Gesamtorganismus ebenso beteiligt ist, wie umgekehrt.

Abb. 2. Die Naht zwischen zwei benachbarten Alveolen ist deutlich zu sehen.

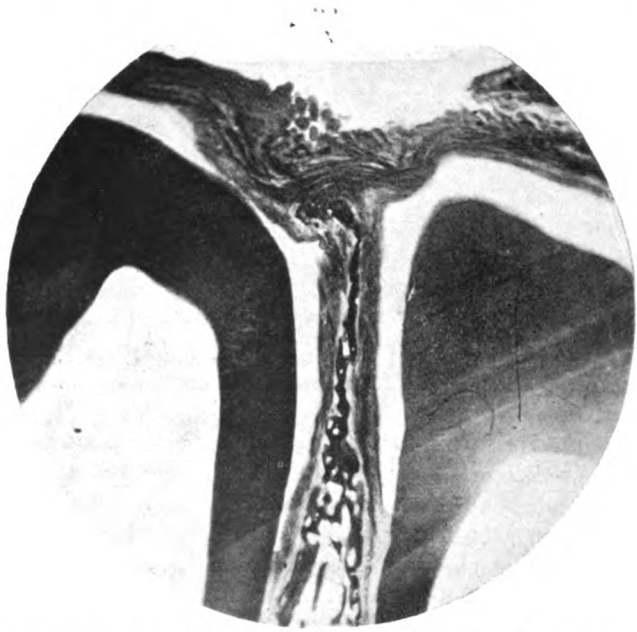

Abb. 3. Auch hier ist die Naht zwischen zwei benachbarten Alveolen deutlich zu sehen.

Der Zahn, der sich während des embryonalen Lebens entwickelt, hat mit dem Kiefer ursprünglich keinen Zusammenhang. Erst durch das Säckchen wird eine Verbindung hergestellt. Die Alveole, die sich im Säckchen entwickelt,

spielt demnach nur eine vermittelnde Rolle, sie ist das Befestigungsglied des Zahnes mit dem Kiefer. Aber der Halt wäre zu schwach, da der Zahn nicht in den Kiefer hineinwächst, sondern nur auf seiner Oberfläche steht. Die Alveole, die sich mit dem wachsenden Zahn aufrichtet und ihn hält, sucht einen weiteren Halt an den beiden Alveolen der benachbarten Zähne. Dieses ergibt sich von selbst aus der Berührung der äußeren Faserschicht mit

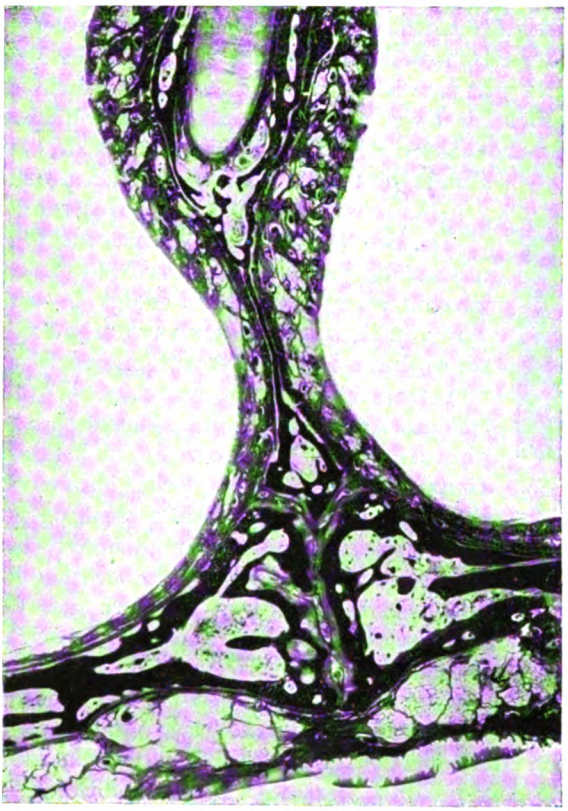

Abb. 4. Man sieht neugebildete Knochenzellen innerhalb der Sutur, von wo aus das Breitenwachstum der Gaumenplatten sich entwickelt.

den jeweilig benachbarten Säckchen (Abb. 1). Bei der fortschreitenden Entwicklung der einzelnen Alveolen muß sich dort, wo sie aneinanderstoßen, eine Naht bilden, so daß der ganze Alveolarfortsatz bei 16 Zähnen 17 Nähte aufweist. Würden die Zähne im Kreise stehen, so wären es 16 Nähte (Abb. 2 und 3). Da die Weisheitszähne aber distal mit dem Kieferknochen verbunden sind, kommen hier, statt einer — zwei Nähte zustande. Die 17 Nähte ossifizieren allmählich bis zu einem gewissen Grad und bilden die Knochensepta. Anatomisch verschwinden diese Nähte also, biologisch bleiben sie bestehen und sichern die organische Einheit.

Durch Krappversuche an jungen Hunden konnte ich den kontinuierlichen Anbau von Knochen nachweisen (vgl. Dtsch. Monatsschr. f. Zahnheilk. 1924. H. 3/4: „Die kontinuierliche Wachstumsbewegung des Alveolarfortsatzes"). Es deckt sich dieser Prozeß mit den biologischen Vorgängen der Knochennähte überhaupt. Von hier aus vollzieht sich das Wachstum bei Knochenplatten, hier liegt die eigentliche Knochenneubildung (Abb. 4).

Durch diese Krappversuche kam ich zu der Vorstellung der Alveolarnähte. Die Rotfärbung des Alveolarfortsatzes geht bei meinen Tierversuchen parallel mit der Rotfärbung der Gaumennähte, selbst das Abklingen der Rotfärbung im vorgeschrittenen Alter geht parallel. Bei einem 5jährigen Hunde war z. B. die Rotfärbung im Vergleich mit der von Versuchstieren jüngerer Jahre im Alveolarfortsatz wie in den Gaumennähten gleichmäßig schwach sichtbar, bei einem 7jährigen Hunde hörte sie ganz auf. Gaumennaht und Alveolarfortsatz halten biologisch Schritt.

Abb. 5. Auch bei pathologischen Verhältnissen behält der Krankheitsprozeß anfangs den jeweiligen Komplex jedes einzelnen Zahnes. Man sieht die Grenzlinie zwischen den beiden Prozessen.

Die Beweglichkeit des Zahnes dürfte zum großen Teil mit auf die Nachgiebigkeit der Nähte zu setzen sein. Jede Erschütterung des Zahnes endigt in seinen Nähten und wird von ihnen erwidert, sei es durch Knochenneubildung, sei es durch Knochenresorption. So ist auch der Einfluß von orthopädischen Apparaten auf die Zahnstellung zu verstehen. Der Zahn und sein biologischer Ring werden nur gemeinschaftlich bewegt, da beides ein „biologisches Ganze" bildet. Es ist einerlei, ob wir einen Zahn labial oder bukkal zu beeinflussen suchen, ob wir ihn verkürzen oder verlängern, ob wir durch Bodyly-Bewegung auf ihn einzuwirken bestrebt sind, wir bewegen ihn niemals allein, auch bei selbständigen Wanderungen des Zahnes wird der ganze biologische Ring vom Kieferrand bis über die Wurzelspitze hinaus mitbewegt. Die organische Einheit bleibt stets gewahrt. Weski hat hierfür den prägnanten Ausdruck „Organon dentale" geschaffen und hat mit diesem wissenschaftlichen Ausdruck den ganzen Komplex des Zahnes gekennzeichnet.

Der bekannte Anatom Prof. James C. Brash von der Birminghamer Universität spricht von einer „funktionellen Einheit" („one functional unit"). Er charakterisiert hierdurch mehr das biologische Moment der organischen Einheit. (Vgl. „The Growth of the Jaws and Palate" von James C. Brash, S. 60)[1]).

Den biologischen Ring des Zahnes — die gegenseitige biologische Abhängigkeit von einander — erkennen wir an dem Schwund des Alveolarfortsatzes nach erfolgter Extraktion. Nur dort, wo der Zahn gezogen wurde, entsteht eine Atrophie des Alveolarfortsatzes, ohne auf die benachbarte Alveole überzugreifen.

Bisweilen finden wir auch die Zugehörigkeit des biologischen Ringes zu seinem Zahn im Röntgenbild bei beginnender Paradentose (Abb. 5).

Ich habe in der dargelegten Betrachtung versucht, die Bedeutung der Erkenntnis einer „organischen Einheit" für die wissenschaftliche Zahnheilkunde

[1]) Vgl. Referat von Dr. Urbach in der zahnärztlichen Rundschau.

klarzulegen. Eine Trennung der Begriffe: funktionell und biologisch scheint mir nicht angebracht, da alles Funktionelle schließlich in den biologischen Vorgängen des Zahnes und seines Komplexes endigen muß.

Zusammenfassung.

1. Der Begriff einer „organischen Einheit" ist die streng naturwissenschaftliche Grundlage wissenschaftlicher Zahnheilkunde.
2. Die „organische Einheit" besteht aus Zahn und seinem biologischen Ring.
3. Die „organische Einheit" verschwindet anatomisch, biologisch bleibt sie bestehen.
4. Der Alveolarfortsatz besteht aus 17 vertikal stehenden nnd parallel laufenden Nähten; auch diese bleiben biologisch bestehen.
5. Jede auf den Zahn ausgeübte mechanische Einwirkung trifft den Zahn nie allein, sondern die ganze organische Einheit.
6. Die „organische Einheit" bleibt zeitlebens biologisch gewahrt.

[Aus der technischen Abteilung (Leiter: Privatdozent Dr. Greve) des zahnärztlichen Institutes (Direktor: Prof. Dr. Euler) der Universität Breslau.]

Ein kasuistischer Fall von Kiefergelenksentzündung.

Von

Dr. Heinz Ziebe, Assistent der technischen Abteilung.

Mit 3 Abbildungen.

Ende Juni d. Js. wurde uns von der orthopädischen Abteilung der hiesigen chirurgischen Universitätsklinik eine Patientin mit beiderseitigen Kiefergelenkschmerzen und Kieferklemme II. Grades überwiesen.

Aus der Vorgeschichte des Falles ist folgendes hervorzuheben:

Patientin war im Dezember v. J. beim Melken zwischen zwei Kühen gepreßt worden. Als sich darauf Schmerzen im Nacken einstellten, begab sie sich in die Behandlung eines praktischen Arztes, der die Beschwerden durch Massage zu beseitigen suchte. Da jedoch keine Besserung eintrat, wurde sie Ende Februar der hiesigen chirurgischen Klinik überwiesen, von der wir folgende Krankengeschichte erhielten:

Name: M. R.

Alter: 17 Jahre.

Befund: Oberste Halswirbelgegend verdickt. Druckschmerzhaft. Beugen des Kopfes nicht möglich; Drehbewegungen nicht ausführbar. Gibbus in Höhe des 4. und 5. Halswirbels. Die Konturen zwischen 5. und 6. Halswirbel sind in der rechten Hälfte verstrichen, während sie links deutlich fühlbar sind. Seitlich gehen die Gelenkflächen zwischen 5. und 6. Halswirbel anscheinend ineinander.

Diagnose: Luxationsfraktur des 5. und 6. Halswirbels.

Therapie: Schanzscher Verband (s. Abb. 1 und 2).

Patientin hatte den Apparat von März bis Juni getragen. Im Laufe dieser Zeit hatten sich Beschwerden auf beiden Seiten in den Gelenken eingestellt, die sich besonders beim Öffnen und Schließen des Mundes bemerkbar machten. Da die Schmerzen nicht nachließen, wurde uns die Patientin überwiesen.

Äußerlich konnten wir keine Veränderungen feststellen. Druck in der Gegend beider Gelenke war schmerzhaft. Bei der Untersuchung des Mundes, die in-

folge der Kieferklemme etwas erschwert war, fiel uns zunächst auf, daß bei der Patientin eine Stellungsanomalie — Prognathie mit Retrusion der Schneidezähne — bestand; weiterhin eine Verschiebung des Unterkiefers um Prämolarenbreite nach distal und oben verbunden mit einem besonders tiefen Biß. Im übrigen zeigte das wenig gepflegte Gebiß neben tief zerstörten Backen- und Mahlzähnen Lücken im Ober- wie im Unterkiefer. Der Zahnbestand war folgender:

$$\frac{7 \quad 4\,3\,2\,1 \mid 1\,2\,3\,4\,\underline{5}\quad 7}{7\,6\,\underline{5}\,4\,3\,2\,1 \mid 1\,2\,3\,4 \quad 5 \quad 7}$$

Die Veränderung in der Stellung des Unterkiefers und die damit verbundenen Beschwerden in den Gelenken waren auf das Tragen des Apparates zurück-

Abb. 1.

Abb. 2.

zuführen. Wie diese Veränderung verbunden mit den Folgeerscheinungen möglich waren, möchte ich im folgenden erklären.

Um die Wirkung des Apparates auf den Unterkiefer verstehen zu können, müssen wir uns zunächst darüber orientieren, woher die Kraft stammt. Auf Abb. 1 sehen wir rechts und links von vorn nach hinten über die Schultern 2 starke Gummibänder laufen, die an ihrem Ende an kleinen Knöpfchen verankert sind und je nach Bedarf stärker oder schwächer gespannt werden können. Diese Gummizüge drücken den Suspensionsapparat in die Höhe. Um ein Ausweichen des Apparates nach oben zu verhüten, befindet sich an seinem oberen Ende ein Ring, der mit den nach unten verlaufenden Streben zur Ruhigstellung und Fixierung des Kopfes und der Halswirbel dient. Der Ring stößt vorn mit

einer Kinnkappe gegen den Unterkiefer, während er hinten den Kopf nur lose berührt. An diesen beiden Punkten wird der durch die Gummizüge bewirkte Druck aufgefangen. Der Widerstand, den er hier findet, ist jedoch an beiden Punkten nicht gleich. Da der Ring hinten nicht fest dem Kopf anliegt, ist der Widerstand hier bedeutend geringer als am Unterkiefer, der mit seiner Basis der Kinnkappe fest anliegt, so daß die Kraft der Gummizüge vorn als Druck, hinten als verschiebende Bewegung zur Geltung kommt. Maßgebend für die Veränderung des Unterkiefers bei der Patientin war ferner die Richtung der stetig wirkenden Kraft. Aus Abb. 3 läßt sich erkennen, daß die Resultierende der nach oben wirkenden Kräfte in der Richtung des aufsteigenden Astes verläuft.

Lassen wir die Kraft in angegebener Richtung auf den Unterkiefer wirken und zerlegen diese in ihre beiden Komponenten, so erhalten wir Komponente a und b. Die Richtung der Komponente a wird bestimmt durch den Widerstand, den der Unterkiefer beim Auftreffen auf den Oberkiefer findet; die Richtung der Komponente b ist abhängig von dem den Gelenkköpfen entgegentretenden Widerstand. Komponente a wirkt also nach oben, während b den Unterkiefer nach distal und oben drückt.

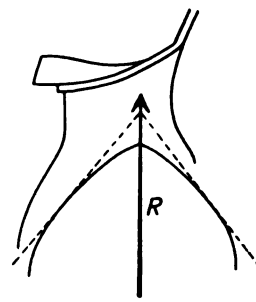

Abb. 3. R-Resultierende der nach oben wirkenden Gummizüge.

Betrachten wir zunächst die Druckwirkung auf ein normales Gebiß, so drückt die Komponente a den Unterkiefer gegen den Oberkiefer. Der nach oben wirkende Druck wird von der Zahnreihe des Oberkiefers aufgefangen. Er verteilt sich gleichmäßig über die ganze Zahnreihe, so daß bei normaler Artikulation eine Überlastung und Stellungsänderung einzelner Zähne nicht eintreten kann. Gleichzeitig wird der Unterkiefer dadurch, daß er durch die nach oben wirkende Kraft fest an den Oberkiefer gedrückt wird, in seiner Stellung durch die ineinandergreifenden Kauflächen fixiert, so daß die nach distal und oben wirkende Kraft der Komponente b nicht ausreicht, um ihn verschieben zu können.

Anders liegen nun die Verhältnisse bei unserer Patientin. Der nach oben wirkende Druck wird im Oberkiefer nur von 4 Zähnen aufgefangen — 2 Prämolaren und 2 Molaren auf jeder Seite —. Die Frontzähne schalten hierbei aus, da sie, wie wir es bei jeder Prognathie beobachten können, in tiefem Biß zueinander standen. Da nun die stetig wirkende Kraft größer war als der von den 4 Zähnen gebotene Widerstand, mußte es zunächst zu Stellungsänderungen der 4 Antagonisten kommen. Bei den im Ober- und Unterkiefer vorhandenen Lücken konnten sie durch Kippen und Drehung dem ständig wirkenden Druck ausweichen; gleichzeitig konnten dann beide Komponenten ungehindert auf den Unterkiefer einwirken. Denn nach Drehung und Kippung der Antagonisten mußte der Unterkiefer nach hinten ausweichen; nach vorn konnte er es nicht, da dies durch den tiefen Biß verhindert wurde. In dem Augenblick, in dem der Unterkiefer keinen Halt mehr am Oberkiefer fand, wurde die Druckwirkung ausschließlich auf die aufsteigenden Äste resp. die beiden Gelenke übertragen. Die Veränderungen, die wir hier vorfanden, zeigten sich auch in der Stellung beider Zahnreihen zueinander, wie bereits bei unserer Befundaufnahme erwähnt.

Wir konnten also auf Grund dieser Betrachtung unsere Diagnose auf Arthritis infolge chronischen Druckreizes stellen. Die Kieferklemme war wohl als Folgeerscheinung der Gelenksentzündung aufzufassen.

Für die von unserer Seite erfolgenden Behandlung war der leitende Gedanke, den Zug in umgekehrter Richtung, wie der Druck, wirken zu lassen, den Unterkiefer zunächst nach unten und dann nach vorn zu ziehen. Nach Beseitigung der kariösen Defekte erhöhten wir den Biß durch Aufsetzen von Aufbißkappen, so daß im Frontzahnbereich eine Bißsperrung eintrat.

Gleichzeitig ließen wir hier im Ober- und Unterkiefer Gummizüge wirken, die den Unterkiefer nach vorn und oben zogen, wobei der Unterkiefer mit den aufsteigenden Ästen und Gelenken nach unten gedrückt wurde. Nach Anlegen des Apparates — die Aufbißkappen wurden mit den Drahtbügeln, an denen die Gummizüge wirkten, verlötet — wurde die Patientin entlassen und von Zeit zu Zeit zur Kontrolle bestellt. Nach Ablauf von 2 Monaten waren die Beschwerden vollkommen beseitigt. Der Unterkiefer war wieder soweit nach vorn gezogen, daß die unteren Schneidezähne die oberen berührten. Der tiefe Biß war natürlich noch vorhanden, doch da die Patientin von außerhalb war, konnten wir die weitere Regulierung nicht durchführen. Nach Entfernen unseres Apparates konnten wir an den Gelenken eine Lageveränderung feststellen. Beim Betasten der Gelenke bei der Öffnungs- und Schließbewegung fühlte man den rechten Kondylus deutlicher als an den linken, dessen Bewegungen man mit dem tastenden Finger kaum merkte. Die Stellungsänderung ist darauf zurückzuführen, daß auf der linken Seite eine stärkere Kippung beider Molaren eingetreten war, so daß die Kondylenführung an diesen Molaren eine andere war als auf der rechten Seite. Die Stellungsänderung des linken Kondylus stand auch in Einklang mit den Verhältnissen, die man beim Öffnen und Schließen an den Zahnreihen beobachten konnte. Dadurch, daß der linke Kondylus weiter nach hinten lag als der rechte, zeigte auch der Unterkiefer bei Bewegungen stets eine Abweichung der Mittellinie nach der linken Seite.

Aus der kurzen Schilderung dieser Krankengeschichte ersehen wir, welch nachteilige Folgen für den Kiefer und das Gebiß mitunter aus der Wirkung derartiger orthopädischer Apparate erwachsen können und welche dankbare Aufgabe es für den Zahnarzt ist, auch in solchen Fällen helfend mitwirken zu können.

Ein Redressement forcé bei einem 55jährigen Manne.

Von

Dr. **M. Lipschitz**, Berlin.

Mit 2 Textabbildungen.

Von dem Redressement forcé, das vor zwei Jahrzehnten als „Schnellregulierung" sehr warm empfohlen wurde, ist man in letzter Zeit infolge höherer Bewertung der unblutigen Regulierung fast vollständig abgekommen. Nur ganz ausnahmsweise wird diese Operationsmethode heute noch angewandt. Daß sie unter gewissen Umständen angebracht ist, beweist folgender Fall:

Im August 1920 konsultierte mich Herr S. C. wegen Fraktur einer oberen lateralen Schneidezahnkrone links. Patient wünschte Ersatz durch Anfügen eines künstlichen Zahnes an eine mit mehreren Zähnen versehene Kautschukplatte, die er bereits seit vielen Jahren trägt. Die Inspektion der Mundhöhle ergab die Unmöglichkeit, den Wunsch des Patienten zu erfüllen, da lingualwärts von der Wurzel des Schneidezahnes der Kaninus stand und Patient sich diesen nicht extrahieren lassen wollte (Abb. 1). Zur Wurzelbehandlung und Anfertigung einer Krone für $\underline{|2}$, was evtl. noch in Frage kommen konnte, fehlte es dem von außerhalb stammenden Herrn an Zeit.

Trotz des Alters machte ich dem Patienten nun den Vorschlag, sich die Wurzel des Schneidezahnes ausziehen und den Kavinus durch ein Redressement forcé in die Alveole des Schneidezahnes hineinschieben zu lassen. Obwohl die Literatur von solcher Operation im vorgerückten Alter nichts berichtet, glaubte ich doch dieselbe anraten zu sollen, da sie infolge der durch die Ex-

Abb. 1. Abb. 2.

traktion der Schneidezahnwurzel frei gewordenen Alveole nur darin bestand, den Kaninus mit der Zange in die freie Alveole hineinzuschieben. Die Operation wurde unter Novokain-Suprarenin-Anästhesie ausgeführt und der Zahn nachher mit einer Seidenligatur am Nachbarzahn befestigt. Da Patient schon nach zwei Tagen in seine Heimat abreisen mußte, wurde die Seidenligatur bereits am nächsten Tage wieder entfernt. Wie mir Patient später brieflich mitteilte, blieb der Zahn dauernd schmerzfrei. Abb. 2 zeigt den Erfolg nach der Operation.

Nach einem Jahre erschien Herr C. zur Untersuchung seiner Zähne wieder in meiner Sprechstunde. Der redressierte Zahn stand tadellos in der Zahnreihe. Meine Absicht, durch den Induktionsstrom festzustellen, ob die Pulpa am Leben geblieben oder abgestorben sei, brauchte ich nicht auszuführen, da die Pulpa inzwischen durch Karies freigelegt worden war und bei Berührung mit der Sonde starke Schmerzen auslöste. Die Pulpa wurde deshalb mit Arsen devitalisiert, am nächsten Tage entfernt und Wurzelkanal und kariöse Höhle gefüllt. Der Zahn funktioniert heute noch — nach 5 Jahren — tadellos, so daß die Anwendung des Redressement forcé auch bei älteren Personen, wenn die Indikation gegeben ist, empfohlen werden kann.

Speichelstudien.

I.

Über die Einwirkung von Säuren und Alkalien auf die Speicheldiastase.

(Zugleich eine Kritik der Pickerillschen Lehre).

Von

Privatdozent Dr. **Türkheim**, Hamburg.

(Aus dem zahnärztlichen Universitäts-Institut Hamburg, bearbeitet im wissenschaftlichen Laboratorium der Schulzahnklinik. Unter Leitung von Privatdozent Dr. Türkheim.)

Mit 8 Kurven.

Die physiologische Funktion des Speichelfermentes Diastase besteht darin, Stärke in Maltose umzuwandeln, diese wird dann durch das Enzym Maltase zu Glukose gespalten. Der Verzuckerungsprozeß geht in 2 Phasen vor sich (Biedermann): durch die eine Komponente der Diastase, die Amylase, wird die Stärke bis zu Achroodextrin gespalten, von hier ab übernimmt die zweite Komponente, die Dextrinase, die weitere Umwandlung bis zur Maltose.

Das Ferment ist schon sehr früh nachweisbar, es findet sich bereits bei Föten von 7—9 Monaten (Ibrahim, Nicory). Davidsohn hat diastatisch wirksamen Speichel bei einem Säugling von einem Monat festgestellt. Die Funktion der Diastase soll von der Reaktion des Speichels abhängen, neutraler Speichel wirkt kräftiger als alkalischer (Hammarsten) — gemeint ist hier wohl die titrimetrische Reaktion —, am günstigsten ist schwachsaure Reaktion, Alkalien wirken hemmend, Kohlensäure hebt diese Hemmung wieder auf; 0,03 p. m. Salzsäure sollen schon genügen, um die Zuckerbildung zu verhindern. Nakagawa gibt an, daß durch Stärke die Magensekretion gehemmt werde, und daß daher die Diastase die Aufgabe habe, die Stärke bereits im Munde unwirksam zu machen; die meisten Säugetiere mit Ausnahme der reinen Karnivoren produzieren dieses Ferment, wodurch die Angabe Nakagawas bestätigt würde. Dagegen verlegt Pickerill die Frage der Anwesenheit von Diastase im menschlichen Munde auf teleologisches Gebiet: „Es kann nur einen Grund geben — nämlich, um Stärkereste im Munde zu verdauen, oder mit anderen Worten, eine feste, unlösliche, klebrige Substanz wie Stärke in einen leicht löslichen und leicht fortspülbaren Stoff, nämlich Maltose, umzuwandeln, also Stagnation zu verhindern und Zirkulation zu erzeugen." Das heißt mit anderen Worten, wenn die Stärkepartikel liegen bleiben, so werden sie langsam durch das Ferment abgebaut, langsam nur dann, wenn wenig Ferment vorhanden ist; diese These scheint aber den Begriff des Fermentes insofern anzugreifen, als doch für den fermentativen Prozeß nicht die Menge, sondern allein die Anwesenheit des Fermentes maßgebend ist. Nach Pickerill geht also der Abbau der Stärke über das Dextrin langsam vor sich, die Dextrine zeichnen sich durch besondere Klebrigkeit aus, es liegen die Dextrinplaques an den Zähnen, etwas Maltose wird immer abgespalten, und damit Milchsäure

gebildet, die auf der einen Seite den Schmelz entkalkt, auf der andern Seite die Diastase zerstört, so daß der Prozeß sehr verlangsamt und die Kariesbildung sehr begünstigt wird. Ist „viel" Ferment vorhanden, geht die Spaltung zu wasserlöslicher Maltose schneller vor sich, dadurch wird die Milchsäure- und Kariesbildung verhindert; es ist also nach Pickerill therapeutisch anzustreben, die Ptyalinmenge zu erhöhen. Auf Grund seiner Untersuchungen, glaubt er die Anwendung organischer (Frucht-) Säuren empfehlen zu dürfen, durch die der Diastase-„Index" auf das 10fache seines Normalwertes erhöht wird. Im Rahmen der vorliegenden Untersuchungen interessiert zunächst nicht so sehr die Bewertung seiner therapeutischen Folgerungen, als vielmehr eine kritische Nachprüfung seiner Theorie; eine skeptische Beurteilung seiner Ergebnisse ist in diesem Falle um so eher am Platze, als die von ihm angewendete Methode in mancher Hinsicht zur Kritik herausfordert.

Er gewinnt den Speichel durch einen sog. Segregator: nach einem Abdruck des Mundbodens und der inneren Zahnreihen wird über die Ausführungsgänge der unteren Speicheldrüsen eine Art Glocke aus Kautschuk angefertigt, die an den Zähnen fest anliegt, nach der Mundhöhle zu fest abgeschlossen ist, sie hat die Aufgabe den Speichel aufzufangen, der dann durch eine enge Kanüle durch Druck des nachfließenden Sekretes nach außen entleert wird. Der Parotisspeichel wird durch eine in den Ductus Stenonianus eingeführte Kanüle gesammelt. Die exakte Anfertigung eines derartigen Segregators ist mit großen Schwierigkeiten verbunden, und es geht aus den Arbeiten Pickerills nicht hervor, an wie vielen Versuchspersonen er seine Untersuchungen vorgenommen hat; so kann man sich des Eindrucks nicht erwehren, daß seine Experimente recht einseitig angestellt sind. Im allgemeinen dürfte es üblich sein, die Anzahl und die näheren Eigenschaften der untersuchten Fälle anzugeben; dies ist nicht geschehen. Und wenn es auch eigentlich nicht denkbar ist, daß ein Lehrgebäude auf einem einzigen, allerdings gründlich durchuntersuchten Fall, aufgebaut ist, so fällt doch leider der Schatten eines solchen Vorwurfs auf das Werk von Pickerill, soweit es sich auf die Speicheluntersuchungen bezieht. Er hat sie in dem Sinn vorgenommen, daß der normale diastatische Index der Versuchsperson zunächst festgestellt wurde; nach Einsetzen des Segregators wurden der Versuchsperson verschiedene Nahrungsmittel oder Reizstoffe dargeboten, worauf der auf diese Reize gewonnene Speichel untersucht wurde. Da die Apparatur im Munde fest an der lingualen Zahnreihe und am Mundboden anliegt, floß der Speichel ohne Nahrungs- oder sonstige Beimischungen aus der Kanüle ab und wurde gemessen. Pickerill hat diese Prüfung so vorgenommen, daß er feine, nicht kapilläre Glasröhren mit blauer Jod-Stärkelösung füllte, daraus 1 cm lange Stücke schnitt und diese in den zu untersuchenden Speichel legte, bei 36° C im Brutschrank. Nach einer Stunde wurde die Länge der entbläuten, also verdauten Stärke unter dem Mikroskop abgelesen. „Die Methode gibt sehr konstante Resultate. Allerdings ist die Ptyalinmenge der so gewonnenen Zahl nicht direkt proportional; nach einem Gesetz, das Schütz und Borisow aufgestellt haben, und das von Pawlow bestätigt wurde, ist das Ferment in der Flüssigkeit dem Quadrat der in Millimeter gemessenen verdauten Stärkesäule proportional." Wenn also mehrere Speichelproben miteinander verglichen werden sollen, und in dem einen Falle 2 mm,

im anderen 3 mm Stärke verdaut wurden, so verhalten sich die Ptyalinmengen wie 4 : 9. Dieses Verfahren ist von Mett angegeben und wird, wenigstens in Deutschland, zur Diastasemessung nicht mehr angewendet, wahrscheinlich, weil es, wie Hammarsten behauptet, sehr unsicher ist, allerdings gilt dieser Ausspruch für die Pepsinbestimmung nach Mett, die aber auf dem gleichen Prinzip beruht. Der Hauptfehler der Methode liegt darin, daß sie nicht nachzuprüfen ist, da sie gewissermaßen eine Gleichung mit mehreren Unbekannten darstellt: die Weite der Glasröhren wird nicht angegeben, die Beschaffenheit der Stärke ist nicht zu kontrollieren, ob löslich oder nicht, welches Fabrikat, die Konzentration der Jodlösung ist nicht bekannt, diese Angaben genügen schon, um das Verfahren von Mett als nicht nur unsicher, sondern vor allem als ungenau, empirisch und als zu vergleichenden Untersuchungen unbrauchbar hinzustellen. Also auch in dieser Beziehung forderten die Angaben Pickerills zur Nachprüfung heraus. Bei den im folgenden beschriebenen Versuchen wurde gleichzeitig der Fragenkomplex insofern erweitert, als nicht nur die Diastase untersucht wurde, sondern es sollte auch gleichzeitig die Frage beantwortet werden, wie auf saure oder alkalische Reize Quantität und Reaktion des Speichels reagierten.

Pickerill hat ebenfalls saure oder alkalische Reize einwirken lassen, aber ihm war es darum zu tun, den Speichel rein zu gewinnen, während ich bei meinen Untersuchungen den Hauptwert auf möglichste Nachahmung der natürlichen, physiologischen Verhältnisse legte, und ich glaube dies dadurch erreicht zu haben, daß ich die Reize unmittelbar auf den Speichel einwirken ließ. Es wurden 10 ccm einer Säure von bekannter Konzentration in den Mund genommen, dort 10 Minuten belassen, dann in ein Meßglas ausgeworfen, um festzustellen, wieviel Speichel in dieser Zeit produziert wurde, die 10 ccm Reizflüssigkeit wurden natürlich abgezogen, dann wurde filtriert, der p_H-Wert gemessen; der Hauptversuch bestand darin, die diastatische Kraft des Speichels zu prüfen und die Angaben von Pickerill zu bestätigen, zu erweitern oder zu widerlegen.

Das Prinzip dieses Versuches beruht auf der Eigenschaft der Stärke, sich mit Jod blau zu färben, die erste exakte Anwendung erfolgte durch Wohlgemuth, sie wurde u. a. von Adam modifiziert, dessen Verfahren wir auch etwas abänderten. 12 möglichst weite Reagenzröhrchen von gleichem Durchmesser werden mit 0,1—0,3—0,5—0,7—0,9..... 1% Stärkelösung beschickt, das erste Röhrchen erhält also 0,1 ccm, das letzte 2,3 ccm; verwendet wird „lösliche Stärke pro analysi Merck". Die Gläser werden dann mit physiologischer Kochsalzlösung auf 10 ccm aufgefüllt, dann wird zu jedem Rohrchen 0,5 ccm des filtrierten zu untersuchenden Speichels gegeben, mit physiologischer Kochsalzlösung auf 12,5 ccm aufgefüllt, dann zu jedem Gläschen 1—2 Tropfen Toluol zugefügt. Die 12 Reagenzröhren bleiben dann eine Stunde bei 37° C im Brutschrank, es ist zweckmäßig, wenn kein Rührwerk vorhanden, das Gestell mit den Gläsern in dieser Zeit 3—4 mal zu schütteln. Nach dem Herausnehmen wird zu jedem Röhrchen sofort 1 ccm verdünnte Salzsäure unter Schütteln gegeben, anschließend hieran erhält jedes Glas je 1 ccm n 100 Jodlösung. Soweit noch unverdaute Stärke vorhanden, sind die Gläser blaugefärbt, die Farben fließen über tiefblau, rötlich (Erythrodextrin) zu farblos, hier ist

die Stärke völlig verdaut; das Röhrchen, das keine Verfärbung mehr zeigt, ist für die Berechnung maßgebend; diese gestaltet sich so, wenn beispielsweise das Röhrchen mit 0,7 ccm Stärke noch schwach blau gefärbt ist, das mit 0,9 ccm dagegen ganz farblos ist: 0,5 ccm des zu untersuchenden Speichels haben 0,9 ccm einer 1%igen Stärkelösung ganz verdaut, also würden 100 ccm des Speichels 1800 ccm einer 1%igen Stärkelösung verdauen, die diastatische Kraft (D) $\frac{37^0}{60'} = 1800$.

Daß diese Methode bedeutende Vorzüge vor der von Pickerill angewandten hat, ergibt sich ohne weiteres aus ihrer Beschreibung, denn sie ist in jeder Phase nachzuprüfen, die einzelnen Reagentien sind bekannt, besonders ist „lösliche Stärke Merck" eine bekannte Größe, die Versuche sind ohne Schwierigkeit an einer großen Zahl von Versuchspersonen anzustellen, es wird nur eine geringe Menge Speichel benötigt — 6 ccm —; da in dem Speichel-Säuregemisch die 10 ccm eingebrachte Säuremenge abgezogen werden muß, erfolgt die Berechnung, bzw. der Zusatz des Speichelgemisches zu den Stärkeröhrchen so, daß stets auf 0,5 ccm Normalspeichel berechnet wurde. Mit 5 Versuchspersonen wurden 11 Reihen angestellt, die allerdings nicht alle zu Ende geführt wurden; zur Verwendung kamen; Milchsäure, Buttersäure, Zitronensäure, Salzsäure, Natr. bicarbon. Begonnen wurde meist mit 0,1%, beendet war der Versuch, wenn die Speichelprobe Hemmung zeigte, wenn also durch die Säurewirkung die Diastase zerstört wurde und keine Verdauung mehr eintrat, also wenn alle Röhrchen blau blieben. Die Versuche erzeugten besonders bei höherer Säurekonzentration ein wenig Unbehagen, um so mehr danke ich auch an dieser Stelle meinen Mitarbeitern, die trotz der säuerlichen Mienen das gute Spiel beendigen halfen.

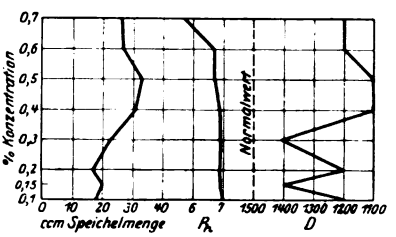

Abb. 1. Reihe I Salzsäure.

Im folgenden soll die tabellarische Auswertung von 8 wesentlichen Versuchsreihen besprochen werden; Reihe I wurde mit Salzsäure vorgenommen, begonnen wurde der Versuch mit 0,1%, abgebrochen wurde er mit 0,7%, da durch die starke Dissoziation der Salzsäure höhere Konzentrationen unerträglich wurden; es ist deutlich ersichtlich, daß mit steigender Konzentration bis zu 0,5% die Speichelproduktion auf 33 ccm in 10 Minuten ansteigt, um dann allerdings etwas abzufallen. Der Wasserstoffexponent (p_H) der 0,1%igen Salzsäure ist mit der kolorimetrischen Methode nicht mehr zu messen, es handelt sich hier etwa um die Azidität der n/1000 Salzsäure, für die Michaelis p_H mit 3,01 angibt. Aus der Tabelle der Salzsäurereihe ist nun zu entnehmen, daß durch den Speichel bei Reizung mit Salzsäure ein außerordentliches Quantum an aktuellen OH-Ionen produziert werden muß, da in den Säurekonzentrationen bis zu 0,6% der Neutralpunkt von $p_H = 7$ annähernd gewahrt wird. Bei 0,7% Salzsäure allerdings sinkt dann die Reaktion des Speichel-Säuregemisches stark bis unter 6 herab. Bei Betrachtung der diastatischen Kurve fällt sofort auf, daß durch die Säurereize, selbst in schwächerer Lösung, nichts von einer

Erhöhung des Diastatischen Index (D) zu bemerken ist, es wird, wenigstens bei Salzsäure, nicht einmal der Normalwert des betreffenden Individuums (1500) erreicht; über den Hemmungswert bei Salzsäure sind in diesem Falle keine Angaben zu machen, da der Versuch nur bis 0,7% durchgeführt wurde.

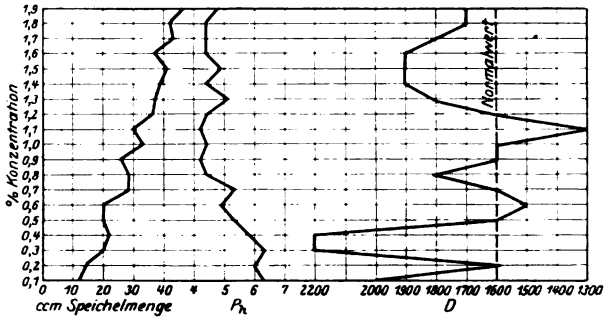

Abb. 2. Reihe II Milchsäure.

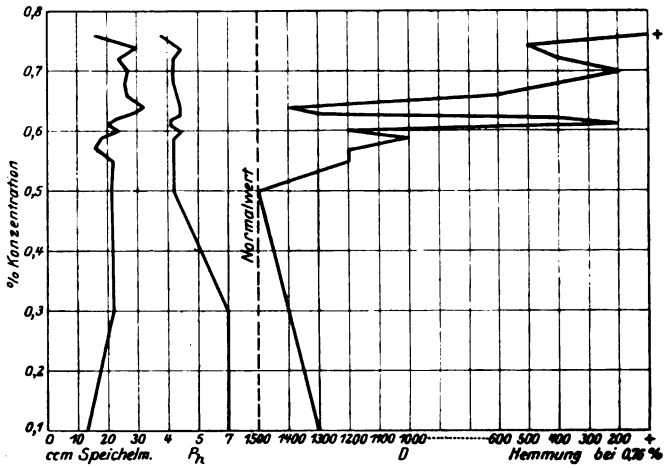

Abb. 3. Reihe III Milchsäure.

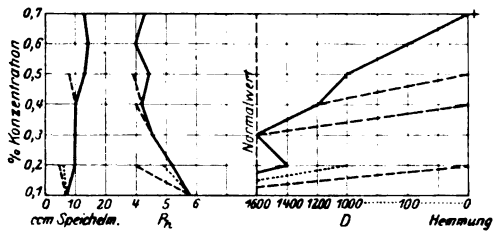

Abb. 4. Reihe IV Milchsäure.

Reihe II wurde mit Milchsäure vorgenommen, beginnend mit 0,1%, dieser Versuch wurde bei der erstaunlichen Konzentration von 1,9% Milchsäure abgebrochen, wegen Abreise der Versuchsperson. Dieser hohe Wert wird bei

Betrachtung der Kurve verständlich, wo sofort die Höhe der Speichelproduktion auffällt, sie setzt ein mit 12 ccm in 10 Minuten, und endet bei Spülen mit 1,9% Säure mit 43 ccm. Nur durch diese enormen Speichelmengen wurde die hohe Säurekonzentration erträglich; bemerkenswert ist in diesem Falle, daß bei dieser schwach dissoziierten organischen Säure weniger Hydroxylionen im Speichel gebildet werden, denn der p_H-Wert sinkt gleich auf 6,3 ab, um sich dann durchschnittlich zwischen 4 und 5 zu bewegen. Eine gewisse Kongruenz zwischen Speichelmenge und p_H ist insofern zu beachten, als mit abnehmendem Speichel p_H des Speichelsäuregemisches ebenfalls abnimmt, in diesem Fall überwiegen die H-Ionen, das Gemisch wird also saurer. Der diastatische Normalwert der Versuchsperson beträgt 1600; in dieser Reihe wird D bei einer Milchsäurekonzentration bis zu 0,4% auf 2000, bzw. 2200 erhöht, wobei zu berücksichtigen ist, daß bei 0,2% der Normalwert erreicht wird. D bewegt sich dann unter unwesentlichen Schwankungen um den Normalwert herum, bei den höheren Konzentrationen, von 1,2% ab, wo also außerordentliche Speichelmengen produziert werden, wird der Normalwert zwar überschritten, aber nur etwa um 20%, in den niedrigeren Konzentrationen um etwa 40%, Pickerill dagegen berichtet von 1000%.

Reihe III wurde ebenfalls mit Milchsäure bei einer anderen Versuchsperson vorgenommen, begonnen wurde mit 0,1% der Versuch endete bei 0,76%, wo Hemmung auftrat. Die Speichelmenge stieg von 13 ccm bis auf 32 ccm bei 0,64% Milchsäure, um dann bei Schluß des Versuches auf 16 ccm abzusinken. Parallel hiermit geht der p_H-Wert. Im Gegensatz zur vorigen Milchsäurereihe hält er sich bei niederer Konzentration bis zu 0,3% auf dem Neutralpunkt 7, um dann unter 5, und schließlich unter 4 zu fallen. Der diastatische Wert liegt bei Beginn der Reihe unter der Norm, der Normalwert wird bei 0,5% erreicht, dann erfolgt unter starken Schwankungen ein ständiger Abfall, der allerdings bei 0,64%, parallel mit erhöhter Speichelproduktion auf 1400 ansteigt, um dann bei 0,76% auf den Nullpunkt zu sinken, hier erfolgt die Hemmung.

Eine dritte Versuchsperson unterzog sich ebenfalls diesem Milchsäureversuch in Reihe IV; begonnen wurde wieder mit 0,1%, der Versuch endete bei 0,7%, mit dreimaliger Wiederholung einzelner Phasen, weil hier eine vorzeitige Hemmung, bedingt durch Versuchsfehler, einsetzte, und zwar bestand der Fehler darin, daß nach Auswerfen Filtrieren und des Speichelgemisches zu lange Zeit verstrichen war, daher wurde die Diastase in vitro durch die Milchsäure zerstört. Die Menge des produzierten Speichels ist bei dieser Versuchsperson sehr spärlich, es wurden bei Beginn 7 ccm, am Schluß 13 ccm geliefert, bei 0,2% Milchsäure sogar nur 5 und 6 ccm in 10 Minuten; wie aus der p_H-Kurve zu entnehmen ist, ist die Ionenazidität des Speichel-Säuregemisches der in der Zeiteinheit produzierten Speichelmenge umgekehrt proportional, also je weniger Speichel, um so mehr aktuelle Ionen. Sie steigt in diesem Falle von 5,8 auf 4,3. Immerhin ist doch noch eine erhebliche Lieferung von OH-Ionen durch den Speichel, also eine ausgesprochene Pufferung, festzustellen. Der diastatische Normalwert der Versuchsperson liegt bei 1600, dieser wurde wahrscheinlich bei 0,1 Milchsäure überschritten; bei dieser Konzentration war die produzierte Speichelmenge so gering, daß sie aufgefüllt werden mußte. Es wurde D = 3600

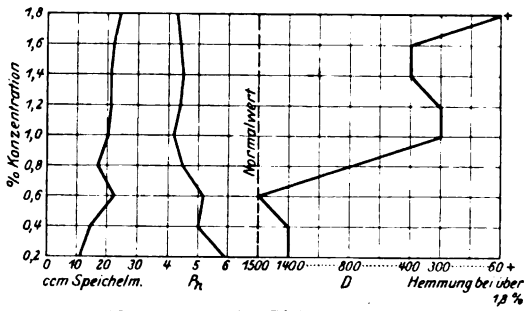

Abb. 5. Reihe V Buttersäure.

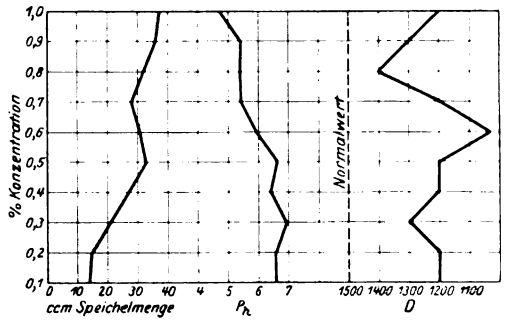

Abb. 6. Reihe VI Zitronensäure.

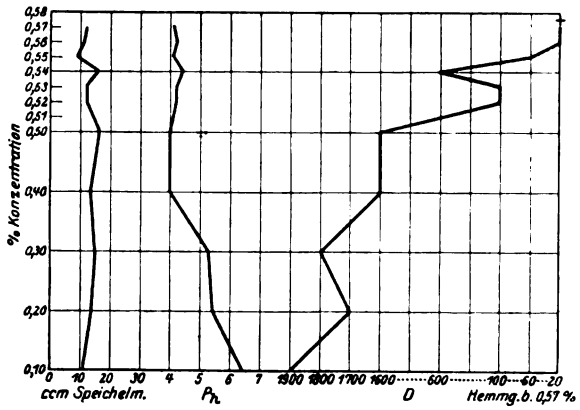

Abb. 7. Reihe VII Zitronensäure.

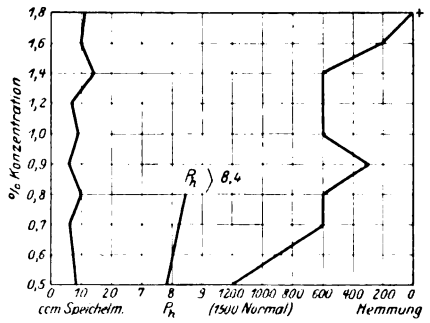

Abb. 8. Reihe VIII Natr. bicarbon.

erreicht. Im Verlauf des weiteren Versuchs trat 3 mal Hemmung ein, parallel mit geringerer Speichelmenge und saurerem Gemisch; die endgültige Hemmung erfolgte bei 0,7% Milchsäure.

Die V. Reihe wurde mit Buttersäure vorgenommen, beginnend mit 0,2%, der Versuch endete mit 1,8%, wo Hemmung auftrat. Die Speichelmenge stieg von 11 auf 24 ccm; korrespondierend war wieder ein langsames Absinken der p_H-Kurve zu beobachten, der Ausgangswert stellte sich gleich auf 5,9, blieb aber zum Schluß etwas über 4, also auch hier wieder erhöhte Lieferung von Hydroxylionen durch den Speichel. Der diastatische Normalwert dieses Falles (1500) wurde nur einmal bei 0,6% erreicht, sonst bewegte sich die diastatische Kraft des Buttersäure-Speichelgemisches langsam abwärts, um bei über 1,8% Hemmung zu zeigen.

Die VI. Reihe galt der Zitronensäure, die als sie Nahrungsbestandteil Interesse erregte. Der Versuch begann bei 0,1%, endete bei 1,0%, da auch hier keine Erhöhung des diastatischen Index bemerkt werden konnte; es wurde daher von der Fortsetzung dieser nicht gerade angenehmen Versuche abgesehen; die Speichelmenge stieg von 14 ccm auf 37 ccm, wieder parallel hiermit p_H: zu Beginn noch zwischen 6 und 7, dann ständiges Absinken bis unter 5. D, schwankte zwischen 1100 und 1400.

In der folgenden VII. Reihe wurde ebenfalls die Zitronensäure untersucht. Der Versuch begann mit 0,1%, endete mit Hemmung bei 0,57%. Die Speichelmenge dieser Versuchsperson war außerordentlich gering, sie bewegte sich zwischen 9 und 16 ccm; trotz dieses geringen Quantums fällt die relativ hohe OH-Abspaltung auf, denn die aktuelle Azidität des Speichel-Säuregemisches ist als verhältnismäßig klein zu bezeichnen. Immerhin ist die gleiche Gesetzmäßigkeit wie bei den übrigen Versuchen festzustellen. In diesem Falle wurde die Konzentration der Säure so fein abgestimmt, daß eine Hemmung der diastatischen Wirkung bei genau 0,57% beobachtet werden konnte.

In der letzten hier aufgezeichneten VIII. Reihe wurde die Einwirkung einer Lösung von Natr. bicarbon. untersucht; begonnen wurde mit einer Konzentration von 0,5%, der Versuch endete bei 1,8%. Die produzierte Speichelmenge war im Vergleich zu den Säuren sehr niedrig, das Alkali wirkt in diesem Fall depressorisch. Da es sich um die gleiche Versuchsperson handelte, die bei Säuren sehr hohe Werte zeigte, kann hier eine individuelle Speichelarmut nicht in Frage kommen. Die gelieferte Speichelmenge bewegt sich zwischen 6 und 14 ccm. p_H war beim ersten Versuch noch 7,8, dann stieg der Exponent bis 8,4, der oberen Grenze, die noch kolorimetrisch gemessen werden konnte. Der diastatische Wert begann gleich bei 1200 — Normalwert 1500 — und fiel ab, bis bei 1,8% Hemmung eintrat. Bemerkenswert erscheint der Ausschlag der Kurve bei 0,9% Konzentration, wo die Speichelmenge auf 6 ccm absank, gleichzeitig damit fiel D von 600 auf 300.

In einer anderen Versuchsreihe, die allerdings aus technischen Gründen nicht zu Ende geführt werden konnte, hatte die Versuchsperson sehr spärlichen Speichel, es konnten ausreichende Mengen nur dadurch gewonnen werden, daß als Spülflüssigkeit 10 ccm physiologische Kochsalzlösung verwendet wurden,

in 10 Minuten ergaben sich dann 16 ccm Gemisch, das einen Wert von D = 1300 zeigte. Der Spülversuch mit Milchsäure in steigender Konzentration ergab:

Konzentration	Speichelmenge	p_H	D
0,1	8	5,7	2400
0,2	12	5,5	2000
0,3	12	3,8	Hemmung
0,4	8	3,4	Hemmung

In diesem Falle nahm die Speichelmenge auch bei steigender Säurekonzentration nur unbedeutend zu, dagegen sank p_H so tief wie bei keinem vorher beobachteten Fall. Für D ist allerdings eine Steigerung um etwa 80% festzustellen, allerdings muß hier berücksichtigt werden, daß der Normalwert durch eine inadäquate Reizung gewonnen wurde. Die frühzeitige Hemmung trat wahrscheinlich dadurch ein, daß das ausgeworfene Gemisch erst nach 3 Stunden untersucht werden konnte.

Das Gesamtergebnis der Versuche weicht stark von den Befunden Pikkerills ab, insofern, als durch die verwendeten Säuren keine nennenswerte Erhöhung des diastatischen Index beobachtet wurde, vielmehr konnte in den meisten Fällen eine deutliche Abschwächung festgestellt werden. Allerdings besteht zwischen den vorliegenden Experimenten und denen von Pickerill ein grundsätzlicher Unterschied: während dieser Autor den durch einen sauren Reiz gewonnenen Speichel isoliert untersuchte, wurde von mir der physiologisch-chemische Versuch bereits im Munde eingeleitet, hier konnte unmittelbar die Einwirkung eines sauren Reizes auf die Speichel- bzw. Diastaseproduktion untersucht werden, und auf diese Weise glaube ich auch eher den physiologischen Verhältnissen bei der Nahrungsaufnahme gerecht geworden zu sein, die nachzuahmen wir doch das größte Interesse haben. Es kann hier entgegengehalten werden, daß im einen Falle die Diastase rein gewonnen wird, während sie im anderen durch die Säure gleich beeinflußt wird; in dieser Versuchsreihe haben wir, besonders in den niederen Konzentrationen eine genaue Nachahmung der Nahrungsaufnahme: Pickerill will durch schwache Säuren in Form von Mundwässern, Obst usw. den Diastasegehalt erhöhen, zu diesem Zweck hat er den Speichel isoliert, er hat also die Verhältnisse bei der Nahrungsaufnahme nicht nachgeahmt. Es mag sein, daß der reine Speichel stärker diastatisch wirkt, doch das ist eine Frage, die ja für Pickerill gar nicht zur Diskussion steht, wie aus seinen therapeutischen Folgerungen hervorgeht. Aber ganz abgesehen von dieser Unlogik bestehen ernste Bedenken gegen seine ganze Versuchsanordnung: die Methode, deren er sich bedient, wird als ungenau bezeichnet und ist daher für Diastasebestimmungen allgemein nicht mehr üblich; er gibt ferner nicht bekannt, an wieviel Personen er seine Versuche angestellt hat, was bei der Tragweite seiner Lehre mehr als wünschenswert gewesen wäre. Denn er hat eine ganze Reihe von Nachfolgern bekommen, besonders in Amerika, wo sogar die Industrie durch Einführung von sauren Zahnpasten auf seine Diastaseuntersuchungen zurückgreift.

Über die Nebenbefunde dieser Versuche seien noch einige Bemerkungen gestattet. So hebt Hammarsten hervor, daß Salzsäure noch in einer Verdünnung von 0,03 p. m. die diastatische Wirkung verhindern kann; dem steht

die Versuchsreihe I entgegen, wo noch in einer Konzentration von 0,7% die Diastase durch die Salzsäure fast nicht beeinflußt wurde. Es scheint also, als ob die Empfindlichkeit des Fermentes in vivo nicht so groß ist als in vitro, wahrscheinlich ist, daß die H-Ionen der Säure durch die Hydroxylionen des Speichels gebunden werden und daher nicht ihre hemmende Wirkung entfalten können. Ferner ist bemerkenswert, daß bei dem Versuch mit Natr. bicarbon. die Speichelmenge ganz bedeutend herabgesetzt wird, es mag dahingestellt sein, ob es sich hier um eine Anpassung handelt, darauf zurückzuführen, daß in unserer Nahrung überhaupt keine freien Alkalien vorkommen. Am interessantesten allerdings erscheinen die subjektiven Angaben der einzelnen Versuchspersonen, die sich mit den Beobachtungen des Verfassers decken; bei jeder Spülung mit Säure, besonders in den höheren Konzentrationen, war das erste Stadium der reinen Säureeinwirkung physiologisch schwer zu ertragen, nach wenigen Minuten allerdings setzte die Hydroxylionenproduktion des Speichels, verbunden mit einer gewissen Adaption, ein, so daß nach Ablauf der 10 Minuten die Sauerempfindung auf der Zunge verschwand; dagegen blieb die „stumpfe" Empfindung am Schmelz noch lange bestehen, die einzelnen Versuche wurden an jedem zweiten Tag etwa vorgenommen, und da zeigte sich nicht nur in der Zwischenzeit, daß durch saure Speisen oder Getränke diese Empfindung wieder verstärkt auftrat, sondern natürlich in noch stärkerem Maße bei jedem neuen Versuch. Unterblieb die Sauer-Einwirkung einige Zeit, so beobachtete man, daß die stumpfe Empfindung allmählich verschwand und der normale „glatte" Zustand der Schmelzoberfläche wieder eintrat. Es handelt sich bei diesem Vorgang zweifellos um eine Entkalkung der obersten Schmelzschicht durch die Säure, und bei Ausbleiben des sauren Reizes tritt eine „Remineralisation" durch die Speichelsalze ein. Die Deutung, die Bergve diesem Vorgang gibt, wird an anderer Stelle widerlegt werden; er schreibt über eine Bibelstelle, wo vom Stumpfwerden der Zähne durch Traubengenuß die Rede ist: „Es ist nicht anzunehmen, daß den vorgenannten Bibelstellen eine andere Wahrnehmung zugrunde liegen kann, als die, daß die Zähne sich nach dem Genuß von saurer Frucht stumpf anfühlen (z. B. nach Rhabarber). Es handelt sich hier recht und schlecht um die adstringierende Wirkung der Säure auf die Schleimhaut und hat mit Angreifen des Schmelzes nichts zu tun."

Zusammenfassung.

1. Es gelingt mit der modifizierten Diastasebestimmung nach Wolgemuth nicht, eine grundsätzliche Erhöhung des Diastase-Index durch Säureeinwirkung in vivo zu erzielen, wie Pickerill auf Grund einer unsicher arbeitenden Methode festgestellt hat.

2. Die Diastase zeigt in vivo eine größere Resistenz besonders gegen Säuren; diese geringere Empfindlichkeit ist durch Pufferung der H-Ionen zu erklären.

3. Die Ionenazidität des Speichel-Säuregemisches ist der in der Zeiteinheit produzierten Speichelmenge umgekehrt proportional.

4. Durch häufige Spülungen mit Säuren von steigender Konzentration bei Verhaltung des produzierten Speichels im Munde wurden keine nachweisbaren Schädigungen im Schmelze beobachtet. Die oberflächliche Entkalkung, die

sich durch „Stumpf"werden der Zähne bemerkbar machte, wurde nach einiger Zeit durch die Salze des Speichels wieder ausgeglichen — Remineralisation —; die normale glatte Oberfläche bildete sich wieder.

Schriftennachweis:

Adam: Diastasebestimmung für klinische Zwecke. Klin. Wochenschr. II: 1548. Bergve: Die Kariesfrage. Vierteljahrsscnr. f. Zahnheilk. 1923. — Biedermann: Natur und Ursprung der Diastase. Münch. med. Wochenschr. 1921. — Davidsohn: Untersuchungen über den Säuglingsspeichel. Zeitschr. f. Kinderheilk. 1923. — Hammarsten: Lehrbuch der physiologischen Chemie. 1914. — Nakagawa: The relation of salivary to gastric secretion. Biochem. Journ. 1922. Ref.: Dent. Cosmos 1922. — Nicory: Salivary secretion in infants. Biochem. Journal 1922. Ref.: Dent. Cosmos 1922. — Pickerill: The prevention of dental caries and oral sepsis. New York 1924.

Über Novutox, die Injektionslösung mit Zusatzdesinfiziens.

Von

Dr. med. **Paul Laband**, Hamburg.

(Aus dem zahnärztlichen Universitäts-Institut Hamburg, bearbeitet im wissenschaftlichen Laboratorium der Schulzahnklinik. Unter Leitung von Privatdozent Dr. Türkheim.)

Der Kampf um den antiseptischen Zusatz zu örtlich betäubenden Flüssigkeiten schien bis vor einigen Jahren entschieden. Ein antiseptischer Zusatz zu Injektionsflüssigkeiten wurde als zellschädigend und nutzlos abgelehnt, die Asepsis der Antisepsis vorgezogen. Aber wie in der Chirurgie mit der Erfindung der Morgenrothschen Chininderivate (Eukupin, Vuzin u. a.), des Trypaflavin und Rivanol das bisher rein operativ-aseptische Vorgehen scheinbar durch konservierend-antiseptische Behandlung eine Einschränkung oder Ergänzung erfuhr, so wurden auch in der Zahnheilkunde die verlassenen Wege der Lokalanästhetika mit Zusatz eines Desinfiziens wieder beschritten. Man vertraute darauf, daß die neuen Antiseptika rein bakterienschädigend, nicht zellschädigend wirken sollten. Insbesondere hat die Zusammenstellung des Novutox durch Hofrath der Diskussion über die Zulässigkeit der Zusatzantiseptika neue Nahrung gegeben. Novutox ist eine Novokain-Suprareninlösung mit einem Vuzinotoxinzusatz von 1 : 100 000. Die Vorteile dieses Zusatzes werden von Hofrath wie folgt auseinandergesetzt: Sicherung einer Dauersterilität der Lösung, keine Gewebsschädigung, günstige Beeinflussung des Wundheilverlaufes und große wirtschaftliche Vorteile. Diese Vorzüge vor der reinen Novokain-Suprareninlösung wären so große, daß wir die Pflicht haben, an eine genaue Prüfung des Novutox heranzugehen. Ich prüfte nun zunächst Novutox nach den Vorschriften von Braun mit Hilfe der Hautquaddel. Mit dieser Methode stellte ich mehrere Male einen nicht unerheblichen Schmerz fest. Nachträgliche Schädigungen waren nicht zu beobachten.

Ich prüfte sodann die sog. „autogene Sterilität" des Novutox nach. Hierunter ist die Fähigkeit des Mittels zu verstehen, die hineingelangten Bakterien (innerhalb einer angemessenen Zeit) zu vernichten. Nun ist ganz allgemein zu fordern,

daß man zur Prüfung eines Desinfektionsmittels möglichst resistente Bakterien verwendet, die natürlich aus der Anzahl derjenigen Bakterien zu wählen sind, auf die man vornehmlich desinfizierend einwirken will. Auf Grund dieser Überlegung hat ja auch Hofrath nicht Streptokokken, sondern den Staphylococcus aureus als Prüfungsbakterien genommen. Ich verwende nun im Laboratorium von Herrn Privatdozent Dr. Türkheim zu solchen Zwecken seit über einem Jahre einen Stamm von grampositiven, plumpen Stäbchen, die aus den Mundhöhlen von Gesunden fast stets zu züchten sind, aber auch bei Eiterungen in großen Massen vorkommen. Die Verwendung dieser Stäbchen hat den Vorteil, daß sie schon 24 Stunden nach Impfung einer Agarplatte zu deutlich zu charakterisierenden Kolonien auswachsen und daß sie — und das ist das wichtigste — viel resistenter gegen Desinfizientien sind als die Staphylo- oder Streptokokken. Weiter sind sie, wenn man mikroskopisch untersucht, färberisch leicht und sicher zur Darstellung zu bringen. Ich möchte vor Beschreibung meiner Versuche betonen, daß ich eine Infektion mit diesen Stäbchen für durchaus nicht belanglos halte. Mit diesen Stäbchen habe ich die von Hofrath angestellten Versuche wiederholt. 10 ccm einer Novutoxlösung (aus Ampullen) wurde mit 2 Tropfen einer Stäbchenkultur versetzt. Nun ließ ich das Desinfiziens $^1/_4$ Stunde auf die Stäbchen einwirken. Von dieser Mischung impfte ich eine Öse auf Agarplatten sowie auf Bouillon. Besonders bei Impfung auf die Agarplatte hätte man, da eine unwirksame Verdünnung des Desinfiziens nicht vorgenommen worden war, eine Wachstumsbeschränkung erwarten sollen. Aber nichts davon. Es ergab sich üppiges Wachstum von Stäbchenreinkulturen. Verdünnte ich das Ausgangsmaterial, also Novutox plus Stäbchen, vor der Weiterverimpfung in 10 ccm Bouillon, so konnte das Wachstum auf der beimpften Agarplatte auch nicht üppiger sein als im ersten Falle. Nun war noch die Frage zu beantworten, wie Novutox auf andere Mundbakterien einwirkt. Ich vermischte also 10 ccm Vuzinotoxin 1 : 100000 mit einigen Ösen Mundspeichels eines Gesunden. Nach 15 Minuten Einwirkungszeit wurde hiervon 1 Öse in 10 ccm steriler Bouillon verdünnt, hiervon Impfung auf Agarplatte. Resultat nach 48 Stunden: Üppiges Wachstum von verschiedenen Mundbakterien, auch von Kokken.

Auch mit Trypaflavin 1 : 1000 wurden diese Versuche wiederholt. Alle auch oben erwähnten Versuche wurden, wie üblich, 3- bis 4mal angestellt. Aus Gründen der Raumersparnis gebe ich keine Tabellen. Alle Versuche zeigten Bakterienwachstum.

Ich schließe also aus meinen Versuchen:

1. Novutox ist nicht als absolut reizloses Injektionsmittel zu bezeichnen.
2. Novutox ist nicht imstande, sich autogen steril zu halten.

Literatur.

1. Hofrath, H.: Die Morgenrothschen Chinaalkaloide als Zusatzdesinfiziens zur Injektionslösung für örtliche Betäubung. — 2. Nach Fertigstellung dieser Arbeit finde ich, daß Fliege (Über Novutox. Deutsche zahnärztl. Wochenschr. 1925. Nr. 18) ebenfalls im Quaddelversuch nach Braun „bei allen Versuchspersonen einen außerordentlich starken Einspritzschmerz" feststellte.

Buchbesprechungen und Einzelreferate.

Konservierende Zahnheilkunde.

Lecrenier: Die Verwendung der Trioxymethylenpaste zur Devitalisation. (Revue Belge de Stomatologie 1924. H. 2.)

Seit vielen Jahren verwendet Lecrenier bei der Behandlung des sensiblen Dentins die Zinkoxydeugenolpaste mit einem Zusatz von Trioxymethylen. Dieselbe Paste benutzte er auch als Einlagen bei tiefer Karies, der später die Devitalisation folgen sollte, wenn der Patient aus irgendeinem Anlaß die Behandlung für längere Zeit unterbrechen mußte. Solche Einlagen verursachen für einige Stunden leichte Schmerzen. Für 2—4 Wochen hält die Einlage im Zahn ohne periodontitische oder thermische Reize zu verursachen. Nach diesem Zeitraum kann man die Kavität ohne Schmerzen ausbohren; die in das Kavum eingeführte Sonde ruft keine nennenswerten Schmerzen hervor, die man aber durch Arseneinlage oder Druckanästhesie noch beheben kann.

Wir können also diese Paste zu Einlagen getrost verwenden, wenn man auch das Trioxymethylen früher wegen seiner Gefahr für die Vitalität der Pulpa, heftig bekämpft hat. Insbesondere ist sie bei schwierigen Kindern und bei knapp bemessener Zeit zur Verwendung geeignet.

R. Hesse (Döbeln).

Martinier: Mißerfolge nach Wurzelbehandlungen. (Die Radiographie als Hilfsmittel bei der Diagnose.) (La Presse Dentaire 1924. H. 10.)

Der Verfasser teilt drei Fälle mit, an denen er den Nachweis führt, daß ihn jedesmal die Röntgenaufnahme vor Mißerfolgen bewahrt hat, zu denen die Behandlung des infizierten Zahnes unweigerlich geführt hätte. Mit Hilfe der Radiographie vor Behandlung des Zahnes wurde von vornherein die Diagnose gesichert und damit dafür gesorgt, daß gleich die richtige Behandlung eingeleitet werden konnte. Diese Erfolge gaben dem Verfasser den Anlaß, dafür einzutreten, daß vor jeder Behandlung eines infizierten Zahnes zuerst die Röntgenaufnahme gemacht werden soll und daß man den im Publikum leider noch immer vorhandenen Widerwillen gegen die Durchleuchtung mit allen Mitteln bekämpfen muß.

R. Hesse (Döbeln).

Dufourgeré: Kann die nach Gebrauch von Silikatzementen entstehende Pulpagangrän verhütet werden? (La Revue de Stomatol. 1925. H. 7.)

Der Verfasser greift auf eine Arbeit Palazzis zurück, in der dieser zu folgenden Schlüssen kam:

1. Die Silikatzemente üben eine pathogene Wirkung auf die Pulpa aus.
2. Meist handelt es sich um eine aseptische Nekrobiose, und man findet in der Pulpa keine Mikroben.
3. Die Vorgänge sind nicht auf Arsenwirkung zurückzuführen, sondern auf chemisch-toxische Einflüsse der Phosphorsäure.
4. 90 Stunden nach Erhärten einer Silikatfüllung kann man ein Freiwerden von Phosphorsäure beobachten, die nicht durch die reine Tonerde (alumine) dieses Zementes neutralisiert wurde.
5. Die gleichen mit Oxophosphatzement angestellten Versuche zeigten, daß nach vier Stunden diese Zemente keine freie Phosphorsäure aufwiesen.

Es fragt sich nun, wie man die Pulpa gegen die schädlichen Einflüsse der Silikatzemente schützen soll. Dufourgeré verwendet als Unterfüllung ein Pulver aus Zinkoxyd und Schwefelzink, das, mit einigen Tropfen gekochten Wassers vermischt, ein antiseptisches Zement ergeben soll, das für die Pulpa jede Gefahr ausschließt. Mit diesem Zement werden auch die Seitenwände ausgekleidet, und dann erst wird der Zahn mit Silikat gefüllt.

R. Hesse (Döbeln).

Klinische Zahnheilkunde.

Hulin: Speichel und Mundinfektionen. (La Presse Dentaire 1924. H. 10.)

Diese Frage ist von einer Anzahl Autoren bereits mehr oder minder ergiebig behandelt worden; und zwar bestreiten die einen die bakteriziden Eigenschaften des Speichels und messen der Speichelsekretion keinen Wert bei, während die anderen betonen, daß die Anwesenheit des Sulfozyanür, von Pottasche ein Anzeichen einer desinfizierenden Agens ist. Das im Speichel enthaltene Muzin soll eine bakterizide Rolle spielen, ähnlich wie in den bronchialen Ästen oder im Verdauungsapparat, Organe, bei denen man dem Muzin eine Schutzrolle zuspricht. Ob dies auch bei dem Muzin der Mundhöhle der Fall ist, bleibt noch zu klären. Der gemischte Speichel besitzt spezifische Antikörper; er ist der Träger sowohl der Mikroben, wie auch die Abwehrelemente des Organismus. Die von Hulin im folgenden

näher beschriebenen Experimente zeigen, daß der gemischte Speichel tatsächlich Antikörper enthält. Zu dieser Überzeugung gelangt man bei der Untersuchung der Tätigkeit der die Phagozytose begünstigenden Salze (NaCl, PhNa, CaNa), bei Untersuchung der Tätigkeit des die entzündlichen Prozesse verhindernden Muzins, bei Beobachtung der Tätigkeit der Sulfozyanür von Pottasche, dessen Rolle noch nicht geklärt ist, bei der Beobachtung der Tätigkeit der albuminösen Substanzen der globulären Gruppe, die ganz spezifische Antikörper enthält. R. Hesse (Döbeln).

Thibault: Einiges über Stomatitis aphtosa. (La Revue de Stomatol. 1925. H. 7.)

Mit den folgenden Ausführungen beabsichtigt der Verfasser seine eigenen Beobachtungen über diese Krankheit zu berichten und einige Mitteilungen über die Art, wie man die Erkrankung erwerben kann, folgen zu lassen.

Die Aphthen beobachtet man klinisch in zwei verschiedenen Arten: Bald handelt es sich um eine ganz lokale Affektion (einfache Aphthen), bald um eine Art kontagiöser, epidemischer Allgemeinerkrankung (aphthöses Fieber). Ein Teil der älteren Forscher haben geglaubt, daß diese Erkrankung auf das Zusammenleben mit kranken Haustieren zurückzuführen sei. Diese Annahme haben andere Autoren durch experimentelle Forschung zu widerlegen versucht. Wieder andere haben behauptet, daß die spezifische Stomatitis, die Diarrhöe, verschiedene Hämorrhagien usw. Hauptsymptome der aphthösen Erkrankung seien. Heute ist man allgemein der Ansicht, daß die von aphthösem Fieber befallenen Rinder während der Dauer der Affektion ansteckend bleiben. Hiermit wäre die ältere Auffassung von der animalischen Ansteckung bestätigt. Trotzdem kommt sie im allgemeinen ziemlich selten vor, denn es besteht eine erhebliche antiaphthöse Immunität, d. h. ein starker Widerstand der Gewebe — der Mundschleimhaut und der Haut.

Die virulente Periode scheint nicht als das Ende der Krankheit zu betrachten zu sein, sondern die aphthösen Infektionsstoffe(Virus) scheinen während der Krankheit eine starke Vermehrung gewisser anderer Mikroben zu begünstigen. So entstehen bukkale und kutane Bläschen (vésicules), lokale Eiterungen und gastro-intestinale Komplikationen, wodurch es zu schweren Krankheitsbildern kommen kann. R. Hesse (Döbeln).

W. H. Gilmour: Vier ungewöhnliche Wurzeltumoren. (The British Dentel Journ. Vol 46, Nr. 15, p. 917—922. 1925.)

Gilmour berichtet an der Hand mehrerer deutlicher makroskopischer und mikroskopischer Abbildungen über vier besonders interessante Fälle von ungewöhnlichen Wurzeltumoren.

Im ersten Fall handelte es sich um einen oberen 2. Molaren mit einer an seinen Wurzeln adhärierenden großen weichen etwas kugelförmigen gelappten 1,5 cm langen Geschwulst, die, wie sich bei der Sektion herausstellte, aus drei getrennten granulomatösen Zysten mit dünnen Wänden bestand, von denen die größte 1 cm und die beiden kleineren je etwa 1 mm Durchmesser hatten; der Inhalt bestand aus gelblicher, käseartiger Materie: Zelltrümmer und Fett, letzteres teilweise in der Form großer runder Zellen, Cholesterol, keine Leukozyten. An der distalen Seite der Wurzeln befand sich eine von dem Druck des impaktierten Weisheitszahns herrührende Depression.

Im zweiten Fall befand sich an einem stark abgenutzten nichtkariösen oberen zentralen Inzisivus eine umfangreiche knollige teilweise mit Säulenepitel ausgekleidete Wurzelzyste.

Im dritten und vierten Fall handelte es sich um wahrscheinlich durch Irritation hervorgerufene sehr große symmetrische Zementome an beiden unteren Weisheitszähnen desselben Patienten, von denen der rechte bereits längere Zeit eine Eiterung am Zahnfleischrand unterhalten hatte. Niemeyer (Delmenhorst).

Wiedhopf: Experimentelle Untersuchungen und klinische Erfahrungen mit Tutokain und mit Dolantin, einem neuen Lokalanästhetikum. (Münch. med. Wochenschr. 1925. Nr. 38.)

Ein Jahr lang ist Tutokain in der chirurgischen Klinik Marburg angewandt worden, ohne daß auch leichtere Vergiftungserscheinungen, wie Zittern, Schweißausbruch, Übelkeit oder Erbrechen beobachtet wurden. Die Tutokainanästhesie währt doppelt so lange als Novokainanästhesie in doppelter Konzentration. Tierversuche haben gezeigt, daß bei der intravenösen Injektion einer gewissen Novokainmenge und einer entsprechend der doppelten Wirksamkeit halb so großen Dosis Tutokain der Blutdruck durch das letztere Mittel erheblich mehr sinkt als beim Novokain.

Das Dolantin wird von den Höchster Farbwerken hergestellt. Bezüglich der Gefäßwirkung steht das Dolantin ebenso wie das Tutokain dem Novokain nach. Es sind daher für das Dolantin etwas höhere Suprareninzusätze erforderlich als für das Novokain. Quaddelversuche haben ergeben, daß das Dolantin die gleiche Wirkungsdauer hat wie das Tutokain, es fehlt jedoch die geringe Gewebsreizung, die das Tutokain zeigt. Dolantin zeigte nie die geringste Giftwirkung, auch nicht bei über 70 Sakralanästhesien. Es wurde für Infiltrationsanästhesien in $^1/_5$% und $^1/_2$%igen, für Leitungsanästhesien in 1%iger Lösung angewandt.

Auf 100 ccm der Lösung wurde stets 20 Tropfen = 1 ccm Suprarenin zugesetzt. Dolantin ist doppelt so wirksam als Novokain. Im Tierversuch senkt das Dolantin den Blutdruck nur $^1/_2$ so stark wie das Tutokain. Der Fortschritt, den das Dolantin gegenüber dem Novokain bringt, ist der, daß es doppelt so stark wirksam und weniger giftig ist als das Novokain. Vor dem Tutokain hat es das Fehlen der Hyperämie und das Ausbleiben des wenn auch nur geringen Injektionsschmerzes bei der Einspritzung voraus.

Paul Laband (Hamburg).

Josiah S. Hughes (Manhattan, Kansas): **Anästhesie und Stoffwechsel.** Aus der chemischen Abteilung der Staatlichen Landwirtschaftlichen Akademie in Manhattan, Kansas. (Current Researches in Anesthesia and Analgesia Vol. 4, Nr. 1, o. 3—10. 1925.)

Nach Verf. verhindern Anästhetika nicht nur die Tätigkeit des Nervensystems, sondern sie verändern auch in größerem oder geringerem Maße die Funktion und den Stoffwechsel jeder Körperzelle. Ist des Patienten „System" nun in der richtigen Verfassung, um diesen Veränderungen entgegenwirken und den normalen Metabolismus wiederherstellen zu können, wenn das Anästhetikum den Körper verläßt, so wird kein Schaden angerichtet; ist es dagegen nicht in der Lage, die Zellen zu ihrem normalen Zustande zurückzuführen, so treten ernste Folgen ein, als welche Hughes Azidosis, Alkalosis, Ketosis und Toxikosis nennt. Verf. teilt die Wirkungen der Anästhetika auf den Körper in primäre und sekundäre ein; die primären sind die durch die Anästhetika selbst an den Körperzellen hervorgerufenen Veränderungen, die sekundären die Veränderungen, die durch Substanzen verursacht werden, die im Körper produziert werden. So könnten wir die Verhinderung der Oxydation durch das Anästhetikum als primäre Wirkung, die schädliche Wirkung der durch diese verringerte Oxydation produzierten Säuren dagegen als sekundäre bezeichnen. In gleicher Weise würden die Zerstörung von Leberzellen durch Chloroform oder seine Zersetzungsprodukte den primären und die Wirkungen der durch die Nichtfunktion der Leber verursachten Produkte den sekundären Wirkungen zuzurechnen sein.

Den weiteren interessanten, aber sich nicht für eine kurze Besprechung eignenden Einzelheiten wollen wir nur noch entnehmen, daß alle Anästhetika die Neigung haben, die roten Blutkörperchen in der Weise zu desorganisieren, daß das freie Hämoglobin in das Plasma austritt. Die die Hämolyse begünstigenden Bedingungen kennt man bis jetzt noch nicht.

Niemeyer (Delmenhorst).

Herbert S. Reichle (Irvington, N. J.): **Alpha-Lobelin als spezifisches Respirationsstimulans mit besonderer Berücksichtigung seiner Verwendung in Verbindung mit der Anästhesie.** (Current Researches in Anesthesia and Analgesia. Vol. 4, Nr. 4. p. 218—221. 1925.)

Alpha-Lobelin ist das raffinierte Alkaloid der Lobelia inflata. Im Laboratorium und in der Klinik hat es sich als kräftiges Respirationsstimulans, als physiologisches Antidot gegen Atmungsgifte erwiesen. Es scheint von besonderem Wert für den Anästhetist zu sein und sollte als „Notarzneimittel" entweder subkutan oder in geeigneten Fällen intravenös verwendet werden. Seine Rolle als Denarkotisierungsmethode scheint weiterer Forschungen wert zu sein.

Niemeyer (Delmenhorst).

K. Stuart Adams (San Antonio, Texas): **Meine persönlichen Erfahrungen mit Äthylen.** (Current Researches in Anesthesia and Analgesia. Vol. 4, Nr. 3, p. 157—161. 1925.)

Verfasser, ein Anästhetist, zieht aus seinen bei 339 Äthylennarkosen (131 bei größeren und 208 bei kleineren Operationen) während der letzten Monate gemachten Beobachtungen nachstehende Schlußfolgerungen:

1. Äthylen ist dem Stickstoffoxydul bei an Diabetes, Lungentuberkulose und Herzkrankheiten jeder Art leidenden Patienten vorzuziehen.

2. Es kann nicht erwartet werden, daß das Äthylen den Äther als Anästhetikum ganz verdrängt, aber es wird mit der Zeit mehr und mehr an Stelle des Äthers gebraucht werden, da es mit größerer Befriedigung bei allen Operationen Verwendung finden kann, ausgenommen diejenigen, die tiefe Muskelerschlaffung erfordern.

3. Wenn das Äthylen auch noch nicht das perfekte Anästhetikum ist, so wird es doch mit der Zeit mehr und mehr eine höchst nützliche und wertvolle Ergänzung des Rüstzeuges des Anästhetisten werden.

Niemeyer (Delmenhorst).

Landete und **Mayoral**: **Bakteriotherapie in der zahnärztlichen Stomatologie.** (La Revue de Stomatol. 1925. H. 8.)

Die Bakteriotherapie soll der Diagnostik und der Erkenntnis der zahlreichen mikrobischen Infektionen dienen. Die im Munde befindlichen Mikroorganismen können, begünstigt durch lokale und allgemeine Umstände in die Gewebe eindringen und dort mannigfache Schädigungen hervorrufen. Zwei Arten von Bakterien findet man ständig auf der Schleimhaut gesunder Individuen: die Streptokokken und die Diplokokken. Hierzu treten öfter noch die Staphylokokken. Mittels eines besonders hergestellten Vakzins bekämpfen die Verfasser

diese Bakterien, indem sie es bei akuten und chronischen Entzündungsvorgängen anwenden deren Ätiologie zweifelhaft ist. Die Einfallspforten der Erreger solcher bukkaler Infektionen sind: Die Zähne, das Periodontium, die Mukosa, die Lymphdrüsen und die Haut. Die Infektionswege sind Lymphbahn und Blutbahn.

Mit Hilfe des Vakzins behandeln die Verfasser auch die Osteomyelitis, die Dentitio difficilis, cervicale und marginale Periodontitis, Polyarthritis und Alveolarpyorrhöe (letztere ohne erheblichen Erfolg). Sie erzielen mit dieser Behandlungsmethode eine Herabsetzung der Schmerzen und eine Verminderung der Eiterung und fördern damit das Allgemeinbefinden des Kranken. Nichtsdestoweniger muß nebenher die örtliche und allgemeine Behandlung der bestehenden Krankheit erfolgen. R. Hesse (Döbeln).

Schmidt: Histo-pathologische Untersuchungen der Kälteeinwirkung auf die Gewebe der Mundhöhle. (Schweiz. Monatsschr. f. Zahnheilk. 1925. H. 8.)

In der Zahnheilkunde hat man sich der Kälte besonders bei der Anwendung des Chloräthyls zur Anästhesie bedient. Ferner hat P. Schmid eine Arbeit veröffentlicht: Einwirkung der Kälte auf die lebende Pulpa, speziell bei Anwendung tiefer Temperaturen zur Bekämpfung des überempfindlichen Dentins.

Der Verfasser hat seine Versuche an Ratten angestellt, deren Mundgebiet er Temperaturen von -60^0 bis -70^0 aussetzte. Schon nach etwa einer Stunde zeigen sich Störungen an den Lippen in Form von Ödemen. Im Bereich der Zungengefäße beobachtet man eine marginale Anlagerung von Leukozyten, während entzündliche Erscheinungen noch fehlen. Nach 24 Stunden geht das Ödem zurück, aber die Hyperämie bleibt bestehen. Die subepithelialen Bindegewebszellen weisen eine verstärkte Vitalität auf mit vermehrtem Protoplasma. An der Lippe entsteht aus der epithelialen Nekrose eine Pustel. Nach weiteren 2 Tagen ist die Hyperämie noch intensiver, nach 8 Tagen besteht eine deutliche epitheliale Nekrose. Die der Kälte ausgesetzten Schleimhäute zeigen analoge Erscheinungen, wie sie die Kälteeinwirkung auf die äußere Haut hervorruft: Zirkulationsstörungen, Hyperämie, Hämorrhagie, Ödem, Nekrose. Neu ist die Feststellung einer partiellen Hämorrhagie oder hämorrhagischen Entzündung zwischen den Sehnenscheiden und dem Haarepithel. In bezug auf die Zähne und die ihnen angrenzenden Gewebe hat der Verf. die gleichen Beobachtungen gemacht wie P. Schmid. Eine einmalige Kälteeinwirkung auf die Zähne scheint schwere Schädigungen nicht zu erzeugen. R. Hesse (Döbeln).

Bousquet: Zahnpflege in der Familie. (La Presse Dentaire 1925. H. 8.)

Über obiges Thema hat der Verfasser auf dem Kongreß in Grenoble 1925 gesprochen und betont, daß in Frankreich bis zum Ausbruch des Krieges die Zahnpflege in der Familie gleich Null gewesen sei. Im allgemeinen bestehe die Auffassung, daß der Durchzug der amerikanischen Truppenteile erheblich zur Durchdringung des Volkes für die Notwendigkeit einer systematischen Zahnpflege beigetragen habe. Dies aber sei ein Irrtum. Die Ursachen der Besserung sei in dem größeren Bedürfnis nach einer besseren Lebenshaltung zu suchen. Wie dem auch sei, auch heute ist in Frankreich die Zahnpflege in der Familie noch nicht auf der gewünschten Höhe. Nur die Angehörigen der sog. besseren Stände bürsten ihre Zähne morgens und abends und suchen den Zahnarzt einmal im Jahre auf. Die Masse des Volkes aber befolgt diese einfachsten Grundregeln auch heute noch nicht, selbst wenn sie sie kennen. Die Mütter sind sich der Gefahren nicht bewußt, denen ihre Kinder durch kranke Zähne ausgesetzt sind. Sie kennen nicht den hohen Wert des Stillens oder wollen ihn nicht kennen. Der Grund hierfür liegt mit darin, daß diese Kenntnisse nicht aus den zahnärztlichen wissenschaftlichen Tagungen in die breite Öffentlichkeit getragen werden. Auf dem Lande fehlt es an Zahnärzten. Dort versehen häufig die Ärzte die Zahnpflege mit in ihrer Allgemeinpraxis, ohne genügend vorgebildet zu sein. Sie kennen oft die Wechselbeziehungen zwischen Gebiß und Gesamtorganismus nicht genügend und können demzufolge die Bevölkerung nicht richtig beraten.

Die Zahnärzte müssen in ihren Sprechstunden belehrend auf die Patienten einwirken. Aber sie sind oft zu gleichgültig oder durch Arbeit zu überlastet und denken nicht an diese wichtige Pflicht. Um die Zahnpflege in der Familie zu fördern, ist es erforderlich, Propaganda hierfür zu machen seitens der Zahnärzte gemeinsam mit den Ärzten. Für eine solche Propaganda gibt Bousquet einige Richtlinien an R. Hesse (Döbeln).

Paradentose.

Römer: Über die sog. Alveolarpyorrhöe. (Zeitschr. f. Stomatol. 1925. H. 8.)

Die typische Alveolarpyorrhöe kann man als das Endstadium aller Formen der sog. Paradentose betrachten.

(Warum übrigens „Paradentose"? Para ist Griechisch, dens lateinisch; Paradentose ist weder Fisch noch Fleisch. Die Bezeichnung muß, wenn sie wissenschaftliche Ansprüche

erheben will „Parodontose" lauten. Und „Paradentium" wäre umzutaufen in „Parodontium". In Hannover konnte man erfreulicherweise diese richtigere Bezeichnung bereits hören, und wir wollen uns auch im folgenden ihrer bedienen. Der Ref.)

Das Krankheitsbild der Alveolarpyorrhöe entwickelt sich allmählich im Anschluß an den normalen Involutionsprozeß des menschlichen Gebisses, indem der physiologische Zahndurchbruch allmählich und kontinuierlich in den pathologischen übergeht. Eine wichtige Rolle spielt hierbei der Abbau des Alveolarknochens. Läuft die Loslösung des Epithels von der Zahnoberfläche, das Tiefenwachstum des Epithelansatzes und die Rückbildung des Alveolarrandes harmonisch ab und gesellt sich ein adäquates Abschleifen an den Kauflächen und den Kontaktpunkten hinzu, dann haben wir den normalen Involutionsprozeß des Gebisses, der sich bis ins höchste Greisenalter hinein bei Individuen von normaler Vitalität der Gewebszellen hinzieht. Bei Herabsetzung der vitalen Energie und der Regenerationsfähigkeit der Gewebszellen des Periodontiums tritt ein beschleunigter Zahndurchbruch ein mit beschleunigtem Abbau des Alveolarfortsatzes und beschleunigtem Tiefenwachstum des Epitbelansatzes, und wir bekommen dann das Bild der Atrophia alveolaris praecox. Damit aber gleiten wir aus dem normalen Involutionsprozeß in den pathologischen hinein und kommen damit der einen Ursache der Alveolarpyorrhöe schon nahe. Das Parodontium ist ein im menschlichen und tierischen Organismue einzig dastehender Gewebskomplex. Beim Zustandekommen der Alveolarpyorrhöe sind hauptsächlich zwei Faktoren zu berücksichtigen. Entweder die Alveolarpyorrhöe entsteht im Anschluß an eine marginale Entzündung, oder sie entsteht im Anschluß an eine diffuse Atrophie des Alveolarknochens, die bei reaktions- und wehrlosen Gebissen meist als Folge von Überlastung eintritt. Die erste Form ist bei weitem die häufigere.

Römer ist der Ansicht, daß es sich bei der Alveolarpyorrhöe im Grunde genommen um eine Erkrankung handelt, die auf einer Konstitutionsanomalie beruht, also um eine Prädisposition oder Dyskrasie, die mit Störungen in dem biologischen Prozessen des ganzen Stoffwechselmenschen zusammenhängen. R. Hesse (Döbeln).

Technische Zahnheilkunde.

Hermann Schröder: Lehrbuch der technischen Zahnheilkunde zum Gebrauch für Zahnärzte und Studierende in 4 Bänden. Band I. Die anatomischen physiologischen und mechanischen Grundlagen der zahnärztlichen Prothetik. Berlin: H. Meußer 1925. Brosch. 16 Mk.

Zwei Fragen stehen heute im Mittelpunkt des Interesses: Die Frage der künstlichen Artikulation und die der Kaudruckverteilung. Die Klärung dieser beiden Fragen ist für die Fortentwicklung der technischen Zahnheilkunde eine unerläßliche Bedingung. Der Inhalt des vorliegenden Bandes beschäftigt sich infolgedessen mit den Beziehungen der Prothese zu den anatomisch-biologischen Verhältnissen der Mundhöhle und zu den physiologisch-statisch-dynamischen Vorgängen, die sich am Kauapparat abspielen.

In dem vorliegenden 1. Abschnitt zeigt uns der Verfasser die Funktionen des Mundes und der Mundhöhlenorgane, die Wirkung der mimischen Gesichtsmuskulatur und die Einwirkung des Verlustes der Zähne und des Zahnersatzes auf die Gesichtsbildung. Hierbei werden die für die Anatomie erforderlichen Kenntnisse aufs geschickteste eingeflochten. Die Einflüsse der Zunge und des Gaumens auf die Entwicklung der Mundhöhle werden anschaulich dargestellt. Die Sinnesempfindungen in der Mundhöhle: Tastgefühl, Druck- und Raumsinn, Temperatursinn und Geschmacksinn werden einer eingehenden Besprechung gewürdigt. Für den Prothetiker ist der Speichel von 3 Gesichtspunkten aus von Interesse: 1. Seine Wirkung als Verdauungsflüssigkeit, 2. als chemisches Agens, 3. als Elektrolyt.

Der Kauapparat besteht aus dem unbeweglichen Oberkiefer, dem beweglichen Unterkiefer, der einen in sich geschlossenen Bau aufweist, aus der Kaumuskulatur und aus den Zähnen, die infolge ihrer Vielgestaltigkeit in Form, Größe und Stellung einen besonders großen Raum in der Arbeit beanspruchen. Die einzelnen Zähne zusammengenommen bilden dann den Zahnbogen. Mit der Betrachtung über die beiden Zahnbögen ergibt sich von selbst der Übergang zu einer ausführlichen Besprechung über das Artikulationsproblem, die Artikulatoren und Maßschablonen, und von hier aus der Übergang zum Gebiß als Ganzem, zu den Beziehungen der Höckerzähne zu den Frontzähnen und zu den Bißarten in normaler und anormaler Form.

Unzweifelhaft ist dieses grobumrissene Referat lückenhaft und kann nicht Anspruch auf Ersatz für die Lektüre dieses hervorragenden Werkes erheben. Möge es nur als Hinweis auf etwas ganz Neues im Bereich unserer wissenschaftlichen Literatur aufgefaßt werden. Denn alle Ergebnisse der modernen Forschung hat der Verfasser hier berücksichtigt und es sich nicht verdrießen lassen, durch eine reiche Anzahl Photographien, Röntgenogrammen und Skizzen dem Leser das Vorgetragene noch verständlicher zu machen. Es ist wohl das

erste Mal, daß dieser komplizierte Stoff abweichend von der in den Lehrbüchern der Zahnheilkunde üblichen Anordnung behandelt worden ist, indem zunächst die anatomischen Eigenheiten und physiologischen Vorgänge, soweit sie für die technische Zahnheilkunde von Wichtigkeit sind, beschrieben werden, um in Anlehnung hieran die grundsätzliche Bedeutung des künstlichen Zahnersatzes zu erörtern und die Bedingungen festzulegen, unter denen er als Fremdkörper im Munde die an ihn zu stellenden Forderungen zu erfüllen vermag. R. Hesse (Döbeln).

Schweizer: Klinische und histologische Untersuchungen über die Einwirkung von Zementen auf die Pulpa bei Überkronung der Zähne. (Schweiz. Monatsschr. f. Zahnheilk. 1925. H. 7.)

In einem geschichtlichen Überblick zeigt der Verfasser, daß ein Teil der Autoren das physikalische Moment als ursächlich bezeichnen, während andere die Ansicht einer chemisch-toxischen Schädigung vertreten und wieder andere die Pulpaschädigung auf physiologisch-biologischem Wege zu erklären versuchen. Den äußeren Einflüssen begegnet man bis zur definitiven Überkronung mit provisorischen Schutzhülsen. Gegen das Lebenderhalten von Pulpen bei Kronenstümpfen wird die schädliche Wirkung des Zementes angeführt. Als Ursache der Mißerfolge nennt Kulka zu dünnes Anrühren des Zementes und die Lebensfähigkeit der Bakterien unter den Füllungen.

Die experimentellen Untersuchungen haben ergeben, daß die Wirkung der Beschleifung und der verschiedenen Zemente auf die Pulpa nach 6—8 Monaten Beobachtungszeit sich ausnahmslos in Degenerationserscheinungen manifestiert, die nach $2^1/_2$ Jahr Versuchszeit in erheblich höherem Maße auftraten.

Im histologischen Bild findet man nach 7—8 Monaten Versuchszeit leichte Hyperämie, nach 14 Monaten apikale Vorgänge, und zwar Anlagerung von sekundärem Dentin infolge Einwachsens von periodontalem Gewebe durch das Foramen apicale. Die Lebenderhaltung der Pulpa nach Beschleifung der Zahnkronen unter Anwendung von Schutzmitteln, wie provisorische Verbände mit ZnO_2-Eugenol, Chloropercha oder Bepinselung der Stümpfe mit Argentum nitricum und Fixierung der Kronen mit Harvardzement, ist nach den vorliegenden Untersuchungen nicht oder nur selten möglich, so daß man diese Methode nicht empfehlen kann. Die Devitalisation der Pulpa erscheint daher in diesen Fällen indiziert, wenigstens so lange bis die schädigende Wirkung der Zemente auf die Pulpa nicht aufgehoben werden kann. R. Hesse (Döbeln).

Orthodontie.

Huet: Einige Worte der Verteidigung zugunsten der Symphysentrennung. (La Province Dentaire 1925. H. 4.)

Unter den Deformationen, die durch ihre Häufigkeit, ihre Schwere und Folgeerscheinungen unsere ganze Aufmerksamkeit verdienen, steht an erster Stelle die Atresie des Oberkiefers und die Zusammendrängung der Zähne, die diese nach sich zieht.

Um derartige Anomalien rasch zu beseitigen, empfiehlt der Verfasser die Trennung der Symphyse, eine Maßnahme, die nicht neu ist und in Amerika vielfach angewendet wird. Man bedient sich hierbei gewisser Dehnungsapparate, die die Sutur allmählich trennen, ein Vorgang, der sich am besten im Alter von 6—10 Jahren ausführen läßt. Hierdurch wird die Atmungsfähigkeit wesentlich gebessert und die normale Dentition erheblich gefördert. R. Hesse (Döbeln).

Pathologie.

H. Chr. Greve: Studien über den Beginn der Schmelzkaries. Sonderdruck aus den Sitzungsberichten der physikalisch-medizinischen Sozietät in Erlangen. Bd. 56 (1924). (Erlangen, Kommissionsverlag von Max Mencke 1925.)

Da die Frage über den Anfang der Schmelzkaries noch nicht geklärt ist, hat Greve durch einen seiner Schüler (Walter) dahingehende Untersuchungen anstellen lassen. Die Zähne wurden in Kollolith eingebettet, um so die Beläge auf den Zähnen zu erhalten und zu fixieren. Die mikroskopische Untersuchung geschah nach vorhergehender Färbung an 60—120 μ dicken Schliffen.

Das intakte Schmelzoberhäutchen präsentiert sich bei 1000facher Vergrößerung als ein strukturloses, höchstens 1 mm breites, dem Schmelz aufliegendes Bändchen. Bakterien sind auf dem intakten Oberhäutchen ebensowenig wie unter demselben nachweisbar. Sie finden sich nur unter den „Plaques", d. s. kohlenhydrathaltige Ablagerungen aus der Mundhöhle plus eingelagerte Mikroorganismen. Diese Plaques sind aber nie auf dem intakten Schmelzoberhäutchen zu sehen, sondern nur an den Stellen, wo dasselbe entwicklungsgeschichtlich oder traumatisch bedingte Unterbrechungen zeigt; hier liegen auch die

Bakterien. An anderen Schliffen ist das Oberhäutchen im Umkreis der defekten Stelle abgehoben und von Bakterien unterlagert; an anderen wiederum sind schon die Schmelzprismen zerfallen und hat der Prozeß das Dentin erreicht.

Der Vorgang bei der Schmelzkaries wäre demnach folgender: Plaquebildung auf der Oberfläche des Zahnes, jedoch nur an defekten Stellen des Schmelzoberhäutchens; unter den Plaques Einnisten von Bakterien, wo diese „Säure und Abbaustoffe ausscheiden und auflösend auf das Zahngewebe wirken, wobei der von außen kommende Kohlenhydratstrom unterstützend wirkt", und zwar soll primär die Kittsubstanz gelöst werden durch diese Säure evtl. auch durch die eiweißverdauende Wirkung der Bakterien und erst sekundär die Schmelzprismen zerfallen. Eindringen von Mikroorganismen in das Schmelzgewebe aber „erst, wenn die Säurewirkung, die dem bakteriellen Prozeß wahrscheinlich vorausgeht, so weit fortgeschritten ist, daß die isolierten Schmelzprismen zusammenstürzen", und zwar „dringen sie nicht durch selbständige Eigenbewegung vor, sondern sie werden ganz einfach infolge des von oben und außen apikalwärts folgenden Druckes der sich einklemmenden Speise- und Zersetzungsstoffe gegen das Dentin vorgeschoben."

Die an sich sehr interessanten Ausführungen des Verfassers bringen das eine Neue, daß Plaquebildung nur an den Stellen vor sich geht, wo die Kontinuität des Schmelzoberhäutchens unterbrochen ist und daß auch nur hier Bakterien nachweisbar sind. Warum gerade die Kittzubstanz des Schmelzes zuerst durch Säure zerstört und die Schmelzprismen durch dieselbe nicht angegriffen werden sollen, ist nicht recht ersichtlich; denn die Kittsubstanz besteht als ein Teil der organischen Stütz- und Grundsubstanz der Hauptsache nach aus Kollagen, das in Säuren sehr schwer löslich ist und viel weniger Affinität zu Säuren besitzt, wie der Kalk der Schmelzprismen. Folgerichtig müßte dann auch die organische Grundsubstanz des Dentins, der Zahnknorpel, durch Säuren verflüssigt werden, während seine Lösung in Wirklichkeit durch peptonisierende Bakterienfermente und durch Säuren erfolgen dürfte. Brubacher.

H. C. Malleson: Die Histologie der Schmelzkaries. (The British Dental Journ. Vol 46, Nr. 15, p. 907—916. 1925.)

Verfasser resümiert am Schluß seiner mit nicht weniger als 26 schönen histologischen Bildern auf 6 Tafeln versehenen Arbeit seine Untersuchungsergebnisse wie folgt:

1. An opaken Stellen früher Karies treten Veränderungen im Schmelz, und zwar der Prismenrinde ein.
2. Tiefere Infektion findet in der Form einer Fissur statt. Diese können präexistieren oder auch erst durch die längs der Prismenrinde oder der interprismatischen Substanz vordringenden Mikroorganismen verursacht werden. Infektion von der amelo-dentinalen Vereinigung aus erscheint in derselben Form.
3. Bemerkenswerte Veränderungen treten in dem eine frühzeitige Kavität umgebenden Schmelz durch Mikroorganismen auf.
4. Präexistierende Fissuren sind gewöhnlich. Ihr Ursprung kann auf einem Bildungsfehler oder auf einem Trauma nach dem Durchbruch beruhen.
5. Gröbere, auch die Nasmythsche Membran betreffende Abnormitäten sind in einigen wenigen Fällen gefunden worden.
6. Die homogene Natur des Oberflächenschmelzes ist in einigen Fällen beobachtet worden. Die Wichtigkeit derselben in Beziehung zum Auftreten von Karies ist noch dunkel.

Niemeyer (Delmenhorst).

Ist das Krebsproblem gelöst? (Leitartikel Northwest Medicine, Mai 1925.)

Da alle bisher als Ursachen der Krebsentwicklung genannten Faktoren: Erblichkeit, Nahrung, gestörter Stoffwechsel, Trauma oder Irritation und mehrere Arten von Parasiten einer scharfen Nachprüfung nicht standgehalten haben, so hat ein allgemeiner Skeptizismus gegenüber neuen Ankündigungen der Entdeckung des lange gesuchten kausativen Agens platzgegriffen. Aus diesem Grunde fand auch Glover, als er vor einigen Jahren veröffentlichte, daß er einen Organismus isoliert habe, der alle von Koch aufgestellten Postulate erfülle, daß derselbe in allen Krebsgeschwülsten vorhanden sei und daß seine Inokulation wieder Krebs hervorrufe, nur wenig Glauben. Seine Untersuchungen wurden jedoch in Verbindung mit anderen Forschern fortgesetzt, vor allem mit Scott, der die Forschungsresultate Glovers durchweg bestätigen konnte. Von weiteren Autoren nennt Verfasser noch Nuzum, der ebenfalls vor mehreren Jahren den Karzinomerreger in einem Mikrokokkus entdeckt haben will, und ferner Ochsner, Young, Loudon und Mc Cormack, die sämtlich zu ähnlichen Ergebnissen gekommen sind. Deshalb betont Verfasser am Schluß seines interessanten Übersichtsreferats, wenn er auch die von ihm in der Überschrift gestellte Frage: Ist das Krebsproblem gelöst? noch offen läßt, daß man, wie man sich auch dazu stellt, auf keinen Fall die von den genannten Forschern vorgebrachten Ansichten einfach kurzerhand ablehnen darf. Niemeyer (Delmenhorst).

M. J. Scott (Butte, Mont.): **Der parasitäre Ursprung des Karzinoms.** (Northwest Medicine, April 1925.)

Scott hat die Untersuchungsergebnisse Dr. Glovers, der bekanntlich vor einigen Jahren den Karzinomerreger entdeckt haben will, einer Nachprüfung unterzogen und dieselben durchweg bestätigen können. Es gelang ihm ebenfalls, in jedem Fall, aus histologisch einwandfrei als karzinomatös diagnostiziertem, den verschiedensten Körperregionen von Menschen und Tieren entstammendem, durch Biopsie oder Nekropsie gewonnenem Gewebe sowie aus dem Urin von an Blasenkrebs Leidenden und ferner auch aus dem Blut notorisch Krebskranker einen ähnlichen Organismus zu isolieren und in Reinkultur zu züchten; wiederholte Injektionen von Subkulturen der letzteren in Lippe, Zunge und Brust von Affen verursachten die spätere Entwicklung epithelialer Tumoren mit Metastasen, aus denen wieder derselbe Organismus in Reinkultur erhalten werden konnte. Schon bald nach dem Erscheinen der Neubildung wurden die betreffenden Tiere schwach, verloren allmählich an Gewicht und starben schließlich unter charakteristischen toxämischen Symptomen.

Über die Morphologie des Karzinomorganismus wollen wir nur kurz wiedergeben, daß der Lebenszyklus desselben 3 verschiedene Stadien umfaßt: 1. Das Bazillusstadium, 2. das Sporen- oder kokkenähnliche Stadium und 3. das Sporensackstadium, in dem er an Aussehen einem Blastomyzes gleicht, aber, soweit beobachtet, keine Sprossen treibt.

Verfasser ist auf Grund von Tierexperimenten der Ansicht, daß das von diesem Mikroorganismus produzierte Toxin von niedriger Potenz sowohl den Gewichtsverlust und die Schwäche in vorgeschrittenen Krebsfällen als auch die Zellproliferation im Karzinom selbst herbeiführt. Wird das Toxin Pferden in geeigneten Dosen während einer gewissen Zeitdauer injiziert, so regt es die Bildung eines das Toxin neutralisierenden Antitoxins an.

Im letzten Teil seiner interessanten, mit einer Reihe erläuternder Abbildungen versehenen Arbeit geht Scott noch näher auf die vier möglichen verschiedenen Methoden der Frühdiagnose von Krebs sowie auf die bereits gelungene Immunisierung von Tieren gegen Karzinom ein, um zum Schluß auf Grund der bereits erzielten Erfolge, die feste Erwartung auszusprechen, daß das Karzinom in verhältnismäßig kurzer Zeit zu den Krankheiten gehören wird, die durch Immunisierung gegen den betreffenden spezifischen Erreger verhütet werden können.

Niemeyer (Delmenhorst).

M. J. Scott (Butte, Mont.) **Argumente zugunsten der parasitären Ätiologie des Karzinoms.** (Northwest Medicine, Mai 1925.)

Nach einer kurzen historischen Einleitung, aus der hervorgeht, daß der Krebs schon in den ältesten Zeiten des Menschengeschlechts vorherrschend gewesen ist, bespricht Verfasser ausführlich die bekanntesten der vielen über die Ätiologie dieser furchtbaren Krankheit im Laufe der Zeit aufgestellten Theorien: 1. die Theorie embryonaler Reste, 2. Ribberts Theorie, wonach ein bösartiger Tumor sowohl prä- als postnatalen Ursprungs ist, 3. die Theorie von Verletzung, Entzündung oder chronischer Irritation als Ursache von Karzinom, 4. chemische Reizmittel (Teer, Öl, Ruß, Scharlachrot, Soudan III usw.) als Ursache von Karzinom, 5. Theorie des gestörten Stoffwechsels, 6. Theorie von Veränderungen der inneren Sekretionen, 7. Theorie seniler Veränderungen, um dieselben sämtlich mit einleuchtenden Gründen zu widerlegen. Nach ihm ist die parasitäre oder Infektionstheorie die einzige Theorie, mittels derer eine volle und allgemein, d. h. auf alle Arten und Stadien von Karzinomen anwendbare Erklärung der charakteristischen Eigenschaften des Karzinoms möglich ist. Und zwar hält er den von Clover, auf dessen von ihm nachgeprüfte und bestätigte Untersuchungsergebnisse er noch näher eingeht, entdeckten Mikroorganimus für den wahren und einzigen ätiologischen Faktor bei der Entstehung des Karzinoms.

Niemeyer (Delmenhorst).

Haut- und Geschlechtskrankheiten.

Bayet: Die hereditäre Syphilis und die Zahnheilkunde. (La Province Dentaire 1925, H. 4.)

Die Auffassung über die Ursachen dieser Erkrankung hat in den letzten Jahren eine neue Richtung genommen, und zwar aus folgender Erkenntnis heraus:

1. Die Entdeckung der Serumreaktion führte zu ganz neuen Behandlungsmethoden. 2. Mehr und mehr griff die Überzeugung Platz, daß die syphilitische Infektion, sei sie erworben oder ererbt, in einer ganzen Anzahl anderer Krankheiten interveniert, z. B. in dem Einfluß, den die Syphilis der Eltern auf die endokrinen Drüsen des Kindes und infolgedessen auch auf seine Entwicklung ausübt. Unter den vielen Krankheiten in den syphilitisch belasteten Familien findet man die sog. familiären Krankheiten, die sich dadurch kennzeichnen, daß sich eine bestimmte krankhafte Schädigung bei mehreren Familienmitgliedern wiederfindet. Hierzu gehören: Hydrozephalie, Idiotie, zerebrale Syphilis, allgemein frühzeitige Paralyse u. a. m. Damit soll aber nicht behauptet werden, daß bei solchen Erkrankungen stets eine syphilitische Ursache vorliegen muß.

. Gerade im Bereiche des Mundes tritt die hereditäre Syphilis verhältnismäßig häufig auf. Jährlich gehen an dieser Krankheit in Frankreich 40 000 Kinder zugrunde, und von allen sich in einem Kinderhospital im Jahre vorstellenden Kindern waren 30% hereditär syphilitisch infiziert. Von einer Seltenheit dieser Erkrankung kann also keineswegs mehr die Rede sein. Ferner findet man oft als Begleiterscheinungen anderer Krankheiten dentale Affektionen, die direkt auf Syphilis zurückzuführen sind, z. B. strukturelle Zahnanomalien. Auch alle schweren Entwicklungsstörungen der endokrinen Drüsen beim Fötus und beim Kinde sind meist syphilitischen Ursprungs. Um die Diagnose stellen zu können, müssen die Eltern des Kindes eingehend befragt werden, ein Weg, der aber unsicher ist, da 20% der Männer und 50% der Frauen die Krankheit ableugnen werden. Ebensowenig bietet die Serumreaktion einen untrüglichen Anhalt, und die Befragung der Kinder ist meist ganz erfolglos. Mit besserem Erfolge hat man versucht, die einzelnen Familienmitglieder (Vater, Mutter, Brüder, Schwestern) zu untersuchen und zu verhören, indem man dabei alle anormalen Anzeichen, wie Herz- und Aortenaffektionen, zerebrale Hämorrhagien, chronische Nephritis usw. aufzeichnete und aus diesem Befund mit großer Sicherheit eine richtige Diagnose stellen konnte. Im allgemeinen muß jedes Kind, dessen Vorfahren an Syphilis gelitten haben, so lange als syphilitisch belastet gelten, bis das Gegenteil erwiesen ist.

R. Hesse (Döbeln).

Kleine Mitteilungen.

Die Zahnpflege auf der Gesolei. Ein witziger Journalist schrieb einmal in einem Aufsatz über die richtige Behandlung der Zähne, man brauche sich nur die in der Schule eingepaukten Präpositionen aufzusagen: an-auf-hinter-neben-zwischen- und schon habe man die besten Angaben, in welcher Weise man seine Zähne mit der Bürste behandeln müsse. Also nichts einfacher als das! Und doch ist es erstaunlich, welche Unkenntnis noch immer in den weitesten Kreisen über die Beantwortung der Frage herrscht, wie putze ich meine Zähne? Auch heute gibt es noch viele Menschen, die sich aus diesem Dilemma retten, indem sie eine Zahnbürste für unnötig erklären. Welch kostbarer Besitz die Zähne sind, das sieht man meistens erst dann ein, wenn man keine mehr hat. Es ist daher wirklich dringend notwendig, daß die Große Ausstellung in Düsseldorf in ihrer Abteilung „Gesundheitspflege" sich auch dieses Gebietes annimmt, in klarer und überzeugender Weise den Besucher dort Wort und Bild und durch Ausstellung von Zahnpflegeartikel belehrt und so für eine richtige Pflege und Behandlung der Zähne wirbt.

Zentralverein Deutscher Zahnärzte. Die in der Dtsch. Monatsschr. f. Zahnheilk. 1925, H. 17, S. 608 zur Aufnahme gemeldeten Kollegen sind als Mitglieder aufgenommen worden. Einspruch war nicht erfolgt. i. A.: Dr. R. Hesse, 1. Kassenführer.

Zentralverein Deutscher Zahnärzte E. V.

Zur Aufnahme haben sich gemeldet die Herren Zahnärzte:
Dr. Heinze, zahnärztliches Institut der Universität Göttingen,
Dr. Passarge, Tilsit, Clausiusstr. 2. i. A.: Dr. R. Hesse.

Zahnärztliche Ausstellung in Moskau.

Zahnärztliche Ausstellung in Moskau. Im Rahmen des 2. Allrussischen Odontologischen Kongresses wird am 24. November in Moskau eine Zahnärztliche Ausstellung eröffnet, deren Dauer 2 Wochen betragen soll. Zur Beteiligung an dieser Ausstellung sind auch die deutschen Firmen eingeladen. Die Ausstellung wird in vier Sektionen eingeteilt: Wissenschaft, soziale Zahnheilkunde, Industrie und Verlag. Die ausgestellten Apparate werden im Betrieb vorgeführt werden können. Nach Schluß der Ausstellung können die Ausstellungsgegenstände verkauft werden; dabei gelten für die deutschen Firmen die mit der Handelsvertretung der U. d. S. S. R. in Deutschland vereinbarten Grundpreise zuzüglich Versandspesen. Die Ausstellung verspricht einen guten Erfolg. Es haben bereits etwa 50 bedeutende deutsche zahnärztliche Firmen ihre Ausstellungsgegenstände nach Moskau gesandt.

Für die Schriftleitung verantwortlich: Dr. A. Rohrer in Hamburg.
Verlag von Julius Springer in Berlin W. — Druck der Univ.-Druckerei H. Stürtz A.G., Würzburg.

Verhandlungen der 62. Versammlung des Zentral-Vereins Deutscher Zahnärzte.

10. bis 13. September 1925 in Hannover.

Eröffnungsansprache des I. Vorsitzenden Hofrat Prof. Dr. Walkhoff (Würzburg).

Mit größter Freude ist der Zentralverein deutscher Zahnärzte der liebenswürdigen Einladung des zahnärztlichen Vereins für Niedersachsen gefolgt, seine Jahresversammlung wieder einmal in den Mauern Hannovers abzuhalten. Die älteren Mitglieder des Zentralvereins erinnern sich noch heute der schönen Tagungen in den Jahren 1892 und 1905. Inzwischen hat sich auch der niedersächsische zahnärztliche Verein zu einem der größten und rührigsten deutschen zahnärztlichen Provinzialvereine entwickelt, dessen eigene Versammlungen immer reichliche Anregungen für unser Fach boten und sich heute deshalb jedesmal eines starken Besuches erfreuen. Dazu kommt ein sehr ausgeprägtes Kollegialitätsgefühl unter den Mitgliedern. Ich kann das niedersächsische Vereinsleben wohl am besten beurteilen, weil ich — selbst ein Niedersachse — dem niedersächsischen Vereine fast 40 Jahre angehöre. Einen sehr wesentlichen Anteil an dieser Entwicklung haben die Vorsitzenden desselben gehabt, so der verstorbene Kollege Dr. Kühns, der verehrte Kollege Dr. Addicks und der jetzige Vorsitzende Dr. Max Müller, die ihn allezeit mit großer Tatkraft und Geschick leiteten. So findet der Zentralverein einen für seine diesjährige Tagung besonders geeigneten Boden vor, zumal er auch in diesem herrlichen alten Rathaus seine wissenschaftlichen Sitzungen abhalten kann. Dasselbe wurde uns von den städtischen Behörden freundlichst zur Verfügung gestellt, wofür ich denselben im Namen des Zentralvereins unseren herzlichsten Dank sage. Ich begrüße die hier anwesenden Herren Vertreter der Behörden: Oberbürgermeister Dr. Menge, Professor Dr. Mießner, Rektor der Tierärztlichen Hochschule, Landesrat Dr. Wilhelm als Vertreter der Landes-Versicherungsanstalt, Senator Weber, Landgerichtsdirektor Dr. Freyer als Vertreter des Landgerichtspräsidenten, Vizepräsident Brodthagen als Vertreter des Provinzial-Schulkollegiums, Reg.-Rat Dr. Menzel als Vertreter des Versorgungsamtes, Direktor des städtischen Wohlfahrtsamtes Schickenberg, die Oberregierungsräte Dr. Osterroth und Niephage, die Kreismedizinalräte Dr. Drews und Dr. Dohrn, Reichstagsabgeordneter Nolte, Sanitätsrat Graumann als Vertreter der Ärztekammer und Dr. Witte als Vertreter des Ärztlichen Vereins, auf das Herzlichste. Wir erkennen auch daraus das große Interesse, welches Sie der deutschen Zahnheilkunde und Ihren Vertretern schenken. Ich lade die Herren ergebenst ein, unseren morgen beginnenden wissenschaftlichen Sitzungen beizuwohnen, aber auch die Ausstellung für Schulzahnpflege eingehend zu besichtigen, die Ihnen ein Übersichtsbild über die Bestrebungen und Erfolge gibt, welche seitens der deutschen Zahnärzteschaft und im speziellen Falle von dem Zentralkomitee

für Schulzahnpflege in volkshygienischer Hinsicht gemacht und erreicht sind. Wir Zahnärzte wünschen und streben danach, daß der große Wert und die Erkenntnis der Notwendigkeit eines guten natürlichen Gebisses für den übrigen Körper jedem Deutschen von Jugend auf zum Bewußtsein gebracht wird, um ihn vor den schlimmen Folgen zu schützen, die uns Fachleuten ja täglich in der Praxis in umfangreichster Weise entgegentreten. Wenn es auch voraussichtlich noch sehr lange dauern wird, bis dieses ideale Ziel allgemein erreicht ist, so sind doch gegenüber der Zeit, in welcher nichts geschah, einer Zeit, die nur drei Jahrzehnte zurückliegt, durch die Belehrung unserer Volksgenossen über den Wert der Zähne und durch die Schulzahnkliniken erhebliche Fortschritte gemacht. Dankbarst erkennen wir deutschen Zahnärzte dabei die Unterstützung der staatlichen und städtischen Behörden an, welche diesen Teil der Volkshygiene, der allmählich auch von Nichtfachleuten gewürdigt und dadurch allgemein immer mehr zur Geltung kommt, ihre Aufmerksamkeit schenken. Durch weitere Fortschritte in der Prophylaxe und Therapie der Zahnerkrankungen und ihrer Folgeerscheinungen, wie wir sie besonders durch unsere Jahresversammlungen des Zentralvereins mit dem weiteren wissenschaftlichen Ausbau unseres Faches erstreben, hoffen wir auch von unserer Seite dem gesteckten Ziele näher zu kommen. Mit dem Wunsche, daß unsere Verhandlungen in Hannover im reichen Maße zur Förderung unseres Faches beitragen, eröffne ich hiermit die 62. Jahresversammlung des Zentralvereins deutscher Zahnärzte.

Hans Seidel (Marburg): **Scheinbare und wirkliche Fortschritte der Lokalanästhesie.**

Das Gebiet der Lokalanästhesie hat nach dem vorletzten Jahrzehnt — der Sturm- und Drangperiode nach H. Brauns Großtat — in dem letzten Jahrzehnt, dem der Industrie, der Propagandisten und der Kleinarbeit nur noch recht wenige wirkliche Fortschritte zu verzeichnen gehabt. Trotzdem ist das Gebiet — vom wissenschaftlichen und praktischen Standpunkt — nicht so als abgeschlossen zu betrachten, daß eine Jahresversammlung wie die unsrige über dasselbe bereits ganz ohne Aussprache hinweggehen könnte, und mehr Fragen als in der kurzen Redezeit auch nur erwähnt werden können, sind der Besprechung wert. Ich habe diejenigen Fragen ausgewählt, deren Erörterung in diesem Kreise nach den häufig bei mir eingehenden Anfragen mir am wünschenswertesten erscheint. Der von mir in den einzelnen Fragen vertretene Standpunkt ist Ergebnis einer 19jährigen, spezialistischen Beschäftigung mit der Lokalanästhesie und einer ebenso langen, eingehenden Literaturverfolgung.

Zuerst zur Lösungsfrage: Die Novokain-Suprarenin-Lösung hat sich weiter behauptet. Über das Tutokain sind die Ansichten der Literatur geteilt. Ich selbst kam zu folgendem Ergebnis: Das Tutokain hat Vorteile und Nachteile gegenüber dem Novokain, die sich mindestens gegenseitig aufheben. Die Vorteile sind nicht so ausgesprochen, daß für denjenigen, der nicht ausdrücklich experimentieren will, die Nachteile der geringeren Erfahrung mit dem neuen Präparat bereits in Kauf zu nehmen wären. Die ausgedehnten guten Erfahrungen mit gewollten oder ungewollten Injektionen von Riesendosen von Novokain sowie

das Fehlen von sicher festgestellten Novokain-Todesfällen und unvermeidlichen ernsten Folgeerscheinungen im zahnärztlichen Gebiete bleiben ein gewaltiger Vorsprung des Novokains. Daher ist nach dem heutigen Stande unserer Tutokainerfahrungen dem Praktiker der Ersatz des Novokains durch Tutokain nicht zu empfehlen. In der Oberflächenanästhesie, die ja allerdings geringe Anwendung findet, ist das Tutokain dem Novokain auf alle Fälle überlegen und dem Kokain in seiner Wirksamkeit sehr nahe stehend.

Bezüglich der Dosierung und der Bereitungsform der Novokain-Suprarenin-Lösung gelten meines Erachtens noch heute voll und ganz die Thesen der Disputation zu Münster aus dem Jahre 1912 [1]). Auch G. Fischer ist nach vielen Abweichungen von diesen Thesen im letzten Jahre denselben wieder ganz nahe gerückt. Konzentriertere Lösungen als 2%ige sind nach wie vor überflüssig [2]). Bereits 1909 wurde für höherprozentige Lösungen Stimmung gemacht und die jetzige Propaganda für die 4%ige Lösung wird ebenso wie die damalige wieder verschwinden, sobald eine sachgemäße frische Bereitung der Lösungen endlich Allgemeingut geworden ist. Die eifrigsten Fürsprecher der 4%igen Lösung findet man erklärlicherweise in den Reihen der Ampullenfreunde, die die bekannten Versager mit fertigen 2%igen Ampullenlösungen erlebten. Noch immer gilt der Satz, daß auch die Giftigkeit des Novokains mit der Konzentration unverhältnismäßig stark steigt. Selbst die Chirurgen scheuen sich, für viel ernstere Eingriffe, als die Zahnheilkunde sie bietet, 4%ige Lösungen zu verwenden. Wer mit der 2%igen Lösung nicht volle Erfolge erzielt, suche zuerst die Fehler in seiner Technik oder in der Zusammensetzung und Frische seiner Lösung. Ausgedehnte praktische Erfahrungen haben nach wie vor gelehrt, daß für den Bedarf in der Zahnheilkunde die 2%ige Lösung als in der richtigen Mitte liegend die gewünschte Wirkung stark genug und die unerwünschte nicht zu stark werden läßt. Ein Individualisieren mit der Konzentration der Novokainlösung ist bei den für zahnärztliche Zwecke ausreichenden kleinen Mengen nach wie vor nicht erforderlich.

Die Propaganda für die Ringerlösung hat in neuerer Zeit beachtenswerte Formen angenommen. Es wird der Anschein erweckt, als verursache die Novokain-Kochsalzlösung Ödeme, Nachschmerzen und ungünstige Wundheilung, während die Novokain-Ringerlösung fabelhafte Vorteile bietet. Wir haben bei der Erprobung der Ringerlösung im Marburger Institut keinerlei Vorteile, aber auch keine Nachteile gesehen, daher verbleibe ich ebenso wie der Altmeister Braun bei der einfacher zusammengesetzten Novokain-Kochsalzlösung. Der Begriff Ringerlösung ist außerdem in der zahnärztlichen Literatur nunmehr so verwaschen, daß man erst fragen muß, was der einzelne unter Ringerlösung versteht.

Ob für die 2%ige Lösung 0,6 oder 0,9% Kochsalz richtig ist, wissen wir heute ebensowenig wie im Jahre 1912. Einer der besten Kenner des Gebietes, der Pharmakologe und Physiologe Gürber ist nach eingehender experimenteller

[1]) Über strittige Fragen in der Lokalanästhesie und deren Klärung. Verhandlungen der Zahnärzteversammlung zu Münster i. W. am 15. und 16. November 1912. Deutsche Zahnheilkunde in Vorträgen. Leipzig 1913. H. 31.

[2]) Auch im Breslauer Institut ist man bereits von der 4%igen wieder auf die 2%ige Novokain-Lösung zurückgegangen. Siehe W. Meyer: Dtsch. zahnärztl. Wochenschr. 1925. Nr. 11, S. 179.

Arbeit zu dem klar begründeten Schluß gekommen, daß das Problem, aus Novokain und Kochsalz oder Ringerlösung eine isotonische Lösung zu machen, gar nicht lösbar ist. Deshalb sollten Aufsätze der wissenschaftlichen Literatur Behauptungen wie „absolut isotonisch" nicht enthalten. Mit solchen Worten macht hernach die Industrie unschöne und unberechtigte Reklame. Wir können froh sein, wenn unsere Lösungen sich praktisch als isotonisch erweisen und auch in dieser Hinsicht bleibt die These bestehen, daß sich 2%ige Novokainlösungen bei einem Kochsalzzusatz von 0,6—0,9 völlig gleich verhalten. Ich ziehe nach empirischer Feststellung die in der Mitte liegende Konzentration von 0,75% auch heute noch vor, ohne die Konzentrationen, die sich als Grenzen klinischer Reizlosigkeit erwiesen haben, nämlich 0,6 und 0,9 vom praktischen Standpunkt aus als falsch zu bezeichnen.

Von dem Natriumbikarbonatzusatz, der — jetzt allerdings mit bescheideneren Versprechungen als bei seiner ersten Einführung — noch einmal modern zu werden scheint, haben wir ebensowenig wie Braun Vorteile gesehen.

Auch die Frage, welche Temperatur die Lösung haben muß, hat Beantwortungen gefunden, die eine Erörterung erheischen. Daß die Lösung unter keinen Umständen die Körpertemperatur überschreiten aber auch die normale Zimmertemperatur nicht unterschreiten soll, dürfte unbestritten sein. Aber darüber hinausgehend wird namentlich von G. Fischer von Jahr zu Jahr dringlicher die Forderung der Körperwärme für die Lösung erhoben. Den nicht körperwarmen Lösungen wird sogar geringere Wirksamkeit, höhere Giftigkeit und die Verursachung von Ödemen und Nachschmerzen nachgesagt. Die gar nicht so leicht zu erfüllende Forderung der Körperwärme der Lösung hat schließlich schon zur Konstruktion komplizierter Apparate geführt. Ich stelle zu dieser Frage fest, daß von den Autoren, die die körperwarme Lösung fordern, weder Berichte über planmäßige experimentelle Vergleichsprüfungen zwischen zimmerwarmen und körperwarmen Lösungen noch klinisch statistische Feststellungen vorliegen. Man scheint sich in dieser Frage sehr darauf verlassen zu haben, daß die körperwarme Lösung selbstverständlich physiologischer und damit besser sei. Ich muß dem meine klinische Erfahrung gegenüberstellen, die ergab, daß die ungewärmten, nach meinen Angaben hergestellten Lösungen, keine Ödeme und Nachschmerzen auslösen und daß auch die klinischen und experimentellen Vergleichsprüfungen zwischen zimmerwarmen und körperwarmen Lösungen nicht zugunsten der körperwarmen ausfielen. Aber auch die ältere in Vergessenheit geratene und unwiderlegte Literatur (Schleich 1894, Frohmann 1897) sowie die noch heute gültigen theoretischen Grundlagen sprechen gegen eine besondere Anwärmung der zimmerwarmen Lösung auf Bluttemperatur. Ein Anästhetikum kann nur solange zur gewünschten örtlichen Wirkung kommen, solange es der Resorption entzogen ist. Die Verlangsamung der Resorption durch verschiedene Maßnahmen ist daher seit langem ein ebenso bewährtes Hilfsmittel zur Steigerung örtlicher Betäubung und Verringerung der Gefahr einer Allgemeinvergiftung gewesen. Zu den Hilfsmitteln, die dieses Ziel verfolgen, gehört aber neben der Anwendung gefäßverengernder Mittel gerade die Abkühlung. Da nun feststeht, daß die normale Zimmertemperatur einer sonst einwandfreien Lösung unter normalen Verhältnissen keinerlei schädliche Reize mit sich bringt, für die Anwendung am einfachsten

ist und höchstwahrscheinlich durch Gefäßverengerung und somit Verzögerung der Resorption sogar Vorteile bietet, sehe ich keine Veranlassung, die Lösung grundsätzlich auf Bluttemperatur zu erwärmen, zumal jede selbst kleine Erhöhung der Temperatur über Körperwärme hinaus unzweifelhaft die Resorption beschleunigt. Es ist nicht ausgeschlossen, daß die hohen Suprarenindosen, die manche Autoren auch bei normalen Fällen noch heute für nötig halten, d. h. die über 2 Hunderttausendstel hinausgehende Normaldosis — auf die Verwendung blutwarmer Lösungen zurückzuführen sind.

Die Suprarenindosierung hat keine wirklichen Fortschritte gemacht. Die Angriffe, die Fischer bei der Walkhoff-Feier in Würzburg und bei seinem Vortrag in Lugano [1]) gegen die Tropfendosierung im allgemeinen richtete, treffen das von mir angegebene und noch von Fischer in der diesjährigen Auflage seines Lehrbuchs empfohlene Suprarenindosierungsgefäß nicht. Rechnet der Anhänger der Selbstdosierungsmethode die Tropfenwägungen Fischers auf Suprarenin um, so ergibt sich, daß die Fehlergrenze bei der normalen Lösung, die 2 Hunderttausendstel Gramm Suprarenin enthalten soll, 1 Millionstel Gramm Suprarenin auf 1 ccm beträgt. Keine Firma und keine Apotheke wird die Zusicherung übernehmen, daß die Suprarenindosierung der Aufschrift auf 1 Millionstel Gramm pro ccm der Lösung stimmt. Viel zu wenig Beachtung haben die aus dem Pharmakologischen Institut der Universität Berlin hervorgegangenen Untersuchungen von Fritz Johannessohn [2]) gefunden. Die Untersuchungen geben Aufschluß über die beträchtlichen Unterschiede zwischen den Mengen von Suprarenin, die man in Handelspackungen nach der Aufschrift erwarten muß und den darin wirklich enthaltenen Suprareninmengen. Solange noch derartige viel größere Fehlerquellen bestehen, ist es unmöglich, die Fehlerquelle von einem Millionstel Gramm Suprarenin ernst zu nehmen.

Das neue von Fischer in Würzburg und in Lugano propagierte Suprarenin-Gewichts-Dosierungsgefäß stellt nach meinen Prüfungen gegenüber dem seit 12 Jahren bewährten Suprarenindosierungsgefäß [3]) einen Rückschritt dar. Die neue auf dem Glas stehende und von G. Fischer in der Schweiz. Monatsschr. f. Zahnheilk. gebrauchte Bezeichnung wirkt irreführend. Es handelt sich in Wirklichkeit nicht um ein „Gewichtsdosierungsgefäß", sondern unzweifelhaft um ein Volumdosierungsgefäß, nämlich um eine Meßpipette. Benutzt man diese Pipette mit derselben Schnelligkeit und Selbstverständlichkeit mit der sich mein bisheriges Spezialsuprareningefäß benutzen läßt, so ist die Fehlerquelle viel größer. Geht man aber auf das Geduldspiel ein, die Pipette nach allen — dem Praktiker ganz ungeläufigen — Regeln des chemischen Laboratoriums zu benutzen, so ist die Fehlerquelle bestenfalls ebenso groß wie bei dem altbewährten Instrument, aber der Zeitaufwand für die Dosierung und die Gefahr einer Schädigung des Suprarenins ist gesteigert. Dieser Nachteil allein, dem keine Vorteile gegenüberstehen, erübrigt es, auf die sonstigen Nachteile des neuen Instrumentes einzugehen.

---

[1]) Über die Gefahrenquellen auf dem Gebiete der Lokalanästhesie. Schweiz. Monatsschr. f. Zahnheilk. 1925. Nr. 6.

[2]) Der Suprareningehalt handelsüblicher Suprareninpräparate und die Art seiner Feststellung. Biochem. Zeitschr. Bd. 76, S. 377. 1916.

[3]) Neue Hilfsmittel zur Lokalanästhesie. Dtsch. Monatsschr. f. Zahnheilk. 1913. H. 8.

Das Spezialgefäß für sterile Entnahme von Novokain-Kochsalzlösungen, das ich im Jahre 1913 hier im Zentralverein zeigte [1]) und das weite Verbreitung gefunden hat, hatte noch den Nachteil, daß es beim unvorschriftsmäßigen Gebrauch — d. h. beim Neigen ohne Verschluß des Luftlöchelchens mit dem Finger — mitunter keine Flüssigkeit mehr hergab. Diesen Nachteil glaube ich durch die in Abb. 1 gezeigte neuere Form beseitigt zu haben. Diese Flasche funktioniert auch bei versehentlich fehlerhaftem Gebrauch stets gleichmäßig.

Eine noch weiter vereinfachte Form für Kliniken ist die in Abb. 2 wiedergegebene. Das Neue an dieser Flasche ist der locker übergreifende Rand des inneren Stopfens, der eine Berührung der Ausflußstelle beim Abnehmen des Stopfens unmöglich macht. Beide Gefäße sind aus Jenaer Geräteglas hergestellt [2]) und ebenfalls für das 1913 beschriebene Wasserbad [1]) verwendbar.

Die erste vom theoretischen und praktischen Standpunkt einwandfreie Ampulle für Novokain-Suprarenin ist die Iso-Doppelampulle nach Heublein

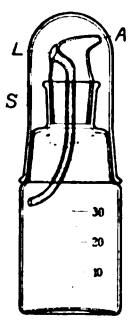

A Ausflußöffnung, L Luftzutritt, S übergeschliffene Schutzglocke.

Abb. 1. Spezialgefäß für sterile Novokain-Kochsalzlösungen. Modell II 1925.

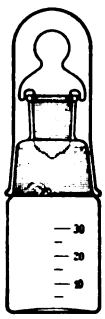

Abb. 2. Spezialgefäß für sterile Lösungen. Modell III 1925.

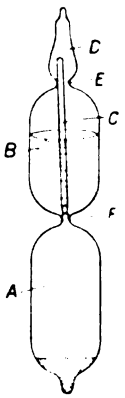

Abb. 3. Iso-Doppelampulle nach Heublein.

(Abb. 3), die der Woelm-Doppelampulle überlegen ist. Im unteren evakuierten Teil A liegt Novokain und Suprarenin in Form eines lockeren Pulvers. Im oberen nicht evakuierten Teil B befindet sich Kochsalzlösung. Zuerst bricht man die Haube D ab, drückt dann den gläsernen Brechhebel C auf die gegenüberliegende Seite. Dadurch wird die gläserne Scheidewand bei F zertrümmert und die Flüssigkeit infolge des Vakuums von B nach A gesaugt. Das pulverförmige Arzneimittel ist im Augenblick gelöst und kann aus A, nachdem der obere Behälter abgebrochen ist, mit der Spritze aufgezogen werden [3]).

Die bisherige versuchsweise Anwendung der Iso-Ampullen ist sehr günstig ausgefallen, die kurze Dauer der Erfahrung ermöglicht aber noch kein abschließendes Urteil. Ganz kleine Kinderkrankheiten werden auf alle Fälle

[1]) Neue Hilfsmittel zur Lokalanästhesie. Dtsch. Monatsschr. f. Zahnheilk. 1913. H. 8.

[2]) Firma E. Kobe, Marburg.

[3]) Mein vorstehend in der Lösungsfrage vertretener Standpunkt findet eine eingehendere Darlegung und Begründung unter besonderer Berücksichtigung der Aufsätze von G. Fischer im diesjährigen Septemberheft der Schweiz. Monatsschr. f. Zahnheilk.

auch an dieser Ampulle noch zu beseitigen sein. Aber die Lösung selbst ist in ihrer Dosierung und frischen Bereitung etwas altbewährtes. Die schädigenden Konservierungszusätze, die sonst für die gebrauchsfertigen Ampullen unentbehrlich sind, kommen natürlich für derartige Doppelampullen nicht in Betracht. Die Höchster Farbwerke liefern nunmehr diese Ampullen auch mit einer Dosierung, die meinen Thesen aus dem Jahre 1912 entspricht.

Zum Instrumentarium: Jeder Praktiker hat wohl die Erfahrung gemacht, daß auch die leidige Spritzenfrage ein nicht nebensächlicher Faktor für den Erfolg in der Lokalanästhesie ist. Sie kann daher nicht außerhalb der Erörterung bleiben, und zwar muß sie — auch mit Rücksicht auf die kritische Stellung-

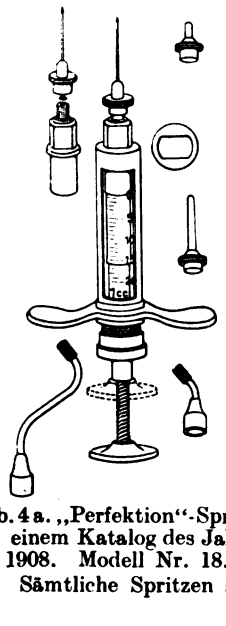

Abb. 4a. „Perfektion"-Spritze aus einem Katalog des Jahres 1908. Modell Nr. 18.

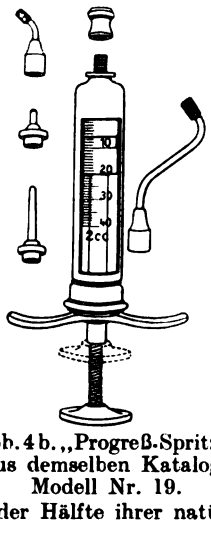

Abb. 4b. „Progreß-Spritze" aus demselben Katalog. Modell Nr. 19.

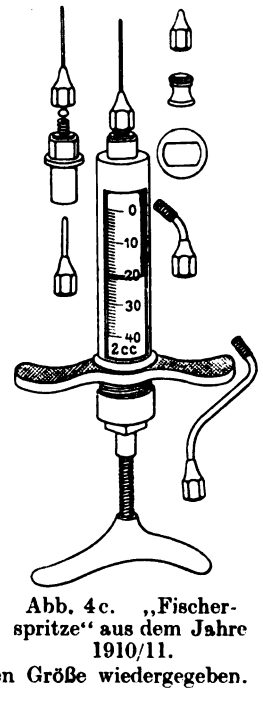

Abb. 4c. „Fischerspritze" aus dem Jahre 1910/11.

Sämtliche Spritzen sind in der Hälfte ihrer natürlichen Größe wiedergegeben.

nahme Fischers in „Fortschr. d. Zahnh. 1925. H. 1 — in Verbindung mit einem Rückblick gestreift werden.

Es ist scheinbar in Vergessenheit geraten, daß vor mehr als $1\frac{1}{2}$ Jahrzehnten, als die zahnärztliche Lokalanästhesie ihren Aufschwung nahm, es in der Hauptsache zwei Spritzengruppen gab: 1. die sog. „Progreß"-Spritze [1]), der die „Perfektion"-Spritze [2]) ganz ähnlich war, und 2. die Rekordspritze [3]), die fast gleich der „Reform"-Spritze war. Beide Typengruppen waren schon damals durch ihre Schraubenansätze, mit denen die Hohlnadeln befestigt wurden, für den in der zahnärztlichen Lokalanästhesie nicht immer entbehrlichen hohen Druck eingerichtet, besonders aber die recht massive und schwere mit Seiten-

[1]) Modell Nr. 19. Abb. 4b.
[2]) Modell Nr. 18. Abb. 4a.
[3]) Modell Nr. 20. Abb. 5a.

schienen versehene „Perfektion"- und die „Progreß"-Spritze, die ich bereits im Jahre 1908 wegen ihrer „plumpen und schweren Form" ablehnte [1]).

Aus diesen beiden Gruppen von Spritzentypen, deren zahnärztliche Urheber sich aus der Literatur nicht ermitteln lassen, gingen alle gebräuchlichsten Spritzenformen hervor: Aus der „Progreß"- bzw. „Perfektion"-Spritze die „Fischerspritze" [2]) und aus der Rekord- bzw. „Reform"-Spritze die von mir [3]) 1924 und von Kantorowicz 1925 [4]) angegebenen Formen.

Die in Abb. 4a und b gezeigte „Perfektion"- und „Progreß"-Spritze wurde zu der in Abb. 4c bei gleicher Vergrößerung wiedergegebenen „Fischerspritze"



Abb. 5a. Alte Rekordspritze.

Abb. 5b. Neue von Seidel modifizierte Form der Rekordspritze.

Beide mit langem Ansatzkopf und langer Nadel für Leitungsanästhesie.

ursprünglich allein dadurch, daß Fischer die Fingerstützen „kräftig" anrauhen und viel dicker und breiter machen ließ und ferner dadurch, daß Fischer den Knopf der Kolbenstange durch den schweren, massiven „krückstockartigen Handgriff mit zwei Flügeln" ersetzte [5]). Nach dem ganzen schweren Bau der

[1]) Die Erfahrungen unserer Injektionstechnik und der angewandten Injektionspräparate Dtsch. zahnärztl. Wochenschr. 1908. Nr. 49 u. 50.

[2]) Siehe 1. Auflage von Fischers Lehrbuch 1910/11, S. 36, unten.

[3]) Hans Fliege: Eine neue verbesserte Injektionsspritze. Zahnärztl. Rundschau 1924. Nr. 21, S. 252.

[4]) A. Kantorowicz: Die Gefahren der lokalen Anästhesie und ihre Vermeidung. Zahnärztliche Rundschau 1925. Nr. 26, S. 392.

[5]) Die überzuschraubende Schutzkappe ist erst eine spätere, überholte Zutat der „Fischerspritze".

Spritze, aber auch aus dem Text der ersten Auflage von Fischers Lehrbuch muß man entnehmen, daß die Triebfeder für diese Modifikationen, die auch das heutige Modell der „Fischerspritze" unverändert beibehalten hat, allein in dem von Fischer damals propagierten hohen Druck zu suchen ist. Fischer liebte damals die Papilleninjektion und die subperiostale Einspritzung, die beide einen sehr starken Druck erfordern. Fischer führt selbst den krückstockartigen Handgriff mit den Worten ein, daß er sich „bequem über und in dem Daumenballen anlegen und verankern" [1]) lasse. Mit dieser Anpassung an den Daumenballen wandert aber die Spritze meines Erachtens zu sehr in die Faust und verleitet — zusammen mit den erheblich verstärkten Fingerstützen — zur unwillkürlichen Anwendung eines zu hohen Druckes. Erst in den letzten Jahren erkannte auch Fischer die Nachteile des hohen Druckes, blieb jedoch bei seiner Spritze, deren Form meines Erachtens mit der heute von Fischer empfohlenen Technik weniger in Einklang zu bringen ist, als die heute in Vergessenheit geratene „Progreß"- und „Perfektion"-Spritze.

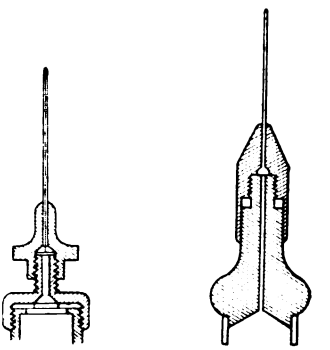

a b

Abb. 6. Querschnitte der alten Form (a) von Ansatzköpfen der Rekord-Spritzen und der neuen Form (b). Beides kurzer Ansatzkopf mit kurzer Nadel.

Die alte Rekordspritze hatte von vornherein gegenüber der „Progreß"-Spritze und noch mehr gegenüber der „Fischerspritze" den Vorteil eines viel geringeren Gewichtes, einer größeren Grazilität, aber auch einer besseren Fugenfreiheit. Deshalb kehrte ich nach wiederholten kurzen Versuchen mit den vorgenannten Spritzen immer wieder zur Rekordspritze zurück und vermied einige Nachteile der Rekordspritze auf folgendem Wege (Abb. 5):

Alle noch überflüssigen Kanten und Rauhigkeiten wurden weiter beseitigt. Der Spritzenkopf wurde der besseren Übersichtlichkeit halber so klein und so schlank wie möglich gehalten. Das freiliegende Gewinde stellte namentlich bei Verwendung der von mir seit 18 Jahren sehr geschätzten auf der Spritze verbleibenden Platiniridiumnadeln eine schlecht sauber zu haltende Schmutzfuge dar. Diese wurde beseitigt, ohne daß die Spritze schwerer wurde oder die Zahl der Einzelteile vermehrt wurde. Die neue Form der Ansatzköpfe (Abb. 6) brachte für die Verwendung der stets zu wechselnden Stahlkanülen die angenehme Nebenerscheinung, daß ein Schiefdrehen des Gewindes der früher recht winzigen Ansatzköpfe praktisch unmöglich wurde [2]). Für die Befestigung des Knaufs der Spritze wurde — entsprechend der alten „Reform"-Spritze — das Gewinde an Stelle des Bajonettverschlusses gewählt, da sich erfahrungsgemäß der Bajonettverschluß während der Einspritzung leicht löste und dabei die Gefahr eines Kanülenbruches vergrößert wurde [3]).

[1]) Lehrbuch der lokalen Anästhesie 1911, S. 39, aber auch noch 1925, S. 75.

[2]) Die für diese Ansatzköpfe gebrauchten Hohlnadeln müssen Weichmetallkonus mit Hartmetallgehäuse haben; solche mit einfachem Weichmetallkonus lassen sich mitunter nicht wieder aus dem Ansatzkopf entfernen.

[3]) Der Bajonettverschluß am Knauf scheint mir auch noch ein Nachteil des sonst der Fischerspritze weit überlegenen Spritzenmodells nach Kantorowicz zu sein.

Der Nachteil der Rekordspritzen bestand darin, daß den Fabriken die Verbindung zwischen Metall und Glas nicht immer gleichmäßig gut gelang. Es gab Spritzen, die 10 Jahre und länger gut haltbar waren, bei gelegentlicher Anwendung höheren Druckes unversehrt blieben, und auch das vorschriftsmäßig gehandhabte Kochen gut vertrugen, während bei anderen der Glaszylinder — mitunter nicht ohne Gefahr für den Patienten — beim ersten Gebrauch ausriß. Ich veranlaßte daher die Firma Schwenn, Hamburg, jede der nach meinen Angaben gebauten, modifizierten Rekordspritzen einer Druckbelastungsprüfung zu unterziehen, zumal ja auch nicht zu vermeiden war, daß die Spritzen in die Hände von Kollegen kamen, die gewohnt waren, höheren Druck zu verwenden. Dabei ergab sich, daß eine Spritze einen Druck von

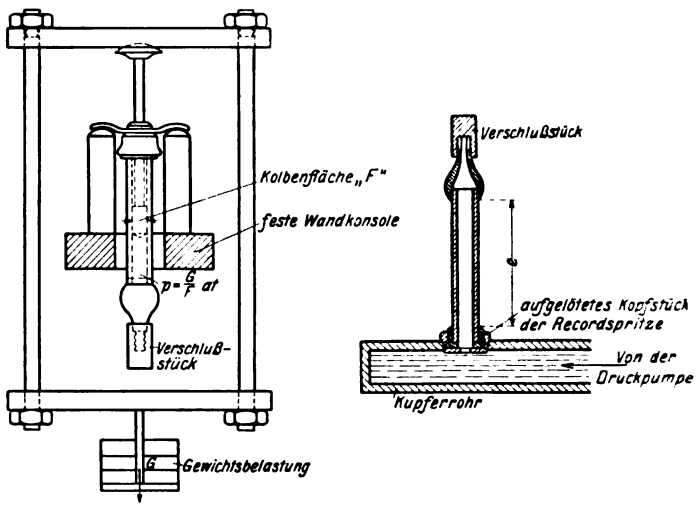

Abb. 7. Druckbelastungsprüfung der modifizierten Rekordspritze.

65 atm. aushielt, während von anderen 10 Stück bereits 6 bei 18 atm. zersprangen.

Die ersten Prüfungen wurden gemacht, wie aus Abb. 7 links ersichtlich. Später wurde die in Abb. 7 rechts wiedergegebene Versuchsanordnung gewählt [1]). Jede der nach meinen Angaben hergestellten Rekordspritzen ist mit Nummer versehen und ihr muß eine mit gleicher Nummer versehene Urkunde des Materialprüfungslaboratoriums der Staatlichen Technischen Schulen zu Hamburg beigegeben sein, in welcher bescheinigt wird, daß die betreffende Spritze einen Druck von 25 atm. ausgehalten hat. Dieser Prüfungsdruck übersteigt bei weitem den praktisch selbst im ungünstigsten Falle in Betracht kommenden.

Ein weiterer Nachteil aller Glas-Metallspritzen war der, daß das Einschleifen des Kolbens nicht immer zur gleichen Dichtigkeit zwischen Metallkolben und Glaszylinder führte. Der Kauf eines besonders guten Exemplars war Glückssache. Ich veranlaßte daher die Firma Schwenn, daß die nach meinen Angaben

[1]) Für die Organisation und Durchführung der Versuche bin ich dem Herrn Direktor der Staatlichen Technischen Schulen zu Hamburg zu Dank verpflichtet.

modifizierten Rekordspritzen vor dem Verkauf auch in dieser Hinsicht geprüft wurden. Die Staatlichen Technischen Schulen zu Hamburg nahmen die Prüfung auf Kolbendichtigkeit in der aus Abb. 8 ersichtlichen Weise vor. In der soeben genannten Urkunde wird gleichzeitig bescheinigt, daß der Kolben bei der Prüfung mit 4 atm. in 2 Minuten weniger als 0,12 ccm Wasser durchtreten ließ.

Zur Injektionstechnik. Bei der Zentralvereinssitzung in Jena 1912 habe ich den Beweis erbracht, daß die heftigen Schluckbeschwerden, die damals der Mandibularanästhesie als schwerer Nachteil anhingen, auf Infiltration des Musculus pterygoideus internus zurückzuführen sind und habe gezeigt, wie man die Infiltration dieses dicken, scharf abgegrenzten Muskelbündels vermeidet [1]). 10 Jahre später wurde nun diese Feststellung auf die Plexusanästhesie und auf die Infiltration der dünnen Muskelfaserchen, die am Alveolarfortsatz des oberen Frontzahngebietes ihren Ursprung haben sollen, übertragen. Fischer hatte noch immer Ödeme, Nachschmerzen, Muskelinfiltrationen und Funktionshemmung nach Plexusanästhesie in diesem Gebiet beobachtet und führte nun diese analog auf die Infiltration „der hier inserierenden Muskelschichten" zurück. Mir ist es nicht gelungen, die gleichen Nebenerscheinungen durch Infiltrationen dieser Muskelchen auszulösen, aber da Fischer die Behauptung wiederholt veröffentlichte und nun auch in die „Fortschr. d. Zahnheilk." hineingebracht hat, glaube ich doch vor der Überschätzung der beigebrachten Bilder und der darauf aufgebauten Hypothesen warnen zu müssen. Es ist natürlich ein großer Unterschied, ob man ein kräftiges, von derben Faszien umgebenes, scharf abgegrenztes und an Gefäßen reiches Muskelindividuum infiltriert und dabei die Gefahr der Gefäßverletzung steigert, oder ob man durch einzelne, dünne, im lockeren Bindegewebe verlaufende, sehr variable Faserchen mit der Spritzenhohlnadel geht. Fischer hat — wie man aus dem Text entnehmen muß — in diesem Punkte nur Wetzel herangezogen [2]). Zieht man die Werke mehrerer Anatomen zu Rate, so erkennt man bald, daß es eine für die Praxis dieser Plexusanästhesie brauchbare, genauere Anatomie dieser Muskulatur nicht gibt. Jeder Anatom bildet diese feinen Ansätze anders ab, benennt sie anders und manche Anatomen vernachlässigen sie ganz. Unsere eigenen anatomischen Nachprüfungen an drei Leichen brachten bezüglich der Muskelansätze im Frontzahngebiet des Alveolarfortsatzes keine Bestätigung des komplizierten Bildes von Spalteholz [2]). Jedes Präparat zeigte andere Verhältnisse. Den Musculus depressor septi, den Fischer als wichtig bezeichnet und im Schnitt

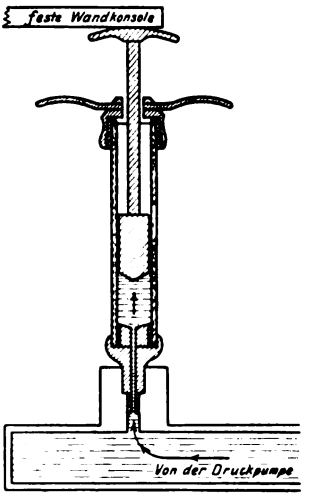

Abb. 8. Prüfung der modifizierten Rekordspritze auf Kolbendichtigkeit.

[1]) Deutsche Zahnheilkunde in Vorträgen. Leipzig 1913. H. 28.

[2]) Z. B. Fischers Lehrbuch 1925, S. 166, Abb. 28, oder Ergebn. d. ges. Zahnheilk. Bd. 7, H. 2/4, S. 69. Das Bild, das Fischer mit der Bezeichnung „nach Wetzel" versieht, ist von Wetzel aus dem Atlas von Spalteholz übernommen.

abbildet, erwähnen manche Anatomen gar nicht. Nach anderen (z. B. Rauber-Kopsch) hat er gar keinen Ursprung am Alveolarfortsatz, sondern geht vom Orbicularis oris zur Nasenscheidewand. Unsere Schnitte zeigen z. B. im Gegensatz zu den Präparaten Fischers auf den Alveolen der oberen Inzisiven überhaupt keinen Muskelursprung, dagegen parallel zum Periost verlaufende, dünne Muskelfasern. Ich kann sogar vom oberen, mittleren Schneidezahn einen Sagittalschnitt genau durch das Foramen apicis gehend zeigen ohne Muskelursprung in dem für uns in Betracht kommenden Gebiet (Abb. 9). Auch bei einem Schnitt durch den seitlichen Inzisivus war an dieser Leiche (26 Jahre) kein Muskelursprung zu sehen[1]). Aus den Bildern wird meines Erachtens nur die alte Lehre der Lokalanästhesie bestätigt, daß man am besten von der Umschlagfalte (Seidel: Dtsch. zahnärztliche Wochenschrift 1908. Nr. 49/50) aus bis in möglichste Nähe der Wurzelspitze vordringt. Dort legt man in lockerer Fühlung mit dem Periost ein Seedepot an. Bei Befolgung dieser alten Regel ist die Wirkung bei oberen Frontzähnen und Prämolaren eine unvermeidlich vorzügliche. Um die Muskelansätze braucht man sich bei diesen einfachen Injektionen nicht zu bekümmern [2]) und wenn man bei derartigen Einspritzungen, die selbstverständlich ohne starken Druck zu geschehen haben, noch Ödeme oder Nachschmerzen erlebt, so suche man die Ursache in der Lösung oder in dem Instrumentarium.

Abb. 9. Sagittalschnitt durch das Foramen apicis eines mittleren Schneidezahnes. 5mal vergrößert.

Für die so wenig angenehme Injektion im Canalis incisivus sehe ich — im Gegensatz zu Fischer (Fortschr. d. Zahnheilk. 1925. S. 32), der sie zur Anästhesie oberer Frontzähne „stets" für erforderlich hält — nur bei Maxillotomie einen Bedarf. Hier ist durch den etwas größeren Eingriff diese weniger schonende Injektionsmethode einigermaßen gerechtfertigt, dagegen nie zum Zwecke der Dentinanästhesie oder einer Zahnentfernung.

Für bedenklich halte ich das in den letzten Jahren wieder propagierte Vorschieben der Hohlnadel in Knochenkanäle. Diese Methode ist für den Patienten

[1]) Für Überlassung des Leichenmaterials bin ich dem Direktor des Anatomischen Instituts zu Marburg, Herrn Professor Dr. Göppert, zu Dank verpflichtet.

[2]) Auch Euler (Dtsch. Monatsschr. f. Zahnheilk. 1925. S. 449) kann die Erfahrungen, „die letzten Endes Fischer zur besonderen Berücksichtigung der Muskulatur am Kiefer führten", nicht bestätigen.

äußerst unangenehm und leicht von üblen Nachwirkungen gefolgt; sie steigert die Gefahr von Gefäßverletzungen erheblich; die kleinsten Fehler oder Zufälle können, wenn man durch Knochenkanäle bis zur Schädelbasis vordringt, lebensgefährlich werden. Unter keinen Umständen sollte man diese Methode verantworten, wenn sie nicht mit der Größe des chirurgischen Eingriffs im Einklang steht. Die Mikrophotographien eines Schnittes, der gleichzeitig durch den

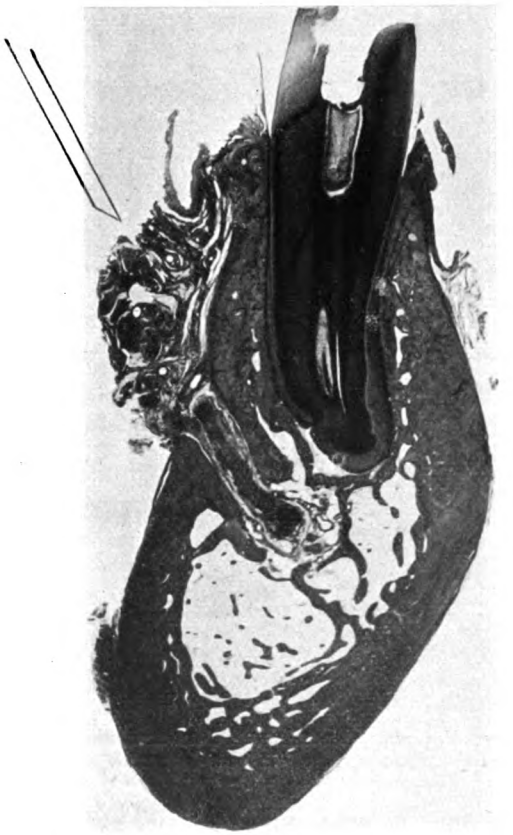

Abb. 10. Schnitt durch den II. unteren Prämolaren, das Foramen mentale und den Can. mentalis eines 26jährigen Mannes mit der Spitze einer dünnen Injektionsnadel Nr. 17 bei gleicher Vergrößerung (4mal).

2. Prämolaren, durch das For. mentale und durch den Can. mentalis geht mit der gleichzeitigen Wiedergabe einer ebenso stark vergrößerten besonders feinen Kanüle (Nr. 17) erläutern am schlagendsten die zerstörende Wirkung, welche die eindringende Kanüle im Edelgewebe eines solchen Knochenkanals ausüben muß (Abb. 10 und 11). Es ist viel schonender und ebenso erfolgreich, von einer einwandfreien Lösung die Menge lieber zu verdreifachen und vor dem Foramen zu deponieren. Die Arbeit von Adrion und Hoenig [1]), die sich gegen den

[1]) Dtsch. Monatsschr. f. Zahnheilk. 1925. H. 10.

Mißbrauch der intraoralen Stammanästhesie des Nervus maxillaris mit Einstich vom Foramen palatinum wendet und endlich die sehr beschränkte Indikation für diese Methode festgelegt hat, ist eine der besten Arbeiten über Technik der Lokalanästhesie der letzten Jahre.

Eine Steigerung unserer Leistungen in der Erzeugung örtlicher Betäubung selbst ist schlechthin nicht mehr möglich, aber darin die Lokalanästhesie zu vereinfachen, ihre letzten Unannehmlichkeiten zu beseitigen, wird Praxis und Wissenschaft auch in Zukunft noch immer ein dankbares Arbeitsfeld finden.

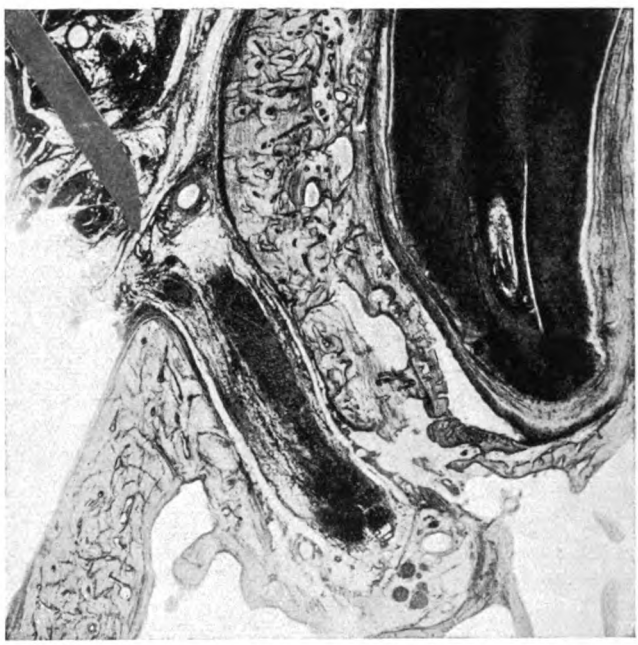

Abb. 11. Wurzelspitze, Foramen mentale und Can. mentalis aus Abb. 10 sowie Spitze einer Injektionsnadel bei gleicher Vergrößerung (8mal).

Diskussion: Heitmüller (Göttingen): Die Prüfung der Glaszylinder an Injektionsspritzen auf Atmosphärendruck erscheint mir nicht nötig. Ob der Zylinder 10 oder 65 Atmosphärendruck aushält, ist für die Praxis einerlei, da wir überhaupt mit keinem so starken Druck injizieren sollen. Mir ist in meiner langen Praxis noch kein Zylinder beim Injizieren gesprungen.

Rebel: Man könnte bei dieser neuen Doppelampulle den Einwand wiederholen, den man mit Recht gegen den Metallverschluß der Wölm-Doppelampulle anführen muß, daß das zerbrechende Glas durch die Spritzenkanüle in den Körper transportiert wird. Das ist aber bei dem eigenartigen nie feinst verteilt brechenden Glas der neuen Ampulle nicht der Fall. Ich möchte ferner auch betonen, daß der Krückenkolben der alten Spritzen dem Prinzip des Injizierens völlig widerspricht. Endlich erwähne ich, daß mir die einfachste Spritze, nämlich die gewöhnliche Rekordspritze, die brauchbarste zu sein scheint, gerade für den Anfänger, weil der lose Verschluß der aufgesetzten Kanüle einen stärkeren unphysiologischen Druck nicht erlaubt.

Fromm: Die Behring-Werke Marburg stellen Serülen und Venülen her. Dieses sind Ampullen, bei denen eingelötete sterile Kanülen von Glashüllen bekleidet sind. Die Entleerung erfolgt bei Serülen durch Überdruck der Luft, bei den Venülen die Blutentnahme durch negativen Druck. Sollten die in der Allgemeinmedizin angewandten Serülen nicht

in vorteilhafter Weise in der Zahnheilkunde angewandt werden können? Es würde die Spritze entbehrlich und eine ideale Asepsis gewährleistet.

Scheele: Nach meinen Erfahrungen, auch am eigenen Körper bei vielen Injektionen in die Rückenhaut, ist die Einspritzung körperwarmer Lösungen weniger empfindlich als zimmerwarmer.

Euler: Man muß zwischen den Ödemen unterscheiden, die auf die Injektion zurückzuführen sind (eventuell auch konstitutionelle Möglichkeiten!) und denjenigen, die auf den chirurgischen Eingriff (Durchtrennung der Lymphgefäße) zurückgeführt werden müssen.

Fliege: Ödeme nach operativen Eingriffen können vermieden werden durch Schonung des Schleimhautlappens unter Vermeidung von scharfen Haken und Vermeidung starken Hakenzuges.

Seidel (Schlußwort): Zu Herrn Schroeders Worten: Die Papilleninjektion lehne ich nicht restlos ab. Ich habe sie im Jahre 1908 als Assistent Dependorfs zu einer Zeit, als die Mandibularanästhesie noch nicht genügend ausgebaut war, für den Unterkiefer in größerem Umfang anwenden gelernt und anwenden müssen. Ihre Wirkung ist unzweifelhaft eine überraschend schnelle, aber auch entsprechend kurzdauernde. Seit vielen Jahren finde ich fast niemals mehr eine Indikation für die Papilleninjektion, da diese Methode nach meinen Beobachtungen weniger angenehm ist als eine Injektion in lockeres Bindegewebe zu sein scheint. Zu Herrn Fromm: Die von mir sofort nach Erscheinen der Serüle und Venüle angestellte Erprobung ließ bisher keine Möglichkeit erkennen, diese Neuerung für die Zahnheilkunde nutzbringend zu machen. Zu Herrn Köhler: Ich ziehe auch für die Schleimhautdesinfektion das kräftige Abreiben mit frisch aus Perhydrol dargestellter 3%iger Wasserstoffsuperoxyd-Lösung vor. Nur in sehr unsauberen Mundhöhlen wird danach außerdem noch Jod angewendet. Trotz umfangreicher Anwendung von Lokalanästhesie in der konservierenden Zahnheilkunde seit mehr als 15 Jahren habe ich keine Kontraindikation bei wiederholten Injektionen an gleicher Stelle oder bei Masseninjektion gesehen. Allerdings liegen aus anderen Gründen bei meinen Patienten fast immer 8 Tage Zeit zwischen zwei Injektionen. Zu Herrn Heitmüller: Die Spritzenprüfung auf Druckbelastung hat sich gerade außerordentlich bewährt und als recht wichtig erwiesen, da mit einem Schlage alle Unannehmlichkeiten von Ersatzforderungen für fehlerhafte Spritzen in Wegfall gekommen waren und da der für den Patienten recht unangenehme Zufall des Platzens eines Zylinders während der Injektion nunmehr ausgeschlossen ist. Ich hoffe sogar, daß diese planmäßige Instrumentenprüfung eine Anregung werden wird zur systematischen Präzisierung und Durchführung von Prüfungen auch anderer Teile unseres wichtigsten Instrumentariums. Zu Herrn Hauptmeyer: Ich kann mir denken, daß in größeren Betrieben, wo das Hauptgewicht auf Unzerbrechlichkeit der Spritzen gelegt werden muß, die „Perfektion"- und die „Progreß"-Spritze Vorzüge besitzen und habe auch aus diesem Grunde diese älteren Modelle in Erinnerung gebracht. Der Nachteil der Rekordspritze wird immer der bleiben, daß sie beim Hinfallen zerbricht. Zu Herrn Misch: Wenn in Amerika 45 Todesfälle nach Einspritzungen beobachtet wurden, so spricht das gegen die in Amerika üblichen Lösungen und Methoden und nicht gegen die ganz anderen Ergebnisse in Deutschland. Vielleicht liegt auch die Ursache darin, daß in Amerika kein deutsches Novokain gebraucht wird. Von einer Selbstdispensierung kann erst die Rede sein, wenn sich der Zahnarzt das Novokain und das Kochsalz selbst abwägt; das ist unzweifelhaft zu verwerfen. Die Herstellung der Lösungen selbst aus vordosierten Arzneimitteln und die kunstgerechte Hinzufügung einer ebenfalls vordosierten Suprareninlösung schließt den Begriff des Selbstdispensierens nicht in sich und muß vorgezogen werden, wenn sie im Interesse des Kranken liegt. Herr Misch scheint anzunehmen, daß ich die Konzentration der Lösung verdreifache. Eine Steigerung der Konzentration lehne ich aber ab, wie bereits aus meinem Einspruch gegen die 4%ige Lösung hervorgeht. Dagegen halte ich es für unbedenklich, an Stelle in den Kanal $^1/_2$—$^3/_4$ ccm 2%iger Lösung einzuspritzen, vor dem Foramen $1^1/_2$ oder 2 ccm derselben einzuspritzen, zumal ich von diesen frisch nach meinen Angaben hergestellten 2%igen Lösungen, wie ich in der Dtsch. zahnärztl. Wochenschr. 1918 berichtete, in 30—40 Fällen 50 ccm beim gleichen Patienten hintereinander für größere Eingriffe eingespritzt habe, ohne in diesen Fällen auch nur einmal beachtenswerte Vergiftungserscheinungen gesehen zu haben. Zu Herrn Scheele: Wenn blutwarme Lösungen nach Herrn Scheeles Beobachtungen weniger empfindlich waren als zimmerwarme, so liegt das höchstwahrscheinlich daran, daß in entzündliches Gewebe gespritzt wurde oder daß Ampullenlösungen mit Konservierungszusätzen an Stelle der frischen Lösung Anwendung fanden. Bei vielen der fertigen Ampullenlösungen sind die angewärmten Lösungen tatsächlich weniger unangenehm wie Fliege feststellte.

O. Hübner (Breslau): **Über die Beziehungen dentaler Entzündungsherde zum Canalis mandibularis.**

In einer tierexperimentellen Studie hatte in der Zeitschrift für Stomatologie (Heft 8, Bd. XXII, Jahrgang 1924) bei seinen Untersuchungen „Über die Heilung von Extraktionswunden unter abnormen Verhältnissen" W. Meyer bei einer 12 Tage alten Infektion einer Extraktionswunde im Unterkiefer eines Hundes eine Abbildung gebracht, bei der die Wirkung dieser Infektion sich bis zum Canalis mandibularis erstreckte (s. Abb. 1). Er faßte die Hauptmerkmale dieses Präparates folgendermaßen kurz zusammen: „Offener Eingang zur Alveole. Inhalt der Alveole zum größten Teil eitrig eingeschmolzen. Bukkal

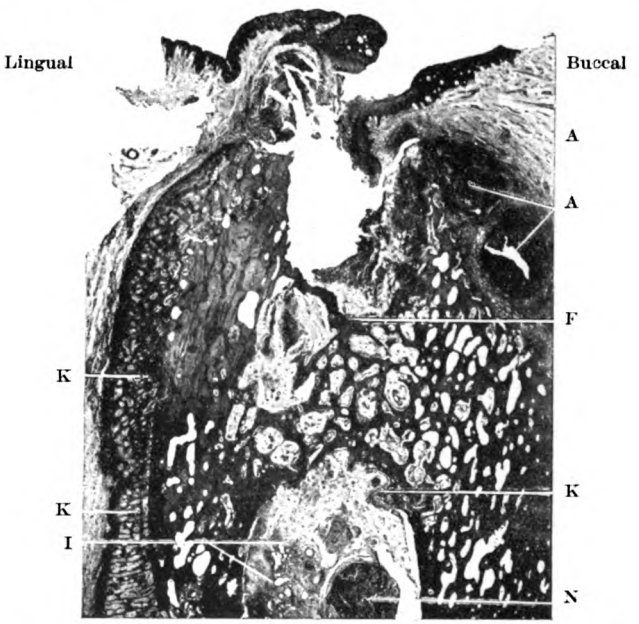

Infizierte Extraktionswunde, 21 Tage alt (M_3) Hund. A Abszeß, K Knochenneubildung, F Fundus der Alveole, I Infiltration im Mandibularkanal, N Nervus mandibularis.
Abb. 1. Aus Meyer, W.: Über die Heilung von Extraktionswunden unter abnormen Verhältnissen. Zeitschr. f. Stomatol. 1924. 22. Bd. H. 8.

zwei periostale Abszesse und Knochenresorption in ihrer Umgebung, lingual unter Verstärkung des Periostes ausgedehnte Knochenneubildung. Die Infiltration des Knocheninnern ist bis in den Mandibularkanal zu verfolgen. Positives Ergebnis der Bakterienfärbung." Bei solchen Befunden muß es eigentlich auffallen, daß entzündliche Prozesse am Canalis mandibularis, die eine Beeinträchtigung der Funktion des Nervus alveolaris inferior oder der betreffenden Gefäßversorgung erkennen lassen, sehr selten entsprechende klinische Symptome zeigen, oder besser gesagt, die richtige klinische Würdigung finden. Es soll dabei nicht verkannt werden, daß offene eitrige Extraktionswunden allerdings anderen Bedingungen unterliegen als Entzündungsherde, die gegenüber der Mundhöhle abgeschlossen sind und sich im Innern des Unterkieferknochens

schon durch diesen Umstand allein unter ganz anderen Verhältnissen entwickeln können. Immerhin sind Folgeerscheinungen auf den Nervus alveolaris inferior oder Nervus mentalis durch solche in nächster Nähe gelegenen Entzündungsprozesse außerordentlich selten, und solche Fälle sind in der Literatur spärlich vertreten.

Das nimmt um so mehr Wunder, als die topographischen Verhältnisse im Unterkiefer geradezu darauf hinweisen, daß Einflüsse entzündlicher Art Ausfallserscheinungen im Nerven- oder Gefäßbereich des Canalis mandibularis zeitigen müßten. Rudolf Loos, J. Scheff und Michel beschäftigten sich speziell mit der Anatomie dieser Kieferpartien, und v. Lenhossék hat diese ganzen Beziehungen zwischen Canalis mandibularis und seiner Umgebung in einem besonderen Kapitel seiner makroskopischen Anatomie behandelt. Danach verläuft der Kanal vom Foramen mandibulare an der Innenfläche des aufsteigenden Unterkieferastes, nur von der inneren Kortikalis des Unterkiefers bedeckt, nach unten, senkt sich aber bald in die tiefere Schicht und ist noch vor Erreichung des zahntragenden Kieferabschnittes nur von Spongiosa umgeben, von der er selbst durch eine ganz dünne, oft siebartig durchbrochene kompakte Knochenwand getrennt ist (Abb. 2). Zuerst verläuft er in sanftem Bogen nach unten, dann in geringer Entfernung unterhalb der Wurzelspitzen, bis zum ersten Molaren mehr oral gelegen, um sich dann im weiteren Verlauf facial zu wenden. In der Gegend der Wurzelspitzen der Prämolaren zweigt sich vom Hauptkanal ein flacher, nach rückwärts und oben ziehender kurzer Sulcus ab, der bukkal als Foramen mentale mündet (R. Loos, Michel). Der Hauptkanal zieht, in seinem Durchmesser erheblich verjüngt, nach der Mitte zu weiter, endet aber meistens schon unter dem Alveolarseptum zwischen mittlerem und seitlichem Schneidezahn, mehr nach innen zu gelegen und weniger als 1 cm von der Basis des Unterkiefers entfernt (v. Lenhossék).

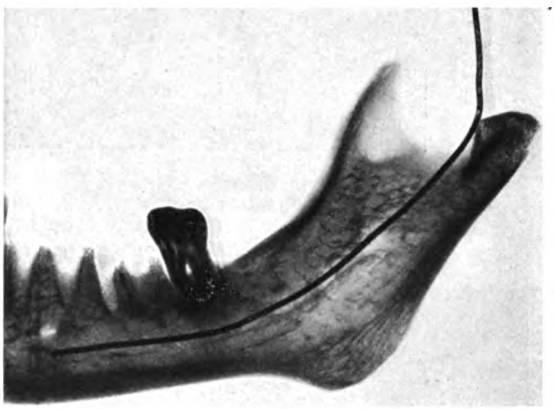

Abb. 2. Normaler Verlauf des Canalis mandibularis beim Erwachsenen.

Uns interessieren hier nun besonders die engeren Beziehungen des Canalis mandibularis zu den Alveolen bzw. den Wurzeln der unteren Zähne. Wennauch eingehende Messungen von Dieulafé und Gayral die Entfernung des Kanals von den Wurzelspitzen als Durchschnittszahlen folgende Maße ergeben haben: Dritter Molar 6 mm, zweiter Molar 7 mm, erster Molar 9 mm, zweiter Prämolar 8 mm, so scheinen doch im allgemeinen die Entfernungen wesentlich geringer zu sein, und v. Lenhossék hat wohl Recht, wenn er obige Zahlen als Maxima ansieht (Unterschied in der Schädelform: Breitgesichter, Langgesichter!)

In einem stimmen jedenfalls alle Feststellungen überein, daß die Wurzelspitzen der Weisheitszähne, zweiten Molaren und zweiten Bikuspidaten dem Kanal

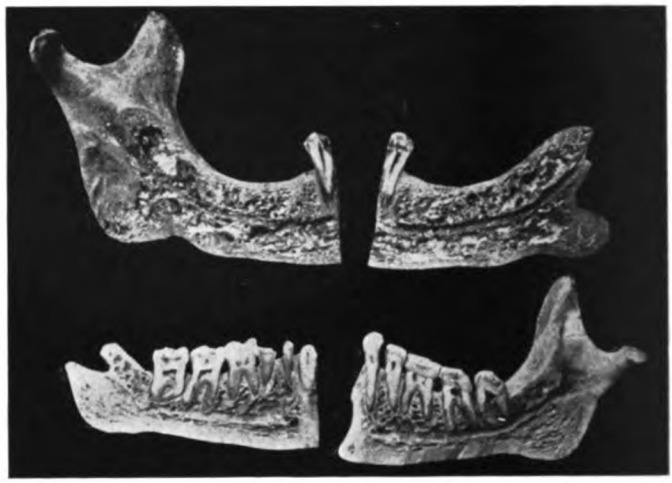

Abb. 3. Zweiter und dritter Molar reichen bis zum Canalis mandibularis. Aus Scheff, J.: Sagittalschnitte zur topographischen Anatomie des Ober- und Unterkiefers. Österr.-ungar. Vierteljahrsschr. f. Zahnheilk. Bd. 21. H. 1.

Abb. 4. Die Wurzelspitzen des Weisheitszahnes und des zweiten Molaren ragen ohne knöcherne Trennungsschicht bis in den Canalis mandibularis. Aus Scheff, J.: Über einen abnormen Verlauf des Canalis mandibularis. Österr.-ungar. Vierteljahrsschr. f. Zahnheilkunde. 21. Bd. 1905. H. 1.

am nächsten kommen, besonders die ersteren beiden, wie es uns besonders schön die Sagittalschnitte aus der Scheffschen Arbeit demonstrieren (Abb. 3). Ist doch schon von Charles Tomes, Holländer und Zuckerkandl darauf aufmerksam gemacht worden, daß der Mandibularkanal unter dem dritten und zweiten Molar so dicht verlaufen kann, daß deren Wurzelspitzen ohne knöcherne Trennungsschicht in den Kanal hineinragen, was uns ebenfalls einer der Scheffschen Sagittalschnitte in instruktiver Weise vor Augen führt (Abb. 4), Verhältnisse, wie wir sie sonst nur bei ganz jugendlichen Kiefern kennen (Abb. 5). Natürlich können sich unter solchen Umständen nach Extraktionen verhängnisvolle Symptome zeigen, auf die insbesondere Holländer hinweist. Als Beweis dafür kann ich einen Fall bei einer älteren Frau aus der mundchirurgischen Abteilung des Breslauer Universitäts-Instituts anführen, wo in einem scheinbar zahnlosen Unterkiefer auf einmal Beschwerden auftraten und ein retinierter rechter unterer Weisheitszahn herausgemeißelt werden mußte. Der

Zahn lag unmittelbar über dem Canalis mandibularis, dessen Decke hier fehlte, so daß man den Gefäßplexus sehen konnte. Die Blutung war aber verhältnismäßig noch leicht zu bewältigen. Aber sehr ernste Situationen werden sich in solchen Ausnahmefällen wie den von C. Röse, R. Loos und Euler angeführten und ausführlich beschriebenen ergeben.

Der außerordentlich seltene Fall von C. Röse schien eigentlich in der Literatur verloren gegangen zu sein, wie schon J. Scheff mit Bedauern feststellte, da Röse die Beschreibung des Falles im Jahre 1893 in einer Zeitschrift veröffentlichte, deren Lebensdauer nur wenige Jahre umfaßte und die wenig bekannt war. Röse hatte im Juni 1893 bei einem 27jährigen Fräulein die Extraktion eines linken unteren Weisheitszahnes gemacht, der in der Wurzelspitzenpartie der vorderen Wurzel von vorn nach hinten ein 3 mm langes und 2 mm breites Loch zeigte (Abb. 6). Der untere Rand ist 1,75 mm von der Spitze der medianen Wurzel entfernt. Bei der lingualen Wand der hinteren Wurzel ist nur eine seichte Rinne eingebuchtet. Die beängstigend heftige Blutung war nach der bei der Extraktion erfolgten Zerreißung der Gefäße sehr schwer zu stillen durch exakte feste Tamponade und verstärkte Kompression durch Zusammenbeißen

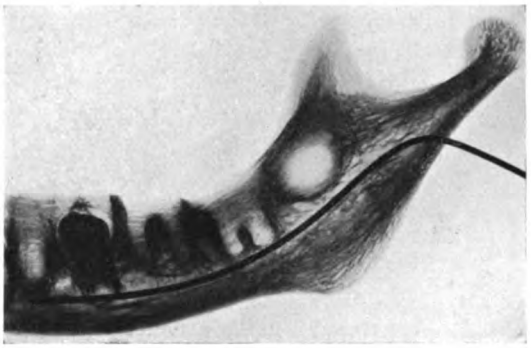

Abb. 5. Verlauf des Canalis mandibularis im jugendlichen Kiefer.

Abb. 6a. Linker unterer Weisheitszahn mit einem abnormen Gefäß- und Nervkanale in der Spitze der vorderen Wurzel. Von vorn gesehen. Natürliche Größe.

Abb. 6b. Korkkeil zur Stillung von Blutungen nach Zahnextraktionen.

Aus Röse, C.: Über einen Fall von Zerreißung der Arteria und des Nervus mandibularis infolge einer Zahnextraktion. Zahnärztliches Wochenblatt. 1893.

beider Kiefer auf einen für die Wunde zugeschnittenen Korkkeil. Daß als Folgeerscheinung ferner mit der Extraktion gleichzeitig eine Daueranästhesie im ganzen Bereiche des durchgerissenen Nervus alveolaris inferior auftrat, war ja selbstverständlich. Die Regeneration dieses Nerven mußte sich verhältnismäßig schnell vollzogen haben, denn nach 4 Monaten war nur an der Medianlinie eine fingerbreite Anästhesiezone noch nachzuweisen.

R. Loos fand in einem Unterkiefer einen retinierten Weisheitszahn mit verschmolzenen Wurzeln, durch die der Mandibularkanal innerhalb der Wurzeln quer verlief (Abb. 7).

Ebenso interessant ist auch der Eulersche Fall, wo der Kanal zwischen den Wurzelspitzen eines verlagerten vierten Molaren und dann am dritten

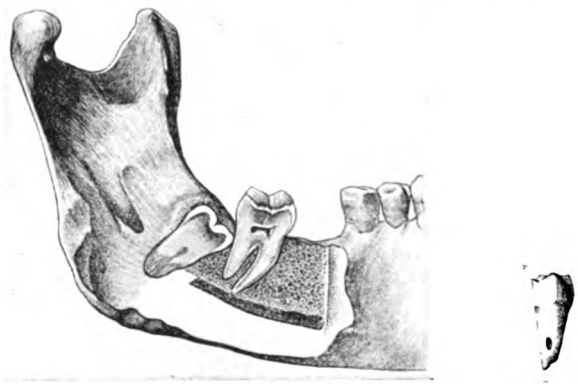

Abb. 7. Aus Loos, R.: Ein abnormer Verlauf des Canalis mandibularis. Österr.-ungar. Vierteljahrsschr. f. Zahnheilk. 1899.

Molaren in Höhe der Bifurkation so dicht vorbeizog, daß hier noch eine seichte Rinne entstanden war (Abb. 8).

Diesen drei Fällen kann ich nun aus der Sammlung des zahnärztlichen Universitäts-Instituts in Breslau einen vierten anreihen, der deshalb noch mehr Interesse erregen wird, da es sich hier um einen zweiten Prämolaren handelt. Allerdings weist Röse auf eine Literaturangabe hin, die auch einen Prämolaren betrifft, wo ein Gefäßkanal im Zahnbein erwähnt wird (Thiel: Loders Journal für die Chirurgie, Bd. 3, H. 2, XII, 1880). Hierbei handelte es sich offenbar um eine kleine Interalveolararterie, die durch ein Loch unter der Zahnhalspartie eines Backenzahnes verlief.

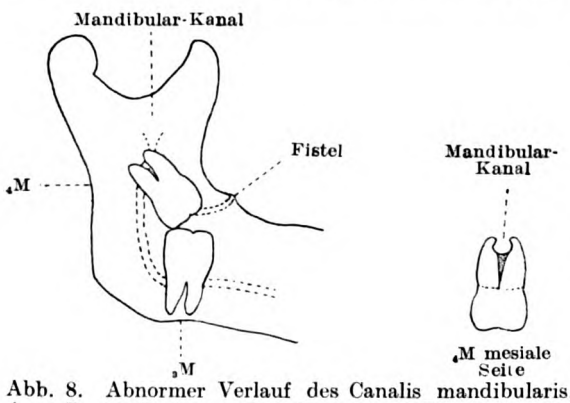

Abb. 8. Abnormer Verlauf des Canalis mandibularis. Aus Port-Euler: Lehrbuch der Zahnheilkunde. 2. und 3. Aufl. 1920.

Der Zahn aus der Breslauer Sammlung war in der letzten Zeit der Amtsperiode des Herrn Geheimrat Partsch diesem von kollegialer Seite aus der Lausitz oder Sachsen geschickt worden. Ob seiner Bitte um nähere Daten entsprochen worden ist, konnte nicht mehr festgestellt werden, wie auch leider die Adresse des Spenders dieser Rarität verloren ging [1]).

[1]) Die Signatur des Präparates lautete: Abnormer Verlauf des Canalis mandibularis durch einen Prämolaren. Fall: Gotzmann.

Nach den anatomischen Kriterien ist der Zahnrest nur als zweiter unterer Prämolar anzusprechen (Abb. 9—12). Die Krone ist durch Karies zerstört, so daß nur noch ein Teil davon in der Zahnhalspartie erhalten blieb und anscheinend die Pulpa in der Folge in Gangrän übergegangen war. Die Länge beträgt noch 1,4 cm. Die Wurzelspitze ist leicht gekrümmt. Im Wurzelabschnitt selbst in der Nähe der Spitze, 3,5 mm oberhalb derselben, sehen wir im bukkalen Teil einen 1,75 mm hohen und 2—2,5 mm breiten Kanal die Wurzel von hinten nach vorn, d. h. im Längsdurchmesser, durchziehen, an der einen Seite ohne Wandung. Wahrscheinlich ist diese bei späterem Wachstum durch Resorption verloren gegangen. Das ist um so mehr anzunehmen, da, sofern der Wurzelspitzenabschnitt nicht gänzlich aus Zementsubstanz besteht, entwicklungsgeschichtlich die Bildung dieses Wurzelteils nur nach Herunterwachsen der

Abb. 9. Röntgenbild. Profilaufnahme der Wurzel.

Abb. 10. Röntgenbild. Breitaufnahme des Kanals.

Abnormer Verlauf des Canalis mandibularis durch die Wurzel des zweiten Prämolaren.

Abb. 11.

Abb. 12.

Photographien der Wurzel (doppelte Größe).

Epithelscheide erklärlich ist. Die Ränder und Wände des Kanals sind glatt und regelmäßig. Er kommuniziert nach oben mit einem abnorm breiten Wurzelkanal, was besonders die eine Röntgenaufnahme gut zur Anschauung bringt, dagegen ist im Wurzelspitzenabschnitt keine Spur eines Wurzelkanals erkenntlich. Der Durchmesser des beschriebenen Kanals entspricht der Dicke des Canalis mandibularis in der Gegend des zweiten Prämolaren. In der Regel verläuft er ja unter der Wurzelspitze dieses Zahnes und auf den ersten Blick könnte sein verhältnismäßig weit oral verschobener Verlauf stutzig machen. Nun wissen wir aber erfahrungsgemäß, daß gerade die zweiten unteren Prämolaren sich oft in Halbretention befinden und auch ebenso häufig Drehungen um die Längsachse um 90° und mehr aufweisen. Beides muß hier der Fall gewesen sein.

Bedauerlich ist nur, daß nichts Näheres über die Herausnahme dieses Zahnrestes bekannt ist, und welche Komplikationen sich dabei herausgestellt hatten.

Besondere Berücksichtigung verdient auch die Richtungsöffnung und die Lage des Foramen mentale, die u. a. von Michel, Bünte und Moral und

v. Lenhossék studiert wurde, auch in ihren Beziehungen zur Kinnbildung. Gar so konstant, wie manche Autoren, z. B. Walkhoff, angeben, ist jedenfalls dessen Lage nicht. Ich konnte schon 1904 in einer Arbeit über Leitungsanästhesie bei meinen Schädelmessungen feststellen, daß es sich in 61 % zwischen den Wurzelspitzen beider Prämolaren, bei 32 % unter der Wurzel des zweiten Bikuspis und in 7 % zwischen den Wurzeln des ersten Molaren und zweiten Bikuspidaten befindet, wobei als Kuriosum nicht unerwähnt bleiben soll der seltene Fall, daß an einem Unterkiefer beide Foramina mentalia fehlten, ohne daß in der Nähe kleinere Öffnungen einen dürftigen Ersatz andeuteten [1]). In dem Teil des Kanals vom Foramen mentale bis zur Mittellinie kommt nur noch die Wurzel des Kaninus dem Kanal nahe. Bei beträchtlicher Länge kann sie sogar neben dem Kanal herunterreichen.

Bei den bisher geschilderten topographischen und anatomischen Verhältnissen ist es wohl zu verstehen, adß sie Anreiz genug boten, an Tieren Ausfallserschcinungen zu studieren, die sich nach Resektion des Nervus alveolaris inferior einstellten (Moral, Hosemann u. a.). Von größtem Werte für die Praxis waren auch die tierexperimentellen Studien, die Euler mit Unterbindung der Arteria alveolaris inferior bei Hunden und Katzen verschiedenen Alters anstellte. In verhältnismäßig kurzer Zeit übernahm der Kollateralkreislauf die Blutversorgung, an der sich besonders die Anastomosen der Maxillaris externa und der Lingualis beteiligten. Ein Ergebnis, das schon Black nach Untersuchung zahlreicher Schnittserien annahm. Nur der zarte Gefäßplexus, der ebenfalls von Zweigen der Arteria alveolaris inferior gebildet wird und die Blutversorgung des Nervus alveolaris inferior besorgt, scheint nicht so rasch Ersatz zu bekommen. Jedenfalls ist mit der Unterbrechung der Stammarterie in dem betreffenden Plexus die Zirkulation vorübergehend zum Stillstand gekommen und somit auch die Blutversorgung des Nerven. Das hatte natürlich schwerwiegende Veränderungen im Nervenstamme selbst zur Folge, denn die histologischen Untersuchungen ergaben dasselbe Bild, das Moral und Hosemann nach Durchschneidung des betreffenden Nerven feststellen konnten. Während die Markscheiden weniger litten, zeigten die Achsenzylinder Schädigungen leichterer und schwerster Art. Von starker Quellung bis zum vollständigen Schwund sah man sämtliche Übergänge. Am intensivsten waren die zentralen Fasern des Nervenstammes betroffen.

Jedenfalls beweisen uns die erwähnten anatomischen Verhältnisse und diese Eulerschen Versuche, daß in besonderen Fällen entzündliche Prozesse in diesen Kieferteilen klinische Symptome zum Ausdruck bringen, die eine Mitbeteiligung des Nervus alveolaris inferior und des Nervus mentalis voraussetzen, wie es uns ja die Abbildung aus der Meyerschen Arbeit erwarten läßt. Sehr schön zeigte uns an einem Unterkiefer aus der Sammlung des hiesigen zahnärztlichen Instituts, wie weitgehend die Zerstörung des Knochens durch einen chronischen Entzündungsherd von den Wurzeln des zweiten Molaren rechts unten nach dem Mandibularkanal eingetreten war. Nicht nur, daß die Kortikalis an der lingualen Seite völlig usuriert wurde, sehen wir auf dem Querschnitt, wie der Prozeß auf beiden Seiten des Mandibularkanals zu verfolgen ist. Für die klinische Beurteilung solcher Prozesse sind die dazu gehörigen

[1]) Siehe Anmerkung in zitierter Arbeit über Leitungsanästhesie Seite 374.

Röntgenaufnahmen Abb. 13 und 14 sehr instruktiv. Der Mandibularkanal verläuft mehr lingual von den Wurzelspitzen der unteren Molaren und die kompakte Knochensubstanz ist so mächtig, daß sie den Entzündungsherd bei der Abb. Nr. 13 überhaupt nicht andeuten läßt. Erst durch Ausfüllen

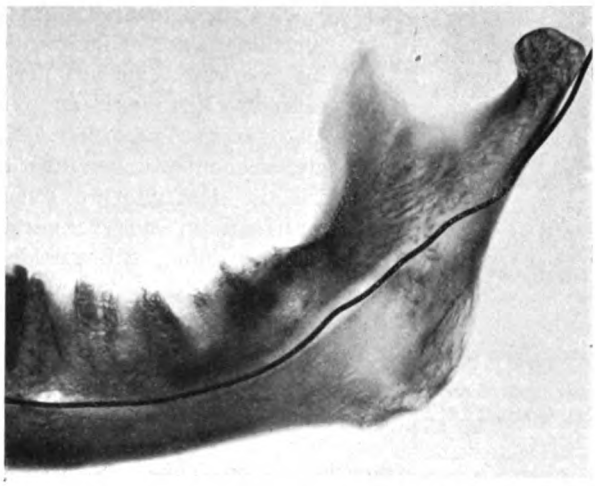

Abb. 13. Chronischer Entzündungsprozeß am zweiten Molaren, der aber wegen der dicken bukkalen kompakten Knochensubstanz nicht sichtbar ist.

Abb. 14. Der Entzündungsherd am zweiten Molaren, durch Zinnfolie sichtbar gemacht.

mit Zinnfolie ist der Umfang zu erkennen (Abb. 14), kann aber auch die tiefsten Ausläufer des Prozesses nicht zur Anschauung bringen, wie man es auf dem Querschnitt (Abb. 15) so schön sieht. Noch instruktiver ist ein zweiter Unterkiefer aus der Sammlung des Breslauer zahnärztlichen Instituts (Abb. 16). Bei diesem Präparat habe ich durch einen herausgesägten Ausschnitt in der Sagittalebene zwei Krankheitsherde völlig übersichtlich freigelegt. Während

der vordere Herd, eine kirschgroße Zyste, ausgehend von der Wurzel des ersten Prämolaren, uns weniger interessiert, imponiert der andere Herd schon durch seine Mächtigkeit als ein wahrscheinlich chronisch verlaufender Knochenprozeß mit seinen osteophyten Auflagerungen. Der Canalis mandibularis ist bis zur Kortikalis des Kieferrandes verdrängt, in seinem ganzen Verlauf siebartig durchbrochen und an einigen Stellen fast gänzlich perforiert. Kommt es nun zu Knochenbildungen innerhalb des Kanals wie in dem Römerschen Falle, den Lehfeld in der zahnärztlichen Rundschau anführt, wo osteoide Wucherungen im Kanal die Notwendigkeit eines Eingriffes ergaben, so können wir uns vorstellen, daß neuralgiforme Gesichtsschmerzen daraus resultieren. Sind aber die Druckwirkungen stärkeren Grades, so wird die Funktionsfähigkeit des Nervenstammes selbst erheblich beeinträchtigt, wenn nicht gar längere Zeit völlig ausgeschaltet und langdauernde Parästhesien oder Daueranästhesien sind die Folge.

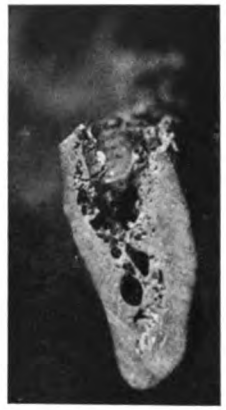

Abb. 15. Entzündungsherd am zweiten Molaren im Querschnitt.

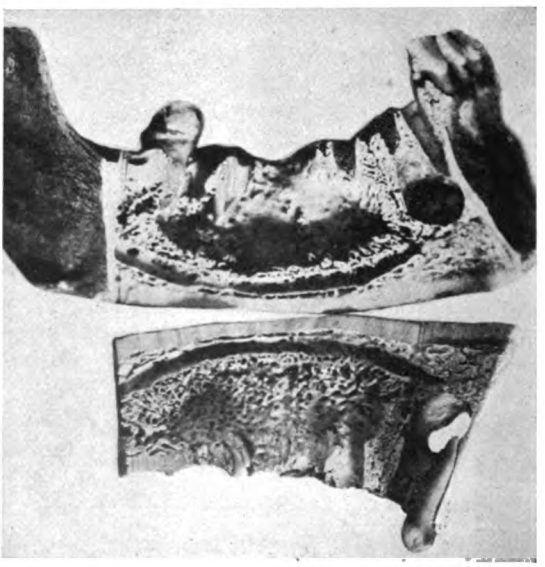

Abb. 16. Sagittalschnitt durch zwei Krankheitsherde des Unterkiefers.

Eine sehr lehrreiche Illustration hierzu bildet ein Fall aus meiner Praxis, der mir überhaupt die Veranlassung zu dieser kleinen Studie gab, und der einen eigenartigen Verlauf zeigte.

Die Krankheitsgeschichte bot folgendes Bild:

Anamnese: Frl. Studienrat Doroth. Z., 41 Jahre alt, ist früher in mangelhafter Behandlung gewesen, kann sich aber aus wirtschaftlichen Gründen nur nach und nach die erkrankten Zähne behandeln bzw. deren fehlerhafte Füllungen herausnehmen und nach gründlicher Behandlung ersetzen lassen. Vom 28. November bis Dezember 1924 hatte die Patientin u. a. eine eitrige Periostitis, ausgehend von der unter einer alten Amalgamfüllung gangränös gewordenen Pulpa. Trotz vorsichtiger Maßnahmen bei der Behandlung trat die Periostitis abscedens an dem betreffenden ⌈4 auf, der aber nach Inzision und sorgfältiger Wurzelbehandlung noch gerettet werden konnte.

Am 16. Januar 1925 kam die Patientin mit einer von 5⌉ losgelösten, nicht einwandfrei angefertigten Goldkrone. Der Zahn soll angeblich nie geschmerzt haben.

Status praesens: Im Oberkiefer stehen: 8 6 5 4 2 1 | 1 2 3 4 6 7. Sämtliche Zähne haben Füllungen, nur 5 4 | 7 tragen Goldkronen. Im Unterkiefer haben wir folgenden Zahnbestand vor uns: 8. 5 4 3 2 1 | 1 2 3 4 5 8. 8⌉ hat Goldkrone und ⌈8. Amalgamkrone. ⌈4 5 sind gefüllt. 5⌉ nur schwacher, schlecht präparierter Kronenstumpf, der sekundäre Karies zeigt und mangelhaft mit Zement verschlossen ist. Röntgenaufnahme ergibt kleine linsenförmige Aufhellung um die Wurzelspitze von 5⌉ (s. Abb. 17). Keine Lymphadenitis rechts unten. Am Kiefer weder bukkal noch lingual Schwellung. Der Stumpf steht ganz fest und ist auf Berührung und Klopfen nicht empfindlich.

Abb. 17. Chronischer Entzündungsherd an der Wurzelspitze des zweiten Biskuspis r. u., der anscheinend die trennende Knochenschicht zum Canalis mandibularis durchbrochen hat.

Therapie: Am 16. Januar wird der Zementverschluß entfernt. Es bot sich darunter sekundäre Karies und der mit Detritus angefüllte Wurzelkanal, dessen Inhalt aber möglichst nicht berührt wird. Nach ganz oberflächlicher vorsichtiger Entfernung des im oberen Drittel befindlichen Wurzelkanalinhaltes Desinfektion. Einlage von kl. Trikres. Formal. Bausch und Mastixverschluß.

18. Januar: Patientin kommt mit starken Schmerzen, gibt an, am 17. 1. noch nichts gespürt zu haben, verbrachte vom 17. 1. zum 18. 1. wegen der intensiv auftretenden Schmerzen eine schlaflose Nacht und hat seit 7 Uhr früh, nachdem eine leichte Schwellung rechts unten am Kiefer eingetreten war, eine völlige Gefühllosigkeit und Lähmung der rechten Mundwinkel-, Unterlippen- und Weichteilpartien.

Status praesens: Leichte diffuse Auftreibung bukkal von 5⌉. Lymphdrüse kirschkerngroß und wenig empfindlich. 5⌉ ist ebenfalls kaum schmerzhaft, weder bei Druck noch bei Perkussion.

Die Zone der Parese und Anästhesie erstreckte sich von links etwa 1 cm vor der Mittellinie über die ganze Weichteilpartie rechts unten bis zum Kieferrande und andererseits hinter die Gegend des Foramen mentale noch etwa $1^1/_2$ cm dahinter. Nach innen, also dem Vestibulum oris zu, geht dieser Bereich über das ganze Lippenrot und Umschlagsfalte der Schleimhaut bis zum labialen Zahnfleischsaum von 3⌉, von dort nach hinten am Alveolarfortsatz etwa 1 cm hinter 5⌉. An der lingualen Fläche entspricht eine gleiche Zone von 3⌉ bis über 5⌉ hinausragend und bis zum Übergang in die Mundhöhlenschleimhaut verlaufend.

Patientin schildert ganz richtig, dasselbe Gefühl zu haben, als ob ihr eine Injektion am kleinen Backenzahn rechts unten zwecks Lokalanästhesie gemacht worden wäre.

Therapie. Reinigung des Wurzelkanals bis zum Foramen apicale, Desinfektion, Einlage von Trikresolformalinfaden, Mastixverschluß, trockene warme Umschläge.

19. Januar: Elastisch weiche Schwellung in der Gegend der Wurzelspitze von 5⌉, etwa pflaumengroß, ohne Fluktuation. 5⌉ ist völlig schmerzlos. Parese und Anästhesie haben denselben Grad behalten. Gleiche Therapie wie am 18. 1.

21. Januar: Im wesentlichen derselbe Status wie am 19. 1., nur die Parese hat nachgelassen. Die Beweglichkeit der rechten Unterlippe ist etwas besser geworden, dagegen besteht die Anästhesie noch im geschilderten Umfange. Dieselbe Therapie wie vorher.

23. Januar: Die Schwellung hat merklich nachgelassen. Die Zone der Gefühllosigkeit hat sich im Durchmesser um etwa 1 bis 1,5 cm verkleinert. Die Beweglichkeit der rechten Unterlippe nur noch wenig gehindert. Gleiche Therapie wie früher.

28. Januar. Unbedeutende Besserung. Dieselbe Therapie.

3. Februar. Parese kaum noch nachzuweisen, dagegen besteht die Anästhesiezone noch in ziemlichem Umfange, außen etwa fünfmarkstückgroß, innen entsprechend sogar

noch an der lingualen Seite. Schwellung weiter zurückgegangen. Eukupineinlage im Wurzelkanal. Verschluß des Kronenstumpfes mit Fletscher.

10. Februar. Außen besteht nur leichte, diffuse Auftreibung. Anästhesiezone noch dreimarkstückgroß, und zwar vor dem Foramen mentale an den Weichteilen der rechten Unterlippenpartie, nicht mehr bis zum Lippenrot reichend und auch nicht mehr ganz zur Mittellinie sich erstreckend. Gleiche Therapie wie am 3. Februar.

17. Februar. Von der Schwellung nur ein anscheinend von der Wurzelspitze des $\overline{5}|$ ausgehender, elastisch weicher, verschieblicher Knoten zurückgeblieben. Lymphadenitis kaum noch nachweisbar. Anästhesie oder vielmehr Parästhesie etwa einmarkstückgroß, aber innen im Vestibulum oris und auch lingual nicht mehr vorhanden. Definitive Wurzelfüllung. Phosphatzementverschluß des Kronenstumpfes.

Die zweite Röntgenaufnahme nach Anfertigung und Aufsetzen einer neuen Goldkrone am 14. März (s. Abb. 18) läßt einen Herd an der Wurzelspitze nur noch schwach erkennen. Eine kleine, sich taub anfühlende Partie ist rechts unten an den Weichteilen nach Angabe der Patientin noch nicht ganz wieder zum normalen Empfindungsgrad zurückgekehrt.



Abb. 18. Abgeklungene Entzündung am zweiten Bikuspis r. u. nach Wurzelbehandlung und Wurzelfüllung, mit neuer Krone versehen.

Ein zweiter Fall betraf einen Herrn, Ende 30er, aus Frankfurt a. M., der auf der Reise nach Breslau plötzlich von heftigsten Zahnschmerzen befallen wurde, die ihn noch am Tage seiner Ankunft am Sonntag zur zahnärztlichen Behandlung zwangen. Dem betreffenden Kollegen gelang es nicht, nach Durchbohrung eines mesialen Goldinlays im zweiten linken unteren Prämolaren in den Wurzelkanal vorzudringen und dem Patienten Erleichterung zu verschaffen. Bald nach der Behandlung stellte sich taubes Gefühl in der linken Unterkieferseite ein mit Behinderung der Beweglichkeit der linken Mundwinkelpartie. Die pulsierenden Schmerzen in dem Zahn ließen danach etwas nach, immerhin ließen sie keine Nachtruhe zu.

Am nächsten Tage früh suchte der Patient mich auf mit allen Symptomen einer akuten Periostitis und Periodontitis, ausgehend von $\lceil\overline{5}$, dessen mesiales Goldinlay durchbohrt war, ohne daß der Eingang zum Wurzelkanal freilag. Nachdem dieser zugänglich gemacht wurde und die gangränösen Pulpenreste entfernt, entleerte sich Eiter aus dem Wurzelkanal. Verminderung der Beschwerden. Die Zonen der Analgesie entsprachen den Partien, die in der Anamnese erwähnt wurden. Die Röntgenaufnahme zeigte einen erbsengroßen chronischen Herd an der Wurzelspitze ohne deutliche innige Beziehung zum Canalis mandibularis wie beim vorigen Fall.

Da der Eiter offenbar aus dem Wurzelkanal zu wenig Abfluß hatte, kam es noch zur Abszedierung bukkal und lingual. Beide Abszesse mußten inzidiert werden. Die Analgesie hatte noch angehalten, als Patient am fünften Tage der Behandlung wieder reisefähig war.

Bei dem ersteren Krankheitsbilde unterliegt es keinem Zweifel, daß an der Wurzelspitze des $\overline{5}|$ ein kleiner chronischer Entzündungsherd bestand, der sich allerdings der Patientin nicht durch irgendwelche Beschwerden bemerkbar gemacht hatte. Pathologisch-anatomisch stellte sich die Situation so dar, daß durch diesen Entzündungsherd die an und für sich nicht starke Knochenzone bis zum Canalis mandibularis sehr geschwächt war, vielleicht sogar schon durchbrochen war. Durch die Behandlung des Zahnes wurde die Virulenz der Bakterien im Detritus des Wurzelkanals angefacht, und diese hatten nicht nur einen verhältnismäßig leichten Zutritt zu der Partie um die Wurzelspitze, sondern auch zum Canalis mandibularis und Foramen mentale. Die klinischen Symptome weisen darauf hin, daß die Wirkung des Krankheitsprozesses nicht nur an der Austrittsstelle des Nervus mentalis selbst sich äußerte, sondern auch zentripetal innerhalb des Canalis mandibularis auf den Nervus alveolaris inferior eingetreten sein mußte, dafür sprechen die Bezirke der Gefühllosigkeit, die sich vom Foramen mentale nach dem Kieferwinkel bukkal und lingual erstreckten. Die Intensität dieser Auswirkung kann man wohl nicht gering

einschätzen, da sowohl Parese als auch Anästhesie ziemlich lange angehalten haben und erst allmählich verschwanden. Bemerkenswert war der Umstand, daß die Wirkung der Anästhesie sich über die Medianlinie nach links noch erstreckt hatte.

Wie nun die eigentliche Ursache dieser auffallenden klinischen Symptome zu erklären ist, darüber kann man nach den vorausgegangenen Betrachtungen zu einigermaßen zutreffenden Vorstellungen gelangen. Daß Druckerscheinungen auf die Nervenstämme vorgelegen haben mögen, kann nicht bestritten werden. Man wird sie unschwer durch starke Zellenproliferation oder Exsudate innerhalb des Kanals erklären können, wozu zweifellos außer der mechanischen Wirkung durch die bei der Entzündung gesteigerten Abbauprodukte eine toxische Wirkung auch in Frage kommt. Jedenfalls muß eine völlige Rückbildung des Prozesses selbst nach 5 Wochen noch nicht erfolgt sein trotz des Abklingens der äußeren Schwellung und des Schwindens der Lymphadenitis, die ganz entgegen sonstiger Erfahrungen während dieses Prozesses nicht so in Erscheinung trat, wie wir es meistens zu sehen gewohnt waren. Eine andere Version können wir uns machen, wenn wir uns nach dem Befund der Meyerschen Arbeit im Sinne der Auslegung des betreffenden Autors eine Abriegelung des Canalis mandibularis durch Knochenneubildung gegenüber dem Entzündungsherd vorstellen, nur spricht dagegen, daß die betreffenden prägnanten Symptome schon nach 48 Stunden auftraten. Durch stärkere Knochenbildung nach dem Canalis mandibularis zu bzw. nach dem Innern desselben würden analoge Druckverhältnisse geschaffen wie bei der oben erwähnten Annahme. Die Auslegung hätte wohl viel für sich, weil die Rückbildung des Prozesses solange auf sich warten ließ und die Patientin noch bei ihrem letzten Besuch einen kleinen hypästhetischen Herd an der rechten Unterlippengegend hatte. Der Abbau der Knochenneubildung geht natürlich langsamer vor sich als die Resorption von Exsudaten und dergleichen. Größere eitrige Einschmelzungen kommen wegen des Mangels jeglicher klinischer Symptome nicht dafür in Betracht; sie wären auch erfahrungsgemäß selbst bei intensiven Prozessen nicht imstande, stärkere Nervenstämme wie den Nervus mentalis so schnell außer Funktion zu setzen. Bei der Annahme einer Druckwirkung wird man ja wohl mit Recht entgegenhalten, daß wir bei follikulären Zysten des unteren Weisheitszahnes so oft ganz beträchtliche Verdrängung bzw. Verlagerung des Canalis mandibularis sehen, ohne daß irgendwelche Beeinträchtigungen in dem Sensibilitätsbereiche des Nervus alveolaris inferior oder Nervus mentalis zu beobachten wären. Bei der allmählichen Entwicklung solcher Zysten geht aber Knochenanbau und -abbau so langsam vor sich, daß Schädigungen der im Kanal verlaufenden Nervenstämme nicht eintreten können.

Besonders schwierig lassen sich die motorischen Störungen deuten, die wohl hauptsächlich den Nervus marginalis mandibulae, einen Endzweig des Plexus parotideus (vierten Zweig des Nervus facialis) betreffen. Williger hatte ja nach Zahnextraktionen Facialisparesen beobachtet, ohne auch eine erschöpfende Erklärung dieser Erscheinungen geben zu können. Er hatte bei einem Fall die Vermutung, daß die anästhesierende Flüssigkeit in die Gegend der Chorda tympani gekommen ist, so daß eine Überleitung auf den Nervus facialis stattgefunden hat, gibt aber andererseits in seiner speziellen Chirurgie

zu, daß er auch Facialisparesen nach Extraktionen beobachtete, ohne daß vorher Lokalanästhesie gemacht worden war. Zilkens und sein Schüler Schubert glauben, daß auf dem Wege der Anastomosen zwischen Facialis und Trigeminus III diese Facialislähmungen zustande kommen, was von anderer Seite aber beanstandet wird. Nun besitzt ja der Nervus facialis zahlreiche Verbindungen mit benachbarten sensiblen Nerven, u. a. auch mit dem Nervus mentalis. Man muß sich daher vorstellen, daß rein reflektorisch durch diese Anastomosen die Parese im Bereiche dieser Partie ausgelöst wurde.

Einen dem meinigen anscheinend ähnlichen Fall führt Baume mit folgender Schilderung an:

Frau J., etwa 40 Jahre alt, leidet seit 4 Monaten an einer Fistel, welche von der erkrankten Wurzel des linken unteren Prämolaren ausgegangen ist. Der Fistelgang liegt ganz in der Nähe des Foramen mentale und augenscheinlich in der Nähe des Nerven. Die ganze Kinnpartie ist wie taub und vollkommen empfindungslos. Einspritzungen, selbst solche mit Wasser, sind jedoch von ganz bedeutenden Schmerzen begleitet. Es scheint demnach, als sei die Leitungsfähigkeit des Nerven unterbrochen, weil das peripherische Ende unempfindlich, das zentrale aber sehr schmerzhaft ist.

Cady beschreibt 1896 in den odontologischen Blättern einen Fall von Anästhesie in der Gegend des Nervus mentalis nach der Behandlung und dem Füllen des ersten unteren Molaren, der eine Fistel verursacht hatte. Die Anästhesie schwand erst nach 6 Wochen. I. M. Müller (Stuttgart) berichtet dagegen über eine Trigeminusneuralgie bei einer 47jährigen Patientin, wo der zweite untere linke Molar auf dem Röntgenbild Granulome an den Wurzelspitzen zeigte, von denen besonders das der mesialen Wurzel anscheinend den Canalis mandibularis durchbrochen hatte. Die Symptome der Neuralgie verschwanden sofort mit der Extraktion. In der mundchirurgischen Abteilung des Breslauer zahnärztlichen Universitäts-Instituts wurden bei einer 31jährigen Patientin ausgehend vom unteren rechten zweiten Molaren ebenfalls neuralgiforme Gesichtsschmerzen durch Extraktion des betreffenden Zahnes, der distal eine tiefe Karies weit nach der Wurzel herunter aufwies, beseitigt. Auch hier schien das Granulom an der distalen Wurzel die Decke des Canalis mandibularis durchbrochen zu haben, wie das Röntgenbild vermuten läßt.

Der Intensität der Druckwirkung auf den Nervus alveolaris inferior kommt in klinischer Beziehung die größte Bedeutung zu, denn ist der Grad eines solchen Druckes derart, daß Reizwirkungen des Nervenstammes sich in neuralgiformen Gesichtsschmerzen äußern wie bei den osteoiden Wucherungen im Kanal (Fall Römer), so ist uns das ein Beweis, daß die Leitungsfähigkeit des Nerven wohl alteriert, aber nicht unterbrochen ist. Letzteres sehen wir ja erklärlicherweise auftreten bei Aneurysmen im Canalis mandibularis und endostalen Karzinommetastasen.

Für das Verständnis der Daueranästhesien, die hier besonders betrachtet werden sollen, können wir viel gewinnen, wenn wir sie in Parallele setzen mit jenen Daueranästhesien, die nach Extraktionen unterer Zähne besonders der hinteren Molaren zu beobachten sind. Seit die Leitungsanästhesie in Aufnahme gekommen ist, werden jene Daueranästhesien des Nervus alveolaris inferior den Verletzungen des Nervenstammes durch die Injektionsnadel selbst zugeschrieben, und die Literatur führt uns seit dieser Zeit einige bemerkenswerte Fälle an, für die man keine andere Erklärung fand, trotzdem man sich

doch sagen mußte, daß mindestens ebenso oft, wie die Injektionsnadel den Stamm des Nervus alveolaris inferior trifft, ebenfalls der Nervus lingualis getroffen werden mußte, ganz davon zu schweigen, daß bei der Injektion am Foramen mentale oder infraorbitale der betreffende Nervenstamm noch leichter angestochen werden konnte.

Bei der Erwähnung der Daueranästhesie des Nervus alveolaris inferior ist Williger der Meinung, daß die Nadel den Nervenstamm selbst getroffen hat. Fischer berichtet in seinem Buche über örtliche Betäubung in der Zahnheilkunde über einen Fall, bei dem die Daueranästhesie nach Mandibularinjektion über 6 Monate anhielt. Er schreibt wörtlich: „Dieser Fall einer fortdauernden Gefühllosigkeit ist nur durch eine direkte Verletzung des Nervenstammes, wie sie mit stumpf gewordenen, an der Spitze verbogenen Hohlnadeln möglich ist, zu erklären. Scharfe Stiche hinterlassen keine Störungen, wohl aber führen stumpfe Verletzungen zu Zerreißungen." Hierunter sind wohl bloß Zerreißungen einiger Nervenfasern des Stammes zu verstehen, denn ich glaube kaum, daß es Fischer möglich sein würde, mit einer stumpfen Hohlnadel den ganzen Nervenstamm am Foramen mandibulare zu zerreißen. Doch könnte dabei nicht einmal die Zerreißung der Nervenfasern, sondern mehr noch die in der Umgebung der Verletzung auftretende traumatische Degeneration eine entscheidende Rolle spielen.

Forschen wir nun aber in der älteren Literatur nach, wo von der Lokalanästhesie durch Injektionsmethode noch keine Rede war, so sehen wir schon im Jahre 1875 im Dental Cosmos einen Fall angeführt, wo unmittelbar nach Extraktion eines rechten unteren Weisheitszahnes eine Anästhesie eintrat. Die entsprechende Gesichtshälfte war gelähmt und Patient, ein 30jähriger Mann, hatte das Gefühl, als ob die Teile erfroren wären. Besonders am Foramen mentale war das Gefühl gänzlich verschwunden. Nach 8 Wochen war noch keine Besserung eingetreten. Baume zitiert einen Fall von Delestre, wo nach Extraktion des zweiten und dritten unteren Molaren bei einer 38jährigen Wäscherin eine Daueranästhesie der ganzen Gesichtshälfte vom Arcus zygomaticus abwärts unmittelbar als Folgeerscheinung auftrat. Auch J. Scheff macht auf zwei Fälle aufmerksam, wo sich sofort nach der Extraktion unterer Mahlzähne — die eine Extraktion betraf einen linken unteren zweiten Molaren — Daueranästhesie einstellte, die besonders bei dem einen Fall noch lange nachher andauerte. Charles Tomes beobachtete bei einem Herrn, dem er einen unteren Weisheitszahn mit der Zange herausgenommen hatte, gleich nach der Extraktion eine Gefühllosigkeit der Weichteile bis zum Kinn, die auch anhielt.

Schon aus diesen wenigen angeführten Fällen geht wohl zur Genüge hervor, daß diese Daueranästhesien andere Ursachen haben müssen als jene, die man ihnen in den letzten Jahren nach Aufnahme der Leitungsanästhesie zuschreibt. Partsch führt sie auf Blutungen in den Nervus mandibularis zurück, während Euler in dem Kapitel: „Komplikationen bei der Lokalanästhesie" diese Daueranästhesien dadurch erklärt, daß stärkere Blutungen von der Extraktionsstelle in den Mandibularkanal als ursächliches Moment nur in Frage kommen. Ist der Druck eines solchen Extravasates geringer, so können sofort einsetzende intensive neuralgiforme Gesichtsschmerzen auftreten wie bei dem Fall, der von Potpeschnigg in der Deutschen Vierteljahrsschrift für Zahnheilkunde

1874 mitgeteilt wird, wo nach Entfernung eines unteren Weisheitszahnes ein furchtbarer Schmerz im Trigeminusgebiet einsetzte, der 17 Stunden ohne Unterbrechung anhielt. Nur kaltes Wasser, das zum Spülen verwendet wurde, bewirkte etwas Nachlassen der Schmerzen.

Genau so wie bei der Druckwirkung der Produkte eines Entzündungsprozesses wirkt auch das Blutextravasat innerhalb des Kanals auf den Nervenstamm. Wie intensiv diese Wirkung sein muß, geht daraus hervor, daß unmittelbar nach der Extraktion die völlige Gefühllosigkeit eintritt, ein Zeichen dafür, daß eine völlige Abschnürung des Nervenstammes durch den Druck des Blutergusses die Folge war. Selbstverständlich ist das auch gleichbedeutend mit einer vorübergehenden Kompression der Arteria alveolaris inferior. Und so können wir uns den Gedankengang Eulers zu eigen machen bei der Beurteilung und Deutung der geschilderten Symptome. Mit der zeitweilig reduzierten Zirkulation der Arteria alveolaris inferior ist auch die Blutversorgung in dem feinen Gefäßplexus des Nervenstammes mangelhaft, so daß dann die von Euler gefundenen tiefgehenden Veränderungen im Nervenstamme selbst daraus resultieren, d. h. mit anderen Worten, daß selbst, wenn der Druck durch das Blutextravasat bzw. die Entzündungsprodukte in der Folge nachläßt, schon in der oben angedeuteten Weise die weitere indirekte Wirkung auf den Nervenstamm selbst durch die eingetretene Ernährungsstörung mit einem Anhalten der Daueranästhesie beantworten muß.

Fassen wir also nochmals die ganzen Überlegungen kurz zusammen, so könnten wir

1. bei Berücksichtigung der anatomischen Verhältnisse wohl häufigere Folgeerscheinungen entzündlicher und traumatischer Prozesse am Nervus alveolaris inferior voraussetzen, jedoch geben uns die Eulerschen Versuche an Tieren eine Erklärung dafür, daß sie verhältnismäßig selten zu beobachten sind.

2. Die Daueranästhesien und neuralgiformen Gesichtsschmerzen bei den Entzündungsprozessen sind der Ausdruck und die Folgen verschieden starker Druckwirkungen innerhalb des Canalis mandibularis.

3. Sie sind in Parallele zu stellen mit den Daueranästhesien und neuralgiformen Gesichtsschmerzen, die unmittelbar nach Extraktionen unterer Mahlzähne auftreten und die nicht auf Konto der Injektionsmethode zwecks Leitungsanästhesie zu setzen sind.

Literatur.

Baume, R.: Lehrbuch der Zahnheilkunde. Bd. 2. 1890. — Black, C. V.: Are the teeth dependant for their vitality upon the presence of the inferior dental nerve in the inferior dental canal? Ohio Dental Journ. Mai 1895. — Bünte und Moral: Über das Foramen mentale. Korresp.-Blatt f. Zahnärzte 1910. H. 2. — Cady: Anästhesie der Unterlippe. Odontologische Blätter Bd. 1, Nr. 12. 1896. — Cohn, K.: Kursus der Zahnheilkunde. 5. Aufl., S. 768. — Detzner: Bemerkenswerte Fälle aus der Praxis. Dtsch. Monatsschrift f. Zahnheilk. Bd. 13, H. 1, S. 19. — Etcheparehorda, M.: Quelques considérations sur un cas d'anévrisme de l'artère dentaire inférieure. Odontologie 1910. Nr. 11. — Euler, H.: Über die Blutversorgung im Unterkiefer und in den Zähnen nach Unterbindung der Arteria alveolaris inferior. Dtsch. Monatsschr. f. Zahnheilk. 1922. H. 7. — Derselbe: Die Heilung von Extraktionswunden. Dtsch. Monatsschr. f. Zahnheilk. 1923. H. 24. — Derselbe: Zahnextraktion und ihre Schmerzverhütung. Diagnostische und therapeutische

Irrtümer und deren Verhütung, herausgegeben von J. Schwabe. Zahnheilk. 1925. H. 1. — Fischer, Guido: Die örtliche Betäubung in der Zahnheilkunde. 1925. 5. Aufl. — Gibbs, I. H.: Paralyse nach einer Extraktion des rechten unteren dritten Backenzahnes. Dental Cosmos 1903. Ref.: Österr.-ungar. Zeitschr. f. Stomatol. 1903. Nr. 11. — Gruber: Bemerkungen über das Foramen mentale. Zeitschr. f. d. wiss. Med. 1872. — Herbst, Emil: Anästhesie des Nervus alveolaris inferior nach Extraktion des unteren Weisheitszahnes. Dtsch. zahnärztl. Wochenschr. 1903. Nr. 7. — Hübner, O.: Über Leitungsanästhesie im Ober- und Unterkiefer. Österr. Zeitschr. f. Stomatol. Wien 1904. H. 10. — Kaas: Fälle aus der operativen Praxis. Österr.-ungar. Vierteljahresschr. f. Zahnheilk. Bd. 19, H. 4, S. 465. — Lehfeldt: Neuralgische Erscheinungen und Nervenerkrankungen nach Zahnleiden. Zahnärztl. Rundschau 1925. Nr. 20. — v. Lenhossék, M.: Makroskopische Anatomie. Handbuch der Zahnheilkunde, herausgegeben von J. Scheff Bd. 1. 1922. — Loos, A.: Trigeminus und Facialislähmung aus dentaler Ursache. Zeitschr. f. Stomatol. 1922. H. 3. — Loos, R.: Der anatomische Bau des Unterkiefers. Wien 1899. — Derselbe: Ein abnormer Verlauf des Canalis mandibularis. Österr.-ungar. Vierteljahrsschr. f. Zahnheilk. XI. Jg. 1899. — Meyer, W.: Über die Heilung von Extraktionswunden unter abnormen Verhältnissen. Zeitschr. f. Stomatol. Bd. 22, H. 8. 1924. — Michel: Über die Topographie des Alveolarfortsatzes. Korresp.-Blatt f. Zahnärzte 1906. H. 3. — Müller, J. M.: Seltene Fälle aus der Praxis. Dtsch. zahnärztl. Wochenschr. 1925. Nr. 12. — Partsch: Erkrankungen der Hartgebilde des Mundes. Handbuch der Zahnheilkunde, herausgegeben von Partsch, Bruhn und Kantorowicz Bd. 1. 1917. — Port und Euler: Lehrbuch der Zahnheilkunde, herausgegeben von H. Euler 1920. 2. und 3. Aufl. — Potpeschnigg, H.: Neuralgia nervi Trigemini infolge einer Zahnextraktion. Dtsch. Vierteljahrsschr. f. Zahnheilk. 1874. H. 2. — Röse, C.: Über einen Fall von Zerreißung der Arteria und des Nervus mandibularis infolge einer Zahnextraktion. Zahnärztl. Wochenbl. 1893. — Rufz, E.: Über ein Aneurysma der unteren Zahnarterie innerhalb des Unterkieferkanals. Der Zahnarzt Jg. 1856. — Scheff, J.: Extraktion der Zähne. Handbuch der Zahnheilkunde, herausgegeben von J. Scheff Bd. 2. 1892. — Derselbe: Über einen abnormen Verlauf des Canalis mandibularis. Österr.-ungar. Vierteljahrsschr. f. Zahnheilk. Bd. 18. 1902. — Derselbe: Sagittalschnitte zur topographischen Anatomie des Ober- und Unterkiefers. Österr.-ungar. Vierteljahrsschr. f. Zahnheilk. Bd. 21, H. 1. 1905. — Schlesinger, H.: Eine typische Geschwulstmetastase im Unterkiefer mit Lähmung des Trigeminus. Wien. klin. Rundschau 1908. Nr. 47. — Stenger: Über die Ursache der Blutungen nach Zahnextraktionen. Dtsch. Vierteljahrsschr. f. Zahnheilk. 1875. — Tomes, Charles: Die Anatomie der Zähne des Menschen und der Wirbeltiere. Bearbeitet von Dr. med. L. Holländer. Berlin 1877. — Derselbe: Nervus mandibularis zwischen den Wurzeln des Weisheitszahnes. Korresp.-Blatt f. Zahnärzte 1906. H. 3. — Derselbe: A manuel of dental anatomy. Fifth Edition. London 1898. — Vorsbund-Kjaer: Bleibende Unempfindlichkeit des Nervus mandibularis, verursacht durch die Extraktion eines unteren Weisheitszahnes. Aus dem Dental Cosmos übersetzt. Ash Wiener Vierteljahresfachblatt für Zahnärzte 1909. Nr. 1. — Williger, Fr.: Zahnärztliche Chirurgie. 5. Aufl. 1923. — Derselbe: Krankheiten der Nerven und ihre Beziehungen zu den Zähnen. Handbuch der Zahnheilkunde Bd. 2. 1924. Herausgegeben von Partsch, Bruhn und Kantorowicz. — Zilkens, K.: Über einen weiteren Fall von Facialisparese nach Mandibularanästhesie. Dtsch. Monatsschr. f. Zahnheilk. 1923. H. 12. — Zuckerkandl: Makroskopische Anatomie. Handbuch der Zahnheilkunde, herausgegeben von J. Scheff Bd. 1. Wien 1891.

Diskussion: Heitmüller: In dem Fall, wo der Mandibularkanal teilweise durch die Wurzel eines Prämolaren in der Gegend des unteren Drittels desselben hindurchgegangen sein soll, möchte ich den Vortragenden fragen, ob nach der Extraktion des Zahnes Röntgenaufnahmen von dem Kiefer gemacht worden sind, um die Lage des Kanals festzustellen. Ich kann mir nicht denken, daß der Kanal bis zu dieser Höhe einer normal im Kiefer stehenden Prämolaren-Wurzel heraufreichen kann. Ich vermute eher, daß es sich um eine Resorptionserscheinung an der Wurzel handelte, die nun eine kanalähnliche Form angenommen hat.

Loos bestätigt die Untersuchungen des Vortragenden über die Klinik und Pathologie dieser An- und Parästhesien. Für den aufmerksamen Beobachter sind sie durchaus nicht selten, auch wenn man von dem Vorkommen bei Kieferfrakturen und -fissuren absieht. Zumeist ist in der Tat der Eulersche Zusammenhang vorhanden, nämlich Kompression des Nervus alveolaris inferior durch Hämatom oder Infiltrat der Granulationswucherung. Für die Blutung sah ich vor kurzem ein hübsches Beispiel, wo das Extravasat nach Extraktion eines Molaren in Gestalt einer starken Suggillation in der Gegend des Foramen mentale von Fünfmarkstückgröße zutage trat.

Weber (Köln) berichtet über einen Fall, der einen 14jährigen Jungen betraf; im Anschluß an die Extraktion eines unteren Molaren entstand eine Blutung, die sich auf keine Weise stillen ließ, da sie auf einem Aneurysma venosum beruhte.

Hübner (Schlußwort): Eine eingehendere Beschreibung des betr. Präparates ist in der ausführlichen Arbeit meines Vortrages enthalten. Jedenfalls fehlen für eine Resorptionserscheinung infolge eines pathologischen Prozesses alle Anhaltspunkte. Die Beobachtungen des Herrn Loos bestätigen ja meine Ausführungen. Aneurysmen des Mandibularkanals sind in einigen wenigen Fällen beschrieben worden. Auch hier sind bei der Behandlung üble Zufälle nicht zu vermeiden gewesen.

Buchbesprechungen und Einzelreferate.

Konservierende Zahnheilkunde.

H. Ide: Devitalisierung und die Behandlung pulpaloser Zähne. (The British Dental Journ. Vol. 46, Nr. 13, p. 790—794. 1925).

Ide wendet je nach den vorliegenden Umständen 4 verschiedene Devitalisationsmethoden an: 1. In der Stickstoffoxydulnarkose. 2. Druckanästhesie mittels Kokain-Adrenalin. 3. Applikation eines Sedativum auf die Pulpa und Arsenik. 4. Arsenik. Die erste Methode ist nach ihm außerordentlich wertvoll bei frakturierten Zähnen mit fast exponierter Pulpa, die allzu empfindlich gegen Berührung sind. Die Beschreibung seiner Wurzelbehandlungsmethode können wir als nichts Neues bringend übergehen. Am Schluß seiner Arbeit teilt Verfasser zwei Fälle aus seiner Praxis mit, die beweisen sollen, welchen Schaden behandelte, aber tote Zähne anrichten können. Im ersten Fall zeigte das Radiogramm bei einer nur leidlich gesunden Frau, deren Zähne in guter Ordnung zu sein schienen, mehrere behandelte tote Zähne mit infizierten Wurzelspitzen, deren Extraktion Verfasser dringend anriet. Nachdem zwei Zähne entfernt waren, verweigerte die Patientin weitere Eingriffe, worauf sie allmählich immer leidender wurde, bis sie schließlich an septischer Endokarditis, „ohne Zweifel dentalen Ursprungs" starb. Im zweiten Fall bekam ein Arzt plötzlich heftige Gehirnschmerzen, so daß ein Gehirntumor vermutet wurde; nach Entfernung eines leicht empfindlichen oberen Weisheitszahns, an dessen perfekt behandelten Wurzeln sich sog. Granulome befanden, verschwanden alle Schmerzen. Niemeyer (Delmenhorst).

I. P. Bjerregaard: Elektrosterilisation infizierter Wurzelkanäle. (Tandlaegebladet 1925. H. 2.)

Verfasser kommt zuerst auf die verschiedenen schon längst bekannten Behandlungsmethoden zu sprechen. Er erwähnt die Trikresolformalinmethode, die Salzsäuremethode und mehrere andere. Der Erste, der den elektrischen Strom anwandte, war Breuer (1890). Es werden dann einzelne Arbeiten von Munk, Zierler, Sturridge, Hoffendahl u. a. erwähnt und kurz besprochen. Dann gibt Bjerregaard in zwei Tabellen Versuche und Erfolge an, die er mit Elektrosterilisation unternahm und erreichte. Im zweiten Teil seiner Arbeit beschreibt Verfasser seine Methodik genau und sagt zum Schluß: „Eine Behandlungsmethode, von der Leix sagen kann: „„Ich wende die Elektrolyse seit vielen Jahren an, ohne bis jetzt einen Mißerfolg gehabt zu haben"", verdient von einem jeden Zahnarzt erprobt zu werden." Öhrlein (Heidelberg.)

Alexander Livingston: Die klinische Verwendung von Dichloramin-T. (The British Dental Journ. Vol. 46, Nr. 12, p. 701—703. 1925.)

Verfasser empfiehlt als Antiseptikum für die zahnärztliche Praxis eine 5%ige Lösung von Dichloramin-T in Chlorkosan, einem durch Sättigung von auf 120° C erhitztem Paraffinwachs mit Chlorgas gewonnenen tief strohfarben aussehenden öligen Vehikel, mit welchem Medikament er bei der Behandlung septischer Wurzelkanäle mit oder ohne apikale Rarefaktion oder Abszeß, septischer Alveolen, von Knochenoberflächen und Zahnfleisch nach kleineren Operationen wie z. B. der Entfernung einer Epulis und ferner auch von marginaler akuter Gingivitis, speziell ulzerativen Charakters hervorragende Erfolge erzielt haben will.

Niemeyer (Delmenhorst).

Kleine Mitteilungen.

Universitätsnachrichten: Heidelberg. Privatdozent und Assistent an der zahnärztlichen Universitätspoliklinik Dr. med. A. Oehrlein erhielt einen Ruf an die Universität Riga als Abteilungsvorsteher an das dortige zahnärztliche Institut. Oehrlein hat dem Rufe Folge geleistet.

Deutsche Gesellschaft für zahnärztliche Orthopädie. Von der Gesellschaft für zahnärztliche Orthopädie wurden die Herren Prof. Dr. Walkhoff und Prof. Dr. Bruhn wegen ihrer Verdienste um die Wissenschaft, speziell auf Nachbargebieten der Orthodontik, zu Ehrenmitgliedern ernannt.

Für die Schriftleitung verantwortlich: Dr. A. Kohrer in Hamburg.
Verlag von Julius Springer in Berlin W. — Druck der Univ.-Druckerei H. Stürtz A.G., Würzburg.

Verhandlungen der 62. Versammlung des Zentral-Vereins Deutscher Zahnärzte.

10. bis 13. September 1925 in Hannover.

(Fortsetzung.)

(Aus dem Zahnärztlichen Institut der Universität Marburg.
[Direktor: Professor Dr. Hans Seidel.])

Hans Fliege (Marburg): **Über Veränderungen der harten Zahnsubstanzen und des Alveolarknochens bei Epulis.**

Über die durch Epuliden hervorgerufenen Veränderungen an den harten Zahnsubstanzen finden sich in der älteren und neueren Literatur fast gar keine Angaben. Nur Virchow[1]) macht gelegentlich die Bemerkung, daß die Epulis zuweilen auch die Wurzeln der Zähne arrodieren kann und daß man in den hierdurch entstandenen Aushöhlungen Tumorparenchym zu finden pflegt. In der neuesten Literatur haben Euler[2]) und Hofer[3]) ähnliche Befunde an den harten Zahnsubstanzen und dem Alveolarknochen bei malignen Tumoren erhoben. Darüber hinaus fehlen jedoch Bearbeitungen, die auch klinische Gesichtspunkte einbeziehen, so daß ein von mir beobachteter Fall bemerkenswert erscheint.

Abb. 1. a Alveolarfortsatz eingeschmolzen. b Resorptionen an den Zahnwurzeln. rechts $\overline{3\ 2\ 1}\,|\,\overline{1\ 2\ 3}$ links

Aus der Anamnese meines Falles sei mitgeteilt, daß der 30jährige Patient in 3 Jahren 3 mal wegen einer kleinen Geschwulst, die am Unterkiefer aufgetreten war, zahnärztliche Hilfe aufgesucht hatte. Nach jeder Behandlung waren in gewissen Zeitabschnitten Rezidive aufgetreten. Meine Untersuchung ergab folgenden Befund: In dem fast völlig bezahnten Munde mit gesund aussehender Schleimhaut findet man zwischen den mittleren Schneidezähnen des Unterkiefers eine blaurot aussehende, derbe, auf der Unterlage nicht verschiebliche Geschwulst, welche dem Alveolarfortsatz mit breiter Basis aufsitzt. Der Tumor erstreckt sich bis zur Mitte der seitlichen Schneidezähne und hat die mittleren Inzisiven um 4 mm auseinandergedrängt. Er ist nicht nur auf der labialen, sondern auch auf der lingualen Seite erkennbar und reicht ungefähr bis zur Umschlagfalte resp. zum Mundboden. Die vom Tumor einbegriffenen Zähne sind gelockert, und zwar die mittleren Schneidezähne II. die seitlichen I. Grades nach dem klinischen Schema von Sachs-Neumann. An den mittleren Inzisiven lassen sich tiefe Taschen nachweisen.

Das Röntgenbild (Abb. 1) zeigt eine Resorption des Alveolarfortsatzes in der Nähe des Tumors, und zwar am ausgedehntesten zwischen den mittleren und der medialen Seite der seitlichen Schneidezähne. Die Wurzeln der mittleren Schneidezähne sind nur noch 3 mm vom Knochen umgeben. Der Knochen ist arrodiert, ebenso weisen die Wurzeln tiefe Resorptionen auf. Das Pulpenkavum scheint an mehreren Zähnen eröffnet zu sein.

Die Untersuchung der Zähne mit dem Induktionsstrom ergab,

rechts $\overline{3\ 2\ 1}\,|\,\overline{1\ 2\ 3}$ links

Reizschwelle: 3 $2^1/_2$ $2^1/_2$ $2^1/_2$ 3 $2^1/_2$

[1]) Virchow: Die krankhaften Geschwülste. Bd. II.
[2]) Euler: Vortrag Karlsruhe 1925.
[3]) Hofer: Alveolarknochen und Zahn bei bösartigen Geschwülsten der Kiefer. Zeitschr. für Stomatologie 1925, H. 6.

daß die Pulpen der nach dem Röntgenbefund scheinbar am meisten geschädigten Zähne fast normal reagierten. Der erwähnte Röntgenbefund zeigte die Notwendigkeit, mit dem Tumor auch sämtliche Schneidezähne zu entfernen, die im übrigen keine Spur von Karies aufwiesen. Die Abtragung erfolgte unter Injektionsanästhesie durch Meißelresektion. Seit der Operation, die jetzt 2 Jahre zurückliegt, ist der Patient rezidivfrei geblieben. Das gewonnene Material wurde histologisch untersucht.

Der histologische Befund ergab eine ausgedehnte sog. Epulis sarcomatosa mit den bekannten Riesenzellen vom Osteoklastentypus. Auffällig ist, daß der Tumor teilweise diffus, teilweise geschlossen die Nachbargewebe durchwachsen hat (Abb. 2 und 3). So ist in der betreffenden Gegend der Alveolarknochen nicht mehr vorhanden. Das Tumorgewebe ist in die anschließenden Knochenräume eingedrungen. In den übrigen Knochenräumen findet sich

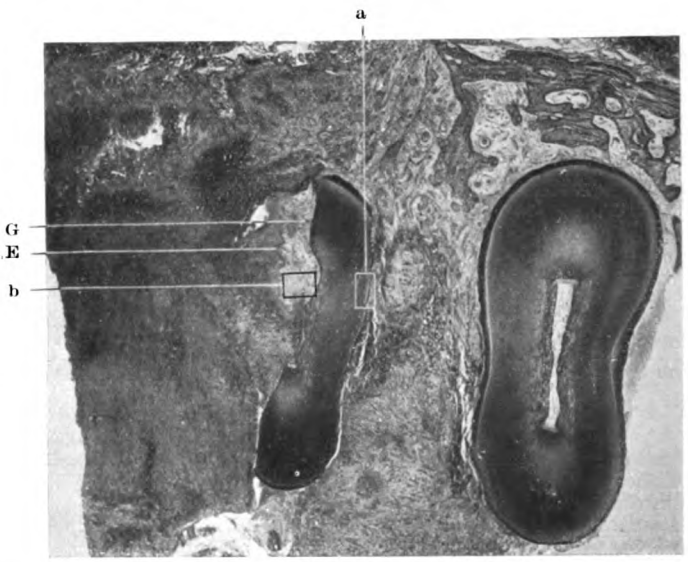

Abb. 2. Horizontalschnitt durch $\overline{1\,2}$ in halber Höhe der Zahnwurzel.

das Mark zum großen Teile durch feinfaseriges Bindegewebe, das sehr reichhaltig an Blutgefäßen ist, ersetzt. Der Alveolarknochen und das Zement befinden sich im Zustande der Resorption. Stellenweise erinnert hier das histologische Bild an das bei der Ostitis fibrosa (Abb. 4). Auch die harte Zahnsubstanz ist vom Zerstörungsprozeß betroffen worden. Sowohl das primäre Zement in der Gegend des Zahnhalses der befallenen Zähne als auch das sekundäre in der Gegend der Wurzelspitzen ist in breiter Ausdehnung resorbiert. Ungefähr in halber Wurzelhöhe erstrecken sich medial der beiden mittleren Schneidezähne die Resorptionsvorgänge weit bis ins Dentin hinein, ja sie erreichen sogar das Pulpenkavum (Abb. 2 und 3), so daß der Tumor wie ein breiter Zapfen in die Pulpa eindringt. Während die Pulpen der übrigen Zähne des Erkrankungsbereiches mehr oder weniger retikuläre Atrophie erkennen lassen, sind die Pulpen im Bereich der arrodierten Pulpenkammern in ausgiebigem Maße in fibrilläres Bindegewebe umgewandelt. Die Odontoblasten sind geschwunden und die bekannten Pulpenzellen nicht mehr erkennbar. An einer Stelle sieht

man einen Dentinrest (D) durch Osteoklaste (R) der Resorption anheim fallen (Abb. 5). Während das Zement im Bereiche des Tumors im allgemeinen durch

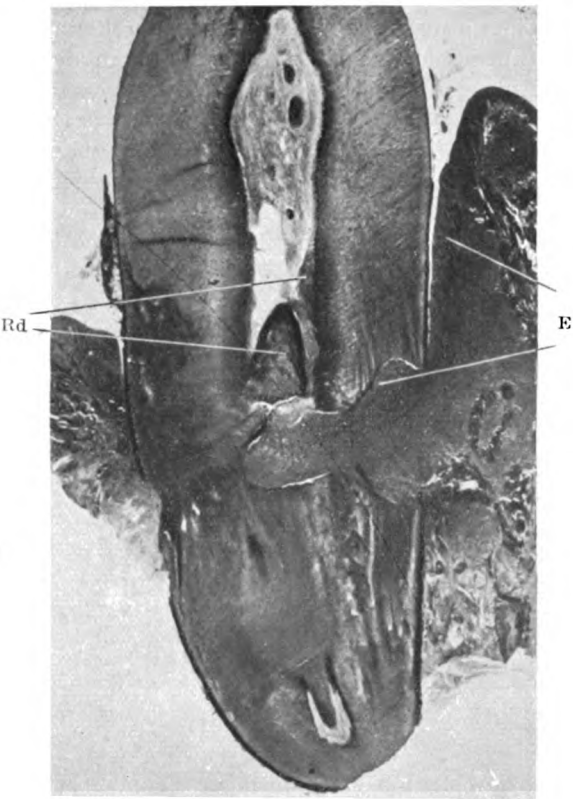

Abb. 3. Sagittalschnitt durch $\overline{1}|$.

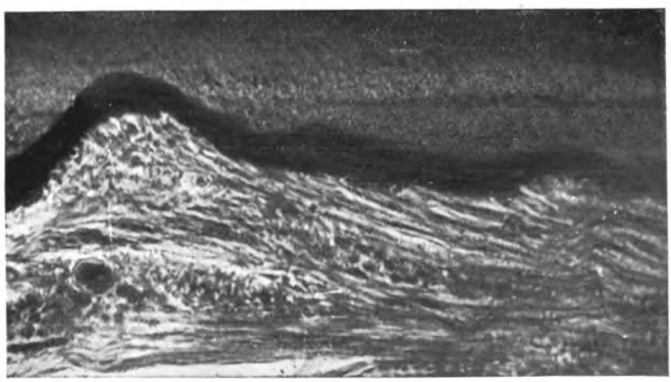

Abb. 4. Stelle a aus Abb. 2.

die aus diesem ausstrahlenden Fasern mit dem die Zähne umgebenden Gewebe in Verbindung steht, liegt das Tumorparenchym dem Dentin ohne kontinuierliche

Verbindung an. Zu bemerken ist, daß an einer Stelle (Abb. 3) auffallende Taschenbildung sichtbar ist, die sich bis an das resorbierte Dentin erstreckt. Hier ist das Bindegewebe in Granulationsgewebe umgewandelt (G), das von Epithelzügen (E) ohne sonderliche Wucherungen durchsetzt ist (Abb. 2 u. 3).

Es interessiert außerdem noch der Befund, daß in den Pulpenkammern, besonders an den Zähnen, an denen die Resorptionsvorgänge das Dentin ergriffen haben, in ausgiebigem Maße Reizdentin (Rd) mit wirr verlaufenden Kanälchen abgelagert worden sind (Abb. 3). Hier hat offenbar die Pulpa den Versuch unternommen, sich vor den vordringenden Tumormassen zu schützen.

Aus dem mitgeteilten Fall ergibt sich für die Therapie von Epuliden, welche mit breiter Basis dem Alveolarfortsatz aufsitzen, die Wichtigkeit einer genauen Beachtung des Röntgenbefundes. Das Röntgenbild kann zur Entscheidung

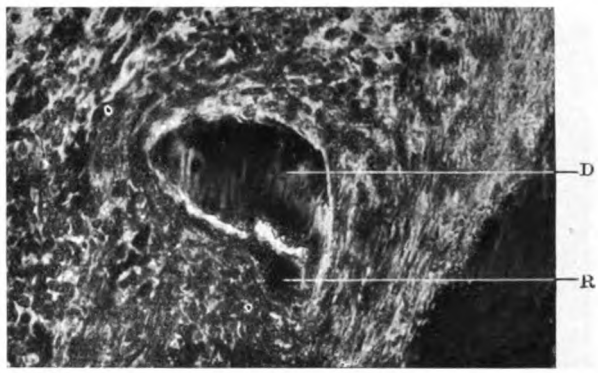

Abb. 5. Stelle b aus Abb. 2.

der Frage beitragen, ob Zähne im Bereich des Tumors zu erhalten sind; es kann auch die Wahl der Schnittführung entscheidend beeinflussen. Durch den Induktionsstrom läßt sich jedenfalls nicht feststellen, ob die Pulpen schon im Bereich des Tumors liegen. Der vorgetragene Fall zeigt ferner, daß bei Epulis daran gedacht werden muß, daß die Resorptionen der harten Zahnsubstanzen auch die Pulpa erreichen können, worüber bis jetzt in der deutschen Literatur Mitteilungen noch nicht vorliegen.

Diskussion: Euler: Die praktische Bedeutung ist nicht zu unterschätzen, wie ich aus eigener Beobachtung bestätigen kann.

Weber (Köln): Die Epulis ist ein mit bestimmten Resorptivleistungen ausgestattetes Granulationsgewebe, das die Fähigkeit hat, auch die harte Zahnsubstanz zu resorbieren.

Fliege (Schlußwort): Bei dem Vortrage kam es besonders darauf an, den Praktiker zu einer vertieften Untersuchung der an Epulis erkrankten Patienten anzuregen.

Waßmund (Berlin): **Schädigungen durch Presojod. Klinisches und Bakteriologisches.**

Diskussion: Heinroth, Loos.

Adrion (Berlin): **Nahrung und Zähne.**

Diskussion: Rebel.

Hermann Euler (Breslau): **Perforation und Parodontium.**

In der zahnärztlichen Literatur ist wohl öfter von der ungewollten Perforation, der sog. fausse route die Rede. Ich erinnere an die Monographie von Chr. Greve und den dort angegebenen umfangreichen Schriftennachweis. In der Hauptsache aber handelt es sich hierbei wie auch bei den Aufsätzen der letzten Jahre um diagnostische und therapeutische Fragen, was schließlich bei der praktischen Bedeutung des Themas nicht verwunderlich ist. Über die pathohistologische

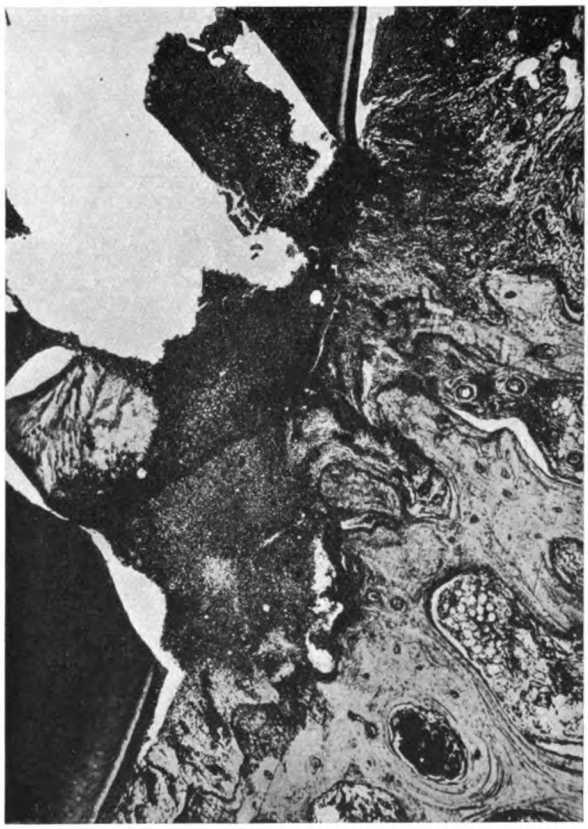

Abb. 1. Perforation in Asepsis. Beobachtungszeit: 3 Tage.

Seite dagegen erfahren wir so gut wie gar nichts; man ist hier im wesentlichen auf Mutmaßungen und Analogieschlüsse angewiesen. Und doch ist es interessant, einmal auch das pathobiologische Geschehen im Parodontium nach einer Perforation zu verfolgen.

Es ist klar, daß zur Lösung der Frage: wie verhält sich das Parodontium zur Wurzelperforation, das Tierexperiment herangezogen werden mußte. Gerade die Hundeeckzähne z. B. erscheinen wegen ihrer starken Wurzelbiegung förmlich prädestiniert für eine Perforation. Wenn ich aber glaubte, daß die gewollte Schaffung einer tief sitzenden Perforation unter Erhaltung der Krone sehr

einfach wäre, so erwies sich das als großer Irrtum. Aus solchen etwas unerwarteten Schwierigkeiten heraus ergab sich zwangsläufig ein Einschränken der Fragestellung dahin, daß diese nunmehr lautet: Wie verhält sich das Parodontium zu einer Perforation, die zwar innerhalb der Alveole, aber näher dem Limbus alveolaris gesetzt wird. Daß gerade diese Form der Perforation besonders interessante pathohistologische Bilder liefert und außerdem einen sehr bemerkenswerten Beitrag zu dem aktuellen Thema Parodontose darstellt, möge einigermaßen die Einschränkung des angekündigten Themas ausgleichen.

Abb. 2. Perforation mit Infektion. Beobachtungszeit: 3 Tage.

Zunächst noch einige Worte über die Technik der angestellten Versuche. Zwei Möglichkeiten sind stets denkbar: die Perforation erfolgt unter relativ günstigen hygienischen Bedingungen und eine Infektion der Wunde am Periodontium findet dabei nicht statt, oder aber: durch die Perforation wird nach Lage der Dinge mit Sicherheit eine infizierte Wunde geschaffen. Für das weitere Verhalten des Parodontiums muß natürlich die Frage, ob infiziert oder nicht, von größter Bedeutung sein, und um deshalb beiden Möglichkeiten Rechnung zu tragen, wurde in folgender Weise vorgegangen. Bei einer Reihe von Hunden wurde beiderseits der gleichnamige Zahn (Eckzahn) perforiert, in der einen

Kieferhälfte unter Anwendung aller Kautelen, also saubere Hände, gereinigter, mit Jodstrich versehener Zahn, desinfizierter Kofferdam, ausgekochte Instrumente; bei der anderen Kieferhälfte keinerlei Vorsichtsmaßregeln, sondern Beschmutzung des Perforationskanales mit schmierigem Zahnbelag aus einem ungepflegten, poliklinischen Munde. Die Zugänge wurden dann mit Phosphatzement fest verschlossen und anschließend gleich eine Röntgenaufnahme gemacht, um festzustellen, ob auch wirklich perforiert wäre. Denn, wie ja auch

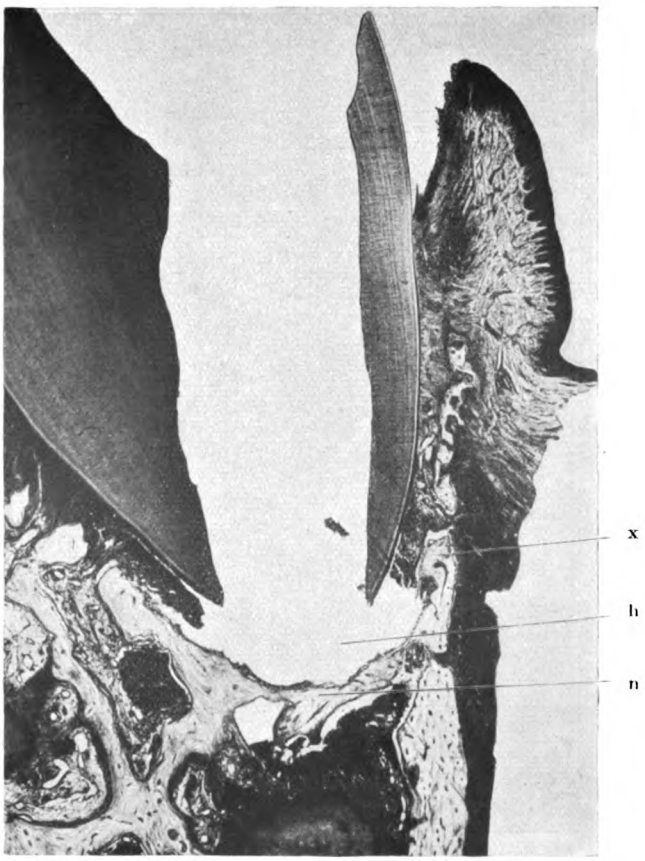

Abb. 3. Perforation mit Infektion. Beobachtungszeit: 7 Tage. n nekrot. Knochen, h Hohlraum, entstanden durch Ausfallen der Eiterkörperchen, x s. Abb. 4.

Greve in seiner Arbeit hervorhebt, so heftig die Blutungen sein können, wenn am Apex perforiert wird, so gering ist oft die Blutung, das Zeichen der verletzten Wurzelhaut, wenn der Perforationskanal im Seitenabschnitt der Wurzel liegt. Die Tiere wurden nun zu verschiedenen Zeiten getötet und so kam eine doppelte Versuchsserie zustande mit den Zeitabschnitten: 3 Tage, 7 Tage, 14 Tage, 4 Wochen, 2, 3 Monate Lebensdauer nach der Perforation. Unmittelbar nach dem Tode wurden die betreffenden Zähne mit ihrer Umgebung herausgeschnitten und in der üblichen Weise der histologischen Untersuchung zugeführt. Der

Abkürzung halber werden weiterhin die Versuche der einen Seite stets mit A (aseptisch), die der anderen Serie mit S (septisch) bezeichnet. Das Ergebnis der Experimente war die nachstehende Gegenüberstellung (bei der jedoch von einer genauen Wiedergabe aller histologischen Abstand genommen wurde).

Versuchsdauer 3 Tage bei A (Abb. 1): Das typische Bild eines frischen Traumas ohne Infektion; ein größerer Blutungsherd, reichlich Fibringerinnsel, in den oberflächlichen Partien Leukozyten, mäßige Gefäßerweiterung, geringe Zellvermehrung in den benachbarten Spongiosamaschen. Dagegen bei S (Abb. 2): Von einem Blutungsherd und von Fibrin-

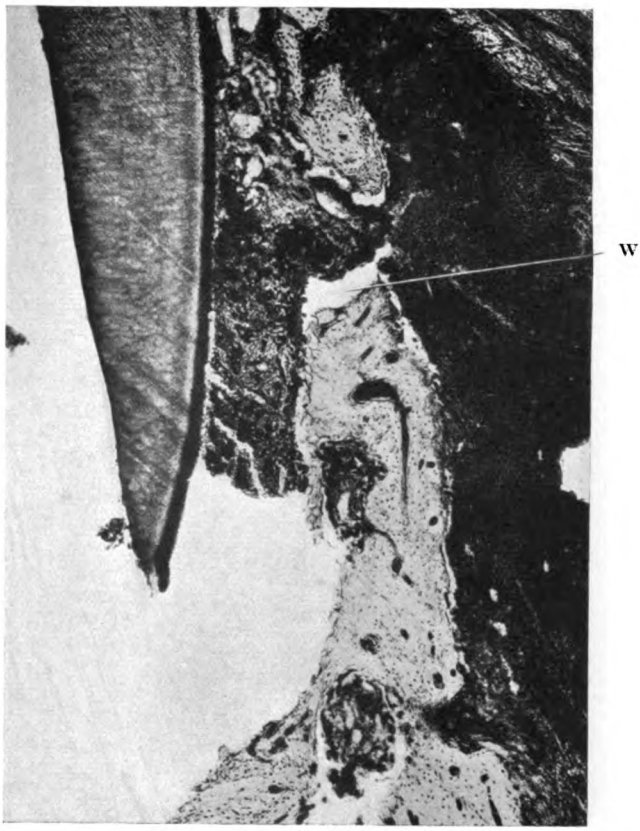

Abb. 4. Stelle x aus Abb. 3 bei stärkerer Vergrößerung. W der Weg, den die Infektion durch den Alveolarknochen nach dem Periost zu eingeschlagen hat.

gerinnseln ist wenig zu sehen, fast das ganze Bild wird beherrscht von Leukozyten; die Infiltration hat sich auch entlang der Wurzeloberfläche über das Bereich des Traumas hinaus ausgedehnt; der Knochen weist deutliche Anzeichen schwerer Schädigungen auf, in den Spongiosamaschen stärkste Zellenhäufung.

Versuchsdauer 7 Tage: A: Die traumatische Entzündung hat offenbar ihren Höhepunkt erreicht. Nun dehnt sich die Infiltration bei A gleichfalls eine Strecke weit entlang der Wurzel aus und läßt sich auch eine kurze Strecke weit in die benachbarten Spongiosamaschen hinein verfolgen. Im ganzen besteht aber doch gute Abgrenzung. An den Knochenrändern spärliche Riesenzellen. Bei S (Abb. 3 und 4): An der Perforationsstelle selbst war nur Eiter (der beim Schneiden ausgefallen ist). Der Knochen ist aufs stärkste in Mitleidenschaft gezogen; die der Wunde benachbarten Spongiosamaschen mit Leukozyten und Lymphozyten prall ausgefüllt; an einzelnen Stellen beginnende Einschmelzung. Die

Entzündung dehnt sich nach allen Seiten hin entlang der Wurzel weit aus und hat das benachbarte Periodontium zerstört. Durch die dünne Alveolarwand ist die Entzündung an die Außenseite des Kiefers gelangt und hat hier eine ausgedehnte Periostitis hervorgerufen.

Versuchsdauer 14 Tage: A (Abb. 5): Ein neues Moment ist in Erscheinung getreten: Von der Zahnfleischtasche aus ist in rascher Wucherung das Mundhöhlenepithel bis zur Perforationsstelle gelangt und hat hier das Heilgranulationsgewebe, das zapfenförmig in den Perforationskanal hineinragt, ähnlich einem Pulpapolypen mit Epithel überzogen. Die Organisierung des Granulationsgewebes schreitet rasch fort, überall bereits reichlich

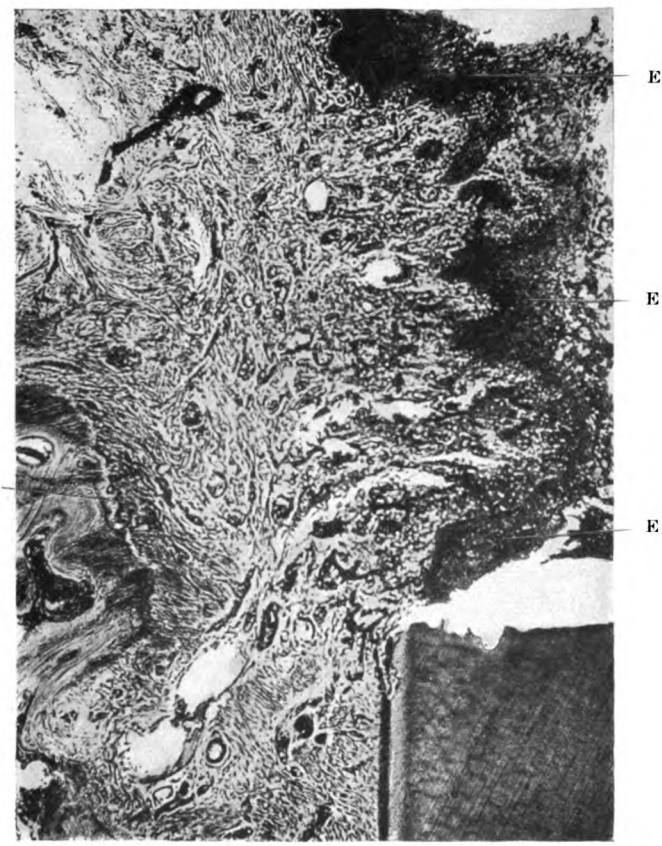

Abb. 5. Perforation in Asepsis. Beobachtungsdauer: 14 Tage. E das überwuchernde Epithel, o osteoider Saum.

Bindegewebe, die Infiltration beschränkt sich in der Hauptsache auf die unmittelbar unter dem Epithelüberzug befindlichen Abschnitte. Die Spongiosamaschen weisen nunmehr geringe Zellenvermehrung auf; am Knochenrand nach der Wurzeloberfläche zu ist bereits ein osteoider Saum zu beobachten, reichlich Osteoplasten, das benachbarte Periost ist frei von Entzündungserscheinungen. Bei S (Abb. 6): Hier ist von Osteoplasten und osteoidem Saum nichts zu sehen; im Gegenteil an verschiedenen Stellen reichliche Riesenzellen, die den Knochen abbauen. Die Partie an der Wundstelle nimmt den Charakter chronisch entzündlichen Gewebes an: Zahlreiche Gefäße, wechselnde Mengen von neu gebildeten Fibrillen, nicht sehr dichte, aber weit ausgedehnte Infiltration, die sich auch noch eine Strecke weit in die benachbarten Spongiosamaschen hinein verfolgen läßt. Auch bei S ist ein Hinzutreten des Mundhöhlenepithels zu beobachten; es ist das hier um so interessanter, als bis auf eine kleine, von dem Perforationspunkt weit entfernte Partie die Epithelansatzstelle an diesem Zahn keine pathologische Vertiefung zeigte. Es machte schon ganz

den Eindruck, als ob hier das unerwartet aufgetretene Epithel lediglich von den (zweifellos mitbeteiligten!) Malassezschen Resten geliefert worden wäre. Erst eine genaue Durchmusterung aller Schichten des Zahnes ließ die schmale Kommunikationsbahn mit dem Mundhöhlenepithel sicher feststellen.

Versuchsdauer 4 Wochen. Dieser Doppelversuch fällt mit seinen Ergebnissen vollständig aus dem Rahmen der übrigen Versuche heraus, insofern diesmal bei A das histologische Bild auf eine infizierte Wunde hinwies, während der Befund von S sich ganz in die Reihenfolge der Heilungsbilder einer aseptischen Wunde einfügte. Da nach der

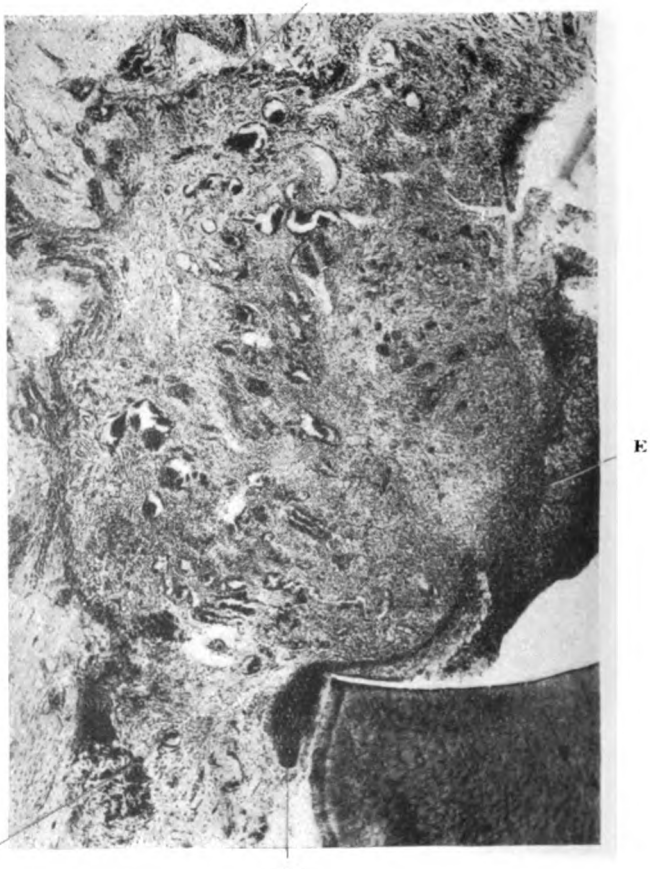

Abb. 6. Perforation mit Infektion. Beobachtungsdauer: 14 Tage. R Riesenzellen. E Mundhöhlenepithel, M wuchernder Malassezscher Epithelrest.

Versicherung meiner Mitarbeiter eine Verwechslung der Präparate ausgeschlossen scheint, ist nur folgendes denkbar: Trotz aller Vorsichtsmaßregeln hat beim aseptischen Versuch doch eine Infektion stattgefunden, während, wie man das ja gerade bei Hunden oft beobachtet, der Infektionsversuch bei der als septisch geltenden Perforation nicht anschlug.

Bei dem als aseptisch registrierten Versuch ist das Mundhöhlenepithel vom Zahnhalse her bis an die Perforationsstelle gewuchert, hat diese aber noch nicht überzogen. Das Gewebe am Traumaort trägt jetzt ganz den Charakter chronisch entzündlichen Granulationsgewebes; an der Oberfläche eine Lage nekrotischer Zellen, nach der Tiefe im stark infiltrierten Gebiet zahlreiche Gefäße, zum Teil mit verdickter Intima, nach dem Knochen zu fortschreitende Bildung von Bindegewebe. Der Knochen selbst zeigt in einigen dem Periodontalraum benachbarten Spongiosamaschen vermehrten Zellgehalt, namentlich Histiozyten.

Osteoklasten sind keine mehr vorhanden. An der Zementoberfläche Resorption geringen Grades.

Der im Versuchsprotokoll als septisch eingetragene Versuch bietet ein wesentlich günstigeres Bild. Das heruntergewucherte Epithel hat die ganze Perforationsstelle überzogen und zeigt eine gut ausgeprägte papilläre Anordnung. Infiltration findet sich nur noch unmittelbar unter dem Epithel. Im übrigen ist der Periodontalraum im Bereiche des Traumas ausgefüllt mit gut organisiertem Bindegewebe; die Spongiosamaschen weisen normalen Zellgehalt auf, der ganze Knochenrand ist dicht besetzt mit Osteoplasten. Das Gesamtbild entspricht eigentlich ganz der fortschreitenden Heilung, wie sie, verglichen mit dem A-Zustand von 14 Tagen, nach 4 Wochen zu erwarten war.

Versuchsdauer 2 Monate. A (Abb. 7): Das Bild ähnelt sehr einem epithelialisierten Pulpapolypen. Papillenartig erhebt sich das Gewebe über das Niveau der Zahnfleischtasche und ragt eine kurze Strecke weit in den Perforationskanal hinein. Auch apikalwärts ist das Epithel noch weiter entlang der Wurzeloberfläche vorgedrungen und hat hier eine Fortsetzung der Zahnfleischtasche bewirkt. Die Infiltration beschränkt sich auf

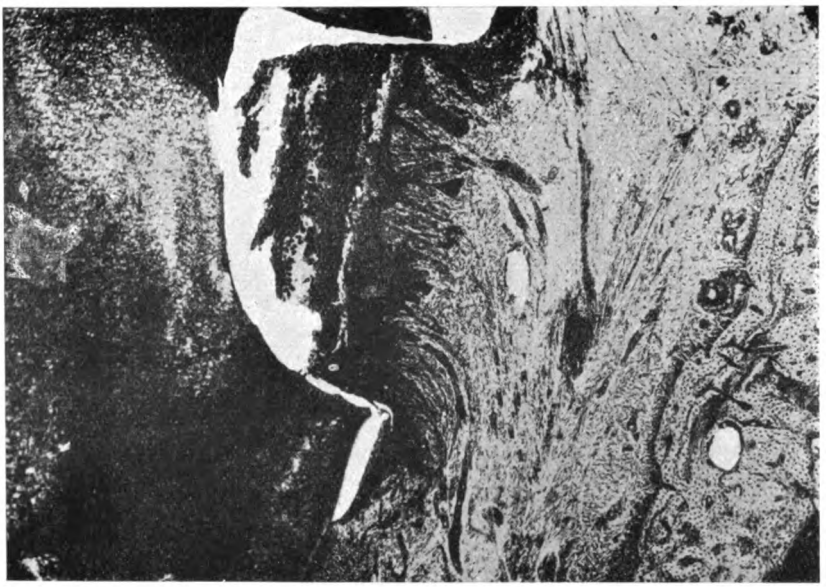

Abb. 7. Perforation in Asepsis. Beobachtungszeit: 2 Monate.

das subepitheliale Gewebe; im darunter liegenden fibrillenreichen Bindegewebe ist ein kleiner Dentinsplitter eingebettet. Der Oberfläche des Knochens entlang zieht sich eine dichte Lage von Osteoplasten; die Spongiosamaschen haben normales Aussehen.

S (Abb. 8): Innerhalb der 2 Monate hat sich auch hier ein vollständiger Epithelüberzug gebildet, nur beschränkt sich die Infiltrationszone nicht auf das unmittelbar unter dem Epithel liegende Gewebe, sondern sie erstreckt sich, wenn auch mit allmählich abnehmendem Zellgehalt bis an den Knochen, der in umschriebenem Bezirk immer noch Zeichen chronischer Entzündung aufweist. Im Gegensatz zu dem Versuch A von gleicher Dauer, bei dem die Zementoberfläche unverändert geblieben ist, hat sich beim Versuch S eine flächenhafte, aber doch nur bis in das Dentin hineinragende Resorption eingestellt.

Versuchsdauer 3 Monate. Dieser Doppelversuch deckt sich ganz mit dem nach 2 Monaten erhobenen Befunde. Bei A auch wieder eine kleine, stark mit Epithel durchsetzte Papille. Das darunter liegende Bindegewebe ohne Besonderheit, der Knochen vollkommen frei; der Periodontalraum erscheint etwas verbreitert.

Bei S dagegen besteht wieder die schwere, immer noch fortbestehende Knochenschädigung, diesmal vielleicht in noch höherem Maße wie bei S-2 Monate, indem es zur Bildung eines chronischen Abszesses gekommen ist, chronisch abgesehen von den zeitlichen Verhältnissen auch insofern, als das umgebende Bindegewebe keine lebhafte Reaktion gegenüber der Abszeßnachbarschaft aufweist. —

Wenn man die vorstehende Schilderung der Versuchsreihen überblickt, so läßt sich sehr leicht ein abgerundetes Bild für jede der beiden Gruppen finden. Auch das Versuchspaar mit 4 Wochen Beobachtungszeit reiht sich zwanglos in das Bild ein — allerdings nicht unter den im Versuchsprotokoll eingetragenen Rubriken, sondern bewertet nach dem ganz eindeutigen mikroskopischen Befund, der ja auch durch die sonst lückenlose Reihe eine feste Stütze erhält.

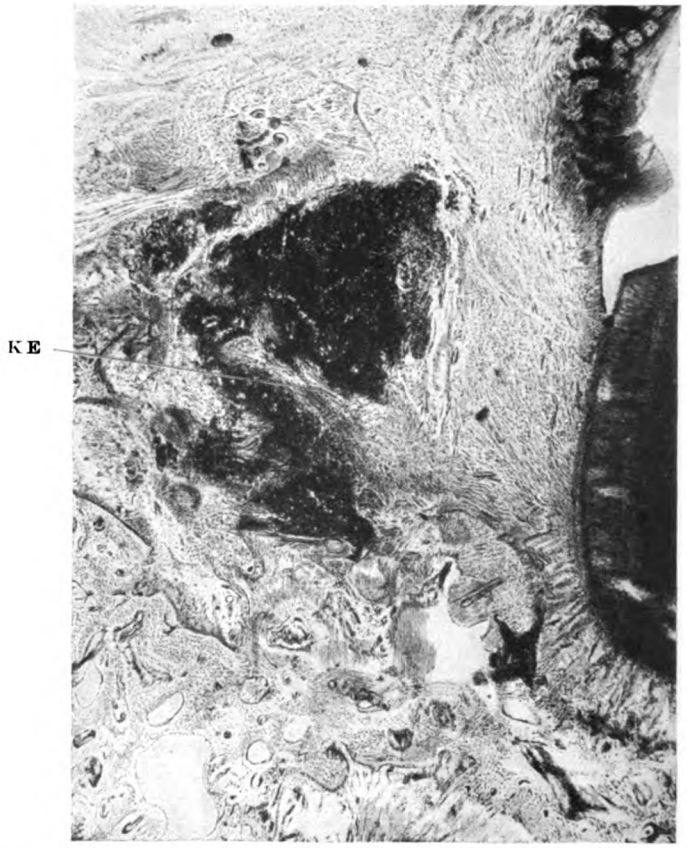

Abb. 8. Perforation mit Infektion. Beobachtungsdauer: 2 Monate. K E Entzündungsherd im Randbezirk des Alveolarknochens.

Der Ablauf des Prozesses innerhalb einer Zeit von 3 Monaten läßt sich etwa folgendermaßen formulieren:

Wird bei einem Hunde mittleren Alters unter aseptischen Kautelen eine Perforation gesetzt, die im Periodontalraum in nicht allzu großer Entfernung vom Limbus alveolaris mündet, so ist nach 3 Tagen das typische Bild einer sterilen Wunde mit reichlich Gerinnsel bei gutem Aussehen des Knochens gegeben. Mit dem deutlichen Einsetzen der reparatorischen Bestrebungen wird in den folgenden Tagen eine Zellanreicherung auch in den benachbarten Spongiosamaschen und eine kurze Strecke weit entlang der Wurzeloberfläche

beobachtet. 14 Tage nach dem Trauma ist bereits eine weitgehende Organisierung des Wundgranulationsgewebes und beginnende Knochenneubildung zu konstatieren, freilich auch ein Überwuchern der Wundfläche mit Mundhöhlenepithel festzustellen. Dieses Bild erfährt in den folgenden Wochen und Monaten eine weitere Festigung, und es wird anscheinend damit ein gewisser Dauerzustand hergestellt.

Wird unter sonst gleichen Verhältnissen und Bedingungen eine infizierte Perforationswunde geschaffen, so sehen wir am 3. Tage kein Blutgerinnsel, sondern eine vollständige Überschwemmung des Wundgebietes mit Leukozyten; in den folgenden Tagen stellt sich Eiterbildung ein, die Entzündung dehnt sich erheblich weiter entlang der Wurzeloberfläche aus, der angrenzende Knochen ist schwer in Mitleidenschaft gezogen, er wird zum Teil nekrotisch, die benachbarten Markräume zeigen ebenfalls das Bild akuter Entzündung, die Infektion kann ihren Weg durch den Knochen hindurch auf die äußere Knochenhaut nehmen und zu einer Periostitis führen. Nach Ablauf von 14 Tagen sehen wir immer noch Osteoklasten in Tätigkeit, von Knochenneubildung ist nichts zu sehen; in den Spongiosamaschen weiterhin das Bild der Entzündung. Ein Vordringen des Mundepithels ist auch hier zu beobachten. In den folgenden Wochen tritt teilweise eine Organisierung des Granulationsgewebes ein, reichliche Infiltration bleibt aber bestehen. Unter einer Epitheldecke entwickelt sich das Bild einer zwar eng umschriebenen, jedoch äußerst hartnäckigen Entzündung im Knochenrandbezirk, die auch nach 3 Monaten noch deutlich nachweisbar ist.

Eigentümlich ist das Verhalten des Zementes. Die Resorptionserscheinungen sind wesentlich geringer, als man nach früheren Versuchen hätte erwarten dürfen; deutlich in Erscheinung sind sie eigentlich nur bei den infizierten Wunden getreten. Der koronalwärts von der Perforationsmündung gelegene Abschnitt des Zementes leidet offenbar sekundär sehr erheblich in seiner Ernährung; er wird mit dem Tiefenwachstum des Epithels bald völlig bloßgelegt.

Wenn man sich nun die Frage nach der praktischen Bedeutung der vorstehenden Versuchsergebnisse vorlegt, so ergibt sich wie bei all diesen Tierexperimenten naturgemäß die Vorfrage: Wieweit darf man die am Hunde gemachten Beobachtungen auf menschliche Verhältnisse übertragen. Für das in Rede stehende Thema möchte ich diese Vorfrage dahin beantworten, daß die Übertragung in weitgehendem Maße möglich ist. Es wurde schon erwähnt, daß es durchaus nicht so leicht ist, die Erscheinungen einer Infektion beim Hunde herbeizuführen; wenn dies trotzdem bei meinen Versuchen eigentlich stets — das eine Mal allerdings ungewollt — gelang, so ist beim Menschen um so leichter die Infektion einer Perforationswunde am Periodontium zu erwarten. Daß auch die atypische unspezifische Epithelproliferation beim Hunde sehr viel Ähnlichkeit mit derjenigen des Menschen hat, ist bereits aus der Literatur bekannt. Somit dürfen wir auch nach dieser Richtung beim Menschen ähnliche Bilder unter gleicher Perforationslokalisation erwarten — soweit man bei einmaligen Versuchen überhaupt berechtigt ist, etwas zu erwarten. Nachprüfungen sind daher unbedingt erforderlich. Es wäre namentlich interessant, die Versuche auch bei Hunden verschiedenen Alters zu wiederholen, denn es ist immerhin vorstellbar, daß das Epitheltiefenwachstum um so rascher erfolgt, je älter das Tier ist.

Das Ergebnis der vorgetragenen Versuche hat insofern schon praktische Bedeutung, als es wieder auf das deutlichste zeigt, wie ungeheuer wichtig peinliche Sauberkeit in der konservierenden Zahnheilkunde ist. Ein überzeugenderer Beweis, als ihn die Bilder von 2 und 3 Monaten Versuchsdauer bieten, ist wohl nicht leicht zu erbringen! Daß der Befund kein Zufallsprodukt ist, geht schon aus den einzelnen Phasen der Entwicklung des Prozesses hervor; es spricht ferner gegen einen Zufall, daß wir denselben Befund unter gleichen Bedingungen an zwei verschiedenen Zähnen erheben konnten. Praktisch wichtig ist weiterhin in diesem Zusammenhang der Versuch mit 7 Tagen Beobachtungszeit, indem er dartut, wie bei der infizierten Perforationswunde in kurzer Zeit auch das Periost in Mitleidenschaft gezogen sein kann. Praktisch wichtig ist endlich die große Hartnäckigkeit, mit der sich der Entzündungsherd im Knochen erhalten kann.

Was die Konsequenzen für die Therapie anlangt, so kann ich mich zu diesem Punkt sehr kurz fassen, da er in eigenen Versuchen von Rebel behandelt werden wird. So viel scheint mir aber aus den gezeigten Bildern hervorzugehen, daß man bei solchen Perforationen, die nahe dem Zahnhals im Periodontalraum münden, am sichersten geht, wenn man die Stelle mit einem kleinen chirurgischen Eingriff vom Zahnfleischrande her freilegt und bei der radikalen Beseitigung des Entzündungsherdes die dauernde Bloßlegung einer kurzen Wurzelstrecke als das geringere Übel in Kauf nimmt. Die Perforationsöffnung von außen her exakt zu verschließen, ist ja dann eine einfache Sache und die verhängnisvolle Tasche ist beseitigt.

Zum Schluß noch ein paar Worte über die Bedeutung der angestellten Tierexperimente für die Parodontoseforschung. Bei der Intensität, mit der seit einigen Jahren auf diesem Gebiete gearbeitet wird, wird es wohl auch nicht an Versuchen fehlen, die Krankheitsformen des Parodontiums experimentell zu erzeugen. Soweit jedoch wenigstens meine eigenen Bemühungen bis jetzt gingen, handelte es sich ausschließlich um Beeinflussung des Zahnfleischrandes. Daß es aber gelingt, von einem tieferen Punkte innerhalb der Alveole aus in einer nach Tagen zahlenmäßig festgelegten Frist eine pathologisch vertiefte Zahnfleischtasche zu erzeugen, das dürfte ein Novum sein und zugleich einen Fingerzeig für weitergehende Versuche nach dieser Richtung hin abgeben.

Anscheinend ist die Proliferationsfähigkeit des Mundhöhlenepithels noch weit größer, als man das bisher angenommen hat, und als es z. B. auch meine Versuche über Extraktionswundheilung oder über das Verhalten frakturierter Wurzeln im Kiefer erwarten ließen. Daß sich das Mundhöhlenepithel besonders rasch in der Richtung geringeren Widerstandes ausbreitet, wie ihn ein unmittelbar benachbarter chronischer Entzündungsherd darstellt, das haben wir ja schon länger gelernt. Aber daß in dem gleichen Sinne auch ein relativ weit entfernter Entzündungsherd wirkt trotz Zwischenschaltung eines histologisch anscheinend intakt gebliebenen Gewebsbezirks, das läßt uns doch manche Vorgänge in etwas anderem Lichte erscheinen. Es wäre doppelt erfreulich, wenn die von mir angestellten Versuche nicht bloß zum Verständnis für die Einzelvorgänge nach einer Perforation beitragen würden, sondern noch darüber hinaus für die Parodontoseforschung von größerem Werte sein könnten.

Diskussion: Rebel: Meine Versuche sind leider, wie schon Herr Euler angedeutet hat, durch Eingreifen einer vis major nicht zur Auswertung gekommen, ja größtenteils zerstört. Soviel aber scheint mir auf Grund der wenigen noch brauchbaren Präparate sicher, daß alle unsere bisherigen Methoden der Perforationsbehandlung (mechanisch-chemisch wirkender Verschluß) eine histologische Heilung nicht ermöglichen! Als einen interessanten Nebenbefund möchte ich die rasche Auskleidung eines Kanals mit Epithel erwähnen, der durch das Vorstoßen eines Guttaperchastiftes fast bis zur Kompakta entstanden ist. Vielleicht habe ich die Möglichkeit, nächstes Jahr über Versuche in bereits angedeutetem Sinn wie auch über solche zu berichten, in denen ich die Perforationswunde auch von innen her beeinflußt habe; vielleicht wird auch Herr Euler seine Versuche weiterführen.

Weber weist auf ähnliche Versuche hin. Einspritzungen von Lipoiden ins Periodont regt die Epithelwucherung spezifisch an.

Loos: In der glücklichen Weise, die wir von Herrn Euler gewohnt sind, hat er das für den Praktiker so wichtige Gebiet der traumatischen Läsionen des Paradentiums in einer Assoziation uns vorgeführt, deren Verbindungsbahnen das rein theoretisch-wissenschaftliche Problem der Paradentosen aufs innigste berühren. Obwohl er diesen Zusammenhang selbst enthüllt hat, sei es mir gestattet, ihn in einigen Zügen schärfer herauszuheben.

Die beiden Versuchsreihen zeigten das histologische Bild der Gewebsreaktion einmal auf einen „aseptischen", dann auf einen infektiösen Reiz, beide mit bemerkenswerten Unterschieden im Erscheinungsablauf und im Heilungsvorgang. Bezeichnenderweise verband sich auch hier — wie es für Praxis und Klinik immer zu sein pflegt — mit der Infektion die Entzündung, das pathologisch-anatomische Bild der -itis. Wenn wir unter diesem verlangen, so erhellt, daß und wo die Grenzen zwischen Gewebsschädigung und der Reaktion auf diese zu suchen sind.

Wir sahen Gewebsschäden mit und ohne wirkliche „entzündliche" Veränderungen, sahen also, anders ausgedrückt, -ose und -itis. Jene Schädigungen sind exogener oder endogener Natur, diese immer endogener, weil die -itis ein besonderes Verhalten, einen besonderen, immer gleichgearteten Grad der Einwirkung der Stützsubstanzen gegenüber der Schädigung im Sinne einer Reinigung von den von außen hervorgerufenen, unter der Schädlichkeit selbst gebildeten Fremdstoffen darstellt.

Hier liegen auch die Ursachen für die Unterscheidungen, welche die klinische Beobachtung des Praktikers schon gemacht hat und die er nicht entbehren kann, wenn nämlich unterschieden wird zwischen der „Pyorrhoea alveolaris" und der Apy. „sine Pyorrhoea", d. h. wir haben auch im Gesichtswinkel der Allgemeinpathologie ebenso zu unterscheiden wie in der Klinik zwischen Zuständen mit den Merkmalen der Entzündung im paradentalen Gewebe, Gingivitis und Gingiviostitis einerseits und denen, wo diese fehlen, wo es sich handelt um Ausheilungsprozesse nach Entzündungen oder um degenerative Gewebsveränderungen wie bei einem anderen Teil der Eulerschen Läsionsfolgen, etwa Epithelproliferationen als Auskleidung der durch Bindegewebswucherung ausgefüllten Defekte in dem differenzierten Paradentium (vgl. Epitheltiefenwucherung und Löfflers Auffassung vom epithelisierten Zahnfachloch!). Hier also reparatorische Vorgänge, zum Teil nur nach Entzündungen, zu einem anderen Teil ohne diese, wie z. B. als Ersatz für katarrhalisch abgestoßenes oder durch mechanische oder pathologische Beanspruchung verbrauchtes, zerfallenes, nekrotisches, epitheliales Gewebe bzw. spezifisch differenziertes Bindegewebe. Unter diesem Gesichtswinkel können wir die paradentale, nichtentzündliche Atrophie genannten Gewebsveränderungen verstehen. Ich brauche da nur an die Be- und Entlastungsveränderungen des Zahnfaches und -Bettes zu erinnern und an die Kombinationen zwischen Altersschwund und Paradentosen. Hier liegen die Berührungspunkte und die Kreuzungspunkte von Weskis „Atrophien" und Paradentosen, Kantorowicz Paradentitis und Paradentose, Gottliebs Schmutzgingivitis und diffuser Atrophie. Die allgemeine Pathologie ist der Hut, unter dem dieser Komplex betrachtet werden muß, nicht die spezielle Histologie von Einzelerscheinungen an Präparaten mehr oder weniger bestimmter Provenienz. Das eben war und ist auch heute der Vorzug von Eulers Darstellungen, daß sie vom praktisch-experimentellen Ergebnis aus zu einer Analyse des Paradentosen-Proteus gelangen lassen, aus klinischen Beobachtungen hinführen zur theoretischen Beherrschung des Pyorrhöe- bzw. Paradentosen-Problems.

Darin liegt auch das Interesse für den Praktiker: Er erkennt so deutlicher die Bedeutung unserer theoretischen Arbeit für Klinik und Therapie, erkennt aber auch Wert und Bedeutung seines Beobachtungsmaterials für den Theoretiker und — die Theorie.

Euler (Schlußwort): Die Versuche Webers sind außerordentlich zu begrüßen, da einzelne Versuchsserien allein nicht beweiskräftig genug sind. Blutungen bei seitlicher Perforation sind selten in größerem Umfang vorhanden.

Zilkens (Köln): Beiträge zur Resorption bleibender Zähne.

Rudolf Weber (Köln): **Zur Kasuistik der histologischen Veränderungen an retinierten Zähnen.**

Seit Zuckerkandl hat sich eine Reihe von Autoren mit dem Schicksal retinierter Zähne beschäftigt, von denen hier nur Williger, Euler, Peckert, Kantorowicz, Buente und Moral, Bauer, Kotányi genannt seien. Aus diesen Arbeiten geht hervor, daß besonders die Resorptionsvorgänge an nicht durchgebrochenen Zähnen das Interesse der Zahnärzteschaft wachgehalten haben. Wir sind heute in der Lage, die Kasuistik um drei Fälle zu vermehren, von denen der eine in mehrfacher Hinsicht aus dem gewohnten Rahmen herausfällt.

Fall I, r. o. 7 und 8, stammt von einem 24jährigen Manne, der unsere Klinik wegen heftigen Schmerzen aufsuchte. Die Besichtigung der Mundhöhle ergab folgendes: r. o. 8 war nicht durchgebrochen. Zwar sah seine Krone durch einen Spalt in der Schleimhaut hindurch. Da der Patient aber angab, daß am Tage vorher am Weisheitszahne (außerhalb der Klinik) Extraktionsversuche gemacht worden waren, mußte die Verletzung der Gingiva zunächst wohl auf das Trauma des Entfernungsversuches bezogen werden. Nach dem gleich zu besprechenden histologischen Bilde kann indessen angenommen werden, daß doch vorher schon eine Zahnfleischtasche bestanden hatte, da sonst wohl auch nicht an eine Extraktion gedacht worden wäre. Die Röntgenaufnahme zeigte einen r. o. 8, dessen Krone schief nach distal geneigt war. Um beide Molaren war eine Verdichtung des Knochens deutlich sichtbar, die eine Mitbeteiligung des r. o. 7 wahrscheinlich machte. In Narkose wurden beide Zähne entfernt.

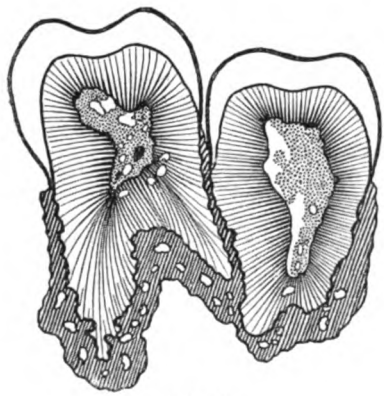

Abb. 1.

Das Übersichtsbild (Abb. 1) verdeutlicht den Zusammenhang der beiden Zähne. Anatomisch handelt es sich um zwei zusammengewachsene Molaren, bei denen aber — wie die mikroskopische Betrachtung lehrt — die Verwachsung nicht durch das Wurzelzement geschah, wie das ja sonst der Fall zu sein pflegt. Vielmehr war sie durch ungeordneten Knochen nach vorheriger, weitgehender Resorption der Substanz beider Molaren erfolgt.

Im einzelnen bietet sich folgendes Bild: r. o. 7 zeigt eine Karies, die ziemlich weit pulpawärts vorgeschritten ist und zur Bildung von sekundärem Dentin an der Pulpadecke geführt hat. Die Pulpa selbst weist noch keine Entzündungserscheinungen auf, dagegen wohl stellenweise retikuläre Atrophie. Beide Zähne sind ringsum eingebettet in eine Hartsubstanz, die ohne Vermittlung von paradentalem Bindegewebe unmittelbar und überall an die Zahnkörper grenzt. Das Auffälligste ist das eben erwähnte Fehlen jeglichen Bindegewebes. Der offenbar neugebildete Parablast schließt unmittelbar mit der Schmelz-Zementgrenze auf beiden Molaren ab. Nur an einer Stelle findet sich noch Bindegewebe und Epithel: an der medialen Seite von r. o. 8, dessen Krone ja noch nicht durchgebrochen war.

An der ganzen Zirkumferenz der Molaren sind Zement und Dentin weitgehend resorbiert worden. Die Zerstörung geht so weit, daß auf lange Strecken von dem primären Zement nichts mehr zu sehen ist. Außerdem sind tief ins

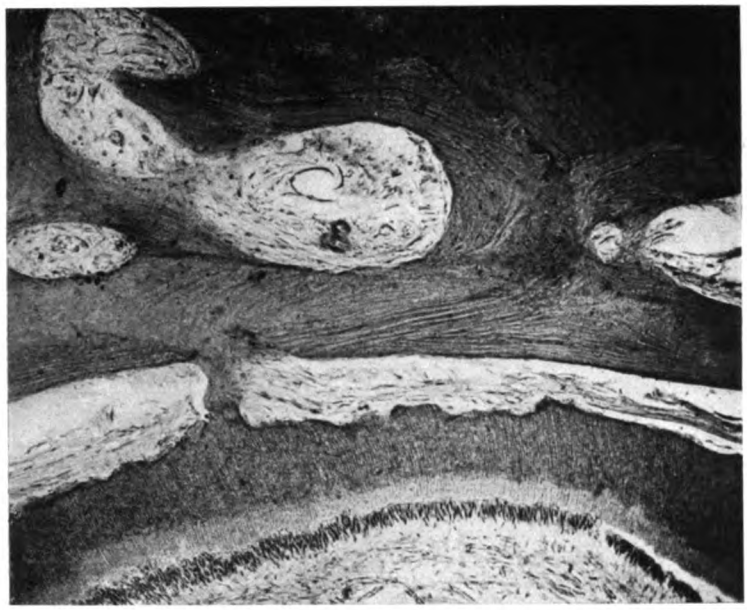

Abb. 2. (Fall 2).

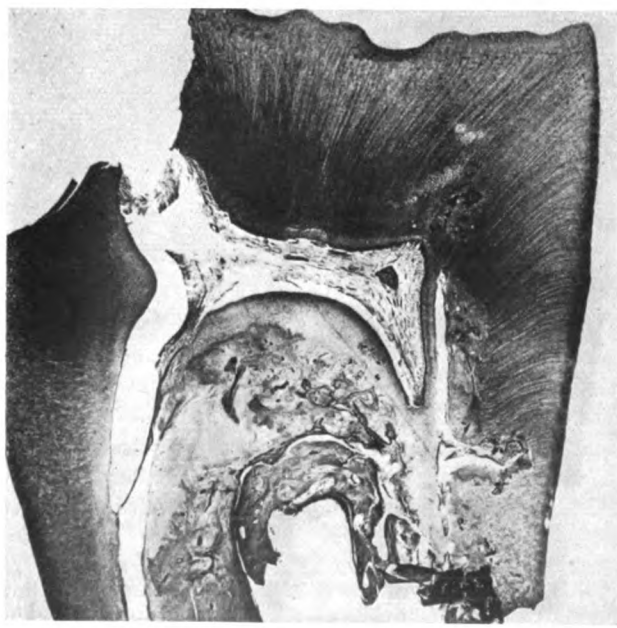

Abb. 3. (Fall 3, Übersicht).

Innere der Dentinkörper vorgedrungene Resorptionsgänge festzustellen, deren Wandungen mit einer Knochenkörperchen enthaltenden Hartsubstanz ausgekleidet sind und deren Lumen ein derbfaseriges Bindegewebe enthält. Da, wo die Resorptionsgänge bis in Pulpanähe vorgedrungen sind, hat die Pulpa ebenfalls sekundäres Zement angebaut. An einer Stelle des dritten Molaren ist es zu einem Durchbruch des Granulationsgewebes in die Pulpa gekommen. Auch durch das Foramen apicale des Weisheitszahnes ist das Granulations-

Abb. 4.

gewebe eingedrungen und hat hier ein dem sekundären Zement ähnelndes Produkt abgelagert.

Das Hartgewebe um die beiden Zähne ist nach seinem Aufbau Knochen, und zwar spricht die Regellosigkeit der Haversschen Systeme für ungeordneten Knochen. An vielen Stellen grenzt die Peripherie der Lamellensysteme des Knochens an Buchten des Zahnbeins, dessen Zementüberzug vorher zerstört worden war.

Fall II, l. o. 3, halbretinierter Eckzahn, dessen Krone weitgehend zerstört ist. Der Fall bietet an sich keine bemerkenswerten Einzelheiten. Konzentrisch vordringend, ist von allen Seiten ein Granulationsgewebe in das Dentin eingedrungen und hat hier ein weitverzweigtes Kanalsystem gebildet, dessen Wandungen dieselben Merkmale bietet wie in Fall I. Die Resorption ist so hochgradig, daß große Teile des Zahnkörpers durch die

angebildete Hartsubstanz — Knochen — ersetzt sind. Das Granulationsgewebe ist verhältnismäßig reich an Rundzellen, während Ostoklasten nicht gerade häufig getroffen werden. Die Pulpa weist keine Reizerscheinungen auf, die Odontoblastenschicht ist lückenlos erhalten.

Fall III, r. u. 7 eines 29jährigen, halbretinierter Zahn. Die klinischen Daten sind von Franzheim in Heft 7 des Korresp.-Blatt. f. Zahnärzte beschrieben worden. R. u. 6 und 7 waren nicht bis zur Artikulation mit ihren Antagonisten durchgebrochen, ihre Kronen blieben etwa 1 cm unterhalb der Verbindungslinie von r. u. 5 und 8. Das Übersichtsbild zeigt, daß besonders an der distalen Seite des Zahnes und in der Bifurkation ausgedehnte Resorptionen stattgefunden hatten, wobei das resorbierende Weichgewebe minenartig in die Zahnsubstanz vorgedrungen war. Die nächsten Bilder bringen einige Einzelheiten.

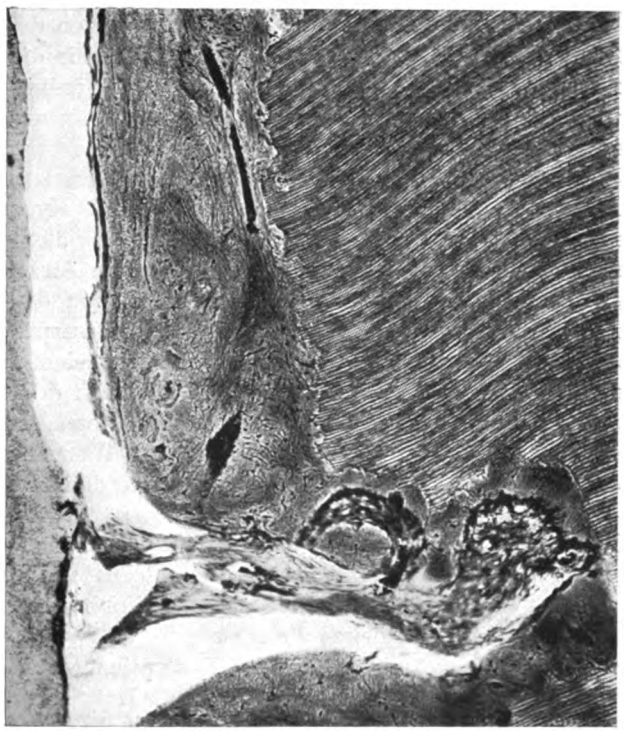

Abb. 5.

So läßt sich auf Abb. 4 erkennen, daß oberhalb des Pulpahornes einige Gänge sich befinden, deren Wandungen mit typischem Knochen ausgekleidet sind. Die Pulpa hat eine mäßige Schicht sekundären Zahnbeins gebildet, das aber durchaus nicht den Eindruck einer überstürzten Bildung macht. Abb. 5 zeigt eine Stelle direkt unterhalb der vorigen. Hier hat sich das Granulationsgewebe — von der Pulpa nur durch eine dünne Dentinschicht getrennt — einen Weg parellel zur Pulpawand gebahnt. Man erkennt deutlich, daß die Dentinkanälchen wie abgeschnitten aussehen. Auch hier hat der Parablast die Merkmale typischen Knochens.

Epikrise. In der Literatur kommen über die Resorption retinierter oder halbretinierter Zähne drei verschiedene Anschauungen zur Geltung. Es sind das: 1. Die Fremdkörperwirkung des retinierten Zahnes. Diese wird wohl so gedacht, daß der verlagerte Zahn eine Unterbrechung der Kraftübertragung darstellt und auf die oben geschilderte Weise eliminiert werden soll. 2. Die Entzündungstheorie, die die Ursachen der Resorption in einer chronisch

verlaufenden Entzündung sieht. 3. Die Ansicht von Kotányi - Gottlieb, die den retinierten Zahn als ein Plantat auffaßt. Als solcher stehe er in einem gewissen Verhältnis zu dem umgebenden Bindegewebe, das abhängig sei von der Qualität des Plantates und vom Zustand des Bindegewebes. Es kann entweder in einem indifferenten Verhältnis stehen oder die Bildung von Osteoblasten und Ostoklasten anregen. Die Qualität des Plantates hängt ab von dem Zustand der organischen Grundsubstanz und dem Grad der Verkalkung.

Wir fragen nach dem Wesen der Vorgänge. Zur Beantwortung gehen wir von der Binsenwahrheit aus, daß jeder pathologische Vorgang ein physiologisches Vorbild hat. In unserem Falle ist das Vorbild die Resorption des Milchzahnes und seines Parodontiums. Wir glauben, daß über die Natur dieses Vorgangs heute wohl keine andere Ansicht besteht, als die, daß die Resorption der Ausfluß gesteigerter Stoffwechselleistungen ist, die zum Aufbau des Ersatzzahnkeimes notwendig sind. Histologisch wird die Milchzahnresorption gekennzeichnet durch die Hyperämie, die Mobilisation von Uferzellen zu Ostoklasten und die Bindegewebsneubildung. Prinzipiell das gleiche: Hyperämie, Ostoklastenmobilisation und Bindegewebsneubildung, ist bei jeder akut verlaufenden Resorption zu finden, besonders bei den Fällen, die allem Anschein nach auf Grund endogener, auf einer Variation in der Konstitution des Mesoblasten beruhender Ursachen zustande kommen. Alle die bei der Resorption von Milchzähnen, Ersatzzähnen und retinierten Zähnen auftretenden histologischen Veränderungen liegen in der Richtung derjenigen Reaktion des Gefäß-Bindegewebsapparates, die wir im allgemeinen als Entzündung bezeichnen (resorptive Entzündung). In diesem Sinne ist auch die idiopathische Wurzelhautwucherung von Euler nicht nichtentzündlich. Sie paßt sich vielmehr dem hier aufgezeigten Rahmen gut ein.

Unser Fall 1 ist das Beispiel eines auf Grund einer Entzündung ablaufenden Resorptionsprozesses, den man als Endostitis ossificans zu benennen hat. Fall 2 und 3 sind analog den von Williger u. a. beschriebenen. Hier handelt es sich um ganz chronisch verlaufende Prozesse.

Die vorgetragene Ansicht, daß die bei der Resorption auftretenden histologischen Veränderungen alle in der Richtung auf die als Entzündung bezeichnete Gefäß-Bindegewebsreaktion liegen, ist geeignet, sowohl die Entzündungs- als auch die Fremdkörpertheorie in sich zu vereinigen. Daß Entzündungen sehr schnell zu lakunärer Resorption führen, ist eine bekannte Tatsache. Aber auch der chronische, auf einer Unterbrechung des Trajektorienverlaufes (grob mechanisch gesprochen) beruhende funktionelle Reiz des retinierten Zahnes auf das Bindegewebe des Parodontiums führt zu den gekennzeichneten Reaktionen.

Die Theorie von Gottlieb und Kotányi soll hier nicht bestritten werden. Sie ist denkmöglich. Doch kann ihr wohl, wie aus dem Beispiel der Milchzahnresorption hervorgeht, nicht eine Bedeutung für alle Fälle zugesprochen werden.

Es liegt auf der Hand, daß die gekennzeichneten histologischen Veränderungen natürlich nur auf dem Wege über Änderungen des Stoffwechsels möglich sind.

Diskussion: Delbanco wirft die Frage auf, ob in Fällen von „scheinbar" diagnostischer Resorption an den Zahnen die Fixation einen dauernden Erfolg verspricht.

Treuenfels: Ich glaube nicht, daß die Entzündungstheorie von Weber für alle Resorptionen die Ursache sein kann. Dem widerspricht die Störung der physiologischen Resorption

durch Entzündung der Wurzelhaut. Zu den Reizen, die Euler erwähnte, ist noch der physikalische Reiz hinzuzuzählen. Ich glaube, daß dies bei Geschwülsten nur durch Einwirkung retinierter Zähne auf andere zutrifft. Auch die Resorption retinierter Zähne selbst führe ich auf Druckwirkung von Wurzelwachstum und Knochen zurück.

Euler: Auch mir scheint nicht genügend begründet, alle Erscheinungen auf den Begriff Entzündung zurückzuführen.

Loos: Das den Praktiker und Wissenschaftler gleichermaßen beschäftigende und anregende Generalthema hat offenbar gelautet: Theorie und Praxis der Läsionen des Paradentiums oder auch: Allgemeine und spezielle Pathologie und Klinik der Paradentosen. Um eine solche handelt es sich doch offenbar auch bei einem Teil der Beobachtungen des Kollegen Weber. Wenigstens glaube ich zum Teil die Merkmale der Entzündung, wie ich sie vorhin kennzeichnete, vermißt zu haben. Man muß sich hüten, alle regressiven und proliferierenden Veränderungen eines Gewebes als Entzündung anzusehen, denn nur eine reinliche Scheidung ermöglicht Fortschritte in der Erkenntnis des Wesens der Paradentosen, ermöglicht schließlich, was ja praktisch von so großer Bedeutung ist, eine Gruppierung der Zustände nach ihren besonderen ursächlichen Zusammenhängen und damit hinsichtlich der Therapie. Ich brauche kaum zu wiederholen, was damit diese theoretischen Erörterungen Wertvolles auch für den lediglich praktisch-klinisch Eingestellten enthalten. Daß Entzündung nicht das Wesentliche bei diesen paradentalen Erkrankungen ist, hat offenbar schon Herr Euler seiner Zeit dadurch ausdrücken wollen, daß er in einer seiner Arbeiten über diese Dinge von einer idiopathischen Periodontitis sprach. Auch ihm erschien sie offenbar als eine Eigenerkrankung, eine Veränderung des betreffenden Gewebsabschnittes, welche den gewöhnlichen Hergang und Ausgang der Perizementitis nicht darbot.

Das Paradentium hat also auf einen inneren oder äußeren Schaden nicht mit einer Entzündung, sondern mit einem Vorgang reagiert, dessen histologisches Bild bei der experimentellen und klinischen Paradentose ebenso wiederkehrt wie etwa bei den pathologisch-anatomischen Studien Weskis und den Befunden Gottliebs unbekannter Ätiologie. Das lehrt nicht nur, worin Bedeutung und innerer Zusammenhang aller dieser theoretischen wertvollen Forschungen trotz ihrer Gegensätze für Theorie und Praxis liegen, sondern auch das, daß alle diese theoretischen Arbeiten der engsten Anlehnung an das Leben, an das klinisch-biologisch Erfaßbare nicht entraten können. Auf den Brettern, die der Vortrag Weber bedeutet, liegen also die Paradentosen regenerativen und auch degenerativen Charakters, welche freilich auslaufen können in entzündliche Prozesse.

Wie der Herr Vortragende richtig deutete, ist die Zementresorption eine Folge der periodontalen Gewebswucherung. Es liegt kein Grund vor, in dem Zementdefekt das Primäre zu sehen, es ist aber auch nicht notwendig, die Wucherung als eine Entzündungserscheinung anzusehen. Wie bei den vorher gezeigten traumatischen Paradentosen, scheinen auch ohne erkennbare Läsion atrophisch-degenerative Prozesse vorzukommen, auf welche Regenerate — unter Umständen freilich unvollständige — folgen. Das differenzierte Fasersystem wird z. B. nicht wiederhergestellt, es bleibt ein Ersatzgewebe. Oder das Paradentium ist „atrophisch" oder „asthenisch", dann resultiert ein Kummerregenerat — alles unter histologischen Bildern, die wir als Atrophie, diffuse Atrophie, Paradentose dargestellt sehen. Fortschreitenden Schwund ohne Bildung von Ersatzgewebe kennen wir im senilen, den vorübergehenden mit vollem Ersatz aus der Orthodontie im jugendlichen Kiefer, den unvollständigen von den überbelasteten oder entlasteten Zahnfächern Alternder und Kranker.

Im Gesichtswinkel der allgemeinen Pathologie und Pathophysiologie, wenn man will im biologischen, müssen meines Erachtens die Paradentosen betrachtet werden, dann gelangt die zahnärztliche Histologie leichter zu einer Ordnung des Chaos der paradentären Erscheinungen, leichter auf einen für Klinik und Therapie brauchbaren Boden.

Hierauf hinzuweisen und so einen gedrängten Ersatz zu leisten für den seines rein theoretischen Inhaltes wegen gestern nicht gehaltenen Vortrag war der Zweck und die Entschuldigung für diese etwas ausgedehnte Diskussionsbemerkung.

Seidel: Die Behandlung dieses Themas ist besonders dankenswert, da auch die praktische Bedeutung noch größer ist, als man im ersten Augenblick annehmen möchte. Ich habe den Eindruck, daß Stoß und Schlag bei Zähnen mit lebender Pulpa als Ursache der Resorption nicht ganz ihrer Bedeutung entsprechend gewürdigt sind. Findet der Praktiker bei Behandlung einer lebenden Pulpa ungewöhnliche Erscheinungen, z. B. unverhältnismäßig starke Blutung od. dgl., so sollte er gleich an Resorptionen denken, die den Wurzelkanal eröffnet haben könnten und bei diesen Fällen nach etwa voraufgegangenem — aber vielleicht schon jahrelang zurückliegenden — Stoß und Schlag fragen. Röntgenaufnahmen sichern auch hier die Diagnose, aber nur, wenn die Bilder wirklich erstklassig sind, sonst können sie sogar irreführen.

Die Ankündigung des Themas veranlaßte mich, von einem ungewöhnlichen Fall von Resorption ein Diapositiv mitzubringen, an dem die bisherigen Beobachtungen übertroffen

werden und der auch klinisch nicht in das bisherige Ursachensystem hineinzupassen scheint. Es handelte sich um eine Dame von 22 Jahren mit linksseitiger Hemiatrophia faciei. Die Patientin hatte auf der atrophierten Seite Schmerzen, deren Ursache auf einen im Röntgenbild nachgewiesenen, nicht durchgebrochenen wurzellosen Weisheitszahn zurückgeführt wurde. Retention aus Platzmangel kam nicht in Betracht, da die Kieferhälfte seit langem lückenhafte Zahnreihen hatte. Die Entfernung des rings herum freigelegten wurzellosen Zahnes brachte ganz überraschende Schwierigkeiten. Die histologische Untersuchung zeigte eine baumartig durch die ganzen Zahnkronen bis in die Kauhöcker hindurchgehende Resorption der Zahnkrone nebst Auskleidung der Resorptionshöhlen durch Knochen sowie deutliche Verwachsung dieses Knochens mit dem Kieferknochen (es wird ein Diapositiv dieser Zahnkrone mit einem ganz ungewöhnlichen Resorptionsbild gezeigt). Der Fall soll noch veröffentlicht werden.

Haber (Berlin): Über die Resorption bleibender Zähne in Verbindung mit retinierten Zähnen und Wurzelperforationen sprach ich 1921 in Breslau auf der Z. V.-Tagung. In Röntgenbildern und photographischen Bildern zeigte ich meine damalige Auffassung über die Möglichkeiten der Wurzelresorptionen. In der von Herrn Zilkens nach klinischen Symptomen gegebenen Einteilung vermisse ich ein sehr wesentliches Moment für die Ursachen der Resorption, nämlich das der schädlichen Belastung, sowohl der Über- als auch der Entlastung. Auch die Ursachen der in Lichtbildern demonstrierten wurzelresorbierten, sonst fehlerfreien Zahnkronen erachte ich als Folgen solcher schädlichen Belastungserscheinungen. Eine einwandfreie Beurteilung der Ursachen ergibt sich nur, wenn der Vortragende nicht nur den resorbierten Zahn zeigt, sondern denselben im Rahmen seiner Umgebung, d. h. im Gebißbild vorführt, und zwar nicht nur in labialer, sondern auch in lingualer Okklusion und dann auch in Artikulationsstellung. — In klinischer Hinsicht empfehle ich in einem sonst lückenlosen und fehlerfreien Gebiß einen der Zange verfallenen resorbierten Zahn zuerst auf odontoplastischem Wege zu ersetzen, wie ich es in Breslau zeigte. Erst wenn dieser Weg erfolglos bleibt, dürfen die übrigen Ersatzmethoden herbeigezogen werden. — Meine Erfahrungen auf diesem Gebiet haben mich zu einer anderen Einteilung geführt, die ich aus dem Manuskript meiner demnächst erscheinenden Arbeit hier vorbringe:

A. Normal.	A. Anormal.	
1. Anatomisch, 2. physiologisch.	I. Pathologisch:	a) anatomisch, b) physiologisch, c) bakteriell, innerlich.
	II. Klinisch:	a) bakteriell, äußerlich. b) traumatisch, indirekt, mechanisch. c) chirurgisch, direkt,

Auf Einzelnes kann ich im Rahmen der Diskussion hier nicht eingehen und muß dazu auf die Arbeit selbst verweisen.

Weber (Schlußwort): Herrn Euler ist zuzugeben, daß die Entzündungsfrage ein sehr schwieriges Kapitel ist. Im Vortrag aber wurde betont, daß alle zur Resorption an Zahn und Knochen führenden Vorgänge in der Richtung der Entzündung verlaufen. Dazu gehören auch diejenigen Fälle, die als Paradentosen bezeichnet werden. Auf die physikalisch-chemische Seite des Themas wurde nicht eingegangen, weil lediglich die morphologische Seite betont werden sollte. Aus meinen übrigen Arbeiten kann jeder ersehen, daß ich die erste in ihrer Bedeutung zu schätzen weiß. Herrn Treuenfels ist auf seine Behauptung zu erwidern, daß jede Entzündung die Resorption steigert. Auch die Druckatrophie kommt erst auf dem Umweg über das Bindegewebe zustande.

Heitmüller (Göttingen): Über Saugevorrichtungen an Gebissen und deren Indikation.

Über die Indikation der Verwendung von Saugevorrichtungen bei Gebissen herrschen auch heute noch unter der Zahnärzteschaft außerordentlich verschiedene Ansichten. Ich hoffe durch meinen Vortrag vor allem eine rege Diskussion anzuregen, die etwas mehr zur Klärung auf diesem Gebiete beiträgt. Es sind in den letzten 20 Jahren in Deutschland über 20 Patente, Saugevorrichtungen betreffend, erteilt. Es würde viel zu weit führen, auf alle diese verschiedenen Methoden einzugehen. Sie haben meist auch nur noch historisches Interesse, zeigen aber deutlich, wie diese Frage die Geister der Kollegen bewegt hat. Ich

will nur auf solche Methoden eingehen, welche noch heute allgemeine Verwendung finden und sich noch etwas verbessern lassen.

Saugevorrichtungen kommen fast nur bei oberen Gebissen in Betracht, da bei unteren Gebissen die Tragfläche des Kiefers für das Anbringen von Saugevorrichtungen meist viel zu schmal ist.

Bei gut abgeheilten, nicht zu flachen Oberkiefern und normalem Biß sind besondere Saugevorrichtungen nicht notwendig. Vorausgesetzt, daß der Abdruck tadellos ist, das danach angefertigte Gebiß einwandfrei konstruiert ist und den Oberkiefer in seiner ganzen Ausdehnung umfaßt, d. h. die Frontzähne nicht aufgeschliffen sind. Die Adhäsion solcher Gebisse leidet aber immerhin etwas beim Kauakt, und es geraten leicht Speiseteile unter die Platte. Beim Kauakt verschiebt sich das Ersatzstück ein wenig. Das den Knochen bedeckende Zahnfleisch wird auf der dem Kaudruck ausgesetzten Seite etwas zusammengedrückt, und daher hebt sich das Gebiß auf der nicht belasteten Seite ein bißchen vom Zahnfleisch ab. Dieser Übelstand läßt sich auch nicht durch den sog. funktionellen Abdruck und die beste Konstruktion des Gebisses ganz vermeiden. Hier leisten die schon lange von alten Praktikern angewandten sog. Saugestriche, die aber keine wirklichen Saugevorrichtungen darstellen, gute Dienste. Diese Saugestriche drücken sich etwas in das Zahnfleisch ein und schließen die durch das Gebiß bedeckte Gaumenfläche besser ab, so daß Speisen weniger leicht unter die Platte geraten, und die Adhäsion der Platte besser gewahrt bleibt. Natürlich muß man bei gestanzten Goldgebissen auf Saugestriche verzichten. Die Saugestriche werden von vielen Zahnärzten in der Weise angebracht, daß sich ein solcher im Halbkreis innerhalb des Kieferwalles hinzieht und mit einem Saugestrich zusammentrifft, welcher sich in der Nähe des hinteren Gebißrandes bis auf den Kieferwall erstreckt. In der Mitte des Gaumens, wo das den Knochen bedeckende Gewebe dünn und härter ist, wird man den Strich fast ganz fortfallen lassen, denselben aber seitlich der Mittellinie, wo das Gewebe weicher und nachgiebiger ist, erhöhen.

Besondere Saugevorrichtungen sind indiziert bei nicht abgeheilten oder sehr flachen Oberkiefern, bei Oberkiefern, wo die Frontzähne aufgeschliffen sind, bei vorstehenden, abnorm breiten Unterkiefern und bei Personen, die sich nicht an unter normalen Verhältnissen gut sitzende Oberstücke gewöhnen können.

Viele Zahnärzte verwenden als Saugevorrichtung für Gebisse Luftkammern, in welchen durch Saugen ein luftverdünnter Raum geschaffen wird. Diese Luftkammern werden einfach oder mehrfach nach den verschiedensten Schablonen hergestellt. Dieselben erfüllen auf die Dauer ihren Zweck nur in geringem Maße, zumal in denjenigen vorher erwähnten Fällen, wo ein Ansaugen besonders notwendig wäre. Die Schleimhaut hypertrophiert und füllt die Luftkammer allmählich aus. Außerdem dringt in die Kammer gerade in den nicht normalen Fällen bei den Kaubewegungen leicht Luft und Speise ein, so daß die Gebisse sich lösen. Um diesem Mangel abzuhelfen, hat man die Saugekammer nach dem Gaumen zu durch einen Deckel versehen, ohne dadurch wesentliche Fortschritte zu erzielen.

Ein wesentlicher Fortschritt wurde durch die Anwendung von Gummisaugern erreicht, die in verschiedener Form hergestellt werden. Am gebräuchlichsten

sind die flachen Gummisauger von runder oder länglicher Form. Dieselben nehmen nach dem Einsetzen eine Tellerform an und besitzen dann eine erhebliche Saugekraft. Nach längerem Tragen quellen die Scheiben aber, verflachen sich und lassen in ihrer Saugekraft nach. Ferner entsprechen die Sauger auch nicht der gekrümmten Fläche des Gaumens. Daher wird der Sauger an einigen Stellen einen stärkeren Druck auf die Schleimhaut ausüben, wodurch Druckstellen entstehen können, und das Stück sozusagen etwas am Gaumen hängt. Es sind eine Anzahl Vorrichtungen erdacht, um diesen Druck zu verringern und ein möglichst gleichmäßiges Anliegen des Gummisaugers an den Gaumen zu erzielen, z. B. durch Anbringen eines dem Gaumengewölbe entsprechenden Deckels oder Rahmens, welcher nur den Rand des Saugers auf den Gaumen auftreffen läßt. Diese Vorrichtungen erschweren aber außerordentlich die gründliche Reinhaltung der Saugekammern. Sie haben deshalb auch keine wesentliche Anwendung gefunden.

Um die Nachteile der Gummisauger möglichst zu vermeiden sollte man dieselben stets kleiner als die entsprechende Saugschablone auswählen, und die größeren Sauger nur bei sehr flachen Gaumen anbringen; während man für gewölbte Gaumen besser zwei oder drei kleine Gummisauger von runder Form oder zwei Sauger von länglicher Form zu beiden Seiten der Mittellinie verwendet. Nach meiner Erfahrung empfiehlt es sich auch bei der Verwendung von Gummisaugern Saugestriche in der früher erwähnten Art anzubringen, um das Geraten von Speisen unter die Gebisse möglichst zu vermeiden.

Die Wirkung der flachen Gummisauger läßt sich verbessern, wenn man dieselben etwas dünner als jetzt gebräuchlich herstellt und am Rande mit einer schmalen Erhöhung versieht, welche sich beim Ansaugen ein wenig in das Gaumengewebe eindrückt. Ich lasse derartige Sauger in runder und länglicher Form von verschiedener Größe in rotem und schwarzem Gummi anfertigen. Dieselben eignen sich für die meisten Saugeschablonen. Die Scheiben sind etwas kleiner als der Durchmesser der entsprechenden Schablonen und auch etwas dünner, so daß nach dem Quellen die Gummischeibe die Saugekammer gerade ausfüllt. Die Erhöhung dicht am Rande ist nur gering und ziemlich scharf zulaufend. Die Gummischeibe drückt wegen ihrer geringen Dicke auch nach dem Quellen kaum auf das weiche Gaumengewebe. Bei gewölbtem Gaumen wird man natürlich auch hier zwei oder drei runde oder längliche Sauger verwenden. Der untere Rand der Gummischeibe ist entsprechend der Form der meisten Saugeschablonen etwas abgeschrägt. Ich habe erst einige runde Formen fertiggestellt bekommen und kann ihnen nur diese zeigen. Ich habe die Sauger in einigen Fällen versucht. Die Saugekraft derselben ist wesentlich stärker als diejenige der gewöhnlichen Gummischeiben und bleibt auch nach längerem Tragen derselben bestehen.

Es sind schon früher Saugescheiben mit mehrfachen erhöhten Ringen hergestellt. Erstere sind aber ziemlich dick und haben eine Napfform (die bekannten roten Gummischeiben). Dieselben haben zwar eine erhebliche Saugekraft, üben aber schon wegen ihrer Napfform einen starken Druck auf den Gaumen aus, reizen diesen und lassen die Prothese am Gaumen erheblich hängen.

Ich will noch einiges über den Petryschen Gummisauger oder wie der Erfinder denselben nennt „Gebißfesthalter" sagen. Diese Sauger bestehen in der

Hauptsache aus einer Gummiplatte mit ein, zwei oder mehreren daran festsitzenden Gumminäpfen von verschiedener Gestalt, welche nach dem Gaumen zu eine konkave Form haben. Die Gummiplatte wird nach dem Vulkanisieren des Gebisses in einen durch Zinnschablonen gewonnenen Hohlraum in den Gaumenteil der Prothese mit Zement eingesetzt. Ich habe einen Petrysauger mit fünf länglichen Saugenäpfen in einem Falle von stark vorspringenden Unterkiefer nach mehrfachen noch nicht abgeheilten Extraktionswunden im Oberkiefer an einem Oberstück angewendet und war über die starke Saugekraft dieses Saugers geradezu erstaunt. Leider hat aber der Petrysauger, abgesehen von seinem recht hohen Preis, seine großen Nachteile. Derselbe war in dem von mir erwähnten Fall auf die Dauer nicht zu tragen. Der Gaumenteil der Prothese muß für diese Sauger dicker als sonst üblich sein, um die Gummiplatte mit den Saugnäpfen aufnehmen zu können. Letztere ragen trotzdem noch über das Niveau der Platte hinaus, lassen die Platte hängen und üben beim Ansaugen und Kauen einen starken Druck auf die Gaumenschleimhaut aus. Der Druck wird noch erhöht, nachdem nach einigen Wochen die Gummiteile aufgequollen sind. Die Gumminäpfe drücken sich dann noch tiefer in die Gaumenschleimhaut und ein verursachen erhebliche Schmerzen. Nimmt man die Ränder der Näpfe an den Druckstellen fort, läßt die Saugekraft nach. Unangenehm macht sich bei diesen Saugern auch ein stark quietschendes Geräusch bemerkbar, welches durch das Zusammendrücken des Gummis beim Kauakt entsteht. Der von mir konstruierte Sauger leistet dasselbe ohne die Nachteile.

Vor einigen Tagen erhielt ich einen Prospekt von Wetzler, Offenbach, über seine Trigon-Sauger. Ich habe mir dieselben schicken lassen, aber noch nicht am Patienten versucht. Neben runden Formen stellt derselbe mehr dreieckige Formen von Saugern her. Die dazu gehörigen Gummischeiben sind ziemlich dick und flach und ähneln somit den alten Formen. Die Befestigung der zum Halten der Gummischeiben bestimmten Knöpfe scheint mir aber eine wesentlich bessere als diejenige der sonst gebräuchlichen Schablonen zu sein. Ich lasse eine Anzahl Trigonsauger herumgehen. Ich habe einige Knöpfe von den Bleischablonen befreit und die entsprechenden Scheiben daran befestigt. Erfahrungen über diese Sauger fehlen mir.

Diskussion: Haber (Berlin): Der Vortragende führt die Haltbarkeit seiner oberen Prothese auf einen neuen von ihm konstruierten Sauger zurück. Dem stelle ich meine eigene Prothese gegenüber, die aus der gleichen Anzahl Zähne besteht und auch einem größeren Unterkiefer gegenübersteht, genau wie beim Vortragenden, jedoch mit dem grundlegenden Unterschied, daß dieselbe ohne Sauger und ohne Klammer hergestellt ist und ohne besondere Inanspruchnahme von Lippen-, Wangen- und Zungenmuskulatur saugt und in allen Kau- und Sprechbewegungen festliegt. Es kann nicht dringend genug vor Klammern und Saugern gewarnt werden; sie werden mit ganz seltenen Ausnahmen aus der Praxis verschwinden, wenn die Stentsmassen durch Gipsabdrücke ersetzt werden und Okklusion und Artikulation nicht mehr starre Begriffe bleiben, sondern in jedem einzelnen Falle genaueste Beachtung finden.

Schlußwort: Heitmüller: Der Ansicht von Haber kann ich nicht beipflichten. Es werden immer Fälle geben, wo man Saugevorrichtungen notwendig braucht. Die von mir demonstrierte Prothese ist vor länger als einem Jahr angefertigt, nachdem eine ganze Anzahl Wurzeln entfernt sind. Inzwischen ist an diesen Stellen eine erhebliche Resorption des Zahnfortsatzes eingetreten. Ohne den Sauger fällt das Stück sofort aus dem Munde. Dasselbe ist nur als provisorisches Stück in der ersten Zeit getragen. Ich habe dasselbe nur eingesetzt, um die Saugwirkung des neuen Saugers zu zeigen.

J. M. Müller (Würzburg): Über Mandibularanästhesie.

Von den intraoralen Methoden der Mandibularanästhesie ist in der Praxis nur noch eine gebräuchlich, und zwar die, welche Braun 1905 angab, Seidel 1913 ausbaute und Fischer durch sein Buch über örtliche Betäubung in Deutschland einbürgerte.

An der Hand von bekannten Bildern (Braun, Seidel, Sicher, Michel, Moral, Stein) wird auf die Forschung über die anatomischen Unterlagen der Mandibularanästhesie eingegangen.

Als erster stellte Hübner positive Untersuchungen an 150 Schädeln an und fand, daß in 71% das Foramen mandibulare 1,5 cm rückwärts vom inneren Rand des aufsteigenden Unterkieferastes und ebenfalls 1,5 cm über dem Alveolarrand des Weisheitszahnes liege.

Braun machte als erster auf die Wichtigkeit des Trigonum retromolare und seine Begrenzungskanten, die Linea obliqua externa und interna, aufmerksam. Er fand auf Grund eingehender anatomischer Studien, daß der Nervus mandibularis in der günstigsten Höhe von 1 cm über der Molarenfläche zu treffen sei, daß der Nervus lingualis sofort nach dem Einstich an der Linea obliqua interna und der Nervus mandibularis 1,5 cm weiter rückwärts vor seinem Eintritt ins Foramen oberhalb der Lingula ausgeschaltet werden müsse. Er erkannte genau, daß man den Musculus pterygoideus internus bei der Infiltration schonen müsse, und daß die innere Fläche des aufsteigenden Unterkieferastes etwas nach außen in Richtung auf den Eckzahn der anderen Seite stehe. Er stellt die wichtige Forderung auf, mit der Kanülenspitze den Kontakt mit dem Knochen sofort aufzunehmen und in innigster Berührung mit dem Knochen zu bleiben.

Peckert machte 1905 auf die Variabilität der Gestalt des aufsteigenden Unterkieferastes aufmerksam, vor allem darauf, daß die Linea obliqua interna manchmal wenig ausgeprägt sei und damit auch die Fovea retromolaris, manchmal weiter rückwärts zum Foramen mandibulare liege, „nach rückwärts fliehe". Der Einstichpunkt ist dadurch schwieriger zu finden, der Knochenkontakt etwas mehr rückwärts zu suchen.

Über die Höhe des Foramen mandibulare hat Moral wichtige Messungen angestellt und auf die Variabilität der Lingula und damit auch des Foramens hingewiesen.

Auch auf die Untersuchungen Michels und Luniatscheks, die zu gleichen oder ähnlichen Befunden kamen wie obige Autoren, sei hingewiesen.

Die größten (400 Unterkiefer) und wertvollsten Untersuchungen lieferte Stein. Er fand, daß das Foramen nur in 2% über der Kaufläche der Molaren liege, in 35% in Höhe der Kauflächenlinie, in 57% in Höhe des Alveolarrandes und in 6% unter ihm. Das Foramen mandibulare liegt also tiefer, wie ich mir wenigstens bis vor 5 Jahren vorgestellt hatte. Dieses Untersuchungsergebnis Steins ist zu sehr in Vergessenheit geraten.

Seidel hat 1913 die Mandibularanästhesie durch seine Untersuchungen vertieft. Er machte vor allem auf die innige Lage des Musculus pterygoideus internus zur Innenfläche der Mandibula bei weit geöffnetem Munde aufmerksam und auf die lockere, für die Injektion günstige Gewebseinbettung des Nerven oberhalb der Lingula.

Die Methodik der heutigen Mandibularanästhesie ist am besten aus Fischers Figur zu ersehen, wie sie auch Partsch in seinem neuen Lehrbuch I, Abb. 304 abbildet.

Hinzufügen möchte ich, daß die Schleimhautfalte mit dem Ligamentum pterygo-mandibulare größerer Beachtung wert ist. Sie springt bei weit geöffnetem Munde fast bei jedem Menschen in großer Deutlichkeit vor, zieht von der Fovea retromolaris zum Pterygoid und bildet mit der Linea obliqua externa einen spitzen Winkel, in dessen Halbierung meist die Linea obliqua interna liegt und die Einstichstelle zu suchen ist. Die schematische Zeichnung möge dies illustrieren.

Trotz der einwandfreien und restlosen Erforschung und Festlegung der Mandibularanästhesie beobachte ich immer wieder eine große Unsicherheit bei ihrer Ausführung. In der Poliklinik gehäuft auftretende Fazialislähmungen ließen mich auf Fehlerquellen fahnden und regten mich zu Nachprüfungen an.

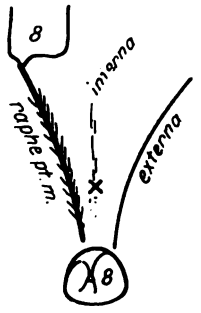

Abb. 1. Schematische Zeichnung der Einstichstelle (×).

Immer noch finde ich Kollegen, die mit einfacher Freiensteinscher 17 mm-Kanüle injizieren und die Kanüle bis zum Heft versenken. Sie schwören damit den Bruch der Kanüle direkt herauf. Von der Kanüle ist zu fordern, daß sie bei tiefster Einführung 1 cm noch herausschaut. Abgebrochene, im Gewebe verschwundene Kanülen sind ein Noli me tangere. Andere Kollegen verwenden wohl die lange F-Kanüle, aber durch deren Biegsamkeit verlieren sie leicht den Kontakt mit dem Knochen. Bei sehr langen Kanülen fand ich, daß man leicht das Augenmaß und das Schätzungsvermögen, wieviel Zentimeter der Kanüle bereits versenkt sind, verliert. Man gerät leicht zu tief (über 3 cm) und bei schmalem aufsteigenden Unterkieferast über dessen hinteren Rand hinaus in die Nähe des Foramen stylomastoideum (Fazialisaustritt). Das ist meiner Anschauung nach die einfachste anatomische Begründung der Fazialislähmung bei Mandibularanästhesie. Die Verwendung einer Spezialknopfkanüle halte ich für keinen Vorteil, da der Bruch aus denselben Gründen wie sonst vor dem Knopf eintreten müßte. Seidels Platinkanüle ist mir zu dünn und zu biegsam für einen, wollen wir sagen, kräftigen Knochenkontakt. Ich empfehle deshalb eine kräftige 0,85 cm dicke, 3,5 cm lange Rekordkanüle von nichtrostendem Metall (Platin-Iridium) und einfache 2 ccm Rekordspritze (beides durch Dentaldepot Wagner, Nürnberg zu beziehen). Bei 1,5 cm Maß Linea obliqua interna-Foramen + 1,0 cm Maß der Weichteile vor der Linea obliqua interna muß immer noch 1 cm der Kanüle herausschauen.

Die Hauptsache bei der Schmerzhaftigkeit des Einstiches ist nicht in der möglichst geringen Dicke der Kanüle gegeben, sondern in der Schärfe der Kanülenspitze. Diese ist öfters und leicht nachzuprüfen und mit Arkansastein nachzuschleifen. Ich rate jedem Zahnarzt, einmal an sich selbst derartige Versuche machen zu lassen, wie ich es auch tat. Ich empfand zweimal den Einstich mit dünner Kanüle unangenehmer wie mit den meinigen; diese waren allerdings auf Schärfe nachgeprüft. Die Nervenversorgung der hier in Betracht kommenden Schleimhautpartie scheint übrigens nach meiner Erfahrung am eigenen Leib

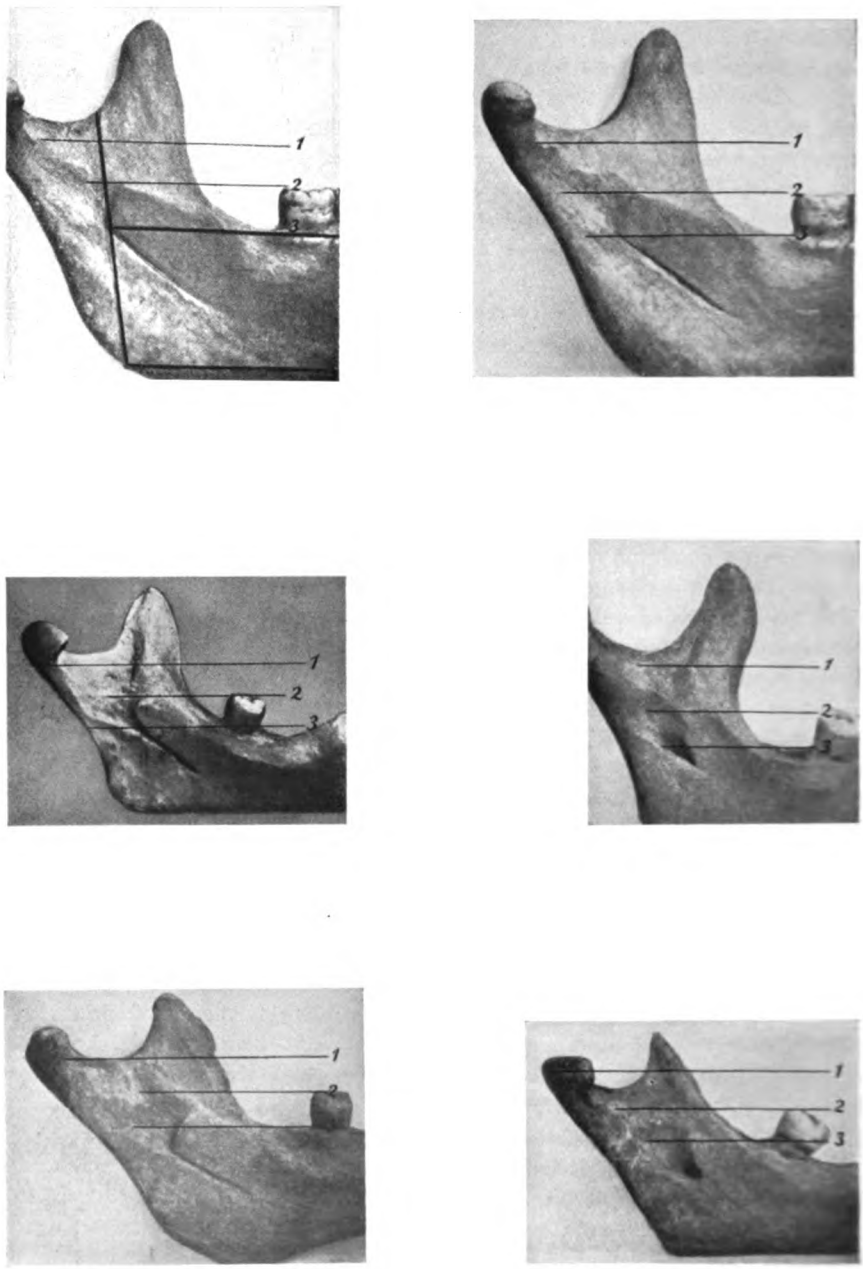

Abb. 2. Aus Stein (Abb. 3, 4, 3, 10, 17, 18).
1 Injektionslinie, 2 Kauflächenlinie, 3 Alveolarrandlinie.
Das Injektions-Depot käme nach Braun-Seidel mehr oder minder vor oder in die Gelenkkapsel.

nur eine sehr mäßige zu sein. Der Schmerz ist mit dem bei Lokalanästhesie gar nicht zu vergleichen.

Die Kanülenspitze sei im ungefähren Winkel von 45° geschnitten. Ist sie nämlich so spitz zulaufend wie gewöhnlich, so biegt sich die Spitze beim Auf-

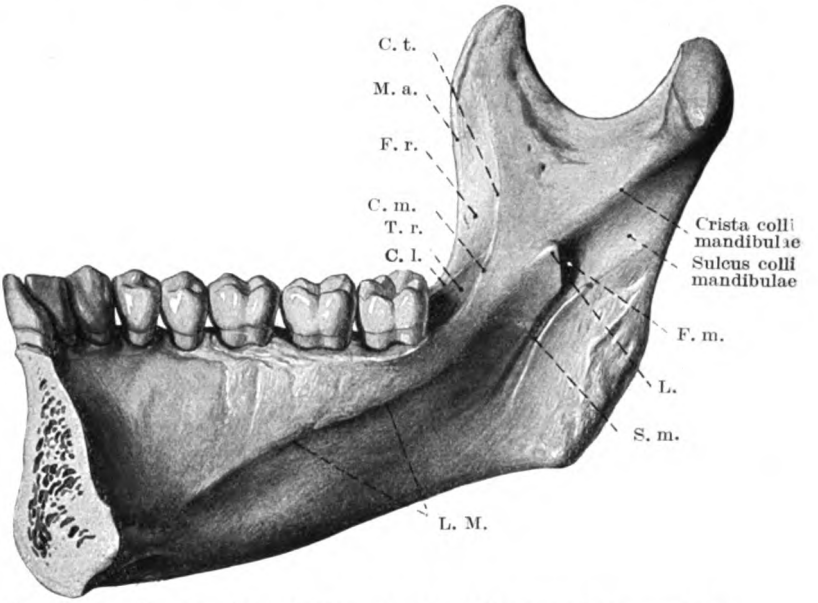

Abb. 3 nach Sicher. Unterkiefer. Rechte Hälfte von innen gesehen.
A. c. Crista colli mandibulae. C. l. Crus laterale, C. m. Crus mediale der: C. t. Crista temporalis mandibulae. F. m. Foramen mandibulare. F. r. Fovea retromolaris. L. Lingula. L. m. Linea mylohyoidea. M. a. Margo anterior des Ramus mandibulae. S. c. Sulcus colli mandibulae. S. m. Sulcus mylohyoideus. T. r. Trigonum retromolare.

treffen auf den Knochen leicht um und verletzt beim Zurückziehen Nerven, Gefäße und Gewebe.

Die 2 ccm-Rekordspritze empfehle ich aus dem Grunde der einfachen, die Übersicht nicht störenden Konstruktion und bedaure nur, daß sie nicht auch stets zur lokalen Anästhesie (wegen des palatinal- und lingualwärts notwendigen Druckes) verwendbar ist. Das ständige Ab- und Aufschrauben ist im Großbetrieb bei der Fischerspritze sehr zeitraubend und kostspielig.

2 ccm der 2%igen Novokainlösung ([Ringerlösung und etwa 8 Tropfen Suprarenin auf 10 ccm Lösung], möglichst selbst zubereitet, körperwarm und langsam injiziert) müssen genügen; den Nervus buccinatorius schalte ich selten aus.

Ich beobachtete ferner oft folgenden Vorgang. Die Patienten schlagen gerne die Unterlippe über die Zähne lingualwärts ein. Zieht der Zahnarzt die Unterlippe nicht ab, so kommt der Spritzenkonus nicht auf die Zähne zu liegen, sondern 1 cm höher. Die Ka-

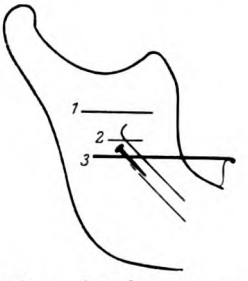

Abb. 4. Strichzeichnung nach einem Röntgenbild.
1 Injektionslinie nach Sediel 2 Injektionslinie nach Williger, 3. Kauflächenlinie.

nülenspitze hat dadurch die Tendenz nach abwärts und wird unbewußt so gelegt, wie ich es bewußt anstrebe.

Dasselbe tritt ein, wenn der Kopf des Patienten zu tief steht. Der Operateur zielt sozusagen dadurch von oben und kommt unwillkürlich mit der Kanülenspitze tiefer, als er will.

Weiterhin machte ich eine Beobachtung bei einer Serie von Versuchen, die mit den Bildern aus Steins Arbeit übereinstimmt. Ich nahm eine Reihe Unterkiefer, füllte das Foramen mandibulare mit Amalgam oder bezeichnete es mit einem Nagel, fixierte die Fortsetzung der Kauflächenebene mit einem Draht, ebenso die Linea obliqua interna, ebenso die Injektionslinie und röntgte diese Unterkiefer (s. Abb. 5 und 6). Es fand sich nun, daß sich der obere Draht bei kurzem aufsteigenden Ast bedenklich nach oben der Inzisur und nach hinten dem Ansatz des Musculus pterygoideus externus und der Gelenkkapsel näherte. Treten also nach Mandibularanästhesie Schmerzen und Bewegungsbehinderung am Unterkiefer auf, so muß nicht unbedingt der Musculus pterygoideus internus getroffen sein, sondern die Gelenkkapsel und der Musculus pterygoideus externus. Bei meinen Selbstversuchen war es auf jeden Fall einmal der Fall; Druck auf die Gegend vor dem Ohrläppchen schmerzte einige Tage.

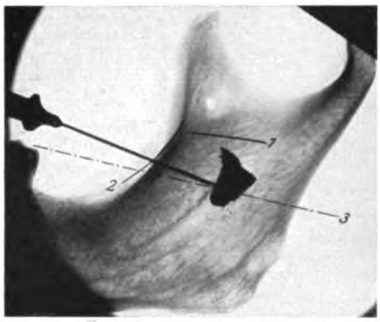

Abb. 5. Mandibularanästhesie des Verfassers.

1 Injektionslinie nach Braun-Seidel, 2 Draht auf Linea obl. int., 3 Kauflächenlinie.

Um dies Moment recht deutlich zu zeigen, nahm ich alle geeigneten Figuren aus Steins Arbeit und zog drei Linien:

1. Injektionslinie,
2. Kauflächenlinie,
3. Alveolarrandlinie.

Das Injektionsdepot käme nach Braun-Seidel mehr oder minder vor oder in die Gelenkkapsel und Musculus pterygoideus externus-Ansatz. Demgemäß ist also zu verlangen, daß die Befunde Steins berücksichtigt werden und die Injektionslinie der Kauflächenlinie genähert werde. Denn nach seinen einwandfreien Untersuchungen liegt das Foramen mandibulare nur in 2% der Fälle über der Kauflächenlinie.

Mich selbst hat von Anfang an gestört, daß man an der Mandibularinnenfläche keinen Anhalt hat: bis hierher und nicht weiter.

Bei meinen Untersuchungen fand ich nun außerdem bei einem Teil der Kiefer eine ungünstige Variation, die ich später auch bei Sicher fand. Springt nämlich wie in seiner Abb. 19 (hier Abb. 3) die Crista colli mandibulae stark vor, so steht die hinter ihr liegende Knochenfläche, von Sicher als Sulcus colli mandibulae bezeichnet, extrem nach außen und die Kanülenspitze verliert unbedingt den Knochenkontakt und dringt ins Ungewisse.

Ich fixierte in der Folge bei meinen Untersuchungen die Injektionslinie, wie sie Williger wählt. Er legt die Beere des Zeigefingers hinter dem letzten Molaren in die Fovea retromolaris, indem der Fingernagel zungenwärts sieht,

und sticht am oberen Nagelfalz ein. Gleichzeitig legte ich am Präparat einen Draht 1 cm über der Kauflächenlinie. 4 Abb. zeigt, daß z. B. hier die Kanüle über die Mitte der Lingula hinwegführt.

Des weiteren stellte ich bei einer Reihe mazerierter Unterkiefer Versuche nach Williger's Methode derart an, daß ich mit geschlossenen Augen die Kanüle am Knochen entlang rückwärts führte. Es zeigte sich nun, was ich am Patienten schon vorher festgestellt hatte, daß ich fast immer an einem Knochenvorsprung hängen blieb. Es erwies sich, daß das die hintere Kante des Sulcus mylohyoideus oder der unterste Teil des Sulcus colli mandibulare war (s. Abb. 3, punktiert).

Ich hatte also meinen gewünschten Anhaltspunkt gefunden, und diese Feststellung hat mir seit 5 Jahren treffliche Dienste geleistet. Man muß nur innig am Knochen bleiben und deshalb manchmal die Spritze in den entgegengesetzten Mundwinkel schwenken.

Zum Schlusse soll eine Beobachtung bei meinen Untersuchungen an mazerierten Unterkiefern nicht unerwähnt bleiben, daß nämlich die Lingula meist sehr rudimentär ist und mich nie am Patienten wegen stärkerer Ausprägung gestört hat.

Abb. 5 soll meine Methode zeigen. Fingerbeere nach Williger in die Fovea retromolaris. Einstechen der 3,5 cm langen, 0,85 mm dicken Platin-Iridium Kanüle (auf 2 ccm Rekordspritze montiert) am oberen Nagelfalz und Aufsuchen der vorher gefühlten Linea obliqua interna. Hier sofort Injektion von 0,5 ccm für den Nervus lingualis. Tieferführen der Kanüle im innigsten Knochenkontakt bis zum Schnittpunkt mit der Kauflächenlinie, oder anders ausgedrückt, bis die Kanülenspitze einen Widerstand findet am Sulcus mylohyoideus.

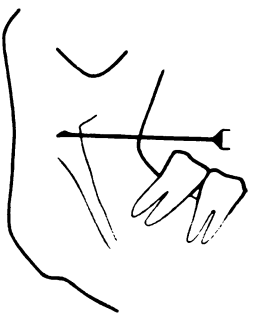

Abb. 6. Strichzeichnung des Röntgenbildes eines Selbstversuches nach der Methode des Verfassers.

Die Spritzenrichtung muß manchmal aus der Eckzahngegend mehr in den Mundwinkel verlegt werden. Langsame Entleerung der Spritze (1,5 ccm).

Abb. 6 zeigt die Methode an mir selbst ausgeführt und röntgenologisch (mit Spritze in situ) festgehalten.

Diskussion: Fliege: Brauns und Sichers Schnitte durch den Kopf in der Höhe des Foramen mandibulare sind bei geschlossenem Munde ausgeführt. Seidel hat als erster den Schnitt durch den Kopf bei geöffnetem Munde ausgeführt. Die Mandibularanästhesie am linken Unterkiefer läßt sich auch mit dem gewünschten Erfolg von Zahnärzten mit kurzen Arm ausführen.

Hübner bestätigt, daß sich die Rekordspritze bei der Leitungsanästhesie seit 1903 und 1904 außerordentlich bewährt hat, wie es Seidel und auch Müller angibt. Er macht auch auf die Bajonettführungskanüle aufmerksam, die er bei seinem Vortrage auf dem Naturforscher- und Ärztekongreß angegeben hat und die vorzüglich für die Mandibularanästhesie ohne jegliche Bruchgefahr geeignet ist.

Seidel: Ich glaube berichtigen zu müssen, daß die Ebene, die ich für Führung der Injektionsnadel empfohlen habe, nicht 1 cm, wie Herr Müller sagt, sondern $^3/_4$ bis höchstens 1 cm oberhalb und parallel der Kauflächenebene liegt. Im Unterricht empfehle ich das praktische Auffinden dieser Ebene folgendermaßen: Man denke sich eine dünne Blechplatte auf den Zähnen des Unterkiefers liegend, direkt auf dieser Blechplatte liegend soll die Spritze geführt werden. Unter Berücksichtigung der Speeschen Kurve und der Spritzendicke kommt auf diesem Wege die richtige Höhe der Spritzennadel heraus. Bei Führung der Spritze in einer tieferen Ebene steigert sich nach meinen Beobachtungen die Gefahr der Mißerfolge.

Die zuerst von Sicher vertretene Ansicht, ich sei zu dem auch von ihm als richtig erkannten Ergebnis über das Ziel der Injektion „auf Grund falscher Prämissen" gekommen,

ist insofern irrig, als nicht beachtet wurde, daß ich ja nur die topographische Anatomie bei weit geöffnetem Munde, die für intraorale Mandibularanästhesie allein von Interesse ist, beschreiben wollte und beschrieben habe. Der von mir 1913 veröffentlichte und in der internationalen Literatur mit und ohne Quellenangabe weit verbreitete Schnitt ist, wie aus meinem Text deutlich hervorgeht, $^3/_4$ cm oberhalb und parallel der Kauflächenebene bei geöffnetem Munde geführt. Es war daher der erste Schnitt, der die topographischen Verhältnisse so wiedergibt, wie sie bei der intraoralen Mandibularanästhesie wirklich vorliegen. Das von mir hergestellte Präparat ist im Gegensatz zu demjenigen Sichers nicht entkalkt, die Schnittebene wurde durch Nadeleinführung bereits vor der Formalinfixierung des Präparats festgelegt, so daß keine Fehlerquellen durch Schrumpfung des Präparats in Betracht kommen. Dagegen geht aus der Beschreibung des Schnittes von Sicher, der im Gegensatz zu dem meinigen von einem entkalkten Präparat stammt, nicht hervor, ob bei der Anlage der höher gelegenen Schnittebene (1 cm oberhalb der Kauflächenebene) die Entkalkungsschrumpfung Berücksichtigung fand. Nach meinen Beobachtungen gibt der Schnitt von Sicher die Verhältnisse oberhalb einer 1 cm über Kauflächenebene liegenden Schnittebene wieder.

Ich halte es nicht für statthaft, wenn heute noch für Mandibularanästhesie Nadeln benutzt werden, die mitten im Gewebe brechen können. Eine Nadel für Mandibularanästhesie soll sich biegen, ehe sie bricht. Daher habe ich immer auch noch heute die Platin-Iridium-Nadeln, die allerdings nicht für jede Technik zu gebrauchen sind, bevorzugt. Heute ist die Bruchsicherheit der Platin-Iridium-Nadeln auch ziemlich sicher erreicht durch die „Carsen-Gold"-Nadeln der Firma Carl Schwenn in Hamburg. Diese vergoldeten Stahlnadeln sind kaum teurer als gewöhnliche Stahlnadeln, aber nicht so spröde wie diese; sie werden auch in der richtigen Länge von 4,5 (sonst 4,2) cm hergestellt und neuerdings auch mit dem Weichmetallkonus in Hartmetallgehäuse versehen.

Müller (Schlußwort): Es wurde ausdrücklich erwähnt, daß für bestimmte Kollegen die Daumentastmethode Seidels vielleicht besser ist.

Es wurde ferner ausdrücklich erwähnt, daß der Musculus pterygoideus internus als Wichtigstes zu vermeiden ist und Seidel verdient für seine Priorität hier besonders hervorgehoben zu werden.

W. Meyer (Breslau): „Gibt es eine interprismatische Substanz im Schmelz"?

Eingangs wird dargelegt, daß die Verbesserung der Optik und der histologischen Technik uns dazu berechtigen, einer alten Streitfrage einmal wieder näher zu treten. Es soll geprüft werden, ob es eine interprismatische Substanz (abgekürzt: I. P. S.) im Schmelz gibt. Es werden dann die widersprechenden Ansichten v. Ebners, Smrekers einerseits und Walkhoffs andererseits besprochen und dazu die einschlägigen Bilder gezeigt. Danach folgt eine große Anzahl eigener Mikrophotogramme vom Schmelz des Hundes und des Menschen, sowohl im Längsschliff wie im Schräg- und Querschliff, an denen die gegensätzlichen Ansichten der Autoren gegeneinander abgewogen werden und an denen ferner die eigenen Ansichten über die Frage nach dem Sein oder Nichtsein einer I. P. S. erläutert werden sollen.

Diskussion: Walkhoff: Die Beweisführung des Herrn Vortragenden durch die hohen Vergrößerungen, welche seine Bilder zeigen, ist meines Erachtens nicht stichhaltig. Denn eine Vergrößerung ist zwar beliebig zu steigern aber ohne daß das Objekt dadurch mehr Details zeigt. Das Aufklärungsvermögen eines mikroskopischen Objektives ist dagegen abhängig von seiner numerischen Apertur, aber durchaus nicht etwa von der Größe der Bilder. Deshalb übertrifft auch der Zeißsche Monochromat mit einer Apertur von 2,50 weitaus den besten Apochromaten. Ich zeige ihnen hier ein paar Bilder von der ersten Schmelzentwicklung, die mit dem Monochromaten aufgenommen sind. Sie ersehen aus ihnen ohne weiteres, daß die Struktur der Gewebe viel mehr aufgelöst wird. Auch die bisher immer als formlose oder homogen erklärte Masse des Urschmelzes wird einwandfrei in Schmelzprismen ohne Kittsubstanz aufgelöst. Wir erkennen zwischen den letzteren nur sehr feine Grenzlinien. Erst ganz allmählich, bei der weiteren Umbildung des fertigen Urschmelzes, tritt eine immer dicker werdende Substanz zwischen den Schmelzprismen auf, die die spätere sogenannte Kittsubstanz darstellt. Der Vortragende sagte, daß diese sogenannte Kittsubstanz diejenige der Ameloblasten sei. Wenn sie aber bei der allerersten Anlage des Schmelzes noch

vorhanden ist, wie kann sie dann in den späteren Stadien der Weiterentwicklung des Schmelzes erst entstehen? Wie kann sie ferner zu einer sehr variierenden, oft aber sehr beträchtlichen Dicke in dem sonst organisch fertigen Gewebe erst wachsen? So lange diese Fragen nicht einwandfrei gelöst sind, vermag ich eine Kittsubstanz und ihren Zweck nicht anzuerkennen.

M. Waßmund (Berlin): Spätsyphilitische Kiefernekrosen.

Es sind gummöse Nekrosen und tabische Nekrosen zu unterscheiden. Beide entstehen ohne Temperaturen und Schmerzen. Die gummösen sind an einer Stelle des Kiefers lokalisiert, entstehen langsam und imponieren zunächst nur als mäßig harte Schwellung. Allmählich erfolgt unter Eiterung der Zerfall des Gumma; Sequester werden gebildet und Spontanfraktur tritt eventuell ein.

Die tabischen Nekrosen beginnen mit Lockerung und Ausfall der Zähne unter dem Bilde der ulzerösen Stomatitis. Dann liegt der Alveolarfortsatz frei zutage, er ist nekrotisch. Der Prozeß ergreift den Alveolarfortsatz des ganzen Kiefers oder beider Kiefer. Er ist immer kombiniert mit Parästhesien im Gebiet des Trigeminus.

Der Verfasser bringt eine deutliche Scheidung der Symptome beider Formen und aus seiner mehrjährigen Tätigkeit ander Kieferstation des Virchow-Krankenhauses (Berlin), Krankengeschichten, Bilder und Moulagen.

Diskussion: Rohrer. Welcher Zeitpunkt liegt zwischen der Einleitung der Kur und der klinischen Heilung im 1. Fall? Welche spezifische Therapie wurde in den einzelnen Fällen durchgeführt? Wichtig ist für uns zu wissen, wie lange ein solcher Knochen zur Heilung gebraucht.

Waßmund (Schlußwort): Die spezifische Behandlung ist nicht Sache des Zahnarztes, sie erfordert spezialistische Erfahrung und gehört in die Hände des Dermatologen. Eine einheitliche Kur läßt sich nicht angeben, auch die Dermatologen sind darüber verschiedener Ansicht.

Heinroth (Halle): Über eine neue Methode zur Feststellung der Wirksamkeit der Arzneimittel auf die Zahnpulpa.

Bekanntlich sind unter den der Schmerzbeseitigung dienenden Mitteln zwei große Gruppen je nach ihrem zentralen oder peripheren Angriffspunkt zu unterscheiden. Auch in der modernen Zahnheilkunde bedient man sich zur Schmerzbeseitigung mit Erfolg der verschiedensten Angehörigen beider Gruppen. Wenn auch die Methode der lokalen Betäubung in der Zahnheilkunde heute die Methode der Wahl geworden ist, so darf doch mit Recht behauptet werden, daß mit dieser Methode allein unter Ausschluß der zentral wirkenden Arzneimittel aus vielerlei Gründen nicht mehr auszukommen ist. Die große Zahl der in der Zahnheilkunde gebrauchten zentral wirkenden Medikamente und Arzneimittelkombinationen beweist, daß ein Mittel von überragender Bedeutung nicht existiert. Reklame der Fabrikanten und mehr oder weniger kritische klinische Beobachtungen einzelner bilden den Maßstab für die Beurteilung der Wirksamkeit und Brauchbarkeit. Es ist zuzugeben, daß der Mangel an brauchbaren experimentellen Methoden zur objektiven Bestimmung der schmerzherabsetzenden Wirkung von Arzneimitteln eine wirksame Bearbeitung dieses Problems erschwerte, ja bisher unmöglich machte. Suchen wir in der medizinischen und zahnärztlichen Literatur nach solchen Untersuchungsmethoden, so finden sich im wesentlichen nur zwei Arbeiten, die sich experimentell mit dem Wirkungsgrad solcher zentral wirkender Arzneimittel auf den menschlichen Organismus befassen. Schröder untersuchte am Zahn die

Sensibilitätsschwankungen gesunder, unter der Wirkung innerlich verabreichter Arzneimittel stehender Pulpen, Möhrke die Herabsetzung der Schmerzempfindlichkeit an den Fingern durch Narkophin. In beiden Fällen wurde zur Hervorbringung der Schmerz- bzw. Sensibilitätsempfindung der elektrische Strom benutzt. Im Gegensatz zu Schröder, der den Induktionsstrom als Reizmittel gebrauchte, hat Möhrke den konstanten Strom benutzt. Schröder gebührt das große Verdienst, eine wissenschaftliche elektrische Untersuchungsmethode begründet und auf dieser Grundlage durch sehr umfangreiche eigene Untersuchungen ein wertvolles diagnostisches System zur Erkennung der Pulpakrankheiten aufgebaut zu haben, das ich wohl als bekannt voraussetzen darf.

Die Intensitätsunterschiede der jeweils gebrauchten Stromstärken wurden von Schröder, wie allgemein üblich, bei all seinen Versuchen aus der Veränderung des Rollenabstandes bestimmt und in Zentimetern zum Ausdruck gebracht. Es ist hier jedoch zu bedenken, daß zwischen Rollenabstand in Zentimetern und Stromintensität ein proportionales Verhältnis nicht besteht. Infolgedessen ist der Stromzuwachs für je einen Zentimeter Annäherung der Rollen durchaus nicht der gleiche. Auf Grund dieser Überlegung kann den gefundenen Werten ein allgemeiner Vergleichswert nicht zuerkannt werden. In Wirklichkeit entspricht der bei Annäherung der Induktionsspulen eintretende Intensitätsunterschied graphischer Darstellung einer steil ansteigenden, einer Parabel nicht unähnlichen Kurve. Diese Tatsache kann bei den diagnostischen Untersuchungen Schröders, die einen Vergleich der augenblicklichen Reaktionsfähigkeit der Pulpen zweier korrespondierender Zähne anstreben, ohne Schaden außer acht bleiben. Für die Bestimmung der Sensibilitätsschwankungen ein und derselben Pulpa ist diese Tatsache jedoch von grundsätzlicher Bedeutung. Unsere Frage der Art und Dauer der Wirksamkeit eines Arzneimittels wird bei der in Frage stehenden Methode beantwortet. Durch Vergleich der jeweils gebrauchten wechselnden Stromintensitäten, die nötig sind, um eine bestimmte Schmerzäußerung der Pulpa vor bzw. nach der Wirkung des Medikamentes hervorzubringen. Da nun aber, wie schon gesagt, zwischen dem Zuwachs der Stromintensität einerseits und den Zentimeterwerten der Skala andererseits ein proportionales Verhältnis nicht besteht, muß, um Vergleichswerte der Reizgrößen schaffen zu können, eine Eichung des Schlittenapparates, d. h. eine Bestimmung der elektrischen relativen Einheiten für jeden beliebigen Rollenabstand vorgenommen werden.

Zur Eichung von Schlittenapparaten stehen uns eine Reihe verschiedener Methoden zur Verfügung. Die von mir angewandte Methode, die ich der Kürze halber nur im Prinzip wiedergebe, beruht auf folgendem Grundsatz:

Als Meßinstrument dient das Nervmuskelpräparat des Frosches und ein Widerstandskasten. Es wird zunächst der Rollenabstand gemessen, bei dem der Öffnungsschlag gerade eine Zuckung der vom Nerven aus gereizten Muskulatur hervorruft. Nunmehr wird die sekundäre Spule um eine bestimmte Anzahl von Zentimetern der primären genähert und soviel Widerstände in den sekundären Stromkreis eingeschaltet, bis bei Öffnung des Primärstromes gerade wiederum eine Minimalzuckung der Muskulatur eintritt. Aus der Größe der eingeschalteten Widerstände in Ohm läßt sich als dann der jeweilige Zuwachs der Stromintensität ablesen und in relativen elektrischen Werten ausdrücken.

Obgleich die geschilderte Methode zur Graduierung des Schlittenapparates den an sie gestellten Anforderungen genügt, wurde doch eine Nachprüfung der Ergebnisse mit Hilfe rein physikalischer Methoden im Physikalischen Institut der Universität Halle vorgenommen. Die hierbei erhaltene Kurve wurde mit der mittels des Nervmuskelpräparates erhaltenen verglichen und es zeigte sich, daß sie beide zur fast völligen Deckung gebracht werden konnten, was die Brauchbarkeit des physiologischen Rheoskops als Meßinstrument beweist. Nach bestimmten Umrechnungsverfahren, die andernorts beschrieben werden sollen, lassen sich die relativen Werte in absolute elektrische Einheiten verwandeln. Da die Verschiebung der sekundären Spule durch die Hand des Versuchsstellers die Genauigkeit der Ablesung kleiner Intensitätsunterschiede beeinträchtigt, wurde eine mechanische Annäherung der Spule mit Hilfe der elektrischen Bohrmaschine eingerichtet. Bei Ausschaltung des Stromes tritt infolge automatischer elektrischer Bremsung ein sofortiger Stillstand der Schlittenbewegung ein, so daß eine genaue Ablesung der Werte leicht möglich ist.

Nach diesen Versuchen ging ich zu den Versuchen am Menschen über, die, wie gesagt, die Aufgabe hatten, die Schmerzempfindung des Zahnes bzw. der Zahnpulpa unter der Einwirkung von Arzneimitteln quantitativ vergleichbar zu messen. Es wurde in folgender Weise vorgegangen:

Nachdem an der linken Hand der Versuchsperson die von Schröder angegebene gut durchfeuchtete Handelektrode mittels Gummiband befestigt war, wurde der zu untersuchende Zahn und seine Umgebung unter Verwendung von Zellstoffrollen, Watte, Alkohol und Luftbläser sorgfältig getrocknet, die Elektrode auf der bukkalen Zahnfläche aufgesetzt und damit der sekundäre Stromkreis geschlossen. Durch langsame Annäherung der Rollen bei niedrigster Umdrehungszahl des Motors wurde der Strom so lange verstärkt, bis die Versuchsperson durch schnelles Aufheben der rechten Hand anzeigte, daß die im Zahn hervorgerufene Empfindung schmerzhaft wurde. In diesem Augenblick schnellte infolge seiner Federkraft der Fußkontakt der Bohrmaschine in seine Ruhelage zurück, der Induktionsstrom wurde unterbrochen, die Skalenwerte abgelesen und in relativen elektrischen Werten notiert.

Die den angefertigten Kurven zugrunde liegenden Werte sind in der Weise ermittelt, daß zunächst durch zweifache Messung die Skalenwerte ermittelt wurden, bei denen die Versuchsperson an zwei, möglichst korrespondierenden Schneidezähnen mit Schmerzempfindung reagierte. Alsdann wurde das betreffende Medikament per os oder subkutan verabfolgt und nach längerer oder kürzerer Zeit, je nach Art des Medikamentes und der Darreichung die Messung in der gleichen Weise wiederholt. Versuchspersonen, die infolge übermäßiger Empfindlichkeit oder Ängstlichkeit ungenaue oder sich widersprechende Angaben machten, wurden ausgeschieden. Die in den Kurven verwandten Werte stimmen ausschließlich von solchen Zähnen, die sich auf Grund des elektrischen Untersuchungsverfahrens nach Schröder als gesund erwiesen hatten.

Gelegentlich zeigte sich schon nach der zweiten Reizung durch den Induktionsstrom infolge Hypersensibilität oder Irritation der Pulpa eine nicht unbedeutende Erhöhung der Schmerzempfindlichkeit, die in manchen Fällen, wie das schon von Schröder angegeben wurde, zu länger dauernder Verstimmung der Pulpa führte. Eine oft beobachtete nur geringe, schnell wieder abklingende

Erhöhung der Schmerzempfindlichkeit hat mich dagegen nicht veranlaßt, den betreffenden Versuch ergebnislos abzubrechen. Vielmehr wurde in solchen Fällen der bei der ersten Messung erzielte Wert verwendet.

Die sich aus der Zentimeterskale ergebenden Werte wurden entsprechend der Eichkurve in relative elektrische Werte umgewandelt und unter Berücksichtigung der Zeit zu Kurven verarbeitet.

Da der Zahl der Wiederholungen der elektrischen Reizungen aus den schon erörterten Gründen eine natürliche Grenze gezogen ist, besteht die Möglichkeit, daß die gewonnenen Kurven nicht in allen Fällen das Maximum bzw. Minimum der Sensibilitätsschwankungen der Pulpa anzeigen. Doch ist, abgesehen von den subkutan verabreichten Medikamenten, bei denen häufiger gemessen wurde, die Reaktion der Pulpa eine so langsame, daß auch bei öfterer Messung wesentliche Verschiebungen der Minima und Maxima nicht zu erwarten sind.

Gestatten Sie mir jetzt einige der auf die beschriebene Weise erzielten Kurven im Lichtbild zu zeigen.

Die Kürze der zur Verfügung stehenden Zeit zwingt mich, über die Ergebnisse von weit über 200 Untersuchungen nur summarisch zu berichten. Untersucht wurden bisher etwa 30 Medikamente und deren Kombinationen, die den verschiedensten Gruppen angehörten.

Aus den Versuchen ergeben sich schon jetzt eine Reihe von Tatsachen, die auch praktisch klinisches Interesse beanspruchen dürfen.

Daß Morphin eine schmerzstillende Wirkung besitzt, ist nichts Neues, obwohl diese Wirkung hier zum ersten Male einwandfrei quantitativ gemessen wurde.

Auffälliger ist die geringe Wirkung des Pantopons, in dem wahrscheinlich die narkotische Wirkung des Morphins durch die anderen Alkaloide des Opiums zum größten Teil aufgehoben wird.

Der geringe Einfluß des Kodeins zeigt, daß die hustenstillende Wirkung lediglich durch Beeinflussung des Hustenzentrums erklärt werden muß.

Dem Kodein ähnlich in seiner Wirkung ist das Eukodal, während Parakodit Eigenschaften zeigt, die es bis zu einem gewissen Grade als Ersatzmittel des Morphins kennzeichnen.

Eukodal, dem von Freund und Speyer eine dem Morphin ähnliche stark schmerzstillende Wirkung zuerkannt wird, konnte in der verabreichten Dosis von 0,01 nennenswerte Wirkung nicht zeigen.

Sehr morphinähnlich wirkte dagegen Parakodin, über dessen gleichzeitige hustenstillende Wirkung E. Fränkel sehr günstig berichtet hat.

Sehr beachtenswert erscheint der Einfluß der Aqua amygdalarum amararum, die narkotische Eigenschaften entfaltet und daher mit Recht nicht nur als Lösungsmittel für Kodein und Morphin, sondern auch anderer narkotischer Substanzen gebraucht wird.

Auffällig ist das Fehlen jedweder Wirkung des Skopolamins, bei dem sich auch in der Kombination mit Morphin keine Wirkungsverstärkung gezeigt hat. Angesichts dieser Tatsache würde eine Neubearbeitung des Problems der Morphin-Skopolamin-Narkose von Bedeutung sein.

Aus dem Befund, daß sich als schmerzlinderndes Agens aus der Reihe der Antipyretika das Phenazetin, ein Anilinderivat, besonders wirksam gezeigt

hat, läßt sich von neuem entnehmen, daß die Gruppe des Azetanilids unter den Antipyretizis eine ganz besondere Stellung einnimmt.

Als Antineuralgikum scheint es zum Teil mit Unrecht gegenüber den anderen Untergruppen, Antipyrin, Salizylsäure, Chinin, ins Hintertreffen zu geraten.

Ob die geringe erregende Wirkung des Strychnins eine Bedeutung hat, läßt sich gerade wegen der Geringfügigkeit des Einflusses nicht ohne weiteres entscheiden.

Beachtung verdient auch der Einfluß lokaler Wärme- und Kälteapplikation, von denen die Wärmeapplikation die Schmerzempfindung erhöht und die Kälte erniedrigt.

Die Schmerzempfindung der Zahnpulpa wird vermindert in hohem Grade durch Morphin (0,01 per os oder subkutan), in geringerem, aber doch sehr beachtenswertem Grade durch Phenazetin (0,5 per os), Hedonal, Parakodin (0,02 per os) und Aqua amygdalarum amararum (15—20 Tropfen).

Keine nennenswerte Einwirkung besitzen in den verabfolgten Dosen: Chininum hydr. (0,2 per os), Tinctura Gelsemii (15 Tropfen), Codein. phosph. (0,05 per os), Eukodal (0,01 per os), Dikodid (0,01 per os) und Papaverin (0,05 per os).

Koffein hat keinen nennenswerten Einfluß auf die Schmerzempfindlichkeit, dagegen erweist sich das Coffeinum natrio-benzoicum als ein Mittel, die Schmerzempfindung stark zu vermindern. Der Versuch mit Natrium benzoicum (0,01 per os) ergab, daß dies auf den Gehalt an Natrium benzoicum zurückzuführen ist.

Der Injektionsversuch mit 2%iger Novokain-Suprarenin-Lösung (Leitungsanästhesie im rechten Unterkiefer) bestätigt im wesentlichen die klinische Erfahrung. Sechs Minuten nach der Injektion ist Einwirkung am unteren rechten mittleren Schneidezahn feststellbar. Das Maximum ist nach etwa 45 Minuten, die Normalwerte nach etwa 67 Minuten erreicht. Bemerkenswert erscheint das Verhalten des unteren mittleren linken Schneidezahns, woraus auf eine Einwirkung der Injektion über die Mittellinie hinaus geschlossen werden darf.

Die Injektion von 1 ccm 2%iger Novokain-Suprarenin-Lösung über der Wurzelspitze des oberen mittleren linken Schneidezahnes brachte bereits 5 Minuten nach der Injektion eine erhebliche Herabsetzung der Schmerzempfindlichkeit dieses Zahnes hervor. Nach weiteren 9 Minuten war die Wirkung so weit verstärkt, daß selbst der stärkste elektrische Reiz, den der Schlittenapparat hervorzubringen vermochte, keine Empfindung hervorrufen konnte. Die Normalwerte wurden nach etwa 2 Stunden 30 Minuten erreicht, was der klinischen Erfahrung entspricht. Beachtenswert ist das Verhalten des oberen mittleren rechten Schneidezahnes, der durch die Injektion bedeutend in seiner Schmerzempfindlichkeit herabgesetzt wurde.

Die angestellten Versuche weisen eindeutig darauf hin, daß zahlreiche der untersuchten zentral wirkenden Medikamente geeignet sind, die Schmerzempfindlichkeit der Zahnpulpa bedeutend herabzusetzen. Die geschilderte Methode gibt uns die Möglichkeit, die Intensität und Dauer der pharmakologischen Wirksamkeit der verschiedensten Medikamente auf die Pulpa, wahrscheinlich auch auf den übrigen Organismus festzustellen und objektiv zu vergleichen. Doch ist damit ihre Bedeutung bei weitem nicht erschöpft. Auch die Brauchbarkeit der verschiedenen lokal wirkenden anästhesierenden Lösungen

von Medikamenten wie Novokain, Tutokain und deren Zusätze in Form von Suprarenin, Kalium sulfuricum usw. ist nunmehr der Prüfung zugänglich gemacht.

Die Methode scheint mir des ferneren geeignet, Aufschluß über den Begriff und den jeweiligen Grad etwa vorliegender Sensibilität und Hypersensibilität des Dentins zu geben. Es wird uns möglich sein, auch die direkt auf das Dentin bzw. Pulpa wirkenden Medikamente wie Arsen, Nervozidin, Kokain in Form der Druckanästhesie usw. einwandfrei auf ihren Wert, besonders auf die Schnelligkeit ihrer Wirksamkeit zu prüfen und den Weizen von der Spreu zu sondern.

Wenn ich in meinen Versuchen bisher die Bausteine prüfte, aus denen sich unsere häufig komplizierten, zentral wirkenden Arzneimittelkombinationen zusammensetzen, so geschah das im Interesse einer gewissen Systematik. Seit Bürgis Lehren sind durch die Industrie so zahlreiche Arzneimittelgemische, denen oft wunderliche Wirkung nachgesagt wird, in die Therapie überstürzt eingeführt, daß eine Prüfung ihres Wertes dringend not tut.

Ich hoffe, daß es mir möglich sein wird, Ihnen später über das Resultat solcher Untersuchungen zu berichten.

Diskussion: Fliege: Aus den Untersuchungen Heinroths scheint bewiesen zu sein, daß für Pulpenanästhesie die Anwendung einer 4%igen Novokainlösung, wie sie viele Praktiker für unentbehrlich halten, überflüssig ist.

Witthaus: Bittet um Mitteilung, wann nach Einnahme von Phenazetin das Maximum der Anästhesie auftritt, sowie ob mit einer Kombination von Phenazetin und Aqua amygdalarum amararum Versuche angestellt sind und mit welchem Erfolg?

Münch (Würzburg): **Über die medikamentöse Behandlung der Granulome.**

Heymann (Wiesbaden): **Der Zahnstein, seine Entstehung und Bekämpfung vom physikalisch-chemischen Gesichtspunkt aus.**

Untersuchungen über die Zusammenhänge zwischen Alveolarpyorrhöe und inneren Erkrankungen, die vor einigen Jahren auf der inneren Abteilung des städtischen Krankenhauses Wiesbaden von Rosenthal ausgeführt wurden, mußten ganz von selbst die Aufmerksamkeit auch auf den Zahnstein leiten. Die Übertragung der modernen Anschauungen von Schade und Lichtwitz über Konkrementbildungen im Organismus im allgemeinen auf die Verhältnisse beim Zahnstein führte zur sog. „kolloidalen Theorie" des Zahnsteins, wie sie zuerst von Rosenthal ausgesprochen wurde. Diese Theorie ist inzwischen auch von anderer Seite aufgegriffen worden. Sie steht keineswegs im Gegensatz zu den Ansichten anderer Autoren über die Zahnsteinbildung, sondern ergänzt sie nur, sie behandelt nur die Genese, nicht die Ätiologie des Zahnsteins, den Vorgang seiner Abscheidung selbst, nicht die Momente die sie verursachen.

Das Wesentliche dieser Theorie besteht kurz gesagt darin, daß sie annimmt, daß die Konkremente aus einer organischen, kolloidalen Grundlage und den sie inkrustierenden Kristallen bestehen. Beide fallen gleichzeitig aus einem kolloidalen System aus und werden durch Alterungsvorgänge zum mehr oder minder schnell verhärtendem Konkrement. Diese Theorie hat sicherlich auch für manche Fälle von Zahnsteinbildung Gültigkeit; andere Fälle erhalten vielleicht eine neue Beleuchtung bei Betrachtung der Vorgänge und Verhältnisse

in der Mundhöhle von Gesichtspunkten aus, die für Verkalkungsvorgänge im Organismus im allgemeinen von Bedeutung sind; lassen Sie mich das kurz an einem Beispiel aus der Allgemeinmedizin, den Gallensteinen, veranschaulichen.

Es gibt bekanntlich mehrere Arten von Gallensteinen, von denen uns hier die primär immer solitären, reinen Cholesterinsteine und die immer multiplen kombinierten Kalkpigmentsteine interessieren. Der solitäre reine Cholesterinstein bildet sich auf einmal in ganzer Größe durch rasches Auskristallisieren des in der Galle in übersättigter Lösung vorhandenen Cholesterins bei gleichzeitiger Ausfällung einer kolloidalen Grundsubstanz. Die multiplen kombinierten Steine dagegen bilden sich zu verschiedenen Zeiten, daher auch in verschiedener Größe, wenn irgendein organisches Teilchen (meistens ein abgestorbenes Gewebsstückchen) den Kristallisationspunkt bildet, an dem aus der dieses Teilchen umspülenden übersättigten Kalk-Cholesterin-Bilirubinlösung je nach den Verhältnissen die eine oder andere Substanz ausfallen muß; diese Steine wachsen dann langsam weiter.

Übertragen wir diese Verhältnisse auf die Vorgänge in der Mundhöhle, so sind sich zunächst wohl alle Autoren darüber einig, und die Analysen des Zahnsteins bestätigen das, daß sich zuerst ein Niederschlag organischer Substanzen an den Zähnen bildet, der dann allmählich von Kalksalzen inkrustiert wird und verhärtet, und zwar je nach den Umständen in längerer oder kürzerer Zeit. Zweifel bestehen höchstens darüber, ob diese organische Grundlage, die gewissermaßen das Gerüst des Konkrementes bildet, aus Speiseresten, desquamierten Epithelien, Bakterien, mit einem Wort Detritus, besteht, oder ob sie ein echter, kolloidaler Niederschlag aus dem Speichel oder der etwa durch entzündliche Vorgänge an Fibrin angereicherten Mundhöhlenflüssigkeit ist. Die Wahrheit dürfte wohl in der Mitte liegen. Eine für alle Fälle von Zahnsteinbildung ausschließlich gültige Regel wird wohl nicht bestehen; vielleicht könnte hier die verschiedene Schnelligkeit der Verhärtung des Zahnsteins den Schlüssel liefern.

Die Detritusmassen, die sich individuell verschieden stark absetzen, sind in ihrem Verhältnis zum Gesamtorganismus nicht etwa der obersten verhornten Epithelschicht der Epidermis oder gar von außen her auf diese aufgebrachten Ablagerungen gleichzustellen, die jeden biologischen Konnex mit den lebenden Geweben verloren haben. Sie sind vielmehr in der Mundhöhle dauernd von einer Körperflüssigkeit, dem Mundspeichel, umspült, und sind zudem noch häufig durch feine Muzin- oder Fibrinschichten mit der Mundschleimhaut verklebt, also einer Gewebsschicht, die in dauernder Resorptions- oder Sekretionstätigkeit und folglich in dauerndem lebhaften Stoff- und Flüssigkeitsaustausch steht. Den abgestorbenen Zellmassen oder etwa toten Speiseresten oder den noch besonders zu besprechenden Fibrin- oder Muzinniederschlägen kann dagegen kein Eigenstoffwechsel mehr zukommen. Sie müssen also genau so auf den Organismus wirken, wie anderwärts totes Gewebe, von Körperflüssigkeiten umspült, auf den Körper einwirkt, nämlich wie ein Fremdkörper, der von den Lebensvorgängen abgeschlossen wird. Wie die abgestorbene Knorpelzelle verkalkt und zum Knochenbaustein wird, wie die abgestorbenen Intima- und Mediazellen der Arterienwand verkalken und zu den Kalkplatten in den arteriosklerotischen Arterien werden, wie der tuberkulöse käsige Eiter in den vom Bindegewebe

abgekapselten Herden der Lunge die Kalk- und Kreideknoten bildet, so müssen auch bei gegebenen Verhältnissen die organischen toten Massen der Mundhöhle an der Oberfläche der Zähne und der Gingiva mit der Zeit von Kalksalzen imprägniert werden. Die Forschungen der letzten Jahre auf dem Gebiete der Rachitis, namentlich die von Freudenberg und Györgyi, haben hier manchen wertvollen Aufschluß gebracht; sie haben uns namentlich gezeigt, warum die absterbende Knorpelzelle verkalken muß. Sie zeigten, daß alle Körperzellen von übersättigten Kalksalzlösungen umspült sind und im Stoffwechsel dauernd Produkte liefern, die die Aufrechterhaltung dieser übersättigten Lösung möglich machen. Da aber, wo der Stoffwechsel aufhört, wo also die Zelle abstirbt und diese Stoffwechselprodukte fortfallen, werden diese günstigen Verhältnisse gestört, und schließlich muß, wenn die tote Zelle nicht abgestoßen wird, ein Punkt erreicht werden, wo die Kalksalze in ihr ausfallen müssen. Der wesentliche Faktor ist dabei die Wasserstoffionenkonzentration, doch sind auch andere Ionen und Faktoren dabei von Wichtigkeit. Genau die gleichen Verhältnisse liegen in der Mundhöhle vor, nur treten an die Stelle der abgestorbenen Knorpelzellen die Detritusmassen, an die Stelle des Gewebssaftes, der Lymphe und des Blutes die Mundhöhlenflüssigkeit, die ja auch eine übersättigte Kalklösung ist. Auch hier kann schließlich ein Punkt erreicht werden, wo die Lösungsbedingungen für die übersättigte Lösung so gestört werden, daß die Kalksalze ausfallen müssen. Es darf auch nicht vergessen werden, daß außerdem rein adsorptive Vorgänge bei der Kalkinkrustation eine Rolle spielen können, wie aus vielen Beispielen in der Kolloidchemie bekannt ist. Das sind die Vorgänge wie wir sie uns bei der langsamen Zahnsteinbildung vorstellen müssen, sie stehen in Analogie zu der Bildung der vorgenannten multiplen Kalkpigmentsteine in der Gallenblase.

Stellen wir uns nun vor, daß durch irgendwelche Vorgänge, beispielsweise entzündlicher Natur, aus der Mundhöhlenflüssigkeit ein Kolloid ausgefällt wird, wobei hauptsächlich das Fibrin und das Muzin in Betracht kommen. Diese Kolloide sind nun aktiv an der Aufrechterhaltung der übersättigten Kalksalzlösung beteiligt, z. B. direkt durch das Bestehen von Kalkeiweißverbindungen. Deshalb muß im selben Augenblick, wo das Kolloid ausfällt, auch das Kalksalz mit ausfallen. Ein Beispiel dieser Vorgänge stellt das Häutchen aus organischer Substanz (Muzin?) und Kalziumkarbonat dar, das sich bei längerem Stehen von Speichel an der Luft an der Oberfläche desselben abscheidet (Hammersten). Es ist gleichzeitig ein Beweis dafür, wie leicht das kolloidale und Ionengleichgewicht eines derartigen Systems gestört werden kann. Hier genügt zum Beispiel die Änderung der Kohlensäurespannung des Speichels infolge der Berührung mit der atmosphärischen Luft, um eine Niederschlagsbildung zu erzeugen. Ähnliche Verhältnisse können auch in der Mundhöhle vorkommen; dann handelt es sich also nicht um sekundäre Inkrustation einer primär vorgebildeten organischen Grundlage, sondern die beiden Komponenten des Konkrements fallen gleichzeitig aus. Das dürfte vielleicht der Vorgang sein, der zur Abscheidung der schnell, d. h. in wenigen Tagen verhärtenden Konkremente führt. Die Verhärtung könnte zum Teil durch Schrumpfung, allgemeiner gesagt Alterungserscheinungen, des kolloidalen Grundgerüstes dieses Systems bedingt sein; es kommt aber noch hinzu, daß die ausgefallenen Kalkkristalle auf die übersättigte

Lösung als Impfkristalle wirken, an die sich weitere Kalksalze ankristallisieren und so die weitere Inkrustation des Konkrements befördern, worauf schon Wittkop hingewiesen hat. Wir würden dann auf diese Weise Konkremente erhalten, die genetisch den vorher genannten solitären Cholesterinsteinen in der Gallenblase entsprechen.

Wir kommen also zu dem Schluß, daß bei der Zahnsteinbildung immer zwei Phasen zu unterscheiden sind, die Bildung eines organischen Grundgerüstes, das entweder aus Detritus oder einem ausgefallenem Kolloid besteht, und die Absetzung von Kalksalzen an diesem Grundgerüst. Je nachdem diese Phasen gleichzeitig oder zeitlich voneinander getrennt verlaufen, erhalten wir die schnelle oder langsame Zahnsteinbildung.

Damit sind uns gleichzeitig die Wege gewiesen, die eine wirksame Bekämpfung des Zahnsteins einschlagen muß. Denn ähnlich wie die allgemeine Medizin allmählich eingesehen hat, daß es fast unmöglich ist, einmal fertig gebildete Konkremente im Organismus durch medikamentöse Behandlung zur Auflösung zu bringen, wie etwa Gichttophi, Gallen-, Nieren- oder Blasensteine, so ist es auch wenig aussichtsvoll, einmal fertig gebildeten, verhärteten Zahnstein medikamentös aufzulösen. Bekanntlich besteht der Zahnstein zum größten Teil aus Kalksalzen, und zwar fast ausschließlich aus Calcium phosphoricum und Calcium carbonicum. Dazu kommen geringe Mengen Kieselsäure und ein nicht unerheblicher Anteil organischer Substanz, Speisereste, Fibrin usw. (Die genauen Zahlenwerte der einzelnen Analysen differieren etwas untereinander, sie sind, aber für unsere Betrachtung auch gleichgültig, da es ja nur auf die qualitative, nicht die quantitative Zusammensetzung des aufzulösenden Konkrementes ankommt.) Die Aufgabe eines zahnsteinlösenden Mittels besteht also entweder darin, die Kalksalze des Zahnsteins aufzulösen, oder die organische Substanz, die gewissermaßen sein Grundgerüst bildet, zu zerstören, so daß der Zusammenhang der Kalkmassen gelockert wird und das Konkrement zerfällt, so daß es ohne Schwierigkeit mechanisch mit der Zahnbürste entfernt werden könnte. Ganz besonders erschwert wird diese Aufgabe dadurch, daß die anzugreifenden Gebilde auf lebendem Gewebe bzw. den Zähnen sitzen, also auf einer Grundlage, die im Prinzip die gleiche Zusammensetzung zeigt, wie sie selbst, und die sich von ihnen nur dadurch unterscheidet, daß ihr Leben, also eigener Stoffwechsel, zukommt. Dadurch wird ihr zwar ein gewisser Schutz und Widerstandskraft verliehen, doch muß immer berücksichtigt werden, daß alle Stoffe, die den Zahnstein angreifen, auch die normalen Organe der Mundhöhle möglicherweise schädigen können. Dadurch verbietet sich die Anwendung stark wirkender Agentien wie Säure, Lauge, Antiformin in solcher Konzentration wie sie erforderlich ist, um eine Wirkung zu erzielen, ganz von selbst. Auch die fermentative Verdauung der organischen Grundsubstanz ist wegen der Empfindlichkeit der Fermente gegen Milieuänderungen und der kurzen Verweildauer der Mundpflegemittel in der Mundhöhle wenig aussichtsreich. Die Auflösung der Kalksalze aber kann deshalb keine praktisch bedeutsame Rolle spielen, weil saure Zahnpulver die Zähne schädigen und die Erhöhung der Löslichkeit der Kalksalze durch andere Substanzen, unter den chemisch-physikalischen Verhältnissen der Mundhöhle gegenüber den in Betracht kommenden Mengen von Kalksalzen überhaupt keine Rolle spielen kann, wie ja auch Schönbeck und Türkheim zum Teil experimentell, ausgeführt haben..

Die Bekämpfung des Zahnsteins muß also den Hebel in der Prophylaxe ansetzen, und dabei ergeben sich wieder die gleichen zwei Wege. Es muß entweder die Bildung der organischen Grundlage des Zahnsteins verhindert bzw. die vorhandenen organischen Massen beseitigt werden, oder es muß das Ausfallen der Kalksalze unmöglich gemacht werden durch Verbesserung ihrer Lösungsbedingungen. Natürlich muß der erste Weg, da er den primären Vorgang angreift, der radikalere sein. Es kommt dabei in der Hauptsache auf die Auflösung und Beseitigung von Eiweiß oder eiweißartigen Substanzen an, da die kolloidalen Niederschläge aus Muzin oder Fibrin bestehen, die Detritusmassen und Speisereste aber ebenfalls zum großen Teil aus Eiweiß gebildet werden und jedenfalls vorwiegend durch dieses kohärent gemacht und mit der Zahn- und Schleimhautoberfläche verklebt werden. Immer aber ist dabei im Auge zu behalten, daß die zu beseitigenden Gebilde auf lebendem Gewebe aufsitzen, das ebenfalls durch alle Reagentien, die Eiweiß angreifen, möglicherweise geschädigt werden kann. Es können also immer nur sehr milde wirkende Agentien in Frage kommen.

Der zweite Weg ist demgegenüber weniger aussichtsreich; denn es dürfte wohl schwerlich gelingen, bei der allgemein üblichen Art der Zahnpflege durch eine lokale Therapie die Löslichkeitsverhältnisse der Kalksalze für längere Zeit oder gar dauernd im Sinne einer Erhöhung medikamentös zu beeinflussen. Immerhin liegt eine vorübergehende Erhöhung der Löslichkeit der Kalksalze theoretisch durchaus im Bereich der Möglichkeit.

Eine glückliche Kombination dieser beiden Möglichkeiten haben wir z. B. in der Wirkung gewisser Quellsalze, die, empirisch schon früher gefunden, in ihren Grundlagen noch unbekannt war; ihren wirksamsten Vertreter sehen wir in dem von Rosenthal in die Behandlung der Paradentosen und des Zahnsteins seit langem eingeführten Emser Salz. Bekanntlich sind Salze die mildesten Substanzen, die Eiweiß in Lösung zu bringen vermögen, und gerade das Emser Salz zeichnet sich hier vor anderen Salzen durch besonders starke und doch milde Wirkung aus. Diese beruht auf der günstigen Mischung von Kochsalz und Bikarbonaten bei sehr geringem Gehalt an Ca und vor allen Dingen an Sulfaten. Daß gewisse Salze Eiweißkörper auflösen können, ist eine altbekannte Tatsache. (So konnte Limbourg beispielsweise zeigen, daß Lösungen von Neutralsalzen Fibrin unter gewissen Bedingungen auflösen können. Es quillt in einer derartigen Lösung zuerst stark auf und geht dann teilweise in Lösung.) Manche Eiweißkörper brauchen sogar, um in Lösung gehen und verbleiben zu können, unbedingt die Anwesenheit von Mineralsalzen. Es sei hier auf das Beispiel des Serumglobulins hingewiesen; wird Serum durch Dialyse salzfrei gemacht, so fällt ein Teil des Globulins, das Euglobulin, als flockiger Niederschlag aus. Andererseits werden durch Sulfation viele Eiweißkörper, wie beispielsweise das Kasein, irreversibel gefällt. Das Ca- und Sulfatarme, bikarbonat- und kochsalzreiche Emser Salz muß also besonders gut eiweißlösend wirken können, zumal es nicht nur infolge seines Kochsalzgehaltes gewisse Eiweißkörper einfach physikalisch-chemisch zu lösen vermag, sondern auch infolge seiner Alkaleszenz unlösliche Eiweißkörper in lösliche Alkalialbuminate verwandeln kann. Ein einfacher Versuch bestätigt denn auch diese Tatsache; versetzt man etwas Fibrin (wir verwendeten pulverisiertes,

reines Blutfibrin Merck) mit einer schwachen Lösung von Emser Salz, schüttelt um und filtriert nach einiger Zeit ab, so erzeugt in dem wasserklaren Filtrat 20%ige Sulfosalizylsäure einen deutlichen Niederschlag. Damit ist bewiesen, daß das Emser Salz Fibrin zu lösen vermag. Stellt man den gleichen Versuch statt mit Emser Salzlösung mit einfachem Wasser an, so bleibt das Filtrat auf Zusatz von Sulfosalizylsäure gänzlich unverändert. (Es sei darauf hingewiesen, daß dieser Niederschlag nicht gleich durch die ersten Tropfen Sulfosalizylsäure erzeugt wird, da diese zuerst von dem Bikarbonat des Emser Salzes unter Kohlensäureentwicklung neutralisiert wird. Erst wenn keine Gasentwicklung mehr eintritt, tritt die Eiweißreaktion zutage.) Als sekundärer Faktor tritt hierzu eine Einwirkung von Emser Salz auf die Löslichkeit der Kalksalze; zwar kommt auch nach eigenen experimentellen Untersuchungen eine Auflösung ausgefällter Kalksalze durch Emser Salz nicht in Frage. Anders steht es mit der Löslichkeitserhöhung bzw. dem Verhindern des Ausfallens von gelösten Kalksalzen aus dem Speichel. Nach Freudenberg ist die Löslichkeit der Kalksalze direkt porportional der Wasserstoffionenkonzentration. Nun entwickelt sich aber bei mechanischer Bearbeitung einer Emser-Salzlösung, wie es im Munde durch die Zahnbürste geschieht, durch Umwandlung von Bikarbonat in Karbonat Kohlensäure nach der Formel:

$$2\ NaHCO_3 = Na_2CO_3 + H_2O + CO_2.$$

Ein Teil derselben geht in der Mundflüssigkeit in Lösung, erhöht also hier die Wasserstoffionenkonzentration, die p_H und damit auch die Zahl der löslichen Ca-Ionen.

Daß die Quellsalze auch in diesen Wirkungen künstlichen Salzgemischen überlegen sind, ist in Analogie zu ihren anderen biologischen Wirkungen eine a priori zu erwartende Tatsache. Wenn wir keine Erklärung dafür zu geben vermögen, so liegt das in einer Ebene mit der in vieler Hinsicht immer noch ungeklärten Wirkung der Heilbäder und Trinkkuren.

Zusammenfassend läßt sich sagen, daß die Übertragung physikalisch-chemischer Anschauungen auf die Zahnsteinbildung Parallelen zu anderen Konkrementbildungen und Verkalkungsvorgängen im Organismus eröffnet und zeigt, daß die Zahnsteinbekämpfung ihr Hauptaugenmerk auf die Prophylaxe zu richten hat. Diese wird am besten erreicht durch Auflösung des kolloidalen Grundgerüstes des Zahnsteins durch natürliche Quellsalze vom Typus des Emser Salzes.

Betti Rosenthal (Wiesbaden): **Die Bekämpfung des Zahnsteins mit „Emsolith" im Lichte physikalisch-chemischer Anschauungen.**

Sie haben soeben aus den Worten meines Vorredners und Mitarbeiters erfahren, wie wir uns auf Grund unserer heutigen Kenntnisse von den physikalisch-chemischen Verhältnissen in den Körpergeweben und Flüssigkeiten den Vorgang der Zahnsteinbildung denken. Daraus ergaben sich ganz natürliche Möglichkeiten, um die Zahnsteinbildung zu beeinflussen oder zu verhindern. Lassen Sie mich Ihnen kurz entwickeln, wie sich nunmehr unter diesen Voraussetzungen die Wirkung des von mir empirisch gefundenen Zahnpflegemittels „Emsolith" darstellt. Ich glaube, daß diese Frage um so mehr

allgemeines Interesse verdient, als sich hiermit ein völlig neuer Weg eröffnet, um die Wirkung von Zahnpflegemitteln auf den Zahnstein befriedigend aufzuklären. — Ich darf wohl kurz daran erinnern, daß ich nun seit 6 Jahren das Emser Salz mit bestem Erfolge in der Praxis angewandt habe und daß Versuche vieler Kollegen dieselben günstigen Resultate ergaben. Wie ich schon früher anderen Ortes Gelegenheit hatte, zu erwähnen, verdanke ich meine Kenntnis von der Wirksamkeit des Emser Quellsalzes bei der Zahnsteinbildung und bei Paradentosen einer zufälligen Beobachtung in der Praxis. — Ich hatte jahrelang eine Patientin wegen Alveolarpyorrhöe in Behandlung, bei der ich wohl fast alle gebräuchlichen Methoden der Therapie versuchte. Einen erschwerenden Faktor für die therapeutische Beeinflussung bildete der sich immer innerhalb weniger Tage neu ansetzende Zahnstein in weicher Konsistenz, wie wir ihn so häufig bei Alveolarpyorrhöe finden. Im Sommer 1919 suchte die Patientin aus anderen Gründen die Heilquellen zu Bad Ems auf. Kurz nach ihrer Rückkehr mußte ich zu meinem größten Erstaunen konstatieren, daß sowohl die Alveolarpyorrhöe vollständig verschwunden war wie auch jede Spur von Zahnstein fehlte. Ähnliche Beobachtungen, wenn auch nicht in so starkem Maße, sind ja auch bei anderen Heilquellen, z. B. in Karlsbad und Marienbad gemacht worden. Schon im Jahre 1627 berichtet Dr. Marsilius Weigelius über die hervorragend günstige Wirkung der Emser Quellen auf faulendes Zahnfleisch. Die betreffende Arbeit wurde jetzt anläßlich der 600 Jahrfeier zu Bad Ems aus irgendeinem Archiv ausgegraben.

Gerade die Tatsache, daß sich sowohl die Alveolarpyorrhöe wie auch der Zahnsteinansatz nach kurzer Zeit wieder einstellte, bestärkte mich in meiner Vermutung, daß den Wirkungen der Emser Quellen die günstige Beeinflussung der Alveolarpyorrhöe zuzuschreiben sei. Das gab mir nun Veranlassung, das Emser Salz als Therapeutikum zu versuchen, und zwar wandte ich zuerst immer bei derselben Patientin mein Augenmerk auf die Beeinflussung des Zahnsteins. Ich ließ nach gründlichster Zahnreinigung die Patientin 8 Tage mit Emser Salz die Zähne putzen. Das Resultat: Es setzte sich kein weicher Belag mehr an und infolgedessen bildete sich auch kein Zahnstein. Auf die Dauer würden sich unsere Patienten nun schwerlich entschließen, ein reines Salz als Zahnpflegemittel zu benutzen. Wir sind gezwungen, das Heilmittel in eine den Patienten angenehme Form zu bringen. Erreicht wird dies durch Vermischen des Emser Salzes mit einem im wesentlichen mechanisch wirkenden Putzmittel. Daß die Verminderung der Konzentration die Wirksamkeit nicht nur nicht beeinträchtigt, sondern sie sogar erhöhen kann, wissen wir durch Ostwalds diesbezügliche Feststellungen für chemisch-physikalische Agentien. — Das Resultat meiner Versuche und Erwägungen bildete das schon vorher erwähnte Zahnpflegemittel „Emsolith", das von der staatlichen Bade- und Brunnendirektion zu Bad Ems jetzt in den Vertrieb gebracht ist. Jahrelang wandte ich diese Methode an, ohne eine theoretische Erklärung dafür zu haben. Diese fanden wir nunmehr in der experimentell nachgewiesenen eiweißlösenden Kraft des Emser Quellsalzes und glauben damit den vielseitigen klinischen Beobachtungen die ausreichende theoretische Begründung gegeben zu haben. Deshalb treten wir auch erst jetzt vor eine breitere Öffentlichkeit, denn wenn eine neue Therapie nur auf Grund klinischer Beobachtung empfohlen

wird, ohne genaue Kenntnis ihrer pharmakologischen Grundlagen, so wird sie nicht beanspruchen können, ohne weiteres Allgemeingut der Praxis zu werden, da man sich nur schwer zur Anwendung einer Methode entschließen wird, der eine exakte theoretische Begründung mangelt. Durch die eiweißlösende Kraft des Emser Quellsalzes wird das organische Gerüst des Zahnsteins sozusagen in statu nascendi aufgelöst. Dieses Gerüst des Zahnsteins besteht nun entweder aus Detritus (Speisereste, desquamierte Epithelien, Bakterien u. dgl.) oder aus einem ausgefallenen Kolloid. Dieses Kolloid kann ein Niederschlag aus dem Speichel sein, wobei in erster Linie das Muzin in Frage kommt. Bei entzündlichen Vorgängen in der Mundhöhle kann das Kolloid auch der an Fibrin angereicherten Mundflüssigkeit entstammen. Es kann auch in der Form von entzündlichem Exsudat, das sich z. B. bei der sog. Alveolarpyorrhöe auf Druck aus den Interdentalpapillen entleert, den Zähnen anhaften. Ist das den Zahn umgebende Gewebe intakt und werden bei normaler Zahnstellung alle Zähne gleichmäßig vom Kauakte berührt, so wird sowohl der sich an den Zähnen absetzende Niederschlag aus dem Speichel als auch die Speisereste mechanisch durch den Kauakt entfernt. Da es aber ziemlich selten Mundverhältnisse gibt, welche diesen idealen Zustand aufweisen — nach Walkhoff soll er infolge der modernen Ernährungsweise sogar überhaupt nicht mehr vorkommen —, so finden wir bei den meisten Menschen mehr oder weniger die Vorbedingungen für die Zahnsteinbildung gegeben. Somit entsteht, vom rein hygienischen Standpunkt abgesehen, die Forderung einer geregelten Mundpflege zum Zwecke der Beseitigung dieser organischen Massen; diese stellt gleichzeitig eine sachgemäße Prophylaxe der Zahnsteinbildung dar. Wie Ihnen das vorhergehende Referat gezeigt hat, ist die mildeste Methode, um Eiweißkörper von der Art, wie sie das Gerüst des Zahnsteins bilden, aufzulösen, die Benutzung von Salzen. Als solche sind nun ganz besonders günstig die natürlichen Salzgemische, wie sie in den Heilquellen enthalten sind. Speziell dem Emser Salz kommt diese Wirkung, wie gesagt, in besonders hohem Maße zu.

Wie ich vorher schon bemerkte, hat der vorherige Referent das zu beweisen versucht. Bekanntlich handelt es sich um das Produkt der Quellen zu Bad Ems, die zu den alkalisch-muriatischen Säuerlingen der alkalischen Wässer gehören. In der von der Natur so günstig kombinierten Art und Menge der einzelnen Substanzen, die im Quellsalz enthalten sind, ist die eiweißlösende Kraft des Salzes begründet. Klinische Versuche mit künstlichem Emser Salz haben nicht dieselben günstigen Resultate wie das natürliche Quellsalz ergeben. Ich möchte hier bemerken, daß die im vorigen Referat ausführlich behandelte Eiweißreaktion des Emser Salzes mit „Emsolith" nicht experimentell nachzuweisen ist, verwendet man statt Emser Salz „Emsolith", so wird durch Sulfosalizylsäure kein Niederschlag erzeugt. Dies beruht nicht etwa darauf, daß hier das Emser Salz seine eiweißlösende Kraft eingebüßt hätte, sondern diese wird hier durch die Adsorptionskraft der als Putzmittel im Zahnpulver enthaltenen Bolus alba verdeckt. Nach Wiechowski ist diese Adsorption durch Bolus alba sehr intensiv. Hier adsorbiert sie sofort das vom Emser Salz gelöste Eiweiß und reißt es mit zu Boden. Ein einfacher Versuch beweist die Richtigkeit dieser Erklärung; schüttelt

man die, wie oben angegeben, hergestellte Emser Salz-Fibrinlösung mit etwas reiner Bolus und filtriert ab, so erzeugt jetzt Sulfosalizylsäure keinen Niederschlag mehr, das gelöste Fibrin ist also durch die Bolus alba adsorbiert und mit niedergeschlagen worden. Auch diese Wirkung dürfte wohl in der Mundhöhle nutzbringend zur Geltung kommen. Es lag nahe, daran zu denken, daß die Wirkung des Emser Salzes lediglich auf seinem Gehalt an Natrium bicarbonicum allein beruhe. Dem ist aber nicht so; vergleicht man genau gleich stark konzentrierte Lösungen von Emser Salz und Natrium bicarbonicum unter Verwendung genau gleicher Fibrinmengen, so ist der Sulfosalizylsäure-Niederschlag in der Emser Salzlösung bedeutend stärker als in der mit Natrium bicarbonicum. Würde die Wirkung aber nur auf dem Gehalt von Bikarbonat beruhen, so müßte gerade umgekehrt in der Bikarbonatlösung der stärkere Niederschlag auftreten, da das Emser Salz ja nur einen gewissen Prozentsatz Bikarbonate enthält.

Die eiweißlösende Kraft des Emser Salzes ist also nicht eine Funktion seines Bikarbonatgehaltes. Auf Grund der experimentellen Feststellungen stellen wir uns nunmehr den Wirkungsmechanismus des Emser Salzes in der Mundhöhle so vor, daß er sich aus mehreren Phasen zusammensetzt, die sich ungefähr folgendermaßen abspielen: Zuerst werden die Eiweißverklebungen der einzelnen Bestandteile der Detritusmassen untereinander und mit den Zähnen und dem Zahnfleisch infolge Auflösung des an der Oberfläche gelegenen, der Salzwirkung direkt zugänglichen Eiweißes gelockert. In der zweiten Phase wird durch die mechanische Bearbeitung der natürlichen Emser Salzlösung, wie auch mechanisch infolge der Berührung mit den meistens sauer reagierenden Speiseresten und so weiter aus dem Bikarbonat Kohlensäure entwickelt, die ihrerseits noch den weiteren Zusammenhang der organischen Massen lockert und der Rest wird durch die mechanische Reinigung mittels der Zahnbürste entfernt. Hinzu kommt schließlich noch, daß ein Teil des gelösten Eiweißes sofort von der im Zahnpulver enthaltenen Bolus alba adsorbiert wird. Außerdem kann ein Teil der gebildeten Kohlensäure in der Mundflüssigkeit in Lösung gehen und hier die Löslichkeit der Kalksalze erhöhen, eine Wirkung, die allerdings wohl nur von vorübergehender Bedeutung ist und nur dann länger anhält, wenn, wie wir es empfehlen, etwas Zahnpulver im Munde zurückbleibt. Als Putzmittel enthält „Emsolith" reinste sterilisierte Bolus alba. Diese ist als Grundmasse für Mundpflegemittel aus dem Grunde besonders geeignet, weil sie mit großer Feinheit und gleichmäßiger Rundung des Kornes und dadurch bedingter Unschädlichkeit für den Schmelz (Küster und Weißbach) starke Adsorptionskraft (Wiechowski) auch desodorierende und bakterizide Wirkung (Stumpf) verbindet. Es kommt als günstiges Moment hinzu, daß sie unlöslich (Leo) und kalziumfrei (Trauner) ist. „Emsolith" ist indiziert als einfaches hygienisches Reinigungsmittel der Zähne, als Prophylaktikum und als Therapeutikum. Als Reinigungsmittel löst es infolge seiner durch die schwache Alkaleszenz bedingten, Fett emulgierenden Kraft, die fettigen Beläge der Zähne und gibt ihnen den natürlichen Glanz zurück.

Als Prophylaktikum verhütet es nach und nach die Zahnsteinbildung durch die experimentell nachgewiesenen Wirkungen. Als Therapeutikum wirkt es bei Paradentosen und allen entzündlichen Affektionen der Gingiva. Die Eiweißverklebungen, die an den Zähnen, in den Zahnfleischtaschen und unter dem Gewebe der Gingiva haften, sowie das pyorrhoische Exsudat werden gelöst. Außerdem wirkt das Emser Salz besonders auch, wenn es in die Zahnfleischtaschen eingeführt wird, durch seine osmotische Kraft Wasser anziehend und dadurch entquellend auf die hypertrophischen Interdentalpapillen. Infolgedessen nähern sich die Zirkulationsverhältnisse der Gingiva der Norm wieder an, das Gewebe wird konsolidiert und die Taschen schließen sich. „Emsolith" und Emser Salz erfüllen somit die Forderungen, die Herrenknecht, Krause, Walkhoff und viele andere an ein brauchbares Zahnpflegemittel stellen, daß es nämlich eine Gesundung des Zahnfleisches herbeiführt.

Um eine volle Ausnützung der chemisch-physikalischen Wirkung des „Emsolith" zu erreichen, muß das Milieu in der Mundhöhle von anderen chemischen Agentien freigehalten werden, namentlich von den Sauerstoff abspaltenden (wasserstoffsuperoxydhaltigen) sowie von kalkhaltigen Präparaten. Erfordert der Allgemeinzustand eine Anwendung von Mitteln, die zum Neuansatz von Zahnstein führen, so muß nach Beendigung der Kur eine gründliche Zahnreinigung durch den Zahnarzt vorgenommen werden, um die Vorbedingungen für eine volle Wirkung des „Emsolith" wieder herzustellen. Als einziges gleichzeitig zu verwendendes Mundwasser empfiehlt sich eine Auflösung von natürlichem Emser Salz.

Die Wirkung des „Emsolith" wird dadurch verlängert, daß an den Lingualflächen der Zähne zuerst geputzt wird (Trauner), und daß nach dem Zähneputzen am Abend möglichst etwas Pulver im Munde zurückbleibt, damit das alkalische Milieu (Schade) möglichst lange erhalten wird. Grundbedingung für die Erzielung eines Erfolges mit „Emsolith" ist und bleibt die gründlichste Zahnreinigung durch den Zahnarzt vor dem ersten Gebrauch des „Emsolith"; denn wenn fertig gebildeter Zahnstein im Munde zurückbleibt, so kann er leicht als Kristallisationspunkt für den weiteren Zahnsteinansatz dienen. Es sei nochmals betont, daß einmal fertig gebildeter Zahnstein von „Emsolith" nicht aufgelöst wird. Nach Ansicht und experimentellen Versuchen aller neueren Autoren (Wolff, Türkheim, Trauner u. a.) vermag das kein Zahnpflegemittel in der Mundhöhle, und es ist ja auch vorher in theoretischen Erwägungen ausgeführt worden, warum eine solche Wirkung nicht eintreten kann.

Endlich sei noch darauf hingewiesen, daß ein voller Enderfolg mit „Emsolith" mitunter monatelanger Anwendung bedarf, da eben das kausale Moment beseitigt werden muß, bevor die Zahnsteinbildung vollständig sistiert. Bei Beobachtung aller dieser Maßnahmen haben wir niemals irgendwelche schädigenden Nebenwirkungen gesehen, dagegen immer Erfolge. Die gesunde Mundschleimhaut wird infolge des physiologischen Gewebsschutzes von Emser Salz in den hier vorkommenden Konzentrationen nicht angegriffen.

Die Erfahrungen bestärken uns in der Überzeugung, daß der Zahnstein den anderen Konkrementbildungen im Organismus durchaus gleichgesetzt werden muß. Daraus ergibt sich die Konsequenz, daß der Zahnsteinkranke

bis zu seiner Heilung ebenso der dauernden zahnärztlichen Behandlungen bedarf wie etwa der Gallen- oder Nierenkranke der ärztlichen. Er hat vor ihnen den ungeheuren Vorzug voraus, daß die Konkremente direkter Beeinflussung zugänglich sind. Hat einmal der Zahnarzt seine Aufgabe erfüllt, den vorhandenen Zahnstein zu beseitigen und mit Hilfe von Emser Salz und „Emsolith" allmählich ein Milieu zu schaffen, das weitere Zahnsteinbildung verhindert, so ist es für den Patienten ein leichtes, durch weitere Anwendung des „Emsolith" dieses Milieu dauernd zu erhalten, unterstützt durch regelmäßige Kontrolle durch den Zahnarzt.

Ich bin damit am Schlusse meiner heutigen Ausführungen und bitte Sie, diese Methode nachzuprüfen, mit der ich ganz vorzügliche Resultate zu verzeichnen habe, ohne daß irgendwelche schädliche Nebenerscheinungen innerhalb 6 Jahren aufgetreten sind.

Diskussion: Witthaus fragt, ob Vortragende das Emser Salz auch in Lösung zur Zahnsteinprophylaxe versucht hat, sowie um die genaue Zusammensetzung des Emsolith resp. der Zusätze zum Emser Salz, da der Zahnarzt die Empfehlung von Geheimmitteln nicht verantworten kann.

Faust: Da Parallelen zwischen der Bildung von Organsteinen (Gallen- usw.) und Zahnstein bestehen, da also Ausfall von Kalksalzen und Vorhandensein von organischen Substanzen als Kristallisationsgrundlage (weiche Beläge der Zähne) eine große Rolle spielen, so ist, wenn das Emser Salz wirklich die angegebene gute Wirkung hat, ein anderer Faktor dabei wahrscheinlich von großer Bedeutung, nämlich einfach der Umstand, daß Anwesenheit von Salz im Munde vermehrte Speichelsekretion anregt. Diese führt zu besserer Reinigung von weichen Belägen, der organischen Grundlage des Zahnsteins. Faust empfiehlt aus dem gleichen Grunde, die Patienten anzuhalten, nach jeder Mahlzeit die Zunge, Wange und Lippen so gründlich zu reinigen, daß keine organischen Reste an den Zahnhälsen zurückbleiben, abgesehen von den gewöhnlichen Reinigungsmethoden.

Lehmann meint, daß der behandelte Gegenstand die beste Synthese von Wissenschaft und Praxis darstelle. Er betont die unterschiedliche Wirkung je nach individueller Anlage, die Wichtigkeit zunächst gründlicher Entfernung des vorhandenen Zahnsteinansatzes, richtiger Durchführung der Zahnpflege, regelmäßiger Kontrolle. Seine Beobachtungen sind teilweise verblüffend günstig, in anderen Fällen erst nach längerer Zeit von einiger Wirkung begleitet. Ein Vorzug ist die Form des reinen Salz-Zahnpulvers im Gegensatz zur Paste. Die Unschädlichkeit des Mittels, seine entschieden sympathische Wirkung gerade von prophylaktischer Art, die Herkunft aus deutscher Muttererde lassen eine gründliche Nachprüfung und eingehende Versuche geboten erscheinen.

Kantorowicz: Die Ausführungen des Herrn Faust über die „auflösende Kraft des Speichels auf Niederschläge in der Mundhöhle und von „in der Mundhöhle stagierendem Speichel" sind Worte, hinter denen keine Wirklichkeit steckt.

Was nun die Zahnstein lösenden Mittel betrifft, so habe ich eine Reihe von Versuchen in meiner Klinik anstellen lassen über sämtliche zahnsteinlösenden Pasten. Es hat sich dabei herausgestellt, daß von einer Lösung des fertigen Zahnsteins in praktisch in Betracht kommender Menge überhaupt keine Rede ist. Auf klinische Beobachtung ist nichts zu geben. Über sämtliche dieser Mittel liegen Dutzende von anerkennenden Urteilen vor, die vermutlich auf nichts weiter basieren als auf schlechter Beobachtungsgabe.

Was nun das Emsolit betrifft, so will dieses Mittel prinzipiell etwas Neues. Es will nicht den fertigen Zahnstein lösen, sondern die Bildung neuen Zahnsteins verhindern. Aber hier ist mir nicht klar, wie ein Mittel, das im besten Fall während einiger Minuten des Tages einwirken kann, 24 Stunden hindurch in der Mundhöhle wirksam sein soll. Es ist mir ferner nicht klar, wie das Mittel in tiefe Taschen, in denen sich doch der gefährliche Zahnstein bildet, hineinkommen kann. Einige Versuche, die wir machten, und zwar an Mitgliedern unserer Klinik, sind völlig negativ verlaufen.

Heymann (Schlußwort): Fausts Anregung verdient Beachtung, weil die Vermehrung der Speichelsekretion möglicherweise durch bessere Durchspülung der Mundhöhle die Zahnsteinbildung vermindert. Kantorowiczs Einwände sind nicht stichhaltig, weil die Absetzung der organischen Massen an den Zähnen nicht so schnell erfolgt, daß die in 12 bis 24 Stunden abgesetzten Massen nicht durch Emsolith entfernt werden könnten und weil die vor Anwendung desselben unbedingt erforderliche mechanische Zahnsteinentfernung durch den Zahnarzt den Weg in die Taschen öffnet.

Rosenthal (Schlußwort): Herrn Lehmann erwidere ich: Bei der Beeinflussung des Zahnsteins spielt die Tatsache eine Rolle, ob die organischen Bestandteile oder die anorganischen vorherrschen. Bei den Zahnsteinbildungen, wo organische Bestandteile vorherrschend sind, also dem sog. weichen Zahnstein, sehen wir den Erfolg der Beeinflussung innerhalb einiger Tage. Herrn Faust als Erwiderung: Nicht alle Salze beeinflussen die Zahnsteinbildung im günstigen Sinne. So wirken z. B. Lösungen von Wiesbadener Salz konkrementbildend, ebenso reines Kochsalz. Auch das Karlsbader Salz wirkt nur ungefähr $^1/_3$ so stark als das Emser Salz. Herrn Kantorowicz erwidere ich: Das Emser Salz soll den Zahnstein nicht lösen, sondern die Bildung von Zahnstein verhindern. Das ganze Milieu der Mundhöhle, das meist bei Neigung zu Zahnsteinbildung entzündlich ist, soll beeinflußt werden. Es ist sehr zu bedauern, daß gerade ein Praktiker wie Kantorowicz so wenig Erfolge mit Emsolith zu verzeichnen hat. Der scheinbare Mißerfolg dürfte wohl darauf zurückzuführen sein, daß die Gebrauchsvorschriften nicht genau befolgt worden sind. Demgegenüber stehen Hunderte von günstigen Beobachtungen und Erfahrungen von Zahnärzten. Vortragende selbst wäre nie mit der Bekanntgabe der Methode in die Öffentlichkeit getreten, wenn ihr nicht eine sechsjährige vorzügliche Erfahrung zur Seite stünde. Auf die Anfrage des Herrn Witthaus: Emser Salz verwende ich auch in Lösung und zwar anstatt Mundwasser, bei dem Gebrauch des Emsolith. — Emsolith ist kein Geheimmittel, es besteht wie wiederholt gesagt, lediglich aus natürlichem Emser-Salz und Bolus alba aber mit Spuren eines harmlosen Geschmackskorrigens.

Weinmann (Wien): **Histologische Befunde bei Störungen in der physiologischen Wanderung.**

Diskussion: Rohrer.

Köhler (Zürich): **Alte und neue Abdruckmethoden bei der partiellen Prothese.**

Die Wahl des Abdruckverfahrens bei der partiellen Plattenprothese hängt von zwei Faktoren ab. Der erste ist die Art des Befestigungsmechanismus:

a) Gegossene Klammern mit gelenkiger Verbindung,

b) Gebogene Blech- oder Drahtklammern.

c) Selbstretention durch Ausnutzung der vorhandenen Lückendivergenz.

Eine Erörterung dieses Faktors würde den Rahmen eines kurzen Vortrages überschreiten. Ich muß mich deshalb auf den zweiten Faktor beschränken, zumal derselbe vielfach die Art der Befestigung indiziert und daher auch eigentlich an erster Stelle hätte genannt werden müssen.

Dieser zweite Faktor ist der klinische Befund am Lückengebiß. In Anlehnung an eine von Supplee gegebene Einteilung teile ich diese Befunde in drei Gruppen:

1. Gruppe: Klinische Zahnkrone kurz, wenig gewölbt, linguale Seite der Kronen parallel oder gar wangenwärts divergent, geringe Konvergenz der Lücken.

Die Befestigung partieller Plattenprothesen stößt in diesen Fällen oft auf ganz erhebliche Schwierigkeiten, besonders dann, wenn im Lückenbereich das Zahnfach stark geschwunden ist und die sog. Kammlinie im Oberkiefer innerhalb der unteren Zahnreihe steht, so daß die Kunstzähne außerhalb der Kammlinie aufgestellt werden müssen.

Frontzahnersatz oder Ersatz aller Mahlzähne einer Kieferseite im Oberkiefer ist unter dieser Bedingung außerordentlich schwierig durchführbar.

In diesen Fällen ist meistens mit einem gewöhnlichen Gipsabdruck auszukommen.

2. Gruppe: Klinische Kronen lang, kolbig, starke Konvergenz im Lückenbereich und zwischen den Zähnen der übrigen Zahnreihe.

Zwischen dem Extrem dieser zweiten Gruppe und der ersten finden sich natürlich eine Reihe von Übergängen, die aber hinsichtlich der Abdruckwahl zur 2. Gruppe zu rechnen sind.

Hier kommen die Nachteile des gewöhnlichen Gipsabdruckes so recht zum Ausdruck.

Der Gipsabdruck ist anatomisch zu genau. Es kommt infolgedessen in diesen Fällen zu zahlreichen Bruchstücken.

Weitere Nachteile, wie der Zeitaufwand beim Auslösen der Abdrücke und die mögliche Verletzung der Modellzähne bleiben zunächst außer Betracht. Die Folgen der anatomischen Form des Gipsabdruckes sind bekannt: Die Prothese ist nicht von Ort und Stelle zu bringen infolge der korrekten Wiedergabe aller unter sich gehenden Stellen. Es muß an der fertigen Prothese, besonders an dem den Zähnen anliegenden Plattenrand gefeilt werden. So geht kostbare Zeit am Operationsstuhl verloren. Der Patient erhält einen schlechten Eindruck dadurch, daß an der neuen fertig polierten Prothese gefeilt werden muß. Es hängt vom Zufall ab, ob man gleich die richtigen Stellen findet. Oft wird zuviel und an falschen Stellen gefeilt, so daß schädliche Spalträume zustande kommen.

Die Gegenmittel gegen diese Nachteile der Gipsabdrücke sind alt, bekannt und nicht unbedingt zuverlässig. Ich erwähne:

a) Die Entfernung des Abdruckes vor der völligen Erhärtung.

b) Das Einlegen von Wachsstücken in stark unter sich gehende Lücken mit folgendem Gipsabdruck.

c) Das Ausradieren der unter sich gehenden Teile im fertigen Abdruck.

d) Die Korrektur bzw. Fälschung der Wachsprothese durch Einprobe im Munde oder am Modell mit Nachgießen der gefälschten Teile am Modell.

Ohne Zweifel kann man sich das Einsetzen der fertigen Prothese damit wesentlich erleichtern.

Wesentlich für diese zweite Lückengebißgruppe ist der Umstand, daß man recht oft die vorhandene Zahn- und Lückenkonvergenz ausnutzen kann zum sicheren Halt der Prothesen unter wesentlicher Verminderung der Klammerzahl.

Die Prothese wird dann auf der Seite zuerst eingeführt, auf der sich die stärksten unter sich gehenden Partien vorfinden und dann erst auf der Gegenseite. Nur auf dieser Seite ist dann eine Klammer notwendig, um die Prothese an Ort und Stelle zu halten. Umgekehrt wird die Prothese entfernt.

Da die größte Zahl der partiellen Prothesen zu dieser zweiten Gruppe gehört, hielt ich es für wünschenswert, Sie mit einer neuen Abdruckmethode für diese Gruppe bekannt zu machen. Die Methode stammt von dem Amerikaner Supplee. Ich habe sie seit $1^1/_2$ Jahren oft angewandt und halte sie auch für die 1. Gruppe von Zahnersatz für die Methode der Wahl.

Diese Kerrschlüsselstückmethode, wie wir sie zu nennen pflegen, ist dadurch gekennzeichnet, daß der Abdruck in verschiedenen Teilen genommen wird; daß dazu nur Kerr und besondere Löffel ohne Wangenrand angewandt werden.

Durch das Wegstreichen der Abdruckmasse von der Wangenseite der Zähne kauflächenwärts kann man den ersten Teil des Abdruckes — das sog. Basisstück — ziemlich hart werden lassen, weil die Zähne bei der Entfernung des Abdruckes die Möglichkeit haben, wangenwärts auszuweichen. Die Entfernung des Basisstückes kann nicht nur senkrecht zur Bißebene erfolgen, sondern es wird schon beim Abdrucknehmen der Einführungsweg der Prothese bestimmt.

Dadurch läßt sich die Klammerzahl, wie bereits erwähnt, auf ein Mindestmaß reduzieren und schon beim Abdrucknehmen die geringe, grade notwendige Fälschung der Zahnform herbeiführen, die bei den Fällen der 2. Gruppe unbedingt notwendig ist. Da die Wangenteile der Zähne durch kleine Kerrstücke nachträglich geformt werden, nachdem das Basisstück gekühlt und wieder eingeführt wurde, so bleibt jederzeit die Möglichkeit der Kontrolle, ob an den Kauflächen eine Fälschung eingetreten ist, und damit die weitere Möglichkeit, diese zu korrigieren.

Wir erhalten mittels solcher Abdrücke Prothesen, die ohne Feilstriche sofort an Ort und Stelle schnappen, ohne die erwähnten schädlichen Retentionsstellen und mit wenigen oder keiner Klammer infolge der Selbstretention der Prothese.

Ein weiterer Vorteil besteht in der Anwendung der plastischen Abdruckmasse, wenn man erst einmal gelernt hat, die Abstufung in der Konsistenz der Schichten zu beherrschen. Man erreicht dann in gegebenen Fällen eine genügend starke Kompression der belasteten Schleimhaut, so daß die stärker nachgiebigen Partien ebenfalls mitbelastet werden. Auch das nachträgliche Anflicken fehlender Abdruckteile sehe ich als Vorteil der Methode vor dem Gipsabdruck an. Denn dadurch ist uns die Möglichkeit gegeben, besonders im Unterkiefer eine möglichst große Belastungsfläche zu erzielen und so die sekundäre Senkung auch bei stärkster Belastung auf ein Mindestmaß zu beschränken.

Das kommt hauptsächlich in Betracht bei der 3. Gruppe, der Lückengebisse: Verlust aller Mahlzähne beiderseits. In diesen Fällen legt Supplee besonderen Wert darauf, daß der Abdruck bei geschlossenem Munde und unter Kaudruck genommen wird. Einesteils der Schleimhautkompression wegen, von der eben die Rede war, andererseits weil in diesen Fällen die Wiedergabe des hinteren Gaumendrittels wie beim Funktionsabdruck in gehobener Lage nur bei geschlossenem Munde möglich ist und weil in einzelnen Fällen, abgesehen von der größeren Tragfläche, eine bessere Adhäsion oder gar Ventilwirkung am hinteren Prothesenrand zustande kommt, wie Ihnen das von der Green-Supplee-Tench-Methode bekannt ist. Abgesehen von dieser prinzipiellen Forderung bei den Fällen der 3. Gruppe ist es natürlich auch bei den anderen ein Vorteil, wenn der Abdruck mit möglichst geschlossenem Kiefer genommen wird, weil sich dann besonders bei enger Mundöffnung die Schlüsselstücke besser anlegen lassen.

An Hand einer Reihe von Lichtbildern will ich Ihnen das eben Gesagte noch besser illustrieren und Ihnen eine Vereinfachung der Originalmethode für Fälle der 3. Gruppe vorweisen.

1. Abdrucklöffel nach Supplee.
2. Das Wasserbad zur Erwärmung der Kermasse-Kühlschale, Schnitzmesser.
3. Vorbereitung der Abdrucklöffel: Erhitzen, Anbrennen mit Kerr, Auftragen der Masse und Herstellung der einzelnen Schichten. Schematisch.
4. Schematische Bilder eines Oberkieferabdruckes (Kennedy).
5. Originalabdruck, Hinweis auf die Fälschung in den Lücken (Kennedy).

Die weiteren Bilder zeigen Ihnen eine Modifikation der Schlüsselstückmethode für die Fälle mit Mahlzahnverlust beiderseits, speziell für den häufigen Fall im Unterkiefer.

7. Orientierungsabdruck, Hinweis auf die Schleimhautfalte.

8. Schellackabdrucklöffel, Rändereinschlagen, Kerr aufschmelzen, Drahteinlage; erst nach Anprobe im Munde Auftragen und Glätten des Bißwalles auf der Glasplatte.

9. Anfertigung des Frontabdruckes aus Kerr. Anrauhen das Restteiles.

10. Anfertigung des Mahlzahnabdruckes als dünnes Gipsfutter.

11. Der fertige Abdruck.

Zum Schlusse wäre zu erwähnen, daß neuerdings Kennedy die Methode ähnlich ausführt, wie dies Fripp für die Green-Supplee-Tench-Methode beim Zahnlosen angegeben hat.

Er verfährt folgendermaßen:

1. Orientierungsabdruck.

2. Al.-Löffel — provisorischer Abdruck am Modell.

3. Dann erst nochmals erwärmen und anpressen im Munde.

Ich bin überzeugt, daß Sie nach einiger Übung in der Behandlung der Kerrmasse diese neue Methode in der Mehrzahl der Fälle von partieller Plattenprothese dem gewöhnlichen Gipsabdruck vorziehen werden. Der Mehraufwand von Zeit bei der Abdrucknahme wird durch die Nachteile des Gipsabdruckes reichlich aufgewogen.

Bei der indirekten zweizeitigen Methode, wie sie zuletzt kurz beschrieben wurde, ist auch der Einwand des größeren Zeitaufwandes hinfällig.

Diskussion: Fehr machte gute Erfahrungen mit kombinierten Abdrücken im Oberkiefer. Auf die Gaumenseite Kerr und bukkal-labial Gips. Auch bei losen Zähnen bewährt sich diese Methode ausgezeichnet.

Sörup: Ich habe selbst diese Abdruckmethode schon über 2 Jahre ausgeübt und kann bestätigen, daß sie sich hervorragend bewährt. Besonders geeignet ist auch diese Methode für komplizierte Reparaturen. Ich würde vorschlagen, diese Methode statt Schlüsselstückmethode lieber als partielle Abdruckmethode zu bezeichnen.

Balters macht, auch aus Arbeitsersparnisgründen, auf die genaue Voruntersuchung der Mundverhältnisse aufmerksam.

Rebel: Die Methode, über die uns Herr Köhler berichtet, scheint ebenso kompliziert wie interessant zu sein. Mir scheint allerdings doch das Einsetzen einer unkorrigierten Prothese nur dann möglich, wenn die Zähne stark gelockert sind, vielleicht vermag mich der Herr Vortragende aus seiner praktischen und großen Erfahrung heraus zu belehren. Ich möchte ihn aber bitten, wenn möglich, auf der nächstjährigen Tagung die Abdruckmethode zu demonstrieren, denn nur so kann die Methode Eingang finden.

Kleine Mitteilungen.

Zentralverein Deutscher Zahnärzte E. V.

An die Mitglieder: Der Mitgliedsbeitrag für 1926 wird aus finanztechnischen Gründen bereits im Dezember per Nachnahme erhoben. Er beträgt 6.— Mk. (nicht 10.— Mk.).

Die Mitglieder werden höflichst gebeten, dafür Sorge zu tragen, daß die Nachnahmekarten sofort eingelöst werden, damit sich die Einziehung rasch und reibungslos abwickelt.

Der Nachnahmekartenabschnitt gilt zugleich als Mitgliedskarte und als Ausweis für alle Veranstaltungen des Vereins im Jahre 1926 und ist sorgfältig aufzubewahren. Es ist also zwecklos, den Jahresbeitrag vor Eingang der Nachnahmekarte einzusenden, weil dann der Absender nicht in den Besitz eines Mitgliedausweises gelangen würde.

Diejenigen Kollegen, die sich auf Grund der kürzlich versandten Fragebogen zum Eintritt in den ZVDZ. gemeldet haben, werden entsprechend den in Hannover gefaßten Beschlüssen ohne weitere Formalitäten aufgenommen und erhalten ebenfalls eine Nachnahmekarte zugestellt.

Die Rücksendung der noch außenstehenden Fragebogen seitens der Vereine wird dringend erbeten.

R. Hesse, 1. Kassenführer.

Für die Schriftleitung verantwortlich: Dr. A. Rohrer in Hamburg.
Verlag von Julius Springer in Berlin W. — Druck der Univ.-Druckerei H. Stürtz A.G., Würzburg.

Verhandlungen der 62. Versammlung des Zentral-Vereins Deutscher Zahnärzte.

10. bis 13. September 1925 in Hannover.

(Schluß.)

Bode (Hannover): **Geteilte, durch Kuppelungen fest miteinander verschrobene Brücken.**

Ich möchte Ihnen kurz ein System von Verschraubbrücken vorführen, wie es sich im Laufe der Jahre in meiner Praxis herausgebildet und bewährt hat.

Brücken mit eingelassenen Verschraubungen verwende ich immer, wenn folgende Voraussetzungen gegeben sind:

1. Bei stark zueinander geneigten Brückenpfeilern, um ein übermäßiges Abschleifen derselben, das die Verankerung der Brücke gefährden könnte, zu vermeiden.

2. Bei größeren Brücken, um mit Sicherheit die Pfeiler beim Einsetzen trocken legen und die Brücke ordnungsgemäß an ihren Platz bringen zu können.

3. Bei allen Brücken mit größerem Bügel, einmal aus dem vorerwähnten Grunde, dann aber auch, um bei der regelmäßigen Reinigung den Bügel entfernen und säubern zu können.

4. In allen Fällen, bei denen eine Erweiterung der Brücke in absehbarer Zeit nötig wird, sei es, daß man aus Gründen des Preises die Brücke nicht sofort

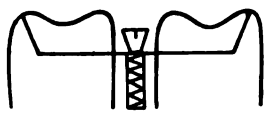

Skizze 1.

Skizze 2.

Skizze 3.

in dem Umfange bauen kann, wie man es für angezeigt hält, sei es, daß man sich noch nicht entschließen kann z. B. bei einer Befestigungsbrücke Zähne in die Arbeit hineinzuziehen, die noch leidlich fest sitzen und für die Befestigung der lockeren nicht unbedingt erforderlich sind.

Bei der Konstruktion der Verschraubbrücken haben sich drei Forderungen im Laufe der Jahre als von grundlegender Wichtigkeit herausgestellt:

1. Dürfen die Brückenpfeiler und damit die Verankerung durch das Einlassen der Verschraubungen nicht geschwächt werden,

2. ist darauf zu achten, daß die Schraubgewinde bei Benutzung der Brücke auf Druck und Zug nicht beansprucht werden,

3. soll die Teilung der Brücke möglichst so vorgenommen werden, daß die einzelnen Brückenglieder unabhängig voneinander eingesetzt werden können, also nicht unmittelbar ineinander verschroben werden.

1a. Um die Brückenverankerung durch die Verschraubung nicht zu schwächen, lege ich mit Vorliebe die Schraubhülsen nicht in die Pfeiler, sondern daneben, wie ich es Ihnen auf diesen Skizzen zeigen möchte, und zwar sehen Sie hier zuerst (Skizze 1), wie die Verschraubung zwischen zwei Kronen eingelassen ist, indem beim Beschleifen der Zähne der Zwischenraum so viel erweitert ist, daß

die Schraubhülse zwischen den beiden Kronen Platz findet. Dieses ist in den meisten Fällen ohne große Schwierigkeit möglich, vor allen Dingen, wenn wir, wie das ja meistens der Fall ist, unsere Brücken bei Patienten anzufertigen haben, bei denen das Zahnfleisch bereits weiter von den Zähnen zurückgetreten ist, so daß ohnedies für die sorgfältige Anfertigung der Krone ein stärkeres Beschleifen des Zahnes notwendig ist.

1b. Auf der 2. Skizze sehen Sie die Verschraubung in einem Brückensteg eingelassen. Hierbei wird die Präparation der Pfeiler durch die Verschraubung überhaupt nicht berührt.

1c. Dasselbe gilt für diesen dritten Fall, bei dem die Verschraubung in das freie Ende einer Brücke eingelassen ist (Skizze 3).

1d. Nur, wo alle diese Möglichkeiten nicht gegeben sind, lege ich die Schraube mitten in den Pfeiler, wie Sie es auf der letzten Skizze sehen (Skizze 4). Hierbei ist besonders darauf zu achten, daß die Schraubhülse bereits bei der Vorbereitung des Zahnes genau eingepaßt wird, damit die Zahnwände so stark wie nur irgend möglich stehen bleiben können. Läßt man diese Kronen nur nach dem Modell vom Techniker anfertigen, ohne selber vorher die Schraubhülsen eingepaßt zu haben, so ist es sehr schwer, sie nachher richtig an ihren Platz zu bringen, da die Hülse immer wieder klemmt und aufstößt, ohne daß man genau feststellen kann, wo und in welchem Maße dies geschieht.

2. Die Forderung, daß die Schraubgewinde auf Druck und Zug nicht beansprucht werden dürfen, habe ich 1911 von Steinschneider übernommen. Ich

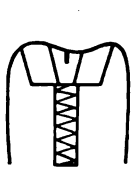

Skizze 4.

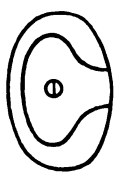

Skizze 5.

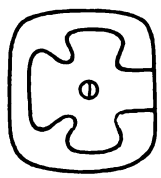

Skizze 6.

Skizze 7.

machte zu der Zeit selber mit einer völlig abnehmbaren Oberkieferbrücke, die mit unzureichend starken Lagern gewissermaßen durch die Verschraubung in den Wurzeln der Pfeiler aufgehängt war, die Erfahrung, daß diese Schraubgewinde sich mit der Zeit ausleierten und die Brücke anfing zu wackeln.

Die Entlastung der Schrauben habe ich dadurch erreicht, daß ich das zu verschraubende Verschlußstück je nach der Lage des Falles schwalbenschwanzförmig oder rautenförmig mit möglichst steilen Wänden in die Kauflächen eingelassen habe, wie dieses in ähnlicher Weise wohl seit 1911 sich allgemein eingeführt hat. Nur habe ich mich nicht damit begnügt, den Block in der Kaufläche allein zu verankern, da hierdurch nicht genügend Sicherheit gegen die Kippung der Blöcke gegeben ist. Es wäre also hierbei immerhin noch möglich, daß das Kippungsmoment unmittelbar auf den Schraubenkopf und damit auf das Schraubengewinde wirken würde. Darum versehe ich den Block grundsätzlich mit einem nach dem Zahnhalse zu geschient verlaufenden Ansatz, der mit seinem großen Hebelarm durchaus imstande ist, der Kippung entgegen zu wirken (siehe Skizze 5—7).

3. Mit der Forderung nach der Unabhängigkeit der einzelnen Brückenteile voneinander komme ich zu einem Gesichtspunkt, der meines Wissens bisher in der Literatur noch nicht aufgestellt ist. Ich habe bei der früheren Art die einzelnen Brückenglieder unmittelbar ineinander zu verschrauben es oft unangenehm empfunden, daß man bei unglücklichen Zufällen Reparaturen nicht vornehmen kann, ohne die ganze Brückenreihe zu entfernen. Diesen Übelstand habe ich in den letzten Jahren dadurch beseitigt, daß ich verschiedenartige Kuppelungen konstruiert habe, die gleichzeitig in zwei oder mehreren, unabhängig voneinander eingesetzten Brückengliedern verschroben werden und diese dadurch starr miteinander verbinden. Die Schwierigkeit bestand darin, ohne die früher aufgestellten Konstruktionsforderungen zu verletzen, eine Verbindung zu schaffen, die eine vollkommene Unbeweglichkeit der einzelnen Brückenglieder auch auf die Dauer gewährleistete. Ich glaube jedoch dieses Problem in den folgenden Konstruktionen gelöst zu haben.

3a. Die einfachste Form der Kuppelung sehen Sie auf Skizze 8. Ich habe hier zwei von den vorher beschriebenen Blöcken miteinander verlötet und bekomme auf diese Weise eine vollkommen starre Verbindung, die sich in der

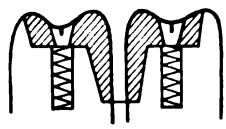

Skizze 8.
Unmittelbare oder Block-Kuppelung.

Skizze 9.
Mittelbare (Bügel-)Kuppelung.

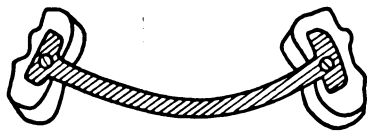

Skizze 10. Mittelbare (Bügel)-Kuppelung.

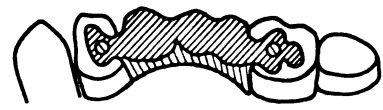

Skizze 11. Mittelbare (Körper-)Kuppelung.

Praxis bereits durch mehrere Jahre durchaus bewährt hat. Ich nenne diese Kuppelung die unmittelbare oder Blockkuppelung, weil sie ohne Zwischenstück nur aus den miteinander verbundenen Blöcken oder Kuppelungsankern besteht.

3b. Im Gegensatz hierzu steht die mittelbare Kuppelung, bei der die beiden Anker der Kuppelung nicht unmittelbar aneinanderstoßen, sondern durch ein Zwischenstück verbunden werden.

Eine solche Kuppelung sehen Sie auf diesen beiden Skizzen 9 u. 10, und zwar stellen beide eine Bügelkuppelung dar. Bei der oberen Skizze sind die beiden Anker durch einen Umgehungsbügel, bei der unteren durch einen Entlastungsbügel verbunden.

Auf der nächsten Skizze ist die mittelbare Kuppelung als Körperkuppelung ausgebildet, d. h. daß der Brückenkörper die Verbindung zwischen den beiden Ankern der Kuppelung bildet Skizze 11.

Auf den nun folgenden Bildern zeige ich Ihnen die Anwendung der vorher besprochenen Konstruktionseinzelheiten.

Zum Schluß wäre noch einiges über die Schrauben und Schraubenhülsen zu sagen. Es ist selbstverständlich erforderlich, daß für die Verschraubungen

ein zähes Material verwandt wird, das der Beanspruchung, die trotz aller Vorsichtsmaßnahmen immer noch ziemlich groß ist, auf die Dauer standhält. Wir finden dieses Material in dem 18karätigen mit Platin legierten Golde. Ich selber bin ganz davon abgekommen, mir meine Schrauben im eigenen Laboratorium anfertigen zu lassen, wie ich es ursprünglich getan habe, da die Schrauben

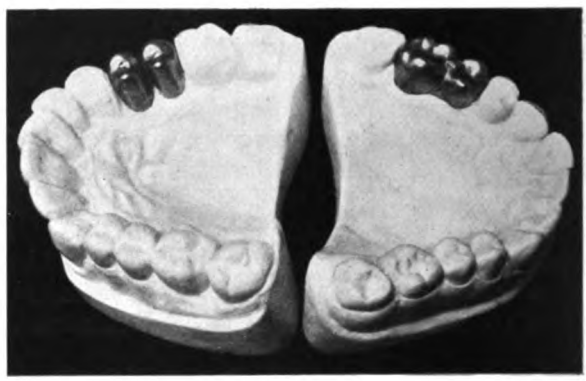

Abb. 1. Auf der rechten Seite ist eine Verschraubung zwischen dem 2. Prämolaren und 1. Molaren angebracht, wie sie zur Aufnahme von Entlastungsbügeln gebraucht wird. Auf der linken Seite sind zwei Prämolaren durch Blockkuppelung miteinander verbunden.

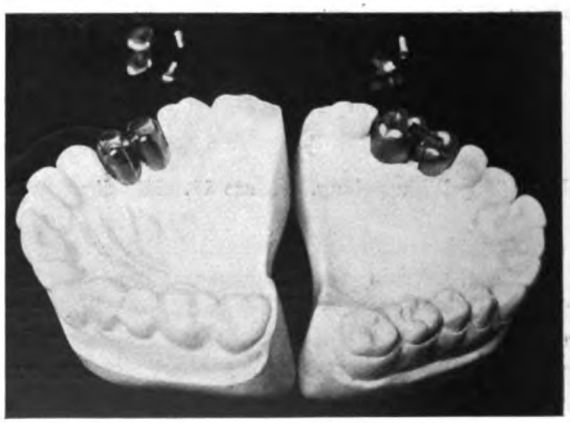

Abb. 2. Dieselben Modelle auseinander geschroben. Rechts sind Prämolar und Molar zu einer Einheit verbunden als kräftiger Primäranker für den Entlastungsbügel. Links sind die beiden Prämolarenkronen getrennt aufgesetzt und werden erst durch die Blockkuppelung starr miteinander verbunden.

im Handel besser zu haben sind, als wir sie bei Selbstanfertigung bekommen können, und zwar beziehe ich meine Schrauben von Biber in Pforzheim. Für Verschraubungen mit Hülse verwende ich die Haderupschraube. Sie hat den Vorteil, daß auch für den Schraubenkopf eine genau passende Hülse vorhanden ist, die mit dem Kuppelungsanker verlötet wird. Für die wagerechte Verschraubung verwende ich die Löwesche Schraube, die mit Mutter und Mutterhülse

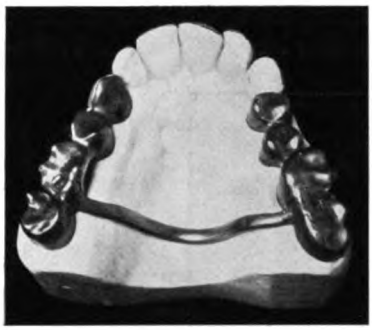

Abb. 3. Der Bryansche Entlastungsbügel mit der Steinschneiderschen Verschraubung ist eine Bügelkuppelung in meinem Sinne, da er die getrennt eingesetzten Brückenhälften starr miteinander verbindet.

Abb. 4. Eine obere Befestigungsbrücke mit drei Bügelkuppelungen; zwischen den Molaren der Bryansche Entlastungsbügel. An der Teilung zwischen Prämolar und Eckzahn Kuppelung mit Umgehungsbügel. Auf der linken Seite ist das Fehlen des kleinen Schneidezahns zur Verankerung des Umgehungsbügels benutzt worden, wobei abweichend von den bisher beschriebenen Blockankern ein Sandblomschieber mit wagerechter Verschraubung als Kuppelungsanker benutzt ist.

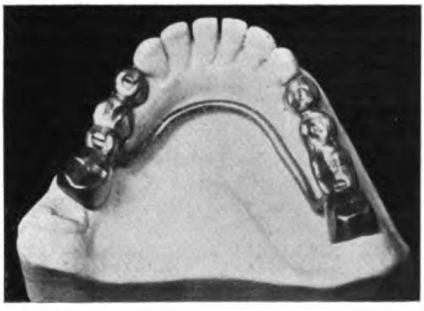

Abb. 5. In die ersten Prämolaren ist je ein Block zu prophylaktischen Zwecken eingelassen, er soll später die Kuppelung zur Befestigung der Frontzähne aufnehmen. Die beiden Brückenhälften sind durch Bügelkuppelung miteinander verbunden. Diese Bügelkuppelung ist auf der rechten Seite verbunden mit einer Körperkuppelung, da wegen des stark geneigten 3. Molaren eine Teilung der rechten Brückenhälfte notwendig war.

Abb. 6. Bei den Prämolaren rechts und links je eine unmittelbare oder Blockkuppelung. Außerdem eine Bügelkuppelung unter Benutzung des Entlastungsbügels. Dieser Entlastungsbügel ist an drei Stellen verschroben, und zwar ist er vorn in eine bogenförmige Aussparung eingelassen und wagerecht verschroben. Bei den Molaren ist die Verschraubung in der üblichen Form vorgenommen, links liegt der Kuppelungsanker im Brückensteg.

geliefert wird. Auch hier wird die Mutterhülse an der geeigneten Stelle in die Brücke eingelötet.

Wenn ich Ihnen heute dieses System von Kuppelungsbrücken zur Beurteilung unterbreitet habe, so bin ich mir wohl darüber klar, daß es der Verbesserung

Abb. 7. Eine Bügelkuppelung unter Benutzung des Entlastungsbügels in Verbindung mit zwei Körperkuppelungen. Die Körperkuppelung links ist durch einen Steg gebildet. Die Körperkuppelung vorne durch einen Kastenblock, der die Porzellanschneidezähne trägt. Dieser Block ist auf zwei dachförmigen Vorsprüngen an den Eckzähnen wagerecht verschroben.

und des weiteren Ausbaues noch bedarf, und ich kann nur wünschen, daß die Diskussion hierzu bereits neue Gedanken bringt.

Diskussion: Peter: Gegen übermäßige Kuppelung spricht das Moment der Hygiene, auch wenn nur Metall auf Metall liegt. Da zeigt insbesondere die Schraube, die der Patient nicht selbst lösen kann, erhebliche Nachteile gegenüber Schieberverankerung, wie sie E. Riechelmann gezeigt hat.

Ricke: Ablehnung der komplizierten Schraubenbrücken wegen zu schwieriger Herstellung derselben und aus hygienischen Gründen. Das Entfernen solcher Brücken ist mit großen Schwierigkeiten verbunden; in einem Falle dauerte das Herausnehmen 2 Stunden, weil die betreffende Brücke im Munde des Patienten kurz und klein gebohrt werden mußte. Eine Schraubenbrücke kann nur als Notbehelf bezeichnet werden; sie ist empfehlenswert bei Befestigungsschienen der Vorderzähne in Verbindung mit Brücken für die Molaren, weil es trotz peinlichst genauer Herstellung einer Befestigungsschiene eintreten kann, daß dieselbe aus verschiedenen Gründen entfernt werden muß.

Roghé kritisiert die Kompliziertheit der geschilderten Brückenarbeiten. Möglichste Einfachheit soll Bedingung sein. Verschraubbare Entlastungs- und Versteifungsbügel sind vom Übel, da sie die absolute Festigkeit nicht bringen. Die Technik der gezeigten Arbeiten ist erstklassig.

Lewin lehnt die Verkuppelung ab in Anbetracht der großen Verteuerung der Arbeit. Sollte eine solche möglich sein, ist unbedingt die movable removable bridge nach Chays, die sich in Amerika durchgesetzt hat, vorzuziehen. Nur eine solche gewährleistet eine absolut hygienische Forderung, die man an eine Brücke stellen muß.

Köhler bedauert, daß der Vortragende die einfache Querreiter Klammer von Otto Riechelmann nicht berücksichtigt hat und die Arbeit von Ludwig Riechelmann über verlängerbare Brücken nicht kennt.

Addicks sen.: Bei der Anwendung von Bügeln an Brücken ist die größte Sorgfalt zu beobachten, falls solche der Schleimhaut anliegen. Es wird sehr häufig der Fehler gemacht, solche genau aufliegen zu lassen. Besonders im Unterkiefer muß mindestens ein Abstand in der Dicke von zwei Kartenblättern vorhanden sein, um nicht sehr unangenehmen Dekubitus zu erleben.

Monkhorst ist ebenfalls kein Freund der Schraubenbrücken, da er öfters eine Lockerung der Schrauben beobachtet hat. Wenn ich schon eine zusammengesetzte Brücke verwende, so benütze ich statt der Schraube einen Splint, der durch einen im Verbindungsstück beim Gießen ausgesparten Kanal von lingual nach bukkal verschoben und dann mit einem Goldstopfer und Hammer vernietet wird.

Lehrell (Bonn): Ich halte nach meinen langjährigen Erfahrungen es nicht für richtig, die komplizierten verschraubbaren und verkuppelten Brückensysteme noch weiter auszubauen, sondern die Brücke so einfach wie möglich zu gestalten.

Haber (Berlin): Die völlige Ablehnung der äußerst diffizilen und mit sorgfältigster Kunst herstellbaren Schraubenbrücken durch die vorherigen Diskussionsredner zeigt wieder den großen Unterschied in der Auffassung. Sowohl der Redner als auch die Diskutierenden sind im vollen Recht. Schraubenbrücken sind eine Ideallösung, wenn sie eine Präzisionsarbeit darstellen und ihre Indikation genauestens beachtet wird. In Heft 11, Jahrgang 25 der Monatsschrift habe ich darüber eingehend berichtet, ebenfalls in Heft 20, Jahrgang 24 der Monatsschrift. Fällt aber eine der eben genannten Vorbedingungen fort, dann erleben wir mit Schrauben- und Federbrücken ein klägliches Fiasko. Auch möchte ich einen Irrtum des Herrn Bode richtig stellen: Die Haderup-Schraube (1922) ist zuerst von deutschen Zahnärzten konstruiert worden und wird seit 25 Jahren von Heraeus, Hanau, nach Höbners und Brills Angaben hergestellt.

Bode (Schlußwort): Ich glaube auf die Ausführungen der Diskussionsredner im einzelnen nicht eingehen zu müssen, da sie meist Probleme berühren, die über den Rahmen meines Vortrages hinausgehen. Auf jeden Fall scheint übersehen zu sein, daß ich die Indikationen für meine Brücken sehr eng fasse. Auch ich bin der Ansicht, als alter Brückenpraktiker, daß die einfachste Brücke, die ihre Aufgabe erfüllt, immer die beste ist. Ich wende die vorgeführten komplizierten nur da an, wo ich überzeugt bin, daß sie einfacher konstruiert ihre Aufgabe nicht so gut erfüllen können.

Haber (Berlin): **Kaudruckmessungen und ihre Verwendung in der täglichen Praxis.**

Der Vortragende führt aus, daß bereits seit vielen Jahrzehnten in allen Ländern, besonders aber in Deutschland, Versuche angestellt wurden, um einen Apparat zu konstruieren, mit dem die Kaufähigkeit der Zähne festzustellen ist. Der Wert, der einem solchen Apparat zugesprochen wird, geht zur Genüge daraus hervor, daß bereits über 60 Arbeiten von Wissenschaftlern und Praktikern über dieses Gebiet geschrieben wurden. In allen Veröffentlichungen und Büchern der letzten Jahre nimmt die Frage des Kaudrucks und seiner Berechnung die Hauptstellung ein. Welcher Wert diesen Messungen beigelegt wird, geht auch daraus hervor, daß die holländische Zahnärzteschaft bereits 1911 einen Preis ausschrieb für den geeignetsten Kaudruckmeßapparat.

Der Vortragende weist darauf hin, daß in Deutschland allein in den letzten 12 Jahren acht verschiedene Meßapparate an den Universitätskliniken konstruiert wurden. Es konnte sich aber keiner von ihnen in der täglichen Praxis einbürgern, da es nicht gelang, auf den ganz kleinen Zwischenraum von 1 qcm, wie er zwischen den letzten Backenzähnen beim Öffnen des Mundes höchstens zu erreichen ist, zwei kleine Flächen, nur im Umfang eines Zahnes gegenüberzustellen, die einen Kaudruck von 100 kg und mehr Widerstand leisten können.

Eine zweite Schwierigkeit konnte bisher auch nicht überwunden werden, nämlich diesen Kaudruck zentral zu erreichen und messen zu können. — Der Vortragende zeigt die bisher konstruierten Meßapparate und weist praktisch die Unmöglichkeit nach, an den Backenzähnen exakte Messungen damit vornehmen zu können. — Von Interesse ist es, daß die bekannten amerikanischen Zahlenangaben der Kaudruckmessung von Prof. Black, die von allen Seiten als richtig unterstellt wurden, von keiner Seite nachgeprüft waren, da es, wie der Vortragende an dem Briefe aus Chikago nachweist, nur einen einzigen Apparat an der Chikagoer Klinik gibt. Die vom Vortragenden mit der von der Universität Tübingen hergestellten Kopie des Blackschen Kaudruckmessers

durchgeführten Untersuchungen ergaben sehr abweichende Resultate von den Blackschen Angaben.

Der Vortragende demonstrierte sodann die von ihm in 7jähriger ständiger Beschäftigung mit diesem Problem gebauten Apparate, weist auf ihre Fehler hin, die mit jeder Konstruktion geringer wurden, bis es ihm schließlich gelang, mit dem letzten Apparat alle Fehlerquellen auszuschalten. Ein Patient zerbiegt $1^1/_2$ Zoll starke Eisenstangen, die mit den Händen nicht biegbar sind, durch Auflagerung der Eisenstange zwischen der Zahnreihe und Zusammenpressen derselben unter gleichzeitiger Umbiegung der Eisenstange durch Händedruck mittels Muskelkraft. — Der Betreffende zerlegt mittels des Haberschen Meßapparates mit den Vorderzähnen 35—40 kg, mit den Mahlzähnen 70—80 kg. Die Richtigkeit der Meßzahlen wird durch eine Nachprüfung des Kaudruckmessers mittels kleinem dazu gehörigen Eichapparat erwiesen. Mit dem Blackschen Apparat ausgeführte Kaudruckmessungen ergeben bedeutende Schwankungen bei Wiederholungen. Sie sind auf eine Differenz der Hebelarme des amerikanischen Apparates zurückzuführen. Dadurch wird insofern eine ständige Ungenauigkeit der Messungen verursacht, als naturgemäß jedesmal andere Meßwerte entstehen, wenn der Betreffende einmal auf die äußersten Enden der Gummiplatte, ein andermal allzu weit innen aufbeißt. Außerdem ist auch mit diesem Apparat, wie mit allen übrigen Konstruktionen, eine Stabilisierung und Umrechnung der Federkraft ebensowenig möglich wie die Einzelmessung der letzten Mahlzähne.

Der Kaudruckmesser dürfte für jede zahnärztliche Praxis von jetzt an ein unentbehrlicher Gegenstand des notwendigen Inventars aus vielen Gründen werden, von denen hier nur drei aufgeführt werden sollen:

Das Beklopfen der Zähne, um festzustellen, „ob der Zahn schmerzt" und die damit verbundene Gefahr einer erneuten und heftigeren Schmerzauslösung fällt fort. Der Patient drückt in Zukunft mit seinen Zähnen auf zwei Gummiplatten soweit zusammen, als er es gerade ohne Schmerzauslösung zustande bringt. Der Zahnarzt ersieht aus der Zahlenskala die Größe der Leistungsfähigkeit der kranken und gesunden Zähne.

2. Stellt der Zahnarzt durch diese Messungen bereits früher als die Patienten verschiedene Krankheitserscheinungen fest, die bei nicht rechtzeitigem Erkennen zu deren Schädigung und schließlichem Verlust durch Lockerung selbst gesunder Zähne führen.

3. Läßt sich mit dem Kaudruckmesser stets leicht nachweisen, ob mit den künstlichen Arbeiten eine Verbesserung der Kautätigkeit dahin erzielt wurde, daß der Patient mit dem Brücken- oder Plattenersatz eine bessere, gleiche oder schlechtere Kaufähigkeit erreicht als ohne oder mit dem Restbestand der eigenen Zähne.

Diskussion: Witthaus (den Haag): Auf das Preisausschreiben für einen Gnathodynamometer, das vor mehr als 15 Jahren der Rotterdamer Zahnärztliche Verein auf meine Veranlassung veröffentlichte, sind eine Reihe Antworten resp. Instrumente eingekommen, doch keines konnte den Anforderungen der Wissenschaft und der Praxis genügen. Deshalb wurde der Preis nicht verteilt und das Ausschreiben nach einigen Wiederholungen eingestellt. Wenn, wie es mir scheint, der Apparat von Haber die Anforderungen eines Kaudruckmessers korrekt erfüllt, so muß der zahnärztliche Stand dem Vortragenden großen Dank zollen, denn das Instrument wird sich für die konservierende, die prothetische, die orthodontische Zahnheilkunde sowie der Behandlung der Paradentosen als sehr nütz-

lich erweisen. Bei starken Beißern muß man z. B. bei Füllungen und Kronen den Kaudruck mehr berücksichtigen als die ästhetischen Anforderungen, während man bei schwachem Kaudruck manche Schmelzränder schonen kann usw. Ich spreche Herrn Haber meinen Glückwunsch und Dank aus für seine erfolgreichen und wichtigen Arbeiten.

Emil Herbst (Bremen): **Neueinteilung der Mißbildungen der Kiefer und Zähne.**

Es handelt sich hier um einen Versuch, die Mißbildungen der Kiefer und Zähne in intrauterin und postfetal entstandene zu zergliedern. Im 11. Heft 1924 der Monatsschrift [1]) habe ich schon den Versuch einer Einteilung der postfetalen Mißbildungen durchgeführt, heute soll nun die Einteilung der intrauterin entstandenen Mißbildungen folgen. Ich bezeichnete in der angeführten Arbeit die postfetalen Mißbildungen kurz als Anomalien, die intrauterinen kurz als Mißbildungen. Das sei hier beibehalten.

Zur Festlegung der zeitlichen Grenze der Entstehung der Mißbildungen ist von fast allen Forschern die Geburt gewählt, Dietrich aber betont, daß bei den Zähnen diese Grenze sehr unglücklich sei. Wir empfehlen daher die Zeit des Zahndurchbruches für die Beurteilung von Mißbildung und Anomalie der Zähne als Grenze anzuerkennen, da sie die Diagnose erleichtert.

Wir können leicht zwei große Gruppen von Mißbildungen unterscheiden:

1. Mißbildungen der Kiefer,
2. Mißbildungen der Zähne.

Die Mißbildungen der Kiefer zerfallen in

1. Doppelmißbildungen,
2. Einzelmißbildungen.

1. Doppelmißbildungen.

Doppelmißbildungen im Sinne Schwalbes kommen nur bei eineiigen Zwillingen vor, das sind Zwillinge gleichen Geschlechts mit absoluter Ähnlichkeit, so daß sie meistens miteinander verwechselt werden.

Sie entstehen, wie Schwalbe annimmt, durch Eiteilung. Diese Teilung kann nun eine unvollkommene sein, d. h. die Zwillinge bleiben verwachsen. Diese Verwachsung ist also, besser ausgedrückt, eine unvollendete Trennung (Abb. 1). Damit können wir uns auch erklären, daß zweieiige Zwillinge niemals zusammengewachsen sind, denn sie waren niemals verbunden (!).

Die unvollendeten Trennungen können nun dadurch gekennzeichnet sein, daß sie gar keine Trennungsmerkmale aufweisen, aber trotzdem die Teilungsanlage besaßen: das Ei konnte sich teilen, wurde aber durch die Umgebung gezwungen, sich sehr bald wieder zu einem Ganzen zu verschmelzen. Da nun aber vor irgendeiner Differenzierung zur Organbildung die Verschmelzung einsetzt, so entsteht ein gigantisches Kind, das sich später zum Riesen entwickelt. (Eine von Dietrich ausgesprochene Hypothese. Man ist versucht und wahrscheinlich nicht mit Unrecht, diese Hypothese sinngemäß auf die Bildung von Riesenzähnen im Milchgebiß und bei den Molaren anzuwenden.)

[1]) Die Bedeutung des Kampfes ums Dasein für die Beurteilung der Ätiologie der Kieferanomalien.

Eine Verschmelzung kann auch partiell einsetzen, so daß die Trennungsfurche erkenntlich bleibt, es bilden sich dann die sog. zusammengewachsenen Zwillinge.

Je nach der Zeit und dem Grade der unvollkommenen Teilung kommen alle Zwischenstufen bei einer Doppelbildung vor.

Diese Doppelbildung kann viele Körperteile betreffen, sie kann mehr oder weniger deutlich ausgeprägt sein, sie kann ein Doppelleben der Individuen,

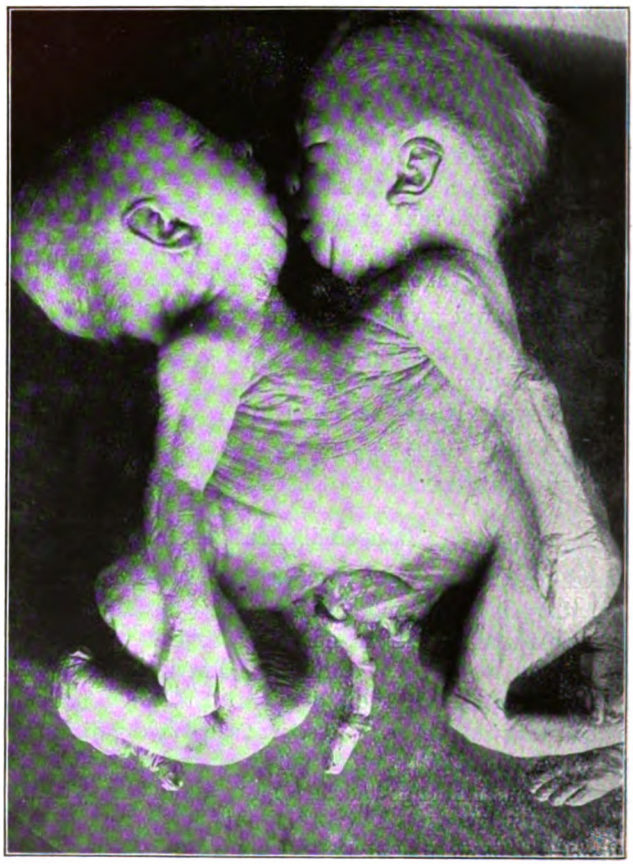

Abb. 1. Thorakopagus disymmetros (Präparat des Heidelberger pathologischen Instituts) aus Schwalbe: Die Doppelbildungen, Jena: Verlag G. Fischer.

welche zusammengewachsen sind, mit sich bringen — man denke an die siamesischen Zwillinge — oder nur ein Einzelleben, dann sind nur Körperteile verdoppelt, welche aber stets die mittlere Symmetrieebene berücksichtigen. (Polydaktylie ist also keine Doppelbildung im Sinne der Zwillingsbildung.)

Nun kann eine Doppelbildung gleichmäßig sein, so daß beide Individuen oder Individualteile gleichmäßig entwickelt sind (gemini aequales concreti), oder der eine Zwilling ist entwickelt, der andere rudimentär geblieben (gemini

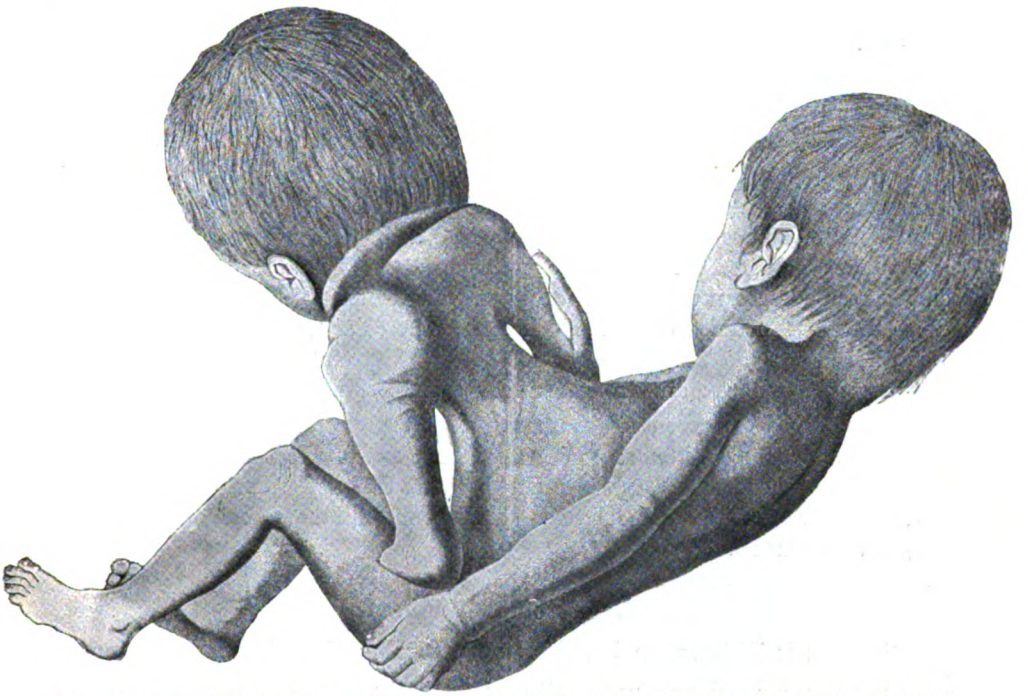

Abb. 2. Parasitische Doppelbildung (nach Wirtensohn). Aus Schwalbe: Doppelbildungen. Verlag Jena: G. Fischer.

Abb. 3. Cephalothorakopagus disymmetros. Die Zwillinge bieten auf der anderen Seite dasselbe Bild. Aus Schwalbe: Doppelbildungen. Verlag Jena: G. Fischer.

Abb. 4. Röntgenbild eines Epignathus. Aus Schwalbe: Doppelbildungen. Jena: Verlag G. Fischer.

inaequales concreti); in diesem Falle gilt der zurückgebliebene Zwilling als Parasit auf dem ausgebildeten Zwilling (dem Autositen). (Abb. 2.)

Abb. 3 zeigt uns eine symmetrische, Abb. 4 eine asymmetrische oder parasitäre Doppelbildung.

Über diese Formen der Mißbildungen habe ich in der Dtsch. Monatsschr. f. Zahnheilk. 1923, Heft 16, S. 488 und 491 ausführlich berichtet.

Uns Zahnärzte interessieren naturgemäß hauptsächlich die Vorgänge im Gesichtsschädel. Auch hier können sich symmetrische (Abb. 3) und asymmetrische (Abb. 4) Verdoppelungen entwickeln, d. h. die Verdoppelung ist gleich groß und gleich in Form, oder sie ist asymmetrisch, d. h. Größe und Form sind verschieden. Im ersten Fall erhalten wir ein Spiegelbild von der anderen Seite, im letzten eine völlige Disharmonie, einen Parasiten auf dem Autositen. Letzterer hat seine normale Größe erreicht, während der erstere bis zum kleinsten Teratom an Größe reduziert sein kann.

Diese Doppelbildungen sind nur dann lebensfähig, wenn beide Individuen ein Eigenleben führen können, oder wenn der Parasit so am Autositen befestigt ist, daß lebenswichtige Organe nicht beeinträchtigt werden. Interessant ist jedenfalls, daß derartige Gesichts- und Kiefermißbildungen bei eineiigen Zwillingen vorkommen.

2. Einzelmißbildungen.

Die Einzelmißbildungen betreffen nur ein Einzelindividuum und kommen in fast allen Graden und allen Körperteilen vor.

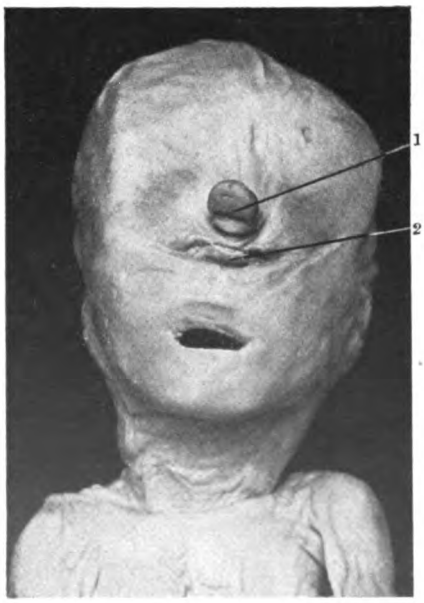

Abb. 5. Zyklop nach Josephy: Die Mißbildungen des Kopfes. Jena: Verlag G. Fischer.

Die Einzelmißbildungen können ebenfalls symmetrisch oder asymmetrisch auftreten. So ist z. B. eine einseitige Gesichtsspalte eine asymmetrische Mißbildung, während der Zyklop unbedingt als symmetrische Mißbildung anzusehen ist. (Abb. 5.)

Zu den symmetrischen Mißbildungen zählen, soweit der Schädel in Frage kommt, die Zyklopen, Arrhinenzephalen und Otozephalen oder deren Kombinationen.

Die Abbildungen 5 und 6 zeigen zwei schöne Beispiele von diesen symmetrischen Mißbildungen.

Bei den Zyklopen liegt die Ursache im Fehlen des Processus frontalis, der das mittlere Nasengerüst und den Zwischenkiefer bildet. Beides ist also beim Zyklopen nicht vorhanden.

Beim Arrhinenzephalen fehlt das Riechorgan, wie schon der Name sagt, er ist gewissermaßen eine geringere

Mißbildung wie der Zyklop, die Ursache liegt aber auch hier im rudimentären Verhalten des Stirnfortsatzes.

Bei den Otozephalen fehlt der Unterkiefer, der Oberkiefer ist auch nur rudimentär ausgebildet. Der erste Viszeralbogen ist also rudimentär entwickelt. Häufig ist die Otozephalie noch gepaart mit fehlendem oder rudimentärem Stirnfortsatz. Die asymmetrischen Gesichtsmißbildungen betreffen in der Hauptsache die Spalten.

(Wir sprechen so häufig von der Spalte, ich würde lieber vorschlagen, von dem Spalt zu sprechen. Der Spalt ist eine rein morphologische Bezeichnung.

Abb. 6. Stomatozephalie. 1. Auge, 2. rudimentäre Mundspalte. Es fehlt der Processus frontalis und der aufsteigende Ast des Unterkiefers.

d. h. er bezeichnet einen Zustand, während die Spalte den Eindruck eines Folgezustandes erweckt, der durch äußere Gewalt entstanden ist, was bei Hemmungsspalten und Narbenspalten keineswegs zutrifft, sondern nur für Amnionspalten Geltung hat.)

Unter den Spalten wird unterschieden zwischen Hemmungsspalten, welche zwischen den embryonalen Fortsätzen verlaufen, Trennungsspalten, welche durch amniotische Fäden entstanden sind, und Narbenspalten, welche den Eindruck einer Narbe erwecken.

Je nach Lage der Spalten unterscheiden wir Median-, Lateral-, schräge Gesichts-, quere Wangenspalten und Kombinationen dieser Spalten.

Die schwerste Spaltbildung bei gleichzeitigem Fehlen von embryonalen Fortsätzen ist die Aprosopie.

Außer den Spalten kommen noch andere Mißbildungen speziell der Kieferknochen in Frage, nennen wir sie kurz Mißbildungen der Kieferknochen.

Ober- und Unterkiefer können schon bei der Geburt eine besondere Kleinheit aufweisen, allerdings eine nur sehr seltene Erscheinung (Mikrognathie und Mikrogenie). Eine weitere seltene Mißbildung ist die Osteogenesis imperfecta; so kommt es vor, daß der aufsteigende Ast des Unterkiefers kein Kollum und Kapitulum auf einer Seite aufweist (von Francke beschrieben). Dies alles sind Defektbildungen, aber auch Exzeßbildungen kommen vor, wir erinnern an den hervorragenden Bürzel bei doppelseitiger Spaltbildung. Der Proc. frontalis, unbehindert durch Verwachsung mit den Nachbarknochen, entwickelt sich hypertrophisch. Auch Makrognathia und -genia kommen vor, wenn auch nur selten.

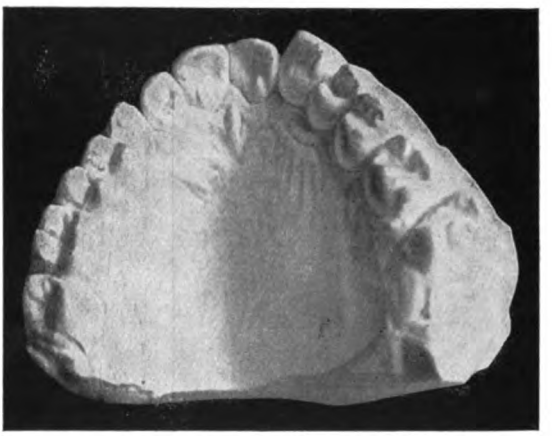

Abb. 7. Oberkiefer bei halbseitiger Gesichtshypertrophie. Aus Peckert: Die Mißbildungen des Gebisses. Jena: Verlag G. Fischer.

Von besonderem Interesse ist die Semihypertrophie, welche einmal auf Grund trophoneurotischer Störungen ohne Beteiligung der Zähne vorkommen kann, dann aber auch mit Beteiligung der Zähne. So hat Port einen Fall beschrieben, wo Kiefer, Zähne und Ohr der einen Seite weit größer waren als die der anderen. Der Eckzahn z. B. zeigte den doppelten Umfang des korrespondierenden der anderen Seite, während, wie ich feststellen konnte, die Zähne des Zwischenkiefers unbeteiligt waren (!), im Unterkiefer war die ganze Seite und Zähne zu groß (Abb. 7). Daraus geht hervor, daß die Produkte des 1. Viszeralbogens, zu dem auch Teile des Ohres gehören, hypertrophisch waren. Ich möchte den Fall am liebsten als Paragnathus mit sehr frühzeitiger genetischer Terminationsperiode betrachtet wissen, also als eine Doppelbildung des ersten Viszeralbogens mit völliger Verschmelzung.

Bevor wir zu den Mißbildungen der Zähne übergehen, müssen wir uns noch kurz mit der Zahnleiste und deren Aberrationen befassen.

Es ist bekannt, daß Zähne in vielen Gegenden des menschlichen Körpers gefunden sind, z. B. in der Orbita, im Sakrum, Skrotum und im Eierstock. Wie diese Wanderungen zu erklären sind, darüber habe ich in einer besonderen Arbeit „Die Gewebsmißbildungen (Hamartome und Choristome) als formale Genese der Tumoren, gleichzeitig ein Versuch für eine neue Theorie für die Genese der Embolie", Dtsch. Monatsschr. f. Zahnheilk. 1924, Heft 7, S. 144, schon ausführlich berichtet.

Wir müssen unterscheiden zwischen Gewebsmißbildungen und -aberrationen auf der einen Seite und Mißbildungen der harten Zahnsubstanzen auf der andern.

Ihren Ursprung nehmen alle diese Mißbildungen vom Keim, welcher entartet, abwandert oder in seiner späteren Entwicklung gestört wird. Unter späterer Entwicklung wollen wir die Zeit verstehen, in welcher das harte Zahngewebe sich zu bilden anfängt.

Leistet die Zahnleiste ihre Aufgabe nicht, so wird Zahnmangel die Folge sein; dieser Zahnmangel zeigt sich im Fehlen einzelner Zähne oder im Mangel jeglichen Zahnmaterials. Es handelt sich also nicht um eine Zahnmißbildung, sondern um eine solche der Zahnleiste und des Mesoderms.

Wandern Teile des Epithels, aus dem die Zahnleiste entsteht, ab, so handelt es sich um Aberrationen, die unter Umständen an ganz entfernt liegenden Körperstellen Zähne hervorbringen können.

Nur wenn bei der Entwicklung der harten Zahnsubstanzen sich Mißbildungen entwickeln, haben wir es mit wirklichen Zahnmißbildungen zu tun.

Wir unterscheiden demnach:

a) Mißbildungen der Zahnleiste und des Mesoderms,
b) Aberrationen,
c) Mißbildungen der Zähne.

a) Mißbildungen der Zahnleiste und des Mesoderms.

Hierbei handelt es sich also um Mißbildungen des Keimes, aus welchem sich die Zähne mit der Zeit entwickeln. Wir unterscheiden:

1. Defektbildungen,
2. Exzeßbildungen.

Wir kennen die Über- und Unterzahl sowie das völlige Fehlen von Zähnen, teils der ersten, teils der zweiten, teils beider Dentitionen. Häufig sehen wir Zwillinge (dentes geminati oder Gemini dentales), wobei ein Zahn dem andern völlig gleicht. Hier handelt es sich um Spaltung des Zahnkeimes, wenn die 1. Dentition in Frage kommt, oder um Bildung von zwei Ersatzsprossen oder vielleicht um Spaltung einer Ersatzsprosse, wenn es sich um Zähne der zweiten Dentition handelt.

Finden wir nun Zähne vor, die außerhalb der Normalzahl liegen, so müssen wir zunächst die Höcker-, Zapfen- und Tütenzähne ausschalten, da diese nicht eine Mißbildung der Zahnleiste sind, sondern als Gewebsabwanderung bewertet werden müssen. Die übrigen Zähne, die in Überzahl vorhanden sind, können wir vielleicht als Zwillingszähne betrachten, welche nach der Kollmannschen Theorie, die bisher nicht widersprochen ist, durch eine zweite Ersatzsprosse der Zahnleiste entstanden sind. Es kann nun vorkommen, daß alle Zähne des Wechselgebisses eine solche zweite Ersatzsprosse aufweisen, es kann auch vorkommen, daß der zweite Zahn nur rudimentär — wohl wegen Platzmangel — ausgebildet ist, es kann zur Verwachsung zwischen den Zwillingen kommen, so daß aber noch zwei Pulpen vorhanden sind, und schließlich zur Verschmelzung, so daß nur ein Riesenzahn entsteht. Die verwachsenen und verschmolzenen Zwillinge möchte ich Odontopagi nennen nach dem Vorbilde der allgemeinen Mißbildungslehre — pagus als Endung bedeutet Zwillingsmißbildung.

Das Fehlen von Zähnen führen wir auf eine Hypotrophie der Zahnleiste oder einen gänzlichen Mangel derselben oder auf eine Nichtbildung von Ersatzsprossen zurück, je nachdem einzelne Zähne, überhaupt die ganze Zahnung oder nur die Zähne der 2. Dentition fehlen.

b) Aberrationen (Gewebsmißbildungen).

Ein besonderes Gebiet betreten wir bei der Besprechung der Gewebsmißbildungen der Zahnleiste. Hierher gehören die Hamartoblastome und Choristoblastome (Teratome) der Zahnleiste. Zu den ersteren rechnen wir die Adamantinzyste, die Adamantinome und die multilokulären Zysten. Ihnen allen gemeinsam ist eine Proliferation des Schmelzorganes. Das Schmelzorgan hat gewissermaßen eine Periode der Wucherung, des „zu viel" durchgemacht. Hamartoblastome bedeuten nach Albrecht Gewebe, welche zwar ortsansässig, aber quantitativ nicht normal vorhanden sind und sich durch äußere Ursachen zu einem Tumor entwickelt haben. Im Gegensatz hierzu bedeuten Choristoblastome Gewebsmassen, welche sich von ihrem Mutterboden sehr früh getrennt haben, in der fissuralen Mittellinie des Körpers (Virchow) abgewandert sind und dann an ortsfremder Stelle entweder in nächster Nähe ihres Ursprungssitzes (in der Mundhöhle) oder weit entfernt davon (Sakrum, Eierstock, Skrotum usw.) durch irgendwelche äußere Einflüsse später eine embryonale Spätentwicklung durchgemacht haben. Schwalbe nennt diese Vorgänge Aberrationen. Hierher gehören sowohl die Teratome, welche sich als Zapfen-, Höcker- und Tütenzähne zeigen, als auch, falls Zystenbildung einsetzt, die uns wohlbekannten Dermoidzysten des Eierstocks und ähnliche. Die Odontoide, wie ich sie am liebsten nenne, oder die fissuralen Odontoide, oder odontoide Teratome, auf Grund ihrer stets nachweisbaren Lage auf der fissuralen Mittellinie (vgl. meine Ausführungen in dem betr. Aufsatz) sind also nach meiner Auffassung zur Entwicklung gekommene Choristome (Albrecht).

Die weichen Odontome nach Partsch können wir nach meiner Auffassung als Gewebsmißbildungen des Mesoderms auffassen.

c) Mißbildungen der Zähne.

Eine Zahnmißbildung ist eine Entwicklungsstörung der harten Zahnsubstanzen. Das typische Beispiel ist das Odontom, aber auch die Zwillingsbildungen, also Doppelbildungen, gehören hierher und die Einzelmißbildungen auf Grund von Defekt oder Exzeßbildungen.

Haben wir getrennte Zwillingszähne (dentes geminati aequales oder inaequales) vor uns, so gehören die ersteren keinesfalls zu den Zahnmißbildungen, denn die Zähne sind normal, die letzteren nur in bezug auf den rudimentär entwickelten Zwilling. Zusammengewachsene Zwillinge sind als Odontopagi schon oben erwähnt.

Zu den Einzelmißbildungen gehören Zähne, welche durch Versagen des Epithels oder durch Versagen des Mesoderms defekt oder exzeß ausgebildet wurden.

Mein Thema ist nicht so weitgehend gestellt, um alle vorkommenden Mißbildungen hier ausführlich zu beschreiben, ich will aber an Wurzellosigkeit

von Zähnen, an braune Zähne, wie sie im 6. internationalen Kongreß, London, gezeigt wurden, und an Zwerg- und Riesenzähne erinnern und hinzufügen, daß der Zwergzahn meist eine große und der Riesenzahn meist eine kleine Wurzel hat. Auch schmelzlose Zahnstifte scheinen lediglich eine Hyperfunktion des Mesoderms zu bedeuten.

Wenn wir nun alle angeführten Faktoren berücksichtigen, so ergibt sich als Neueinteilung der Mißbildungen (intrauterin entstanden) folgende Aufstellung:

A. Mißbildungen der Kiefer zum Teil in Verbindung mit Kopfmißbildung.
- I. Doppelbildungen des Kopfes.
  - 1. Symmetrische (gleich große Prosopothorakopagi und Diprosopi),
  - 2. asymmetrische (Parasiten, Epignathi und Paragnathi).
- II. Einzelmißbildungen des Kopfes.
  - 1. Symmetrische.
    - (a) Zyklopen, b) Arrhinenzephalen, c) Otozephalen, d) gemischte Formen.)
  - 2. Asymmetrische.
    - (a) Hemmungsspalten, b) Trennungsspalten, c) Narbenspalten.)
- III. Spezielle Einzelmißbildungen des Kiefers.
  - 1. Defektbildungen.
    - (a) Osteogenesis imperfecta, b) Mikrognathie und -genie.)
  - 2. Exzeßbildungen.
    - (a) Bürzelbildung, b) Semihypertrophie, c) Makrognathie und -genie.)
- IV. Mißbildungen der Zahnleiste und des Mesoderms.
  - 1. Defektbildungen.
    - (a) Unterzahl, b) Zahnmangel (völliges Fehlen).)
  - 2. Exzeßbildungen.
    - (a) Überzahl durch Keimspaltung, b) Überzahl durch Verdoppelung der Ersatzsprossen oder Spaltung derselben.)
- V. Gewebsmißbildungen der Zahnleiste und des Mesoderms.
  - 1. Hamartoblastome (Adamantinom).
  - 2. Choristoblastome (Zapfenzahn).

B. Mißbildungen der Zähne.
- I. Odontome.
- II. Odontopagi aequales.
  - a) confusi (ohne Trennungslinie), b) concreti (mit Trennungslinie).
- III. Odontopagi inaequales (parasitici).
  - a) confusi (ohne Trennungslinie), b) concreti (mit Trennungslinie).
- IV. Exzeßbildungen.
- V. Defektbildungen.

Bei der gebotenen Kürze des Vortrages ist naturgemäß ein tieferes Eingehen auf alle in Frage kommenden Mißbildungen unmöglich gewesen. Ich muß hier auf einen demnächst erscheinenden Atlas und Grundriß der Kiefer- und Gesichtsmißbildungen verweisen, der im Verlage von J. F. Lehmann, München, herausgegeben wird.

Literatur.

Dietrich, A.: Entwicklungsstörungen des postfötalen Lebens. Jena: G. Fischer 1921. — Franke, Gustav: Über Wachstum und Verbildung des Kiefers und der Nasenscheidewand. Leipzig: Curt Kabitzsch 1921. — Herbst, Emil: Die Bedeutung des Kampfes ums Dasein für die Beurteilung der Ätiologie der Kieferanomalien. Dtsch. Monatsschr. f. Zahnheilk. 1924. H. 11, S. 251. — Derselbe: Die Bedeutung des Zwischenkiefers für die Mißbildungen und Anomalien des menschlichen Gebisses. Dtsch. Monatsschr. f. Zahnheilk. 1923. H. 16. — Derselbe: Die Gewebsmißbildungen (Hamartome und Choristome) als formale Genese der Tumoren, gleichzeitig ein Versuch für eine neue Theorie für die Genese der Emboli. Dtsch. Monatsschr. f. Zahnheilk. 1924. H. 7, S. 144. — Josephy, Hermann: Die Mißbildungen des Kopfes. Jena: G. Fischer 1913. — Kollmann: Entwicklung der Milch- und Ersatzzähne beim Menschen. Zeitschr. f. wiss. Zool. Bd. 20. — Peckert, H.: Die Mißbildungen des Gesichtes. Jena: G. Fischer 1911. — Port: Korresp.-Blatt f. Zahnärzte 1904. S. 193. — Schwalbe: Die Morphologie der Mißbildungen des Menschen und der Tiere. Jena: G. Fischer 1907.

Walkhoff: **Zahnanomalien auf phylogenetischer Basis.**

Die Größe und Form der menschlichen Kiefer und der in ihnen enthaltenen Zähne sowie die daraus wieder resultierende Stellung der letzteren bedeuten gewisse Rassenmerkmale, die gewissermaßen typisch für viele Völkerstämme sind. Ich brauche da nur an den sog. „Negermund" zu erinnern, der dieser Rasse einen ganz besonderen Typus aufprägt, oder an die gewaltigen aufsteigenden Kieferäste der Eskimos sowie der Australier, welche dadurch einen ganz anderen charakteristischen Gesichtstypus besitzen als die kaukasische Rasse. Mit anderen Kennzeichen verglichen kann man sagen, daß die Konfiguration der Kiefer und Zähne in manchen Fällen sogar eines der wichtigsten Merkmale einer menschlichen Rasse bezüglich des Schädelbaues ist. Sie wiederholt sich bei den einzelnen Individuen einer bestimmten Rasse mit einer großen Regelmäßigkeit, und zwar um so sicherer, je reiner das Volk sich erhalten hat. Abweichungen vom Normaltypus eines reinrassigen Volkes bezüglich seiner Kiefer und Zähne sind also gewöhnlich nur gering. Die wunderbaren Zahnreihen unkultivierter Neger oder mancher Indier oder der Ureinwohner Australiens zeugen z. B. davon. Nur sehr selten findet man da eine größere Anomalie der Zahnstellung, die ja dem Laien wie dem Fachmann beim Vergleich zunächst in die Augen fällt, obgleich nicht zu leugnen ist, daß auch hier schon vereinzelt Abweichungen der Form und Größe sowie der Zahl und Struktur der Zähne vorkommen und wir also gelegentlich auch bei jenen Völkern Anomalien aller Art feststellen können. In außerordentlichem Umfange finden wir dagegen alle möglichen Abweichungen von einem gewissen Normaltypus der Zähne aber auch der Kiefer bei den Kulturvölkern, teils bei zahllosen Individuen derselben allein, vielfach aber auch bei ihnen in sehr ähnlicher Form gemeinsam auftretend. Ja man kann bei hochkultivierten Völkern einen Normaltypus selbst bei einer größeren Serie von Individuen kaum noch erkennen, sondern hier beherrschen die denkbar größten Variationen die Situation, Variationen, die nicht nur die Form und Größe der Zähne, sondern auch ihre Zahl und ihre Struktur betreffen und die sich nach diesen vier Richtungen hin zu wahren Anomalien oft von ganz erheblicher Größe und starker individueller Bedeutung auswachsen. In korrelativem Zusammenhange stehen damit vielfach die Größe und Form der Kiefer sowie der Alveolarfortsätze, die von der individuellen Entwicklung der Zähne außerordentlich, man kann sogar sagen, vollkommen abhängig sind. Aber auch der horizontale

Kieferkörper, ja auch die aufsteigenden Äste des Unterkiefers werden durch jene Stellungsanomalien der Zähne mehr oder minder stark beeinflußt. Dabei spielt die individuelle Funktion des aktiven Teiles des Gebisses, also des Unterkiefers, noch eine wichtige, oft sogar eine entscheidende Rolle speziell für die Entwicklung seiner eigenen Größe und Form, aber auch zumeist bei seinem Partner in der Funktion, dem Oberkiefer, der — wenn auch scheinbar passiv — doch teils durch die individuelle Beanspruchung, teils durch eine Vererbung der Anlage seine definitive Form und Größe erhält. Die Kiefer als „Hammer" und „Amboß" passen sich unter normalen Bedingungen selbst bezüglich der Lage und Stellung ihrer Einzelteile — der Zähne — gewöhnlich vollkommen an und wir sprechen dann von einer normalen Artikulation der letzteren, von einem normalen menschlichen Gebiß. Immerhin kann man auch nach dieser Richtung hin nicht von mathematisch festzulegender oder gar schablonenmäßiger Form des menschlichen Gebisses reden. Selbst ein vollkommen regelmäßiges Gebiß des Kulturmenschen mit wohlausgebildeten 32 Zähnen unterscheidet sich z. B. von demjenigen eines Negers ganz wesentlich, nicht nur bezüglich der Stellung der Zähne, sondern besonders durch das Krümmungsmerkmal der Zahnreihen. Meistens spielen dabei die Größenunterschiede der einzelnen Zähne oder ganzer Zahngruppen die entscheidende Rolle. Die Größenunterschiede der beiden Faktoren kommen aber noch mehr zur Geltung innerhalb der Kulturvölker selbst, und zwar teils als Folge einer vererbten Anlage, teils als individuell erfolgende Abänderung der ursprünglichen intendierten Funktion durch äußere Ursachen. Letztere sind in den letzten Jahrzehnten vielfach näher bekannt geworden. Meistens sind es falsche funktionelle Beanspruchungen, denen einzelne oder eine Reihe von Zähnen besonders während der Entwicklung der Kiefer, also im jugendlichen Alter des Individuums, unterliegen. Gelegentlich kommen aber auch im späteren Alter, z. B. durch den Verlust vieler Backenzähne, große Deformationen der Kiefer und damit schwere Stellungsanomalien der stehengebliebenen und nunmehr falsch beanspruchten Zähne zustande. Von diesen individuell erst erworbenen Anomalien soll hier nicht weiter die Rede sein. Es soll vielmehr im folgenden die Entwicklung der äußerst zahlreichen Zahnanomalien jeglicher Art bei den Kulturvölkern im Gegensatz zu denjenigen tieferstehender Völker erörtert werden, die jene mindestens in bedeutend geringerem Maße zeigen, ja bei denen die Zahnanomalien mit ihren teilweise äußerst verderblichen Folgen fast ganz ausgeschlossen sind. Wir wollen also die Ätiologie der Zahnanomalien und gewisser Kieferanomalien kennen lernen, die nicht auf individueller, sondern auf phylogenetischer Basis beruhen. Dazu ist es vor allem nötig, auf die Beschaffenheit und Form der Kiefer und Zähne der ältesten bisher bekannt gewordenen Menschen einzugehen, die als Zeugnis für die Vergangenheit der menschlichen Kiefer- und Zahnformen dienen. In den beiden letzten Jahrzehnten wurde eine Reihe von Funden, bestehend aus menschlichen Kiefern und Zähnen zutage gefördert, welche von der ältesten Diluvialzeit anfangend, uns über die damaligen Formen und Größen dieser Organe die wertvollsten Aufschlüsse gaben.

Die wesentlichsten Eigenschaften der Diluvialmenschen, welche sie vor allen heute existierenden Rassen mehr oder weniger auszeichnen, sind eine

sehr starke physiologische Prognathie der beiden Kiefer und damit natürlich auch der Zähne, das fehlende Kinn, sowie die Größe und Stärke der Kieferknochen des Diluvialmenschen. Besondere Eigenschaften der durchweg stark entwickelten Zähne bestehen in einem bedeutend größeren labiolingualen Durchmesser aller Vorderzähne. Die Weisheitszähne sind nicht an Größe reduziert, sondern teilweise sogar kräftiger wie die ersten Molaren. Die Wurzeln der Vorderzähne sind in ihrer ganzen Ausdehnung nach rückwärts gekrümmt. Die Zähne selbst stehen in wohlgeformten gleichmäßigen Bögen angeordnet. Anomalien irgendwelcher Art und besonders Stellungsanomalien sind so gut wie nicht vorhanden, nur in einem Falle beim Homo mousteriensis Hauseri ist der Milcheckzahn stehen geblieben und der entsprechende bleibende Eckzahn retiniert. Vielleicht handelt es sich aber auch hier nur um eine Retention

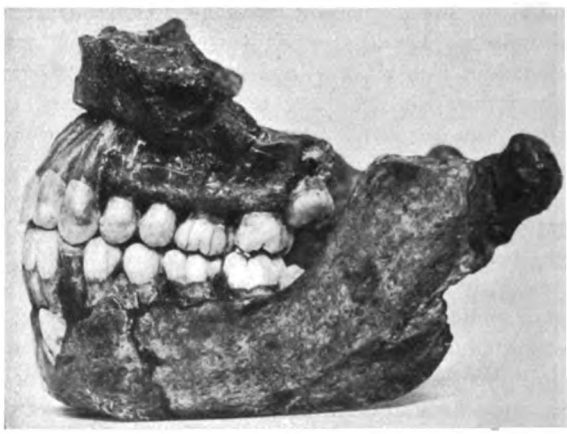

Abb. 1. Linke Seitenansicht der Zähne des Homo mousteriensis Hauseri.
(Original-Photographie des Verfassers, ca. $^2/_3$ natürliche Größe.)

auf traumatischer Basis. Beim Ehringsdorfer Kiefer ist der Weisheitszahn allerdings auch schon an Größe reduziert. Viele Bikuspidaten und Molaren des diluvialen Menschen zeigen dagegen eine Vermehrung der Fissuren bzw. der Höcker. Sowohl der bukko-linguale wie der mesio-distale Durchmesser aller Backenzähne ist ferner vergrößert. Im allgemeinen bewegen sich die sämtlichen Zähne des Diluvialmenschen in den Maximalzahlen der einzelnen Zähne der heutigen Kulturvölker. Dadurch erscheinen selbstverständlich auch die Zahnbogen bei den diluvialen Menschen bedeutend vergrößert, und zwar sowohl in transversaler, besonders aber in sagittaler Richtung. Die Folge von letzterer Erscheinung ist hier die gewaltige Prognathie des Alveolarfortsatzes, in welchem die mächtigen Vorderzähne mit ihren gekrümmten Wurzeln stehen.

Während wir nun bei den Kulturmenschen als Normalmaß des Abstandes der mittleren Schneidezähne von den Mittelpunkten der beiden Kondylen etwa 100 mm annehmen, sehen wir dieses Maß bei den diluvialen Menschen auf 120 - 125 mm und mehr vergrößert. Solche Zahlen findet man selbst bei

den heutigen größten Kiefern der inferioren Rassen sicherlich nur äußerst selten. Man muß dabei aber noch in Betracht ziehen, daß die diluvialen Menschen

Abb. 2. Die Zähne des Unterkiefers des Homo mousteriensis Hauseri in der Aufsicht.
(Original-Photographie des Verfassers, ca. $^2/_3$ natürliche Größe.)

Abb. 3. Frontal-Ansicht der Zähne und Kieferteile des Homo mousteriensis Hauseri.
(Original-Photographie des Verfassers, ca. $^2/_3$ natürliche Größe.)

eine sehr viel geringere allgemeine Körpergröße besaßen. Nach den bisherigen Funden dürften dieselbe nur ungefähr 160 cm beim Erwachsenen betragen

haben. Kiefer und Zähne des Diluvialmenschen waren deshalb verhältnismäßig noch viel massiger als beim heutigen Menschen. Zur Illustration der Kieferformen der Diluvialmenschen gab ich schon in der Schrift für Gysi ein paar Bilder vom Heidelberger Unterkiefer und dem Spy-Kiefer, welche zum Vergleich mit den Formen der Kulturmenschen dienen können. Für den Vergleich der Zahnformen mögen die beifolgenden Bilder der Zahnbögen von Homo mousteriensis Hauseri dienen, dessen Zähne in außerordentlicher Schönheit erhalten sind. Ich wähle für die vorliegende Arbeit zur Illustration der Verhältnisse die Zähne dieses etwa 15jährigen Diluvialmenschen.

Vergleicht man nun die Kiefer und Zähne des älteren diluvialen Menschen mit solchen des jüngeren Diluviums, besonders aber mit denjenigen der späteren Zeitperioden, so sieht man deutlich weitgreifende Veränderungen der Organe eintreten. Die gewaltige Prognathie, die Krümmung der Wurzeln und der starke labio-linguale Durchmesser der Vorderzähne schwinden. Ihre Wurzeln werden nicht nur gerade sondern auch verkürzt. Die physiologische Prognathie, welche im übrigen nicht nur den Alveolarfortsatz, sondern auch den Kieferkörper betraf, wird zunächst zu einer starken Alveolarprognathie, wobei nun das dreieckige Kinn und die seitlichen Kinngruben deutlich hervortreten. Die Basalpartie des Kieferkörpers, welche beim altdiluvialen Menschen flächenhaft, und zwar nahezu rechtwinklig zur frontalen und lingualen Fläche des Kieferkörpers stand, bildet sich zu einem einfachen Rande um. In der Folge verschwindet auch die Alveolarprognathie und die rezenten Kulturvölker besitzen nunmehr Orthognathie, wobei die gesamten Vorderzähne an Größe reduziert und gewöhnlich mit geraden Wurzeln in den Kiefer eingepflanzt sind. Im Verfolg der einzelnen Zeitperioden können wir somit alle Übergangsformen von der gewaltigen physiologischen Prognathie der Kiefer und Zähne des Diluvialmenschen zur ausgesprochenen Orthognathie des Kulturmenschen verfolgen.

Das Herabsinken seines Bonwillschen Durchschnittsmaßes, gerechnet von den mittleren Schneidezähnen zu den Mittelpunkten der Kondylen von etwa 125 mm auf etwa 100 mm, ja eventuell auf eine gelegentlich noch geringere Größe, etwa bis 90 mm, zeigt nun mit unbedingter Sicherheit, daß eine außerordentliche Reduktion des menschlichen Unterkiefers seit der älteren Diluvialzeit in dorsaler Richtung eingetreten ist. Allerdings auch in transversaler Ausdehnung. Hier hatte sich durch Vergleich gezeigt, daß der Abstand der lingualen Flächen in der Gegend der Molaren sich ebenfalls um 10—15 mm durchschnittlich vermindert hat. Daraus geht unzweifelhaft hervor, daß die Basis für die 32 in den Kiefern eingepflanzten Zähne eine bedeutend geringere wurde. Es mußte infolgedessen nicht nur der Kampf der einzelnen Zähne untereinander um den Raum entstehen, die ja wiederum einzeln als selbständige Organe erscheinen, sondern auch ein Kampf zwischen den Zähnen insgesamt mit ihrer Basis, also den Kieferknochen.

Selbstverständlich betrifft dieser Vorgang den Oberkiefer ebenso wie den Unterkiefer. Im Unterkiefer war zunächst noch eine Möglichkeit für einen gewissen Ausgleich der entstandenen Disharmonie der beiden Grundfaktoren durch eine anatomische Merkwürdigkeit des diluvialen Gebisses vorhanden. Hinter dem Weisheitszahn befindet sich nämlich im altdiluvialen Gebiß noch

ein horizontaler leerer Raum in Gestalt eines ausgeprägten Trigonum retromolare. Die Zahnreihen des Unterkiefers konnten sich also dementsprechend noch etwa 10 mm dorsalwärts verschieben, ohne mit dem aufsteigenden Ast in Konflikt zu kommen. Die Unterkiefer der letzten Eiszeit zeigen diese Verhältnisse deutlich. Auch der Oberkiefer konnte noch infolge eines starken Tuber die Zahnreihe dorsalwärts weiter aufnehmen. Man erkennt diese Verschiebung der Zahnreihen im Unterkiefer dorsalwärts auch an der veränderten Lage und Richtung des Foramen mentale, welches nunmehr allmählich scheinbar zwischen die Wurzeln der Bikuspidaten wanderte. Die bedeutende primäre Größe aller Zähne konnte aber allmählich nicht mehr durch jenen ursprünglich vorhandenen Raum einen vollen Ausgleich finden. Der Kampf der einzelnen Zähne um den allmählich immer geringer werdenden Platz in den Kiefern mußte sich nun unter ihnen selbst abspielen.

Die von mir auf Grund des Vergleiches der diluvialen Kiefer mit denjenigen aller späteren Zeitperioden behauptete Reduktion des ersteren, und zwar in transversaler wie dorsaler Richtung sowie die außerordentliche Lageveränderung der einzelnen Kieferteile und Zähne zum übrigen Schädel sind leicht durch vergleichende Diagramme nachzuweisen. Allerdings ist für einen solchen Vergleich der Form und Lage die bisher in der Anthropologie allgemein gebräuchliche Methode der Orientierung zweier Kiefer auf eine gemeinsame an sich schon in der Linienführung unendlich variierende Alveolarebene, ja selbst auf die Bißebene mit ihren ähnlichen Variationen vollkommen unbrauchbar und direkt irreführend! Der einzige immer in der Phylagenie stabil angelegte und stabil gebliebene Punkt ist die Fossa glenoidea bzw. der Mittelpunkt der Kondylen des Unterkiefers. Dementsprechend übereinandergelegte Diagramme geben ein vollkommen verändertes Vergleichsbild für die Kieferformen. Ohne weiteres wird dann aus den Diagrammen sofort die gewaltige dorsale Reduktion der Kiefer der Kulturmenschen gegenüber den altdiluvialen klar. Ich gab solche auf die Kondylenmittelpunkte orientierte Diagramme unter anderen in der Festschrift für Gysi und früher im Archiv für Anthropologie 1918 gelegentlich meiner Ausführungen über die Kinnbildung.

In ganz ähnlicher Weise kann man durch Diagramme von Unterkiefern, welche in der Aufsicht von oben auf die Kondylenmittelpunkte orientiert werden, neben der dorsalen auch die transversale Reduktion demonstrieren. Meines Erachtens bieten solche Orientierungen auf die Kondylenmittelpunkte vergleichsweise zu messender Kiefer einen viel sicheren Anhaltspunkt als die bisher beliebte Orientierung auf den Alveolarhorizont, dessen Konfiguration von zahllosen Zufälligkeiten abhängig ist und der deshalb niemals einen sicheren Ausgangspunkt für vergleichende Messungen geben kann.

Die seit dem älteren Diluvium sowohl dorsal wie transversal (beiderseitig medialwärts) sich vollziehende Reduktion der menschlichen Kiefer mußte naturgemäß besonders zu einer Verengerung teils zu einer Verschiebung der Zahnbögen führen. Dabei reichte der in Gestalt des Trigonums retromolare des Unterkiefers zunächst noch vorhandene Platz zu einer solchen grundlegenden Veränderung, wie es der Übergang der ursprünglichen starken Prognathie in die reine Orthognathie erforderte, sehr bald nicht mehr aus. Im Oberkiefer konnte der Weisheitszahn bei gleichbleibender Größe der Zähne

seine normale Stellung gar nicht mehr einnehmen; er hätte sich vollkommen gegen den Pharynx entwickeln müssen, und damit wäre seine Funktion aufgehoben worden. Im Unterkiefer lagen die Verhältnisse aber noch schlimmer. Hier wäre es dem Weisheitszahn allmählich nicht mehr möglich gewesen, vertikal und zuletzt überhaupt nicht durchzubrechen, weil der aufsteigende Kieferast ihn daran vollständig gehindert hätte. Der untere Weisheitszahn wäre erst recht funktionslos und damit ein vollkommen überflüssiges Organ geworden, welches zu guter Letzt vom Gesamtorganismus ausgeschaltet wäre.

Die Natur griff nun bei der eintretenden bzw. stärker werdenden Reduktion der Kiefern und der damit verbundenen dorsalen und transverso-medialen Verschiebung der Zahnreihen zur Selbsthilfe, um noch eine möglichst gute Funktion der Zahnreihen zu erreichen. Sie fing an, eine Größenreduktion der Zahnreihen selbst vorzunehmen, um die drohenden schweren Folgen der Disharmonie der Kiefer und Zahnreihen zu parieren. Zunächst mußte der Endpfeiler der Zahnreihe, der Weisheitszahn, naturgemäß davon betroffen werden. Ursprünglich von gleicher, ja teilweise wie z. B. beim Spymenschen sogar von stärkerer Größe wurde derselbe durch den entstehenden Platzmangel zu einer geringeren Entwicklung gebracht, die vereinzelt sogar schon im mittleren Diluvium auftritt. Der Ehringsdorfer Kiefer mit seinen verkleinerten dritten Molaren ist davon Zeuge. Der Vorgang wurde allmählich allgemein. Wo der Reduktionsprozeß seiner Krone an Größe nicht genügend zur Geltung kommt, finden wir Dislokationen, Retentionen, anderseits aber auch Verschmelzung seiner Wurzeln zu einer einzigen, Verkürzung derselben und zu guter Letzt Nichtanlage der Weisheitszähne, also vollkommene Eliminierung des ursprünglich gleichstarken und gleichberechtigten, nunmehr aber funktionslosen Organs.

Derselbe Vorgang der Reduktion bis zu einer gelegentlich vollkommenen Elimination eines Teilstückes der Zahnreihen läßt sich jedoch auch selbst innerhalb ihrer permanent bleibender Geschlossenheit feststellen. Hier spielt sich eigentlich noch deutlicher innerhalb des zahntragenden Kieferteils der Kampf um den zu gering gewordenen Raum ab. Dabei sind diejenigen Zähne die verlierenden, welche an den Enden einer bestimmten Gruppe von Zähnen stehen, zumal wenn sie bei ihrer Entwicklung Nachbarn haben, welche schon eine größere Stärke durch eine frühzeitigere Entwicklung haben als sie selbst. Im Unterkiefer des altdiluvialen Menschen waren die Schneidezähne sämtlich äußerst kräftig entwickelt, sowohl Breite wie Dicke derselben gab den Eckzähnen wenig nach. Die notwendig eintretende Reduktion an Größe erstreckte sich deshalb zunächst gleichmäßig auf sämtliche Zähne des Vorderkiefers. Ich will es dahingestellt sein lassen, ob die gelegentlich zu beobachtende Tatsache beim rezenten Menschen, daß die mittleren unteren Schneidezähne des Kulturmenschen nicht angelegt werden, eine Erscheinung auf phylogenetischer Basis beruhend sind. Ihre embryonale Anlage nahe der trennenden Symphysennaht könnte darauf wenigstens hindeuten. Möglicherweise hängt mit letzterer auch das Kleinersein der mittleren unteren Schneidezähne gegenüber den seitlichen zusammen. Sicher scheint das aber für den kleinen Schneidezahn des Oberkiefers der Fall zu sein. Seine Stellung am Ende des Zwischenkiefers, dessen Naht gegen den Eckzahn zu ihm eine unübersteigbare Grenze für seine ursprüngliche Größenausbildung bietet, läßt eine Entwicklung nach

der distalen Seite nicht zu. Auf der anderen Seite findet er einen sehr stark und früher entwickelten großen Schneidezahn vor, dessen Verdrängung ihm selbst natürlich unmöglich ist. Die Folge davon ist also eine Reduktion des seitlichen kleinen Schneidezahnes an Größe, besonders der Krone, aber auch der Wurzel, oder aber, wie beim Weisheitszahn schon erwähnt, weitere Dislokationen, also Stellungsanomalien, gelegentlich bis zur vollkommenen Ausschaltung des Zahnes aus dem übrigen Zahnbogen nach innen oder außen von demselben. Bei der allmählichen Verkleinerung der Krone wird zunächst noch die typische Schneidezahnform gewahrt. Dann aber treten emboliforme Bildungen auf, die zuletzt zu einer winzigen Größe herabsinken können. Endlich sind teilweise Retentionen, noch mehr aber Nichtanlage des kleinen oberen Schneidezahnes beim heutigen Kulturmenschen zu konstatieren.

Dieselben Erscheinungen sind am Ende der zweiten Gruppe von Zähnen festzustellen, nämlich an den Bikuspidaten, und zwar betreffen sie hauptsächlich den zweiten. Ursprünglich wie der erste sicherlich zweiwurzelig, besitzt er heute gewöhnlich nur noch eine Wurzel, manchmal allerdings mit zwei Wurzelkanälen. Die Krone ist heute gewöhnlich kleiner als diejenige der ersten. Er zeigt auch viel häufiger schwere Stellungsanomalien, und zwar besonders im Unterkiefer, indem er aus der Zahnreihe zumeist nach innen herausgedrängt erscheint. Der gewaltige erste Molar, welcher viel früher fertig entwickelt ist, hindert ihn häufig, seinen Platz einzunehmen. Die erwähnten Stellungsanomalien sowie die endliche Retention und Nichtanlage der zweiten Bikuspidaten sind ebenfalls die notwendigen Folgen der phylogenetischen Umformung der Kiefer infolge eingetretenen Raummangels für die freie Entwicklung der Zahnreihen.

Der Eckzahn nimmt eine besondere Stellung in der Stammesgeschichte des Menschen seit der älteren Diluvialzeit ein. Zunächst äußerst kräftig entwickelt, behielt er in gewisser Weise seinen ursprünglichen Typus am längsten bei, wenngleich er auch gewöhnlich heute an Größe bei den Kulturvölkern reduziert erscheint. Jedenfalls unterliegt auch er durch seine späte Entwicklung dem absoluten Raummangel, der in den Zahnreihen durch Übergang einer physiologischen Prognathie in eine physiologische Orthognathie entstand. Jener hat deshalb gar nicht so selten schwere Stellungsanomalien und Retentionen des Zahnes zur Folge.

Wir können aber noch weitere Konsequenzen, welche sich seit der Diluvialzeit aus dem allmählich fortschreitenden Raummangel für die Zahnreihen ergeben haben, feststellen. Teilweise finden wir bei den Kulturrassen eine Reduktion der Zahl der Höcker bei den Backenzähnen, natürlich an den Weisheitszähnen, dann aber auch an den Bikuspidaten wie bei den zweiten Molaren. Bei den Bikuspidaten sind im älteren Diluvium der aufgefundenen Individuen, welche die Zähne noch nicht abgekaut haben, eine den heutigen Formen gegenüber vermehrte Kuspidation, nämlich bis zu je drei deutlich ausgeprägten Spitzen zu konstatieren, so daß der Bikuspis eigentlich bis zu sechs Höcker haben kann, von denen der mittlere der größte ist. Andeutungsweise findet man das auch heute noch in vereinzelten Fällen. Noch deutlicher ist die Verminderung der ursprünglichen Höckerzahl bei den heutigen zweiten Molaren der Kulturvölker. Während diese Zähne im älteren Diluvium ganz

ähnlich wie die ersten Molaren konturiert waren, ist bei den heutigen Kulturrassen die Zahl der Höcker in mindestens der Hälfte der Fälle bei den zweiten unteren Molaren des Unterkiefers von fünf auf vier reduziert Der obere zweite Molar hat sogar heute gar nicht so selten nur noch drei Höcker. Es ist dabei noch zu bemerken, daß auch die Wurzeln der zweiten oberen Molaren eine Tendenz zur Verschmelzung zeigen. Ich besitze in meiner Sammlung sogar einen Fall, wo der zweite obere Molar, und zwar beiderseits mehr die Form eines Bikuspis als eines Molaren zeigt.

Endlich muß ich noch auf eine sehr bedeutungsvolle Eigenschaft des diluvialen Gebisses gegenüber dem rezenten Kulturgebiß aufmerksam machen, nämlich darauf, daß die Zähne bei den jugendlichen Individuen des älteren Diluviums insgesamt eine weit stärkere Konvexität der Approximalflächen aufweisen, als wir sie bei den Kulturrassen zu sehen gewohnt sind. Hier überwiegen schmale lange, mehr kubische Zahnformen, häufig mit breit aneinanderliegenden Approximalflächen, ohne die ausgeprägten Kontaktpunkte der Zähne des Diluvialmenschen, wie man sie besonders schön an den jungen Zähnen des Krapinafundes und beim 15jährigen Homo mousteriensis Hauseri sieht. Darüber, daß diese außerordentliche Veränderung der menschlichen Zahnformen von ursprünglich stark gewölbten Approximalflächen mit mehr punktförmig gestalteten Berührungsstellen zu breiten und damit eng aneinanderliegenden mehr planen Flächen für die Entstehung der Zahnkaries den besten Boden bildet, kann für den Fachmann auch nicht der geringste Zweifel herrschen. Die natürliche Selbstreinigung der Zähne ist aisdann aufs äußerste erschwert worden und ihre breit und eng aneinander liegenden Flächen sind nunmehr die besten Retentionsstellen für die Kohlehydrate.

Wir haben nunmehr eine große Anzahl von Veränderungen in der Form, Größe und Zahl der die Zahnbogen bildenden einzelnen Zähne kennen gelernt, welche die Natur eintreten ließ, um die entstandene Disharmonie der Zahnreihen und der Kiefer nach Möglichkeit zu vermeiden bzw. auszugleichen. Wir sehen, daß in manchen Fällen der Ausgleich der sonst mangelhaften Korrelation der Kieferkörper und der Zahnreihen an Größe auch wirklich gelingt. Zum Beispiel beobachtet man wohlgerundete Zahnbogen mit fehlenden kleinen Schneidezähnen oder auch zweiten Bikuspidaten ohne jede Stellungsanomalie der übrigen Zähne. Doch sind diese Fälle verhältnismäßig seltener. In den weitaus meisten Fällen kommt es wegen der mangelhaften Größenkorrelation der beiden Komponenten zu mehr oder minder schweren Kämpfen der einzeln sich entwickelnden Zähne um den zu geringen Raum, also zu Stellungsanomalien derselben auf phylogenetischer Basis beruhend. Oder wenn es den sämtlichen Zähnen wirklich gelingt, in eine normale Stellung (Artikulation bzw. Okklusion) sich einzuordnen, so wird der Endpfeiler in Gestalt des Weisheitszahnes für seinen Durchbruch kaum oder überhaupt keinen genügenden Platz mehr finden und kann daher retiniert bleiben. Oder es tritt mindestens ein erschwerter Weisheitszahndurchbruch wieder auf phylogenetischer Basis beruhend ein. Ich habe schon in der Gysischrift darauf hingewiesen, daß es sich beim Auftreten eines erschwerten Weisheitszahndurchbruches in den weitaus meisten Fällen um Menschen handelt, die bis dahin ihr vollständiges Gebiß behielten. Frühere Extraktionen von Backenzähnen, wie sie infolge

der schon im jugendlichen Alter heute außerordentlich häufigen Karies ausgeführt werden, besonders der ersten Molaren, schaffen ja gewöhnlich so viel Raum, daß durch die nun mögliche Verschiebung bzw. Wanderung der übrigen Zähne der Weisheitszahn nicht mehr am Durchbruch besonders behindert wird, so daß er seinem Besitzer Beschwerden machen muß. Ich erinnere mich nie einen Fall von erschwertem Durchbruch der Weisheitszähne gesehen zu haben, wo früher die systematische Extraktion des ersten Molaren stattgefunden hatte. Dagegen wird ein solcher durchaus nicht immer bei zufälliger oder willkürlicher Extraktion von anderen Zähnen behufs Korrektur einer Stellungsanomalie, wie sie teilweise noch jetzt ausgeführt wird, vermieden.

Selbstverständlich spielt die jeweilige Größenentwicklung bzw. Anlage durch Vererbung der Zähne für das Individuum auch eine ganz bedeutende Rolle. Menschen mit kleinem mesiodistalen Durchmesser der Zähne werden nur selten einen erschwerten Durchbruch des Weisheitszahnes erleben. Sicher würde aber der Kulturmensch, wenn er seine sämtlichen Zähne bis zur Zeit des Durchbruches der Weisheitszähne dieselben behielte, weit mehr einen erschwerten Durchbruch erleiden.

Der Vortragende zeigt nunmehr eine größere Zahl von Projektionsbildern, welche auf die Einzelheiten des Entstehens von Stellungsanomalien eingehen. Ebenso entwickelt derselbe des weiteren die Gesetze der Entwicklung, die hauptsächlich auf den Lehren von Lamarek beruhen und vom Vortragenden in den Grundzügen schon in der Festschrift für Gysi erwähnt sind. Weitere Ausführungen über die Details werden in späteren Arbeiten folgen.

Diskussion: Euler bittet um Auskunft, wie in diesem Zusammenhang sich erklärt, daß z. B. im Unterkiefer mehr der 2. Prämolar, im Oberkiefer häufiger der seitliche Schneidezahn von der Reduktion betroffen wird?

Ganzer: Zur Reduktion des Weisheitszahnes: Im Heidelberger Unterkiefer findet man trotz reichlichen Raumes einen reduzierten M_3. Auch Schötensack fiel schon die geringe Größe des M_3 auf. — Bei Untersuchung von 400 Schädeln eines primitiven Volkes fehlten mehr Weisheitszähne beim Ober- wie beim Unterkiefer. Auch war beim reduzierten M_3 genügend Raum hinter dem Zahn vorhanden.

Fehr: Wenn mir auch im Augenblick die genauen zahlenmäßigen Größen der Zähne und Kiefer des Homo mousteriensis nicht gegenwärtig sind (es sind 15 Jahre her, daß ich genaue Messungen beim Aurignac machte), so glaube ich doch mit Bestimmtheit, daß das Verhältnis zwischen den Größen der einzelnen Zähne eines rezenten Kiefers und dem des Homo mousteriensis mindestens im gleichen Verhältnis steht wie zwischen den Größen der Kiefer. Im Gegenteil waren die Zähne so auffallend größer als selbst große rezente, daß meiner Ansicht nach die heutigen Stellungsanomalien der Zähne mit den geringen Größen der rezenten Kiefer noch nicht befriedigend erklärt werden können, was aber wohl auch nicht der Ansicht des Herrn Walkhoff widerspricht.

Herbst: Nach meinen Beobachtungen sind diejenigen Zähne, welche voraussichtlich später dem Kauorgan verloren gehen, in erster Linie die oberen seitlichen Schneidezähne, dementsprechend aber auch die unteren mittleren Schneidezähne, so daß durch die Erhaltung der bleibenden Schneidezähne sowohl im Ober- als auch im Unterkiefer auch später eine Okklusionsmöglichkeit vorliegt. Im übrigen stimme ich mit dem Vorredner überein, daß die zweiten Prämolaren in beiden Kiefern und die Weisheitszähne für den späteren Verlust in Frage kommen. Das Zukunftsgebiß würde demnach die Formel haben: im Oberkiefer: 1, 3, 4, 6, 7 und im Unterkiefer: 2, 3, 4, 6, 7; damit läßt sich eine relativ günstige Okklusion herbeiführen.

Zur Erbschaftsfrage möchte ich zwei interessante Fälle erwähnen, welche im sechsten internationalen Kongreß zur Sprache kamen. Es handelt sich hier um die Vererbung von braunen Zähnen, welche derart tief verfärbt waren, daß künstliche Zähne angefertigt wurden. Es ist diese Zahnverfärbung in drei Generationen nachgewiesen worden. In einem anderen Falle sind braune Zähne in zwei Generationen nachgewiesen. Dann existiert eine Beobachtung von Ballschmiede und Landsberger über das Vorkommen von wurzellosen

Zähnen im ganzen Munde, auch in mehreren Generationen. Es fehlten vollkommen die Pulpa und die Alveolen. — Die Ursache wird von Landsberger auf eine Dysfunktion der Epithelscheide zurückgeführt, während ich mehr ein Versehen des Mesoblast verantwortlich machen möchte oder beides, auch kommen wegen der Symmetrie innersekretorische Störungen ätiologisch in Frage.

Walkhoff (Schlußwort): Auf die Frage von Herrn Euler möchte ich sagen, daß der obere kleine Schneidezahn sich am Ende des Zwischenkiefers, und zwar zwischen zwei starken Zähnen entwickeln muß, während der zweite untere Prämolar einen Nachbar von gleichen Dimensionen in Gestalt des ersten hatte, der ebenfalls, wenn auch geringere Reduktionserscheinungen aufweist. Daß der Weisheitszahn des Heidelberger Kiefers eine besondere Größenreduktion besäße, bezweifle ich.

Faust (Hannover): **Ein Fall von schwerster Drucknekrose durch Prothese bei Tabes dorsalis.**

Hier möchte ich Ihnen einen prinzipiell wichtigen Fall zeigen, der zwar gewiß selten ist, aber ebenso sicher jeden Tag jedem Zahnarzt vorkommen kann, wie es mir geschehen ist.

Es handelt sich um einen 47jährigen pensionierten Beamten, der seit 4 Jahren an Tabes dorsalis leidet. Er kann kaum mehr gehen, ist auch nicht mehr ganz Herr seiner Arme. Ich will den Fall nicht weiter analysieren.

Ich fertigte dem Patienten Anfang Juni d. J. für fünf am Oberkiefer fehlende Zähne ein Stahlersatzstück an und für die im Unterkiefer fehlenden $\overline{6}\,|\,\overline{6\ 7}$ ein Kautschukstück. Beide Teile saßen bei der Ablieferung völlig wunschgemäß. Selbstverständlich gab ich dem Patienten bei der Entlassung die Anweisung, sich bei eintretenden Druckstellen sofort wieder einzufinden, und schärfte ihm dieses um so stärker ein, weil die Tabes mit trophischen Störungen einhergeht, wenn es auch in der inneren Medizin heißt, daß Tabes nicht besondere Neigung zu Dekubitus habe. Wegen der trophischen Störungen war ich ängstlich.

Nach $2^1/_2$ Wochen erschien der Patient wieder in meiner Sprechstunde mit einer geradezu enormen Schwellung der linken Unterkiefergegend. Der Anblick des Mundinneren links war fürchterlich. In der Gegend vom $\overline{|4-8}$ bestand ein riesiges dekubitales Geschwür mit eiterbelegten zerklüfteten Rändern und in der Tiefe sah man den in weiter Ausdehnung nekrotischen Unterkiefer. Der $\overline{|8}$ und $\overline{|4}$ saßen lose. Der $\overline{|5}$ war schon ausgefallen. Schmerzen bestanden nicht, aber starker Fötor. In der Lücke des $\overline{6|}$ war ein ganz kleiner Dekubitus der Schleimhaut sichtbar.

Der Patient gab nun an, daß er keine Druckschmerzen gehabt habe und nur wegen des schwierigen Transportes erst jetzt komme. Die Schwellung habe am 4. Tage angefangen und dann ständig zugenommen. Der eine Zahn sei etwa am 10. Tage ausgefallen. Das Unterstück habe er seit Beginn der Schwellung nicht mehr getragen.

Das obere Ersatzstück habe er ruhig weiter getragen.

Ich glaube, die Diagnose eines exorbitant schweren Dekubitus des linken Unterkiefers durch Druck des Ersatzstückes stellen zu sollen, der in seiner Schwere bestimmt ist durch die Störung der Trophik und der Sensibilität bei Tabes, um so mehr, als auch rechts ein kleiner Dekubitus bestand, von dem der Patient noch gar nichts bemerkt hatte.

Das Auftreten der Schwellung am 4. Tag läßt mit Sicherheit die Annahme zu, daß der Dekubitus noch einen oder gar 2 Tage vorher, also fast unmittelbar nach der Ablieferung der Ersatzstücke, begonnen haben muß.

Eine eigentliche Therapie kam nicht in Frage. Ich verordnete nur Spülungen mit verdünntem Wasserstoffsuperoxyd und Trypaflavin.

Nach einigen Tagen fielen die $\overline{4\ 8}$ aus. Weitere Zähne wurden dann nicht mehr verloren. Auch dehnte sich der Defekt nicht mehr aus. Zeitweise bahnte sich der Eiter einen Ausweg noch nach außen durch die Haut. Die Durchbruchsstelle hat sich aber schon wieder geschlossen. Der nekrotische Knochen hat sich noch nicht abgestoßen. Dagegen ist der kleine Dekubitus rechts längst abgeheilt.

Der Fall beweist meines Erachtens, daß die Angabe der inneren Medizin, daß die Tabes nicht zu Dekubitus neige, für die Mundhöhle einer Einschränkung bedarf und daß bei Anfertigung von Ersatzstücken bei Tabikern zehnfache Vorsicht vonnöten ist. Eine derartige Mahnung scheint, so viel ich in Erfahrung bringen konnte, kaum ausgesprochen zu sein. Andernfalls wäre dieser Fall ein beredtes Zeugnis mehr.

Auf das Bild der Tabes weiter einzugehen, verbietet mir die Knappheit der Zeit. Nur auf eines möchte ich hinweisen, nämlich daß der Zahnarzt vereinzelt der erste Arzt sein kann, zu dem der betreffende Fall kommt. In vorgeschrittenen Fällen wird für den Zahnarzt kaum ein Zweifel sein. Hier ist dann der Patient stets schon beim inneren Mediziner gewesen, kennt sein Leiden und wird den Zahnarzt auf eine Frage über die Natur seines Leidens entsprechend aufklären. Wichtiger sind die Anfangsstadien. Wenn dieselben auch durchaus nicht immer die gleichen Zeichen bieten und jedes Symptom von Tabes gelegentlich die Szene eröffnen kann, so sind es doch hauptsächlich zwei Erscheinungen, die dem Kranken zumeist im Beginn auffallen und die den Zahnarzt, wenn ihm der Patient davon spricht, an eine vorliegende Tabes gemahnen sollen. Das sind die sog. lanzinierenden, d. h. blitzartig umherziehenden Schmerzen in den verschiedensten Körpergegenden, die jeder Behandlung trotzen und immer zunächst für Rheumatismus gehalten werden. Das zweite Symptom ist die meist schon frühzeitig auftretende Ataxie für Gehen und Stehen, was den Kranken besonders bei zwei Dingen zum Bewußtsein kommt, nämlich vor allem beim Gehen und Treppensteigen im Dunkeln und zweitens beim Stehen mit geschlossenen Augen, was jedem Menschen jeden Morgen vorkommt, wenn er sein Gesicht wäscht und dabei die Augen schließt. Bei beiden tritt zuerst Unsicherheit, dann Schwanken und Hinstürzen ein.

Hört der Zahnarzt einen Patienten von solchen Beschwerden sprechen, so prüfe er schnell einmal auf Pupillenstarre bei Lichteinfall und auf Vorhandensein der Kniesehnenreflexe, überweise aber auf jeden Fall den Patienten an einen Allgemein-Mediziner.

Steht aber erst die Diagnose Tabes dorsalis fest und soll ein Ersatzgebiß angefertigt werden, dann heißt es: zehnfache Vorsicht! —

Fritz Münzesheimer (Berlin): **Paradentosen-Filmvortrag.**

Bevor der Film vor Ihnen ablaufen wird, gestatten Sie mir einige einleitende Bemerkungen:

I. Die Frage der Schienung. Die Indikation für eine Schienung ergibt sich vollkommen unabhängig von einer Operation. Lose Zähne, die keinerlei Festigkeitswert mehr haben, sollen auch nicht durch eine Schiene befestigt werden sie gehören extrahiert. Eine Verbindung mehrerer Zähne — ob dies durch eine Brücke oder schienenartig geschieht, ist im Prinzip gleichgültig —, ist dann notwendig, wenn es gilt, sagittale bzw. transversale Kaudruckkomponenten zu kompensieren. Sie ist also unabhängig von einer eventuellen Operation. Infolgedessen ist der Zeitpunkt der prothetischen Arbeitsanfertigung gleichgültig. Würde die Operation die prothetische Befestigung von Zähnen erforderlich machen, wenn sie dieser Befestigung ohne Operation nicht bedürften, so wäre die Operation eine schwere Schädigung des Patienten.

2. Die Operationsmethode ergibt sich aus der Art des Falles. Beim Bestehen einer interalveolären Tasche ist die Osteoplastik unumgänglich notwendig; besteht nur eine supraalveoläre Zahnfleischtasche, so ist die Gingivoektomie indiziert. Aufschluß über die einzuschlagende Operationsart gibt das Röntgenbild. Ich operiere in Gruppen von 3—4 Zähnen. Die linguale Aufklappung ist in der größten Mehrzahl der Fälle nicht notwendig. Ist sie aber notwendig mache ich die Operation zweizeitig in einem Abstand von etwa 14 Tagen.

Der Film der jetzt vor Ihnen abrollen wird, besteht aus drei Teilen. Zuerst wird in schematischer Weise die Entstehung und das Wesen einer Paradentose gezeigt. Sie werden daraus erkennen, wie aus dem Seitenschwund schließlich auch ein Höhenschwund der Alveole wird. Im zweiten Teil des Filmes wird an einer Trickoperation das Ziel der Operation gezeigt. Die interalveoläre Tasche wird beseitgt, das Zahnfleisch bedeckt nur den Knochen, ohne daß am Zahn nur anliegendes Zahnfleisch eine Tasche bildet. Es entsteht dann ein Bild, das so aussieht, als wenn eine „vertikale Atrophie" vorhanden gewesen wäre. Im dritten Teil des Filmes sehen Sie das Modell eines Patienten vor der prothetischen Behandlung, die Gnathostatbißkurven und den Patienten nach vorgenommener prothetischer Bißänderung. Dann das Röntgenbild, wobei die bestehende interalveoläre Tasche die Indikation für die Osteoplastik ist. Dann folgt die Operation in allen Einzelheiten. Zum Schluß sehen Sie den Patienten nach abgeschlossener Heilung mit dem erreichten idealen Resultat.

Nach Ablauf des Filmes will ich nicht versäumen, kurz auf den neuen Atmosapparat hinzuweisen, der für den Paradentosenbehandler zur Beseitigung des Schmutzes aus den Taschen ein außerordentlich gutes Hilfsmittel geworden ist.

Diskussion: v. Faber: Unterläßt der Vortragende die sorgfältige Modellierung des Zahnfleischsaumes, wie Neumann sie ausübt, auch deswegen, weil die neugebildeten sog. Papillen häufig nekrotisch werden?

Ricke: Ist Schienung in jedem Falle erforderlich? Wie lange bleibt die Zelluloidschiene liegen? Bildet sich in jedem Falle wieder Zahnfleisch zwischen den Zähnen, wenn die Zahnfleischtaschen so weit abgeschnitten werden, daß sie sich nicht mehr berühren?

Münzesheimer (Schlußwort): Die Indikation der Schiene ergibt sich aus etwaiger Notwendigkeit, sagittale bzw. transversale Kaudruckkomponente auszugleichen. Zelluloidschiene bleibt 4 Tage liegen. Die Modellierung der Zahnfleischpapillen unterbleibt, weil diese meistens nekrotisch werden und sich die interalveolären Zahnfleischsepten in jedem Falle per granulationem schön bilden.

Schluß des Verhandlungs-Berichtes.

Die Beziehungen zwischen Zahnheilkunde und Geschlechtskrankheiten[1]).

Von

Alfred Rohrer, Hamburg.

Mit 8 Abbildungen.

Die Bedeutung der Geschlechtskrankheiten besteht nicht nur für einen gerade vorliegenden Krankheitsfall, sondern tritt namentlich in ihrer sozialhygienischen Beziehung stark in den Vordergrund. Wenn hier auf die sozialhygienische Bedeutung eingegangen werden soll, so kann es sich nicht darum handeln, nur das Endziel zu fixieren und die große Heeresstraße dazu anzugeben, sondern es besteht die Aufgabe, auch auf viele einzelne, aber doch sehr wichtige Momente hinzuweisen. Das große Endziel besteht darin, die in Frage kommenden Krankheiten in ihrer Ausbreitung vollständig zu unterbinden, d. h. eine Prophylaxe in großem Stil zu betreiben. Mit großen Leitsätzen wird dieses allerdings nicht erreicht, sondern dazu ist eine enorme Kleinarbeit zu leisten. Es ist dies ein Gebiet, welches aus dem Rahmen der Sonderfächer Haut- und „Geschlechtskrankheiten" sowie der „Hygiene" längst herausgetreten und Allgemeinaufgabe sämtlicher klinischer und der dazu gehörenden theoretischen Fächer geworden ist. Zu diesen Fächern gehört auch die Zahnheilkunde.

Bevor ich nun auf die sozial-hygienische Bedeutung der Geschlechtskrankheiten in der Zahnheilkunde eingehe, möchte ich in gedrängter Kürze die Erkrankungen abhandeln und dabei besonders diejenigen Punkte streifen, welche sozial-hygienisch von Wichtigkeit sind. In Frage kommen drei Erkrankungen, nämlich die Gonorrhöe, das Ulcus molle (weicher Schanker) und die Syphilis.

Die Gonorrhöe, deren Erreger der von Neißer entdeckte — mit Methylenblau leicht färbbare — gramnegative — in seiner typischen Form intrazellulär liegende — semmelformartige Gonokokkus ist, zeigt sich in der Mundhöhle als Stomatitis gonorrhoica. Ätiologisch kommt Unreinlichkeit und Unachtsamkeit gonorrhoisch Erkrankter sowie perverser Geschlechtsverkehr mit solch Erkrankten in Frage. Die Inkubation beträgt, wie bei der genitalen Infektion, 3 bis 7 Tage. Die Gonokokkennester liegen auf der Schleimhaut, später auch in der Tela propria und Tela submucosa. Klinisch beginnt die Stomatitis gonorrhoica, wie fast alle Stomatitiden, mit einem katarrhalischen Stadium, welches die Schleimhäute des Mundes, das Zahnfleisch aber selten befällt. Allmählich, bei fehlender Mundhygiene jedoch schneller, gehen die Erscheinungen in ein ulzeröses, ja sogar gangränöses Stadium über; zu diesem Zeitpunkt erfolgt die Absonderung von schmutzig-grauem, stinkendem Sekret, eine Erscheinung, welche vielfach den ersten Verdacht auf eine spezifische Infektion lenkt. Die mikroskopische Untersuchung des mit Methylenblau gefärbten Präparates wird sofort die Diagnose stellen lassen können. Es sei hier darauf hingewiesen, daß Fälle von Stomatitis gonorrhoica relativ selten

[1]) Nach einem auf der 2. Tagung für soziale Zahnheilkunde (10. 10. 1925) gehaltenen Vortrag. — Mit Rücksicht auf die hohen Reproduktionskosten wurde auf die Wiedergabe zahlreicher, schon vielfach bekannter Abbildungen verzichtet.

in der zahnärztlichen Praxis zur Beobachtung kommen, sondern viel mehr von Ärzten der Frauenheilkunde, Kinderheilkunde und Dermatologie gesehen werden. Ferner ist zu erwähnen, daß die Diagnose zuweilen doch schwierig sein kann und daß, abgesehen von eventuellen Gelenk- bzw. Herzkomplikationen, die Prognose relativ günstig ist. Die Therapie entspricht den Maßnahmen bei genitaler Gonorrhöe, also Spülungen und Gurgelungen mit schwacher Kalium permanganicum-Lösung eventuell kombiniert bzw. alternierend mit Protargol-Lösungen $^1/_4$—$^1/_2$%; statt Protargol findet in derselben Konzentration auch Choleval Verwendung. Unterstützend wirken auch Spülungen mit Wasserstoffsuperoxyd-Lösungen. Sollte das Zahnfleisch mitbetroffen sein, so wird es meist dann der Fall sein, wenn das Zahnfleisch schon vor der spezifischen Infektion sich in einem katarrhalisch-entzündlichen Zustand befunden hat, was meist Zahnsteinansatz zur Voraussetzung hat. Aufgabe des Zahnarztes wird es dann sein, den reizauslösenden und somit schädlichen Zahnstein nach den bekannten Regeln zu entfernen, während die Allgemeinbehandlung besser dem darin erfahrenen Facharzt zu überlassen ist. Auf eines aber möchte ich nachdrücklich hinweisen: Wenn bei einer Stomatitis gonorrhoica die Entfernung von Zahnstein in Frage kommt, so soll dies keineswegs als allererste Maßnahme durchgeführt werden, sondern erst dann, wenn durch die Spülungstherapie eine Besserung erzielt worden ist; dies wird fast in allen Fällen eintreten. Die Begründung dafür liegt auf der Hand; durch die Entfernung des Zahnsteines wird instrumentell oder auch so die Tela propria und Tela submucosa freigelegt, somit den Gonokokken Gelegenheit geboten, leicht in die tieferen Schichten der Schleimhaut einzudringen; die darauf folgende Verschlechterung des Krankheitsbildes macht sich klinisch bald bemerkbar. Im übrigen möchte ich diese Handhabung — aus persönlicher Erfahrung — auch für die übrigen Stomatitiden dringend empfehlen, falls sie sich im ulzerogangränösen Stadium befinden. Bei der Zahnsteinentfernung sind für den Zahnarzt Gefahren vorhanden, besonders dann, wenn in der Mundhöhle des Kranken sich virulente Keime venerischer Krankheiten befinden. Vor allem handelt es sich um einen genügenden Augenschutz, weil der Zahnstein in das Auge des Zahnarztes springen kann und mit diesem Zahnstein virulentes Material übertragen werden kann. Gerade bei der Gonorrhöe ist wesentlich darauf zu achten, da von allen gonorrhoischen Infektionen die des Auges die schwersten Folgeerscheinungen zeigt; waren doch vor noch nicht allzu langer Zeit die Blindenanstalten in der Mehrzahl von solchen bevölkert, welche eine gonorrhoische Infektion des Auges mit diesem traurigen Ausgang durchgemacht hatten. Über den prophylaktischen Augenschutz des Zahnarztes und eine eventuell einzuleitende Therapie werde ich unten zusammenhängend berichten.

Eine sehr seltene Erkrankung in der Mundhöhle ist das Ulcus molle (weicher Schanker). Der Erreger ist der von Ducrey, Unna und Krefting entdeckte Streptobazillus, welcher ebenfalls mit Methylenblau leicht färbbar ist. Es handelt sich hier um Bazillen, welche wie Streptokokken in einer Kette hintereinander liegen; in ganz typischen Fällen sieht man sogar zwei parallel zueinander verlaufende Ketten von Streptobazillen im Gesichtsfeld liegen. Der Infektionsmodus entspricht dem der Gonorrhöe. Die Inkubation beträgt nur wenige Tage. Klinisch zeigt sich ein Geschwür, dessen Ränder scharf geschnitten.

steil abfallend, oft unterminiert und zackig sind; der Grund des Geschwüres ist mit fest anhaftendem, gelbem Eiter bedeckt, welcher bei Luftzutritt zu einer Kruste eintrocknet. Nach einiger Zeit schwellen die regionären Lymphdrüsen an (Bubo), welche sekundär vereitern können; beim Sitz des Ulcus molle in der Mundhöhle würden die submentalen und submaxillaren Lymphdrüsen in Frage kommen. Zu diagnostischen Zwecken wird in der Dermatologie vielfach die Probeimpfung auf der Bauchhaut ausgeführt, worauf nach 2 bis 3 Tagen ein Impfschanker entsteht. Die Prognose ist meist gut. Große Vorsicht erfordert der sog. gemischte Schanker (Chancre mixte), bei welchem nicht nur eine Infektion mit Streptobazillen, sondern auch mit der die Syphilis hervorrufenden Spirochaeta pallida vorliegt. Unter nicht komplizierten Verhältnissen, also beim reinen Ulcus molle, wird eine definitive Heilung unter Karbolsäureätzung und Dermatolverbänden erreicht werden können. Das Günstige beim Ulcus molle besteht auf jeden Fall darin, daß die Erkrankung rein lokal bleibt, d. h. daß die Streptobazillen nicht über die regionären Lymphdrüsen hinaus weiter in den Organismus vordringen; dies ist auch der prinzipielle Unterschied gegenüber der Syphilis.

Die dritte und bei weitem die wichtigste Geschlechtskrankheit ist die Syphilis. Überall und in den verschiedensten Formen kann sie den Organismus befallen. Kein Spezialgebiet der klinisch-medizinischen Fächer kann ohne genauestes Studium dieser chamäleonartigen Erkrankung auskommen, jedes Fach muß sich mit der Lues beschäftigen. Ihr Erreger ist die schon genannte, von Schaudinn entdeckte Spirochaeta pallida; sie ist im Dunkelfeld mikroskopisch nachweisbar, läßt sich auch nach Giemsa oder in Organen mit Silberimprägnationsmethoden färben; für klinische Zwecke spielt die Dunkelfelduntersuchung die größte Rolle. Letztere Methode ist aber dann besonders schwierig, wenn es sich um den Nachweis von Spirochaeta pallida in der Mundhöhle handelt, denn in der Mundhöhle kommen unter physiologischen und pathologischen Verhältnissen mehrere Spirochätenarten vor, welche mit der Spirochaeta pallida, also mit Lues gar nichts zu tun haben. Eine Reihe solcher Mundspirochäten sind unter den verschiedensten Namen beschrieben; am einfachsten einigt man sich auf die drei Hauptformen: die ziemlich lange, mit flachen Windungen versehene Spirochaeta buccalis, die relativ kurze, mit steilen Windungen versehene Spirochaeta dentium und die bezüglich Form und Gestalt in der Mitte zwischen beiden stehende Spirochaeta media. Wenn es auch relativ einfach ist, die verschiedenen Arten von Spirochäten im gefärbten Präparat zu unterscheiden, so ist es um so schwieriger, im Dunkelfeldpräparat der aus einer syphilitischen Affektion der Mundhöhle stammenden Abstriches die unter normalen Verhältnissen harmlosen Mundspirochäten von der Spirochaeta pallida zu unterscheiden. Somit ist der Nachweis von Spirochaeta pallida aus luischen Primäraffekten dann ganz besonders schwer, wenn derselbe zur Klärung eines klinisch nicht ganz klaren Falles herangezogen werden soll.

Über den klinischen Verlauf, namentlich über die verschiedenen Zeitabstände gibt Abb. 1 eine Übersicht.

Bei der Syphilis haben wir mit einer Inkubation bis zu 21 Tagen zu rechnen.

Hieran schließt sich das erste Stadium mit der klinischen Erscheinung des Primäraffektes. In weitaus der Mehrzahl der Fälle ist derselbe genital;

immerhin werden von verschiedenen Autoren, wie Mauriac, Neumann, Pespelow, Mracek u. a. die extragenitalen Fälle von Primäraffekt zwischen 5 und 8% angegeben. Von diesen extragenitalen Fällen entfallen auf die Mundhöhle nach Gutmann, Scheuer und Münchheimer zwischen 40 und fast 60%, so daß von allen Primäraffekten 2,5 bis 4% auf die Mundhöhle entfallen, eine Zahl, welche bei der sonst fast typischen genitalen Infektion stark ins Gewicht fällt. Die Zahl der unschuldig Infizierten wird von Scheuer aus etwa 5000 Fällen zu rund 80% angegeben, wovon über die Hälfte der Fälle auf die Lippen entfallen. Eine wesentlich niedrigere Zahl unschuldig Infizierter gibt Buckley aus etwa 9000 Fällen zu rund 33% an; allerdings sind in letztgenannter Rechnung

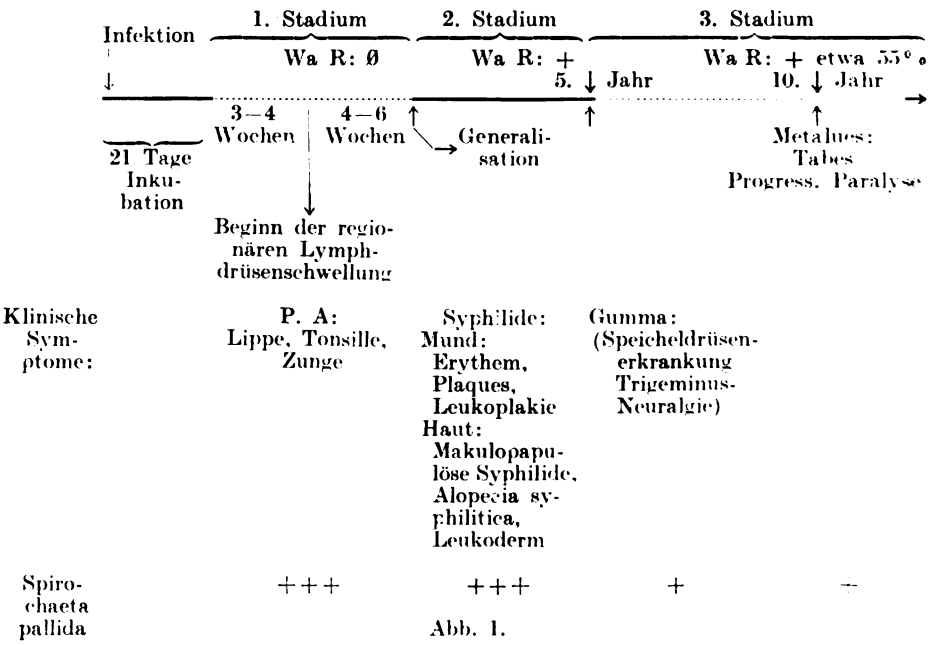

Abb. 1.

die Impfinfektionen enthalten, so daß die Buckleysche Prozentzahl als zu niedrig angesehen werden muß. Der Infektionsmodus besteht außer der genitalen Komponente durch Übertragung des Virus durch Kuß, Benützung gemeinsamer Eß- und Trinkgeschirre, Unsitte des Bleistiftleckens, Benutzung gemeinsamer Pfeifen, Familien-Zahnbürste und Familien-Zahnpulver usw., ferner als Berufserkrankung durch Benutzung derselben Gegenstände bei Blasmusikern, Glasbläsern, Chemiker usw. Die relativ leichte Infektionsmöglichkeit besteht deshalb, weil an der Lippe und auch an den übrigen Schleimhäuten der Mundhöhle sich kleine Risse befinden, durch welche die Spirochäten Eingang finden; weiterhin ist zu erwähnen, daß die Spirochaeta pallida sogar durch die unverletzte Schleimhaut in die tieferen Schichten eindringen kann.

Der Primäraffekt, welcher in der ersten Inkubationszeit, d. h. in den ersten 3 bis 4 Wochen des ersten Stadiums der Lues (vgl. Abb. 1) entsteht, ist meist eine flache Erosion mit schinkenfarbenen Grund, auf welchem sich

ein speckiger ablösbarer Belag befindet; der Rand ist flach, nicht unterminiert und zuweilen verhärtet. Wenngleich der Primäraffekt im Gegensatz zum Ulcus molle solitär vorkommt, so ist doch noch zu erwähnen, daß sowohl am Genitale wie auch sonst Abklatschgeschwüre entstehen können, z. B. Zunge und Unterlippe. Ferner ist es wichtig hervorzuheben, daß der Primäraffekt öfters in nicht typischer Form in Erscheinung tritt, was die Diagnose enorm erschweren kann. Den in der Mundhöhle seltenen Chancre mixte habe ich oben schon erwähnt. Typisch für alle Primäraffekte der Mundhöhle ist nach Hoffmann der schleichende schmerzlose Beginn. Der Häufigkeit nach entfallen auf die Lippen etwa 50%, Tonsillen etwa 17%, Rachen etwa 8%, Zunge etwa 4%, Zahnfleisch nur etwa 2%, während der Rest sich auf die übrigen Regionen der Mundhöhle verteilt. Von ganz besonderer Bedeutung, namentlich in sozial-hygienischer Beziehung, ist es, daß die Primäraffekte hochvirulente Keime enthalten, somit äußerst infektiös sind. Ferner sei erwähnt, daß differential-diagnostisch in diesem Stadium Dekubitalgeschwüre in Frage kommen können, welche durch scharfe Zahnränder, Wurzelreste usw. ausgelöst werden können.

Abb. 2. Monomanuelle Untersuchung der Submaxillarlymphdrüsen.

An diese erste Inkubationszeit (vgl. Abb. 1) schließt sich die zweite an, welche besonders dadurch markiert ist, daß in dieser die Schwellung der regionären Lymphdrüsen beginnt, d. h. die Spirochäten haben die ursprüngliche Primäraffektstelle verlassen und sind in diejenigen Drüsen gekommen, welche die Lymphe des betreffenden Bezirkes aufnehmen. Für das Gebiet der Mundhöhle handelt es sich um die Submental- und Submaxillar-Lymphdrüsen, aber auch um die Lymphdrüsen des vorderen und hinteren Halsdreieckes, denn die ersteren stehen doch mit den letzteren in mehr oder minder starkem Konnex; ich möchte aber auch hier darauf hinweisen, daß auch bei nicht luischen Affektionen in der Mundhöhle mit nachfolgender Lymphdrüsenschwellung außer den in Frage kommenden submentalen bzw. submaxillaren Drüsen die Drüsen des vorderen oder auch hinteren Halsdreieckes betroffen sein können. Entsprechend dem Partschschen Schema kann aus der Lokalisation der Lymphdrüsenschwellung auf die Region des entzündeten Herdes in der Mundhöhle geschlossen werden; die geschwollenen dicht unter dem Unterkieferrand liegenden Lymphdrüsen lassen sich durch Andrücken der Drüsen an den Unterkieferrand feststellen (vgl. Abb. 2); die Methode hat nur den Nachteil, daß sie einmal relativ ungenau ist, da man namentlich die im Kieferwinkel liegenden Lymphdrüsen nicht zu fassen bekommt, zu zweit weil die Methode für den zu untersuchenden Patienten zuweilen recht schmerzhaft ist. Beide Fehler werden bei der in Abb. 3 demonstrierten bimanuellen Untersuchungsmethode vermieden. Die Lymphdrüsenuntersuchung ist nicht nur bei der Lues, sondern auch gerade in diesem Fall differentialdiagnostisch von großem Wert.

Die Wassermannsche Reaktion ist in dem ganzen Verlauf des ersten Luesstadiums negativ; dies entspricht auch dem Sitz der Erkrankung bzw. dem Wesen der Krankheit; denn bis zum Beginn des zweiten Stadiums ist die Erkrankung rein lokal, somit ist eine Allgemeinreaktion, wie sie die Wassermannsche Reaktion darstellt, gar nicht zu erwarten. Wohl aber ist zu vermerken, daß es auch seropositive erste Stadien der Lues gibt, in welchen eben ein beschleunigtes Tempo der Luesentwicklung vorliegt.

Das nun folgende zweite Stadium der Lues, neuerdings auch Frühsyphilis (drittes Stadium — Spätsyphilis) genannt, ist deshalb so wesentlich, weil mit Beginn desselben die Spirochäten im Gesamtorganismus verbreitet sind; es ist also die Generalisation eingetreten. Daraus erhellt auch, daß nunmehr die Wassermannsche Reaktion als Allgemeinreaktion positiv ausfallen muß und in unbehandelten Fällen auch positiv ausfällt. Im Vordergrund stehen nunmehr die Erscheinungen an der Haut, namentlich als Roseola, welche in Form von etwa linsengroßen roten Flecken (selten kleinfleckig) auf der Haut des Rumpfes und der Extremitäten auftritt, dagegen Gesicht und Hände, also die unbedeckten Stellen, öfters verschont. Darauf soll besonders hingewiesen sein, da dieser Punkt in sozial-hygienischer Beziehung gerade für den Zahnarzt von besonderer Bedeutung ist. Bald nach der eventuell auch ohne Behandlung verschwindenden Roseola syphilitica treten am Genitale, Gesicht und in der Analgegend die sog. Syphilide in den verschiedensten Variationen auf; das Wesentlichste in diesem Zusammenhang ist, darauf hinzuweisen, daß diese Syphilide hochinfektiöses Virus enthalten, daß also bei der Behandlung solcher Patienten sehr leichte Infektionsmöglichkeit besteht.

Abb. 3. Bimanuelle Untersuchung der Submaxillarlymphdrüsen.

Gleichzeitig mit den Hauterscheinungen des zweiten Luesstadiums beginnen auch die Veränderungen in der Mundhöhle, wobei gleich zu erwähnen ist, daß letztere auch ohne Hauterscheinungen auftreten können. Dabei handelt es sich um verschiedene Erscheinungen. Das Erythem, charakterisiert durch runde oder ovale, bis zu markstückgroße Flecken mit scharfer Umgrenzung, zeigt sich an Lippen, Wangen, Gaumen und Zunge; auch an den Tonsillen kann es auftreten und macht gelegentlich unter monatelangen Halsschmerzen differentialdiagnostisch große Schwierigkeiten. Ferner erscheinen Papeln, die entweder aus dem Erythem hervorgehen oder unabhängig von ihm auftreten. Diese Plaques muqueuses treten in verschiedenen Größen und Formen meist an Tonsillen, Lippe, Zunge, Wangenschleimhaut und Gaumenbögen auf und sind infolge ihres reichen Spirochätengehaltes sehr infektiös. Auch andere Plaques werden beobachtet, welche in ihrer Gestalt durch die entsprechenden Epitheta ornantia ganz gut gekennzeichnet sind, so z. B. Plaques opalines, Plaques lisses, Plaques erosivs. Alle diese Erscheinungen heilen auf spezifische Behandlung und auch ohne diese ab; natürlich kann aber in letzterem Falle nicht von einer Heilung der Lues die Rede sein. In späteren Stadien des etwa 5 Jahre dauernden luischen zweiten Stadiums erscheint in der Mundhöhle

die sog. Leukoplakie, worunter matte, trübe, undurchsichtige, zuweilen auch glänzende, weißliche oder blauweißliche Flecken zu verstehen sind, welche netzförmig (durch Rhagaden in kleine Felder eingeteilt) mit Vorliebe an der Schleimhaut der Wange, Lippe und dem vorderen Teil der Zunge sitzen. Wesentlich für die Beurteilung der Leukoplakie ist es, daß nicht jede auf syphilitischer Basis beruht (nach Schöngarth 65%), sondern daß auch andere Reize in Frage kommen, wobei der Tabak eine ganz wesentliche Rolle spielt; in seltenen Fällen kann auch ein Reiz seitens des Zahnsystemes in Frage kommen; so hat Torger einen Fall beschrieben, bei welchem durch eine Metallfüllung eine Leukoplakie ausgelöst worden ist, welche nach Entfernung der Metallfüllung wieder verschwand.

Ferner ist noch zu erwähnen, daß im zweiten Stadium der Lues verschiedene andere Erscheinungen auftreten können, welche sehr beachtenswert sind; z. B. Paronychien, d. h. Entzündungen des Nagelbettes oder die Alopecia syphilitica, welche einen Haarwuchs zeigt, der aussieht, als ob die Mäuse darin genagt hätten; diese Alopecia specifica ist von anderen Haarerkrankungen leicht zu unterscheiden. Manche Fälle zeigen auch das Leukoderm, worunter man helle, bis dreimarkstückgroße Flecken am Hals und am Nacken versteht und welche als ein Zeichen von Pigmentverschiebung aufgefaßt werden. Auf derartige Symptome muß der Zahnarzt besonders achten, und zwar deshalb, weil er in Würdigung der sozial-hygienischen Bedeutung eine Selbstinfektion und eine Übertragung auf nachfolgende nicht luische Patienten vermeiden muß. Es muß offen ausgesprochen werden und kann auch nicht genug betont werden, daß der luische Patient vom Zahnarzt als Luiker gar nicht erkannt sein will. Jedem anderen Arzt wird der Luiker seine Infektion ohne große Umschweife eingestehen; jedoch hat sich leider beim Publikum die Idee festgesetzt und widerspenstig behauptet, daß der Zahnarzt eben nur etwas vom Zahn versteht. Die Folgeerscheinung ist, daß der vom Zahnarzt als Luiker erkannte Patient in 99% der Fälle seinen Zahnarzt wechselt. In der Beziehung muß vom Stande aus unermüdlich aufklärend gearbeitet werden; denn solange dies nicht erreicht ist, hat jeder Zahnarzt diesbezügliche Schwierigkeiten.

Durchschnittlich nach 5 Jahren tritt die Lues in das dritte Stadium. Während in den beiden ersten Stadien die Hauterscheinungen im Vordergrund standen, lokalisiert sich die Lues im dritten Stadium auch an anderen Stellen des Organismus; so mannigfach sind die verschiedenen Erscheinungsformen, daß es, wie eingangs schon betont, kein Spezialfach der Medizin gibt, welches nicht gezwungen wäre, sich mit diesem Kapitel intensiv zu beschäftigen. Die Haupterscheinung bei Lues 3 ist das Gumma oder der Gummiknoten, welcher histologisch einen dem Tuberkel ähnlichen Aufbau zeigt. Nach Guttmann entfallen etwa 20 bis 25% der Gummata auf die Mundhöhle. Die Infektionsmöglichkeit beim Gumma ist relativ gering, weil Spirochäten nur in geringer Anzahl vorhanden sind. In zwei Spielarten zeigt sich das Gumma in der Mundhöhle, nämlich als zirkumskriptes Gumma und als diffuses Infiltrat; am harten Gaumen meist zirkumskript, am weichen Gaumen meist diffus, an der Zunge kommt sowohl die zirkumskripte wie auch die diffuse (letztere alsdann infiltriert, im ganzen seltener) vor. An den übrigen Partien der Mundhöhle ist das Gumma relativ selten. Wichtig ist es, ein Gumma gegen Karzinom, tuberkulöse Geschwüre

aber auch gegen Dekubitalgeschwüre, die vom Zahnsystem bedingt sind, differentialdiagnostisch abzugrenzen. Nicht ganz einfach liegen die serologischen Verhältnisse, da die Wassermannsche Reaktion nur in etwa 55% der Fälle einen positiven Ausschlag gibt. Wenn nun am Gaumen ein Gumma auftritt, so ist entsprechend der Ausbreitungstendenz desselben erst eine Vorwölbung zu erwarten; gleichzeitig mit der Ausbreitung des Gummas geht das eigene Gewebe zu Verlust; wenn aber dann später der Gummiknoten zerfällt und das ganze umgebende Gewebe einsinkt, so kommt es naturgemäß zu einer Perforation des Gaumendaches. Vielfach wird es Aufgabe des Zahnarztes sein, derartige Defekte zwecks Wiederherstellung der Sprach- und Kaufunktion durch eine Prothese zu decken; in solchen Fällen ist davor zu warnen, die Prothese zu früh anzufertigen, da durch den mechanischen Reiz ein noch nicht vollständig zur Abheilung gelangtes Gumma einer definitiven Heilung nicht zugeführt werden kann. Gummöse Prozesse zeigen sich auch an der Mandibula; der Prozeß kann ziemlich zentral sitzen und differentialdiagnostisch gegen Tuberkulose oder Zyste sehr schwer abgrenzbar sein; er kann sich aber so stark ausdehnen, daß mit einer Spontanfraktur der Mandibel zu rechnen ist.

Das Kapitel Lues 3 möchte ich nicht verlassen, ohne zu erwähnen, daß bei Lues cerebri (Gumma im Gehirn) Störungen im Gebiet des Trigeminus auftreten, und zwar in Form von Neuralgien, Lähmungen und Atrophien der Kaumuskulatur. Ferner gibt es auch an den Speicheldrüsen, und zwar der Häufigkeit nach an Parotis, Submaxillaris, Sublingualis, ferner an der Blandin-Nuhnschen Drüse Erscheinungen von Lues 3 (aber auch Lues 2) mit den nicht anders zu erwartenden Folgeerscheinungen wie Kieferklemme und Ptyalismus. Als Anhang möge noch die ihrem Namen alle Ehre machende Syphilis maligna erwähnt sein.

Ferner ist hier noch ein Begriff zu erwähnen, welcher für die Auffassung der Lues sowie auch praktisch für die Therapie eine ziemlich große Rolle spielt. Es handelt sich um die sog. Lues latens 2 oder um Lues latens 3. Das heißt ein Zustand, in welchem die Erkrankung sich in einem gewissen Ruhezustand befindet. Der Begriff ist ganz natürlich und entspricht auch den Verhältnissen einer anderen chronischen Infektionskrankheit, nämlich der Tuberkulose. Latente Stadien bei der Lues sind bei chronischem Verlauf der Krankheit zu erwarten, und zwar ohne und mit bzw. nach der Therapie. Etwas schwieriger werden die Verhältnisse für die Beurteilung der eventuell zugezogenen serologischen Reaktionen. Die Verhältnisse liegen nicht ganz einfach, jedoch ist für den zahnärztlichen Praktiker klipp und klar festzulegen, daß ein negatives serologisches Resultat vorhanden ist. Dabei ist zu fixieren, daß im allgemeinen die negative Wassermannsche Reaktion noch keinen Beweis für das Fehlen einer Lues darstellt. So wertvoll auch die Wassermannsche Reaktion ist, so darf sie eben nur aufgefaßt werden als ein Symptom in der klinischen Erscheinung der Lues.

Die Therapie der Lues ist spezifisch und besteht in der schon vor Jahrhunderten üblichen Medikation von Quecksilber, welches entweder auf der Haut eingerieben oder intramuskulär verabreicht wird. Für Lues 3 kommt außerdem noch Jodkali in Frage. Seit etwa 10 Jahren ist auch die Salvarsantherapie eingeführt. Seit wenigen Jahren ist an Stelle des Quecksilbers das

Wismut in verschiedenen Verbindungen getreten. Nun liegt der Zahnheilkunde nichts ferner, als sich therapeutisch mit der Lues zu beschäftigen. Vor etwa 10 Jahren ist einmal in der zahnärztlichen Literatur der Vorschlag aufgetaucht, luische Patienten mit kleinen Dosen von Quecksilberpräparaten intern zu versorgen; diesem Vorschlag ist aber mit allem Nachdruck entgegenzutreten, da, abgesehen von der eventuellen Zwecklosigkeit, ja sogar Schädlichkeit zur Leitung einer solchen Kur eine dementsprechende Erfahrung des behandelnden Arztes gehört. Indes interessiert sich die Zahnheilkunde um eine Nebenwirkung der Quecksilbertherapie, und das ist die Stomatitis mercurialis, welche in einem großen Teil der Fälle auftritt. Eine gewisse Reizung des Zahnfleisches, welche durch Anschwellung der Zahnfleisch-Papillen in Erscheinung tritt, ist dem Dermatologen nicht unangenehm, denn darin sieht er einen Beweis dafür, daß das angewandte Quecksilber in den Organismus eingedrungen ist. Es wäre ganz verfehlt, lediglich nur daran zu denken, daß die Mundschleimhaut isoliert auf Quecksilber reagiert; wenn Quecksilber in den Organismus eindringt und, abgesehen von Nierenerkrankungen und anderen Erscheinungen, eine Reaktion an den Schleimhäuten auslöst, so ist daran zu denken, daß die Mundhöhle nur einen Teil des Digestionstraktus darstellt, wo eben nicht nur die Schleimhäute des oberen Abschnittes, also der Mundhöhle, sondern auch die Schleimhäute des gesamten Magen-Darmkanales befallen werden. In schwereren Fällen von Quecksilber-Vergiftungen kann es aus diesem Grunde auch zu Darmerscheinungen (Diarrhöen) kommen. Die oben genannten leichten Schwellungen der Zahnfleisch-Papillen sind also ein Ausdruck einer leichten Quecksilber-Überschwemmung des Organismus, was ja im Sinne der spezifischen Therapie liegt. Stärkere Grade von Quecksilber-Vergiftungen führen aber zum Krankheitsbild der Stomatitis mercurialis, welche dann vom katarrhalischen bis zum ulzero-gangränösen Stadium alle Übergänge zeigen kann. Von Wichtigkeit ist, daß die Stomatitis mercurialis eigentlich eine Gingivitis ist, denn sie zeigt sich fast in der Regel an denjenigen Stellen des Zahnfleisches, wo noch Zähne vorhanden sind. Ganz besonders intensiv tritt sie aber da auf, wo spezielle Reizungen seitens des Zahnsystems vorhanden sind; dabei handelt es sich um scharfe Zahnränder von tief kariös zerstörten Zähnen oder Wurzelreste, ferner um überstehende Füllungen, schlecht sitzende Kronen usw., also alles Momente, wo sich schon unter normalen Verhältnissen eine Gingivitis auslösen kann. In selteneren Fällen werden auch andere Stellen der Mundhöhlenschleimhaut befallen. Auf den Modus der Entstehung der Stomatitis mercurialis möchte ich hier nicht weiter eingehen, sondern verweise auf meine frühere Arbeit: „Rhodalzid bei Stomatitis mercurialis“ in Heft 8, 1920 der therapeutischen Halbmonatshefte. Ganz kurz nur möchte ich die Therapie bei Stomatitis mercurialis erwähnen: In der Mehrzahl der Fälle, und darauf legen die Dermatologen sehr großen Wert, wird man mit allgemeinen mundhygienischen Maßnahmen durchkommen. Dabei spielt die Verwendung von Wasserstoffsuperoxyd und ähnlicher Sauerstoff abspaltender Mittel eine große Rolle. Sehr beliebt waren schon Zahnpflegemittel, welche Kalichloricum enthalten. Sofern aber Ulzerationen vorhanden sind, ist es gelegentlich notwendig, medikamentös einzuwirken. Verwendet wird vielfach Argentium nitricum oder Chromsäure usw. Also speziell Medikamente, welche ätzend-zerstörend auf die Granulationen

einwirken. Andererseits werden auch Adstringentia, wie Alaun, Myrrhentinktur, Ratannhiatinktur usw. verwendet. Für den Gebrauch der verschiedenen anzuwendenden Mittel bei Stomatitis mercurialis lassen sich meines Erachtens gewisse Richtlinien festlegen. Wenn auch die Stomatitis mercurialis, durch ihren spezifischen Reiz bedingt, eine Sonderstellung unter den Stomatitiden einnimmt, so gehört sie trotzdem klinisch und therapeutisch in das große Bereich der Stomatitiden. Zur Behandlung derselben bedarf es einer genauen Feststellung der klinischen Symptome und der Überlegung, was wir mit den anzuwendenden Medikamenten erreichen wollen und welches die Wirkungsweise der Medikamente ist. Oxydationsmittel, wie Wasserstoffsuperoxyd, Kalium permanganicum, chlorsauers Kali sind dann am Platze, wenn es sich darum handelt, ulzerös-gangränöse Prozesse durch Spülungen zu reinigen; dagegen finden Adstringentia wie Alaun, Myrrhentinktur usw. dann Verwendung, wenn die Schleimhäute sich im Stadium der katarrhalischen Entzündung befinden, wo man erreichen will, daß die Schleimhäute an und für sich fester werden. Nach diesen beiden Prinzipien sind die Medikamente für den vorliegenden Fall auszuwählen; man wird also bei beginnender Stomatitis mercurialis im katarrhalischen Stadium am besten mit Adstringentia den Prozeß anhalten, dagegen wird man im ulzerösen Stadium bessere Resultate durch Oxydationsmittel erzielen. Was nun die Entfernung des Zahnsteines anbelangt, so halte ich es aus denselben Gründen, wie ich unter Stomatitis gonorrhoica dargelegt habe, für richtig, die schlimmsten ulzerösen Stadien erst medikamentös zu bekämpfen und dann erst den Zahnstein zu entfernen. Betreffs der medikamentösen Bekämpfung ulzeröser Stadien habe ich schon oben Argentium nitricum und Chromsäure erwähnt. Hinzufügen möchte ich nach Almkvist, eine Lösung von Hydrargyrum oxycyanatum 1 : 2000, ferner wird von Welander eine Paste aus Sublimatlösung und Jodoform empfohlen. Wolf und Lanz empfehlen eine Sublimatlösung von 1 : 4000. Ganz gute Resultate habe ich in vielen Fällen dadurch erzielt, daß ich auf die Zahnfleischpapillen zwischen den Zähnen eine Dermatol-Glyzerinpaste, welcher auch eine $^1/_2{}^0/_0$ige Eucupinum basicum zugesetzt werden kann, auftrug und zwecks längerer Einwirkung Watteküge1chen zwischen die Zähne leicht nachstopfte; nach mehrstündiger Einwirkung kann der Patient die Watteküge1chen selbst entfernen; solche Resultate lassen sich auch mit dieser Methode erzielen, wenn Dermatolpulver verwendet wird; statt Dermatol könnte in gleicher Weise Jodoform verwendet werden, indessen stellt der Jodoformgeruch eine Belästigung für viele Patienten dar; auch intern kann gegen Stomatitis mercurialis angegangen werden. Die Resultate einer großen Versuchsreihe mit Rhodalzid (einem Rhodanpräparat) habe ich in der oben angezogenen Arbeit veröffentlicht. Zu erwähnen wären ferner noch interne minimalste Dosen von Kalichloricum oder Sublimat, deren Effekt ich aus eigener Erfahrung nicht beurteilen kann. Von vielen Dermatologen wird angestrebt, daß die Mundhöhle vor Beginn einer Kur saniert wird; für spätere Kuren läßt sich dieser Standpunkt vertreten und durchführen, für die erste Kur erlaubt meistens die Dringlichkeit einer spezifischen Luestherapie nicht, die Mundhöhle noch vor der Kur zu sanieren. Eine gründliche Sanierung kann ohne Zweifel auch während der Kur durchgeführt werden, wenn dieselbe im Rahmen der konservierenden Zahnheilkunde stattfindet. Dagegen sind chirurgische Ein-

griffe und solche im Rahmen der technischen Zahnheilkunde, welche das Zahnfleisch oder gar das Ligamentum circulare verletzen können, kontraindiziert, weil dadurch eine Prädisposition für die Stomatitis mercurialis geschaffen wird. In ganz seltenen Fällen wird eine Stomatitis mercurialis so intensiv, daß der Patient wegen Schmerzhaftigkeit der Mundhöhlenschleimhaut in der Nahrungsaufnahme behindert wird, was selbstredend schwächend auf den Gesamtorganismus einwirkt, welcher obendrein die den Organismus stark beeinflussende Quecksilbereinwirkung zu ertragen hat. Derartige Fälle verlangen gelegentlich die Einstellung der Quecksilbertherapie für kürzere oder längere Zeit. In absolut extremen Ausnahmefällen kommt es nach Quecksilberkuren zu Zahnausfall oder zu Ausstoßung von Kiefersequester; bei letzteren ist wichtig zu vermerken, daß nur geringfügige Absonderungen nach der Mundhöhle bestehen, keine besonderen Schwellungen auftreten und die Abstoßung langsam erfolgt, ohne daß das Periost in der Umgebung Regenerationsbestrebungen hat. Wenn diese Fälle auch extrem selten sind, so wird man doch an derartige Komplikationen bei der Stomatitis mercurialis denken müssen.

Im Abschnitt Therapie der Lues hatte ich oben auch die modernere Wismuttherapie erwähnt, welche meistens durch intraglutäale Injektion durchgeführt wird. Neben anderen Reizerscheinungen (lokaler Reiz an der Injektionsstelle oder Albuminurie usw., welch letztere übrigens auch bei der Quecksilbertherapie zu berücksichtigen ist) wird auch eine Stomatitis bismuthica beobachtet. Diese Form ist wesentlich leichter als die Quecksilbervergiftung, ähnelt dem Bleisaum bei Bleivergiftung und zeigt einen fast regelmäßig schwarzen Saum am Zahnfleischrand, welcher durch Niederschlag von schwefelsaurem Wismut im Gewebe zustande kommt.

Zur Vervollständigung des Gesamtbegriffes Lues möchte ich noch auf die metaluischen Erkrankungen zu sprechen kommen. Zu diesen Erkrankungen gehören die Tabes und die progressive Paralyse, welche in etwa 5 bis 10% der luischen Fälle, und zwar etwa 10 Jahre nach der luischen Infektion in Erscheinung treten. Bei der Tabes handelt es sich um eine Degeneration der Hinterstränge im Rückenmark, wodurch eine ganze Reihe von Ausfallserscheinungen zutage treten, auf die ich unten noch eingehen werde. Die progressive Paralyse zeigt dagegen eine starke Veränderung der Hirnhäute und auch oberflächlichen Gehirnpartien, wodurch die psychischen Funktionen intensiv in Mitleidenschaft gezogen werden. Das größere Interesse für die Zahnheilkunde hat die Tabes.

Die Kardinalsymptome einer ausgeprägten Tabes sind: Lichtstarre der Pupillen, d. h. während unter normalen Verhältnissen sich die Pupille verengt, reagiert die Pupille des Tabikers auf Lichteinfall keineswegs; als zweites Symptom ist beim Tabiker ein Fehlen der Patellarreflexe zu verzeichnen, d. h. während unter normalen Verhältnissen nach leichtem Schlag mit zwei bis drei Fingern (Perkussionshammer) auf die Quadrizepssehne kurz unterhalb der Kniescheibe am hängenden Knie der Musc. quadriceps sich zusammenzieht und dadurch der Unterschenkel nach der Streckseite ausschlägt, fehlt auch dieses Symptom bei der Tabes; als drittes Symptom bestehen beim Tabiker lanzinierende Schmerzen, worunter namentlich ohne äußere Ursache plötzlich entstehende und mit starker Intensität anhaltende Schmerzen in der Magen-

gegend und gürtelförmig um den Leib herumziehend zu verstehen sind. Neben diesen Symptomen, aber auch lange vor diesen ausgeprägten Symptomen des voll entwickelten Krankheitsbildes bestehen Sensibilitätsstörungen als Hyper-, Par-, Hyp- und Anästhesien; ferner bestehen Störungen im Kraftsinn, Analgesien, Ataxie (namentlich die statische, welche durch das Rombergsche Phänomen nachgewiesen wird, wobei der mit geschlossenen Füßen stehende Patient nach Augenschluß zu schwanken beginnt) und Lähmungen (Augenmuskeln, Peroneus, Radialis, Stimmbänder). Relativ frühzeitig erscheinen Störungen am Nervus opticus, ferner vasomotorische und sekretorische Störungen sowie trophische Störungen, z. B. Arthropathien, Mal perforant du pied und Spontanfrakturen. Zuletzt ist auch mit Genital-, Blasen- und Mastdarmstörungen zu rechnen. Eine ganze Reihe oben genannter Störungen trifft auch für die Mundhöhle zu; Sebba gebührt das Verdienst, die vorher in der Literatur ziemlich zerstreuten Angaben gesichtet, geordnet und zusammengefaßt zu haben.

Bezüglich der Erscheinungen in der Mundhöhle von Tabikern hat Sebba sieben Symptome zusammengestellt, und zwar: 1. spontaner Zahnausfall,

Abb. 4.

wofür als Charakteristika das plötzliche, rasche Lockerwerden eines meist gesunden Zahnes, der schmerzlose Ausfall und die belanglose Blutung angeführt werden. Inwieweit dabei die Atrophia alveolaris senilis bzw. eine Paradentose in Frage kommt, ist in der Sebbaschen Arbeit nicht ganz klargestellt. Mit ganz genauen Zahlen kann ich die etwas schwierige Frage nicht klären, indes lehren mich zweijährige regelmäßige Beobachtungen (als Zahnarzt der Irrenklinik Staatskrankenanstalt Friedrichsberg-Hamburg), daß die Atrophia alveolaris bzw. die Paradentose bei dem Zahnausfall wohl die wesentlichste Rolle spielt. Als zweites Symptom nennt Sebba die Kieferatrophie, was ja mit dem ersten Symptom mehr oder minder zusammenhängt. Zu dritt folgt die nicht gerade seltene Kiefernekrose, bei welcher kleinere oder größere Sequester ziemlich schmerzlos, ohne große Blutung und mit schlechter Heilungstendenz ausgestoßen werden. Abb. 4 zeigt einen von zwei Seiten photographierten, von mir beobachteten Sequester, welcher bei einer 50jährigen Tabikerin nach kurz vorangegangenem Verlust der Molarenwurzeln eines oberen Sechsers unter den eben beschriebenen Erscheinungen ausgestoßen worden ist; der Sequester bildete eine ziemlich große Fläche des Bodens des Antrums, durch dessen Verlust das Antrum ständig offen blieb; therapeutisch wäre ein operativer Schluß des Antrums kontraindiziert und ein Abschluß der Kommunikation durch Plattenprothese war aus anderen Gründen nicht angängig. Als viertes Symptom nennt Sebba die seltene Spontanfraktur, als fünftes die ebenfalls seltene Arthro-

pathie des Kiefergelenkes, als sechstes das schon von Fournier beobachtete Mal perforant buccal, welches ohne Zweifel ein sehr typisches Beispiel für die trophische Störung darstellt. Als letztes Symptom kommt noch die unter den Allgemeinerscheinungen schon erwähnte Sensibilitätsstörung in Frage. Wenn auch mit Einschränkungen, so bezeichnet Sebba doch den spontanen Zahnausfall, die Kiefernekrose und das Mal perforant buccal als typisch. Für die beiden letzteren Symptome besteht ohne Zweifel diese Angabe zu Recht; betreffs des spontanen Zahnausfalles scheinen mir sehr große Bedenken vorzuliegen; wenn aber gar Sebba meint, daß der spontane Zahnausfall in etwa 10% vorkommt und er deshalb mit der nach Strümpel in 10 bis 15% vorkommenden Optikusatrophie in Parallele zu setzen sei, so scheint mir dies viel zu weitgegriffen zu sein, weil eben die Atrophia alveolaris senilis und die immer mehr um sich greifende Paradentose außerordentlich im Vordergrund steht; allerdings dürfte wohl sicher sein, daß die Paradentose eines Tabikers infolge der trophischen Störungen stark gefördert wird, so daß man wirklich den Eindruck gewinnen könnte, es möchte sich um einen für Tabes spezifischen Zahnausfall handeln.

Wie schon oben erwähnt, spielt die progressive Paralyse für die zahnärztlichen Verhältnisse in der Mundhöhle keine besondere Rolle; jedenfalls kommen spezifische Veränderungen wie bei der Tabes kaum vor; auch darüber verfüge ich über eine regelmäßige zweijährige Beobachtung in einer Irrenklinik.

Ein besonderes Kapitel stellt die kongenitale Lues dar. Im großen und ganzen kann festgelegt werden, daß die Erscheinungen an der Haut denen der akquirierten Lues entsprechen, wenn auch unter den anatomischen, etwas anderen Verhältnissen auf Grund der zarteren Verhältnisse der Haut die Erscheinungen etwas modifiziert sind. Einige spezielle am Kopf auftretende Erscheinungen möchte ich kurz erwähnen. Am Schädel findet sich vielfach Tubera frontalia; ferner gelegentlich die Sattelnase. Zu denken ist auch an Coryca specif. bzw. spätere Ozäne. Bezüglich letzterem muß fixiert werden, daß im Gegensatz zur früheren Auffassung nicht jede Ozäna luischen Ursprunges ist. Bezüglich des Oberkieferknochens werden Hyperostosen, ferner abnorm hohe und seitlich zusammengedrückte Gaumen beschrieben. Bezüglich letzterem kann wohl wieder nicht auf eine spezifische Lues geschlossen werden, da die Gaumenbildung mit den Verhältnissen der Nase im intensiven Zusammenhang steht, wobei Ursache und Folge schwer auseinander zu halten sind. Am wahrscheinlichsten ist es, daß bei derartigen Veränderungen eine reziproke, alternierende Steigerung der anormalen Verhältnisse vorliegt. Im Vordergrund steht aber vor allem die sog. Hutchinsonsche Trias, worunter man das Zusammentreffen des Hutchinsonschen Zahnes mit einer Keratitis interstitialis oder parenchymatosa und einer Otitis media bzw. vollständige Taubheit versteht. Am umstrittensten ist der Hutchinsonsche Zahn.

Wenngleich über die Hutchinsonsche Trias als spezifische Merkmale für eine kongenitale Lues verschiedene Ansichten bestehen, daß namentlich eines oder mehrere Merkmale der Trias auch bei anderen Erkrankungen in Frage kommen können, so ist doch zu fixieren, daß sie sehr häufig bei der kongenitalen Lues beobachtet sind. Was den Hutchinsonschen Zahn selbst anbetrifft, so handelt es sich meist um eine Veränderung der mittleren oberen und mittleren

unteren Schneidezähne des bleibenden Gebisses; auch die seitlichen Schneidezähne können betroffen werden. Es kann auch vorkommen, daß nur einer der Frontzähne typisch wie ein Hutchinsonscher Zahn aussieht. Die typischen Merkmale für den Hutchinsonschen Zahn sind: 1. Eine fast zapfenzahnähnliche Form, welche jedoch noch eine Schneidekante haben. 2. zeigt der Querschnitt des Hutchinsonschen Zahnes im unteren Drittel eine ovale Form, während der normale Zahn mehr eine Rechteckfigur abgibt; 3. zeigt der Hutchinsonsche Zahn an der Schneidekante eine halbmondförmige Ausbuchtung, die aber von Schmelz überzogen sein muß. Unter der Voraussetzung der Genese des Zahnes im Rahmen der von Bolk festgelegten Dimertheorie, d. h. unter Zugrundelegung des trikonodonten Typus kann man sich den Hutchinsonschen Zahn so entstanden denken, daß der mittlere Teil im Trikonodontentypus unterentwickelt ist, so daß die beiden seitlichen Teile sich gegeneinander gelegt haben. Einen typisch Hutchinsonschen Zahn, den ich einem kongenitalen luischen Patienten mit Hutchinsonscher Trias extrahiert habe, gebe ich in Abb. 5 wieder.

Abb. 5.

Zur Linken ist ein oberer mittlerer Schneidezahn nach Hutchinsonschem Typus, in der Mitte ein normal oberer mittlerer Schneidezahn und zur Rechten zwei obere und ein unterer rachitischer Zahn.

Die sog. Hutchinsonschen Zähne erinnern an die Schraubenzieherform. Neuerdings hat H. Pflüger (vgl. D. Monatsschr. f. Zahnheilk. 1924, S. 313) auf eine entsprechende Form bei Molaren hingewiesen, die er mit dem Namen „Knospenform" bezeichnet hat. Im übrigen aber ist hier noch zu erwähnen, daß eine Reihe von Autoren, wie Fournier, Sabourand, Mozer und Chemet, Stein, Zinsser usw. weit über den von Hutchinson selbst geprägten Begriff des Hutchinsonschen Zahnes hinausgegangen sind. Sog. rachitische Zähne mit ihren tüpfelförmigen, napfförmigen oder bandartigen Hypoplasien wurden als Merkmale einer kongenitalen Lues angesprochen. Ferner wurde auch das Tuberculum anomale Carabelli als solches Merkmal beschrieben. Ferner wurde Mikrodontismus, Anodontismus usw. als Zeichen einer kongenitalen Lues gedeutet. Dies geht ja ohne weiteres über den Rahmen des Hutchinsonschen Zahnes hinaus, womit nicht gesagt sein soll, daß die Kranzsche negative Auffassung über den Hutchinsonschen Zahn zutrifft. Klinisch wird man auf den Hutchinsonschen Zahn im Rahmen der Trias achten müssen und auf Grund dessen auf die Anamnese und auf die übrige klinische Untersuchung des Patienten eingehen können.

Von Sichel wurde in den Vordergrund geschoben, daß das Fehlen von einem oder beiden seitlichen Schneidezähnen des bleibenden Gebisses im Oberkiefer ein brauchbares Hilfsmittel bei der Diagnose kongenitaler Lues sei. In etwa 50% seiner Fälle traf seine Annahme zu. Dem Standpunkt von Sichel ist entgegen zu halten, daß in der phylogenetischen Entwicklung des menschlichen Gebisses der dritte Molar und der seitliche Schneidezahn immer mehr die Tendenz zeigt, zu verschwinden. Aus diesem Grunde ist die Annahme Sichels zum min-

desten nicht eindeutig. Ferner ist hier noch auf das Gauchersche Zeichen einzugehen, indem Gaucher glaubt, aus einem Diastema zwischen den mittleren oberen Schneidezähnen auf eine kongenitale Lues schließen zu können. Dies ist ein Standpunkt, den die Orthodonten ganz gewiß nicht teilen werden. Ganz kurz wäre nur noch hinzuzufügen, daß hierbei nicht nur das aus Stellungsanomalien resultierende Diastema zu berücksichtigen ist, sondern auch eine ganze Reihe von Fällen, welche in relativ jugendlichem Alter infolge Atrophia alveolaris praecox mit nachfolgender Belastungsdifferenz oder auch auf Grund letzterer allein Diastemata entstehen können. Somit ist auch das Gauchersche Zeichen für eine kongenitale Lues nicht stichhaltig.

Unter dem Kapitel Lues II habe ich einige äußere Symptome, wie Alopecia specifica, Leukoderm usw. beschrieben, auf welche namentlich der Zahnarzt aus oben erwähnten Gründen achten soll. Ein ähnliches Zeichen für kongenitale Lues besteht in strahlenförmigen auseinander ziehenden Narben, welche radiär auf den Mund bzw. auf die Mundwinkel eingestellt sind.

Nachdem ich in Kürze die wesentlichsten Symptome der Geschlechtskrankheiten beschrieben habe, so wie sie sich für die zahnärztlichen Praktiker zur Beobachtung darbieten, möchte ich in folgendem auf die sozial-hygienische Bedeutung der Geschlechtskrankheiten im Rahmen der Zahnheilkunde eingehen.

Es steht außer jedem Zweifel, daß bei zahnärztlicher Behandlung von Patienten, welche Affektionen von Geschlechtskrankheiten im Munde bzw. im Gesicht haben, eine Infektionsmöglichkeit besteht. Dabei handelt es sich um drei Möglichkeiten, nämlich:

1. Der gesunde Arzt infiziert sich selbst.
2. Der infizierte Arzt infiziert den gesunden Patienten.
3. Der gesunde Arzt überträgt das Virus von dem erstbehandelten kranken Patienten auf den nächstfolgenden gesunden Patienten.

Ad 1. Die Tatsache der Infektion ist erwiesen und namentlich durch die Scheuersche Statistik zahlenmäßig festgelegt; aus einer 13jährigen Statistik fand Scheuer aus etwa 5650 unschuldig luisch Infizierten etwa 3% Ärzte, was einen sehr hohen Prozentsatz darstellt. Auch über die Verteilung auf die verschiedenen Spezialärzte sind wir durch Almkvist orientiert; an erster Stelle stehen hier die Gynäkologen, was ja dadurch erklärlich wird, daß sie gezwungen sind, in einem für das Auge schlecht kontrollierbaren, von luischen Affektionen oft befallenen Gebiet zu arbeiten; die zweite Stelle nehmen die Chirurgen ein, welche bei ihren Operationen gelegentlich sich verletzen und dabei sich infizieren können; schon an dritter Stelle rangieren die Zahnärzte, worauf noch einzugehen sein wird; erst an vierter Stelle stehen die Dermatologen, welche durch die sehr häufige Behandlung luischer Patienten eigentlich am meisten Gelegenheit zur Infektion haben. Hier interessiert am meisten die Infektion der Zahnärzte; der Infektionsmodus ist durch folgende Verhältnisse gegeben: Stechen mit Instrumenten, namentlich spitzen Sonden, Verletzungen durch Bohrer, Aufreißen der Haut des Fingers an scharfen Rändern von Zähnen und Wurzeln, Fingerbiß durch den Patienten usw. Merkwürdigerweise findet sich der Primäraffekt durch Berufsverletzung bei Zahnärzten in der Hohlhand, was wohl daraus zu erklären ist, daß das Schließen der Hand, also die Berührung

der Hohlhand mit dem zuerst infizierten Finger zwecks Festhalten der Instrumente erfolgen muß, und da auch die Hohlhand des öfteren kleine Hautrisse zeigt, so erfolgt daselbst die Infektion. Oben wurde nun erwähnt, daß die Zahnärzte betreffs der Berufsinfektion mit Lues an dritter Stelle stehen, indes darf man wohl Almkvist beipflichten, wenn er meint, daß gerade seitens dieses Spezialfaches lange nicht alle Fälle so zur Kenntnis gekommen sind, daß sie statistisch erfaßt werden konnten. Unter diesen Verhältnissen wird es wahrscheinlich so sein, daß die Zahnärzte diesbezüglich mindestens den Chirurgen gleichkommen, wenn sie nicht gar dieselben überflügeln. Diese Verhältnisse können nur demonstrieren, wie groß die Gefahr der Berufsinfektion betreffs der Lues ist. Im übrigen ist die Fingerinfektion mit Lues nicht die einzige dem Zahnarzt drohende Gefahr. Ebenso naheliegend ist die Gefahr der Augeninfektion, namentlich bei der Entfernung des Zahnsteines; dies trifft in gleicher Weise für die Gonorrhöe, in diesem Falle Stomatitis gonorrhoica zu. Betreffs prophylaktischer diesbezüglicher Verhältnisse werde ich unten noch nähere Angaben zu machen haben.

Ad 2. Es liegt in der Natur der Sache, daß diesbezüglich literarische Angaben fehlen, denn abgesehen von rein menschlichem Pflichtgefühl wird dem wissenden approbierten Arzt und Zahnarzt die Standesmoral und das Standespflichtbewußtsein verbieten, den Patienten während einer Infektionsmöglichkeit einer Gefahr auszusetzen.

Ad 3. Die vor etwa 100 Jahren durch Transplantation von Zähnen erfolgten Luesinfektionen mögen hier nur kurz erwähnt sein; seit geraumer Zeit ist man auch von der Transplantation der Zähne von einem Spender zu einem Empfänger vollständig abgekommen, so daß dieser Infektionsmodus wegfällt. Trotzdem konnte Scheuer aus einer Statistik von 2418 Fällen von Primäraffekt der Mundhöhle nachweisen, daß 18 durch zahnärztliche Behandlung hervorgerufen waren. Die Infektionsmöglichkeit ist ohne weiteres dadurch gegeben, daß die Schleimhäute der Lippen und der Mundhöhle fast stets kleine Risse zeigen, durch welche — wie schon oben erwähnt — die Lueserreger eindringen können. Weiterhin haben die Spirochaetae pallidae eine größere Vitalität, als man gewöhnlich anzunehmen gewohnt ist; Gaston und Comandon machten diesbezügliche Versuche; sie ließen Patienten, welche luische Affektionen der Mundhöhle aufwiesen, aus Gläsern trinken und fanden eine halbe Stunde später in dem an der Trinkstelle befindlichen Belag noch lebende Spirochäten. Scheuer fand unter ähnlichen Versuchsbedingungen auf Schwämmen die Spirochäten $1^1/_2$ Stunden vital. Zimmermann (Bremerhaven), welcher auf meine Veranlassung die Vitalität von Spirochaeta pallida auf zahnärztlichen Instrumenten prüfte (Lues als Berufskrankheit der Zahnärzte. Inaug.-Diss. Hamburg 1921), kam noch zu schlimmeren Resultaten. Aus vielen Versuchen, bei denen die Spirochäten aus Primäraffekten und Effloreszenzen des zweiten Stadiums der Lues stammten, konnte er nachweisen, daß die Spirochäten auf Holzinstrumenten durchschnittlich $6^1/_2$ Stunden, auf Metallinstrumenten durchschnittlich 3 Stunden 50 Minuten vital blieben. Diese Angaben sprechen genügend für die Infektionsmöglichkeit durch zahnärztliche Instrumente. Dabei muß noch berücksichtigt werden, daß es in der Zahnheilkunde eine Reihe Instrumente gibt, welche relativ schwer zu desinfizieren sind, wobei nur an die Hand- und Winkelstücke erinnert

werden darf. Wenngleich es beinahe ein Trost sein könnte, daß der Dermatologe Almkvist sich dahingehend äußert, daß die von Zahnärzten beruflich gesetzten Primäraffekte an Zahl nicht größer sind als die in anderen Spezialfächern ausgelösten, so muß es unbedingt ein Ziel sein, auch jegliche Infektion zu vermeiden.

Nun entsteht die Frage, welche Wege einzuschlagen sind, um dieses sehr erstrebenswerte sozial-hygienische Ziel zu erreichen. Entsprechend den drei oben erwähnten Möglichkeiten möchte ich auf die entsprechende Prophylaxe bzw. auf die sofort einzuschlagende Therapie eingehen.

Ad 1. Der gesunde Arzt infiziert sich am Patienten. Im Vordergrunde steht auch hier die Lues. Allgemein-ärztlich wird eine prophylaktische Händepflege empfohlen, welche in der Vermeidung von starken Chemikalien und schlechter Seife besteht, ferner unnötiges Bürsten der Hände und Nägel sowie die Nagelreinigung mit scharfen Instrumenten verbietet, sondern nur weiche Bürsten empfiehlt. Dazu gehört auch, daß möglichst wenig Gegenstände berührt werden und auf die geringste Fingerverletzung geachtet wird. Dazu ist vom zahnärztlichen Standpunkt aus zu sagen, daß eine Einschränkung des Händewaschens in der zahnärztlichen Praxis nicht gut möglich ist; dasselbe gilt vielfach betreffs der Vermeidung scharfer Chemikalien, wobei nur an die vielen Arzneiberufsekzeme der Zahnärzte zu erinnern ist. Dagegen kann betreffs der Nagelpflege der oben gestellten Forderung nachgekommen werden. Die von Hammer empfohlene Waschung mit Seife und 1%iger Sublimat-Kochsalzlösung scheint mir ungenügend zu sein, abgesehen davon, daß nicht jede Haut Sublimat verträgt. Die von Gogolewski prophylaktisch empfohlene 30%ige Kalomelsalbe würde schon eher ihren Zweck erfüllen; meines Erachtens spielt bei letzterer nicht das Kalomel die Hauptrolle, sondern der Schutz der Haut durch das Fett der Salbe; diese Methode ist aber für den Zahnarzt nicht besonders günstig, weil die eingefettete Hand und auch die Finger an Direktionsfähigkeit sehr stark verlieren, somit der Zahnarzt in seiner Arbeit stark behindert wird. Viel richtiger halte ich es, in entsprechenden Fällen Gummifingerlinge bzw. Gummihandschuhe zu tragen. Dadurch wird auch eine — vielfach problematische — Nachdesinfektion unnötig; zur Nachdesinfektion sind u. a. das nicht reizende Sublamin, die Providolseife und das Kaloderma empfohlen worden.

Eine zweite prophylaktische Maßnahme ist die des Auges, welche wohl viel zu viel vernachlässigt wird. Dieselbe ist sowohl bei luischen wie auch bei gonorrhoischen Affektionen der Mundhöhle durchzuführen. Aus persönlicher Erfahrung möchte ich die Behauptung aufstellen, daß derjenige, welcher einmal eine Berufsinfektion des Auges mit gonorrhoischem Eiter erfahren hat, einen prophylaktischen Augenschutz nicht mehr versäumen wird. Derselbe besteht einmal im Tragen von richtigen Augengläsern, gleichgültig ob dabei eine Augenkorrektur infolge Kurzsichtigkeit oder Weitsichtigkeit in Frage kommt oder nicht, und dann auch zwecks Schonung der Augen in der richtigen Kopfstellung des behandelnden Zahnarztes. In Abb. 6 möchte ich demonstrieren, daß erstens die Augengläser falsch gebaut sind, d. h. betreffs des genügenden Augenschutzes; denn unterhalb der ovalen, somit die untere Partie des Auges schlecht deckenden Glases können bei der Zahnreinigung Zahnsteinpartikel, welche beim Absprengen des Zahnsteines nach oben geschleudert

werden, unterhalb des Glases in das Auge hineinspritzen; damit ist dann auch umgehend eine Infektion des Auges leicht gegeben. Die diesbezüglichen Folgeerscheinungen von Augenblennorrhöe habe ich oben schon beschrieben. Bezüglich der Lues ist auch hier die Ausbildung eines Primäraffektes möglich. Dem-

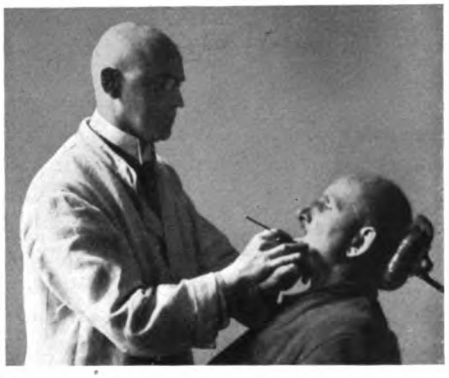

Abb. 6. Falsche Kopfstellung und falsche Augengläser bei der Zahnsteinentfernung.

Abb. 7. Richtige Kopfstellung und richtige Augengläser bei der Zahnsteinentfernung.

gegenüber gebe ich in Abb. 7 die Form der richtigen großen runden Augengläser wieder, welche, namentlich bei gutem Sitz, das Auge gut nach allen Seiten abschließen und das Hineingeraten von abgesprungenen Fremdkörpern (Zahnstein) am ehesten vermeiden. Vorzuziehen sind diesbezüglich auf alle Fälle Brillengestelle. Noch ein zweites ist aus Abb. 7 ersichtlich: der Kopf wird möglichst nach vorn gebeugt, so daß der abspringende Zahnstein nicht mehr unter das Glas geschleudert werden kann, sondern mitten auf das Augenglas fällt. In Abb. 8 demonstriere ich ebenfalls die richtigen Augengläser mit richtiger Kopfstellung für den Fall, daß der Zahnstein von der lingualen Seite der unteren Frontzähne abgelöst werden muß.

Abb. 8. Richtige Kopfstellung und richtiges Augenglas bei der Zahnsteinentfernung.

Im übrigen ist es nicht unnötig, eine Prophylaxe bezüglich der Mundhöhle vorzunehmen, d. h. zum mindesten die Lippen vollständig zu schließen, damit nicht eventuell abgesprungener Zahnstein in die Mundhöhle des behandelnden Zahnarztes geschleudert wird. In der Mehrzahl der Fälle dürfte man mit derartigen Maßnahmen auskommen. Es ist aber daran zu denken, daß Schutzmasken getragen werden können, wie sie von Wenzel, Eichentopf, Hübener usw. (vgl. Dtsch. Monatsschr. f. Zahnheilk. 1922, S. 336) angegeben worden sind; namentlich zur Kehlkopfuntersuchung tuberkulöser oder syphilitischer Patienten werden derartige Masken gerne getragen.

Ad 2. Wie schon oben erwähnt, wird der Arzt in diesem Falle die Behandlung unterlassen, solange eine Ansteckungsgefahr besteht.

Ad 3. Gerade in sozial-hygienischer Beziehung ist hier auf peinliche Sterilisation zu achten. Dabei spielt die Sterilisation, welche in erster Linie als hygienische Desinfektion aufzufassen ist, die größte Rolle. Unter hygienischer Desinfektion ist die peinliche Sterilisation nach Gebrauch der Instrumente bei infektiösen Patienten zu verstehen. Die Desinfektion ist nach allgemein gültigen Regeln durchzuführen. Für die Handinstrumente besteht darin keine Schwierigkeit, da die Instrumente auskochbar sind und im Notfalle auch einer Desinfektion mit Antiseptika unterworfen werden können. Dasselbe gilt für die Bohrer, Skalpelle und andere schneidende Instrumente, welche ohne Schaden in Alkohol desinfiziert werden können. Etwas schwieriger sind die Verhältnisse bezüglich der Hand- und Winkelstücke; dabei erinnere ich an die Öl-Sterilisation und an das Desinfex-Verfahren. Wasserspritzenansätze können abgeschraubt und ausgekocht werden; desgleichen Luftbläseransätze. Bezüglich der Luftbläser habe ich in einer früheren Arbeit darauf hingewiesen (Asepsis und Antisepsis in der konservierenden Zahnheilkunde. Sammlung von Abhandlungen aus der Zahnheilkunde usw. Nr. 30. Berlinische Verlagsanstalt), daß der Luftbläser so zu gebrauchen ist, daß derselbe in der Mundhöhle des Patienten nur exspiriert niemals aspiriert. Dies namentlich in Hinsicht auf die Tuberkulose und die Lues.

Bezüglich der Wäschefrage ist die Lösung ganz einfach, wenn die gebrauchten Tücher wieder gewaschen werden.

Einen Punkt aber möchte ich besonders erwähnen und das ist die Frage der Trinkgläserdesinfektion, auf die meines Erachtens auch zu wenig geachtet wird. Prinzipiell sollten in jeder zahnärztlichen Praxis und auch in jeder zahnärztlichen Klinik mindestens so viel Spülgläser vorhanden sein, als die Maximal-Tagesfrequenz von Patienten betrifft. Dadurch wird vermieden, daß ein und dasselbe Glas an einem Tage zum zweiten Male benutzt wird; auch dann, wenn die Desinfektion der Spülgläser noch mangelhaft wäre, so sind am folgenden Tage die Spirochaetae pallidae zugrunde gegangen, so daß wenigstens eine Luesinfektion ausgeschlossen ist. Im übrigen dürfte es zweckmäßig sein, die Gläser nachts über in eine Desinfektionslösung zu stellen oder zum mindesten von Wasser spülen zu lassen, bevor sie der eigentlichen Reinigung unterzogen werden.

Und nun noch ein letztes: die Desinfektion der Hände des behandelnden Zahnarztes nach Behandlung eines Lueserkrankten. Nicht wenige Hautärzte gibt es, welche sofort ihre Hände mit Alkohol abwaschen bzw. mit Alkoholläppchen abreiben. Im übrigen verweise ich auf das oben unter 1. Dargelegte bezüglich der Händeinfektion.

Überblicken wir noch einmal die gesammelten Gefahrenquellen bezüglich der sozial-hygienischen Bedeutung der Geschlechtskrankheiten, namentlich der Lues, für die Zahnheilkunde, so ist nicht zu verkennen, daß es notwendig ist, sich mit dem ganzen Gebiete in theoretischer und klinischer Hinsicht zu beschäftigen, denn am besten wird man einen Feind dadurch bekämpfen, daß man sucht, ihn selbst und seine Taktik genau kennen zu lernen.

Buchbesprechungen und Einzelreferate.

Klinische Zahnheilkunde.

S. Karlström: **Wie behalten wir gesunde Zähne?** (Sveriges Tandläkare-Förbunds-Tidning 1925. Nr. 2.)

Es wird zuerst kurz auf die Struktur der Zähne, auf die Zahnkaries und die Alveolarpyorrhöe eingegangen. Dann wird auseinandergesetzt, wie die Zähne zu pflegen sind. Es wird mit wenigen Worten auf die Behandlung durch den Zahnarzt verwiesen. Ausführlicher wird auf Ernährung und Kauakt, auf die richtige Anwendung der Zahnbürste eingegangen. Auch die Anwendung von Seidenfäden zur Entfernung von Speiseresten aus den Interdentalräumen wird erwähnt und im Bilde gezeigt. Zuletzt wird noch die normale Stellung der Zähne und deren Behandlung besprochen. Öhrlein (Riga).

Malcolm Mc Gregor: **Ein Fall von „dilaceriertem" impaktierten zentralen Inzisivus.** (The British Dental Journ. Vol. 46, Nr. 12, p. 706. 1925.)

Die 30jährige bereits seit 10 Jahren vollständig zahnlose Patientin hatte in letzter Zeit wegen einer in der oberen Schneidezahngegend befindlichen, die Lippe vorwölbenden Anschwellung ihr Oberstück nicht mehr tragen können. Bei Einführung einer Sonde in einen in der Mittellinie vorhandenen Sinus entdeckte Verfasser einen horizontal liegenden Zahn, der nach einer Inzision durch den Sinus mit einiger Schwierigkeit mittels Elevators entfernt wurde und sich als ein verbildeter zentraler Inzisivus erwies, dessen Wurzel über die Labialfläche der Krone geborgen war, mit der sie in engem Kontakt war. Die Schneidefläche zeigte merkliche Karies. Als besonders interessant wollen wir noch erwähnen, daß die Patientin nach ihrer Behauptung bei der Geburt 6 Zähne gehabt hat. (? Der Ref.).

Dem Bericht ist eine Abbildung des betr. Zahnes beigegeben.

Niemeyer (Delmenhorst).

E. Precht: **Totalnekrose des Unterkiefers.** (Vierteljahrsschr. f. Zahnheilk. 1924. H. 4.)

Beschreibung eines Falles von totaler Unterkiefernekrose und nachfolgendem Ersatz, welcher dadurch unterstützt wurde, daß eine schmale Knochenleiste stehen geblieben war. Ohrt (Hamburg).

E. H. Drinkwater: **Einige Schwierigkeiten bei der Narkotisierung von Kindern für zahnärztliche Operationen.** (The British Dental Journ. Vol. 46, Nr. 11, p. 649–654. 1925.)

Bei der Narkotisierung von Kindern für zahnärztliche Operationen kommen nach Drinkwater hauptsächlich folgende Punkte in Betracht: 1. Das Temperament des Kindes. 2. Die Dauer der Operation und damit auch der Narkose. 3. Die medizinischen und die chirurgischen Besonderheiten des einzelnen Falles.

Was die Auswahl der einzelnen Betäubungsmittel anlangt, so hält Verfasser, ein Anästhetist, das Stickstoffoxydul für verhältnismäßig kleine Eingriffe für ein ideales Narkotikum; für mittels der nasalen Methode prolongierte Stickstoffoxydulnarkosen eignen sich jedoch nur Kinder über 12 Jahre, während jüngere Kinder, die in einem großen Prozentsatz adenoide Wucherungen und enge durch Kongestion leicht verlegte Fossae nasales haben, sehr intolerant gegen die Entziehung von Sauerstoff sind und starke Zyanose und Rigidität sowie andere unliebsame Erscheinungen zeigen.

Chloräthyl ruft allerdings eine viel längere Anästhesie hervor als man bei Stickstoffoxydul erwarten kann, hat aber viele (? Der Ref.) Todesfälle im Gefolge gehabt und hat in einem ziemlichen Prozentsatz der Fälle unangenehme Nachwirkungen wie Erbrechen, Ohnmacht, epileptiforme Konvulsionen und Azidosis, die bisweilen von Koma begleitet ist; auch ist die Dauer der Narkose auf etwa 2 Minuten begrenzt und daher für einige Fälle viel zu kurz.

Für länger dauernde Operationen bevorzugt Verfasser die Äthernarkose, die er ausführlich beschreibt. Niemeyer (Delmenhorst).

Technische Zahnheilkunde.

Kai O. Mehlsen: **Feste Brückenarbeiten.** (Tandlaegebladett 1925. H. 6.)

In der Einleitung geht Verfasser kurz auf die Entwicklung der Brückentechnik ein und führt Autoren wie Hunter, Peeso, Ottolengui und Chayes an. Er hebt dann drei Hauptpunkte für feste Brückenarbeiten hervor:

1. Die Notwendigkeit der Pulpenexstirpation,
2. die hygienischen Schwierigkeiten,
3. die feste Verbindung mit den Brückenpfeilern,

durch die die individuelle Beweglichkeit der Pfeilerzähne gehemmt wird. Sie werden im folgenden kurz besprochen; dabei wird auf Wustrows Belastungsberechnungen hin-

gewiesen. Weiterhin werden die Fensterkrone, die Brekhuskrone und die Ranksche Halbkrone behandelt, mit denen es möglich ist, die Pulpa zu erhalten und auch der Ästhetik zu genügen. Zum Schlusse wird dann noch die Einwirkung der Brückenbelastung auf die Pfeilerzähne besprochen. Öhrlein (Riga).

Schönbeck (Berlin): **Über Goldlegierungen in der zahnärztlichen Technik.** (Svensk Tandläkare Tidskrift 1925. H. 3.)

Schönbeck weist darauf hin, wie wichtig es ist, daß bei den Legierungen auf die Löslichkeit der einzelnen Komponenten geachtet wird. Er gibt die verschiedenen Lösungsmöglichkeiten an und erklärt sie an konkreten Beispielen. Auch die Folgen, die durch Nichtbeachtung derselben auftreten können, werden eingehend geschildert und an Hand eines Diagrammes klar gemacht. Sehr wesentlich ist besonders beim Guß zahnärztlicher Arbeiten, daß dieselben recht langsam abgekühlt werden, damit innerhalb des Gußmetalles alle Konzentrationsunterschiede sich während der langsamen Abkühlung ausgleichen können bzw. keine Entmischung auftreten kann. Sowie dies nicht beachtet wird, zeigen sich dann im Munde häufig Verfärbungen, auch bei hochkarätigen Goldlegierungen, die nur die Folge von Korrosionserscheinungen auf Grund der verschiedenen Konzentration der einzelnen Legierungskomponenten sind. Öhrlein (Riga).

Julius Aderer (New York, N. Y.): **Die Entdeckung eines bis jetzt unbekannten physikalischen Gesetzes und seine praktische Anwendung in der Zahnheilkunde.** (The Aider-Er. Vol. 3, Nr. 5. p. 3—8. 1925.)

Wenn ein elastisches Metall mit einem weichen Metall bedeckt wird, so ist seine elastische Eigenschaft verborgen oder tritt wenigstens nicht in Erscheinung, so lange die beiden Metalle kombiniert sind. Kupfer hat sich am besten als Überzug bewährt: es schützt das Edelmetall gegen mechanische Schädigung durch die Zange und schützt auch das Gold vor direkter Berührung mit Blei während des Prägeprozesses. Dies sog. Bi-Metall kann, so lange es seinen Kupferüberzug besitzt, leicht geformt und gestanzt werden und behält auch seine ihm dabei gegebene Form bei, nachdem das Kupfer durch verdünnte Salpetersäure aufgelöst worden ist, aber die ihm innewohnende elastische Qualität hat dadurch nicht gelitten. Mit anderen Worten: das Bi-Metall ist weich und biegsam, so lange es von Vorteil für seine Formgebung ist und wird wieder elastisch, sobald sein Kupferüberzug vermittels verdünnter Salpetersäure entfernt worden ist. Niemeyer (Delmenhorst.

Röntgenologie und Lichtbehandlung.

Alonzo Milton Nodine (London): **Die Wichtigkeit dentaler radiographischer Untersuchung.** (The Medical Press and Circular. Vol. 170, resp. 119, Nr 4493, p. 500—503 und Vol. 171 resp. 120, Nr. 4494, p. 8—11, 1925.)

Als überzeugter Anhänger der Herdinfektionstheorie und speziell der sog. „Oral sepsis" — nach ihm ist die Retention pulpaloser Zähne wegen der schweren Allgemeinkrankheiten, die eine vom Alveolarfortsatz aus sich ausbreitende Infektion zur Folge haben kann, weder bei Gesunden noch bei Kranken berechtigt — verlangt Verfasser die Aufnahme eines vollständigen Röntgenstatus beider Kiefer bei sämtlichen Patienten, sowohl bezahnten als auch zahnlosen, da auch bei letzteren noch impaktierte Zähne, Zahnwurzeln oder andere Infektionsherde im Kiefer verborgen sein können. Er geht so weit, zu behaupten, daß sich unter 200 erwachsenen Patienten höchstens einer befindet, bei dem die orale Radiographie nicht irgendeinen pathologischen Zustand aufdeckt, dessen Korrigierung nicht von Vorteil für den Betreffenden wäre. Auch versteckte Karies kann man nach ihm vermittels der X-Strahlen frühzeitig diagnostizieren, was von großem Wert ist, da die Infektion der Zahnbeinkanälchen dem molekularen Zerfall der Zahnsubstanzen weit vorauseilt, so daß die Pulpa wahrscheinlich in den meisten Fällen schon infiziert ist, ehe noch ein größerer Teil des Zahns verloren gegangen ist. Niemeyer (Delmenhorst).

A. E. Rowlett und **Ivan S. Spain**: **Ultraviolette Strahlen und ihre Anwendung in der Zahnheilkunde.** (The British Dental Journ. Vol. 46, Nr. 16, p. 971—986. 1925.)

Aus den in der vorliegenden Arbeit mitgeteilten klinischen Fällen, in denen von den Verfassern ultraviolette Strahlen mit Erfolg verwendet worden sind, wollen wir als besonders erwähnenswert nur einen herausgreifen, in dem ein bereits 3 Monate bestehendes diabetisches Mundgeschwür schon 24 Stunden nach der ersten Bestrahlung verschwand; es wurden dann noch 3 weitere Behandlungen gegeben und nach 3 Monaten war noch kein Rezidiv aufgetreten. Am Schluß schreiben die im großen ganzen mit der Wirkung der ultravioletten Strahlen zufriedenen Verfasser: „Es gibt viele Eigenschaften der Strahlenenergie, die bis jetzt noch nicht bekannt sind und es ist wahrscheinlich, daß sich aus ihr eines Tages die ideale Behandlung der Pyorrhöe entwickelt. Augenblicklich kann man nur sagen, daß die Behandlung mit ultravioletten Strahlen in der Zahnheilkunde von unzweifelhaftem Wert, aber in ihrer gegenwärtigen Form nicht die von uns erhoffte spezifische Behandlung für alle Erkrankungen der peridentalen Membran ist." Niemeyer (Delmenhorst).

Anatomie, Histologie und Entwicklungsgeschichte.

S. Wilson Charles: Das temporo-mandibulare Gelenk und sein Einfluß auf das Wachstum des Unterkiefers. (The British Dental Journ. Vol. 46, Nr. 14, p. 845–855. 1925.)

Charles gelangt auf Grund seiner an menschlichen Föten im Alter von $3^1/_2$–9 Monaten bezüglich des Wachstumsvorgangs des temporo-mandibularen Gelenks angestellten Untersuchungen zu nachstehenden Schlußfolgerungen:

Der Unterkiefer wächst durch Apposition an die Basis des im 55 mm-Stadium erscheinenden, in das Ende des Unterkieferkörpers inserierenden knorpligen Keils, des karottenförmigen Keils Fawcetts. Das Wachstum des Angulus und des Processus coronoideus unterstützt die Hauptlinie des Wachstums dieses Keils, das nach oben, außen und hinten erfolgt, weshalb der Unterkiefer nach unten und vorn „wandert". Beim Fortschreiten des Wachstums wird das allgemeine Niveau der Zahnfollikel im Verhältnis zur Hauptlinie des Wachstums des Unterkiefers erhöht. Irgendwelcher hinderliche Knochen an der Basis des Processus coronoideus wird durch den beteiligten Zahnsack beseitigt oder in das allgemeine nach aufwärts, vorwärts und wahrscheinlich auch nach außen gerichtete Wachstum der Zähne und des Alveolarknochens mit eingeschlossen.

Mehrere deutliche Abbildungen tragen sehr zum Verständnis der interessanten Arbeit bei. Niemeyer (Delmenhorst).

Kleine Mitteilungen.

Zentralverein Deutscher Zahnärzte E. V. Die in der DMfZ. 1925, H. 20, S. 764 zur Aufnahme gemeldeten Kollegen sind als Mitglieder aufgenommen worden. Einspruch war nicht erfolgt. i. A.: Dr. R. Hesse, 1. Kassenführer.

The American Dental Society of Europe: Der nächste Kongreß findet in Nizza am 5., 6. und 7. April 1926 statt.

Zahnärzte und Zahntechniker. Der leidige, aber notwendige Kampf um die Erhaltung der zahnärztlichen Approbation scheint sich einer entscheidenden Phase zu nähern. Das Hauptinteresse konzentriert sich jetzt um den § 123 der Reichsversicherungsordnung. Hier sind die Zahntechniker legalisiert. Aus dieser Gesetzesvorschrift leiten sie ihre übertriebenen Forderungen her. In letzter Zeit haben die vom Reichsverband der Zahnärzte Deutschlands aufgerufenen Aufsichtsbehörden der Krankenkassen in ständiger Rechtsprechung vielfach den Technikern entgegenkommende Entscheidungen der Versicherungsträger revidiert. Namentlich die Ortskrankenkassen haben es sich nicht nehmen lassen, ihrer Vorliebe für die Zahntechniker durch Nichtzulassung ortsansässiger Zahnärzte Ausdruck zu geben. Der Hauptverband deutscher Krankenkassen, der eine dominierende Stellung unter den Spitzenverbänden der Krankenkassen einnimmt, hat sich sogar dazu verstanden, mit den Zahntechnikern Vereinbarungen über die Behandlung von Krankheiten abzuschließen, die durch den § 123 untersagt sind. Dieser Paragraph verbietet unter anderem den Nichtapprobierten die Behandlung von Mund- und Kieferkrankheiten. Die Frage, ob eine Periodontitis als eine Erkrankung des Knochens, oder besser gesagt, als eine den Zahn überschreitende Krankheit und somit ihre Behandlung als unzulässig im Sinne des § 123 RVO. anzusehen ist, ist seinerzeit nach dem damaligen Stande zahnärztlichen Wissens mit Nein beantwortet worden. Seit 1914 haben die wissenschaftlichen Untersuchungsmethoden Fortschritte gemacht. Es kann auf Grund der Forschungsergebnisse kein Zweifel darüber aufkommen, daß ein großer Teil der Erkrankungen der Wurzelhaut das umgebende organische Gewebe in Mitleidenschaft zieht und daher als Kieferkrankheit anzusprechen ist. In der Medizin fehlt es nicht an Beispielen ähnlicher Art. In letzter Zeit haben oft genug infolge der Fortschritte und der Verfeinerung der Untersuchungsmethoden die Diagnostik und die Indikation eine Bereicherung erfahren, deren Konsequenzen in der Praxis weittragende geworden sind. Auch im vorliegenden Falle handelt es sich letzten Endes um die Frucht langjähriger, intensiver medizinischer Forschungsarbeit. Die Folgerungen für die versicherungsrechtliche Stellung der zahnärztlichen Tätigkeit liegen auf der Hand und müssen nunmehr von allen in Betracht kommenden Stellen praktisch ausgewertet und in die Tat umgesetzt werden.

Nachstehend geben wir das Gutachten wieder, zu dem die Deutsche Gesellschaft für dentale Anatomie und Pathologie im August 1924 auf Grund ihrer damaligen Münchener Verhandlungen gelangt ist. Mit dieser Stellungnahme hat sich die Deutsche Gesellschaft für dentale Anatomie und Pathologie ein bleibendes Denkmal in der Zusammenarbeit zwischen Wissenschaft und Praxis gesetzt.

Deutsche Gesellschaft für dentale Anatomie und Pathologie.

Stellungnahme der Deutschen Gesellschaft für dentale Anatomie und Pathologie zu der vom Reichsverband der Zahnärzte Deutschlands aufgeworfenen Frage:

„Sind die durch Pulpaerkrankung und -gangrän hervorgerufenen Veränderungen des Paradentiums als Knochenerkrankungen aufzufassen?" Niedergelegt auf der wissenschaftlichen Tagung am 5. August 1924.

1. Die neueren Forschungen haben übereinstimmend gezeigt, daß die Ernährung und Funktion des Zahnes in engster Beziehung zum Kieferknochen steht.

2. Jede schwere Erkrankung oder Nekrose des Zahnmarks (Pulpa), welche eine Entzündung der Wurzelhaut zur Folge hat, greift automatisch auf den Kieferknochen über, das trifft sowohl für die akuten Erkrankungen, welche den Zahn verlängert erscheinen lassen und an ihm Klopfschmerz hervorrufen, wie die chronischen, zumeist schmerzlos verlaufenden Formen zu.

3. Bei der akuten Entzündung mit Eiterbildung in der Wurzelhaut durchsetzt der Eiter die Markräume des Kieferknochens und bricht nach dem Zahnfleisch durch die Haut und bisweilen auch in die Kieferhöhle durch (Zahnfistel).

4. Bei den chronischen Entzündungen haben wir es zu tun entweder mit einer chronischen Knocheneiterung, deren klinisches Symptom gleichfalls eine Zahnfleisch- oder Hautfistel ist oder mit einer granulierenden Entzündung, die — stets im Knochenmark gelegen — bald zu einem stationären Granulom, bald zu einer ungehemmt wachsenden Zahnwurzelzyste führt, letztere können bekanntlich den Knochen bis zu einer Apfelgröße auftreiben.

5. Das, was bisher als „chronische, granulierende Wurzelhautentzündung" bezeichnet wurde, ist keine Erkrankung, die sich nur auf die Wurzelhaut beschränkt, sondern stets eine chronische Knochenmarkentzündung.

6. Die mit oben genannten Affektionen behafteten Patienten sind nicht als Zahn- sondern als Kieferkranke zu bezeichnen.

Der Ausschuß:

gez.: Römer; Adloff; Euler; Walkhoff; Weski.

Universitätsnachrichten, Köln. An der Universität Köln hat sich für Geschichte der Medizin habilitiert, der Privatdozent Dr. med., Dr. phil., Dr. med. dent. Fritz Lejeune aus Köln.

Das Thema seiner Antrittsvorlesung lautete:

„Die Bedeutung und das Wirken Andrés a Lagunas, des spanischen Vorkämpfers gegen den Dogmatismus und seine Beziehungen zu Deutschland, in Besonderheit zu Köln."

Lejeune war seit 1922 in Greifswald für Geschichte der Medizin habilitiert und hat sich jetzt aus Gesundheitsgründen nach Köln umhabilitiert. Sein Hauptarbeitsgebiet betrifft die Geschichte der spanischen Medizin, besonders im 16. Jahrhundert. Unter den Werken Lejeunes, der auch Zahnarzt ist, interessieren uns besonders seine Arbeiten über:

„Die Zahnheilkunde im 13. Jahrhundert mit besonderer Berücksichtigung Guglielmo da Salicetos und Lanfranchis." (Nach lateinischen, italienischen und spanischen Inkunabeln.) Greifswald 1923, Verlag Bamberg.

Würzburg. Von seiten einer Anzahl von inländischen und ausländischen Freunden des Prof. Dr. Walkhoff wurde anläßlich seines 25jährigen Dozentenjubiläums eine vom Bildhauer Penzoldt-München modellierte Bronzebüste gestiftet. Dieselbe ist nunmehr im Hörsaale des zahnärztlichen Institutes der Universität Würzburg aufgestellt.

Bericht über den Russischen Odontologenkongreß 1923.

Nach 11jähriger Pause eröffnet unser russischer Kollege Dauge vor 1200 Teilnehmern am 26. November 1923 in Moskau den Russischen Odontologenkongreß. Er betont, welche Schwierigkeiten die Wissenschaft während des Krieges und der Revolution im Innern durchgemacht hat, wo eben keine Zeit war, sich für Wissenschaft zu interessieren. Der leitende Gedanke, auf den Ruinen des zerfallenen Staates Neues und Großes zu schaffen, beherzigten die denkenden Männer Rußlands. Der Kampf an der Front, der Kampf gegen Hunger und Epidemien hatte die Reihen Rußlands gelichtet und er gedenkt der vielen Opfer aus dieser schweren Zeit.

Jetzt, wo das Staatsgebäude gesichert und fester steht wie das der anderen europäischen Staaten, konstatiert Dauge mit Stolz, daß die Sowjetregierung alle Kräfte eingesetzt hat, das Gesundheitsniveau des Volkes auf die höchste Stufe zu bringen und spricht die Ansicht aus, daß bei der Liebe für wissenschaftliche Betätigung gerade in der Zahnheilkunde die

russische zahnärztliche Wissenschaft nicht mehr am Schlepptau der anderen Länder marschieren wird, sondern vornweg in der Welt die Fackel der zahnärztlichen Wissenschaft hochhalten wird.

Es sprechen Radin, Furmann und Semaschko über die Tätigkeit des russischen Gesundheitskommissariats und letzterer führt in längerer Rede aus, daß als erstes wichtigstes Ziel die Schulzahnpflege auf dem Programm der russischen Zahnärzte steht.

Nachdem der Kongreß an das Staatsoberhaupt Lenin ein Telegramm mit dem Wunsche baldiger Genesung abgesandt hat, ehrt die Versammlung den Führer im Kommisariat für Gesundheitswesen in Rußland, Semaschko. Es werden zu Ehrenvorsitzenden des Kongresses gewählt: Semaschko, Alufa und unsere deutschen Kollegen Prof. Guido Fischer, Hamburg, und Prof. Kantorowicz, Bonn.

Es werden die Grüße der Professoren Dieck und Eyrpei verlesen, die leider in der letzten Minute ihre Reise nach Moskau einstellen mußten. Über die weitere Bedeutung des Kongresses sprechen Alufa, Kowarski, Effron, Schwarz, Kantorowicz, Ruscheinikow, Kleitmann, Pofunk, Ewdokinow, Wainberg, Gerschanski, Schitschinadse, Beleikin, Kogan, Lapin, Peismann, Rosenberg, Kofmann und Gerbilski.

Nach Begrüßung der Gäste spricht Dauge über die Lage des zahnärztlichen Standes in Rußland und über die Organisation und Funktion der Abteilung für Zahnärzte im Gesundheitsamt:

Die zahnärztlichen Institute wurden nationalisiert und die Privatpraxen der Volksbehandlung angegliedert. Auf einen Zahnarzt entfallen 10 000 Patienten der Stadt, 38 000 des Landes und 3000 Schulkinder.

In der ersten Periode von 1918—1921 wurde $^1/_3$ des Programmes realisiert. Es bestanden im Jahre 1921: Städtische zahnärztliche Ambulatorien 1225, auf dem Lande 659, mit insgesamt 2034 praktischen Zahnärzten. Zahntechnische Ambulatorien insgesamt 101 mit 248 praktizierenden Technikern.

Vergleicht man die Aufstellung des nächsten Jahres 1922, so finden wir bei 775 städtischen Ambulatorien einen Rückgang von 36,9%, bei 201 ländlichen Ambulatorien einen Rückgang von 69,5%, bei praktizierenden Zahnärzten einen Rückgang von 39.3%, bei praktizierenden Technikern einen Rückgang von 68,2%. Ende 1922 besserte sich die Lage.

Es gelingt, durch Spezialgesetze die Denationalisierung des zahnärztlichen Besitzes zu stoppen. Es werden neue Formen in der Prophylaxe im Kampfe gegen die Karies angewandt. Man macht große Propaganda für die Methoden des Prof. Kantorowicz. Allerdings hat diese Idee im Gesundheitsamt und bei den Ärzten viele Gegner, erst in der letzten Zeit fängt die Idee langsam an, Wurzeln zu fassen. Es wird die Notwendigkeit erkannt zur Verbesserung und Erweiterung der zahntechnischen Laboratorien im Anschluß an Versicherungsgesellschaften. Nach Beendigung dieses Berichts beginnen die Vorträge.

26. November:

1. Privatdozent des Moskauer Medizinischen Instituts, Melik-Paschaer: Die Evolution des Kiefers und die anatomische Basis für die Verbreitung der Karies.
2. Eutin, Leningrad: Die chirurgische Anatomie des Foramen infraorbitale.
3. Dauge, Moskau: Die Karies als soziale Krankheit.
4. Schapin, Moskau: Praktische Anwendungen der Röntgenologie in der Zahnheilkunde.

27. November: A. Chirurgische Sektion.

1. Dr. Blidstein, Kasan: Die Erkrankungen der Augen im Zusammenhang mit Erkrankungen der Zähne und umgekehrt.
2. Prof. Lukow, Saratow: Über die Fragen der Adamantinome und ihre Behandlung.
3. Dr. Schneider, Ekaterinoslaw: Zur Frage der Heilung der Pyorrhoea alveolaris mit einfachen therapeutischen und chirurgischen Methoden.

B. Sektion der konservierenden Zahnheilkunde.

1. Dr. Isaer, Moskau: Zur Frage der Ätiologie der Pulpaerkrankungen.
2. Zahnarzt Minker, Leningrad: Über Korrosionspräparate.
3. Zahnarzt Taubkin, Moskau: Die klinische Analyse der Silikate.
4. Prof. Wainberg, Odessa: Über parenterale Milchbehandlung.

C. Sektion der sozialen Zahnheilkunde.

1. Dauge, Moskau: Die Grundlagen der sozialen Zahnheilkunde.
2. Okuntschikor, Moskau: Die russischen odontologischen Kongresse der Vorkriegszeit.
3. Dr. Dubrowin, Moskau: Prophylaxe der Zahnkaries.

27. November.

1. Dozent Dr. Astachoff, Leningrad: Partieller Senilismus und die Probleme der Alveolarpyorrhöe.
2. Dr. Ribnikow, Moskau: Pathologische Anatomie der Zahngranulome und Wurzelcysten.
3. Zahnarzt Effron, Leningrad: Zur Frage des Schutzes und lokaler Immunität der Mundhöhle.

28. November. A. Chirurgische Sektion.

1. Zahnarzt Wankewitsch, Leningrad: Die prothetische Behandlung von Schußverletzungen im Unterkiefer.
2. Zahnarzt Babitzki, Leningrad: Die prothetische Behandlung der Oberkieferbrücke.
3. Zahnarzt Babitzki, Leningrad: Die prothetischen Behandlungen der einseitigen Oberkiefer und Unterkieferbrücke.
4. Zahnarzt Gauchtmann, Leningrad: Die Anästhesie des Nervus infraorbitalis.
5. Zahnarzt Rausmann, Simferopol: Zur Frage der Mandibularanästhesie.

B. Sektion der konservierenden Zahnheilkunde.

1. Zahnarzt Goldmann, Essentucki: Üben die Mineralwässer des Kaukasus eine Wirkung auf die Entwicklung der Karies aus?
2. Prof. Wainberg, Odessa: Über die Petrifikation der Zahnpulpa mit Demonstrationen mikroskopischer Präparate.
3. Zahnarzt Troschinsky, Baku: Einige Modifikationen bei Pulpabehandlungen Malariakranker.
4. Prof. Billikin, Kiew: Der erste Durchbruch der Zähne und seine Beziehungen zu Kinderkrankheiten.
5. Dr. Wengerow, Moskau: Über den Einfluß der Kinderernährung auf richtiges Wachstum und Entwicklung der Zähne.

C. Sektion der sozialen Zahnheilkunde.

1. Zahnarzt Gerschanski, Odessa: Die Prophylaxe und Hygiene der Mundhöhle.
2. Dr. Kleitmann, Odessa: Die Form der Organisation der Behandlung städtischer Arbeiter.
3. Zahnarzt Rosowsky, Charkow: Das Problem der sozialen Zahnheilkunde.
4. Zahnarzt Berlin, Odessa: Der planmäßige Auftakt zur Behandlung von Fabrikarbeiterinnen.

28. November.

1. Prof. Kogan, Moskau: Die chirurgische Behandlung der Pyorrhoea alveolaris.
2. Dr. Kowarski, Moskau: Über Erzielung der Lokalanästhesie in der zahnärztlichen Chirurgie.
3. Prof. Lirow, Leningrad: Die chirurgische Behandlung der Folgen von Kieferschußbrüchen.
4. Ewdokimow, Moskau: Über chirurgische Eingriffe der akuten eitrigen Erkrankungen im Gebiet des Alveolarfortsatzes.

29. November:

1. Prof. Guido Fischer, Hamburg: Über die Methoden der Lokalanästhesie mit Demonstration des Lehrfilms.
2. Prof. Guido Fischer, Hamburg: Die neue Methode der Wurzelbehandlung.
3. Prof. Kantorowicz, Bonn: Über die Sanierung des Kindergebisses.

29. November:

1. Dauge, Moskau: Die prophylaktische Behandlung der Kinder vor und während der Schulzeit.
2. Dr. Isaer, Moskau: Über Wismuthgingivitis mit Demonstration der Kranken.

A. Chirurgische Sektion.

1. Dr. Danilewski, Moskau: Über die chirurgische Behandlung des Periodontiums.
2. Prof. Wainberg, Odessa: Die Vergrößerung der Lymphdrüsen und ihre Abhängigkeit von Zahnerkrankungen.
3. Zahnarzt Wankewitsch, Leningrad: Über Obturatoren nach Case.
4. Zahnarzt Eutin, Leningrad: Die Theorie der Herstellung pneumatischer Prothesen.
5. Dr. Kleitmann, Odessa: Über Replantationen.
6. Prof. Gofunk, Charkow: Über die Fehler bei Brückenprothesen.

B. Sektion der konservierenden Zahnheilkunde.

1. Effron, Leningrad: Die Anwendung des Luftbläsers in der Zahnheilkunde.
2. Prof. Gofunk, Charkow: Über die Therapie der Gingivitis ulcerosa.
3. Zahnarzt Palem, Charkow: Die eitrige Stomatitis und die Autovakzine.
4. Zahnarzt Minker, Leningrad: Über die Gefahren der Formalin-Behandlung in der zahnärztlichen Praxis.
5. Zahnarzt Uschewskaja, Leningrad: Die Mundhöhle der geistig nicht Normalen.
6. Dr. Belikow und Zahnarzt Berenson, Moskau: Über die Frage der Rhodansalze im Speichel.
7. Zahnarzt Enber, Moskau: Über die Bedeutung der Röntgendiagnose in der Zahnheilkunde mit Demonstrationen.

C. Sektion der sozialen Zahnheilkunde.

1. Zahnarzt Anderson, Leningrad: Die Faktoren der Ernährung und die Karies.
2. Gesamtdiskussion über die Arbeiten der Sektionen.

30. November.

1. Prof. Mogilnitzky, Moskau: Über die Frage der Klassifikation der Erkrankungen der Pulpa und des Periodontiums.
2. Dr. Kleitmann, Odessa: Das Albumin als prothetisches Material.
3. Zahnarzt Ass, Ekaterinburg: Zähne aus Aluminium als Zahn für die großen Massen der proletarischen Bevölkerung.
4. Minken, Leningrad: Die heutigen Methoden der Sterilisation und Füllung der Wurzelkanäle.
5. Prof. Lukow, Saratow: Über die Behandlung schwerer Trigeminuserkrankungen.

30. November:

1. Mitglied des Präsidiums der kommunistischen Internationale, Klara Zetkin: Über die allgemeine Weltlage.
2. Dr. Natonson, Moskau: Otolaryngologen und Odontologen.
3. Prof. Kuskow, Moskau: Über Wirkung des Durchbruchs der Zähne auf den Organismus des Kindes.
4. Prof. Gluschkow, Kasan: Hemmungen beim Durchbruch der Zähne des Milchgebisses.
5. Dr. Frenkel, Moskau: Die Behandlung maligner Tumoren in der Mundhöhle mit Radium und Röntgenbestrahlung.
6. Dr. Bauer, Moskau: Über Pseudarthrose bei defektem Unterkiefer und unrichtige Verwachsung der Kiefer.
7. Dr. Lunberg, Leningrad: Zur Frage der plastischen Osteotomie des Unterkiefers mit der Absicht, Bißanomalien und Kontur des Gesichtes zu ändern (mit Demonstrationen).
8. Zahnarzt Kowartky, Moskau: Die speziellen Erkrankungen der Zähne und der Mundhöhle.
9. Bericht der Kommission.
10. Annahme der Resolution.

Nach den Vorschlägen des Prof. Kantorowicz sollen im größten Maßstabe die Sanierung der Schul-Zahnkranken durchgeführt werden. Der Kongreß konstatierte in seiner Mitte zwei der hervorragendsten Vertreter der Deutschen Zahnärzteschaft, Herrn Prof. Guido Fischer und Prof. Kantorowicz, die die Grüße der Deutschen Zahnärzteschaft überbrachten.

Der Kongreß entbietet allen deutschen Kollegen seinen brüderlichen Gruß und fordert alle Kollegen auf, zum Wohl der Menschheit sich am Kampf gegen die Karies zu beteiligen. Der Kongreß begrüßt den Vorkämpfer für die Befreiung der Frau von der Knechtschaft, Klara Zetkin, und sendet den Kämpfern des deutschen Proletariats seinen Gruß mit dem Wunsch des restlosen Sieges über den Kapitalismus. Es lebe das Reich der Arbeit! Es lebe die von der Vormundschaft des Kapitals befreite Wissenschaft! Es lebe der Sowjet der Republik, der als erster in der Welt eine breite Basis geschaffen hat für enge Zusammenarbeit der unzertrennbaren Vereinigung von Wissenschaft und Arbeit!

Klapproth (Hamburg).

(Den Bericht unseres Referenten über den in Buchform mit 423 Seiten erschienenen russischen Kongreßbericht geben wir ungekürzt wider, um einen guten Einblick in die dortigen Verhältnisse zu gestatten. Die wissenschaftlichen Ergebnisse des Kongresses erscheinen später unter Buchbesprechungen und Einzelreferate. Schriftleitung.)

Zentral-Verein Deutscher Zahnärzte.

Folgende Herren gelten ab 1. 1. 1926 als Mitglieder des Zentralvereins Deutscher Zahnärzte:

A. Freistaat Sachsen:

1. Bolender, Fritz, Dr., Dresden, Silbermannstr. 3.
2. Craney, Heinrich, Dr., Dresden-A. 27, Münchnerstr. 34.
3. Leonardi, Rudolf, Dr., Dresden-A. 24, Bismarckplatz 16.
4. Steinhäuser, Anton, Dr., Zittau, Schillerstr. 46c.
5. Weißbach, Walter, Dr., Zittau, Markt 18.

B. Mitteldeutschland:

6. Eichentopf, Ernst, Dr., Naumburg a. S., Markt 12.
7. Gorzella, Karl, Dr., Jena, Wörthstr. 8.
8. Günther, Bruno, Dr., Halle a. S., Mühlweg 40.
9. Haasen, Adolf, Dr., Gotha, Bürgeraue 25.
10. Lippelt, Willi, Dr., Neuhaldensleben, Hagenstr. 5.
11. Mietling, Artur, Dr., Apolda, Promenadenstr. 2.
12. Möhring, Walter, Dr., Magdeburg, Kaiserstr. 100.
13. Rohrbach, Johannes, Dr., Gotha, Brühl 23.
14. Schade, Gustav, Dessau, Antoinettenstraße 3.
15. Schmidt, Bode, Dr., Halle a. S., Leipzigerstr. 58.
16. Spohr, Hermann, Dr., Ilmenau, Poststraße 7.

C. Freie Stadt Hamburg:

17. Birgfeld, Claus, Dr., Hamburg, a. d. Alster 81.
18. Calais, H. Pierre, Dr., Hamburg, Esplanade 46.
19. Flügge, Paul, Dr. Geesthacht b. Hamburg, Marktstr. 14.
20. Hinrichsen, Max, Dr., Hamburg 24, Lübeckerstr. 31.
21. Kadner, Alfred, Dr., Hamburg, Grindelallee 126.
22. Nissen, Alfred, Dr., Hamburg, Lübeckerstr. 4.
23. Przygode, Fritz, Dr., Hamburg 33, Fahlsbüttelerstr. 103.
24. Strauß, Rudolf, Dr., Hamburg 39, Mühlenkamp 2.
25. Wittern, Werner, Dr., Hamburg 23, Landwehr 27.

D. Westfalen:

26. Dralle, Theodor, Dr., Erkenschwieck.
27. Drecker, Kurt, Dr., Mühlheim-Broich, Bergstr. 3.
28. Stahlberg, Walter, Dr., Bettrop, Hersterstr. 360.
29. Ulbrich, Clemens, Dr., Dorsten, Schützenstr.
30. Wulff, Waldemar, Dr. Wanne, Hindenburgstr. 141.

E. Bayern:

31. Baumgart, W., Dr., Augsburg, Karolinenstr. D. 41.
32. Baumgarten, Hermann, Dr., Augsburg Phil.-Welserstr. D. 32.
33. Beißer, Sebastian, Dr., Augsburg, Bahnhofstr. 16.
34. Blickle, Wilhelm, Dr., Augsburg, Brentanestr. 12.
35. Eser, Otmar, Dr., Augsburg, Ulmerstr. 4.
36. Fabian, Julius, Dr., Augsburg, Maxstraße C. 9/10.
37. Fischer, Friedr. Wilh., Dr., Augsburg Maximilianstr. C. 1.
38. Scheidt, E., Dr., Augsburg, Annenstraße D. 255.
39. Wenzel, Alois, Dr., Mitterteich (Ob.-Pf.)
40. Seitz, Hans, Dr., Amberg, Maxplatz E. 183½.
41. Seif, M. E., Dr., Neu-Ulm (Schw.), Schützenstr. 7.
42. Schwegler, Ernst, Dr., Ottobeuren, Memmingerstr. 228.
43. Schiller, Ferdinand, Dr., Weiden (Ob.-Pf.), Rathausplatz 59.
44. Meyer, Adolf, Dr., Regensburg, Krauterermarkt 4.
45. Meier, Thomas, Dr., Neumarkt (Ob.-Pf.), unterer Markt 1.
46. Linhardt, Walter, Dr., Memmingen, Herrenstr. 22.
47. Köhler, Erich, Dr., Regensburg, Gesandtenstr. 8.
48. Kiliani, Walter, Dr., Memmingen, ob. Bachgasse 8.

49. Heckenlauer, Georg, Dr., Donauwörth, Reichsstr. 394.
50. Flöttmann-Kugler, Frau Hanna, Lindau, Ludwigstr. E. 24/25.
51. Flöttmann, Erwin, Dr., Lindau (Schw.), Ludwigstr. E. 24/25.
52. Estner, Hans, Dr., Vilshofen (Nied.-Bay.), Stadtplatz 5.
53. Dietz, Max, Beilnsgries (Ob.-Pf.)
54. Brenner, Georg, Dr., Öttingen, Pfarrgasse A. 75.
55. Bannicke, Kurt, Dr., Nördlingen, Baldingerstr. B. 185.
56. Amschler, Friedrich, Vohenstrauß, Marktplatz 72.

F. Bremen-Hannover:

57. Spitzeck, Hans, Dr., Osterholz-Scharmbeck (Hann.), Lindenstr.
58. Bertzbach, Kurt, Dr., Bremen, Am Wall 163.
59. Kühl, Emil, Dr., Bremen, Oberer-straße 22/24.
60. Legler, Hans, Dr., Oldesloe, Brunnenstraße 23.

G. Mecklenburg:

61. Ahrens, Otto, Dr., Wismar, Krämerstraße 12.
62. Aven, Kurt, Dr., Neukloster, Hauptstraße 7.
63. Bacherer, Helmut, Dr., Warnemünde.
64. Bacherer, Lina, Frau Dr., Warnemünde
65. Baumann, Werner, Dr., Schwerin, Friedr. Franzstr. 37.
66. Beckstroem, Günther, Neustrelitz, Strelitzerstr. 15.
67. Beetz, Karl, Dr., Schwerin, Mozartstraße 11.
68. Beutin, Karl, Güstrow, Grünwinkel 10.
69. Beewer, Max, Dr., Crivitz, Bahnhofstr. 216.
70. Bohn, Walter, Dr., Neubrandenburg, Stargarderstr. 8.
71. Brünnée, Richard, Dr., Rostock, Schröderstr. 30.
72. Bublitz, Walter, Dr., Hagenow, Bergstraße 1.
73. Clasen, Paul, Dr., Bützow, Langestr. 51.
74. Czieltowski, Paul, Waren, Langestr. 9.
75. Drechsler, Otto Heinr., Dr., Kröpelin.
76. Drechsler, Artur, Dr., Rehna.
77. Dreyer, Hans, Schwerin, Wismarachestraße 56 B.
78. Brümmer, Fritz, Dr., Schöneberg.
79. Düffert, Theodor, Schwerin, Schelfmarkt 7.
80. Eberstein, Kurt, Parchim, Stiftstr. 2.
81. Eggers, Ernst, Dr., Ribnitz, Langestraße 59.
82. Ehrich, Paul, Dr., Grabow, Langestr. 14
83. Fage, Hans, Dr., Goldberg, Bismarckstraße 2.
84. Freitag, Ernst Karl, Dr., Neustadt, Wasserstr. 13.
85. Frick, Frl. Maria, Dr., Fürstenberg, Bahnhofstr. 1.
86. Frieknecht, Hans, Malchin, Markt 14.
87. Fuhrmann, Kurt, Dr., Teterow, Malchinerstr. 71.
88. Gäth, Adolf, Dr., Wittenburg, Bahnhofstr. 21.
89. Gierke, Ferdy, Plau, Alter Wall, Villa Sonntag.
90. Gohlke, Hans, Dr., Feldberg, Strelitzerstr. 40.
91. Gottschalk, Heinrich, Rostock, Barnsdorfer Weg 12.
92. Gramkow, Herbert, Dr., Parchim, Mühlenstr. 59.
92a. Haberkost, Hans, Dr., Malchow, Güstrewerstr. 298.
93. Hagen, Hans, Dr., Stavenhagen, Malchinerstr. 171.
94. Hahn, Ludwig, Schwerin, Königstr. 45.
95. Harder, Artur, Dr., Warnemünde, Wachtlerstr. 9.
96. Heins, Walter, Dr., Hagenow, Langestraße 57.
97. Helm, Karl Ernst, Dr., Malchow, Kirchenstr. 142.
98. Henke, Karl, Doberan, Bismarckstr. 12.
99. Herbst, Johannes, Dr., Ludwigslust, Schulstr. 32.
100. Heuck, Otto, Dr., Neustrelitz, Markt 8.
101. Hirsch, Hermann, Dr., Plau, Steinstraße 184.
102. Höfer, Wolfgang, Dr., Neubukow, Krepelinerstr. 153.
103. Hoff, Heinrich, Dr., Güstrow, Glevinerstraße 35.
104. Hoeppner, Reinhold, Dr., Rostock, Breitestr. 24.
105. Jaennicke, Ernst, Dr., Warnemünde, Kirchenstr. 2.
106. Jürgens, Johannes, Dr., Fürstenberg, Karlstr. 25.
107. Kasten, Martin, Dr., Rostock, Margaretenstr. 6.
108. Knöner, Waldemar, Dr., Warnemünde, am Strom 90.
109. Köhler, Rudolf, Dr., Rostock, Augustenstr. 35.
110. Kossow, Gerhardt, Dr., Rostock, Schmiedestr. 1.
111. Kost, Otto, Dr., Rostock, Alexandrinenstr. 98.
112. Kranz, Walter, Dr., Schwerin, Schulstraße 1.
113. Krause, Gerhardt, Dr., Neustrelitz, Strelitzerstr. 3.
114. Krysern, Wilfried, Dr., Rostock, Friedr. Franzstr. 1 A.
115. Kroog, Artur, Rostock, Ludwigstr. 25.
116. Krüger, Paul, Dr., Brunshaupten, Bülowweg 149.
117. Kuschner, Benno, Dr., Rostock, Wismarschestr. 4.

118. Kusel, Wilhelm, Dr., Grabow, Berlinerstraße 3.
119. Lebbin, H., Marlow.
120. Lewerenz, Albert, Dr., Rostock, Friedr. Franzstr. 26.
121. Linde, Werner, Dr., Gadebusch, Bahnhofstr. 19.
122. Lippold, Wilhelm, Rostock, Friedr. Franzstr. 17.
123. Lüdecke, Fritz, Dr., Grevesmühlen, Mühlenstr.
124. Lunow, Theodor, Schwerin, Arsenalstraße 14.
125. Metz, Richard, Rostock, Alexandrinenstraße 88/89.
126. Meier, Hans, Dr., Rostock, Zechstr. 5.
127. Meyen, Karl, Dr., Ribnitz, Markt 325.
128. Michelchen, Franz, Dr., Rostock, Alexandrinenstr. 9 A.
129. Müller, Max, Laage, Joh.-Albrechtstraße 11.
130. Müller, Walter, Neustrelitz, Strelitzerstraße 15.
131. Oberdahlhoff, Gustav, Schwerin, Marienstr. 6.
132. Passehl, Rudolf, Dr., Güstrow, neue Wallstr. 3.
133. Peters, Hermann, Dr., Strelitz-Alt, Neustrelitzerstr. 22.
134. Peters, Walter, Dr., Rostock, Augustenstr. 121 A.
135. Philippsthal, Alfred, Dr., Rostock, Stampfmüllerstr. 39.
136. Pingel, Hartwig, Dr., Bützow, Kirchenstraße 4.
137. Roever, August, Dr., Rostock, Bismarckstr. 23.
138. Romanus, Max, Dr., Güstrow, Pferdemarkt 39.
139. Roth, Friedrich, Waren, Mühlenstr. 17.
140. Rothaker, Kurt, Dr., Lübtheen, Klingberg 1.
141. Seemann, Artur, Dr. Güstrow, Markt 22.
142. Scharlan, Gustav, Dr., Rostock, Paulstraße 24.
143. Scharlow, Ulrich, Dr., Beizenburg, Kaiserstr. 3.
144. Schildt, Otto, Dr., Schwann, Bahnhofstraße 715.
145. Schreckhaase, Otto, Neubrandenburg, Treptowerstr. 16.
146. Schütze, Franz, Dr., Gneim, Rostockerstr. 129 A.
147. Schultz, Georg, Dr., Klütz.
148. Schultz, Walter, Stavenhagen, Iwenackerstr. 334 A.
149. Schwaßmann, Wilhelm, Rostock, Augustenstr. 40.
150. Speerel, Albert, Dr., Rostock.
151. Stanitzek, Paul, Dr., Rostock, Paulstraße 9.
152. Stein, Werner, Dr., Mirow, Mühlenstr.
153. Stoll, Werner, Ludwigslust, Kanalstraße 10.
154. Struck, Kurt, Dr., Neustadt, Große Straße 34.
155. Tietgen, Heinrich, Friedland, Mühlenstraße 34.
156. Tychsen, Fritz, Dr., Dömitz.
157. Viezens, Martin, Dr., Wismar, Dankwartstr. 13.
158. Woß, Werner, Dr., Dargan, Schleßstraße 67.
159. Waetke, Hermann, Dr., Malchin, Mühlenstr. 44.
160. Walter, Karl, Neubrandenburg, Stargarderstr. 3/4.
161. Wendt, Hans, Dr., Schwerin, Moltkeplatz 2.
162. Wendt, Karl, Dr., Woldegk, am Markt.
163. Wessel, Hans, Dr., Ribnitz, Langestr. 378.
164. Wiedow, Wilhelm, Dr., Krakow, Markt 72.
163. Wildhager, Emil, Wismar, Lindenstraße 19.
166. Will, Richard, Schwerin, Kl. Paulstraße 10.
167. Wittenburg, Heinrich, Dr., Güstrow, neue Wallstr. 10.
168. Wulff, Fritz, Dr., Teterow, Friedr. Franzstr. 8.
169. Zacharias, Paul, Dr., Waren, Güstrowerstr. 12.

H. Rheinprovinz:

170. Borgstedt, Wilhelm, Dr., Elberfeld, Bachstr. 99.
171. Brinkmann, Karl, Dr., Radevormwald, Oststr. 1.
172. Fischer, Josef, Dr., Lennep, Lüttringhauserstr. 1.
173. Hartnack, Ernst, Dr., Barmen, Schuchardstr. 32.
174. Herzog, Karl, Dr., Cronenberg, Alleestraße 20.
175. Hohmann, Fritz, Dr., Lennep, Schwelmerstr. 41.
176. Hüsemann, Otto, Dr., Elberfeld, Altenmarkt 13.
177. Kemper, Artur, Dr., Remscheid, Bismarckstr. 58.
178. Kötter, Wilhelm, Dr., Solingen, Augustastr. 12.
179. Leeser, Herbert, Dr., Elberfeld, Rathenaustr. 6.
180. Portmann, Heinrich, Dr., Langenberg, Sambeck 1.
181. Rothenhöfer, Otto, Dr., Heiligenhaus, Hauptstr., Rathaus.
182. Schneider, Hermann, Dr., Elberfeld, Erholungsstr. 13.
183. Semler, Walter, Dr., Barmen, Haspelerstr. 46 A.
184. Tittmann, Walter, Dr., Remscheid, Bismarckstr. 55.
185. Vogt, Max, sen., Dr., Elberfeld, Casinostraße 38.

186. Westebbe, Walter, Dr., Velbert, Kurzestr. 6.
187. Weitzel, Ernst, Dr., Elberfeld, Herzogstraße 45.

Freistaat Sachsen:
Nachtrag zu A.

188. Bandau, Otto, Leipzig, Albertstr. 30.
189. Brandt, Wilhelm, Dr., Leipzig-Mockau Mackauerstr. 41.
190. Braun, Alb., Dr., Leipzig, Elsterstr. 36.
191. Colditz, Willi, Engelsdorf-Ost, Wasserturmstr. 35.
192. Consmüller, Fritz, Dr., Leipzig, Windmühlenstr. 56.
193. Egger, Andr., Markranstädt, Parkstr 8.
194. Eichhorn, Ernst, Dr., Leipzig, Thomasiusstr. 10.
195. Graefe, Otto, Dr., Leipzig, Floßpl. 30.
196. Hartwich, Hans, Dr., Leipzig-Plagwitz, Weißenfelserstr. 15.
197. Heinecke, W., Dr., Leipzig, Weststr 33.
198. Hildebrand, Erich, Dr., Leipzig, Kurprinzenstr. 12.
199. Hoffmann, Gustav, Dr., Taucha, Bahnhofstr. 25.
200. Hönger, Fr., Dr., Leipzig, Fichtestr 46.
201. Jonas, Ottomar, Dr., Leipzig, Elisenstraße 70.
202. Kießling, Günther Horst, Dr., Leipzig-Anger, Wurznerstr. 2 A.
203. Kirst, Fritz, Dr., Leipzig-Leutzsch, Grenzstr. 2 B.
204. Kleeberg, Rudolf, Dr., Leipzig, Bayerischestr. 97.
205. Köbig, Waldemar, Borna, Wettinstr. 1.
206. Kraft, E., Dr., Leipzig, Lessingstr. 32.
207. Lincke, Hanns, Dr., Leipzig, Südstr. 33.
208. Nobel, Gabriel, Dr., Leipzig, Pfaffendorferstr. 1.
209. Ohnsorge, Oskar, Dr., Leipzig, Kurprinzenstr. 5.
210. Pischurka, Angel., Leipzig, Nürnbergerstr. 44.
211. Reck, Willy, Dr., Leipzig, Grimmaischestr. 26.
212. Reichardt, Hellmuth, Dr., Leipzig-Anger Cr., Lüderitzstr. 31.
213. Scherf, Johannes, Leipzig-Dösen, Leinsetr. 56.
214. Schmiedt, Reingard, Frl., Leipzig, Otto Schillerstr. 1.
215. Schülzke, Werner, Dr., Markranstädt, Parkstr. 4.
216. Schütz, Johannes, Leipzig, Promenadenstr. 9.
217. Tacke, Walter, Dr., Liebertwolkwitz, Leipzigerstr. 12.
218. Trumpff, Hans, Dr., Leipzig, Albertstraße 29 B.
219. Wankel, Ludwig, Dr., Leipzig, Thomaskirchhof 21.
220. Wüstenhagen, Hedwig, Frl. Dr., Leipzig, Sidonienstr. 22.
221. Fankhänel, Hanns, Dr., Döbeln, Zwingerstr. 34.

Westfalen:
Nachtrag zu D.

222. Born, W., Dr., Hoerde, Viktoriastr. 2.0
223. Dinslage, Ferdinand, Dr., Dortmund, Brüderstr. 28.
224. Gronotte, Bernhard, Dr., Greven, Münsterstr. 10.
225. Hengsbach, Josef, Dr., Borghorst, Altenmarktstr. 19.
226. Kropff, J., Dr., Münster, Klosterstr. 14.
227. Schade, Bernhard, Dr., Dortmund, Märkischestr. 16.
228. Vietmeyer, Otto, Dr., Dortmund, Heiliger Weg 35.
229. Wienkamp, Bernh., Mesum, Dorf 243.

Schlesien:

230. Buch, Robert, Dr., Breslau, neue Schweidnitzerstr. 5.
231. Frentzky, Erwin, Dr., Hindenburg, Dorotheenstr. 24.
232. Gürtler, Max, Bunzlau, Bergstr. 3.
233. Klossek, Edm. Dr., Gleiwitz, Ring 26.
234. Kraut, Karl, Dr., Hindenburg, Dorotheenstr. 4.
235. Kujath, Erich, Dr., Breslau, Klosterstraße 22/24.
236. Michler, H., Dr., Canth, Bahnhofstr. 51.
237. Ripberger, Frl. Hertha, Dr., Reichenbach, Feldstr. 1 B.
238. Seddig, Waldemar, Dr., Gleiwitz, Neudorferstr. 1.
239. Stade, August, Dr., Waldenburg, Birkholzstr. 6.
240. Süßenbach, Erich, Dr., Breslau 17, Krieseschestr. 14.
241. Wallentin, Gotthard, Dr., Münsterberg, Kirchstr. 8.
242. Wichmann, A., Biskupitz, Bergstr. 3.
243. Wittke, Erich, Dr., Gleiwitz, Wilhelmstr. 34.
244. Landau, Friedrich, Dr., Breslau, Ohlauerstr. 87.

Bayern:
Nachtrag zu E.

245. Goller, Karl, Dr., Augsburg, Bahnhofstr. 20.
246. Krenn, Willi, Dr., Donauwörth, Ried62.
246. Schaub, Wilhelm, Dr., Kempten, Kronprinzenstr. L. 50.
248. Weißelberger, Ethel, Dr., Augsburg, Bahnhofstr. 10.

Unvollständige oder falsche Angaben bitte ich durch Postkartenmitteilung zu berichtigen.

Weitere Anmeldungen seitens der Vereine auf Grund der versandten Fragebogen werden baldigst an den Unterzeichneten erbeten.

Döbeln, 2. Dez. 1925.
Bahnhofstr. 8.

i. A.: Dr. R. Hesse,
1. Kassenführer.

Sachregister.

O. Originalarbeit. B. Buchbesprechung. R. Referat.

Abdruckmethoden bei der partiellen Prothese, O. 845.
Abszeß an der Zungenbasis bei einem Säugling, R. 153.
Abszeß kalter, im rechten Unterkiefer, R. 77.
Accessorische Nahrungsstoffe, Einfluß auf das Zahnsystem, R. 500.
Adamantinom epitheliales und Tumor, mit zahlreichen Zähnen, R. 163.
Adamantinom, Pathologie, R. 643.
Adamantinome und verwandte Geschwulstbildungen, O. 557.
Aktinomykose, R. 457.
Akromegalie, Formveränderungen des Unterkiefers, O. 582.
Allgemeinanästhesie, R. 362, 495.
Allgemeinanästhesie in der Zahnheilkunde, R. 30.
Alkoholinjektionen in das Ganglion Gasseri, R. 697.
Alpha-Lobelin, R. 358.
Alveolarfortsatz im biologischen Sinne, O. 735.
— Knochenumbau und Knochenabbau, R. 641.
— kontinuierliche Wachstumsbewegung der Zeit nach begrenzt? O. 257.
Alveolarpyorrhöe, R. 93, 759.
— bakterieller Faktor, R. 452.
— Behandlung, R. 452.
— histologische Begleiterscheinungen, R. 192.
— klinische Untersuchung, R. 496.
Amalgame, Untersuchungen, O. 413.
Amalgamfüllung, R. 124.
Amalgamfüllungen, R. 131.
Ampullen oder Tabletten, O. 461.
Anatomie, R. 410.
Anämie, perniziöse Frühsymptome, R. 457.
Anästhesie, R. 485.
— abnorme, R. 123.
Anästhesien, chirurgische Technik, R. 496.
Anästhesie des Nervus mandibularis bei Kieferklemme, R. 96.
— Infiltrations- und regionale, R. 505.
— und Stoffwechsel, R. 494, 758.
Anästhetikum, neu, R. 75.
Aneurysma der Arteria facialis, R. 128.
Angeborene Zähne bei Zwillingen, R. 98.
Annoncen, einige alte, R. 31.
Antroskopie, R. 94.
Antrum, chronische Eiterung, R. 128.
Apikal infizierte Zähne, R. 161.
Apikoektomie, Technik, R. 28.
Appositions- und Resorptionsvorgänge an Knochen und Zähnen, R. 501.
Artikulation in der Zahnprothetik, Herstellung, B. 26.
Artikulationsproblem, R. 155.
— B. 601.
Artikulator, Messung der Gelenkbahn und Einstellung der Modelle, O. 485.
Artikulatoren, zwei neuere, O. 25, 188.
Arzneimittel, Wirksamkeit auf die Zahnpulpa O. 829.
Aspirationsgefahr von Zähnen und Wurzeln, R. 599.
Äthylen, R. 758.
Äthylchlorid als Allgemeinanästhetikum, R. 30.
Atrophie des Alveolarknochens, diffuse, R. 129.
— des Unterkiefers, R. 153.
Augen- und Zahnerkrankungen, R. 71.
Augenhöhle, Entfernung von überzähligen Zähnen, R. 459.
Augenkomplikation dentalen Ursprungs, R. 651.

Bakteriologie der gesunden und kranken Mundhöhle, R. 411.
Bakteriologisches Interesse für den Zahnarzt, R. 127.
Bakteriotherapie, R. 758.
Bacillus acidophilus odontolyticus bei Zahnkaries, R. 96.
Befestigungsmöglichkeiten partieller zahnärztlicher Prothesen, R. 193.
Berufsekzem, R. 506.
Bewegungen des Unterkiefers, kinematische Geometrie, R. 153.
— — — normale, R. 500.

Biologie, Bakteriologie und Serologie, R. 649.
Blasmusiker, Beziehungen zwischen Zähne und Beruf, R. 693.
— Mundhöhle, R. 359.
Bleichen der Zähne, R. 260.
Blutazidität und Alveolarpyorrhöe, R. 73.
Blutreaktion zur Diagnostizierung von Neubildungen, R. 502.
Blutstillung, R. 402.
Bruck zu seinem 25. Dozentenjubiläum, O. 105.
Brücke, festsitzende, R. 93.
Brücken, geteilte, durch Kuppelungen fest miteinander verschrobene, O. 849.
Brückenarbeiten, feste, R. 898.
Brückenverankerungsstücke und Zwischenglieder, R. 227.
Brückenzwischenglieder, Hohlguß, R. 453.
Bulbärparalyse apoplektische, nach Novokain-Suprarenininjektionen, O. 673.

Canalis Whartonianus, gewaltige Steine, R. 360.
Chinin, Wirkung auf die Zahnpulpa, R. 190.
Chirurgie, allgemeine, R. 412.
Chirurgische Behandlung des Gesichts und der Kiefer, R. 125.
— Entfernung eines Kaninus, R. 125.
— Vorbereitung prognather Oberkiefer für künstlichen Zahnersatz, R. 162.
Chlorhaltige Antiseptika, Pharmakologie, R. 136.
Chlorphenol, Chlorkampfer und Phenolkampfer, Einwirkung auf chronisch granulierende apikale Periodontitis, R. 448.

Dens in Dente, Morphogenese, R. 598.
Dentin, Empfindung, R. 99.
Dentition, R. 119, 151.
Dentale Affektionen und ihre Beziehungen zu den Systemerkrankungen, R. 80, 457.
— Infektion, Beziehungen zu Systemerkrankungen, R. 696.
Dermatitis, R. 132.
Desinfektion der plastischen Abdruckmassen, R. 94.
Devitalisation der Pulpa mit kolloidalen As_2O_3) R. 189.
Devitalisierung und Behandlung pulpaloser Zähne, R. 796.
Diagnose, einige Punkte, R. 124.
Diaphainoskopie, R. 102.
Diathermie in der Zahnheilkunde, R. 227.
Dichloramin-T, R. 796.
Doppelseitig gegossene Filme, Vorteile, R. 499.
Durchbruch, verzögert, R. 126.
— zweier Eckzähne, verzögert, R. 364.
Eiterungen an den Kiefern und in der Temporalgegend, R. 504.
— an den Kiefern und in der Temporalgegend, Behandlung, R. 503.
Elephantengebiß, Entwicklung, R. 125.
Elektrische Ströme im Munde, R. 600.
Elektrolytische Assoziationstheorie, R. 74.
Elektrophorese in der Zahnheilkunde, R. 190.
Elektrosterilisation infizierter Wurzelkanäle, R. 796.
Emphysem nach Extraktion, R. 504.
Encepahlitis epidemica, Mundhöhle, O. 137.
Endokrines, sympathisches System, R. 652.
Entwicklung der Knochen, normale und anormale. „Um den Mund herum", R. 149.
Entwicklungseinflüsse humorale und zelluläre infolge periodontitischer Vorgänge, R. 76.
Entwurf eines Mundes, R. 123.
Entzündungsherde, Beziehungen zum Canalis mandibularis, O. 780.
Epidermolysis bullosa hereditaria, typische Erscheinungen im Mund, O. 165.
Epileptiker, Zahnersatz, R. 76.
Epitheliome, adamantine, R. 451.
Epithelwucherungen, atypische, experimentelle Erzeugung, O. 384.
Epulis benigne und die epulisähnlichen malignen Sarkome, R. 492.
— Veränderungen der harten Zahnsubstanzen und des Alveolarknochens, O. 797.
Ernährung, Wachstum und Zahnwechsel, R. 161.
Extraktion, schwierige, eines normal gelegenen Kaninus, R. 492.
— Schwierigkeiten, R. 491.
— von Prämolaren, R. 359.
Extraktionen, R. 26.
— unbarmherzige, R. 132.
Extraktionswunden, Heilung unter abnormalen Verhältnissen, R. 360.
Exzision, Henkerknoten, R. 80, 456.

Falsche Lage von Zähnen, Beziehung zu Deformitäten der Zahnbögen, R. 498.
Fazialisast, Lage im oberen Halsgebiet, R. 648.
Fazialisneuralgie, Heilung durch zahnärztliche Behandlung, R. 696.
Fazialisparesen nach Leitungsanästhesie, R. 72.
Fehlen des bleibenden Prämolars und Resorption der Wurzeln des entsprechenden Milchzahnes, R. 96.
— unterer permanenter Molaren, R. 27.
— von Prämolaren, R. 126.
— von Zähnen, R. 126.
Festigkeit der Zinn-Silberamalgame, Einfluß der Folienform, R. 190.

Fixation dauernd wachsender Zähne, R. 500.
Formaldehydpräparate, Wirkung auf die Zahnpulpa, R. 448.
Fraktur des Unterkiefers, R. 332.
— tiefe, unterhalb des Processus condyloideus, R. 650.

Gaze, Verwendung während der Extraktionen, R. 127.
Gaumensegelspalten, postoperativer u. funktioneller Ersatz nach chirurgischer Behandlung, R. 121.
Gaumenspalten, Behandlung, R. 28.
Gebiß des diluvialen Homo mousteriensis Hauseri und seine Rekonstruktion, R. 72.
Gebisse, neue Materialien für Zahnfleischverkleidungen, R. 498.
Gefahrdrohende Momente in der Zahnheilkunde, R. 358.
Gefahr, künstliche Gebisse zu verschlucken, R. 156.
Gefrierschnitte, verbesserte Methode der Gelatineeinbettung, R. 455.
Gelenk, temporo-mandibulares, R. 900.
Gesichtsfurunkel, R. 153.
Gesichtswiederherstellung, R. 97.
Geschichte der britischen Zahnheilkunde, R. 29.
Geschlechtskrankheiten und Zahnheilkunde, O. 879.
Geschwülste, bösartige, Alveolarknochen und Zahn, R. 641.
Gießen, R. 453.
Gingivitis marginalis, mikroskopische Befunde, R. 644.
Gingivo-alveoläre Infektion und Neotreparsenan, R. 331.
Gips als Abdruckmaterial, O. 283.
Erhärtungszeit, R. 75.
Glandula sublingualis, akute Entzündung, R. 149.
submaxillaris, Hypertrophie, O. 696.
submaxillaris, Steinbildungen, R. 192.
Goldbrücken in Kombination mit unechtem Metall, R. 453.
Goldersatzmetalle, O. 344.
Goldfolie als Füllungsmaterial, R. 93.
Goldinlays, Ausschaltung von Fehlerquellen, R. 453.
Goldkronentechnik, Kronenformzange, R. 497.
Goldlegierungen, R. 899.
Granulom, paradentales, R. 450.
Granulome, medikamentöse Beeinflussung, R. 190.
Guß, zahnärztlicher, O. 352.
Gußverfahren, physikalische Gesetze, R. 497.
Gyakorlati fogászat, O. 640.

Halslymphdrüsenentzündung von der Mundhöhle ausgehend, R. 93.
Hämatom nach Infektion, R. 123.
Hämorrhagien, R. 55, 402.
Heliothermie, R. 227.
Hemiatrophie des Unterkiefers, R. 154.
Herdinfektionen, R. 450.
Herrenknecht zum 60. Geburtstag, O. 261.
Herpes des Unterkiefers, R. 125.
Histogenese, dentale, R. 130.
Hochfrequenzmassage des Zahnfleisches, O. 476.
Hochfrequenzströme, R. 451.
Hohlguß, R. 453.
Homosexuelle Männer, Gebißuntersuchungen R. 78.
Hysterische Kieferklemme, R. 363.

Impaktierter Inzisivus, R. 898.
Impaktion künstlicher Zähne im Ösophagus, R. 122.
Immunität, Zeichen, R. 98.
Innervation der Zähne, R. 410.
Infektion, chronische des Kiefers, R. 30.
Infektionen, akute eitrige, der Kiefer bei lebender Pulpa, R. 162.
— ernste, dentalen Ursprungs, R. 399.
Infektionsherde, dentale Beurteilung und Bewertung, R. 133.
Infektionsquellen an Wurzelspitzen pulpaloser Zähne, R. 493.
Infektiöser Herd, chirurgische Behandlung, R. 598.
Infizierte Zähne, Behandlung mit Acidum permanganicum, R. 398.
Inlay, indirekt, R. 449.
Infektionsspritze, reparaturfreie, R. 121.
Interglobularräume, O. 175.
Interglobularräume im menschlichen und tierischen Zahn, O. 653.
Interprismatische Substanz im Schmelz, O. 828.
Irregularitäten, R. 27.

Jenkinsfüllungen, R. 224.
Jonisation in der Zahnheilkunde, R. 134.

Kalk-Albumin, R. 151.
Kalkablagerungen an Zähnen, R. 120.
Kalkablagerung im Organismus, Theorie, R. 55.
Kalktherapie, Wesen und Wert, O. 296.
Kalkeinwirkung auf die Gewebe der Mundhöhle, R. 759.
Kalomelexanthem, R. 412.
Kamillosan, O. 351.
— R. 503.

Kanäle, Entdeckung von d'Aguilhon de Sarran, R. 154.
Kardio-vaskular-renale Krankheiten, R. 94.
Karies, ätiologische Theorien, R. 163.
Kariesforschung, R. 636, 637.
Kariesstreptokokken, Säurebildungsvermögen, O. 531.
Karmichelkrone, R. 648.
Karzinom, R. 763.
Kauapparat, physiologische Anatomie, R. 160.
Kaudruck, vorwärtsgerichtete Komponente, R. 162.
Kaudruckmessungen, Verwendung in der täglichen Praxis, O. 855.
Kauen, R. 135.
Kaufunktion, B. 646.
Kautschukplatten, Unredlichkeit, R. 122.
Kephalometrische Methoden, neue in der Orthodontie, B. 134.
Keramik, zahnärztliche, B. 645.
Kiefer- und Gesichtsformationen, physiologische Methode der Muskelübungen, R. 694.
Kiefer und Zähne der Melanesier, R. 455.
Kieferbogen, Form des oberen normalen, R. 407.
Kieferexpansion, transversale, R. 407, 408. 455.
Kiefergelenk, chirurgische Behandlung, R. 650.
Kiefergelenkentzündung, O. 739.
Kiefermißbildungen und Zahnmißstellungen bei Kindern, R. 406.
Kieferosteomyelitis der Kinder und Säuglinge und ihre Folgen, O. 197, 229.
Kiefersyphilis, R. 458.
Kiefertumoren, maligne, Verhalten der Zähne O. 701.
Kieferzyste als Ursache einer rezidivierenden Iridozyklitis, R. 121.
Kinn, Ausladung, R. 409.
Kinnfurunkel und Unterkieferosteomyelitis, O. 376.
Kollaps nach Novokain, R. 195.
Kokain, R. 29.
Koramin, R. 649.
Krankenschwester in der zahnärztlichen Klinik, R. 130.
Krebs, Zahnarzt im Kampfe gegen Krebs, R. 76.
Krebsproblem gelöst? R. 762.
Krone bei kurzwurzeligen oberen Prämolaren, R. 151.
Kronen und Brückenarbeiten, Schutz des freien Zahnfleischrandes, R. 406.
Kronen und Brückenpfeiler, neue Vorbereitungsmethoden, R. 193.
Kupfer in der Mundtherapie, R. 398.
Kurettage und Naht, R. 93.

Leben des menschlichen Zahnschmelzes, R. 410.
Leitungsanästhesie, R. 494.
Leptothrix buccalis, R. 501.
Leukämie, akute, O. 445.
Ligamentum circulare, Ursprung und Entwicklung, R. 162.
Licht, Einfluß auf die Bildung der Zähne, R. 127.
Lichttherapie, R. 403.
Lippen und Wangenhalter, Anwendung, R. 162.
Lokalanästhesie, R. 28, 191, 404.
— Entwicklung in der Zahnheilkunde, O. 262.
— Gefahrenquellen auf diesem Gebiete, R. 693.
— scheinbare und wirkliche Fortschritte, O. 766.
Lokalanästhetikum, neues, R. 99.
Lues congenita, R. 95, 650.
— — Zahnveränderungen, O. 313.

Malokklusion bei Erwachsenen, R. 97.
— Beziehungen zu Angewohnheiten, R. 694.
— und Fehlen der Zähne, R. 126.
Mandibularanästhesie, O. 822.
Massage, rasche Vernarbung und alveoläre Resorption mittels Anwendung von Massage, R. 641.
Materialienkunde der zahnärztlichen Technik, R. 647.
Medizinalverwaltung, B. 459.
Meerschweinchenmolaren, histologischer Bau, R. 158.
Mikrognathie, O. 171.
Mißbildungen der Kiefer und der Zähne, Neueinteilung, O. 857.
Milchzähne, Behandlung, R. 490.
Molaren, symmetrische vierte obere, R. 151.
Molarensenkung in Abhängigkeit von Schneidezahnüberbiß und Kondylenführung, O. 185, 489.
Molaria und andere Geheimmittel, R. 227.
Mundprophylaxe, R. 411.
Muskelübungstherapie, R. 694.
Myeloblasten-Fibrosarkom des Zahnfortsatzes, R. 493.
Myzetozoon in der Mundhöhle, R. 502.

Nachblutungen während der Menses, R. 506.
Narkotika, präoperative, R. 495.
Narkose, R. 404.
— Sauerstoffgehalt des Blutstromes, R. 495.

Narkotisierung von Kindern, R. 898.
Narzylenbetäubung, R. 78, 404.
Nasenstenose, R. 458.
Neubildung harte, der Zahnpulpa, R. 695.
Neuralgie, obskurer Fall, R. 27.
Nichtanlage aller vier Kanini, R. 191.
Nicht durchgebrochene Zähne, R. 100.
— durchgebrochener, heftige Kopfschmerzen verursachender Kaninus, R. 492.
— — unterer dritter Molar, R. 124.
Niederschläge, metallische, R. 157.
Novokain-Suprarenin in Ringerlösung, R. 503
Novutox, O. 754.

Oberkieferhöhle, Empyem, R. 162.
Oberkieferzyste, Operationstechnik auf pathologisch-physiologischen Grundlagen, R. 79.
Oberkieferzyste, zahntragend, B. 127.
Odontom, R. 361.
Odontoskopie, R. 460.
Ohrspeicheldrüsenfistel, R. 650.
Oligodynamische Wirkung metallischer Substanzen, R. 74.
Oralsepsisproblem, O. 17.
Orthodontie, R. 28.
Örtliche Betäubung, B. 449.
Osteitis als Folge einer Infektion durch Wurzeln, R. 364.
— des Oberkiefers, R. 149.
— echte, nach Wurzelbehandlung, R. 499.
— fibröse, R. 359.
Ovarialzyste, Zähne enthaltend, R. 697.

Paraformaldehyd als Arsenersatzpräparat, O. 393.
Parodontose, Behandlung, R. 405.
— Beziehungen zum Kaudruck- und Artikulationsproblem, O. 316.
— chirurgische Behandlung, O. 301.
— chirurgische — R. 192.
— — — R. 192.
Filmvortrag, O. 877.
— kritische Betrachtung über die radikalchirurgische Behandlung, R. 496.
— marginale, differentielle Therapie, R. 645.
— psychische Komponente, O. 676.
Parodontium, histologische Untersuchungen chronisch entzündlicher Prozesse, R. 694.
Parotisspeichel, chronische Retention, R. 130.
Pathologische Anatomie, O. 103.
Perforation und Parodontium, O. 801.
Periapikale Herde, R. 75.
— Infektion, pathogene Methode, R. 408.
Periapikaler Prozeß, chronisch, R. 124.
— Zustand, Besserung nach Behandlung, R. 98.
Periodontium, Mischgewebe, R. 360, 403.
Periostitis, R. 101.
Peritomie des Zahnfleisches, R. 102, 450.
Physikalisches Gesetz und seine praktische Anwendung in der Zahnheilkunde, R. 899.
Poltern, R. 499.
Porzellaneinlagen, Moesers Bodenmasse, R. 225.
Porzellanzahn, Fabrikation, O. 339.
Porzellanzahnfleisch-Blockzähne, R. 122.
Prophylaxe in der Zahnheilkunde, R. 134.
Prothese, festhaltende, R. 648.
Pseudarthrose, R. 456.
Pulpa, Histologie der amputierten, O. 333.
— Mumifikation, R. 94.
— und Ligamentum, Behandlung, R. 163.
— und Wurzelbehandlung, Kritik neuerer Methoden, R. 636.
— und Wurzelspitze, Forschungen über die chronische Infektion, R. 639.
Pulpadevitalisation und Wurzelfüllung, R. 491.
Pulpakranke Zähne, Behandlung, R. 447.
Pulpektomie, Methode der koronären, R. 398.
— Pulpektomie, Pulpotomie, Amputation, R. 328.
Pulpaverzweigungen, R. 695.
Pyophagie, R. 642.
Pyorrhöen, R. 156.
Pyorrhöe, Ätiologie, R. 96.
Pyorrhoische Zähne, Infektion der Pulpa, R. 127.

Rachitis, R. 457, 600.
— in späterer Zeit an Kiefer und Zähnen nachweisbar? R. 456.
Radiogramme, Deutung, R. 499.
— Interpretation, R. 99.
Radiographie, Irrtum, R. 153.
— Kinngegend, R. 195.
— Wert, R. 29.
Radiographische Technik u. Deutung, R. 162.
Radium, Behandlung der Epithelioms des Mundbodenschankers, R. 695.
Reaktionszement bei retinierten überzähligen Zahnkeimen, R. 77.
Rechtstaschenbuch, B. 459.
Redressement forcé bei 55jährigen Mann, O. 742.
Regio submaxillaris, R. 693.
Reichs-Medizinalkalender, R. 508.
Replantation der oberen Milchzähne, R. 401.
— von Zähnen, R. 127.
Resorption von Wurzeln, vollständige, R. 150.
Resorptionsfähigkeiten von Harnröhren- und Blasenschleimhaut beim Menschen, R. 412.

Retention der oberen Milcheckzähne, R. 27.
— ganzer Gebisse, R. 131.
ganzer oberer und unterer Gebisse, R. 98.
- partieller Gebisse, R. 124.
Retinierte Zähne, Behandlung, O. 81.
— histologische Befunde, R. 329.
— — Veränderungen, O. 812.
Rhodanfrage, R. 100.
Röntgenaufnahmen, Vorteile doppelseitig begossener Filme, R. 228.
Röntgenbild, brauchbares Kriterium, R. 300.
— Periodontitis und ihre Folgezustände, R. 76.
Röntgenologische Diagnose periapikaler dentaler Infektionen im Lichte bakteriologgischer Untersuchungen, R. 695.
Röntgenologie im Oralsepsisproblem, R. 300.
Röntgenstrahlen, B. 194.
— Behandlung der Alveolarpyorrhöe, R. 93.
— — der Aktinomykose, R. 194.
Röntgenuntersuchung, R. 300.
Saugevorrichtungen an Gebissen und Indikation, O. 818.
Sensibilität des Dentins, R. 330.

Sepsis, orale, R. 450.
Septikämie mit übermäßiger Blutung nach Extraktionen, R. 27.
Silberniederschlag, R. 154.
Silbernitrat, Wirkung bei Milchzahnkaries, R. 95.
Silbersalze als Kolloidphänomen, Oberflächenwirkung, R. 649.
Silikatzemente, Experimentelle Ergebnisse über die Schädlichkeit, R. 159.
Experimente über die Veränderungen der Zahnpulpa nach Füllungen. R. 225, 389, 448.
in Form und Volumen beständig? O. 57.
und Pulpaveränderungen, R. 225.
Verhütung und Pulpagangrän, R. 756.
Skorbut, infantiler, R. 128.
Skorbutische Meerschweinchen, Kiefer und Zähne, R. 451.
Spätsyphilitische Kiefernekrosen, O. 829.
Speichel, Diastasespaltung, R. 693.
und Mundinfektionen, R. 756.
Speichelhemmung bei intraoralen Operationen, R. 642.
Speichelstein, R. 504.
Speichelsteine der Glandula submaxillaris, R. 363.
Speichelsteinerkrankung, R. 504.
Speichelstudien, Einwirkung von Säuren und Alkalien auf die Speicheldiastase, O. 744.
Suggestion und Hypnose, O. 442.
Symphysentrennung, Verteidigung, R. 761.
Syphilis, R. 30.
— Behandlungsmethoden, R. 155.
— hereditäre, R. 763.
— — Nekrose des Zwischenkiefers, R. 75.
Syphilitischer Zahnfleischschanker, R. 458.
Schädigungen bleibender Zähne durch das Milchgebiß, R. 191.
Schmelz, Entwicklung und feinere Struktur, R. 695.
— Struktur, R. 135.
Schmelzfärbung, R. 119.
Schmelzkaries, Beginn, B. 761.
— Histologie, R. 762.
Schmelzlamellen, R. 499.
Schmelzprismen, Rekonstruktion, O. 294.
Schulzahnpflege, R. 152.
Schwangerschaft, Einfluß auf die Mundhöhle, R. 94.

Stahlgebiß, Werdegang, O. 350.
Stammanästhesie des Unterkiefers, R. 692.
— des Nervus maxillaris, R. 269.
— Nervus maxillaris inferior am Foramen ovale, R. 54.
Stein, Submaxillardrüse, R. 456.
Sterilisation, R. 100.
Stomatitiden, R. 358.
— erythematöse, Diagnose, R. 359.
Stomatitis aphthosa, R. 757.
Struktur der Zähne, Einfluß gewisser Faktoren, R. 156.
Stumpfpräparation, R. 406.

Tabes dorsalis, schwerste Drucknekrose durch Prothese, O. 876.
Teratomproblem, histologische Befunde an Zähnen in Ovarialtumoren, R. 155.
Tetanus, akuter, O. 595.
Totalnekrose des Unterkiefers, R. 456, 898.
Toxämie in ihrer Beziehung zu Geisteskranken, R. 506.
Treupeltabletten, R. 503.
Trigeminusneuralgie, O. 309.
— R. 360.
— Behandlung, R. 404.
Trioxymethylenpaste z. Devitalisation, R. 756.
Tuberkulose und aktinomyköse Elephantiasis des Mundes, R. 643.
— Mund als Eingangspforte, R. 161.
— und Mundhöhle, R. 505.
Wirkung auf Zähne, Zahnfleisch und Kiefer, R. 696.
Tumoren der Mundhöhle in histologischen Bildern, O. 509.
Tutokain, O. 49, 179.
R. 80.
— und Dolantin, R. 757.

Überkappung der Pulpa mit Argent. nitricum, R. 490.
Überlastung, Therapie. R. 163.
Überlastungstheorie, R. 72, 100.
Ultraviolette Strahlen, R. 899.
Ultraviolettstrahlenlampe, R. 496.
Ulzeration fusospirilläre, R. 150.
Umfrage und ihre Ergebnisse, R. 131.
Unregelmäßigkeiten, dentale-faziale-kranielle, R. 78, 454.
Unterkieferbewegung, Beschränkung, R. 161.
Unterkieferbewegungen in ihren Beziehungen zur Prothetik, R. 92.
Unterkieferfrakturen in der Gegend des Kondylus, R. 122.
— Unterkieferfrakturen, Kallusbildung, R. 160.
Unterkiefergelenk, Plastik, R. 696.
Unterkieferverrenkung, Behandlung mit Alkoholeinspritzung, R. 456.

Vakzine, Goldenberg, R. 193, 694.
Vakzinetherapie bei der Alveolarpyorrhöe, R. 645.
— der bukkalen und paradentalen Infektionen, R. 643.
— gingivale, R. 644.
— lokale in der Stomatologie, R. 364.
— Reaktionen, R. 402.
Veramon, R. 195.
Vererbungspathologie des menschlichen Gebisses, O. 365.
Verfärbung des Zahnes mit besonderer Berücksichtigung der Prophylaxe, R. 226.
Vergleichende Anatomie der Molaren, O. 245.
Verkleinerung einer rarefizierten Zone nach Behandlung, R. 124.
Verschluß von Zähnen im 3. und 4. Stadium in einer Sitzung, R. 328.
Verwendbarkeit lötender Zahnarbeiten, R. 497.
Vier untere Molaren, R. 128.
Vincentsche Krankheit, R. 99.
Vitamine, Endokrine und Zahnkaries, R. 28.
— gegenwärtiger Stand der Lehre, R. 74.
Vulkanisation des Zahnkautschuks, R. 194.

Wachs und Einbettungsmaterial, Veränderungen auf die Dimension des zahnärztlichen Gusses, R. 453.
Wachstum der Kiefer und des Gaumens, R. 150.
Wangenaktinomykose, R. 157.
Wangendrüsenkrebs, R. 650.
Wasserstoffionenkonzentration, Anwendungsgebiete in der Medizin, O. 33.
— des Speichels, O. 44.
Weichteilprothesen, R. 453.
Weisheitszahn, Verdopplung, R. 227.
— vom Unterkiefernerv gefurcht, R. 95.
Wiederbefestigung lockerer Zähne, O. 630.
Wiederherstellung erworbener Defekte des Gesichts, R. 696.
Wismuth-Stomatitis, R. 458.
Wurzelbehandlung, aktive, R. 158.
— chirurgische, R. 133.
— des Praktikers, R. 692.
— konservative oder chirurgische, R. 190.
— Mißerfolge, R. 756.
— mit Säuren, O. 609.
— starre medikamentöse Points, R. 79.
— Wurzelkanalerweiterung, R. 639.
Wurzelfüllung und Ionisation, Ergebnisse, R. 161.
Wurzelfüllungen, Beiträge zu der modernen, O. 374.
Wurzelhauterkrankungen, R. 638.
Wurzelkanalbehandlung, R. 92.
Wurzelkanalreinigung, R. 639.
Wurzelperforation, Behandlung, R. 224.
Wurzelspitzenresektion als Palliativoperation R. 154.
Wurzelspitzenresektionen, Mißerfolge, O. 108.
Wurzeltumoren, R. 757.
Wurzelzystenepithels, Abstammung, O. 2.

X-Strahlen, Anwendung, R. 126.

Zahnanomalien auf phylogenetischer Basis, O. 866
— infolge Unterzahl, R. 331.
Zahnbürste als Träger virulenter Diphtheriebazillen, R. 97.
Zahnbein, Transparenz, R. 159.
Zahndurchbruch, R. 401.
— neue Theorie, R. 152, 15.
Zahnersatz am Unterkiefer bei vollständigem Alveolarschwund, R. 102.
— künstlerische Harmonie, R. 96.
Zahnextraktionen, sechs Todesfälle, R. 401.
— zwei interessante Vorfälle, R. 121.
Zahnfleisch, fibromatöse Hypertrophie, R. 493.
Zahnfleischtasche, physiologische, Epithelansatz und Epitheltiefenwucherung, R. 228.
Zahnheilkunde, Gefahr der Mechanisierung, R. 227.
— Handbuch Kantorowicz, B. 548.
— Handbuch Partsch, B. 103.
— Lehrbuch Preiswerck-Mayerhofer, B. 598.
— soziale, R. 697.
— technische, Lehrbuch H. Schröder, B. 760.

Zahnhistologie und Biologie, neuere Begriffe, R. 455.
Zahnkaries. R. 78, 329.
— beim Neolithiker von Endec, R. 329.
— im schulpflichtigen Alter, R. 54.
— Prophylaxe auf internen Weg, R. 54.
— und Ernährungszustand der Schulkinder in der Stadt Bern, R. 75.
— und Pyorrhöe, R. 30.
— Vermehrung durch Genuß von Schokolade, R. 638.
Zahnkautschuk, Vulkanisation, R. 193.
Zahnkavitäten, auskleiden mit neutralem kalkhaltigem Material, R. 126.
Zahnkeimentzündung, R. 101.
Zahnlosigkeit, angeborene, R. 598.
Zahnmißstellungen, Präventivbehandlung, R. 408.
Zahnpflege in der Familie, R. 759.
Zahnpulpa, Erkrankungen, R. 638.
Zahnpulver und Pyorrhöe, R. 152.
Zahnretention, Periodontitis chronica recidivans abscedens infolge Zahnretention, R. 120.
Zahnretentionen, multiple, R. 56.
Zahnretentionskuriositäten. R. 498.
Zahnschmelz, Lamellen, O. 354.
Zahnstein, Bekämpfung mit Emsolith, O. 839.
— Entstehung und Bekämpfung. O. 834.
Zahnsteinlösungsvermögen der Zahnpasten, R. 78, 192, 329.
Zahnverstümmlungen, Bedeutung der heidnischen und prähistorischen, R. 460.
Zahnwurzel, frakturierte, unterhalb des Alveolarrandes, zu extrahieren, R. 29.
Zahnzange, neue, R. 192.
Zahnzysten, gleichzeitiges Vorhandensein von zwei Zysten, R. 153.
— Operationstechnik, R. 402.
Zähne bei Kindern, Behandlung, R. 397.
— des Menschen, Bedeutung für seine Vorgeschichte, R. 410.
— und Geschlecht, O. 435.
— und Prosa des Lebens, B. 361.
— wie behalten wir gesunde Zähne? R. 898.
Zement, feinere Vorgänge bei der Histogenese, O. 217.
Zemente, Einwirkung auf die Pulpa bei Überkronung, R. 761.
Zellulitis des Gesichts und des Halses infolge eines Alveolarabszesses. R. 128.
Zungenabszeß, R. 504.
Zungenkrebs, R. 155.
Zungeneuralgie, R. 27.
Zyste, kariöser Zahn, R. 126, 135.
— zahnhaltige, R. 191.
Zysten, dentifere, R. 54, 450.

Für die Schriftleitung verantwortlich: Hofrat Dr. A. Rohrer in Hamburg.
Verlag von Julius Springer in Berlin W. — Druck der Univ.-Druckerei H. Stürtz A. G., Würzburg.

DATE DUE SLIP
UNIVERSITY OF CALIFORNIA MEDICAL SCHOOL LIBRARY

THIS BOOK IS DUE ON THE LAST DATE
STAMPED BELOW

DEC 19 1929

2m-5,'30

v.43 Deutsche Movatsschrift für
1925 Zahnheilkunde. 5408

Dr. Becker DEC 19 1930

MAR 15 1933

3m-8,'30